Stanley L. Wiener

DIAGNOSTICUL DIFERENȚIAL ÎN DUREREA ACUTĂ

EDIȚIE INTERNAȚIONALĂ

New York St. Louis San Francisco Auckland Bogota Caracas
Lisabona Londra Madrid Mexico Milano Montreal New Delhi
Paris San Juan Singapore Sydney Tokyo Toronto

Stanley L. Wiener

Profesor la Facultatea de Medicină
Chicago, Illinois

DIAGNOSTICUL DIFERENȚIAL ÎN DUREREA ACUTĂ

Coordonare lucrare: dr. Alina Cașcaval

Traducere: dr. Andreea Săndulescu, dr. Ruxandra Manea, dr. Monica Dragomir, dr. Adriana Antohe

Redactare: dr. Mihaela Gârbă

EDITIE INTERNATIONALA

Auckland, Bogota, Caracas, Lisabona, Londra, Madrid, Mexico, Milano, New Delhi, New York, Paris, St. Louis, San Francisco, San Juan, Singapore, Sydney, Tokyo, Toronto

ISBN 973-85198-0-2

DIFFERENTIAL DIAGNOSIS OF ACUTE PAIN

Copyright © 1998 by McGraw Hill

Toate drepturile asupra ediției în limba română sînt rezervate
S.C. SUPEREXIM S.R.L. Editura Științelor Medicale
București

Stanley L. Wiener

Profesor la Facultatea de Medicină
Chicago, Illinois

DIAGNOSTICUL DIFERENȚIAL ÎN DUREREA ACUTĂ

Coordonare lucrare: **dr. Alina Caşcaval**

Traducere: **dr. Andreea Săndulescu, dr. Rucsandra Manca, dr. Monica Dragomir, dr. Adriana Antohe**

Redactare: **dr. Mihaela Gârbă**

EDIȚIE INTERNAȚIONALĂ

Auckland, Bogota, Caracas, Lisabona, Londra, Madrid, Mexico, Milano, Montreal, New Delhi, New York, Paris, St. Louis, San Francisco, San Juan, Singapore, Sydney, Tokyo, Toronto

NOTĂ

Medicina este o ştiinţă în continuă schimbare. Pe măsură ce experienţa clinică şi cercetarea lărgesc cîmpul cunoaşterii, sînt necesare modificări în conduita terapeutică, inclusiv în cea medicamentoasă. Autorii şi editorul acestei lucrări au depus tot efortul pentru a se asigura că tabelele cuprinzînd dozajele de medicamente sînt precise şi în acord cu standardele acceptate la momentul publicării cărţii. Cititorii sînt sfătuiţi, oricum, să verifice în prospectul fiecărui medicament pe care vor să-l folosească informaţiile cu privire la acesta, pentru a fi siguri că nu au intervenit schimbări în doza recomandată sau în contraindicaţiile pentru administrarea lui. Această măsură este importantă şi în cazul în care se folosesc medicamente noi sau care sînt utilizate ori administrate doar ocazional.

MULȚUMIRI

Multe din descrierile detaliate ale durerii asociate cu o anumită boală au fost înregistrate de autor și de alți membrii ai facultății (de exemplu Mark Kushner, M.D.; Reza Kiani, M.D.) în timpul interviurilor cu pacienți care aveau un diagnostic confirmat. Îmi exprim aprecierea pentru cooperarea acestora.

De asemenea, doresc să-mi exprim recunoștința față de foștii și actualii membrii ai Facultății de Medicină a Universității din Ilinois, pentru prelegerile, conferințele, discuțiile personale sau copiile articolelor personale sau din alte publicații pe care mi le-au furnizat în timpul conceperii acestei cărți: Lloyd M. Nyhus, M.D., Profesor de Chirurgie (durerea abdominală); Richard L. Nelson, M.D., Profesor Asociat de Chirurgie (durerea anorectală); Bruce Brundage, M.D., Profesor de Medicină și Șef al Secției de Cardiologie (durerea toracică de origine cardiacă); Melvin Lopata, M.D., Profesor de Medicină și Șef al Secției de Pneumonologie (durerea toracică de origine pulmonară); Paul K. Schlesinger, M.D., Profesor Asociat de Medicină Clinică și Gastroenterologie (durerea toracică de origine esofagiană); Edward Applebaum, M.D., Profesor de Otorinolaringologie și Barry Wenig, M.D., Director al Departamentului de chirurgie a Capului și Gîtului (otolaringologie) (durerea facială, a nasului, urechii și gîtului); Bernardo Duarte, M.D., Profesor Asistent de Chirurgie Clinică (durerea cervicală); John Spellacy, M.D., Profesor și Șef al Departamentului de Obstretică și Ginecologie (durerea pelvină, perineală și de labii); Morton Goldberg, M.D., Profesor și Șef al Departamentului de Oftalmologie și Jacob Wilensky, M.D., Profesor de Oftalmologie (durerea oculară); Cathy Helgason, M.D., Profesor Asistent de Neurologie (durerea neuropatică a membrelor și a hemicorpului, cefaleea); Lawrence M. Solomon, M.D., Profesor și Șef al Secției de Dermatologie (durerea generalizată și localizată a tegumentului); John Skosey, M.D., Profesor de Medicină și Șef al Secției de Reumatologie (durerea articulară generalizată și localizată); Andrew Wilbur, M.D., Profesor Asistent de Radiologie (CT); Martin Lazarus, M.D., Profesor Asistent de Radiologie (radiologie osoasă și RMN); Riad Barmada, M.D., Profesor și Șef al Secției de Ortopedie (durerea lombară, de șold și coapsă); David L. Spencer, M.D., Profesor Asociat de Ortopedie (durerea toracică posterioară și fesieră); Alon Winnie, M.D., Profesor de Anesteziologie, Director al Centrului de Control al Durerii (durerea psihogenă, distrofia simpatică reflexă și alte cauze de durere a membrelor); Mabel Koshy, M.D., Profesor de Medicină (puseele dureroase din siclemie); Roohollah Sharifi, M.D., Profesor de Urologie și Chirurgie Clinică (durerea perineală, hipogastrică și de prostată); Jose A.L. Arruda, M.D., Profesor de Medicină și Șef al Secției de Nefrologie (durerea renală și în flanc) și James J. Schuler, M.D., Profesor Asociat și Șef al Secției de Chirurgie Vasculară (durerea de origine vasculară a membrelor).

De asemenea, doresc să mulțumesc lui Richard Corzatt, M.D. (Ortopedie), pînă de curînd medic practician la Chicago White Sox (durerea de spate și membre).

Doresc să mulțumesc lui Shiere Melin pentru schițele excelente și lui Sheila (Rosner) Heusmann pentru copierea a mii de articole și prelucrarea rapidă, meticuloasă și exactă a manuscrisului. Doresc să mulțumesc editorilor Howard Runyon, Pamela Ann Lloyd, editorului-șef J. Dereck Jeffers și doamnei Lester A. Sheinis de la McGraw-Hill pentru sprijinul și ajutorul lor eficient.

MULȚUMIRI

Multe din descrierile detaliate ale durerii asociate cu o anumită boală au fost înregistrate de autor și de alți membri ai facultății (de exemplu Mark Kushner, M.D.; Reza Kiani, M.D.) în timpul interviurilor cu pacienți care aveau un diagnostic confirmat. Îmi exprim aprecierea pentru cooperarea acestora.

De asemenea, doresc să mi exprim recunoștința față de foștii și actualii membri ai Facultății de Medicină a Universității din Illinois, pentru prelegerile, conferințele, discuțiile personale sau copiile articolelor personale sau din alte publicații pe care mi-le-au furnizat în timpul concepării acestei cărți: Lloyd M. Nyhus, M.D., Profesor de Chirurgie (durerea abdominală); Richard L. Nelson, M.D., Profesor Asociat de Chirurgie (durerea anorectală); Bruce Brundage, M.D., Profesor de Medicină și Șef al Secției de Cardiologie (durerea toracică de origine cardiacă); Melvin Lopata, M.D., Profesor de Medicină și Șef al Secției de Pneumonologie (durerea toracică de origine pulmonară); Paul R. Schlesinger, M.D., Profesor Asociat de Medicină Clinică și Gastroenterologie (durerea toracică de origine esofagiană); Edward Applebaum, M.D., Profesor de Otorinolaringologie și Barry Wenig, M.D., Director al Departamentului de Chirurgie a Capului și Gîtului (otolaringologie) (durerea facială, a nasului, urechii și gîtului); Bernardo Duarte, M.D., Profesor Asistent de Chirurgie Clinică (durerea cervicală); John Spellacy, M.D., Profesor și Șef al Departamentului de Obstretică și Ginecologie (durerea pelvină, perineală și de labii); Morton Goldberg, M.D., Profesor și Șef al Departamentului de Oftalmologie și Jacob Wilensky, M.D., Profesor de Oftalmologie (durerea oculară); Cathy Helgason, M.D., Profesor Asistent de Neurologie (durerea neuropatică a membrelor și a hemicorpului, cefaleea); Lawrence M. Solomon, M.D., Profesor și Șef al Secției de Dermatologie (durerea generalizată și localizată a tegumentului); John Skosey, M.D., Profesor de Medicină și Șef al Secției de Reumatologie (durerea articulară generalizată și localizată); Andrew Wilbur, M.D., Profesor Asistent de Radiologie (CT); Marini Lazarus, M.D., Profesor Asistent de Radiologie (radiologie asoasă și RMN); Riad Barmada, M.D., Profesor și Șef al Secției de Ortopedie (durerea lombară, de șold și coapsă); David L. Spencer, M.D., Profesor Asociat de Ortopedie (durerea toracică posterioară și fesieră); Alon Winnie, M.D., Profesor de Anesteziologie, Director al Centrului de Control al Durerii (durerea psihogenă, distrofia simpatică reflexă și alte cauze de durere a membrelor); Mabel Koshy, M.D., Profesor de Medicină (pusele dureroase din sistemul); Roonollah Sharif, M.D., Profesor de Urologie și Chirurgie Clinică (durerea perineală, hipogastrică și de prostată); Jose A.L. Arruda, M.D., Profesor de Medicină și Șef al Secției de Nefrologie (durerea renală și în flanc) și James J. Schuler, M.D., Profesor Asociat și Șef al Secției de Chirurgie Vasculară (durerea de origine vasculară a membrelor).

De asemenea, doresc să mulțumesc lui Richard Corzatt, M.D. (Ortopedie), pînă de curînd medic practician la Chicago White Sox (durerea de spate și membre).

Doresc să mulțumesc lui Sharon Melin pentru schițele excelente și lui Sheila (Rosner) Heusmann pentru copierea a mii de articole și prelucrarea rapidă, meticuloasă și exactă a manuscrisului. Doresc să mulțumesc editorilor Howard Runyon, Pamela Ann Lloyd, editorului-șef J. Dereck Jeffers și doamnei Lester A. Sheinis de la McGraw-Hill pentru sprijinul și ajutorul lor eficient.

CUPRINS

MULȚUMIRI V
PREFAȚĂ IX

Capitolul 1 Organizarea şi folosirea acestei cărți 1

PARTEA I – DUREREA ACUTĂ A EXTREMITĂȚII CEFALICE

Capitolul 2 Cefaleea acută 9

PARTEA A II-A – DUREREA ACUTĂ FACIALĂ

Capitolul 3 Durerea acută oculară 39
Capitolul 4 Durerea acută auriculară 57
Capitolul 5 Durerea acută nazală 63
Capitolul 6 Durerea acută de la nivelul etajelor faciale mijlociu şi inferior 68
Capitolul 7 Durerea acută la nivelul cavității bucale 75
Capitolul 8 Durerea acută faringiană şi perifaringiană 89

PARTEA A III-A – DUREREA ACUTĂ CERVICALĂ

Capitolul 9 Durerea acută la nivelul zonei cervicale anterioare 105
Capitolul 10 Durerea acută la nivelul zonei laterocervicale 114
Capitolul 11 Durerea acută la nivelul zonei cervicale posterioare (nucale) 119

PARTEA A IV-A – DUREREA ACUTĂ LA NIVELUL TORACELUI ŞI SÎNULUI

Capitolul 12 Durerea acută retrosternală 135
Capitolul 13 Durerea acută toracică anterolaterală 152
Capitolul 14 Durerea acută toracică anterioară 168
Capitolul 15 Durerea acută de sîn 176

PARTEA A V-A – DUREREA ACUTĂ ABDOMINALĂ

Capitolul 16 Durerea acută la nivelul hipocondrului drept 183
Capitolul 17 Durerea acută epigastrică 193
Capitolul 18 Durerea acută la nivelul hipocondrului stîng 204
Capitolul 19 Durerea acută unilaterală la nivelul flancului şi unghiului costovertebral 211
Capitolul 20 Durerea acută periombilicală 225
Capitolul 21 Durerea acută la nivelul fosei iliace drepte 230
Capitolul 22 Durerea acută hipogastrică 246
Capitolul 23 Durerea acută la nivelul fosei iliace stîngi 257
Capitolul 24 Durerea acută bilaterală la nivelul etajului abdominal superior 270
Capitolul 25 Durerea acută bilaterală la nivelul etajului abdominal inferior 275
Capitolul 26 Durerea acută bilaterală la nivelul flancului şi unghiului costovertebral 282
Capitolul 27 Durerea acută abdominală difuză de intensitate constantă 290
Capitolul 28 Durerea acută abdominală difuză colicativă 307

PARTEA A VI-A – DUREREA ACUTĂ TORACICĂ POSTERIOARĂ, LOMBARĂ ŞI FESIERĂ

Capitolul 29 Durerea acută interscapulară şi scapulară....323
Capitolul 30 Durerea acută la nivelul coloanei vertebrale toracolombare....330
Capitolul 31 Durerea acută lombosacrată....335
Capitolul 32 Durerea acută fesieră unilaterală....348
Capitolul 33 Durerea acută fesieră bilaterală....354

PARTEA A VII-A – DUREREA ACUTĂ LA NIVELUL ORGANELOR GENITALE EXTERNE, PERINEULUI ŞI ANUSULUI

Capitolul 34 Durerea acută peniană....361
Capitolul 35 Durerea acută inghinoscrotală....376
Capitolul 36 Durerea acută ano-rectală şi perineală....388
Capitolul 37 Durerea acută vulvară şi vaginală....398

PARTEA A VIII-A – DUREREA ACUTĂ A UMĂRULUI, BRAŢULUI ŞI A MÎINII

Capitolul 38 Durerea acută a membrului superior....411
Capitolul 39 Durerea acută a umărului, braţului şi axilei....428
Capitolul 40 Durerea acută a cotului şi a antebraţului....443
Capitolul 41 Durerea acută la nivelul articulaţiei radiocarpiene, mîinii şi degetelor....455

PARTEA A IX-A – DUREREA ACUTĂ A MEMBRELOR INFERIOARE

Capitolul 42 Durerea acută unilaterală de membru inferior....489
Capitolul 43 Durerea acută bilaterală de membre inferioare....496
Capitolul 44 Durerea acută inghinală, pubiană şi a coapsei....500
Capitolul 45 Durerea acută a genunchiului şi a fosei poplitee....530
Capitolul 46 Durerea acută a gleznei şi a gambei....556
Capitolul 47 Durerea acută a piciorului....583

PARTEA A X-A – DUREREA ACUTĂ GENERALIZATĂ

Capitolul 48 Durerea acută generalizată....639
Capitolul 49 Durerea acută a hemicorpului....661
Capitolul 50 Durerea acută generalizată articulară....664
Capitolul 51 Durerea acută generalizată tegumentară....683

PREFAȚĂ

Această carte a fost concepută și scrisă cu intenția de a face mult mai ușor, mai rapid și mai precis diagnosticul diferențial al durerii acute, indiferent de regiunea corpului în care aceasta se face simțită. Durerea acută este definită drept o durere severă, cu debut recent sau brusc, care nu retrocedează, este asociată cu alte simptome severe, care alarmează pacientul și care s-a dovedit rezistentă atît la medicația obișnuită cît și la alte măsuri terapeutice. Această carte nu reprezintă un alt tom referitor la tratamentul durerii, menit să se adreseze numai unui procent mai mic de 1% de pacienți care suferă de dureri severe, cronice, dificil de controlat.

Diagnosticarea cauzei durerii regionale sau generalizate reprezintă o problemă fundamentală și extrem de frecvent întîlnită în practica medicală. În 1975, Asociația Națională de Supraveghere a Îngrijirii în Ambulator (NAMCS) a observat că nouă din primele cincisprezece acuze sînt durerile localizate în anumite regiuni topografice. De exemplu, durerea cervicală, durerea de membre inferioare, durerea abdominală și cea de membre superioare au reprezentat principalele patru motive de solicitare a unui consult medical.

Studiile clinice, efectuate la mijlocul anilor '80 în Clinica Medicală a Universității din Illinois, asupra pacienților ce se prezentau fără programare la medic, au confirmat datele oferite de NAMCS. Dintr-un total de 3427 de acuze principale relatate de pacienți 58% au fost durerile cu o anumită localizare. Primele 6 acuze au fost reprezentate de durere (abdominală, lombară, toracică anterioară, de membre inferioare, de cap – cefalee –, de membre superioare), ele fiind întîlnite la 78% din pacienții care prezentau 10 din cele mai frecvente acuze.

La Spitalul Masonic din Illinois, un important spital comunitar din Chicago, un procent de 36% din cele mai importante acuze prezente la internare (la un număr de 575 de consultații) a fost constituit de durere (regională, generalizată sau difuză). Durerea toracică anterioară, abdominală, de membre sau lombară a însumat 4 din principalele 5 motive de internare.

Una dintre cele mai mari dificultăți în diagnosticarea durerii regionale sau a celei difuze, cît și a altor simptome de boală, apare datorită faptului că posibilele cauze declanșatoare țin de domeniul mai multor specializări și subspecializări medicale. Listele de diagnostice posibile din această carte depășesc granițele impuse de existența mai multor astfel de specializări clinice. Probabilitatea ca motivația apariției unei dureri (regionale sau generalizate) să nu fie menționată în această prezentare este foarte mică și dificil de aproximat, oricum este de sub 1 %.

Această carte „colaborează" cu cititorul. În deschiderea cărții, este inclusă o diagramă a durerii pentru fiecare regiune a corpului. Cititorul poate compara regiunea dureroasă descrisă de pacient cu una sau mai multe diagrame care conțin această localizare în ariile hașurate. Numărul capitolului de sub diagrama selectată va îndruma cititorul către cel mai potrivit capitol care discută durerea cu acea localizare. În cazul în care titlul capitolului se potrivește acuzelor pacientului, folosirea diagramelor nu este necesară.

Fiecare capitol prezintă în deschidere o „listă a diagnosticelor posibile", a cauzelor de durere resimțită în regiunea respectivă. În „rezumat" se realizează o scurtă trecere în revistă a fiecăreia dintre afecțiunile listate și o prezentare succintă a diferențelor dintre ele, din punct de vedere clinic, paraclinic și terapeutic.

„Tabelul incidenței bolilor" are scopul de a informa cititorul asupra frecvenței relative a afecțiunilor prezentate în „lista diagnosticelor posibile". Acesta asigură doar o estimare aproximativă, întrucît probabilitatea ca durerea ce prezintă o localizare specifică să aibă o cauză anume poate varia cu vîrsta, sexul, rasa, originea etnică, istoricul familial, factorii de risc, clima, anotimpul, regiunea geografică și alți parametri. Datele din „tabelul incidenței bolilor" derivă din experiența clinică a autorului și a specialiștilor de la Universitatea de Medicină din Illinois, Chicago, din datele disponibile în literatura medicală și mărimea seriilor de entități diagnostice specifice publicate de marile centre medicale.

Secțiunea „descrierea afecțiunilor" prezintă fiecare afecțiune din „lista diagnosticelor posibile" asigurînd o descriere detaliată și precisă atît a caracteristicilor clinice ale durerii regionale asociate acelei boli, cît și a celor paraclinice. La nevoie, este folosită în scop diagnostic și proba terapeutică. Criteriile de diagnostic folosite sînt recunoscute fie de literatura medicală, în general, fie de către o asociație de specialitate de înaltă credibilitate (de exemplu, ARA=*American Rheumatism Association*, Asociația Americană de Reumatologie).

Deoarece acuzele dureroase din cadrul unei afecțiuni ar putea orientac diagnosticul spre o altă afecțiune, în multe capitole sunt prezentate bolile care ar putea mima afecțiunea respectivă.

Este pentru prima dată cînd durerea acută, ca simptom de boală, a fost descrisă detaliat pentru întregul organism, într-un singur volum. Listele diagnosticelor posibile acoperă întregul corp (de exemplu, durerea generalizată), regiuni mari (de exemplu: durerea abdominală generalizată, durerea de membru superior), regiuni mici (de exemplu: articulația

radiocarpiană, mîna, piciorul) și arii mici dintr-o regiune (de exemplu, durerea la nivel calcanean). Prezentarea detaliată a durerii acute din acest volum se datorează faptului că această carte este concepută ținînd cont de modul în care pacientul cu durere se prezintă la medic.

Tratatele de medicină internă, chirurgie și ginecologie sînt de mare valoare, odată ce diagnosticul este stabilit. Această carte pornește de la un simptom (de exemplu, durerea într-o regiune specifică) și ajută medicul să stabilească un diagnostic specific. Consultarea ulterioară a unor tratate cum ar fi: *Harrison's Principles of Internal Medicine* sau *Principles of Surgery* de Schwartz vor asigura informații suplimentare asupra fiziopatologiei, profilaxiei și tratamentuluibolilor diagnosticate.

Medicii de familie, medicii de urgență, rezidenții în orice specialitate și studenții vor găsi această carte folositoare, deoarece se întîlnesc în fiecare zi cu pacienți prezentînd durere, ca simptom dominant al bolii. Specialiștii vor beneficia, de asemenea, de lectura acestui volum, deoarece pot să nu fie familiarizați cu alte cauze care pot determina durere într-o regiune specifică, dar care nu intră în domeniul de care se ocupă. De exemplu, un chirurg ortoped poate să nu fie familiarizat cu unele boli reumatologice, infecțioase, neurologice, vasculare și hematologice care pot determina durere la nivelul genunchiului sau a piciorului, și care se pot manifesta ca o problemă ortopedică. Această carte va facilita achiziția rapidă a informației pentru specialiștii care doresc să afle mai multe despre cauzele durerii și metodele de diagnostic ale acestora.

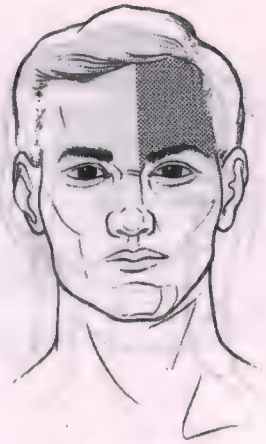

Capitolul 2

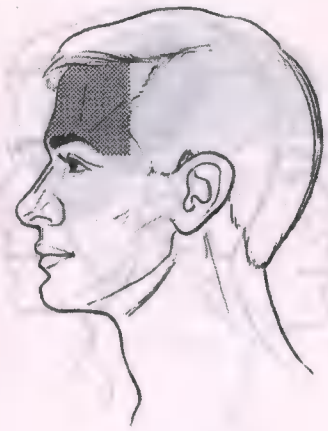

Capitolul 2

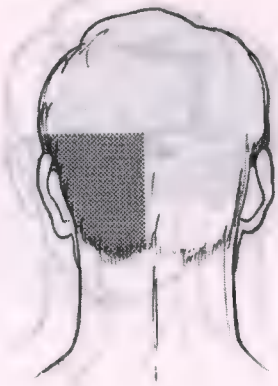

Capitolul 2

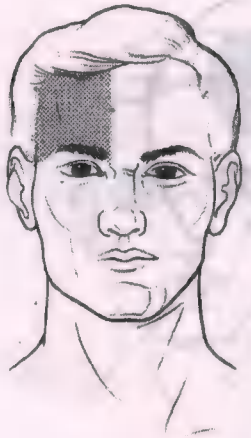

Capitolul 2

Capitolul 2

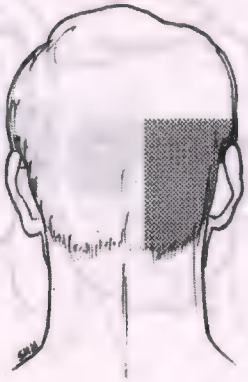

Capitolul 2



Capitolul 2

Capitolul 2

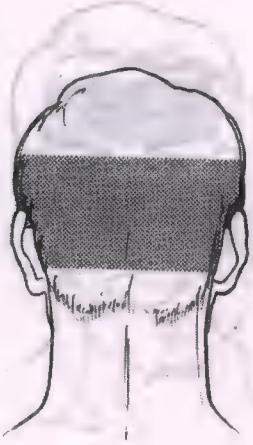

Capitolul 2

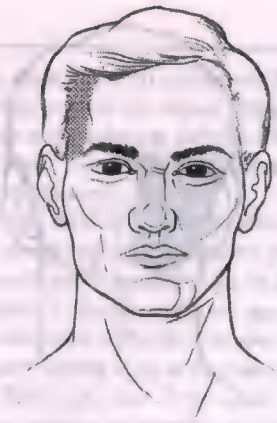

Capitolul 2

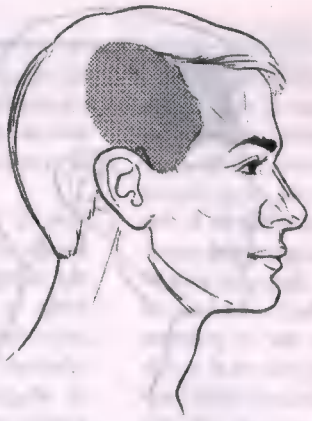

Capitolul 2

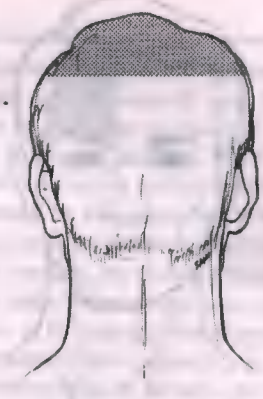

Capitolul 2



Capitolul 2

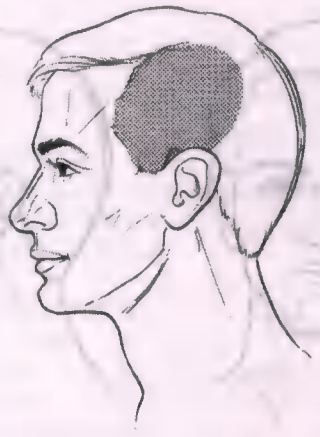

Capitolul 2

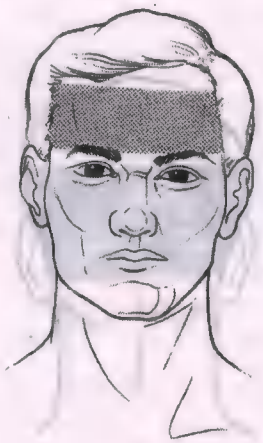

Capitolul 2

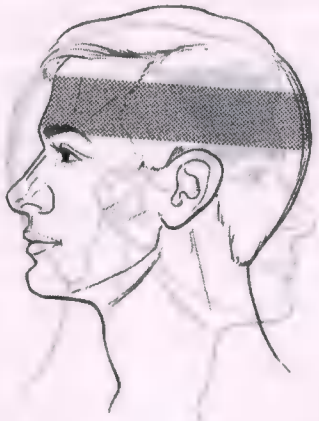

Capitolul 2



Capitolul 2



Capitolul 2

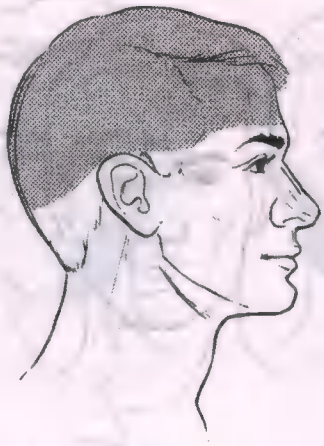

Capitolul 2

Capitolul 2

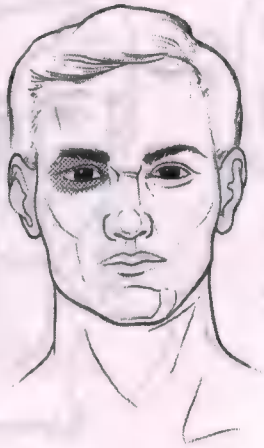

Capitolul 3



Capitolul 3

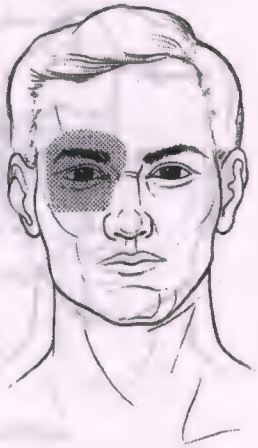

Capitolul 3

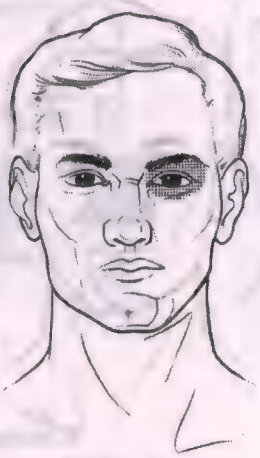

Capitolul 3



Capitolul 3



Capitolul 3

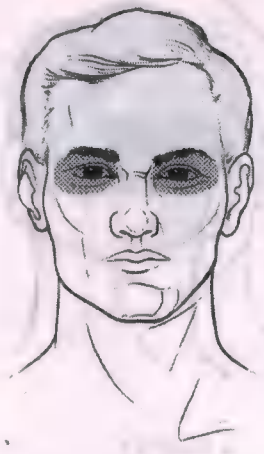

Capitolul 3



Capitolul 3

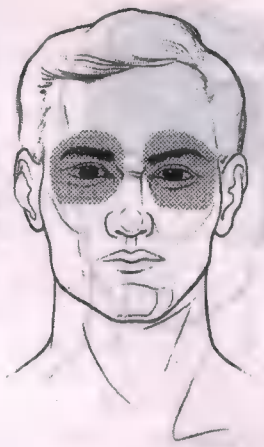

Capitolul 3

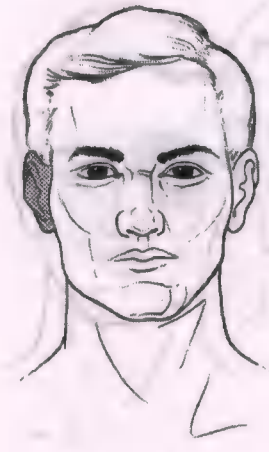

Capitolul 4

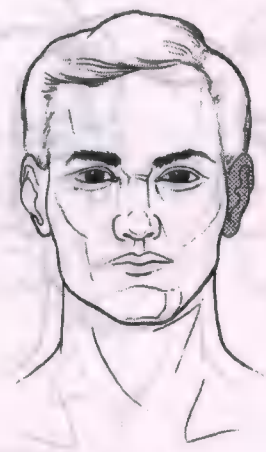

Capitolul 4

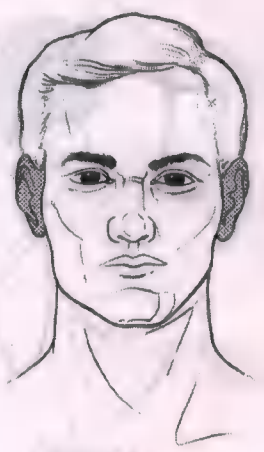

Capitolul 4

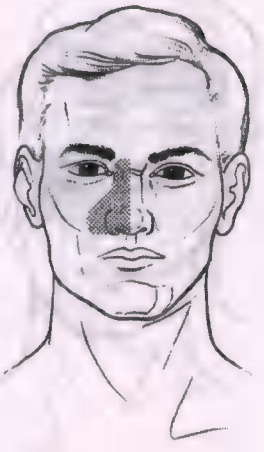

Capitolul 5

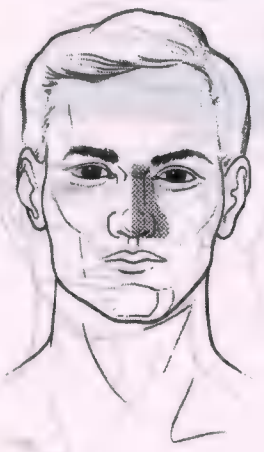

Capitolul 5

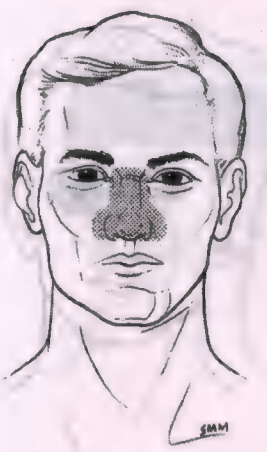

Capitolul 5

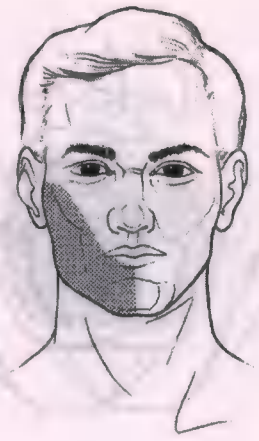

Capitolul 6

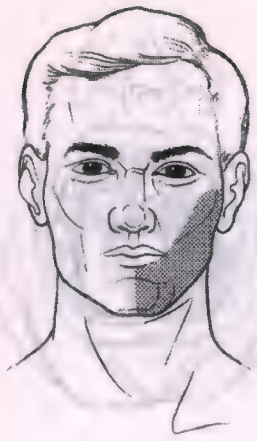

Capitolul 6

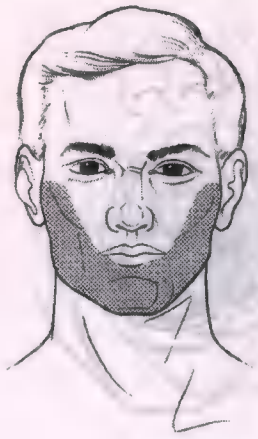

Capitolul 6

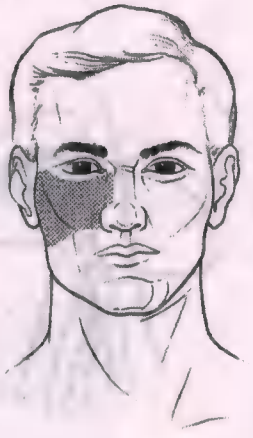

Capitolul 6

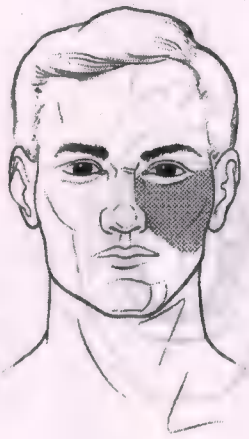

Capitolul 6

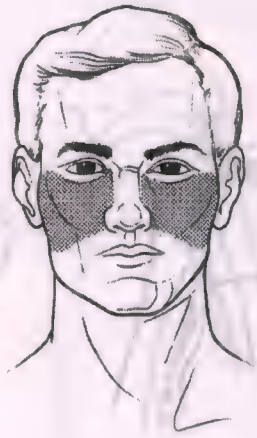

Capitolul 6

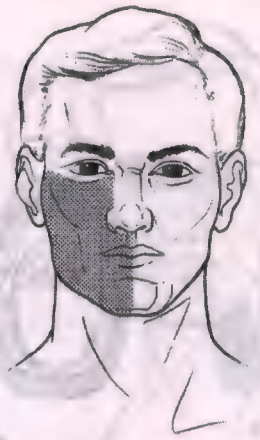

Capitolul 6

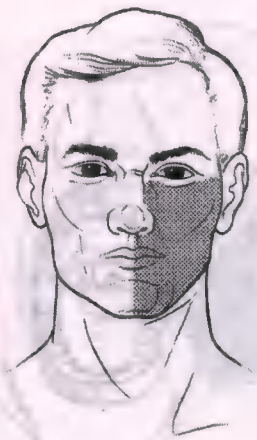

Capitolul 6

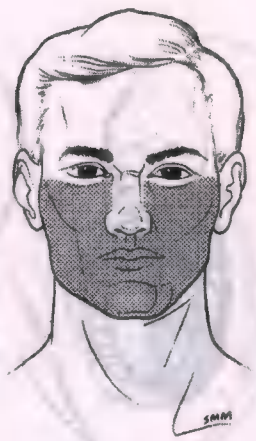

Capitolul 6

Capitolul 7

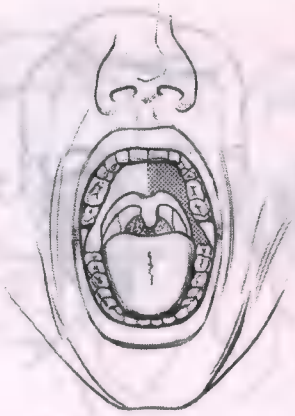

Capitolul 7

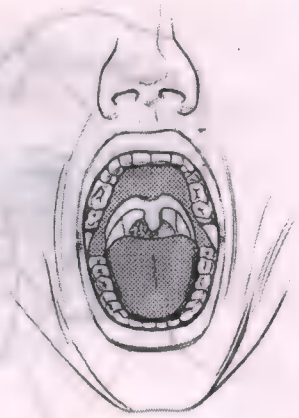

Capitolul 7

Capitolul 7

Capitolul 7

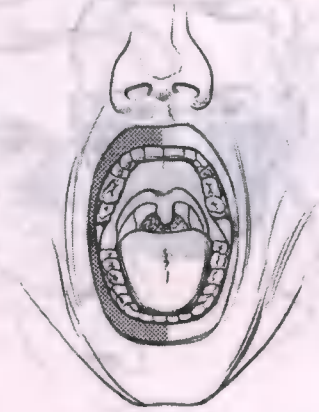

Capitolul 7

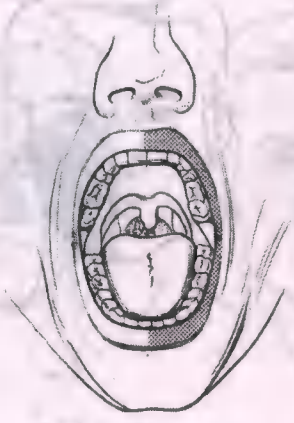

Capitolul 7

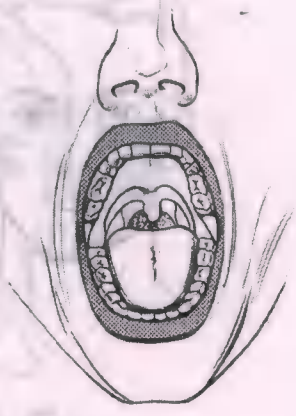

Capitolul 7

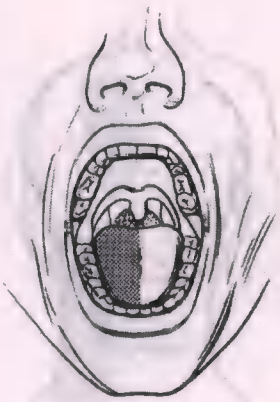

Capitolul 7

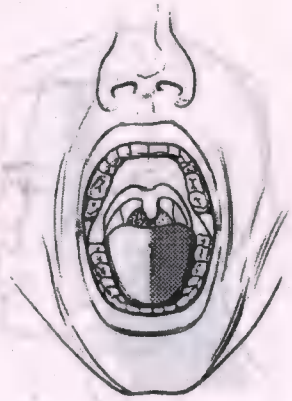

Capitolul 7

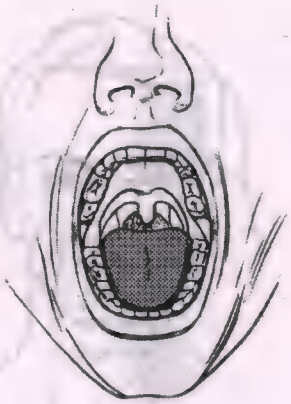

Capitolul 7

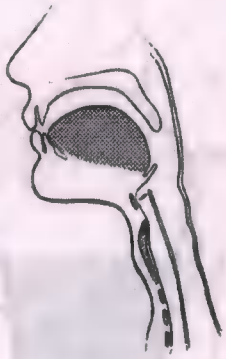

Capitolul 7

Capitolul 8

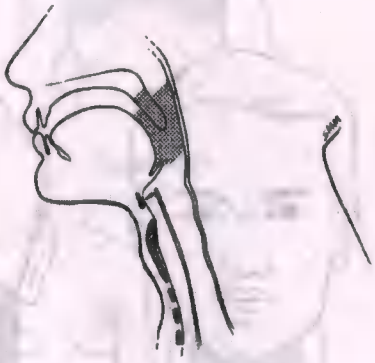

Capitolul 8



Capitolul 9



Capitolul 10

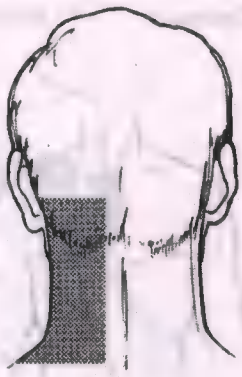

Capitolul 11

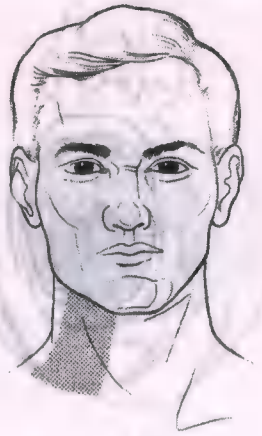

Capitolul 9

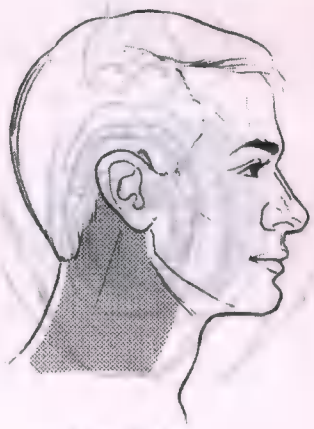

Capitolul 10

Capitolul 11



Capitolul 9 *Capitolul 10* *Capitolul 10* *Capitolul 11*

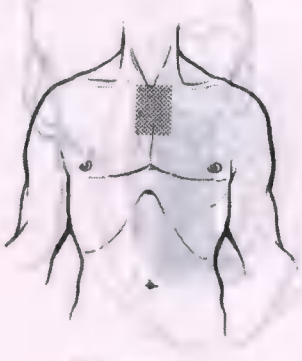

Capitolul 12

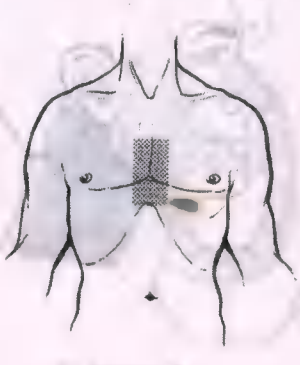

Capitolul 12

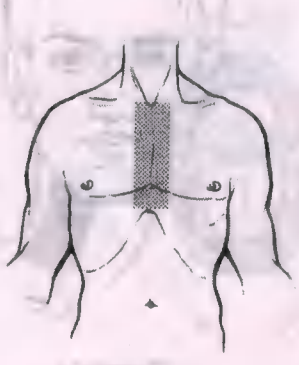

Capitolul 12

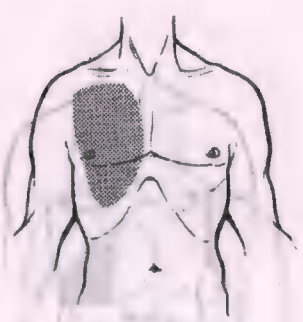

Capitolul 13

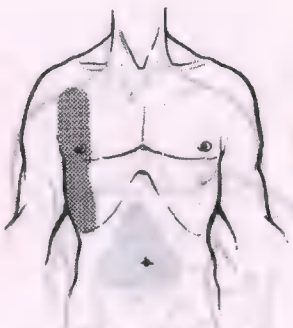

Capitolul 13

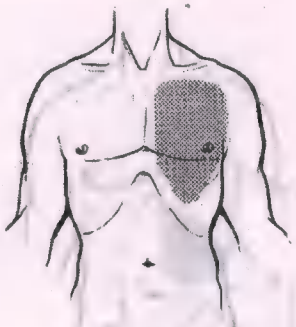

Capitolul 13

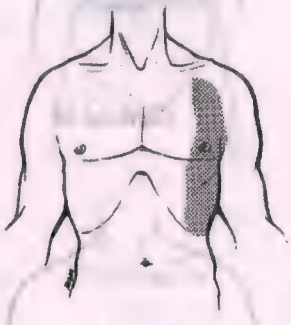

Capitolul 13

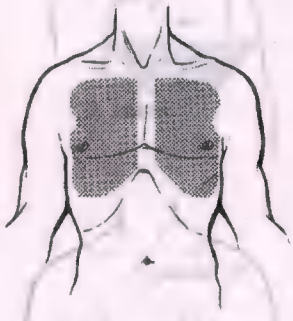

Capitolul 14

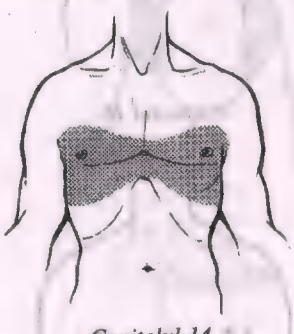

Capitolul 14

Capitolul 15

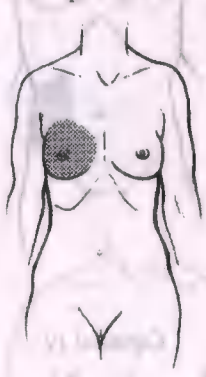

Capitolul 15

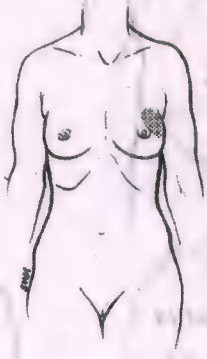

Capitolul 15

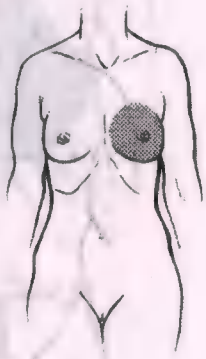

Capitolul 15

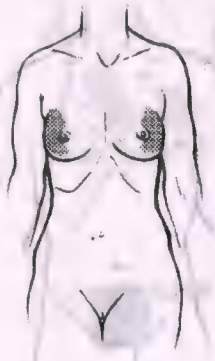

Capitolul 15

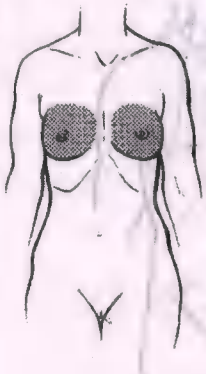

Capitolul 15

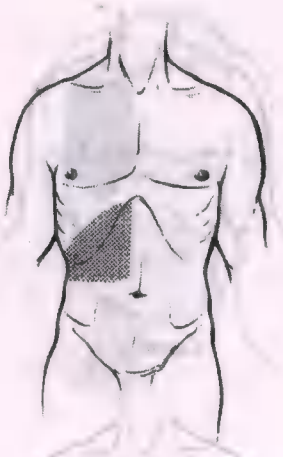

Capitolul 16

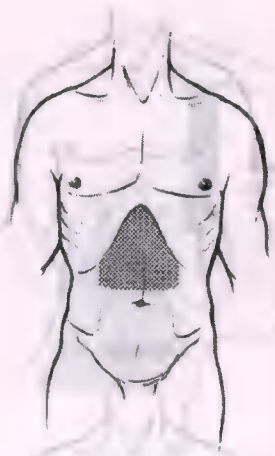

Capitolul 17

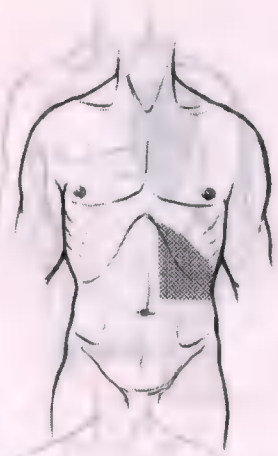

Capitolul 18

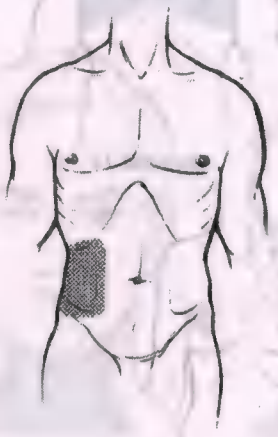

Capitolul 19

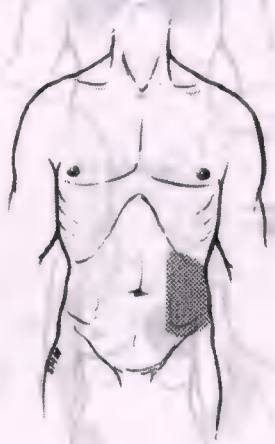

Capitolul 19

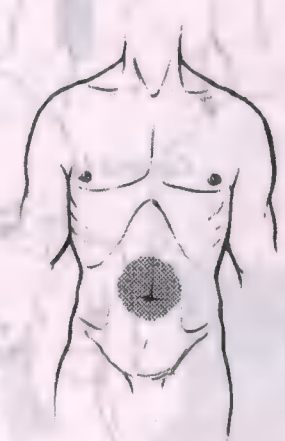

Capitolul 20

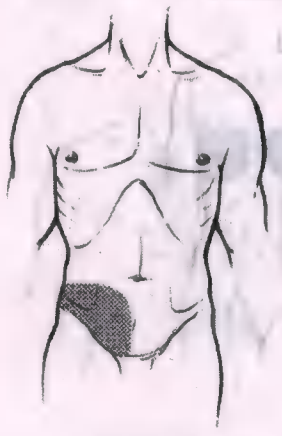

Capitolul 21

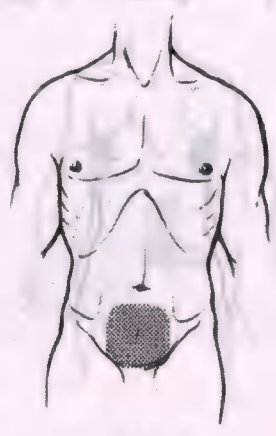

Capitolul 22

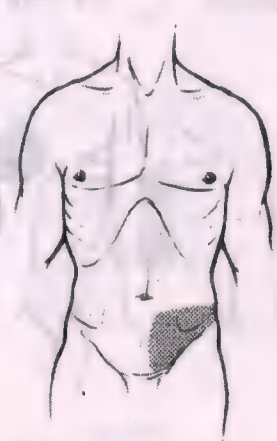

Capitolul 23

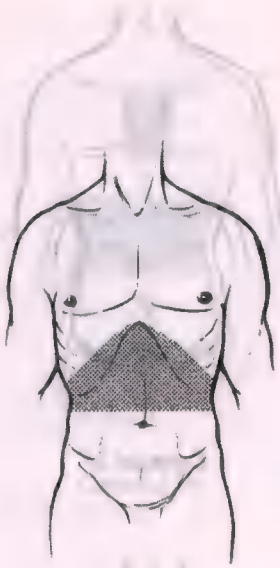

Capitolul 24

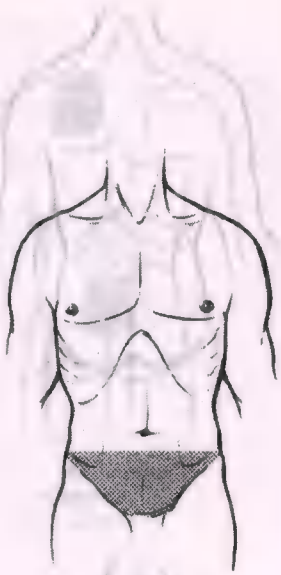

Capitolul 25

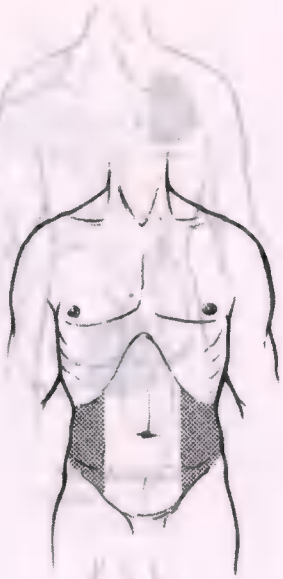

Capitolul 26

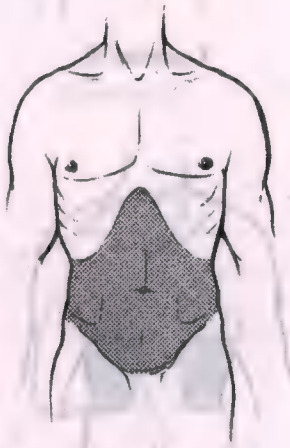

Capitolul 27

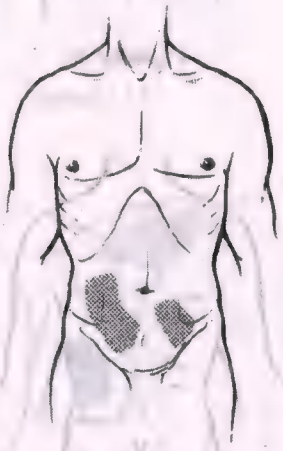

Capitolul 28

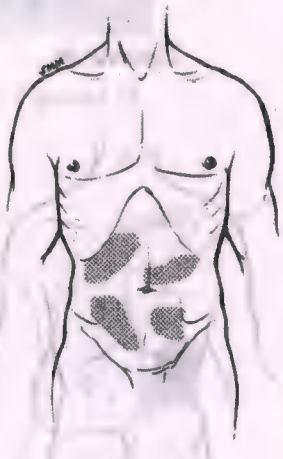

Capitolul 28

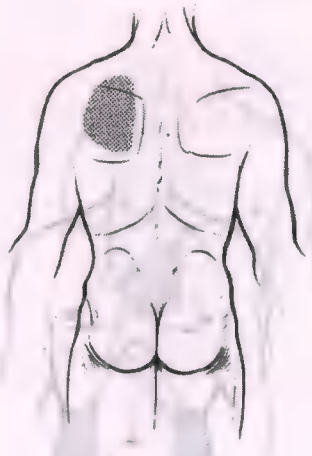

Capitolul 29

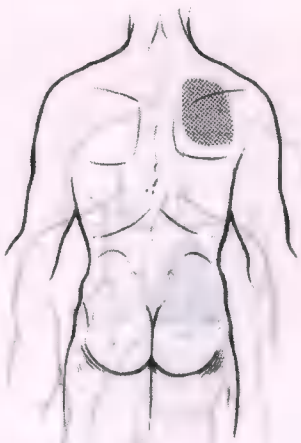

Capitolul 29

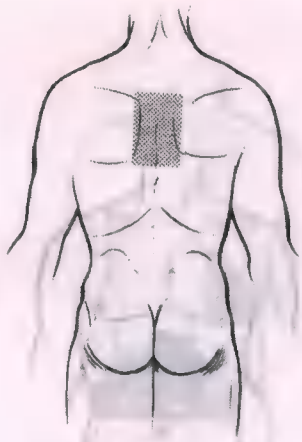

Capitolul 29

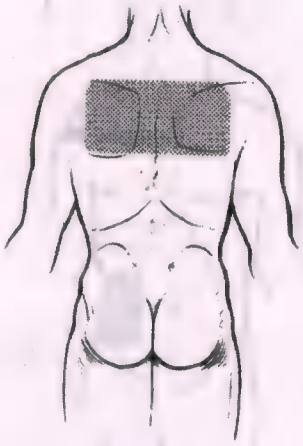

Capitolul 29

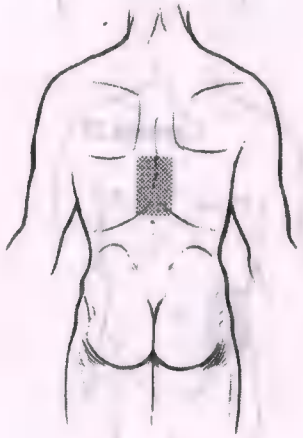

Capitolul 30

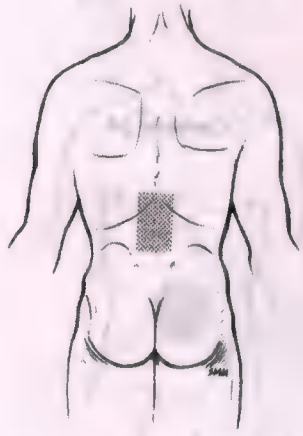

Capitolul 30

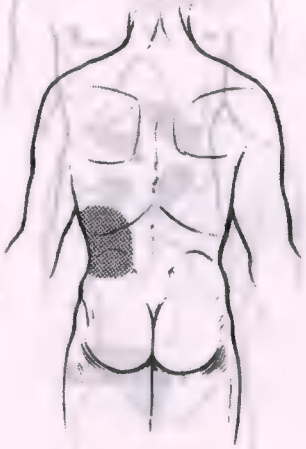

Capitolul 19

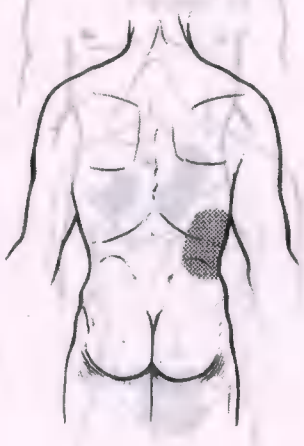

Capitolul 19

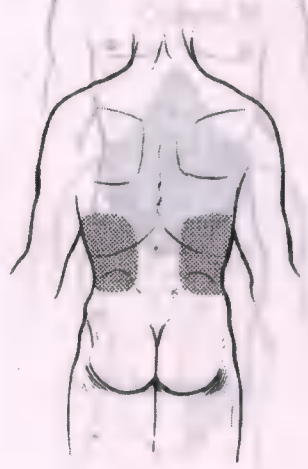

Capitolul 26

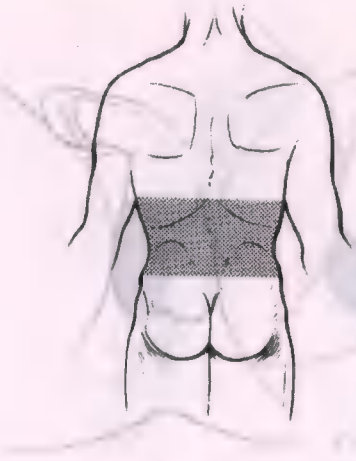

Capitolul 26

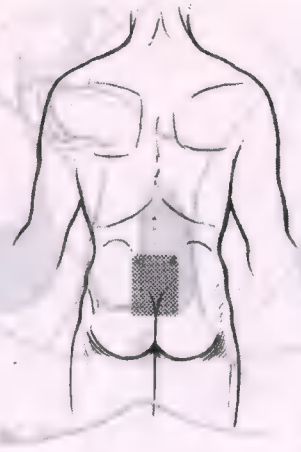

Capitolul 31

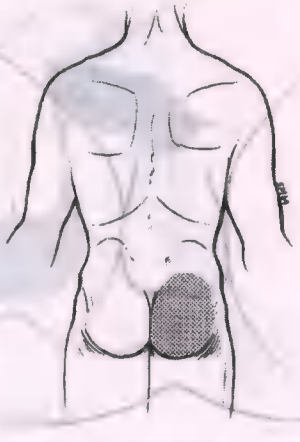

Capitolul 32

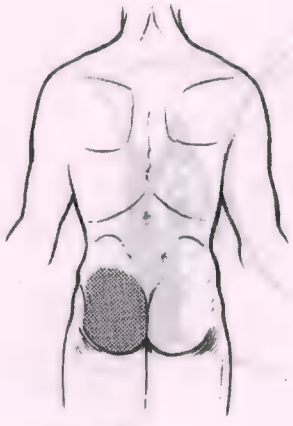

Capitolul 32

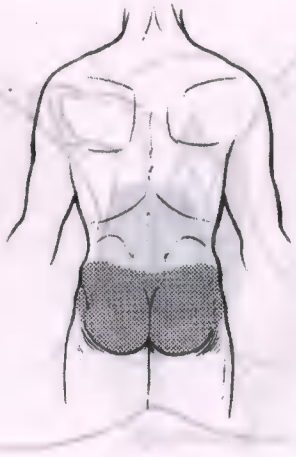

Capitolul 33

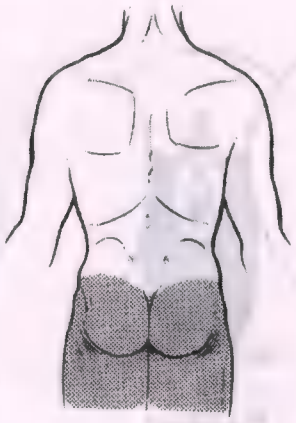

Capitolul 33

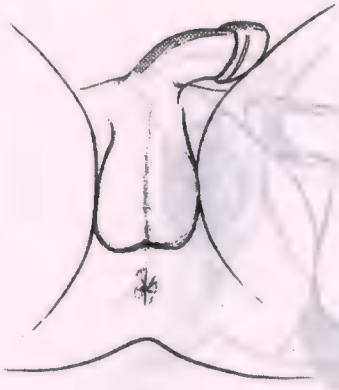

Capitolul 34

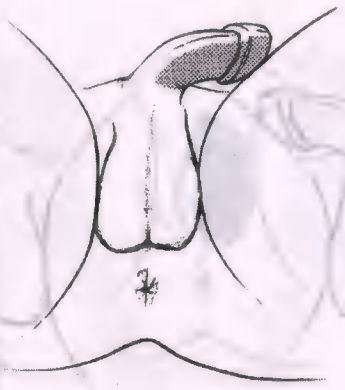

Capitolul 34

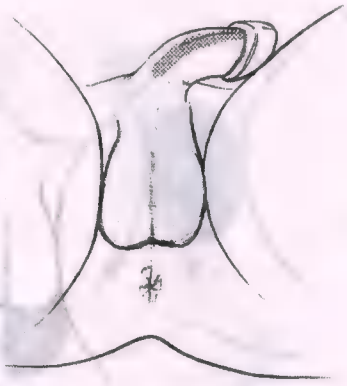

Capitolul 34

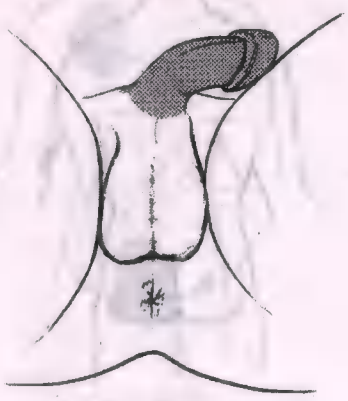

Capitolul 34

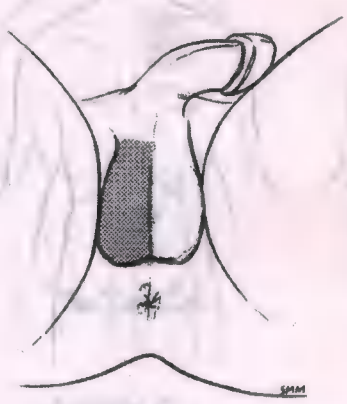

Capitolul 35

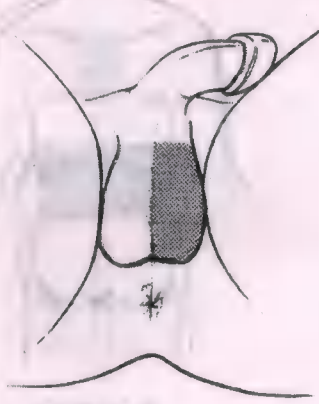

Capitolul 35

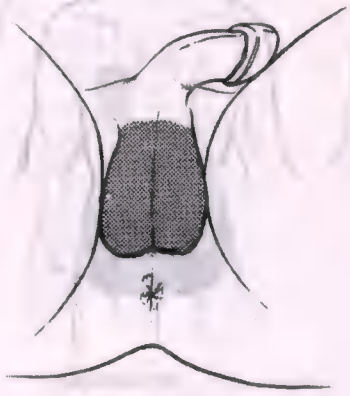

Capitolul 35

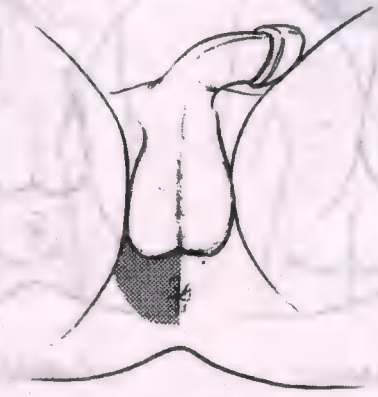

Capitolul 36

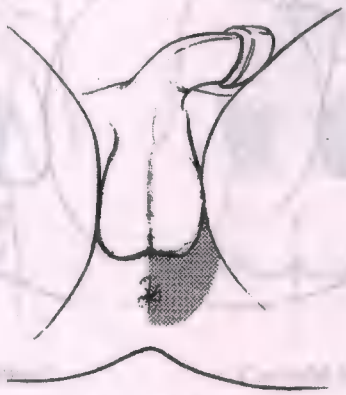

Capitolul 36

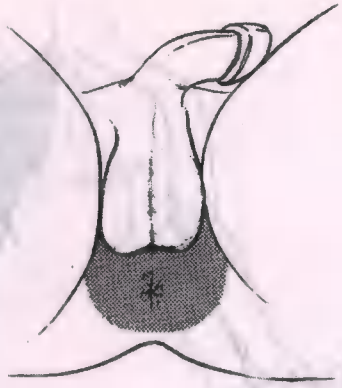

Capitolul 36

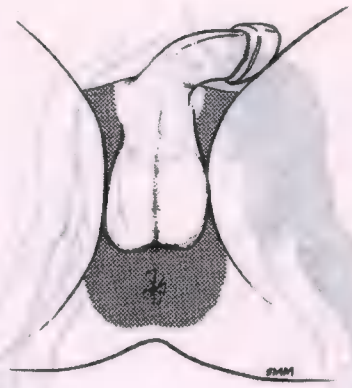

Capitolul 36

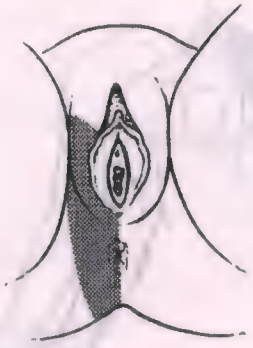

Capitolul 36

Capitolul 36

Capitolul 36

Capitolul 37

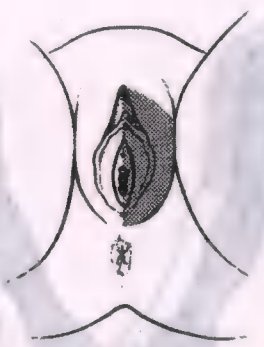

Capitolul 37

Capitolul 37

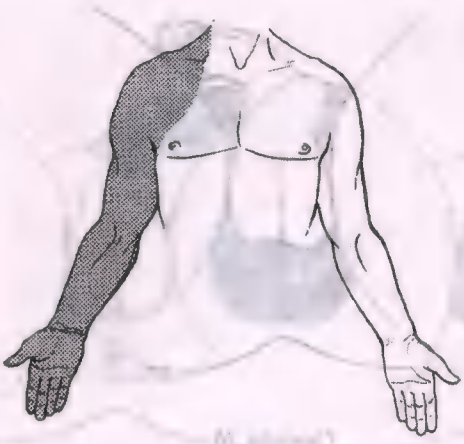

Capitolul 38

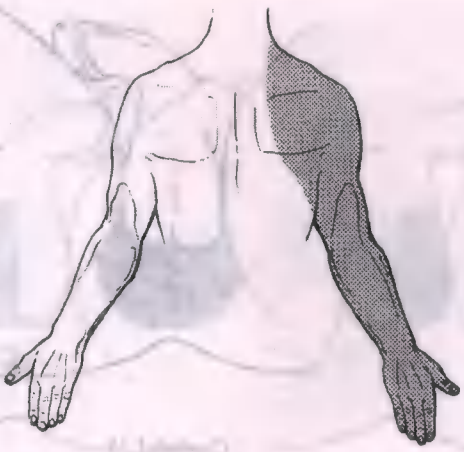

Capitolul 38

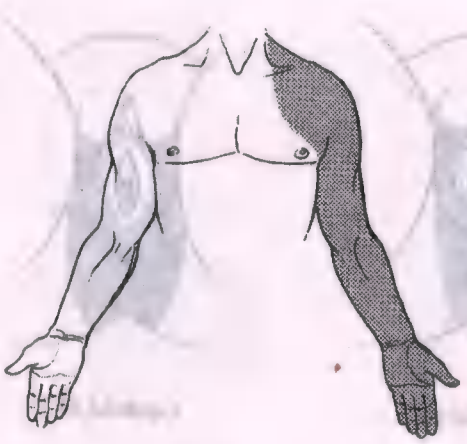

Capitolul 38

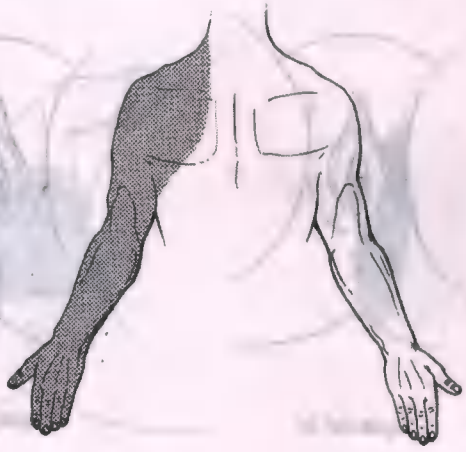

Capitolul 38

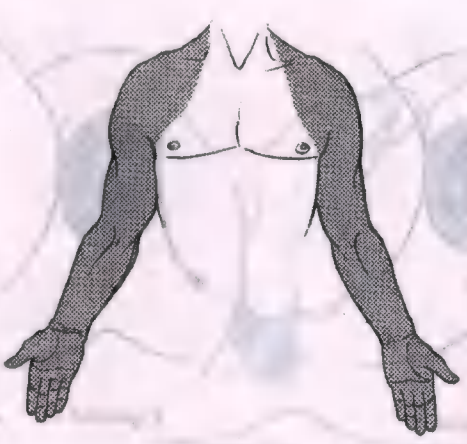

Capitolul 38

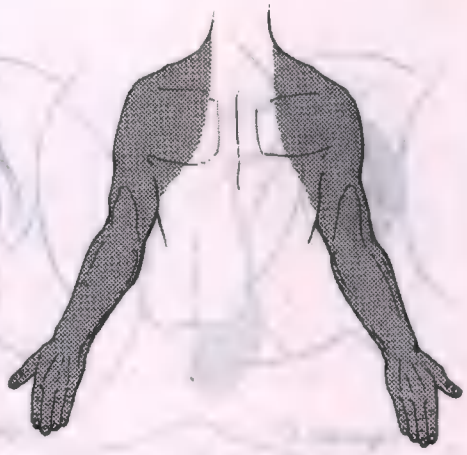

Capitolul 38

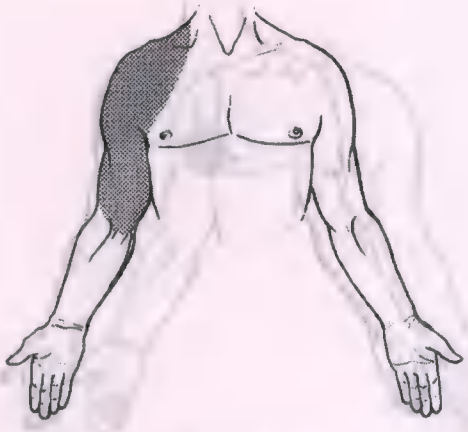

Capitolul 39

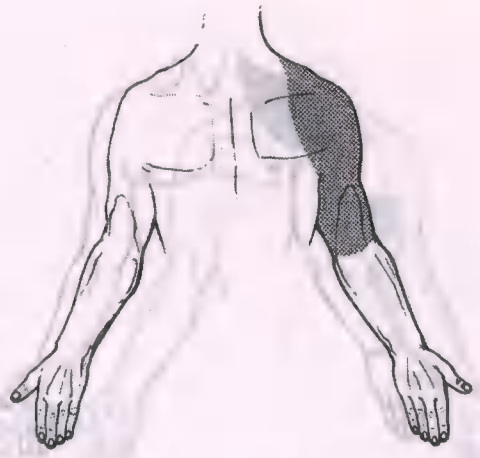

Capitolul 39

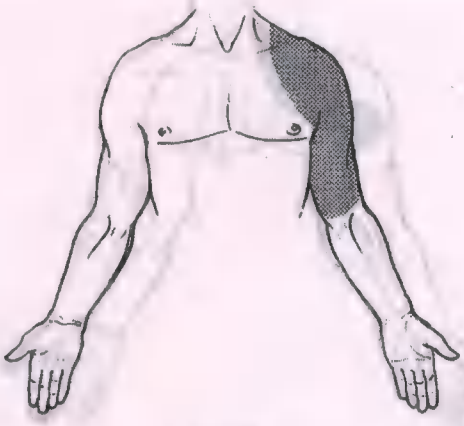

Capitolul 39

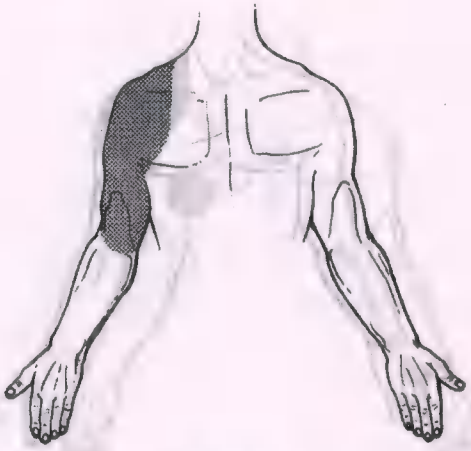

Capitolul 39

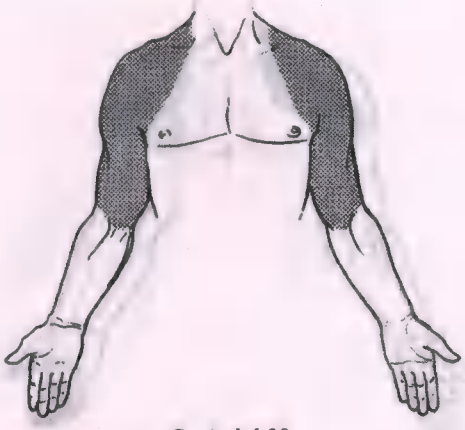

Capitolul 39

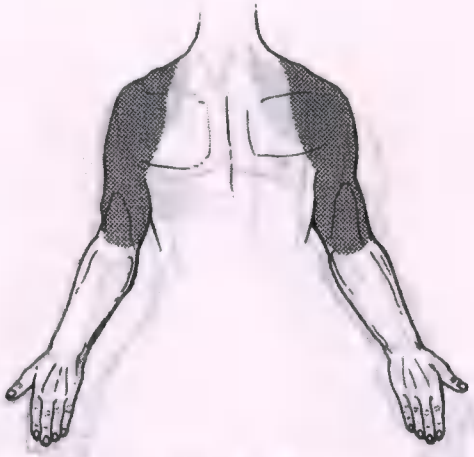

Capitolul 39

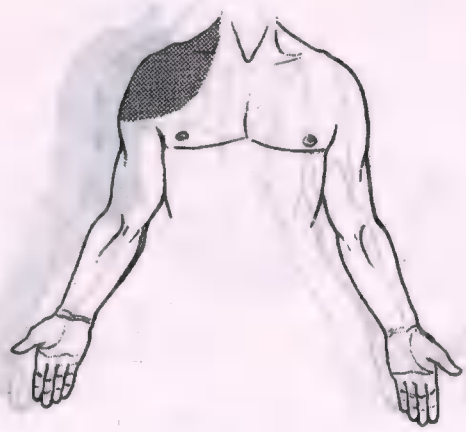

Capitolul 39

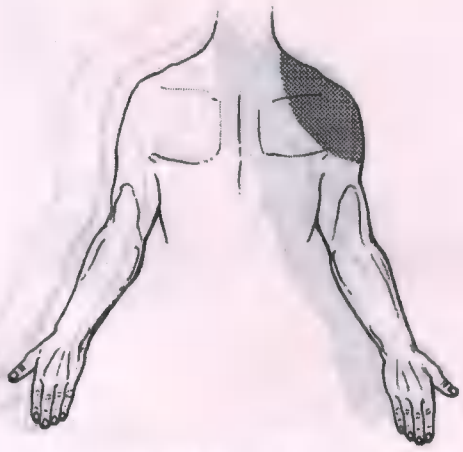

Capitolul 39

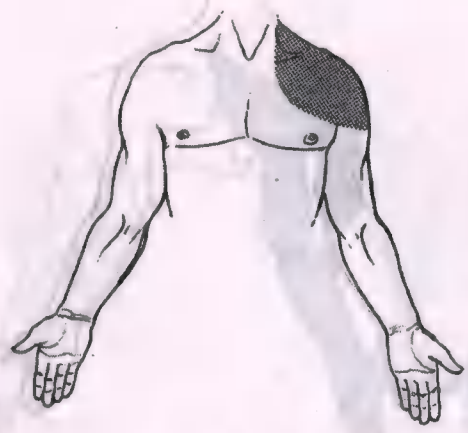

Capitolul 39

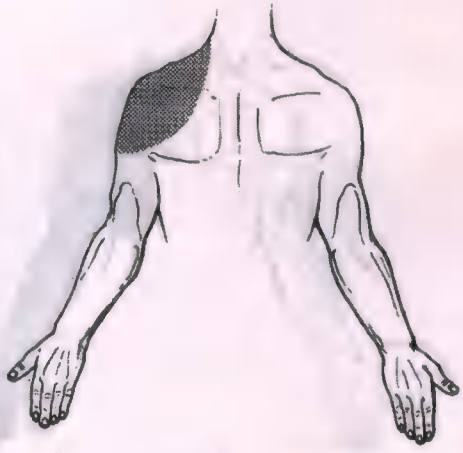

Capitolul 39

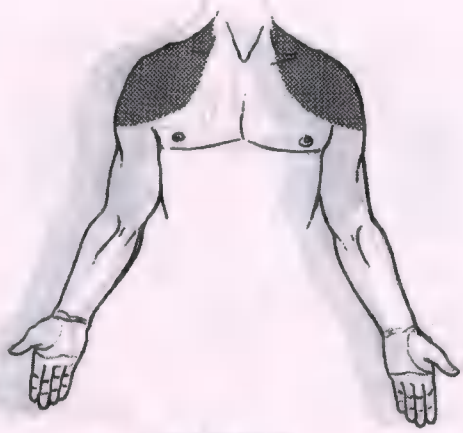

Capitolul 39

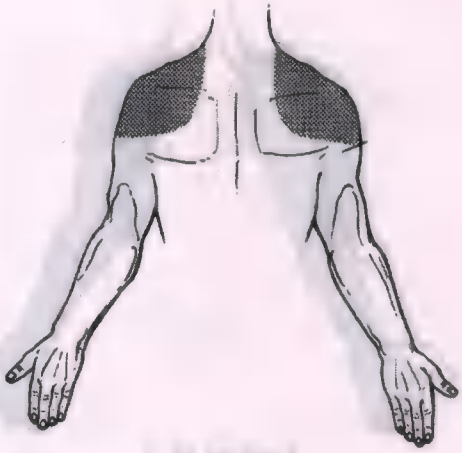

Capitolul 39

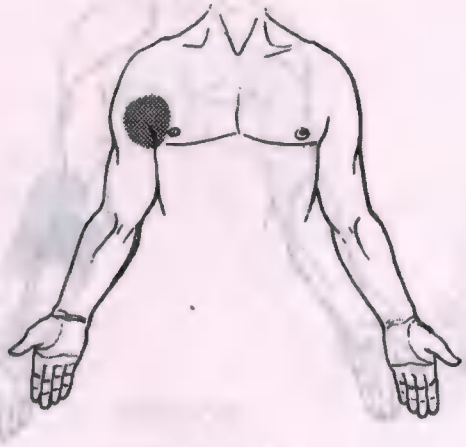

Capitolul 39

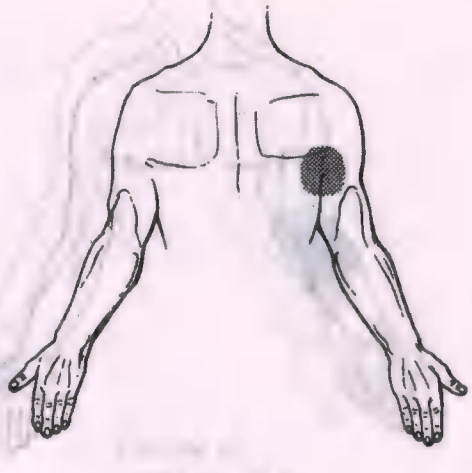

Capitolul 39

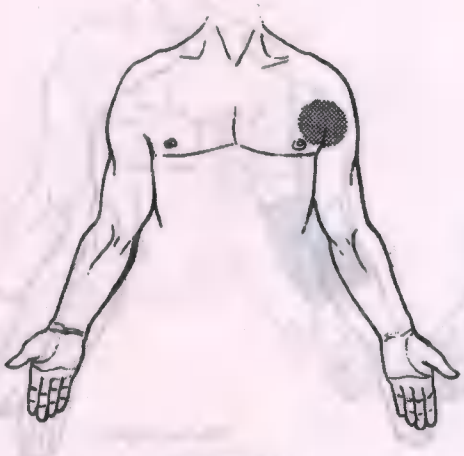

Capitolul 39

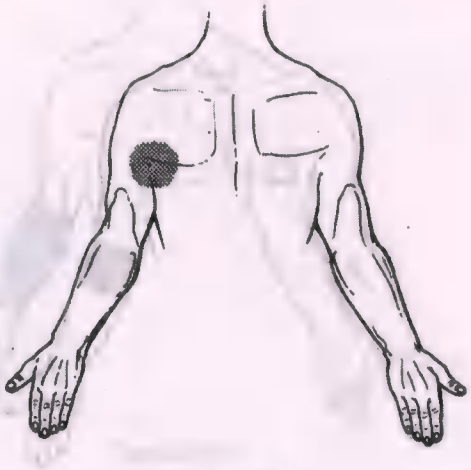

Capitolul 39

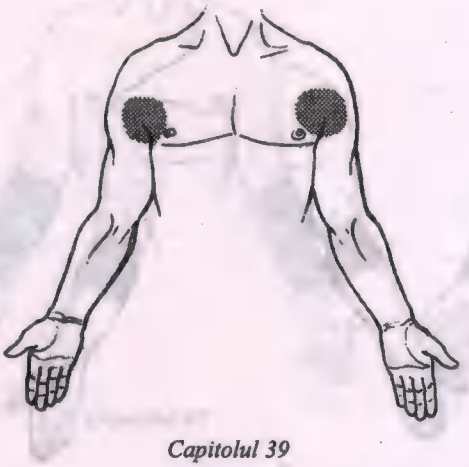

Capitolul 39

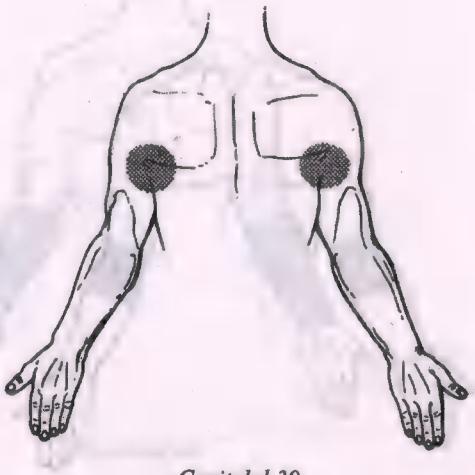

Capitolul 39

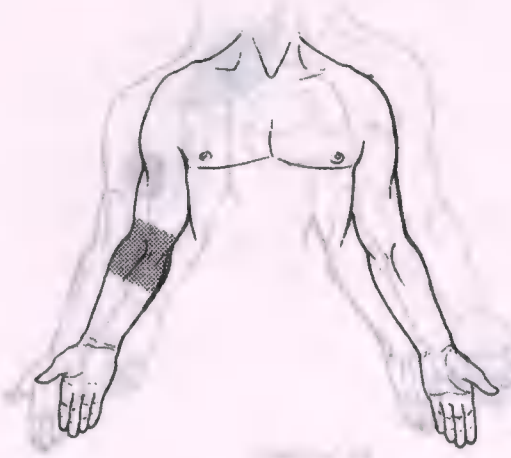

Capitolul 40

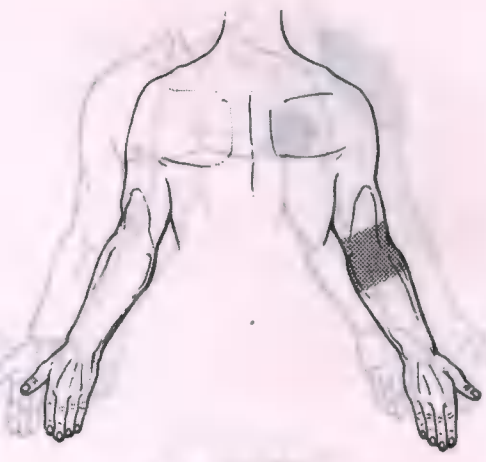

Capitolul 40

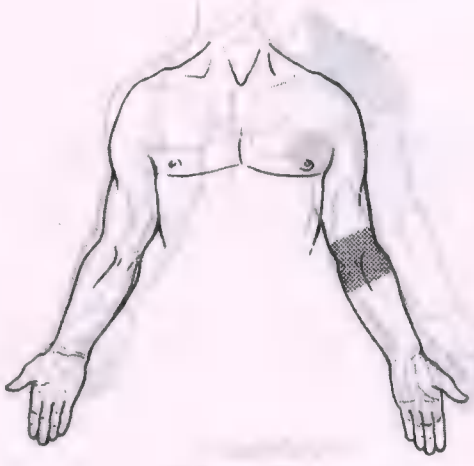

Capitolul 40

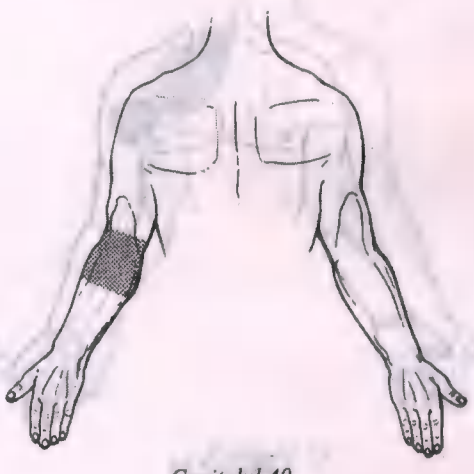

Capitolul 40

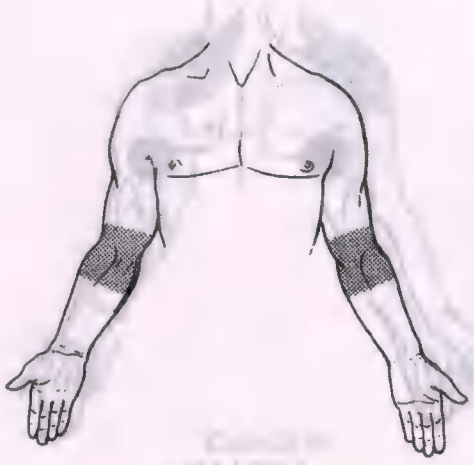

Capitolul 40

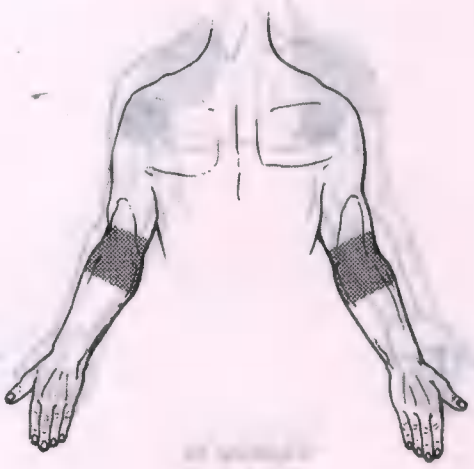

Capitolul 40

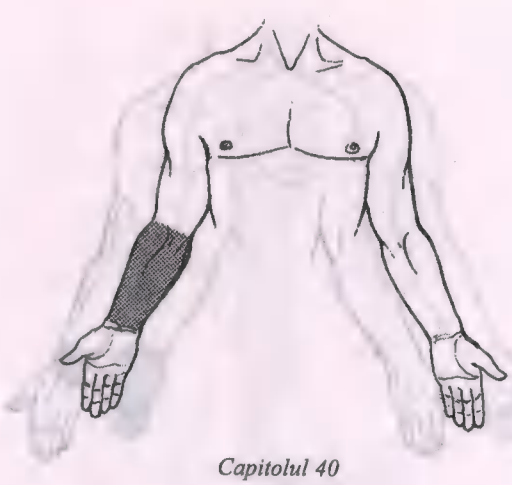

Capitolul 40

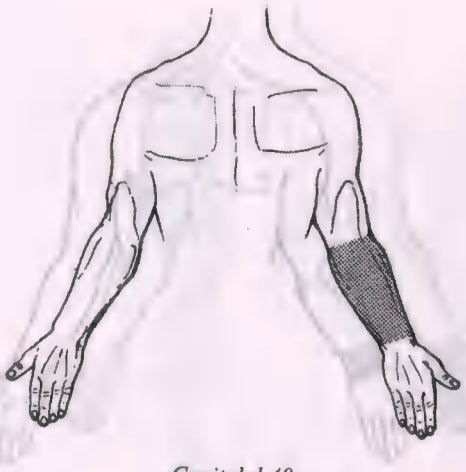

Capitolul 40

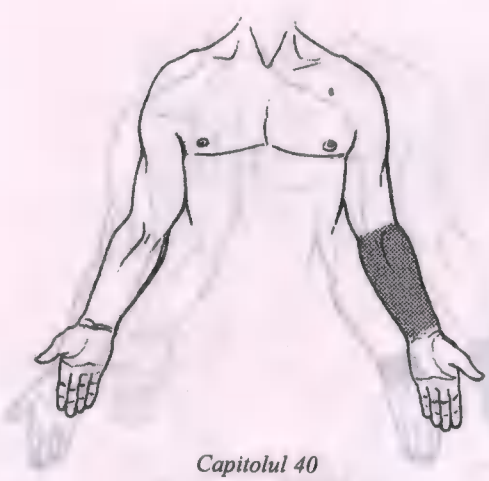

Capitolul 40

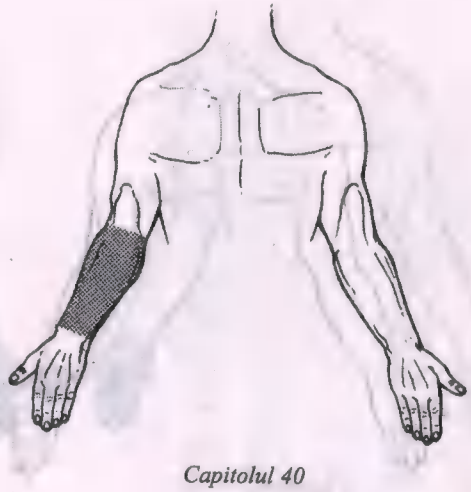

Capitolul 40

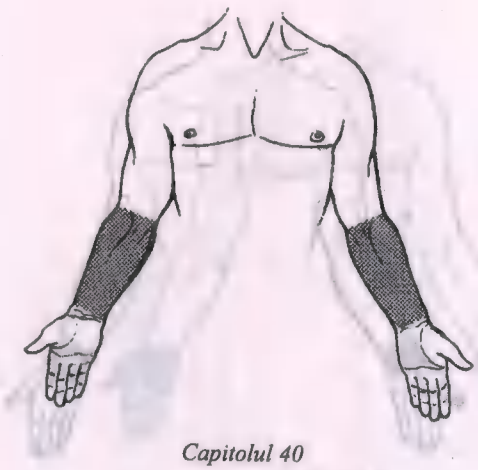

Capitolul 40

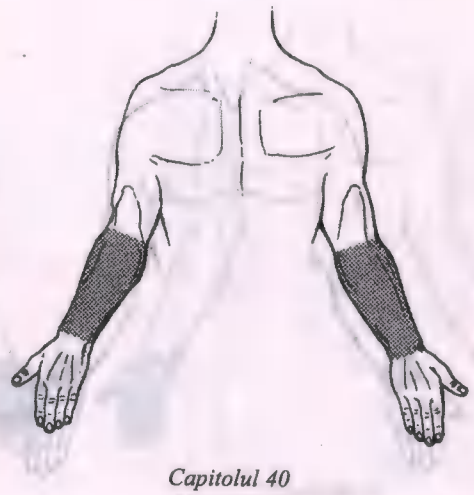

Capitolul 40

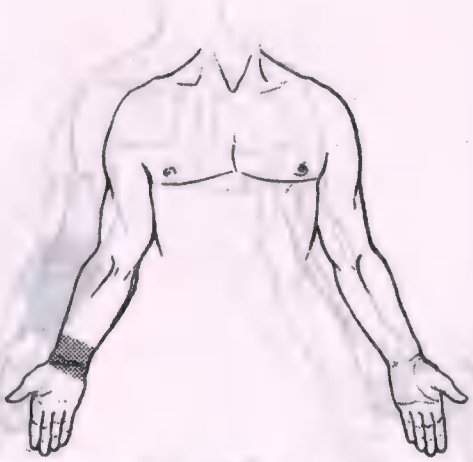

Capitolul 41

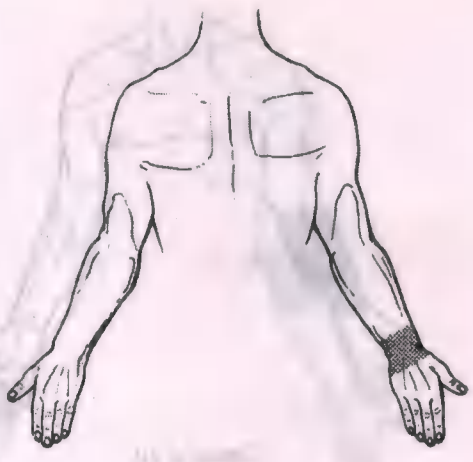

Capitolul 41

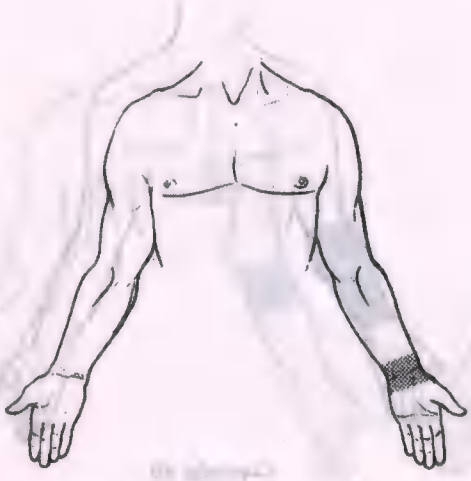

Capitolul 41

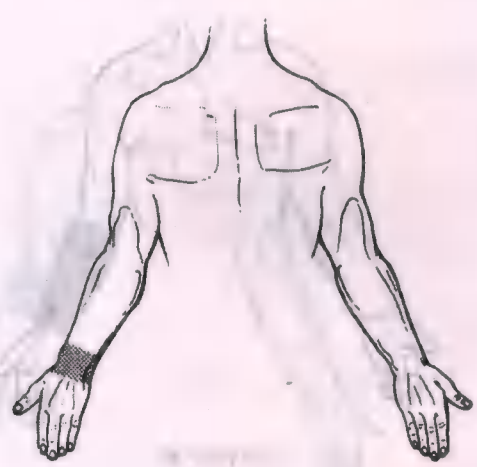

Capitolul 41

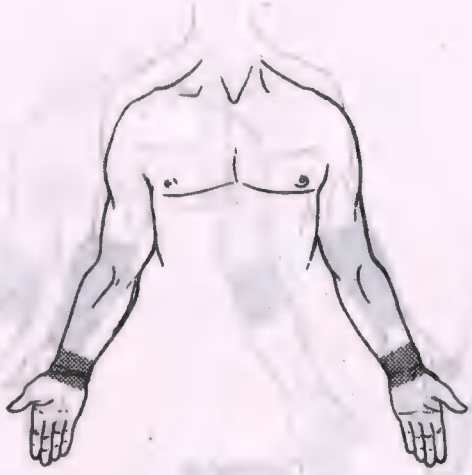

Capitolul 41

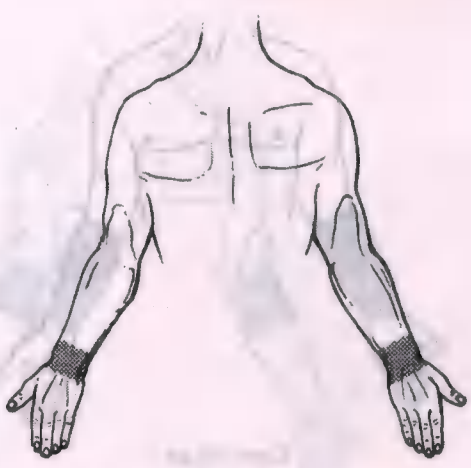

Capitolul 41

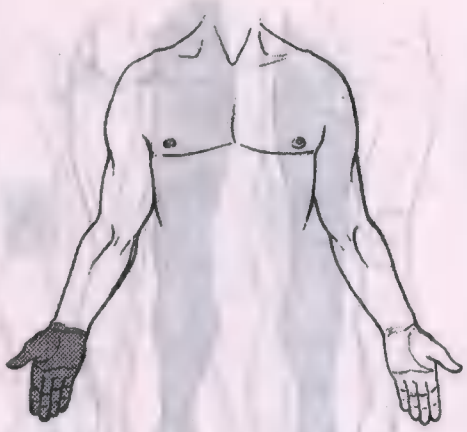

Capitolul 41

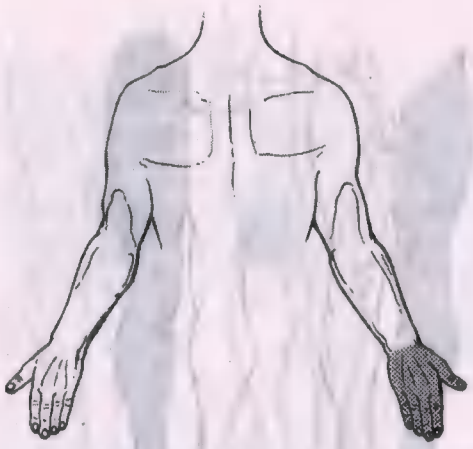

Capitolul 41

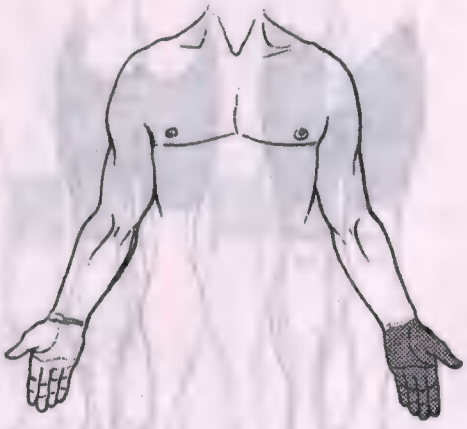

Capitolul 41

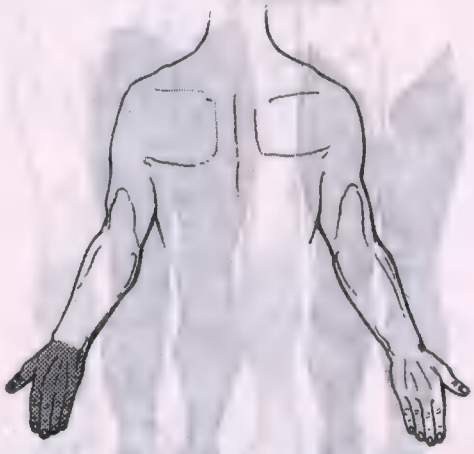

Capitolul 41

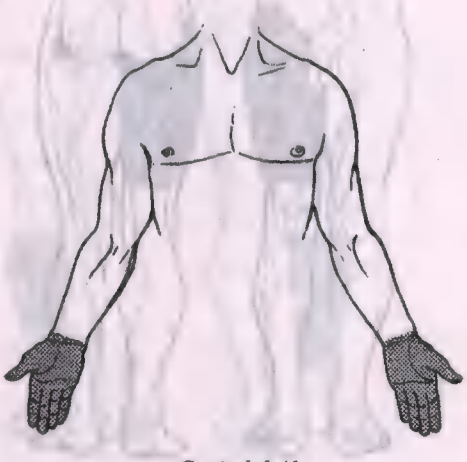

Capitolul 41

Capitolul 41

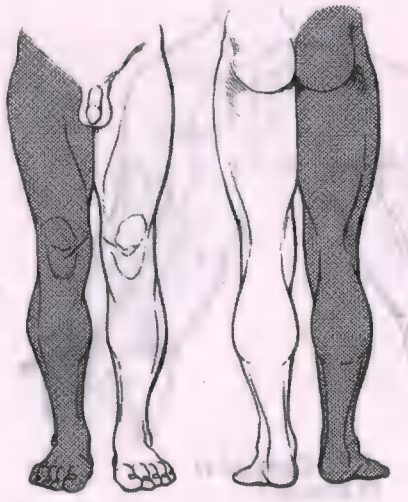

Capitolul 42

Capitolul 42

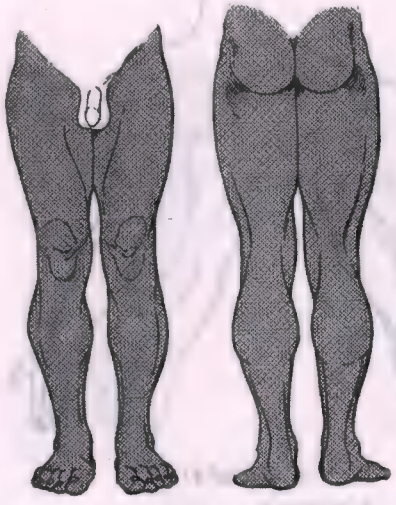

Capitolul 43

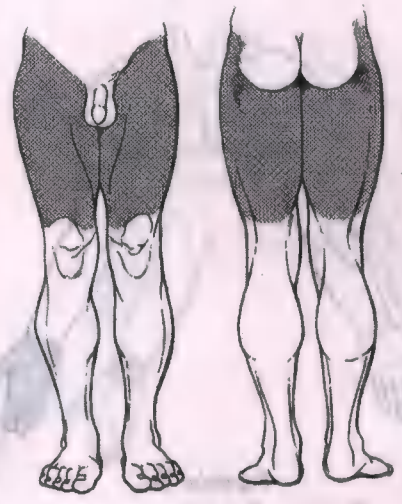

Capitolul 44

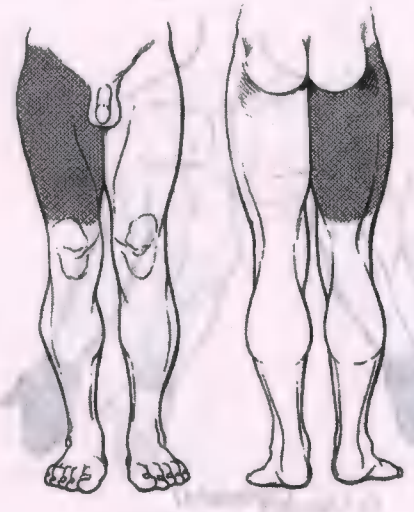

Capitolul 44

Capitolul 44

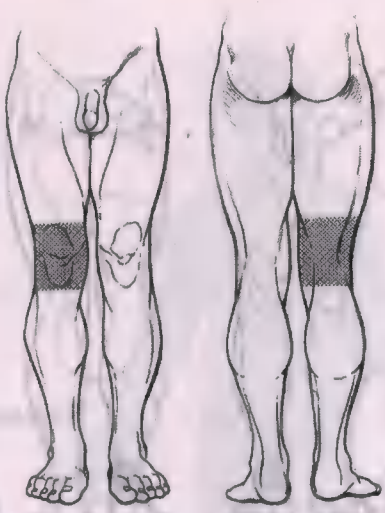

Capitolul 45

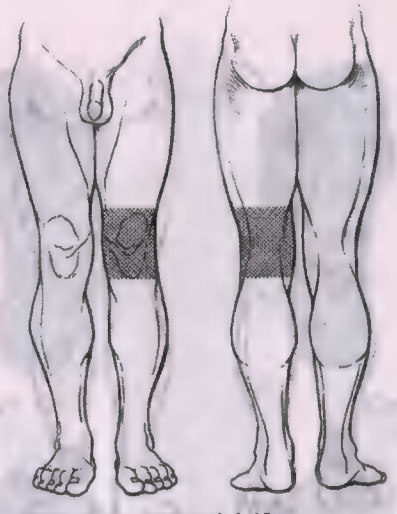

Capitolul 45

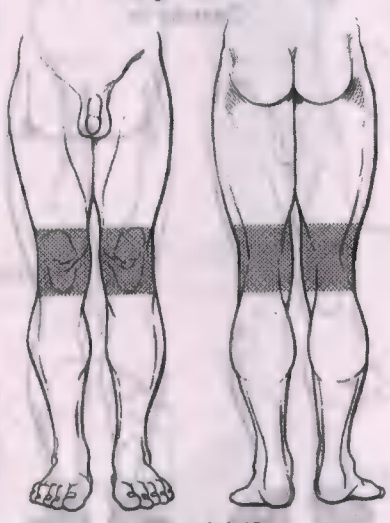

Capitolul 45

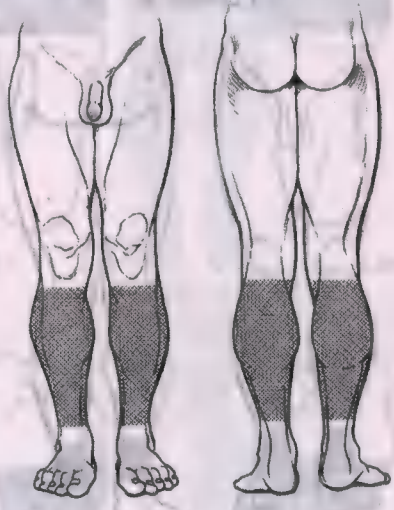

Capitolul 46

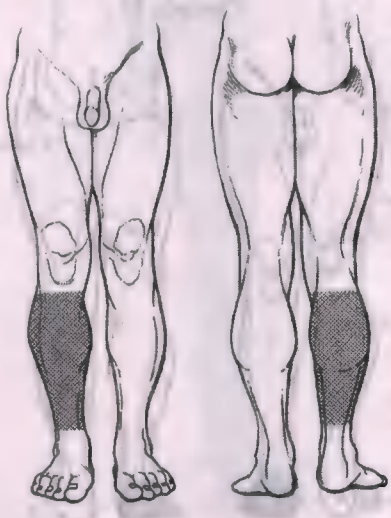

Capitolul 46

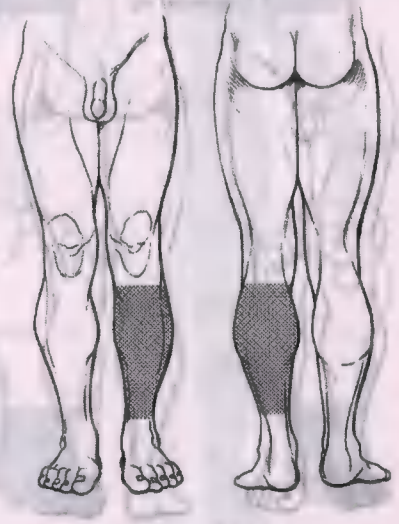

Capitolul 46

Capitolul 46

Capitolul 46

Capitolul 46

Capitolul 47

Capitolul 47

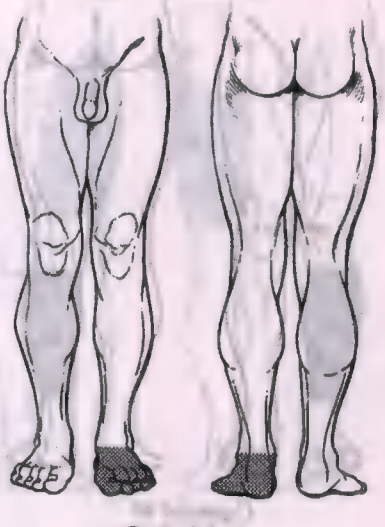

Capitolul 47

Capitolul 47 *Capitolul 47* *Capitolul 47*

Capitolul 47 *Capitolul 47* *Capitolul 47*

Capitolul 47 *Capitolul 47* *Capitolul 47*

Capitolul 47 *Capitolul 47* *Capitolul 47*

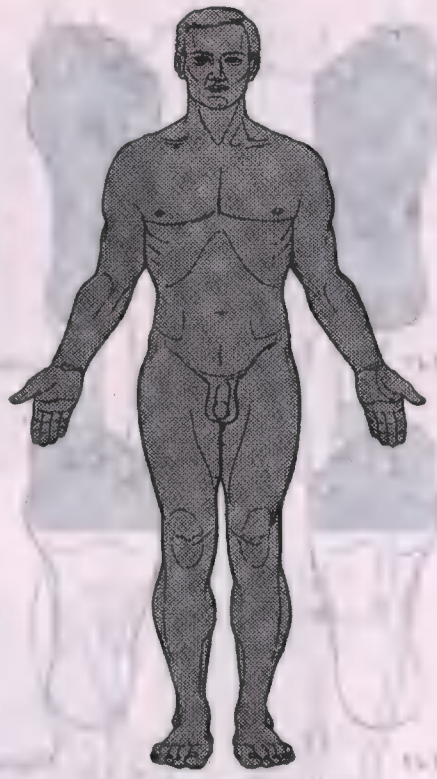

Capitolul 48

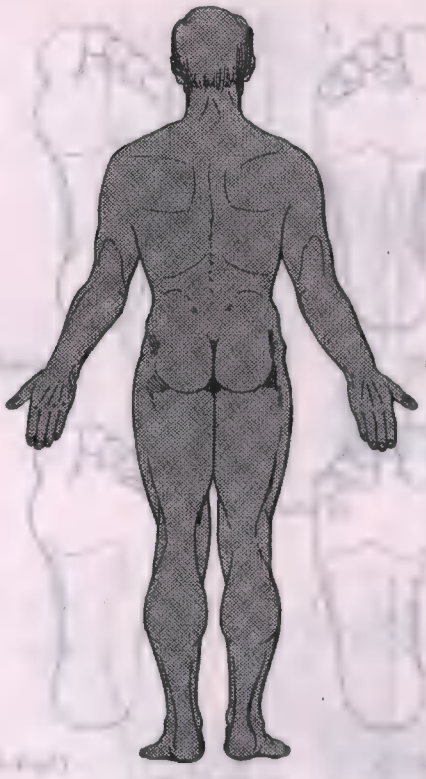

Capitolul 48

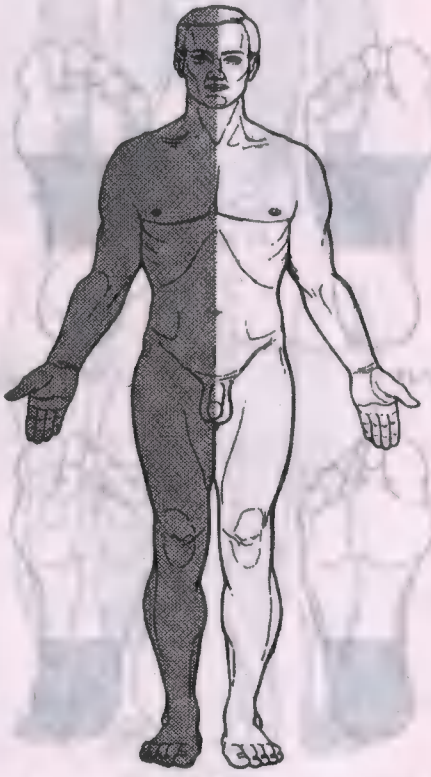

Capitolul 49

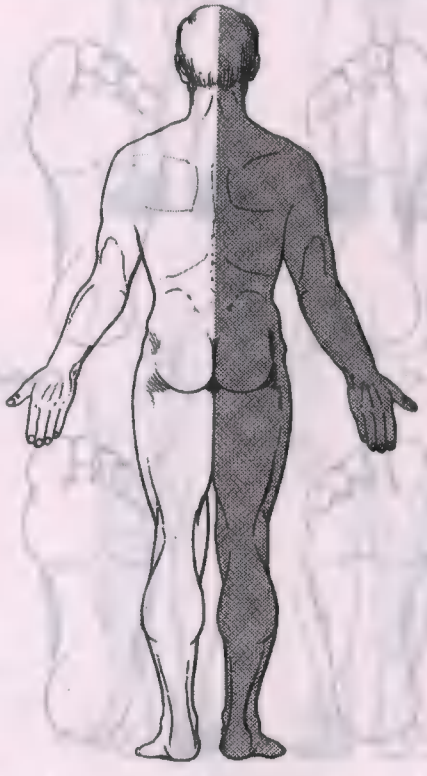

Capitolul 49

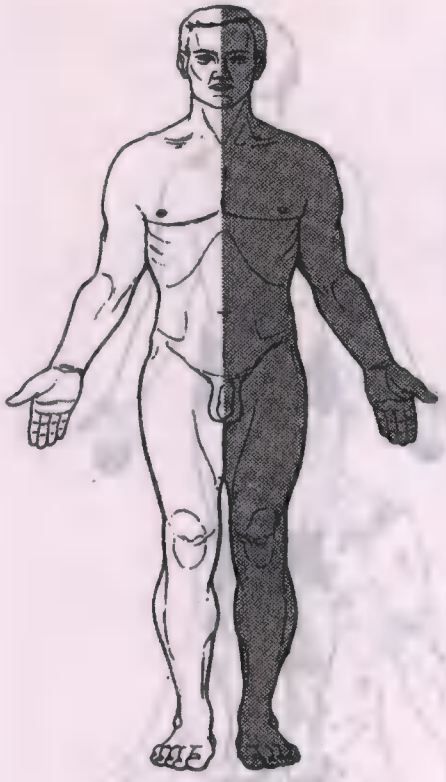

Capitolul 49

Capitolul 49



Capitolul 50

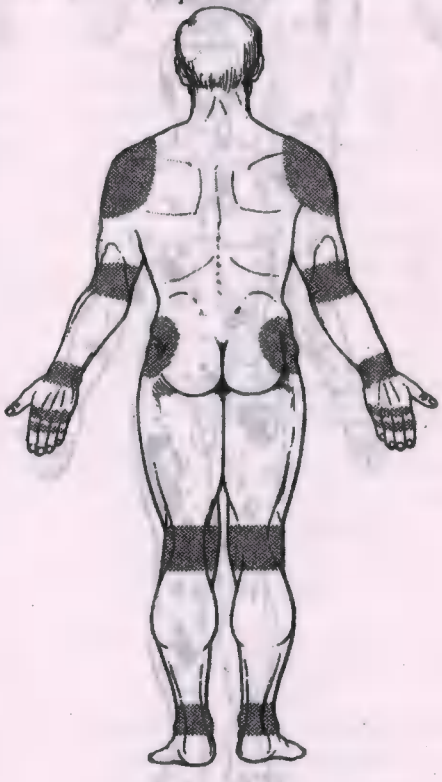

Capitolul 50

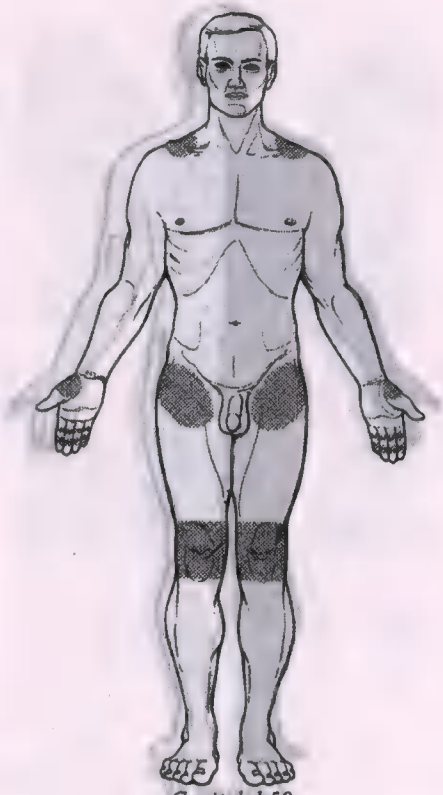

Capitolul 50

Capitolul 50

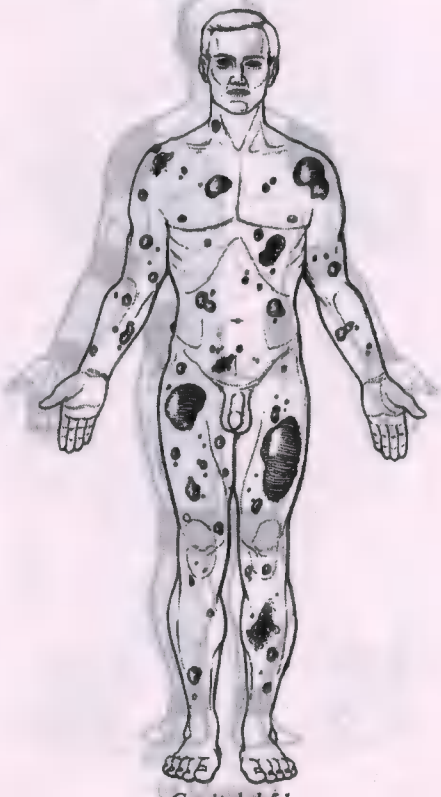

Capitolul 51

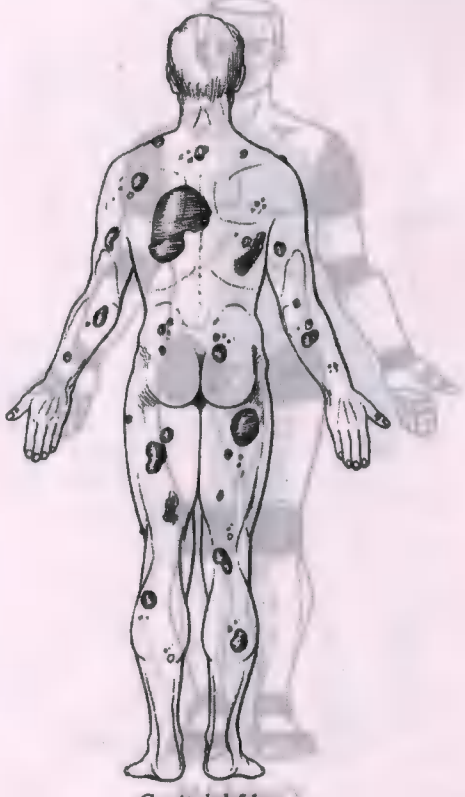

Capitolul 51

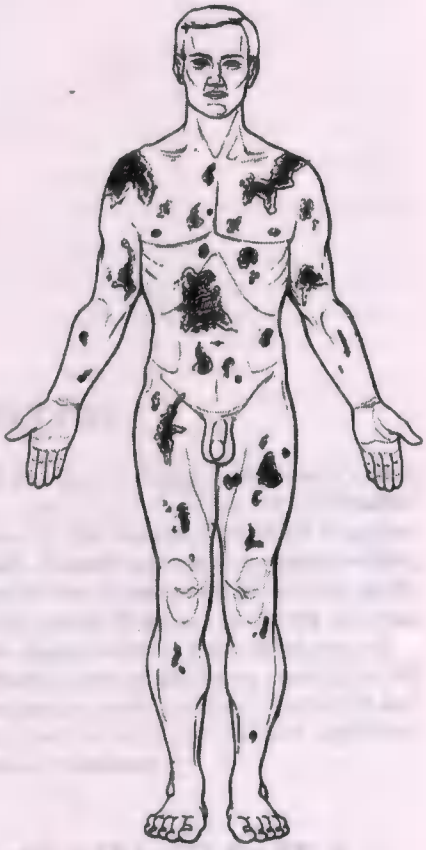

Capitolul 51

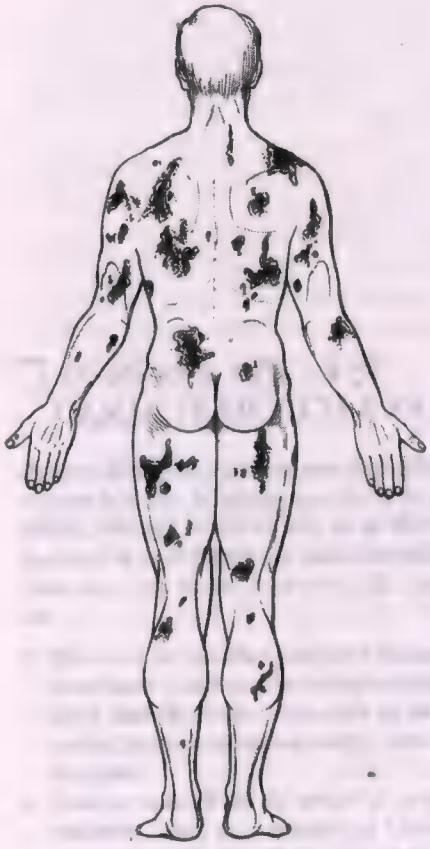

Capitolul 51

CAPITOLUL

1 ORGANIZAREA ŞI FOLOSIREA ACESTEI CĂRŢI

☐ INTRODUCERE

Durerea este unul din cele mai obişnuite simptome pe care le acuză pacientul; anumite tipuri de durere sînt responsabile pentru o mare parte din motivele care îl determină pe pacient să consulte un medic. Această carte este un text uşor abordabil, destinat să ajute la stabilirea diagnosticului diferenţial al durerii acute. Diagramele zonelor dureroase reprezintă cele mai frecvente tipuri de durere cu care se poate întîlni medicul.

„Lista diagnosticelor posibile" din fiecare capitol cuprinde cauzele tipice şi atipice de durere în regiunea abordată în acel capitol cît şi multe dintre cele mai rare afecţiuni capabile să determine o durere asemănătoare.

☐ MODUL DE STRUCTURARE A ACESTEI CĂRŢI

Această carte este structurată în raport de regiunile topografice ale corpului. Localizarea durerii pacientului este marcată pe una sau mai multe diagrame haşurate ale corpului. Fiecare capitol corespunde unei anumite zone haşurate din diagramă şi descrie afecţiunile care pot determina durere în respectiva regiune. Tipurile de durere selectate pentru a fi analizate în capitole distincte sînt cele care apar cel mai frecvent în practica clinică.

Afecţiunile care determină durere în două sau mai multe regiuni sînt enumerate şi descrise în fiecare din capitolele care se ocupă de acele regiuni.

Diferenţierea de finețe a cauzei durerii necesită, în plus, observaţii clinice obţinute din anamneză, semne fizice şi date de laborator şi/sau imagistice anormale.

☐ DUREREA ACUTĂ ŞI CARACTERISTICILE SALE

Durerea acută este suferinţa care determină pacientul să se prezinte la medic, la cabinet sau camera de gardă, în deurs de minute, ore sau la cîteva zile de la debut. Ea determină pacientul să ceară îngrijiri cu minimum de întîrziere, datorită uneia sau a mai multor carateristici din cele enumerate mai jos:

1. Este nouă şi niciodată resimţită înainte, în ce priveşte localizarea şi calitatea (de exemplu: durerea apăsătoare în piept, întîlnită pentru prima dată de un pacient de vîrstă medie, anterior asimptomatic) şi este provocatoare de anxietate.
2. Durerea poate fi atît de severă şi de stînjenitoare încît pacientul caută să o amelioreze (de exemplu: durerea intensă din colica renală, hemoragia subarahnoidiană sau anevrismul disecant). Măsurile simple disponibile pacientului (de exemplu: odihna, căldura, analgezia uşoară sau poziţiile antalgice) sînt ineficiente.
3. Durerea este continuă sau recidivează atît de des în timpul primei zile sau a primelor două zile, încît înlăturarea ei se vrea cît mai curînd posibil (de exemplu, în angina instabilă sau colica renală).
4. Locul de apariţie al durerii poate fi alarmant (de exemplu: pe faţa anterioară a toracelui, la nivelul ochiului sau al întregului abdomen).
5. Simptomele asociate pot fi alarmante şi determină pacientul să caute îngrijire (de exemplu: cefaleea asociată cu febră mare şi atac cerebral; durerea de piept asociată cu slăbiciune severă, paloare generalizată şi transpiraţie; durerea abdominală generalizată asociată cu flatulenţă şi diaree sanguinolentă).

6. Antecedentele familiale pot fi alarmante (de exemplu, un pacient cu durere de piept ale cărui rude au murit de infarct miocardic înainte de cincizeci de ani).

Această descriere diferă de cea a durerii cronice, care are următoarele caracteristici:

1. A fost întîlnită înainte şi s-a remis spontan sau după măsuri sau îngrijiri medicale simple.
2. Este, în mod obişnuit, de intensitate uşoară sau medie şi nu atît de severă încît să fie infirmizantă.
3. Frecvent, este de durată limitată şi este ameliorată prin măsuri simple sau îngrijire medicală sau chirurgicală. Are tendinţa de a recidiva o dată sau de mai multe ori înainte ca terapia definitivă să fie stabilită. Durerea constantă poate fi de o intensitate atît de scăzută încît nu determină prezentarea la medic.
4. Localizarea durerii nu este îngrijorătoare (de exemplu: cotul, genunchiul, lombele), deoarece este întîlnită frecvent în populaţia generală.
5. Nu există simptome asociate alarmante.
6. Durerea poate fi ameliorată sau controlată prin măsuri simple (de exemplu, angina controlată prin evitarea efortului sau cefaleea controlată prin evitarea consumului de vin roşu).
7. Antecedentele familiale nu sînt îngrijorătoare.

☐ PLANUL CAPITOLULUI ŞI CONŢINUTUL FIECĂRUI CAPITOL ESTE CONSTITUIT DIN:

1. LISTA DIAGNOSTICELOR POSIBILE

Reprezintă lista afecţiunilor care pot determina durere în regiunile topografico-anatomice acoperite de respectivul capitol. Este foarte completă, fiind alcătuită ca o listă de verificare, în scopul de a avertiza memoria cititorului în cazul în care un diagnostic a fost trecut cu vederea.

2. REZUMATUL

Această secţiune prezintă informaţii esenţiale, care se regăsesc în textul detaliat despre afecţiunile prezentate, acordînd atenţie deosebită diferenţelor – în caracterul durerii, simptomele şi semnele asociate, precum şi datele imagistice, endoscopice şi de laborator – ce pot ajuta la stabilirea diagnosticului diferenţial. În unele cazuri este descris răspunsul la terapia specifică (acolo unde este de folos în diagnosticul diferenţial).

3. TABELUL INCIDENŢEI BOLILOR

Acest tabel împarte afecţiunile din lista de diagnostice în trei categorii (frecvente, frecvenţă medie şi rare). Intervalul de incidenţă dat este estimativ, deoarece nu sînt disponibile date exacte pentru toate afecţiunile enumerate.

Afecţiunile *frecvente* sînt cele întîlnite în fiecare zi sau de cîteva ori pe zi în clinici şi săli de aşteptare. Literatura medicală deţine articole despre grupuri mari de pacienţi prezentînd aceste afecţiuni, înregistrate într-un interval de 1-2 ani.

Afecţiunile *relativ frecvente* sînt observate o dată la 2-3 luni. Literatura medicală deţine referiri la grupuri mici de pacienţi, înregistrate pe o perioadă de 5-10 ani sau mai mult.

Bolile *rare* sînt cele observate o dată, de două ori pe an sau chiar mai rar. Literatura medicală deţine numai cazuri disparate şi o asemenea serie este constituită rareori din mai mult de 5 pacienţi.

Clasificarea dată este numai semicantitativă şi este bazată pe experienţa clinică, pe observaţiile detaliate în cadrul a 3.000 de consultaţii şi 2.000 de internări în instituţia noastră şi pe analiza literaturii medicale din 1966 pînă în prezent. Nu estimează frecvenţa specifică pe vîrstă, sex şi demografie.

4. DESCRIEREA AFECŢIUNILOR ENUMERATE

Cea mai mare parte a fiecărui capitol este dedicată unei descrieri detaliate a durerii provocate de fiecare afecţiune din lista de diagnostice. Descrierea face referiri la calitatea durerii, severitatea, debutul, circumstanţele în care apare, se exacerbează sau se ameliorează durerea, răspunsul la terapia specifică, pecum şi la simptomele asociate. Pentru fiecare afecţiune în parte sînt redate rezultatele examenului obiectiv, modificările de laborator, endoscopice şi imagistice care contribuie la confirmarea diagnosticului şi la diferenţierea de alte entităţi. Caracterizarea amănunţită a durerii cu localizare specifică este de ajutor în limitarea numărului de entităţi posibil de a fi luate în calcul la diagnosticul diferenţial. Semnele fizice specifice şi rezultatele imagistice şi de laborator sînt de asemenea folositoare în diagnosticul diferenţial al afecţiunilor care prezintă durere cu caracteristici similare. Durerea este caracterizată de următorii parametri:

A. Localizare şi iradiere. Localizarea durerii este evidenţiată de ariile haşurate din diagrama asociată fiecărui capitol. Doar diferenţele de detaliu din cadrul fiecărei arii haşurate pot susţine un diagnostic, în defavoarea altuia. De exemplu, la pacienţii cu durere toracică anterioară, localizarea parasternală indică mai probabil o costocondrită decît o durere ischemică. Iradierea durerii poate fi de mare ajutor. Durerea toracică anterolaterală asociată cu durere ipsilaterală de umăr indică prezenţa unui proces inflamator diafragmatic, în timp ce durerea retrosternală asociată cu durere laterocervicală stîngă şi a marginii trapezului este caracteristică pentru o pericardită acută.

B. Durată. Durerea acută poate fi persistentă timp de mai multe ore (de exemplu: în infarctul miocardic acut, colica biliară) sau recurentă, cu intervale asimptomatice cu durată de minute sau ore (de exemplu: insuficienţa coronariană acută, colica intestinală). Prezenţa unei dureri acute, persistente sau recurente, în asociere cu o afecţiune specifică este descrisă în cazul în care aceasta este folositoare pentru stabilirea diagnosticului.

C. Caracter. Descrierea caracterului durerii de către pacient poate contribui la diagnosticul diferenţial al afecţiunii cauzatoare.

La nivelul toracelui anterior, durerea cu localizare retrosternală, resimţită ca o presiune sau ca o apăsare sugerează ischemie sau spasm esofagian; cea resimţită ca junghi sau înţepătură sugerează o pleurită; durerea cu localizare parasternală, care nu este intensă – costocondrită; durerea lancinantă sau ca un junghi care iradiază din spate în jurul hemitoracelui – nevrită intercostală; durerea violentă sau sfîşietoare cu localizare retrosternală – disecţie de aortă toracică. Localizată în abdomen, o jenă sau o durere epigastrică persistentă, resimţită ca o arsură sugerează boală ulceroasă, în timp ce o durere constantă resimţită ca o arsură în fosa iliacă dreaptă poate apărea în contextul unei apendicite acute. Durerea tranzitorie, ascuţită, ca un junghi, localizată în etajul abdominal inferior, apare la pacienţii cu gastroenterită şi este însoţită de distensie gazoasă şi spasm. Durerea surdă, cu localizare medioabdominală poate fi datorată ischemiei, în timp ce durerea colicativă, cu localizare periombilicală şi cu intervale nedureroase sugerează faza incipientă a ocluziei intestinale.

D. Intensitate. Intensitatea durerii poate fi cuantificată prin efectul asupra activităţii pacientului şi prin nevoia de analgezice. *Durerea uşoară* permite pacientului să-şi desfăşoare toate activităţile fără a avea nevoie de analgezice. *Durerea moderată* interferă cu capacitatea de concentrare şi cu eficienţa muncii pacientului, necesitînd folosirea analgezicelor orale. (Cîteva exemple de durere moderată sînt cele întîlnite în: amigdalita streptococică, întindere musculară recent instalată, sindromul miofascial cu interesarea musculaturii nucale, durerea dentară persistentă) *Durerea severă* interferă cu capacitatea de muncă a pacientului dar nu este complet handicapantă. Poate necesita administrarea parenterală de narcotice. Exemplele include: durerea osoasă din cancerul metastatic, durerea articulară din artrita gonococică, durerea lombară şi a membrului inferior ipsilateral din hernia de disc. *Durerea foarte severă* sau *sfîşietoare* apare în colica renală, biliară şi intestinală, disecţia de aortă, infarctul miocardic acut. Pacientul se află în incapacitate totală de a-şi desfăşura activitatea, fiind necesară administrarea de narcotice parenteral, nu întotdeauna eficientă.

E. Circumstanţe de apariţie. Acest parametru se referă la evenimentele imediate care preced debutul durerii şi/sau la anamneza medicală, socială, familială şi de muncă a pacientului.

Durerea toracică anterioară apărută în timpul unui efort cu care organismul nu este obişnuit sugerează boala ischemică cardiacă, în timp ce durerea ascuţită cu această localizare, care apare în timpul ridicării unor greutăţi sugerează o afecţiune musculoscheletală. Junghiul toracic anterior care apare inopinat la un pacient ce inhalează cocaină folosind o manevră Valsalva sugerează un diagnostic de pneumotorax.

Factorii de risc pot, de asemenea, oferi un profil care ajută la stabilirea diagnosticului. Durerea retrosternală severă apărută la un fumător obez, diabetic, hipertensiv, are probabil drept cauză ischemia coronariană. O durere similară la un pacient bolnav psihic, care face atacuri recurente de panică, cu diaforeză, dispnee, tremurături, teamă de moarte iminentă este puţin probabil să fie ischemică. Durerile colicative abdominale, în special la persoanele a căror anamneză evidenţiază factori de risc pentru infecţia cu virusul imunodeficienţei umane (HIV) pot reprezenta o infecţie HIV asociată cu criptosporidioză. Durerile colicative cu localizare în etajul abdominal inferior, apărute recent la un pacient de vîrstă medie al cărui tată şi frate au murit de cancer de colon vor fi evaluate cu atenţie pentru a exclude un cancer al intestinului gros. Factorii de risc sînt utili în măsura în care pot susţine un diagnostic, dar absenţa lor nu îl exclud. De exemplu, infarctul miocardic acut şi tromboza de venă iliofemurală pot fi observate la pacienţi fără factori de risc cunoscuţi pentru aceste afecţiuni.

F. Factori precipitanţi şi exacerbanţi. Capacitatea de a determina sau intensifica durerea printr-o manevră specifică oferă informaţii de valoare referitoare la cauza acesteia. Deşi aceste manevre nu sînt complet specifice, ele pot reduce numărul de afecţiuni din lista de diagnostic diferenţial. De exemplu, durerea precordială, intensificată de inspirul profund, poate fi determinată de pericardită, pleurită sau o suferinţă a peretelui toracic, dar nu de infarctul miocardic, spasmul esofagian sau de disecţia aortei.

Durerea retrosternală indusă de efort, poate fi determinată de ischemia miocardică, esofagita de reflux sau de costocondrită. Durerea retrosternală intensificată de clinostatism se poate datora pericarditei sau tumorilor mediastinale. Decubitul lateral de aceeaşi parte cu o coastă fracturată poate intensifica durerea, în timp ce aceeaşi poziţie, prin efectul său de imobilizare, poate ameliora durerea secundară unei pleurite. Ingestia sucurilor de tomate, citrice sau a băuturilor carbogazoase poate intensifica durerea din esofagita de reflux şi nu are efect în durerea de tip ischemic sau de perete toracic.

G. Circumstanţe de ameliorare-dispariţie şi efectele terapiei. Durerea toracică anterioară precipitată de efort şi ameliorată de repaus sugerează o cauză ischemică, deşi ameliorarea la repaus poate să apară şi în durerea de perete toracic. Durerea din pericardită şi tumorile mediastinale şi ale măduvei spinării este ameliorată de poziţia şezîndă. Nitroglicerina administrată sublingual poate ameliora durerea retrosternală din boala ischemică coronariană sau disfuncţiile de motilitate ale esofagului. Prednisonul poate să reducă spectaculos durerea precordială din pericardita idiopatică şi cefaleea din arterita temporală. Blocantele canalelor de calciu pot ameliora durerea din angina Prinzmetal. Antibioterapia poate ameliora durerea localizată în etajul abdominal inferior, din infecţiile pelvice

sau durerea pleuritică din pneumonia acută. Blocanţii H_2 şi antiacidele pot ameliora durerea epigastrică din ulcerul duodenal.

H. Simptome asociate. Acuzele asociate sînt utile în atribuirea durerii unei anumite disfuncţii de organ. Durerea pleuritică asociată cu tuse, hemoptizie, dispnee apare în suferinţe pulmonare, cum ar fi pneumonia şi tromboembolismul pulmonar.

Durerea surdă epigastrică, asociată cu melenă sau hematemeză apare în boala ulceroasă gastrică sau duodenală sau în neoplasmul gastric.

Durerea persistentă în hipocondrul drept asociată cu urini închise la culoare şi icter atenţionează asupra unei suferinţe a ficatului, căilor biliare şi capului pancreasului. Durerea toracică anterioară însoţită de palpitaţii şi dispnee atrage atenţia asupra cordului; durerea similară asociată cu odinofagie, pirozis şi disfagie este probabil de origine esofagiană.

I. Date de examen obiectiv. Anumite semne sau grupe de semne specifice sînt utile în diagnosticul diferenţial. Astfel, la un pacient cu durere retrosternală o frecătură pericardică sugerează infarct miocardic sau pericardită idiopatică; semnul lui Hamman (crepitaţii retrosternale) sugerează emfizem mediastinal sau sindrom Boerhaave; un suflu diastolic nou în focarul aortic – disecţie de aortă; un galop S_3 – infarct miocardic acut sau miopericardită.

De asemenea, unele grupuri de semne au o semnificaţie aparte, orientîndu-ne spre anumite afecţiuni. De exemplu, febra, sensibillitatea la palpare şi apărarea musculară în hipocondrul drept, icterul, constatate împreună, sugerează o suferinţă veziculară; eritemul facial în „vespertillo" asociat cu artrita simetrică a mîinilor şi genunchilor şi cu frecătură pleurală sugerează lupus eritematos sistemic; turgescenţa jugulară, cu asurzirea zgomotelor cardiace şi puls paradoxal apar într-o pericardită cu tamponadă; murmurul vezicular diminuat într-un hemitorace, cu turgescenţă jugulară şi devierea controlaterală a traheei apar în pneumotoraxul sufocant (cu supapă).

J. Date de laborator şi explorări imagistice. Unele afecţiuni nu se pot diferenţia de altele doar pe baza datelor anamnestice şi fizice (de exemplu: diverticulita cecală, adenita mezenterică şi apendicita acută). Ecografia şi examenul CT abdominal pot diferenţia aceste boli preoperator. Boala Crohn a colonului, colita ulceroasă şi colita ischemică pot prezenta semne clinice asemănătoare, fiind diferenţiate prin colonoscopie şi/sau tranzit baritat. Sindromul Boerhaave şi disecţia de aortă pot determina semne clinice şi radiologice asemănătoare (de exemplu, lărgirea mediastinului), diagnosticul diferenţial făcîndu-se prin examen CT mediastinal cu substanţă de contrast. La un pacient cu durere şi sensibilitate la palpare în etajul abdominal superioar, valorile crescute ale amilazei şi lipazei serice susţin diagnosticul de pancreatită; pneumoperitoneul este, în mod obişnuit, consecutiv ulcerului perforat. Semnele specifice de laborator, imagistice şi endoscopice, utile pentru diagnosticul diferenţial sînt incluse în prezentările specifice fiecărei boli.

☐ ILUSTRAŢII

Diagramele haşurate ale regiunilor abordate în fiecare capitol sînt prezentate fotografic compact la începutul cărţii (de exemplu: extremitatea cefalică, faţa, regiunea cervicală, toracele anterior şi posterior, abdomenul, lombele, fesele, perineul şi organele genitale, membrele superioare şi inferioare şi întregul corp).

Un capitol distinct este alocat fiecărei secţiuni haşurate. Capitolul respectiv va enumera şi descrie afecţiunile care determină dureri acute în ariile haşurate corespunzătoare. Localizînd durerea pacientului în una sau mai multe diagrame haşurate (de exemplu, durerea pacientului poate corespunde unei arii haşurate sau poate fi uşor înăuntrul sau în afara ariei respective), medicul va fi îndrumat către unul sau mai multe capitole potrivite. Acestea vor descrie afecţiunile care sînt posibile cauze ale durerii pacientului. Diferenţierile ulterioare ale cauzei vor depinde de alte caracteristici ale durerii pacientului (simptomele asociate, caracterul durerii, intensitatea, debutul, factori precipitanţi agravanţi, condiţii de ameliorare – dispariţie), de semne fizice, de laborator şi imagistice.

☐ STRUCTURAREA MATERIALULUI PE MODULE

Fiecare capitol este un modul complet şi conţine descrieri ale afecţiunilor enumerate. În cîteva cazuri, nu toate afecţiunile care determină o anumită condiţie fiziopatologică sînt discutate în detaliu, dar sînt prezentate în text sau în tabel (de exemplu, multiplele cauze de obstrucţie intestinală). În alte cazuri, aceleaşi afecţiuni apar enumerate în diagnosticul diferenţial al durerii acute cu localizări topografice diferite. De exemplu: infarctul miocardic poate fi menţionat în capitolele care se referă la durerea retrosternală, maxilară şi interscapulară; durerea dentară pote fi descrisă la capitolele referitoare la durerea de cavitate bucală şi cea auriculară.

☐ MODUL DE UTILIZARE A CĂRŢII

Pentru a determina cauza unei dureri specifice:

1. Stabiliţi cu atenţie localizarea şi caracteristicile durerii pacientului dumneavoastră, precum şi semnele fizice asociate.
2. Localizaţi aria haşurată care include zona dureroasă descrisă de pacient (respectiv, acea arie haşurată care se suprapune cel mai bine cu localizarea durerii descrise de pacient).

3. Decideţi dacă durerea este acută folosind descrierile durerilor acute şi cronice din acest capitol.
4. Consultaţi cel mai potrivit capitol care se referă la durerea cu acea localizare.
5. Citiţi „Lista diagnosticelor posibile" şi „Rezumatul". Consultaţi „Descrierea afecţiunilor enumerate" şi revedeţi atît acele boli care par a fi foarte probabile cît şi pe cele care sînt mai neobişnuite.
6. Dacă diagnosticul este încă nesigur şi necesită mai multe informaţii pentru a face diferenţa între circumstanţe asemănătoare, reexaminaţi pacientul pentru a descoperi semnele fizice specifice, cereţi analize de laborator, proceduri speciale, studii imagistice pentru a confirma sau a exclude afecţiunile din actuala lista restrînsă de diagnostice posibile.
7. Luaţi în considerare o probă terapeutică, dacă rezultatele testelor apar în cîteva săptămîni (de exemplu, culturile pentru tuberculoză) sau dacă testele complete şi studiile imagistice sînt negative sau incerte, iar semnele clinice sugerează o afecţiune cu tratament specific.

PARTEA I

Durerea acută a extremităţii cefalice

PARTEA I

Durerea acută a extremității cefalice

PARTEA I

Durerea acută a extremității cefalice

CAPITOLUL

2 CEFALEEA ACUTĂ

☐ LISTA DIAGNOSTICELOR POSIBILE

1. Cefaleea posttraumatică
   - A. Lezinile scalpului şi neuropatia superficială
   - B. Cefaleea pseudomigrenoasă
   - C. Cefaleea cu caracter constrictiv
   - D. Cefaleea cluster
   - E. Cefaleea mixtă (constrictiv-migrenoasă)
   - F. Cefaleea asociată leziunilor cervicale
     1. Cefalgia disautonomică posttraumatică
     2. Nevralgia occipitală post-traumatică
     3. Migrena secundară traumatismului arterei bazilare
     4. Disecţia traumatică a arterei carotide internă
     5. Contuziile măduvei spinării, ligamentelor şi muşchilor paravertebrali
   - G. Sindromul posttraumatic cefalic (sindromul postcontuzional)
   - H. Cefaleea determinată de leziuni organice intracraniene
     1. Hematomul acut subdural
     2. Hematomul acut epidural
     3. Contuzia cerebrală
     4. Hematomul intracerebral
     5. Hematomul epidural din fosa posterioară
2. Hemoragia subarahnoidiană spontană
   - A. Anevrismul
     1. Sîngerările minore şi cefaleea „de alarmă", „sentinelă"
     2. Cefaleea d'amblée secundară anevrismului nonhemoragic
     3. Ruptura anevrismală şi cefaleea acută
     4. Cefaleea d'amblée fără anevrism sau hemoragie
   - B. Malformaţiile arteriovenoase
   - C. Hemoragia subarahnoidiană spinală
3. Infecţiile intracraniene
   - A. Meningita bacteriană acută
   - B. Forme rare de meningită bacteriană
     1. Boala Lyme şi meningita
     2. Meningita cu *Listeria monocytogenes*
     3. Meningita cu *Mycobacterium tuberculosis*
     4. Meningita cu anaerobi
     5. Meningita bacteriană mixtă
   - C. Boli care mimează meningitele bacteriene
     1. Meningoencefalita amoebiană
     2. Meningita virală
     3. Meningita secundară tumorilor şi chisturilor intracraniene
     4. Meningitele medicamentoase
     5. Vasculitele cerebrale din colagenoze şi meningita aseptică
     6. Boala Behçet şi meningita aseptică
     7. Meningita Mollaret
     8. Meningitele fungice
     9. Abcesele cerebrale cu reacţie parameningeală

10. SIDA și leziunile cerebrale hiperfixatoare de substanță de contrast
11. Empiemul subdural
12. Abcesul cranian epidural
13. Apoplexia pituitară
14. Abcesul pituitar

4. Bolile cerebrovasculare și cefaleea
   A. Hemoragia intraparenchimatoasă
      1. Hemoragia putamenială
      2. Hemoragia talamică
      3. Hemoragia de lob cerebral (lobară)
      4. Hemoragia trunchiului cerebral
      5. Hemoragia cerebeloasă
   B. Accidentul vascular cerebral ischemic acut (AVC ischemic, stroke)
   C. Atacul ischemic tranzitor (AIT)
   D. Encefalopatia hipertensivă
   E. Tromboza venoasă intracraniană
   F. Disecția arterelor cervicale
      1. Disecția arterei carotide
      2. Disecția arterelor vertebrale
5. Tumorile cerebrale și cefaleea acută
   A. Cefaleea paroxistică
   B. Hernierea cerebelului și a uncusului
   C. Hemoragia intratumorală
   D. Hemoragia subarhnoidiană
   E. Meningita acută
   F. AVC ischemic acut
6. Encefalitele
   A. Herpes simplex
   B. Determinate de artropode
      1. Cabalină de Est
      2. Cabalină de Vest
      3. Saint-Louis
      4. California și La Crosse
7. Infecțiile sistemice cu cefalee și/sau semne de iritație meningeală
   A. Ricketsiozele
      1. Febra pătată Rocky Mountain
      2. Febra Q
      3. Tifosul
   B. Spirocheţiozele
      1. Boala Lyme
      2. Leptospiroza
      3. Sifilisul meningovascular
   C. Pneumoniile însoțite de semne de iritație meningeală
      1. Pneumonia cu *Chlamydia psittaci*
      2. Pneumonia cu *Mycoplasma pneumoniae*
      3. Pneumonia cu *Histoplasma capsulatum*
   D. Febra tifoidă
   E. Pielonefritele
   F. Infecția HIV acută simptomatică
8. Cefaleea vasculară provocată de:
   A. Efortul fizic
      1. Migrena de efort intens acut
      2. Cefaleea indusă de un efort de intensitate joasă
      3. Cefaleea de efort minimal
   B. Actul sexual
   C. Tuse, strănut și alte eforturi echivalente
   D. Foame
   E. Alimente și băuturi
   F. Medicamente
   G. Decompresiune
   H. Altitudine și hipoxie
   I. Hipercapnie
   J. Menstruație
   K. Monoxidul de carbon
   L. Hipoglicemie
   M. Feocromocitom
9. Arterita temporală
10. Sinuzita acută
11. Nevralgia occipitală acută
12. Scleroza multiplă
13. Eclampsia
14. Hipotensiunea lichidului cefalorahidian
   A. Cefaleea după puncție lombară
   B. Cefaleea acută posturală, în cadrul unei boli infecțioase
   C. Hipotensiunea intracraniană spontană

☐ REZUMAT

Cefaleea posttraumatică poate apărea sub mai multe forme. *Parestezиile și durerile* scalpului sînt asociate cu sensibilitate la locul impactului. Presiunea digitală poate să intensifice durerea și să determine parestezii. Cefaleea posttraumatică poate lua și forma migrenei clasice sau *comune*, poate fi *constrictivă* („*în bască*"), *cefalee cluster* sau *de tip mixt* (constrictivă, cu caracter de crampă musculară și cu elemente migrenoase).

O *leziune cervicală* în regiunea carotidiană poate determina atacuri severe de cefalee unilaterală, asociate cu midriază şi transpiraţie facială ipsilateral. Pe masură ce durerea cedează apare *sindromul Horner* (*cefalgia disautonomă posttraumatică*). *Nevralgia occipitală*, cu cefalee occipitală şi nucală unilateral, parestezii şi/sau hiperestezia scalpului poate urma somnului pe o margine dură sau hiperextensiei şi rotaţiei gîtului. *Migrena secundară traumatismului arterei bazilare* poate fi provocată de o mişcare bruscă de „dute-vino" (flexie-extensie) a capului. Pot, de asemenea, să apară cefaleea occipitală, vertijul, ataxia, dizartria, paresteziile la nivelul membrelor, pierderea vederii şi coma. *Disecţia arterei carotide* poate urma unei leziuni cervicale. Pe partea respectivă poate, de asemenea, să apară durere frontală, orbitală şi temporală. Sindromul Horner poate fi asociat cu cefalee şi se poate dezvolta semne neurologice de focar. Acestea apar, de obicei, în decurs de minute sau ore după un traumatism şi includ: hemipareză, hemi-hipo/anestezie, disfagie, diplopie şi amauroză fugace. Traumatismele prin hiperflexie/hiperextensie pot determina *leziuni ale măduvei spinării* şi *ale ţesuturilor moi* în regiunea nucală superioară şi occipitală. Astfel, apare durerea persistentă occipitală şi cervicală posterioară (nucală), intensificată de mişcările gîtului.

S-a observat existenţa unui *sindrom posttraumatic cefalic*, constituit din cefalee, delir, vertij, tulburări ale mersului, defecte de memorie şi concentrare şi tulburări de personalitate. *Hematomul subdural acut* poate determina cefalee, pierdere persistentă a conştienţei sau inconştienţă alternînd cu perioade de luciditate. Semnele şi simptomele neurologice de focar, cum ar fi hemipareza şi midriaza fixă pot, de asemenea, să apară. Cefaleea, coma sau perioade de pierdere a conştienţei alternînd cu luciditate, midriaza ipsilaterală şi hemipareza, postura postdecerebrare şi, cîteodată, edemul papilar pot fi secundare unui *hematom epidural acut* rezultat din fractura osului temporal. O *contuzie cerebrală* poate mima simptomele unui hematom intracranian. Aceste afecţiuni pot fi diferenţiate prin examen CT sau RMN. Un *hematom intracerebral* poate cauza, de asemenea, cefalee, modificări ale statusului mental şi apariţia semnelor de focar. Examenul CT sau RMN cerebral pot uşor să vizualizeze hematomul. Un *hematom epidural în fosa posterioară* rezultă în urma unui traumatism occipital. Pot apărea durerea occipitală şi cervicală posterioară, meningismul şi ataxia mersului şi extremităţilor. Examenul CT sau RMN cerebral poate detecta hematomul epidural.

O *sîngerare minoră dintr-un anevrism cerebral* poate să apară cu cîteva ore sau zile înainte de ruptură, fiind însoţită de o cefalee severă, generalizată sau localizată, cu debut brusc, cunoscută sub numele de *cefalee d'amblée* (brutală, violentă, atroce, apărută în plină stare de sănătate aparentă). Aceasta se asociază numai într-o minoritate de cazuri cu fotofobie, redoare de ceafă sau cu modificarea stării de conştiinţă. În pînă la 50% din cazurile cu *hemoragie*, cefaleea este suficient de intensă pentru a determina prezentarea la medic. Examenul CT cerebral detectează o sîngerare minimă numai în 44% din cazuri, de aceea, pentru a elimina sîngerările minore, este necesară puncţia lombară. Pînă la 80% din pacienţii investigaţi pentru cefalee d'amblée nu prezintă semne obiective de hemoragie subarahnoidiană deşi, probabil, au forme severe de migrenă. A fost relatat un caz neobişnuit de cefalee d'amblée asociat cu anevrism nonhemoragic.

Ruptura unui anevrism determină cefalee explozivă, severă, asociată uneori, cu pierdere tranzitorie a conştienţei, meningism şi stare confuzională sau cu diverse tulburări ale stării de conştienţă. Diagnosticul poate fi confirmat prin examen CT cerebral (85-95% sensibilitate, dacă este efectuat în primele 72 de ore), anevrismul putînd fi vizualizat prin angiografie cerebrală. *Malformaţiile arteriovenoase* se manifestă prin cefalee difuză, fotofobie şi redoare de ceafă cu instalare progresivă. Poate exista istoric de convulsii şi de hemoragie subarahnoidiană (unică sau repetată). Diagnosticul poate fi confirmat prin examen CT cerebral cu substanţă de contrast sau prin angiograma cerebrală. *Hemoragia subarahnoidiană spinală* debutează brusc cu durere severă în regiunea nucală sau toracolombară, cefalee generalizată, meningism, sciatalgii, dureri cu localizare rectală, abdominală sau toracală, funcţie de nivelul la care se produce leziunea.

Meningita bacteriană acută debutează cu cefalee severă generalizată, febră, frisoane, vărsături, stare de prostraţie şi meningism. Cefaleea nu este d'amblée ci se dezvoltă gradat în decurs de cîteva ore. Febra şi frisoanele sînt importante iar LCR prezintă celularitate crescută cu predominanţa leucocitelor polimorfonucleare, nivel crescut de proteine şi scăzut de glucoză. Frotiul colorat Gram şi/sau cultura efectuată din LCR sînt pozitive.

Meningitele cu predominanţa leucocitelor polimorfonucleare şi cu nivel normal sau scăzut de glucoză pot fi determinate de *Streptococcus pneumoniae*; *Neisseria meningitidis*; *Haemophilus influenzae* şi alte microorganisme mai puţin obişnuite. *Boala Lyme* se poate manifesta prin *rash* (eritem cronic migrator), simptome sistemice, meningită aseptică şi radiculonevrită craniană şi/sau periferică. *Listeria monocytogenes* determină meningită bacteriană la pacienţii cu leucemie, limfoame sau imunodeprimaţi prin corticoterapie. *Mycobacterium tuberculosis* determină cefalee, febră şi meningism cu debut gradual, în 1-4 săptămîni, iar în LCR predomină leucocitele polimorfonucleare şi un nivel scăzut de glucoză, în pînă la 22% din cazuri. Meningita cu *anaerobi* este asociată cu sinuzita sau otita medie la adulţi. *Meningitele bacteriene mixte* sînt determinate de coci gram pozitivi, aerobi gram negativi şi anaerobi. Aceste infecţii polimicrobiene sînt asociate cu traiecte fistuloase între căile aeriene, colon, rect, piele şi spaţiul subarahnoidian.

Un exsudat cu polimorfonucleare în LCR este asociat cu culturi şi frotiuri (colorate Gram) negative la pacienţii cu altă afecţiune care mimează, din punct de vedere clinic şi paraclinic, meningitele bacteriene. Infecţiile cu *Naegleria* se însoţesc de LCR în care predomină polimorfonuclearele şi prezintă un tablou clinic asemănător cu cel al meningitelor bacteriene. Amoebele pot fi însă identificate într-o cameră de numărat, datorită motilităţii lor. *Meningitele virale* determină meningism uşor, febră şi cefalee. Dacă în LCR predomină, iniţial, leucocitele polimorfonucleare, a doua puncţie lombară,

12 ore mai tîrziu va arăta virarea către predominanța limfocitelor. Necroza unei *tumori cerebrale* sau evacuarea unui *chist* epidermoid poate determina o meningită chimică acută care mimează clinic și paraclinic meningita bacteriană. Diagnosticul corect este stabilit prin vizualizarea tumorii la examen CT sau RMN cerebral.

Cîteva medicamente, cum ar fi: sulfametoxazol, ibuprofen sau sulindac pot determina apariția unei *meningite medicamentoase*, în special la femeile cu lupus eritematos sistemic sau cu boală mixtă a țesutului conjunctiv. Afecțiuni de cauză necunoscută, cum ar fi: colagenozele vasculare sau boala Behçet pot determina meningită aseptică.

Meningita Mollaret este o afecțiune recurentă. Culturile și frotiurile colorate Gram sînt negative. Circa 75% din celulele prezente în prima zi de evoluție sînt mononucleare și celule mari „endoteliale". Înainte de a pune diagnosticul de meningită Mollaret, trebuie excluse alte cauze de inflamație meningeală. Meningita coccidioidiană se manifestă prin febră, meningism, greață, vărsături. Aceste cazuri apar în zonele endemice sau la persoanele care au călătorit în zone endemice. Modificările din LCR pot mima o meningită bacteriană. Culturile din LCR pot fi fals negative dar RFC (reacția de fixare a complementului) la *C. immitis* este pozitivă în peste 95% din cazuri.

Abcesele cerebrale sînt asociate cu cefalee, semne neurologice de focar, durere și redoare de ceafă. Examenul LCR poate arăta predominanța polimorfonuclearelor și un nivel normal sau scăzut de glucoză; culturile din LCR sînt însă negative. Diagnosticul poate fi stabilit prin examen CT sau RMN. Pacienții bolnavi de SIDA care acuză cefalee vor fi investigați pentru toxoplasmoză cerebrală, abcese cu *M. tuberculosis*, *Candida* sau limfom cu celule B.

Empiemul subdural apare în cazurile de infecții ale sinusurilor paranazale sau ale urechii medii. Se constată: cefalee, amețeli, febră, edeme periorbitale și/sau frontale, convulsii sau semne neurologice de focar. În aproape toate cazurile, este prezentă redoarea de ceafă. Diagnosticul de empiem subdural sau epidural poate fi confirmat de examenul CT cerebral.

Apoplexia pituitară determină cefalee severă localizată frontal bilateral, amețeli, diplopie și pierderea vederii. Necroza unei tumori pituitare poate determina meningită chimică sau hemoragie subarahnoidiană. Diagnosticul se pune prin examen CT sau RMN cerebral.

Abcesul pituitar poate mima simptomele și semnele apoplexiei pituitare. Pot să apară meningita aseptică sau bacteriană.

În *hemoragia cerebrală intraparenchimatoasă* sînt prezente semne neurologice de focar și cefalee (48-67% din cazuri). Localizarea hemoragiei poate fi stabilită prin examen CT cranian. *AVC acut ischemic* și *atacul ischemic tranzitor* sînt, de asemenea, asociate cu cefaleea în pînă la 25% din cazuri.

Encefalopatia hipertensivă asociază, pe lîngă o marcată creștere a presiunii arteriale (TA sistolică>230 mm Hg, TA diastolică>130 mm Hg), cefalee generalizată severă, tulburări ale statusului mental (de exemplu: confuzie, somnolență sau agitație), modificări ale acuității vizuale și convulsii. Examenul FO arată retinopatie hipertensivă de gradul III sau IV. Semnele și simptomele dispar o dată cu terapia antihipertensivă eficientă.

Tromboza sinusurilor venoase apare secundar unei otite medii sau sinuzite sau ca urmare a unui deficit de coagulare. Bolnavul se prezintă la medic cu cefalee, vărsături, tulburări ale acuității vizuale, diplopie, avînd asociate semne de creștere a presiunii intracraniene (de exemplu, edem papilar). Pot să apară semne neurologice de focar, iar unii pacienți cu otită medie sau sinuzită pot dezvolta febră, frisoane și alte manifestări de sepsis. Diagnosticul se stabilește prin RMN sau venografie jugulară. *Disecția arterei carotide* poate determina durere cervicală ipsilateral, cefalee frontală, sindrom Horner parțial, suflu carotidian, asociat cu semne neurologice de focar. *Disecția arterei vertebrale* determină durere occipitală, a regiunii cervicale posterioare, sindrom medular lateral și sindrom de arteră bazilară.

Tumorile cerebrale se pot manifesta acut prin cefalee paroxistică, care poate fi asociată cu vărsături, dureri cervicale, pierderea conștienței, ataxie, diplopie, vertij și episoade confuzionale. Cefalee paroxistică mai pot determina chisturile ventriculului III, tumorile fosei posterioare și creșterea bruscă a presiunii intracraniene. Hernierea uncusului lobului temporal produce hemipareză, midriază ipsilaterală și tulburări de conștiență. *Hernierea amigdalei cerebeloase* determină durere cervicală, redoare de ceafă, tulburări de postură a capului, inconștiență, criză cerebeloasă. *Hemoragia intratumorală* poate determina un sindrom asemănător unui AVC ischemic acut. *Necroza tumorii* poate determina meningită acută sau hemoragie subarahnoidiană. *Encefalita cu Herpes simplex* se manifestă acut cu: cefalee, convulsii, confuzie, meningism, pareză. În LCR, nivelul proteinelor și al limfocitelor este crescut. Examenul CT arată un efect de masă și leziuni hipodense în lobul temporal. EEG și explorările izotopice confirmă implicarea unuia sau ambilor lobi temporali. Biopsia arată encefalită necrotizantă, iar în culturile obținute din biopsie poate crește *Herpes simplex*.

Encefalita determinată de artropode apare în epidemii vara și toamna devreme. Cele mai multe cazuri sînt subclinice, unii însă dezvoltă meningită aseptică și encefalită ușoară pînă la severă.

Cîteva *infecții sistemice* determină cefalee severă și meningism. Aceste infecții includ *rickettsiozele*(de exemplu: *febra pătată Rocky Mountain, febra Q, tifosul*) și *spirochetozele* (de exemplu: *boala Lyme, leptospiroza și sifilisul meningovascular*). Sînt asociate cu cefaleea și meningismul și unele forme de *infecții pulmonare* (de exemplu: *psitacoza, pneumonia cu mycoplasma* și *histoplasmoza*). Aceleași simptome pot apărea și în *febra tifoidă*, ca și în unele cazuri de *pielonefrită*. Meningita aseptică reprezintă o etapă în cadrul *infecției HIV acute simptomatice*. Se manifestă prin febră, durere de gît, cefalee, fotofobie, eritem macular difuz (în 50% din cazuri) și limfadenopatie generalizată.

Cefaleea provocată este de cauză vasculară sau datorată spasmului muscular, fiind denumită ca atare, funcție de factorii declanșatori sau de contextul de apariție. Sînt incluse aici:

TABELUL INCIDENȚEI BOLILOR

INCIDENȚA BOLILOR LA 100.000 (APROXIMATIVĂ)

Frecvente (>100)
Cefalee posttraumatică: leziunile scalpului și neuropatia superficială, cealeea pseudomigrenoasă, cefaleea cu caracter constrictiv, cefaleea constrictiv-migrenoasă
Leziunile cervicale: contuziile gîtului anterior și posterior implicînd ligamente și mușchi
Sindromul posttraumatic cefalic (sindromul postcontuzional)
Hemoragia intraparenchimatoasă
Atacul ischemic
Atacul ischemic tranzitor
Cefaleea provocată de: efort, activitate sexuală, tuse, foame, alimente și băuturi, medicamente, altitudine și hipoxie, hipercapnie
Sinuzita acută

Relativ frecvente (>5-100)
Traumele intracraniene: contuzia cerebrală, hematomul intracerebral
Scurgeri minore datorate anevrismului
Hemoragia subarahnoidiană datorată anevrismului
Cefaleea lovitură de fulger fără hemoragie subarahnoidiană sau anevrism
Meningitele bacteriene acute
Meningitele virale
Boala Behçet
Arterita temporală
Abcesele cerebrale cu reacție parameningială
Encefalopatia hipertensivă
SIDA
Infecțiile sistemice cu meningism: rickettsiozele (febra pătată Rocky Mountain, febra Q); spirochetozele (boala Lyme, leptospiroze); *Mycoplasma pneumonie*, *Chlamydia psittaci*, histoplasmoza pulmonară
Febra tifoidă
Pielonefrita
Infecția primară cu HIV
Cefaleea provocată: hipoglicemia, boala de decompresiune, CO
Tumorile cerebrale cu cefalee paroxistică, hemoragia în tumoră, sindromul ataculuiacut
Eclampsia

Rare (>0-5)
Cefaleea tip menghină
Cefaleea consecutivă leziunilor cervicale: cefalgia dizautonomică, nevralgia occipitală, migrena arterei bazilare, disecția arterei carotide
Traumatismele intracraniene: hematomul subdural acut, hematomul epidural acut, hematomul epidural al fosei posterioare
Cefaleea tip lovitură de fulger cu anevrism dar fără sîngerare
Hemoragia subarahnoidiană datorată malformației A-V ■■ leziunilor spinale
Meningita din boala Lyme
Meningita cu Listeria
Meningita tuberculoasă
Meningita bacteriană anaerobică
Meningita bacteriană mixtă
Meningoencefalita amoebiană
Meningita paratumorală
Meningita medicamentoasă
Meningita din colagenozele vasculare
Meningita Mollaret
Meningita fungică
Empiemul subdural
Abcesul epidural
Apoplexia pituitară
Abcesul pituitar
Tromboza venoasă intracraniană
Disecția arterei carotide
Disecția arterei vertebrale
Tumoare cerebrală cu hernierea cerebelului sau a uncusului, hemoragie subarahnoidiană, meningita acută
Encefalita cu herpes simplex
Encefalita artropodelor
Infecții sistemice cu meningism: tifos, sifilis meningovascular
Feocromocitom
Nevralgia occipitală acută
Scleroza multiplă
Hipotensiunea LCR
Cefalee posturală acută cu boală infecțioasă

cefaleea provocată de efort/exercițiu fizic, de actul sexual (coitală), *de tuse, foame, alimente*, de înghețată și *medicamente*. *Decompresia* din timpul scufundărilor sau al ascensiunilor la *altitudine mare* poate determina un atac acut de cefalee. De asemenea, pot fi asociate cu cefalee severă: *hipercapnia* din *bolile pulmonare*, *menstruația*, *intoxicația cu CO*, *hipoglicemia* și *feocromocitomul*.

Arterita temporală determină cefalee și sensibilitate la nivelul scalpului, la pacienți de peste 55 de ani. Durerea este localizată la una sau ambele tîmple. În mod variabil, pacienții pot prezenta claudicație mandibulară, pierderea vederii și VSH crescut. Biopsia arterei temporale și/sau ameliorarea marcată a simptomatologiei în 48 de ore de la debutul terapiei cu prednison confirmă diagmosticul.

Sinuzita acută determină rinoree anterioară și/sau posterioară mucopurulentă și/sau sanguinolentă, febră, durere facială și cefalee localizată sau generalizată, obstrucție nazală și sensibilitate la palparea punctelor sinusale. Diagnosticul este confirmat pe o radiografie sinusală standard sau de examenul CT al sinusurilor paranazale. Este utilă rinoscopia cu fibră optică care poate identifica materialul purulent din orificiul sinusal. *Nevralgia occipitală acută* determină dureri occipitale, parestezii ale scalpului și hiperestezie. Poate fi determinată de traume, compresiuni ale scalpului, herniere cerebelară, gută, infecții.

Scleroza multiplă se poate manifesta prin cefalee difuză pulsatilă și anomalii neurologice reversibile, cum ar fi: nevrita optică, sindromul cerebelos cu vertij și ataxie, tulburări senzitivo-motorii ale membrelor inferioare. *Eclampsia* apare în timpul gravidității și al travaliului, determinînd cefalee severă, edeme, hipertensiune, proteinurie și convulsii. Convulsiile pot fi controlate prin administrarea intravenoasă de sulfat de magneziu.

Hipotensiunea LCR poate determina cefalee posturală, precipitată sau exacerbată de ortostatism și ameliorată de clinostatism. În mod obișnuit, acest tip de cefalee apare după puncții lombare, dar poate apărea și spontan. Un tip similar de cefalee apare la pacienții cu febră și infecții sistemice, dar mecanismul acestei forme de cefalgie posturală nu este cunoscut.

☐ DESCRIEREA AFECȚIUNILOR ENUMERATE

1. CEFALEEA POSTRAUMATICĂ

Acest tip de cefalee poate fi secundară unor traumatisme craniene de intensitate variabilă. Pierderea conștienței nu este o condiție necesară pentru apariția acestui simptom. Pot să apară diverse tipuri de cefalee.

A. Leziunile scalpului și neuropatia superficială. Cefaleea consecutivă leziunilor superficiale ale scalpului are intesitate maximă în zona de impact. La palparea zonei de impact se constată o sensibilitate locală bine delimitată. Cefaleea nu este strict localizată, ci iradiază din zona de maximă intensitate, deseori fiind continuă. Percuția sau presiunea în locul de impact provoacă exacerbarea durerii și parestezii. Pacientul nu poate dormi pe partea afectată și, uneori, nu poate nici măcar să poarte pălărie. Parestezile și/sau hiperestezia sînt deseori prezente la nivelul leziuni sau chiar perilezional. Injectarea unui anestezic local (lidocaină) în zona intens dureroasă poate ameliora durerea. Tratamentul cu indometacin în doze standard, timp de 5-7 zile poate determina rezoluția parțială sau completă a cefaleei.

B. Cefaleea posttraumatică migrenoasă. Acest tip de cefalee posttraumatică debutează imediat după impact sau la cîteva ore sau zile de la acesta. Durerea este persistentă, surdă, pulsatilă sau mixtă. Este localizată frontotemporal sau occipital, deseori bilateral. Este continuă sau intermitentă. Poate fi exacerbată de mișcările de flexie și lateralitate ale corpului, tuse, strănut, efort mental, mișcările rapide ale capului. Se poate asocia cu durerea retroorbitală și facială. În zona dureroasă, scalpul este, de obicei, sensibil la palpare. Afecțiunea se comportă foarte asemănător cu migrena clasică; pot fi prezente, de asemenea: grețuri, vărsături, scotoame și fotofobie. Durerea poate să răspundă la tratamentul cu ergotamină, iar blocanții β-adrenergici pot preveni episoadele recurente.

C. Cefaleea posttraumatică cu caracter constrictiv. Pacienții care dezvoltă un asemenea tip de cefalee, o percep subiectiv ca pe o presiune sau o bandă strînsă în jurul capului (cefaleea „în cască") sau ca pe o durere occipitală sau bitemporală mult mai precis localizată. La palpare poate fi prezentă sensibilitatea locală a scalpului. Cefaleea de acest tip este, de obicei, intermitentă (cîteva ore) dar poate fi și continuă (zile sau săptămîni). Poate fi însoțită de grețuri și amețeli. Localizarea suboccipitală sau nucală a durerii poate fi atribuită unei leziuni cervicale prin mecanism de flexie-extensie.

Acest tip de cefalee este cea mai comună varietate de cefalee posttraumatică. Poate răspunde la analgezicele obișnuite sau poate necesita folosirea antidepresivelor triciclice.

D. Cefaleea Cluster. Este relativ rar întîlnită. Se caracterizează prin cîteva atacuri de durere sfîșietoare unilaterală, frontotemporală și orbitală, cu durată de 20-120 de minute, care apar în fiecare zi. Aceste episoade sînt asociate cu manifestări oculare ipsilateral (lăcrimare, ochi roșu), obstrucție nazală și rinoree. Atacurile recurente apar zilnic timp de mai multe săptămîni sau luni, după care dispar spontan, pentru a reapare după luni sau ani de zile. Printre factorii declanșatori se citează: ingestia de alcool, stressul emoțional, oboseala, lumina puternică, vremea ploioasă și somnul. Pînă la 16% din pacienții au suferit anterior un traumatism cranian. Nitroglicerina sau histamina pot provoca și ele cefalee. Administrarea de ergotamină sau inhalarea de O_2 va scurta durata cefaleei. Terapia cu prednison poate induce scăderea frecvenței și severității atacurilor de cefalee.

E. Cefaleea posttraumatică de tip mixt. Cefaleea cu caracter migrenos și de contractură musculară (cefaleea de tip mixt) poate apărea, de asemenea, posttraumatic dar și spontan.

F. Leziunea cervicală – Cefaleea asociată leziunilor cervicale

1. Cefalgia disautonomă posttraumatică. Leziunile cervicale anterioare pot afecta neuronii simpatici. După o perioadă de latentă de cîteva săptămîni, apare o cefalee severă, unilaterală, asociată cu midriază și hiperhidroză de partea dureroasă. Cefaleea are caracter de jenă permanentă sau pulsatil și poate persista timp de cîteva ore sau zile. Pe măsură ce durerea cedează, pacientul dezvoltă mioză și ptoză palpebrală ipsilateral (sindromul Horner). Cîteva astfel de crize dureroase pot apărea în fiecare lună și pot fi prevenite prin administrarea de propranolol sau a altor medicamente β-blocante.

2. Nevralgia occipitală posttraumatică. Durerea cu localizare unilaterală, cerebrală posterioară și occipitală poate urma după un traumatism cervical de tip flexie-extensie („lovitură de bici"). La nivelul ochiului și hemifeței ipsilateral bolnavul poate resimți o senzație

de disconfort. Durerea este intensificată de mişcările capului. Anumiţi pacienţi descriu, în momentul traumatismului, o durere ca o explozie în cap şi gît. Presiunea pe regiunea suboccipitală determină durere locală. De partea afectată este prezentă hiperestezia scalpului şi a părţii superioare a regiunii cervicale posterioare. Această afecţiune poate fi determinată de leziunea ganglionului C_2 şi a rădăcinii nervului corespunzător, prin compresie între lamele axisului şi ale atlasului, în timpul rotaţiei şi hiperextensiei forţate a gîtului. Poate fi necesară ablaţia chirurgicală a rădăcinii nervului C_2.

3. Migrena secundară traumatismului de arteră bazilară. Migrena arterei bazilare, cu durere occipitală unilaterală, pulsatilă urmează, uneori, unei leziuni cervicale prin mecanism de flexie-extensie („în lovitură de bici"). Cefaleea se poate asocia cu vertij, ataxie, disartrie, parestezii la nivelul extremităţilor, amauroză bilaterală şi comă.

4. Disecţia posttraumatică a arterei carotide interne. Hiperextensia însoţită de rotaţie sau flexia forţată a gîtului pot întinde sau comprima artera carotidă internă, ducînd la disecţia acesteia. Circumstanţele de producere sînt reprezentate, cel mai frecvent, de traumatismul indirect în caz de accident auto, dar şi de un traumatism direct, cum ar fi: lovituri, căderi, terapie chiropractică manipulativă sau încercări de sinucidere prin spînzurare. Relativ rar, se constată durere şi sensibilitate locală. Cefaleea ipsilaterală (orbitală şi frontotemporală) este asociată cu paralizie oculosimpatică şi/sau semne neurologice de focar, tranzitorii sau permanente. Suflul carotidian este perceput în 39% din cazuri şi poate fi singurul semn al afecţiunii. Semnele neurologice pot include hemipareza şi pierderea sensibilităţii controlateral, disfagie, amauroză fugace, diplopie. Semnele neurologice de focar pot să apară fără cefalee unilaterală. În 71% din cazuri între momentul producerii leziunii şi debutul simptomelor de ischemie cerebrală există un interval de 3 săptămîni, dar au fost înregistrate şi întîrzieri de pînă la 14 ani. Cefaleea bilaterală apare în disecţia bilaterală. Diagnosticul se confirmă prin angiografie carotidiană.

5. Contuziile măduvei spinării, ligamentelor şi muşchilor paravertebrali. Contuziile regiunii cervicale pot afecta corpurile vertebrale, discurile intervertebrale, suprafeţele articulare, ligamentele şi muşchii regiunii nucale, producînd durere locală, uni sau bilaterală. Pentru a evidenţia aceste modificări sînt necesare radiografii, examen CT sau RMN de coloană cervicală. Sindromul posttraumatic miofascial, implicînd unul sau mai mulţi muşchi ai regiunii nucale, poate fi, de asemenea, o cauză a durerii occipitale şi nucale. Identificarea şi anestezierea locală a punctelor trigger din muşchii afectaţi va conduce la ameliorarea durerii.

G. Sindromul posttraumatic cefalic. Poate urma atît unei leziuni cefalice severe, cît şi unei leziuni aparent obişnuite. Acest sindrom include cefalee, stare confuzională, tulburări de mers, vertij, greaţă, scăderea capacităţii de concentrare, astenie fizică, tulburări de memorie, de afectivitate şi de personalitate. Cînd aceste simptome apar în urma unei scurte pierderi a conştienţei determinată de un traumatism, afecţiunea se numeşte sindrom postcontuzional.

Examenul RMN poate detecta leziuni cerebrale infime, nedetectate de tomografia computerizată. De asemenea, poate decela mici contuzii cerebrale care duc la encefalomalacie, mici hematoame epidurale sau subdurale, edem cerebral şi leziuni de demielinizare a substanţei albe. Se crede că aceste leziuni, dificil de obiectivat, au un rol etiologic în sindromul posttraumatic cefalic.

H. Cefaleea asociată cu leziuni organice intracraniene. Cefaleea, singură sau asociată cu alte simptome şi semne, care apare posttraumatic, poate constitui un semn important pentru leziuni craniene semnificative.

Examenul CT sau RMN sînt necesare în cazul prezenţei tulburărilor de conştienţă, semnelor neurologice de focar, leziunilor penetrante ale capului sau a fracturilor prin înfundare ale craniului.

Cefaleea severă progresivă, alterarea stării de conştienţă, convulsiile, vărsăturile, amnezia, leziunile severe ale feţei, fracturile bazei craniului, intoxicaţia sau anamneza dificilă sînt indicaţii (dar nu absolute) pentru examenul CT cranian.

1. Hematomul subdural acut. Pînă la 29% din pacienţii cu această afecţiune nu au niciodată tulburări de conştienţa, în timp ce 42% prezintă, alternativ, perioade de luciditate şi de inconştienţă. Cefaleea este un simptom important, care deseori alertează pacientul. Alte semne sînt: hemipareza (20%), hemiplegia (18%), decerebrarea (35%), rigiditatea de decorticare (3%) şi midriaza (> 6 mm) fixă, ipsilaterală (31%). Edemul papilar apare în pînă la 37% din cazuri, iar paralizia nervului VI, în 3% din cazuri. Dilataţia pupilară (midriaza) controlaterală apare în 9-44% din cazuri. Hemipareza ipsilaterală colecţiei subdurale este semnalată în 15-39% din cazuri. Poate să apară hemipareza controlaterală. Examenul CT cu substanţă de contrast sau RMN obiectivează hematomul subdural şi leziunile asociate, cum ar fi: contuzia sau hemoragia cerebrală, sîngerările subarahnoidiene sau hematomul epidural. Evacuarea hematomului prin craniotomie ameliorează cefaleea, tulburarea de conştienţă şi determină dispariţia semnelor neurologice. Întîrzierile în instituirea tratamentului chirurgical, coma profundă la prezentare sau leziunile parenchimatoase asociate se reflectă într-o mortalitate intraoperatorie de 40-65%.

2. Hematomul epidural acut. Leziunea arterei meningeale medii (50%) sau a venelor omonime (33%), leziunea venelor diploice sau a sinusurilor durale (10%)

sau lacerarea arterei carotide înaintea intrării în dura mater determină apariția unui hematom epidural. Peste 50% din hematoamele epidurale apar în regiunea temporală și se extind în alte regiuni. Pînă la 68% din pacienții cu sîngerare epidurală nu prezintă alte leziuni intracraniene. Pacienții lucizi se pot plînge de durere și sensibilitate la locul fracturii osului temporal, dar pot să acuze și cefalee constantă, cu localizare mult mai extinsă. Pacienții pot evolua în unul din următoarele moduri: (1) stare de conștiență permanent păstrată (9-25%); (2) stare de inconștiență permanentă (14-56%); (3) alternanță inconștiență-luciditate-inconștiență (11-67%); (4) alternanță inconștiență-luciditate (0-26%); (5) alternanță luciditate-inconștiență (0-21%). Perioada inițială de inconștiență este determinată de contuzie, în timp ce hematomul în expansiune produce al doilea episod de inconștiență. Starea de luciditate poate fi relativă. La o testare riguroasă se constată că, de fapt, aceste perioade „de claritate" se asociază cu un status mental anormal. În plus, pot fi prezente midriaza fixă, hemipareza, posturile anormale (rigiditate de decerebrare/decorticare). Inițial, edemul papilar poate fi absent dar hemoragia retiniană este prezentă. Examenul CT cerebral obiectivează hematomul și fractura osoasă. Evacuarea chirurgicală și controlul intraoperator al vaselor sîngerînde vor conduce la o rată de supraviețuire de 85%.

3. Contuzia cerebrală. Este cea mai întîlnită leziune intracraniană. La nivelul contuziei se constată necroză, edem și hemoragie. Lobii frontali și temporali sînt cei mai afectați și pot să apară leziuni prin lovitură directă sau prin contralovitură. Bolnavul poate prezenta, inițial, un episod de pierdere a stării de conștiență, secundar contuziei, care se poate remite complet, în scurt timp. Ulterior pot apărea: cefalee localizată sau difuză, tulburări de conștiență și deficite focale motorii și/sau de vorbire. Edemul cerebral difuz poate determina creșterea presiunii intracraniene cu edem papilar și hemoragie retiniană. Diagnosticul de contuzie hemoragică se pune prin examen CT cerebral, în timp ce RMN-ul este mai sensibil în detectarea leziunilor nonhemoragice. Pentru a preveni creșterea periculoasă a presiunii intracraniene, este necesară, uneori, rezecția chirurgicală a zonei afectate. Trebuie reținut însă că pot să apară sîngerări postcontuzionale tardive, cu imagine CT inițial normală, dar care se trădează clinic prin: deteriorarea stării de conștiență și noi semne și simptome neurologice. Noile sîngerări pot fi confirmate prin examen CT repetat.

4. Hematomul intracerebral. Este dificil de diferențiat clinic de un hematom epidural sau subdural acut. Manifestările clinice relativ tipice observate sînt reprezentate de: tulburări secvențiale ale stării de conștiență (inconștiență-luciditate-inconștiență, luciditate-inconștiență sau inconștiență-luciditate), stare de inconștiență inițială și persistentă; uneori starea de conștiență poate fi absolut normală. De asemena, se pot constata: semne neurologice de focar (pareză, dizartrie, midriază) și semne de hipertensiune intracraniană. Diagnosticul va fi confirmat de un examen CT nativ.

Hematoamele de dimensiuni mari pot necesita evacuare chirurgicală din cauza riscului apariției sindromului de angajare, secundar hipertensiunii intracraniene.

5. Hematomul epidural din fosa posterioară. Apare după un traumatism direct în regiunea occipitală. Radiografia de craniu arată o fractură occipitală în 67-100% din cazuri. Hemoragia se produce din pereții sinusurilor venoase sigmoid sau transvers, la locul focarului de fractură sau adiacent acestuia. Durerea occipitală și în regiunea nucală și redoarea de ceafă pot fi asociate cu ataxia extremităților și a mersului, dar semnele cerebeloase pot lipsi în cazurile rapid progresive. Hemipareza apare frecvent și este secundară, de obicei, unei leziuni supratentoriale concomitente. Această afecțiune se diagnostichează prin examen CT în planul structurilor anatomice de la nivelul fosei posterioare sau prin RMN.

2. HEMORAGIA SUBARAHNOIDIANĂ SPONTANĂ

A. Anevrismul

1. Sîngerarea minoră și cefaleea „sentinelă". Cefaleea de atenționare, „de alarmă" sau „sentinelă" apare la 30-60% din pacienții care dezvoltă ulterior, o hemoragie subarahnoidiană masivă. Cefaleea produsă de sîngerarea minoră a fost descrisă ca avînd un debut brusc și fiind extrem de severă (cefalee „fulgerătoare", „din senin" – cefaleea d'amblée). Durerea poate fi constantă, pulsatilă sau de ambele tipuri. Sediul durerii poate orienta asupra localizării anevrismului sîngerînd. Anevrismele comunicante anterioare determină cefalee frontală și occipitală bilaterală sau durere cu localizare hemifacială, periorbitală sau hemicraniană, în timp ce anevrismele arterei comunicante posterioare sau ale arterei carotide interne determină, cu mai mare probabilitate, durere cu localizare hemicraniană, hemifacială și/sau periorbitală. Cefaleea poate dura cîteva ore sau pînă la 14 zile. Poate să nu cedeze deloc și să fie urmată de o ruptură masivă și de o durere și mai intensă. Într-un număr de cazuri studiate, ruptura după sîngerare minoră a apărut în 24 de ore la 26% din pacienți și într-un interval de 2-30 zile la restul, asigurîndu-se, astfel, timp suficient pentru intervenție, dacă diagnosticul este luat în considerare. Numai 50% din pacienții cu sîngerări minore consultă un medic și numai jumătate dintre aceștia sînt corect diagnosticați. Simptomele asociate includ greață (18%), vărsături (18%), dureri cervicale (18%). Confuzia, ataxia și paralizia nervului III apar în mai puțin de 3% din cazuri. Diagnosticul de hemoragie subarahnoidiană minoră este

confirmat prin TC în numai 44% din cazuri. Puncția lombară are o sensibilitate de aproape 100% și va fi efectuată în cazurile în care TC este normală. Puncția lombară evidențiază hematii și/sau xantocromie. Diferențierea unei hemoragii minore de un accident de puncție se poate face pe următoarele criterii: scăderea progresivă a numărului hematiilor în tuburile de recoltare, absența xantocromiei și a dimerilor D (produși de degradare ai fibrinei) (< 200 μg/l) la pacienții fără hemoragie adevărată. Descoperirea unei sîngerări minore necesită arteriografie imediată și intervenție chirurgicală, înainte să se producă o ruptură majoră.

2. Cefaleea d'amblée (brutală, violentă, atroce, în plină stare de sănătate aparentă) secundară anevrismului nesîngerînd. A fost raportat un caz de cefalee d'amblée recurentă, cu localizare occipitală și bitemporală, cu durată de 12-16 ore, asociată cu LCR normal și cu anevrism nehemoragic de arteră carotidă internă, dar cu spasm vascular asociat. Acest caz sugerează că, ocazional, pacientul poate avea o cefalee de atenționare, fără sîngerare evidentă.

3. Ruptura anevrismului și cefaleea atroce, în puseu. Ruptura anevrismului este semnalată de un puseu de cefalee. Cefaleea debutează brusc și este severă, chiar sfîșietoare. Pacientul o resimte variabil ca: „arsură", „zdrobire", „lovitură de ciocan" și „ceva care țiuie" în capul său. Severitatea este estimată de pacient prin termeni ca: „teribilă", „sfîșietoare" și „intolerabilă". Pînă la 8% din pacienți relatează o cefalee ușoară la debut și 1,5% pot să nu aibă niciodată cefalee severă. Sensibilitatea cefaleei severe, ca simptom al sîngerării subarahnoidiene, este variabilă: 98-100%, în cîteva serii de pacienți luați în studiu și 59-71%, în altele. Nivelul minim de sensibilitate poate reflecta includerea în studii a pacienților obnubilați, care sînt incapabili să ofere o anamneză fidelă.

Cefaleea este generalizată, în 70% din cazuri și lateralizată, în 30%. Cefaleea unilaterală, în mod obișnuit frontală sau frontoparietală, este asociată cu anevrismul de arteră comunicantă posterioară și de arteră cerebrală medie, fiind de aceeași parte cu leziunea sîngerîndă. Durerea orbitală și retroorbitală este observată în anevrismele arterelor carotidiene și comunicante posterioare. Cefaleea generalizată este mult mai frecvent întîlnită în ruptura anevrismelor de arteră comunicantă anterioară. Puseul de cefalee poate fi asociat cu pierderea tranzitorie sau persistentă a conștienței. În cursul primelor ore pot să apară grețuri sau vărsături, iar durerea și redoarea de ceafă se dezvoltă în primele 24 de ore. În prima zi după debut, apar fotofobia și blefarospasmul. În timpul primelor ore pot să apară, de asemenea, stare confuzională, obnubilare, tulburări de vorbire, deficite motorii.

Un mic procent din pacienți pot avea durere lombară sau toracală posterioară și durere uni sau bilaterală la nivelul membrelor inferioare. Se observă tendința la menținerea în flexie a coapselor și gambelor. Se poate constata prezența semnului Kernig.

Examenul obiectiv evidențiază hipertensiune (32%), febră (5%), semne neurologice de focar (10%), confuzie și letargie, convulsii (7%), redoare de ceafă (70-95%), fotofobie și hemoragii preretiniene și subhialoide (5%). Examenul CT realizat în primele 72 de ore de la debut are o sensibilitate de 91-96% în detecția hemoragiei subarahnoidiene. TC realizată la 72 de ore are o sensibilitate sub 80%. Puncția lombară poate determina un sindrom de angajare (cu hernierea uncusului și deteriorare neurologică). La pacienții cu asemenea complicații s-au evidențiat hemoragii subdurale sau intraparenchimatoase la examenul CT efectuat imediat după puncția lombară. Prezența hematomului intracranian este o contraindicație pentru puncția lombară. Puncția lombară va fi efectuată la pacienții cu suspiciune de hemoragie subarahnoidiană și examen CT negativ. Examenul CT este mai puțin sensibil după 72 de ore, iar pacienții examinați cu o întîrziere mai mare de 3 zile nu pot fi diagnosticați fără puncție lombară. Examenul CT normal, absența hematiilor în LCR, xanctocromia (măsurată spectrofotometric la lungimi de undă de 415-460 nm) și/sau absența dimerilor D exclud hemoragia subarahnoidiană. Xantocromia LCR este prezentă la 100% din pacienți între 12 ore și 2 săptămîni de la debut și la 70%, pînă la 3 săptămîni de la debut. Sensibilitatea examenului CT în detectarea hemoragiei subarahnoidiene este de numai 30-50% la o săptămînă și 30%, la 2 săptămîni. LCR-ul obținut în primele 12 ore de la debutul cefaleei în puseu va conține multe hematii, dar liza acestora, răspunzătoare de eliberarea în LCR a oxihemoglobinei și bilirubinei, pigmenți care determină xantocromia, ar putea să nu fi avut timp să se producă.

În mod excepțional unii pacienți prezintă cefalee „fulgerătoare", examen CT normal și LCR fără xanctocromie. Acești pacienți au prognostic bun. În trei cazuri, angiogramele au fost negative. Cea mai probabilă explicație pentru aspectul sanguinolent al LCR-ului, la pacienții cu cefalee secundară unui anevrism nesîngerînd este accidentul de puncție.

Angiografia cerebrală va demonstra anevrismul și vasospasmul vaselor adiacente. Rareori, ruptura anevrismală se produce în absența unui anevrism demonstrabil (rezultat fals negativ) pe angiograma inițială. Confirmarea clinică a unei hemoragii subarahnoidiene acute și un examen CT arătînd hematom al septului pelucid sau sînge în cisterna laminei terminale și în fisura anterioară interemisferică sînt sugestive pentru ruptura unui anevrism de arteră comunicantă anterioară. Prezența suplimentară a unui spasm arterial demonstrabil angiografic, fără un anevrism vizibil, susține diagnosticul de ruptură anevrismală. Pacienții cu asemenea tablou clinico-para-

clinic au fost explorați chirurgical, iar anevrismul suspectat a fost identificat, pensat și apoi exclus din circulație.

Cele mai frecvente greșeli de diagnostic la pacienții cu hemoragie subarahnoidiană includ: o boală sistemică febrilă, migrena, criza hipertensivă, artrita sau artroza cervicală, meningita aseptică, tumora cerebrală și sinuzita. Un diagnostic inițial incorect se înregistrează în 23-25% din cazurile de ruptură de anevrism intracranian.

Angiografia cerebrală este, în mod obișnuit, înalt sensibilă în demonstrarea unui anevrism intracranian. Vasospasmul asociat poate ajuta la identificarea anevrismului care s-a rupt, în 22% din cazurile cu anevrisme multiple. Pensarea anevrismului sîngerînd îl exclude din circulație și reprezintă terapia definitivă. Folosirea nimodipinei în administrare i.v., în perioada perioperatorie, reduce frecvența complicațiilor ischemice și rata mortalității.

4. Cefaleea d'amblée fără anevrism sau hemoragie. Pînă la 80% din pacienții cu debut brusc sau exploziv de cefalee extrem de severă sau sfîșietoare au examenul CT și puncția lombară negative. Acești pacienți mimează clinic hemoragia subarahnoidiană, dar nu există dovada obiectivă a unei sîngerări și, de obicei, nici meningism. Etiologia acestor cefalgii este necunoscută, iar evoluția lor este benignă. Ele pot fi expresia clinică a unor atacuri severe de migrenă comună sau a altor tipuri de cefalee vasculară. Un mic număr de asemenea cazuri se dovedesc a avea anevrisme în expansiune, care nu au sîngerat încă, confirmarea angiografică fiind, însă, obligatorie.

B. Malformațiile arteriovenoase. Aceste malformații congenitale se pot manifesta acut cu cefalee secundară hemoragiei subarahnoidiene și redoare dureroasă de ceafă (50-67% din cazuri). În pînă la 50% din cazuri, manifestările inițiale ale acestei boli pot fi convulsiile focale sau de tip grand mal.

Cefaleea migrenoasă recurentă se întîlnește în 8-10% din cazuri. Un sindrom de furt sanguin poate determina hemipareză și demență. Ultima poate apărea și secundar hidrocefaliei cu presiune normală, rezultată din episoade repetate de hemoragie subarahnoidiană. Diagnosticul se confirmă prin examen CT cu substanță de contrast. Malformația poate fi, de asemenea, vizualizată, împreună cu extensiile și sursele sale sanguine, prin angiografie.

Excizia chirurgicală a malformației este posibilă în cazul localizării în lobii frontali, occipitali sau temporali.

Tehnicile microchirurgicale au scăzut morbiditatea și mortalitatea asociate cu rezecția malformațiilor arteriovenoase. Sîngerarea dintr-o malformație A-V este responsabilă pentru minimum 10% din episoadele de hemoragie subarahnoidiană spontană.

C. Hemoragia subarahnoidiană spinală. Aceasta rezultă din sîngerări spontane ale malformațiilor A-V, secundar terapiei anticoagulante, datorate discraziilor sanguine sau sîngerărilor dintr-un ependimom. Durerea severă în regiunea coloanei vertebrale și sensibilitatea la palpare la nivelul rupturii se instalează brusc (bolnavul le resimte ca pe o „lovitură de pumnal"). Implicarea radiculară se poate exprima clinic prin durere acută toracică anterioară (leziune spinală toracală superioară), durere abdominală (leziune spinală lombară sau toracică inferioară) sau durere rectală (leziunea cozii de cal). Cefaleea, redoarea de ceafă și febra se pot asocia cu durere și sensibilitate la palparea coloanei vertebrale. Hemoragia subarahnoidiană, sciatalgia și cefaleea constituie sindromul Fincher.

RMN sau mielograma CT obiectivează o tumoră a măduvei spinării, o malformație A-V sau un hematom subarahnoidian spinal, secundar sîngerării, la un pacient sub terapie anticoagulantă.

Un hematom subarahnoidian spinal poate produce durere în regiunea coloanei toracale cu debut abrupt, meningism cu cefalee, sciatalgie sau durere abdominală, deficit motor al membrelor inferioare, uni sau bilateral, hipo sau anestezie cu nivel și disfuncții sfincteriene. Un hematom subarahnoidian spinal poate, de asemenea, rezulta din sîngerarea cu origine într-o malformație A-V, într-o tumoră sau în cadrul unei vasculite asociate cu colagenoză. Numai 1% din hemoragiile subarahnoidiene sînt de origine spinală. Este interesant de remarcat faptul că, la un mic număr de pacienți sîngerarea de origine spinală poate să determine edem papilar, hemoragii retiniene și stare confuzională. Decomprimarea rapidă a măduvei spinării va ameliora simptomele motorii, senzoriale și sfincteriene.

Traumatismele extremității cefalice reprezintă cea mai comună cauză de sîngerare subarahnoidiană. Hemoragia subarahnoidiană spontană este determinată de un anevrism (90% din cazuri), de o malformație A-V (8%) și de un grup eterogen de afecțiuni rare (1-2%), enumerate în tabelul 2-1.

3. INFECȚIILE INTRACRANIENE

A. Meningita bacteriană. La copii mari și adulți, această afecțiune se manifestă acut cu cefalee difuză și, cîteodată, durere retroorbitală bilaterală, frisoane, febră, greață și vărsături. Redoarea de ceafă este prezentă de la debut sau se instalează în cîteva ore. Uneori pot fi prezente: starea confuzională, letargia, iritabilitatea. De asemnea, se pot dezvolta mialgii severe și contractură musculară generalizată. Există cazuri de meningită fulminantă, fără semne de iritație meningeală; de aceea, cefaleea, tulburările de mers sau de tonus cortical, în context febril justifică examenul CT cerebral și/sau puncția lombară.

La unii pacienți cu meningită bacteriană, semnele de iritație meningeală apar treptat, într-un interval de 1-7 zile. Instalarea lentă a simptomatologiei la acești pacienți se datorează, probabil, tratamentului cu antibiotice orale.

Examenul obiectiv evidențiază durere și redoare de ceafă dar, în fazele precoce de evoluție, semnele Kernig și Brudzinski pot fi absente. La unii pacienți apar: letargie,

Tabel 2-1
CAUZE DE HEMORAGIE SUBARAHNOIDIANĂ SPONTANĂ ACUTĂ

	Frecvența relativă (%)
Anevrismele	90
Malformațiile A-V	1
Bolile ereditare	
Boala Sturge-Weber	
Sindromul Rendu-Weber-Osler	
Sindromul Ehlers-Danlos	
Pseudoxantoma elasticum	
Bolile infecțioase	
Anevrismele micotice	
Abcesele cerebrale	
Meningitele	
Encefalita herpetică	
Meningoencefalita sifilitică	
Neoplasmele cerebrale	
Discraziile sanguine și coagulopatiile	
Vasculitele	
Encefalopatia hipertensivă	
Ruptura unei artere aterosclerotice	
Hemoragia subarahnoidiană spinală	1

confuzie, țipăt meningeal, tulburări de vorbire sau mers ataxic. Meningita meningococică poate fi asociată cu o erupție tipică peteșială sau eritemato-maculo-papuloasă difuză. Semnele neurologice de focar, cum ar fi hemipareza, pareza facială, tetrapareza, disfagia, pareza musculaturii extrinseci oculare, pierderea auzului, înceţoşarea vederii şi coma apar, într-un mic procent de cazuri, în primele 96 de ore.

Infecția cu *N. meningitidis* apare sporadic sau ca o epidemie comunitară, în ariile urbane și în comunitățile de recruți. Meningita cu *S. pneumoniae* nu este o boală epidemică, fiind asociată cu: otită acută și/sau mastoidită, pneumonie, sinuzită, fractură recentă sau veche de craniu, splenectomie și deficiență de imunoglobulină. Meningita cu *H. influenzae* nu apare peste vîrsta de 5 ani decît în prezența unor defecte organice sau imunologice.

Meningitele cu bacterii gram negative pot fi secundare unui traumatism (inclusiv neurochirurgical) și sînt asociate cu diabetul zaharat (*Klebsiella*), ciroza hepatică, neoplaziile, alcoolismul și infecțiile tractului urinar.

Cefaleea cu instalare gradată și precoce a febrei, redorii de ceafă și a frisoanelor diferențiază meningitele bacteriene de hemoragia subarahnoidiană acută.

Examenul LCR arată în majoritatea cazurilor o creștere a numărului de leucocite, de la 10 la peste 20.000 celule/mm^3, cu predominanța polimorfonuclearelor (> 50%). Circa 32% din pacienții cu meningită bacteriană și celularitate sub 1.000/mm^3 în LCR pot avea limfocitoză relativă (un procent de 60-70% limfocite); 1% din pacienții cu meningită bacteriană pot avea LCR cu celularitate normală. Agentul etiologic este identificat prin coloratia Gram a frotiurilor din LCR, în 80% din cazurile de meningită bacteriană. Numai 6,4% din meningitele bacteriene vor fi greșit încadrate ca meningite non-bacteriene după efectuarea numărătorii de celule și a coloratiei Gram din LCR. Metodele mai noi de identificare a antigenului au o sensibilitate de 95% și pot realiza un diagnostic specific la pacienții cu culturi negative din LCR, rezultate în urma unui tratament antiobiotic anterior. Acestea includ latex-aglutinarea (LA) și contraimunoelectroforeza (CIE). Sensibilitatea ultimei metode este de 50-90%, în boala meningococică și de 50-100%, în meningita cu *S. pneumoniae*. Dozarea lactatului în LCR arată nivele mai mari de 35 mg/dl în 90-95% din cazurile de meningită bacteriană. Determinarea glucorahiei nu este considerată sensibilă (sensibilitate 50%) și nici specifică pentru diagnosticul meningitelor bacteriane. Proteinele din LCR sînt frecvent crescute, dar această creștere este nespecifică, apărînd în multe tipuri de boli ale sistemului nervos central. Culturile din LCR asigură identificarea specifică a agentului etiologic al meningitei și sînt cu 20% mai sensibile decît coloratia Gram.

Meningitele datorate *S. pneumoniae* și *N. meningitidis* răspund la penicilină G (20-24 milioane UI/zi în administrare i.v.), în timp ce meningitele cu germeni gram-negativi sînt tratate specific cu cefalosporine de generația a-III-a sau cu aztreonam.

Sindromul clinic caracterizat prin: febră; cefalee frontală, orbitală și/sau generalizată; meningism și alterarea statusului mental poate să apară și în alte forme de meningită, produse de bacterii rare sau de alte cauze decît infecția bacteriană. Aceste afecțiuni pot fi confundate cu meningitele bacteriene cu pneumococ, meningococ și germeni gram negativi, deoarece pot avea același aspect clinic, iar examenul LCR poate arăta număr crescut de leucocite cu predominanța polimorfonuclearelor și un nivel de glucoză sub 40 mg/dl sau 0,4% din glucoza sanguină. Cauzele infecțioase rare de meningită acută și afecțiunile care mimează meningita bacteriană acută sînt discutate mai jos.

B. Forme rare de meningită bacteriană

1. Boala Lyme. Este produsă tipic de înțepătura de căpușă. După o perioadă de incubație de 3-32 de zile (în medie 7 zile), la locul înțepăturii (maculă sau micropapulă) apare un rash cutanat caracteristic (eritem cronic migrator). Este o leziune extensivă, inelară, plată sau proeminentă, eritematoasă, centrată de înțepătură. Zona centrală este roz-palidă sau de culoarea pielii și poate fi indurată. Pînă la 86% din pacienți dezvoltă acest rash tipic. Alte leziuni inelare, mici, secundare pot să apară în cîteva zile, în pînă la 50% din cazuri. Simptome sistemice – cum ar fi: febră, frisoane, cefalee, fotofobie, redoare de ceafă, stare generală alterată, oboseală, artralgii și mialgii difuze și disestezii la nivelul membrelor – apar într-un număr mic de cazuri (stadiul I). Puncția lombară în acest stadiu este normală, dar antigenul specific pentru *Borrelia burgdorferi* poate fi detectat în LCR. La 4-10 săptămîni după apariția rash-ului, se constată: cefalee severă, localizată (frontală, occipitală, bitemporală, cervicală) sau generalizată, însoțită de febră, greață, vărsături, fotofobie

și dureri la mișcarea globilor oculari (stadiul II). Redoarea discretă de ceafă poate fi obiectivată la examenul fizic, dar alte semne meningeale sînt, de obicei, absente. Numărul total de celule în LCR variază de la 15 la 700/mm^3 cu 5-10% limfocite, iar nivelul de glucoză variază între 33-61 mg/dl. Cei mai mulți pacienți au pleiocitoză limfocitară, alții prezintă 95% neutrofile. Glucoza în LCR este în limite normale, iar culturile și colorația Gram sînt negative. Meningita se poate prezenta în asociere cu o encefalită ușoară (tulburări de concentrare, insomnie, dificultăți de memorie, iritabilitate, labilitate emoțională), cu o nevrită inflamatorie a mai multor nervi cranieni (pareză facială uni sau bilaterală, pareză de abducens, diplopie subiectivă) și, cîteodată, cu o nevrită periferică. Ultima poate lua forma radiculopatiei senzitive (cu durere, parestezii, hiper sau hipoestezii), a radiculonevritei motorii (cu slăbiciune și atrofie musculară), a mononevritei multiplex sau a plexitei brahiale. Radiculonevrita este, de obicei, mixtă (senzitivo-motorie). Unul sau mai multe din aceste sindroame neurologice poate fi prezent în stadiul II al bolii Lyme. Confirmarea serologică se obține prin determinarea, în LCR și în ser, a anticorpilor Ig M și Ig G specifici pentru *B. burgdorferi*. Testul ELISA pentru anticorpii IgG anti-*B. burgdorferi* este pozitiv la pacienții aflați în stadiul II de boală. Simptomele meningeale și alte simptome neurologice răspund la tratamentul cu penicilină G (20 milioane u.i./zi, 10 zile).

2. Meningita cu Listeria Monocytogenes. Pacienții prezintă clinic febră, cefalee și meningism, iar în LCR glucoza prezintă nivele reduse și predomină neutrofilele. Majoritatea au leucemie acută sau cronică, un limfom sau o colagenoză în tratament cu corticoizi. Risc de contactare a infecției prezintă și pacienții imunodeprimați ca urmare a unui transplant renal. Microorganismul poate fi cultivat din sînge sau LCR și este inițial confundat cu streptococul sau cu un difteroid.

Listeria poate determina encefalită fără meningită. Acești pacienți au febră, cefalee, semne neurologice de focar. Este posibilă evoluția către un abces cerebral, care se poate diagnostica prin examen CT cerebral, sub forma unei leziuni hiperdense. Abcesul cerebral este rar și se manifestă prin: hemipareză, afazie, hemianopsie omonimă și LCR cu neutrofilie și culturi negative. *Listeria* poate determina rombencefalită cu: semne evidente de suferință cerebrală (diplopie, dizartrie, disfagie, disestezie facială și/sau pareză) consecutive implicării nervilor cranieni V, VI, VII, VIII, IX, X; febră; cefalee și vărsături. Puncția lombară evidențiază predominanță limfocitară și culturi negative în LCR. Diagnosticul se poate pune, cîteodată, prin izolarea germenilor din hemoculturi. Terapia parenterală specifică cu ampicilină și gentamicină este eficientă.

3. Mycobacterium tuberculosis. Debutul bolii este gradat, lent, insidios (mult mai lent decît la pacienții cu meningită bacteriană rapid progresivă); simptomele apar la 45% din bolnavi, cu 5-14 zile înaintea internării. Aproximativ 65% acuză cefalee, febră, greață și ameteli. Circa 55% pot avea tulburări ale stării de conștiență, cu stupor sau comă. Redoarea de ceafă apare în 55% din cazuri, edemul papilar în 6%, implicarea nervilor cranieni II, III, IV, VII în 6-13% din cazuri. Nivelul glucozei în LCR poate fi scăzut, în 55-60% din cazuri, numărul de celule poate fi mai mic de 500/mm^3 în 95% din cazuri; predominanța polimorfonuclearelor apare în 22% din cazuri, mimînd meningitele acute bacteriene. Colorația Gram și culturile bacteriene obișnuite sînt negative. Colorația Ziehl-Neelsen în LCR poate fi pozitivă în 2-87% din cazuri, rezultatele depinzînd de efortul depus pentru identificarea microorganismului. Culturile pentru *M. tuberculosis* reprezintă standardul de aur, dar rezultate fals-negative pot apare în 13% din situații. Pentru a crește probabilitatea unor rezultate pozitive, se va folosi, pentru centrifugare și sedimentare pe mediu Lowenstein-Jensen, un volum mai mare de LCR (10-15 ml). Unele cazuri nu pot fi diagnosticate decît la necropsie.

Pentru diagnosticul rapid al infecției tuberculoase se poate folosi metoda ELISA de detectare a antigenelor specifice bacilare în LCR. Sensibilitatea metodei este de numai 52%, dar specificitatea este de 96%.

IDR la tuberculină poate fi fals negativ în 15-30% din cazuri, radiografiile standard toracice sînt negative în 42% din cazuri, VSH este normală în 35% din cazuri, iar numărul de leucocite din sînge mai mic de 10.000/mm^3, în 68% din cazuri.

Tratamentul cu izoniazidă, rifampicină și pirazinamidă conduce la rezoluție, cu o rată a mortalității de 12-22%.

4. Meningita cu germeni anaerobi. Aceste microorganisme pot rareori determina meningită acută. Cele mai multe cazuri de meningită produsă de *Bacteroides fragilis* se constată la prematuri sau la pacienții vîrstnici cu otită medie. Germenii anaerobi sînt rareori menționați ca și cauză a meningitelor bacteriene. Tabloul clinic și aspectul LCR este tipic pentru meningita bacteriană, dar aceste microorganisme pot să nu fie izolate dacă LCR-ul nu este cultivat pe medii speciale pentru anaerobi. Suspiciunea de infecție anaerobă ar trebui să fei crescută atunci cînd colorația Gram este pozitivă, iar culturile de rutină pentru germeni aerobi, negative. Într-un studiu prospectiv efectuat pe o perioadă de 5 ani (1977-1981), s-au constatat 18.642 cazuri de meningită, din care numai 5 determinate de anaerobi, dar nu sînt menționate tipul și numărul culturilor efectuate pe medii speciale pentru anaerobi.

5. Meningitele bacteriene mixte. Pacienții se prezintă cu: febră mai mare de 37,5°C (100% din cazuri), cefalee (100 din cazuri), alterarea senzorului (78% din cazuri), redoare de ceafă (88% din cazuri), LCR cu celularitate

mult crescută (80% din cazuri), cu predominanța neutrofilelor – peste 80% din numărul total de celule – (în 60% din cazuri). Glicorahia este mai mică de 40mg/dl în 67% din cazuri. Într-un singur studiu, coloraţia Gram a fost pozitivă în 67% din cazuri, dar numai jumătate din aceşti pacienţi au avut în LCR mai mult de un singur microorganism. În culturile efectuate din LCR cresc două sau mai multe organisme, incluzînd bacterii aerobe şi anaerobe enterice, floră orofaringiană şi *Staphilococcus aureus*. Factorii de risc pentru meningita bacteriană mixtă includ: fistula (între spaţiul subarahnoidian şi căile aeriene superioare, piele sau intestin); şuntul interventricular; infecţiile de vecinătate (otita medie sau sinuzita); intervenţia neurochirurgicală recentă şi malignitatea (de exemplu, un cancer rectal cu fistulă în meninge). La pacienţii cu unul sau mai mulţi dintre aceşti factori de risc, trebuie, în mod obligatoriu, suspectată o infecţie bacteriană mixtă, să se efectueze culturi pentru aerobi şi anerobi şi să se instituie de la început antibioterapia cu spectru larg (aerobi + anaerobi), înaintea sosirii rezultatului din cultură.

C. Afecţiuni care mimează meningitele acute bacteriene

1. Meningoencefalita amoebiană. *Naegleria fowleri* este un amoeb flagelat. Trofozoiţii au un diametru de 10-15 μm şi un nucleu mare, localizat central, cu un cariozom proeminent. Acest microorganism are ca poartă de intrare nasofaringele (infectarea se produce prin imersia capului în timpul înotului în apă dulce), traversează mucoasa nazală şi placa cribriformă şi apoi se multiplică în meninge şi în bulbii olfactivi. Boala are o distribuţie geografică relativ caracteristică, este tipică pentru sud-estul Statelor Unite, dar se înregistrează cazuri şi în Europa (înot în piscine cu apă clorinată). Perioada de incubaţie este de aproximativ o săptămînă. Tabloul clinic include febră, cefalee frontală severă, greaţă, vărsături şi semne de iritaţie meningeală. Mirosurile neobişnuite resimţite de pacient indică prezenţa microorganismului în bulbii olfactivi. LCR conţine multe neutrofile şi glucoză la un nivel scăzut. Amoebele, cu mobilitatea lor scăzută sînt, de obicei, vizibile la examenul microscopic direct al unui eşantion din LCR. Amoebele pot fi detectate, de asemenea, în mostrele uscate de LCR, prin imunofluorescenţă şi pot fi cultivate pe mediu agar fără sare, însămînţat cu *Escherichia coli*. Amfotericina, administrată parenteral sau intratecal poate duce la vindecare, dar mortalitatea, chiar şi cu un tratament optim, este mare. Infecţiile cu *Achantamoeba histolitica* ale meningelui sînt foarte rare şi determină predominanţa mononuclearelor în LCR.

2. Meningitele aseptice (virale). În acest caz, pacienţii prezintă cefalee uşoară pînă la severă, febră, redoare de ceafă şi, foarte rar, o uşoară alterare a stării de conştienţă. LCR recoltat în cursul primelor 12 ore de la debut poate arăta predominanţa leucocitelor polimorfonucleare. La o recoltare ulterioară, în aproape toate cazurile de meningită virală se va constata predominanţa limfocitelor în LCR. Glucorahia a fost scăzută la cîţiva pacienţi cu meningită aseptică produsă de virusul urlian (10% din cazuri, cu limite între 20-50 mg/dl), de virusul herpes simplex şi de virusul coriomeningitei limfocitare.

3. Meningita secundară tumorilor şi chisturilor intracraniene. Meningitele chimice aseptice, consecutive chisturilor sau tumorilor necrotice, pot mima meningita bacteriană, deoarece se manifestă clinic prin febră, cefalee difuză, semne de iritaţie meningeală, vărsături şi letargie, iar examenul LCR evidenţiază celularitate bogată, cu predominaţa polimorfonuclearelor şi un nivel scăzut de glucoză. Înainte ca diagnosticul corect să fie pus, pot să se producă unul sau mai multe episoade de meningită acută. Culturile şi coloraţia Gram sînt negative. Examinarea LCR pentru keratină şi cristale de colesterol poate ajuta la stabilirea diagnosticului de chist epidermoid.

Leziunile care produc această formă de meningită chimică includ chisturile sau tumorile epidermoide intracraniene şi spinale, chisturile dermoide ale fosei posterioare, glioblastomul multiform, craniofaringiomul, adenomul pituitar şi teratomul spinal. Acestea pot fi detectate prin examen CT cerebral sau RMN. Ablaţia chirurgicală a tumorii sau a chistului previne recidiva. Anumite leziuni chistice pot fi dificil de vizualizat în timpul episodului de meningită, deoarece şi-au golit conţinutul în LCR şi au scăzut în dimensiuni. Pot fi vizualizate ulterior, la 3 sau 6 luni, după ce s-au refăcut.

4. Meningita postmedicamentoasă. Febra, cefaleea, redoarea de ceafă, vărsăturile şi alterarea stării de conştienţă, asociate cu predominaţa neutrofilelor sau cu un nivel scăzut al glucozei în LCR, pot fi expresia hipersensibilităţii la medicamente ca: ibuprofen, sulindac, tolmetin, trimetoprim-sulfametoxazol, azatioprină. Alte medicamente, care pot determina meningită aseptică includ: penicilina, izoniazida, fenazopiridina şi sulfonamida.

Acest tip de meningite pot fi asociate cu edem facial, urticarie, conjunctivită, prurit; de asemenea, este caracteristică dispariţia simptomelor de meningită după întruperea administrării medicamentului.

Sînt mai frecvente la femei şi la pacienţii cu lupus eritematos sistemic, boală mixtă a ţesutului conjunctiv şi sindrom Sjögren.

5. Unele colagenenoze şi meningitele aseptice (lupus eritematos sistemic şi boala mixtă a ţesutului conjunctiv). Într-un studiu efectuat pe un lot de pacienţi, meningitele aseptice au apărut în 2-4,5% din cazurile de LES, urmărite pe o perioadă de 11 ani. Tabloul clinic dominat de febră, cefalee, semne de iritaţie meningeală,

precum și aspectul LCR cu predominanța neutrofilelor și nivel scăzut de glucoză pot mima o meningită bacteriană. Sînt prezente, de obicei, și alte semne și simptome de lupus, iar coloraţia Gram a LCR și culturile pentru bacterii sînt negative. Prednisonul poate suprima toate semnele și simptomele. Testul de detecție a anticorpilor antinucleari (ANA) și frotiurile pentru evidențierea celulelor lupice sînt pozitive.

S-a raportat un singur caz de boală mixtă a țesutului conjunctiv asociată cu meningita aseptică, nelegat de medicamente. Pacientul prezenta febră, cefalee, semne de iritație meningeală, limfocitoză și nivel normal de glucoză în LCR.

6. Boala Behçet. Stomatita aftoasă recurentă apare în asociere cu două sau mai multe din următoarele semne: ulcer genital aftos recurent, uveită, meningoencefalită, artrită sau artralgii și pustule sau noduli dermici. Cefaleea, febra și semnele de iritație meningeală sînt, de obicei, asociate cu un număr crescut de leucocite, cu predominanța limfocitelor și un nivel normal de glucoză în LCR. Meningita din boala Behçet se pretează la confuzii cu meningita bacteriană, deoarece un procent de pînă la 32% din pacienții cu meningită bacteriană și număr total de celule în LCR mai mic de 1.000/mm^3 pot prezenta predominență limfocitară. Pentru a exclude meningita bacteriană, sînt necesare culturi și coloraţia Gram din LCR.

Asocierea cu encefalita poate determina o suferință cortico-medulară focală sau multifocală, manifestată prin slăbiciune musculară la nivelul membrelor, ataxie cerebeloasă, paralizie pseudobulbară și diplopie secundară lezării nervului oculomotor. Alte semne asociate cu boala Behçet includ: tromboflebita superficială, enterocolita ulcerativă, epididimita, eritemul nodos și o tendință particulară de a forma papule la locul înțepăturii cu un ac aseptic.

Manifestările clinice pot fi amendate de clorambucil.

7. Meningita Mollaret. Este o afecțiune recidivantă, care poate evolua nediagnosticată timp de mai mulți ani. Tabloul clinic include: febră, cefalee difuză, durere a umărului și brațului, semne de iritație meningeală, letargie. Numărul de celule din LCR este mai mic de 3.000/mm^3, în mod obișnuit cu predominanță limfocitară, dar neutrofilele polimorfonucleare pot, cîteodată, să depășească 50%. Aproximativ 60-70% din celulele prezente în primele 24 de ore de la debut în LCR pot fi „celule Mollaret" – mari, evidențiate prin coloraţie Papanicolau. Asemenea celule pot să apară și în meningita cu virus herpes simplex. Nivelul glucorahiei este normal. Colchicina poate scădea severitatea și frecvența atacurilor. Cîteva cazuri, diagnosticate inițial ca meningită Mollaret, au fost, de fapt, determinate de tumori sau chisturi ale sistemului nervos central.

Înainte să fie acceptat un diagnostic de afecțiune idiopatică, cum este meningita Mollaret, trebuie exclusă prezența unei tumori, a unei infecții sau dereglări imunologice.

8. Meningita fungică (meningita coccioidală). Se manifestă clinic acut, cu febră, cefalee, semne de iritație meningeală, greață și vărsături. Cele mai multe cazuri apar în arii endemice (de exemplu, sud-vestul Statelor Unite) sau la vizitatorii regiunii respective. Puncția lombară poate evidenția celularitate mai mare de 1000/mm^3, predominența neutrofilelor polimorfonucleare, un nivel scăzut de glucoză și, cîteodată, prezența eozinofilelor. În ser și LCR pot fi prezenți anticorpi anti-*Coccidioides immitis*, fixatori ai complementului. Culturile din LCR sînt pozitive în 20-40% din cazuri.

Un titru seric persistent al acestor anticorpi specifici de 1:32 sau mai mult, sugerează coccidioidomicoză diseminată iar prezența lor, în orice titru, în LCR (pînă la 95% din cazurile de meningită) are rol diagnostic pentru meningita coccidioidală. Titrurile din LCR variază de la 1:1 pînă la mai mult de 1:32. Terapia cu amfotericină B sau fluconazol este eficientă, dar recăderile sînt frecvente.

9. Abcesul cerebral. Pacienții care dezvoltă un abces cerebral au, de regulă, istoric recent de infecție de vecinătate (sinuzită, mastoidită, otită); de infecție la distanță (pneumonie, abces pulmonar, bronșiectazie, endocardită sau infecții ale pielii); de afecțiune dentară (carii, abces periapical, extracție sau intervenție recentă pe canalul radicular, periodontită); de traumatism penetrant cranian, intervenție neurochirurgicală sau în sfera ORL.

Simptomele includ cefalee unilaterală sau difuză (65-85%), alterarea senzorului (26-68%), febră și frisoane (34-52%), greață și vărsături (35-50%), convulsii generalizate sau focale (25-36%) și semne neurologice de focar. Ultimele sînt reprezentate de hemipareză (9-25%), afazie (9%), defecte de cîmp vizual și leziuni ale nervilor cranieni. Simptomele pot persista între o săptămînă și 6 luni, anterior stabilirii diagnosticului.

Examenul obiectiv evidențiază: febră (60%), letargie (71%), stupoare (6%), comă (6%), hemipareză (23%), monopareză (5%), modificări de cîmp vizual (14%), disfuncții ale nervilor cranieni III, IV, VI și VIII (29%), tulburări de vorbire (12%), edem papilar (10%) și redoare de ceafă (49%).

LCR-ul este, de obicei, modificat, putînd fi normal în maximum 11% din cazuri; numărul de celule este crescut în 80% din cazuri, iar în 42% din cazuri se constată predominanța polimorfonuclearelor; nivelul de glucoză este, de obicei, normal, dar poate fi scăzut sub 40 mg/dl, în 20% din cazuri. Culturile din LCR sînt pozitive în peste 10% din cazuri. Predominanța leucocitelor polimorfonucleare și un nivel scăzut al glucozei în LCR, la pacienți cu cefalee, febră și redoare de ceafă simulează o meningită bacteriană. În cîteva

cazuri, meningita bacteriană apare secundar drenării abcesului în spațiul subarahnoidian. În aceste cazuri, la examenul LCR numărul de celule este foarte mare și poate depăși 150.000/mm^3, iar colorația Gram este pozitivă.

Diagnosticul de abces cerebral este confirmat prin examen CT, care evidențiază una sau mai multe leziuni rotunde hiperdense, înconjurate de edem cerebral (57%), densificări nodulare (17%) și arii de atenuare, fără densificare (13%). Imaginile, inițial negative, pot deveni pozitive în 5-13 zile, determinînd o creștere a prevalenței leziunilor dense la 77% din cazuri, începînd cu a treia săptămînă de spitalizare.

Folosirea technețiului 99m are o mare sensibilitate (100%). Aproximativ 60% din pacienți prezintă acumulări sferice de radioactivitate, iar 20% dintre ei colecții inelare. Scintigrafia cu technețiu 99m este mai probabil să fie pozitivă decît examenul CT, la pacienții cu cerebrită acută în timpul primelor zile de boală, înainte ca leziunea să progreseze pînă la abces. Detecția acestor leziuni timpurii permite vindecarea completă, folosind numai terapie antibiotică.

Examenul RMN este la fel de sensibil ca examenul CT în detectarea abceselor. Abcesele sînt hipointense și respectă creierul, în scanările TR scurt/TE scurt și hiperintense, în scanările TR lung/TE intermediar sau TR lung/TE lung. Pe scanările TR scurt/TE scurt, marginea abceselor este hiperintensă în raport cu materia albă (margine albă) sau izointensă. În scanările TR lung/TE intermediar-lung, marginea este hipointensă (margine neagră). RMN este folositoare în diferențierea abcesului de alte leziuni, permițînd vizualizarea caracteristicilor morfologice ale capsulei abcesului în scanările TR lung.

Etiologia poate fi reprezentată de un singur microorganism, în 53% din cazuri, două microorganisme, în 22% și trei sau mai multe microorganisme, în 9% din cazuri. În culturile efectuate din puroi au fost obținute microorganisme aerobe (38%) cum ar fi: streptococi, bacterii enterice gram-negative, *S. aureus*, *S. pneumoniae*; anaerobi (40%) și streptococi microaerofili (21%). Terapia antibiotică cu spectru larg, combinată cu drenajul și/sau excizia abcesului, determină vindecarea în 90% din cazuri. Penicilina sau cefotaximul (pentru abcesele secundare otitelor) și antibioticele active pe germenii anaerobi asigură protecție împotriva microorganismelor izolate în mod obișnuit.

10. SIDA și leziunile cerebrale cu contrast mărit. Pacienții cu SIDA se pot prezenta cu cefalee, febră, manifestări neurologice de focar și convulsii. Abcesele cerebrale produse de toxoplasma, limfoamele cu celule B, abcesele cerebrale fungice, leziunile tuberculoase cerebrale și, ocazional, criptococoza cu determinare cerebrală reprezintă leziuni care la examenul CT cerebral sînt hipercontrastante, iar pe filmele RMN apar ca leziuni bine delimitate. RMN poate fi mai sensibilă pentru toxoplasmoză decît examenul CT.

La un pacient suspectat de abces cerebral, examenele CT și RMN trebuie realizate inițial, iar dacă abcesul este demonstrat, puncția lombară trebuie evitată, datorită pericolului deteriorării neurologice prin herniere uncală sau cerebeloasă. Dacă există suspiciunea unui abces cerebral incipient sau a unei cerebrite, se va efectua bilateral o scintigramă cu technețiu 99m. Prezența leziunilor rotunde hipercontrastante la un pacient cu SIDA poate necesita biopsie pentru confirmarea diagnosticului. O alternativă este ca, înainte de a fi efectuată biopsia, să se administreze tratamentul specific și să se evalueze răspunsul clinic.

11. Empiemul subdural. Această afecțiune are o predilecție pentru adolescenții de sex masculin, dar pot apărea cazuri la orice vîrstă. Femeile pot fi și ele afectate. Cele mai multe cazuri au ca punct de plecare o sinuzită simptomatică sau silențioasă (70%), în timp ce altele sînt asociate cu otita medie sau mastoidita (10-20%), traumatismele craniului sau craniotomia, osteomielita craniului sau meningita. Inițial, pacienții acuză cefalee frontală sau difuză (75%), febră (75%), stare generală alterată; edemele periorbitale (în cazurile asociate cu sinuzită) apar și sînt urmate, în decurs de o săptămînă, de tulburări de conștiență, ca de exemplu: letargie sau stupoare (75%). Simpomele neurologice de focar, cum ar fi: hemipareza (92%), tulburările de vorbire (43%), leziunile nervilor cranieni (21%) și edemul papilar (25%) sînt asociate cu alterarea senzorului. Convulsiile generalizate sau focale pot apărea în 29% din cazuri și se poate ajunge chiar pînă la *status epilepticus*. Febra și redoarea cervicală (100%) sugerează posibilitatea meningitei acute bacteriene. În LCR se află un număr crescut de leucocite, de la 40 la 2.000/mm^3, cu predominanța neutrofilelor polimorfonucleare, deși poate să apară și predominanță limfocitară. Glicorahia rămîne normală, iar culturile și coloratia Gram sînt negative. Empiemul subdural se suspectează la toți pacienții cu tablou clinic de meningită, asociat cu convulsii și semne neurologice de focar. Radiografia standard de sinusuri paranazale evidențiază opacifierea acestora, în cazurile asociate cu sinuzita. Sînt interesate, în ordine, sinusurile frontale (71%), etmoidale (57%) și maxilare (43%) iar pansinuzita este prezentă într-un procent de 36% din cazuri.

Examenul CT cu substanță de contrast evidențiază o zonă hipocaptantă expansivă localizată frontoparietal sau lîngă coasa creierului, cu margini hipercaptante, fine, neregulate, precum și opacifierea sinusală. La o primă evaluare examenul CT poate fi neconcludent sau fals-negativ, la 12-50% din pacienți. Dacă diagnosticul este suspectat dar nedovedit prin examen CT, atunci poate fi de folos angiografia cerebrală. Cîteva diagnostice au fost confirmate prin repetarea examenului CT după cîteva zile sau prin explorare chirurgicală. Pentru eradicarea acestei infecții potențial letale se impune

drenajul chirurgical al empiemului dublat de terapia antibiotică ţintită. Germenii izolaţi în timpul intervenţiei chirurgicale sînt reprezentanţi de streptococi microaerofili (*S. milleri*), streptococi anaerobi, *S. aureus, S. pneumoniae*, anaerobi şi bacterii gram-negative aerobe. Infecţiile bacteriene pot fi simple sau mixte.

12. Abcesul epidural encefalic. Este o afecţiune rară. Bolnavul acuză frecvent, cefalee frontală sau difuză, febră, frisoane şi anorexie. Se dezvoltă simptome similare cu cele produse de empiemul subdural sau de meningite. Diagnosticul poate fi confirmat prin examen CT dar, în cazurile CT negative, este necesară arteriografia. Sînt izolate, de obicei, microorganisme similare cu cele care determină empiemul subdural. Tratamentul necesită drenaj chirurgical şi antibioterapie parenterală. Această afecţiune poate fi asociată cu apariţia, la nivelul ţesuturilor moi supraiacente osului frontal, a unei formaţiuni tumorale de consistenţă fluctuentă (tumora pufoasă a lui Pott), dar şi cu sinuzită frontală şi ostiomielita osului frontal.

13. Apoplexia pituitară. Debutează brusc cu greaţă, cefalee severă, frontală sau frontotemporală şi, cîteodată, cu febră. Se asociază ameţeli şi diplopie. Acuitatea vizuală este scăzută la unul sau la ambii ochi, pînă la orbirea completă, sau pot să apară defecte specifice de cîmp vizual (hemianopsie bitemporală şi, rareori, defecte de cîmp vizual, centrale sau omonime). Examenul fundului de ochi poate evidenţia atrofie optică sau paloare temporală a discului optic. Comprimarea nervilor motori oculari în sinusul cavernos, de către o glandă pituitară mărită, poate determina paralizie izolată a nervilor abducens sau oculomotor sau panoftalmoplegie. Apoplexia pituitară apare secundar necrozei aseptice şi infarctizării unui neoplasm pituitar. Tumora necrozată şi sîngele pot fi evacuate în spaţiul subarahnoidian, determinînd meningită chimică cu cefalee, durere şi redoare de ceafă. Acest tablou clinic poate sugera şi o hemoragie acută subarahnoidiană. Puncţia lombară arată xantocromie, număr crescut de leucocite, predominanţa polimorfonuclearelor şi culturi bacteriene negative. Diagnosticul se confirmă prin examen CT, care evidenţiază masa tumorală, creşterea dimensiunilor şelare cu erodarea marginilor acestora. O anamneză atentă identifică amenoreea sau alte tulburări menstruale, galactoreea, căderea părului, astenia, infertilitatea şi pierderea libidoului. Dozările hormonale pot obiectiva hipofuncţia pituitară şi/sau nivelul crescut de prolactină.

Recăpătarea vederii necesită o intervenţie chirurgicală rapidă şi administrare de corticosteroizi. De remarcat că pacienţii cu afectare severă a vederii se pot restabili complet.

14. Abcesul pituitar (aseptic sau infecţios). Semnele şi simptomele sînt aceleaşi cu cele din apoplexia pituitară: cefalee, simptome de hipopituitarism, defecte de cîmp vizual, paralizii ale nervilor motori oculari, simptome de sinuzită sfenoidală şi evidenţa radiologică a eroziunii sau lărgirii şelare. Abcesele pot fi asociate cu o meningită aseptică, aşa cum s-a descris mai sus, sau cu o infecţie bacteriană. Este controversată originea infecţioasă sau noninfecţioasă a abcesului pituitar. Meningita aseptică asociată poate produce pleiocitoză limfocitară, în asociere cu un nivel normal de glucoză în LCR. Se crede că procesul infecţios provine din sinusurile sfenoide adiacente sau din tromboza sinusurilor cavernoase. S-a citat asocierea abceselor pituitare cu otita medie, cu mastoidita şi abcesele periamigdaliene. Infecţia apare mai frecvent la pacienţi cu adenom cromofob sau craniofaringiom.

4. BOLILE CERBROVASCULARE ŞI CEFALEEA

A. Hemoragia intraparenchimatoasă. Cefaleea sentinelă apare doar în 14% din cazuri. Frecvenţa cefaleei este dependentă de locul şi mărimea hemoragiei. Cefaleea a fost asociată cu hemoragia putamenială (13-62%), lobară (46-68%), talamică (30%), pontină (35%) şi cerebeloasă (48-80%). Hemoragiile mici (1-2 cm) se pot produce fără cefalee asociată. Hemoragia la nivelul putamenului poate determina cefalee frontală unilaterală în 67% din cazuri. Diagnosticul diferenţial al hemoragiei intraparenchimatoase este prezentat în tabelul 2-2 iar cel al AVC ischemic acut (stroke), în tabelul 2-3

1. Hemoragia putamenială. Se instalează gradat, în decurs de 6-12 h (60%) sau rapid (40%). Clinic, se constată hemipareză controlaterală, hemianopsie homonimă, paralizia privirii de partea hemiparezei (ochii deviază de partea opusă hemiparezei), hemianestezie, apraxie controlaterală. Hemipareza dreaptă poate fi asociată cu afazia. Pacienţii cu hemoragie mai mare de 3 cm în diametru prezintă stupor sau comă, rapid instalate. Hemoragiile putameniale mici pot să apară fără cefalee şi pot fi diagnosticate drept AVC ischemic trombotic sau embolic, dacă nu se efectuează examen CT cerebral. La examenul CT cerebral, hemoragia se prezintă ca o colecţie hiperdensă rotundă sau ovoidă localizată în putamen. Această localizare este mai frecventă la hipertensivi.

2. Hemoragia talamică. Bolnavul prezintă hemipareză, hemianestezie controlaterală, hemianopsie homonimă. Hemoragia localizată în emisferul dominant determină afazie, iar cea din emisferul nondominant determină apraxie controlaterală. Extensia hemoragiei în subtalamus determină paralizia privirii verticale şi laterale, deviaţie oculară în jos şi în interior cînd bolnavul îşi priveşte nasul, deviaţie în jos şi înăutru a globului ocular opus hemoragiei (skew deviation), abolirea reflexului la lumină, nistagmus.

3. Hemoragia cerebrală lobară. Hemoragia cu localizare în *lobul occipital* se manifestă cu durere

Tabelul 2-2
CAUZELE HEMORAGIEI INTRAPARENCHIMATOASE

	Frecvența relativă (%)
Hipertensiunea arterială	30-45
Anevrismul cerebral	15-20
Malformațiile arterio-venoase cerebrale	5-15
Circumstanțe cu risc mare de sîngerare	10-30
Trombocitopenia	
Trombocitoza	
Hemofilia	
Terapia anticoagulantă	
Terapia trombolitică	
Tumorile cerebrale	5-10
Tromboza venelor corticale/sinusurilor venoase cerebrale	
Vasculite	5
Colagenoza vasculară	
Vasculita indusă de amfetamine	
Arterita cu celule gigante	
Arterita granulomatoasă	
Angeita primară a sistemului nervos central	
Diverse	
Angiopatia amiloidă	
Malformațiile arterio-venoase criptice	
Boala moya-moya	

oculară severă ipsilaterală în asociere cu hemianopsie homonimă controlaterală. O porțiune din cadranul superior poate să nu fie afectată.

Hemoragia cu localizare în *lobul temporal* stîng poate determina cefalee ipsilaterală pre și periauriculară, afazie senzorială cu parafazie și logoree. Se poate constata un deficit motor controlateral, precum și hemianopsie homonimă controlaterală.

Hemoragia cu localizare în *lobul frontal* poate determina cefalee frontală sau bifrontală asociată cu deficit motor al membrului superior controlateral. Afectarea feței sau a membrelor inferioare lipsește sau este ușoară. La cîțiva pacienți este observată o ușoară deviere a privirii către locul leziunii și pot să apară amețeli.

Hemoragia cu localizare în *lobul parietal* poate determina cefalee temporală însoțită de deficit motor al membrului superior și inferior controlateral și hemianestezie. Se poate asocia și hemianopsia homonimă controlaterală. În leziunile de lob parietal dominant apare și afazia.

4. Hemoragia trunchiului cerebral. Pacienții prezintă cefalee unilaterală localizată inițial supraorbital sau occipital, care poate deveni generalizată. Se poate constata: paralizia privirii verticale în asociere cu diplopie, hemipareză sau tetrapareză, paralizia mișcărilor oculare, pierderea reflexului pupilar la lumină. Pot să apară ataxia mersului și a membrelor. Diagnosticul poate fi stabilit prin detectarea hemoragiei în trunchiul cerebral prin examen CT sau RMN.

5. Hemoragia cerebeloasă. Cefaleea, greața și vărsăturile sînt asociate cu vertijul, ataxia membrelor și a mersului. Simptomele se dezvoltă în cîteva ore. Astfel, se constată pierderea abilității pacientului de a sta în picioare, în șezut și de a merge. Există adesea paralizia privirii laterale către partea hemoragiei, cu deviația forțată a ochilor către partea opusă hemoragiei. Se poate constata, de asemenea: dizartrie, disfagie, paraplegie sau tetraplegie spastică.

Un diagnostic precis și sensibil poate fi pus prin examen CT cerebral. Puncția lombară poate fi efectuată cînd examenul CT nu este disponibil și cînd nu sînt semne de presiune intracraniană crescută.

Asocierea cefaleei severe și vărsăturilor cu semnele neurologice de focar este de ajutor în diferențierea hemoragiei intraparenchimatoase de AVC ischemic acut. Diagnosticul este tranșat de examenul CT sau RMN cerebral.

B. AVC ischemic acut (stroke ischemic). Cefaleea poate să apară odată cu semnele neurologice de focar, la 17% din pacienții cu stoke ischemic. Incidența variază cu tipul de stroke, fiind de 14% în embolismul cerebral, 26% în boala ocluzivă a arterelor mari și de 6% în infarctul lacunar. Cefaleea este, de obicei, focală, unilaterală și severă. Cefaleea frontală și retroorbitală apare frecvent de aceeași parte cu artera carotidă trombozată sau cu artera cerebrală medie embolizată, dar la pacienții cu tromboza arterei cerebrale medii, cefaleea nu este localizată.

Ocluzia arterei carotide sau cerebrale medii poate determina următoarele semne neurologice: hemiplegie sau hemipareză controlaterală, hemianestezie controlaterală, afazie, hemianopsie homonimă controlaterală sau hemianopsie homonimă de cadran superior, paralizia privirii controlaterale, sindrom Gerstmann (agrafie, acalculie, agnozie digitală, confuzie stînga-dreapta), anosognozie, apraxie unilaterală, agnozie pentru jumătatea stîngă a corpului (leziunea lobului parietal nedominant), apraxie de construcție sau de îmbrăcare și iluzii vizuale. Ocluzia carotidei poate, de asemenea, afecta teritoriul de irigație al arterei cerebrale anterioare, determinînd incontinență urinară, mutism akinetic, apraxia mersului și demență.

Nu toate aceste semne apar în timpul unui episod de stroke ischemic prin ocluzia arterei carotide sau cerebrale medii, deoarece circulația colaterală poate modifica tabloul clinic.

C. Atacul ischemic tranzitor. Cefaleea cu localizare frontală și/sau retroorbitală unilaterală (57%) sau bilaterală (43%) apare la 25% din pacienții cu AIT carotidian. Cefaleea este rareori simptomul care determină pacientul să se prezinte la medic, apărînd de obicei, în asociere cu alte simptome neurologice sau urmînd rezoluției spontane a acestora.

AIT carotidian include manifestări neurologice tranzitorii: oculare (amauroză fugace) și/sau de afectare a emisferelor cerebrale. Manifestările neurologice tranzitorii

Tabelul 2-3
DIAGNOSTICUL DIFERENȚIAL AL ATACULUI CEREBRAL

	Evoluție și simptome	Factori de risc și afecțiuni asociate	Particularități
Infarctul cerebral aterotrombotic	Cefalee în numai 26% din cazuri Debut în decurs de secunde, minute, ore sau zile, în etape Recuperare progresivă, dar deseori incompletă, în săptămîni sau luni	AIT unic sau repetat în antecedente Boală coronariană și boală vasculară periferică, hipertensiune, colesterol seric crescut și diabet zaharat Vîrsta mai mare de 50 ani Sufluri carotidiene	Examenul LCR arată: glucoză și leucocite normale, proteine crescute Examenul CT cerebral arată o arie focală hipodensă (infarct și edem) în regiunile subcorticale Pot fi prezente hemipareza și tulburările de vorbire, dar pacientul este conștient
Embolia cerebrală	Cefalee în numai 14% din cazuri Debutează și se constituie rapid – în cîteva secunde sau minute; ameliorare rapidă în minute, ore sau zile	Fără AIT în antecedente Emboluși de origine cardiacă (fibrilație atrială, stenoză mitrală, protezare valvulară, infarct miocardic, anevrism ventricular, endocardită, prolaps de valvă mitrală, foramen ovale patent cu embolii paradoxale) Stenoză de arteră carotidă Leziune de arc aortic Dovezi de infarct recent în alte regiuni corticale și în alte regiuni ale corpului pot fi prezente	Vîrstă tînără Cefalee asociată (cefalee brutală, violentă, atroce) LCR clar Examenul CT cerebral arată o arie focală hipodensă (infarct și edem) în regiunile subcorticale
Tromboza venoasă cerebrală	Cefaleea este frecvent întîlnită Debut gradat sau brusc Stroke asociat cu convulsii și semne de hipertensiune intracraniană Recuperare treptată, în luni de zile	Perioadă postpartum sau postoperatorie Otită sau sinuzită recente, meningită, policitemia vera, siclemie	Vîrstă tînără Semnal RMN pozitiv pentru tromboza sinusurilor venoase cerebrale
Hemoragia cerebrală	Debut relativ rapid, în cîteva minute sau ore și AVC complet constituit în cîteva ore Debutează în plină perioadă de activitate Recuperare treptată Cefaleea este comună	Hipertensiune Poate apărea în plină stare de sănătate aparentă	Examenul CT cerebral este pozitiv în hemoragia intraparenchimatoasă Examenul LCR arată hematii și xantocromie Hemipareză și stupor Redoare de ceafă și cefalee
Hemoragia subarahnoidiană de origine anevrismală	Debut subit cu cefalee (98%) și redoare de ceafă (90%) Absența semnelor de focar La debut se constată: convulsii, sincopă, deficite motorii sau senzitive tranzitorii Hemipareza poate urma în 7-10 zile, consecință a infarctului ischemic secundar spasmului	Cefalee sentinelă (hemoragie minoră) Coarctație de aortă Rinichi polichistic Hipertensiune	Examen CT cerebral pozitiv pentru hemoragie subarahnoidiană Examen CT cerebral negativ pentru hemoragie intraparenchimatoasă Examenul LCR arată hematii în număr mare și xantocromie
Hemoragia cerebrală determinată de malformații A-V	Debut subit cu: cefalee, redoare de ceafă și hemipareză	Istoric de convulsii Sufluri vasculare percepute de bolnav (subiective) Episoade recurente de hemoragie subarahnoidiană	Vîrstă tînără Examenul CT cerebral cu substanță de contrast demonstrează existența malformației A-V și a sîngerării subarahnoidiene
Arterita (cu interesare cerebrală)	Evoluție progresivă fără recuperare după un interval de zile sau săptămîni. Afectare multifocală a SNC	Arterite cu alte localizări, sifilis, tuberculoză	Vîrstă tînără VSH crescută Biopsia musculară sau cutanată certifică arterita Biopsiile cerebrală și meningeală certifică arterita Examenul CT cerebral poate fi normal Angiografia cerebrală poate demonstra îngustarea calibrului vascular

Tabelul 2-3 *(continuare)*
DIAGNOSTICUL DIFERENȚIAL AL ATACULUI CEREBRAL

Encefalopatia hipertensivă	Debut brusc cu cefalee severă, stare confuzională, convulsii și pierderea vederii TA sistolică > 220 mmHg, TA diastolică > 130 mmHg Hemipareză tranzitorie	Hipertensiune necontrolată pe fond de glomerulonefrită acută, insuficiență renală, hipertensiune esențială, feocromocitom, terapie cu monoaminooxidaze, ingestie de tiramină Sindrom Cushing Eclampsie Întrerupere bruscă a terapiei antihipertensive Retinopatie hipertensivă grad III sau IV	Se ameliorează o dată cu reducerea presiunii arteriale Examenul CT cerebral negativ pentru hemoragie intraparenchimatoasă, subarahnoidiană sau infarct ischemic
Tumorile cerebrale cu debut stroke-like	Debut brusc cu hemipareză, disfazie, hemianopsie Cefalee Edem papilar Deficitele se pot ameliora parțial și tranzitor dar tind să persiste și să progreseze	Istoric de cefalee recurentă Deteriorare intelectuală și tulburări de personalitate	Presiunea LCR și proteinorahia pot fi crescute Examenul CT sau RMN cerebral evidențiază tumora cu edem perilezional sau hemoragie intratumorală

de afectare emisferică includ: hemipareză/hemiplegie, hemi, hipo/anestezie controlaterală a membrelor superioare, inferioare, a feței și buzelor. Uneori, se constată: stare confuzională și tulburări de vorbire (afazie).

Cefaleea apare în 10-45% din AIT vertebrobazilare. Localizarea este, de obicei, nucală sau occipitală (87%) și acompaniază sau urmează AIT. Simptomele neurologice care apar într-un AIT vertebrobazilar includ: amețeala, diplopia, paralizia facială, dizartria, hemipareza sau tetrapareza și deficitele senzoriale pe una sau ambele părți ale corpului.

Manifestările mai puțin obișnuite ale insuficienței circulatorii vertebrobazilare includ: ataxia mersului, pierderea vederii, ptoză, midriază, paralizia privirii, disfagia. Crizele de „drop attacus" pot apare în peste 15% din cazuri. Cefaleea asociată cu AIT vertebrobazilar tinde să devină persistentă și poate fi intensificată de mișcările capului. Un tip similar de cefalee poate însoți simptomele neurologice asociate sindromlui de furt subclavicular. Acest sindrom cuprinde diminuarea forței musculare a membrului superior stîng, puls diminuat la radiala stîngă, simptome de insuficiență circulatorie vertebrobazilară la folosirea mîinii.

Cefaleea acompaniază, de obicei, fiecare episod recurent de insuficiență circulatorie vertebrobazilară.

La pacienții cu atacuri recurente de insuficiență circulatorie carotidiană, cefaleea este prezentă ca o componentă a episoadelor ulterioare la numai o treime din pacienții care au avut cefalee în timpul atacului inițial.

D. Encefalopatia hipertensivă. Cefaleea este severă, difuză, pulsatilă și se însoțește de greață, vărsături, stare confuzională, vedere încețoșată, convulsii generalizate sau focale și somnolență. Pot fi observate uneori: hemipareză tranzitorie, tulburări de vorbire, hemianopsie homonimă. Unele din simptomele vizuale sînt consecința ischemiei cortexului cerebral iar altele retinopatiei hipertensive. Cei mai mulți pacienți pot avea hemoragii retiniene, exsudate și edem papilar, dar alții pot avea numai îngustare focală a vaselor arteriale retiniene. Presiunea arterială sistolică depășește 230 mm Hg, iar cea diastolică 130 mmHg. Dacă nu este tratată rapid, encefalopatia poate progresa către stupor și comă.

Encefalopatia hipertensivă poate să apară la pacienți cu hipertensiune arterială, glomerulonefrită acută, insuficiență renală cronică, eclampsie, feocromocitom, după folosirea monoaminooxidazelor, ingestia alimentelor ce conțin tiramină și în sindromul Cushing. Întreruperea bruscă a unor medicamente antihipertensive (de exemplu, clonidina) sau distensia vezicală sau gastrică la pacienții cu leziuni ale măduvei spinării poate precipita acest sindrom. Semnele neurologice de focar, asociate cu encefalopatia hipertensivă sînt de regulă tranzitorii, dar pot persista. Leziunile intracraniene înlocuitoare de spațiu sau hidrocefalia obstructivă pot determina o creștere a presiunii intracraniene sau sistemice. Aceste afecțiuni pot fi asociate cu edem papilar, dar fără exsudate sau hemoragii difuze retiniene.

La pacienții cu encefalopatie hipertensivă, nitroprusiatul de sodiu este medicamentul de elecție. Reducerea treptată a presiunii sangvine la un nivel normal sau ușor crescut, duce la dispariția cefaleei, tulburărilor vizuale, semnelor neurologice de focar și convulsiilor. Starea mentală se îmbunătățește treptat într-o perioadă de cîteva zile.

Anatomopatologic se constată: edem cerebral masiv și hemoragii cerebrale microscopice sau macroscopice. Se pot observa și arii mici de infarct cerebral, necroza și/sau tromboza vaselor mici cerebrale (arteriole). Puncția lombară este contraindicată, din cauza riscului de sindrom de angajare. Examenele CT sau RMN cerebrale pot fi folosite pentru a detecta hemoragia intracraniană sau infarctul ischemic.

E. Tromboza venoasă intracraniană. Ocluzia sinusului superior longitudinal se manifestă clinic prin cefalee

occipitofrontală intensificată de mișcările capului sau ortostatism. Pot să apară convulsii focale sau generalizate, precum și pareză a unuia sau ambelor membre inferioare. Obiectiv se pot constata deficite senzoriale uni sau bilaterale, hemianopsie, afazie, deficite motorii oculare, incontinență sfincteriană. Cefaleea poate fi asociată cu greață, vărsături, edem papilar, diplopie (pareza nervului VI), grup de simptome și semne determinate de hipertensiunea intracraniană asociată. Tromboza intrasinusală poate fi vizualizată neinvaziv prin RMN, sau invaziv prin angiografie cerebrală sau venografie jugulară. Puncția lombară poate obiectiva presiunea crescută și concentrarea proteinelor în LCR, dar nu și alte anomalii.

Tromboza sinusului lateral este secundară otitei medii și/sau mastoiditei. Manifestările includ cefalee severă, diplopie (secundar paraliziei nervului abducens), fotofobie, pierderea vederii, edem papilar bilateral, hemoragii retiniene. Semnele neurologice apar la puțini pacienți și includ paralizie facială, hemipareză, ataxie sau tulburări ale stării de conștiență. Diagnosticul poate fi confirmat prin RMN sau venografie.

Tromboza aseptică de sinusuri laterale se manifestă uzual prin semne și simptome de presiune intracraniană crescută și, ocazional, prin semne neurologice de focar. Nu există febră sau stare toxică. Tromboza aseptică poate să apară la pacienții cu infecții ale urechii și sinusurilor sau la pacienții cu tulburări de coagulare. Ultimul grup include pacienții din postpartum sau postabortum sau pe cei cu siclemie sau cu policitemie primară sau secundară. Tromboza aseptică de sinusuri laterale nu poate fi diferențiată clinic de hipertensiunea intracraniană benignă, iar cînd este asociată cu otita medie se numește hidrocefalie otitică.

Tromboflebita septică a sinusurilor venoase este, de obicei, secundară infecțiilor urechii sau sinusurilor, așa cum a fost descris mai sus. Propagarea trombusului se poate face către sinusurile lateral, transvers și longitudinal superior și către vena jugulară internă. Apare febră înaltă, frisoane și rigiditate, în asociere cu semnele și simptomele de hipertensiune intracraniană. Propagarea trombusului septic din sinusul lateral în vena jugulară internă poate fi asociată cu: otalgie; apariția unei mase tumorale dureroase, sensibile, moi în partea superioară a regiunii cervicale anterioare; redoare de ceafă; torticolis, pareza nervilor IX, X, XI (sindromul de gaură jugulară); manevra Queckenstedt pozitivă în timpul puncției lombare, dovezi de embolie septică pulmonară și sistemică. Tratamentul impune intervenție chirurgicală și antibioterapie susținută, afecțiunea avînd potențial letal semnificativ. Frecvent, ocluziile aseptice se recanalizează spontan.

Tratamentul trombozei sinusurilor venoase intracraniene include măsuri suportive și medicație anticonvulsivantă. A fost folosită heparina, dar nu există dovezi în ceea ce privește eficiența sa terapeutică. Dacă recanalizarea spontană nu se produce, se impun măsuri active pentru controlul hipertensiunii intracraniene: puncții lombare repetate, medicație corticosteroidă, decompresie subtemporală, trombectomie, șunt ventriculoperitoneal.

F. Disecția arterei cervicale

1. Disecția arterei carotide. Debutul este brusc, cu durere unilaterală frontală, frontoorbitală, temporală, persistentă și/sau pulsatilă. Poate fi asociată cu durere și sensibilitate la palpare în partea superioară a regiunii cervicale anterioare, ipsilateral (22%). Cefaleea poate fi însoțită și de sindrom Horner parțial, de aceeași parte. Acesta include ptoză, mioză, vedere încețoșată, cu păstrarea transpirației faciale. Semnele neurologice de focar urmează în minute, ore sau zile și pot include hemipareză controlaterală, hemi-hipo/anestezie, afazie, amauroză fugace, diplopie. Poate fi prezent și un suflu carotidian de partea afectată. Cefaleea și durerea cervicală bilaterale, asociate cu tulburări neurologice focale bilaterale, sugerează disecția ambelor artere carotide. Diagnosticul poate fi confirmat prin angiografie carotidiană care obiectivează o stenoză segmentară, „flap" intimal, anevrism sau ocluzie completă a arterei carotide interne. Rezoluția spontană a simptomelor și anomaliilor arteriografice apare, la 85% din pacienți, într-o perioadă de 6 luni.

2. Disecția arterei vertebrale. Afecțiunea debutează brusc, cu durere occipitală sau cervicală posterioară, unilaterală. Alte simptome de debut includ vertijul, oscilopsia, fenomene neurologice de focar. În 5-14 zile se dezvoltă semne și simptome de ischemie. AVC acut ischemic apare în 75% din cazuri, iar AIT în 25%. Tabloul neurologic cel mai frecvent întîlnit este reprezentat de sindromul medular lateral, în cadrul căruia se întîlnesc toate sau doar o parte din următoarele semne și simptome: (1) durere și parestezii ale feței de aceeași parte; (2) ataxia mersului și a membrelor; (3) vertij, greață și vărsături; (4) nistagmus, diplopie, oscilopsie; (5) sindromul Horner; (6) disfagie, distonie și paralizie de corzi vocale; (7) parestezii ale membrului superior, trunchiului și membrului inferior, de aceeași parte cu leziunea; (8) sughiț. Alte semne de focar, supraadăugate, pot fi: hemipareza, diplopia, deficitul motor facial ipsilateral și tinitus. Pacienții care se prezintă cu semne bilaterale de suferință de trunchi cerebral prezintă ocluzie a arterei bazilare secundară disecției uni sau bilaterale a arterei vertebrale. Acești pacienți prezintă: tetrapareză, dizartrie, disfagie, diplopie, tulburări de vedere și ataxie. Diagnosticul poate fi confirmat prin angiografie vertebrobazilară. Recuperarea spontană a semnelor neurologice și a anomaliilor angiografice apare, în 85% din cazuri, într-o perioadă de 6 luni.

5. TUMORILE CEREBRALE ȘI CEFALEEA ACUTĂ

Tumorile cerebrale se pot manifesta acut în una din următoarele forme:

A. Cefaleea paroxistică. Cefaleea se instalează brusc (în secunde), este severă și localizată difuz sau bilateral.

Cefaleea este însoțită de vărsături, poate persista ore sau zile sau poate apărea recurent, în mai multe episoade pe zi. Alte manifestări clinice posibile sînt: durere cervicală și episoade de pierdere a conștienței, stare confuzională, vertij, ataxie, diplopie, tulburări vizuale sau fotofobie. Anumite poziții sau mișcări ale capului pot precipita sau intensifica durerea, iar altele o pot ameliora.

Unii pacienți cu chisturi coloide de ventricul III pot avea cefalee paroxistică care, de cele mai multe ori, nu este influențată de mișcările capului. Cefaleea paroxistică poate să apară, de asemenea, și în glioamele cerebrale; în tumorile de ventricul lateral, emisferă, sau cerebel; craniofaringioame; în pinealoame. Creșterile bruște ale presiunii intracraniene pot, la rîndul lor, determina un asemenea tip de cefalee, asociată cu vărsături, tulburări ale statusului mental și diplopie. Chisturile coloide și alte tumori cerebrale pot fi diagnosticate prin examen CT sau RMN cerebral.

Pacienții cu chisturi coloide simptomatice au, de regulă, ventriculii laterali dilatați. Chiar în absența hidrocefaliei, extirparea chistului poate îmbunătății memoria și tulburările afective ale pacientului.

B. Hernierea procesului unciat și a amigdalei cerebeloase. Tumora în sine sau în asociere cu puncția lombară poate determina hernierea rapidă a substanței cerebrale. Cefaleea bilaterală frontooccipitală, vărsăturile, diplopia și scăderea gradului de vigilitate pot semnifica prezența unei leziuni a substanței cerebrale și o creștere a presiunii intracraniene. Hernierea procesului unciat determină ptoză palpebrală și midriază ipsilateral, scăderea gradului de vigilitate și, mai tîrziu, oftalmoplegie și hemiplegie ipsilaterale. Evoluția se face destul de rapid către rigiditate de decerebrare sau decorticare.

Hernierea amigdalei cerebeloase este asociată cu tumori ale fosei posterioare. De regulă, sindromul de angajare cerebelos este unilateral. Hernierea bilaterală poate fi determinată de tumori cerebrale sau edem hemisferic bilateral sever.

În fazele inițiale ale sindromului de angajare se poate constata: redoare de ceafă și semnul Brudzinski pozitiv. În evoluție pot apărea, episodic: rigiditate de decerebrare; stare de inconștiență; tulburări de ritm cardiac și de respirație; contractura tonică a membrelor și trunchiului (criză cerebeloasă). Extrem de rapid (în decurs de minute) se pot instala: apneea, hipotensiunea, midriaza fixă și leziuni cerebrale ireversibile, care conduc la exitus.

Sindromul de angajare poate fi pecipitat de diagnosticul tardiv al tumorilor cerebrale, de creșterea rapidă în volum a leziunilor supratentoriale sau din fosa posterioară sau de puncția lombară. În prezența unei leziuni cerebrale ocupatoare de spațiu, cum ar fi tumora, chistul, hematomul intracranian, abcesul sau edemul cerebral difuz, puncția lombară este contraindicată, deoarece poate precipita hernierea.

C. Hemoragia acută în tumoră. Debutează brusc cu cefalee severă localizată sau durere facială asociată cu greață și vărsături. Pot urma amețeală, dezorientare, confuzie severă sau stupoare. Pot să apară semne și simptome neurologice de focar. Acestea pot fi în legătură cu localizarea tumorii. De exemplu, un neurinom acustic cu hemoragie intratumorală se poate prezenta cu: cefalee, pareză facială ipsilaterală, pierderea auzului și ataxie. Examenul CT cerebral poate identifica hemoragia și poate vizualiza sau nu tumora subiacentă. Angiografia cerebrală va exclude un anevrism sau o malformație A-V cerebrală și va demonstra opacifierea tumorii sau dislocarea vaselor peritumorale. Hemoragiile intratumorale, însoțite de cefalee severă cu debut brusc și alte fenomene neurologice apar, mai frecvent, în următoarele tipuri de tumori cerebrale: glioame, meningioame, melanoame, coriocarcinoame, adenoame pituitare sau oligodendroglioame. Extirparea chirurgicală a tumorii este obligatorie. Hemoragia intratumorală și cea subarahnoidiană pot să apară simultan. Hemoragia dintr-o tumoră pituitară în spațiul subarahnoidian poate să fie o cauză importantă de sîngerare subarahnoidiană la pacienții cu angiografii negative.

D. Hemoragie subarahnoidiană acută. Este însoțită de cefalee severă, vomă, scăderea gradului de vigilitate, redoare de ceafă – cu debut brusc. Examenul CT cerebral va demonstra sîngerarea intraventriculară și subarahnoidiană. Tumorile cerebrale sînt responsabile pentru 0,4% din totalul cazurilor de hemoragii subarahnoidiene. Cele mai frecvente tumori cerebrale care determină o hemoragie spontană subarahnoidiană sînt: glioblastomul multiform, oligodendrogliomul, melanomul, coriocarcinomul, adenomul pituitar, meningiomul și papilomul plexurilor coroide.

E. Meningita acută. Tabloul unei meningite acute se poate instala ca urmare a descărcării în spațiul subarahnoidian a conținutului iritant al unei tumori necrozate sau al unui chist cerebral. Acest sindrom este descris mai sus (secțiunea 3 C3).

F. AVC ischemic acut (sindrom de stroke ischemic). Debutul este acut cu semne neurologice de focar, cum ar fi: hemipareză, hemianestezie, hemianopsie homonimă, disfazie. Sîngerarea într-o tumoră cerebrală, o creștere subită a edemului adiacent unei leziuni cerebrale sau necroza unei tumori cerebrale pot precipita o evoluție similară unui stroke ischemic. Cefaleea intermitentă sau persistentă poate să apară de aceeași parte cu tumora. Tumora poate fi demonstrată prin examen CT cerebral sau RMN. Simptome precum: cefaleea intermitentă sau persistentă, voma, alterări ale statusului mental, convulsiile, pot precede debutul simptomelor neurologice acute cu săptămîni, luni sau ani. Tumorile și alte cauze de stroke ischemic sînt prezentate comparativ în tabelul 2-3.

6. ENCEFALITELE

A. Herpes simplex. Această afecțiune poate debuta cu un sindrom pseudogripal (46%), cu febră (90-100%), cefalee

difuză sau bifrontală, confuzie mentală (54%). Redoarea de ceafă este prezentă în 65% din cazuri. Alterări ale stării de conștiență includ: somnolență, dezorientare, stupor și comă. Semnele de focar sînt reprezentate de: pareza membrelor, afazie (46%), convulsii focale sau generalizate (61%). Simptomele precoce de implicare a lobului temporal includ: halucinații olfactive sau alterări ale gustului, anosmia, convulsii și comportament bizar. Tulburările de comportament dirijează pacientul mai întîi la psihiatru, ceea ce întîrzie diagnosticul.

Electroencefalograma arată unde periodice de înalt voltaj și complexe lente cu frecvență de 2-3/s localizate în regiunea frontotemporală, uni (79%) sau bilateral. Aceste semne sînt sugestive, dar nu specifice, pentru encefalita cu virus herpes simplex.

Examenul CT cerebral poate arăta leziuni hipodense localizate în lobul temporal și/sau lobul frontal (58%). Creșterea contrastului apare în lobii frontal și temporal uni sau bilateral, iar un efect de masă poate fi prezent în 46% din cazuri. Examinarea imagistică cu compuși radioactivi va obiectiva zone calde hipercaptante, la nivelul unuia sau ambilor lobi temporali.

Examenul LCR arată un număr de leucocite de 0-1.100/mm^3. În fazele inițiale ale evoluției bolii (primele 3 zile), LCR poate fi normal. Numărătoarea diferențiată a celulelor din LCR evidențiază predominanță limfocitară deși, ocazional, leucocitele polimorfonucleare pot depăși numeric limfocitele. Concentrația proteinelor din LCR poate fi între 34-280 mg/dl, concentrația hematiilor poate fi de 12-4.000/mm^3 și poate să apară xantocromia. Glucorahia este normală, dar poate fi și scăzută. Biopsia cerebrală evidențiază encefalită necrotizantă acută în 93% din cazuri iar virusul herpes simplex poate fi detectat în culturi, în 73% din cazuri, și prin imunofluorescență, în 11% din cazuri. Această afecțiune răspunde la tratament cu acyclovir intravenos, menținut timp de 14 zile. Virusul herpes simplex este cea mai obișnuită cauză de encefalită și cea mai importantă cauză de encefalită acută fatală. Media incidenței anuale este de un caz la un milion.

B. Encefalite virale induse de artropode. Aceste afecțiuni apar în epidemii, vara sau toamna.

1. Encefalita cabalină de Est. Această afecțiune apare în Statele Unite, la est de fluviul Mississipi, la Atlantic și în regiunile de coastă ale Golfului. Boala se manifestă vara și toamna. Poate debuta brusc cu cefalee, vărsături, febră, amețeli, mioclonii și convulsii generalizate. Pot să apară sialoree, dispnee, deficite motorii ale membrelor, hiperreflectivitate osteotendinoasă, iar semnul Babinski poate fi pozitiv. Se dezvoltă frecvent: stare confuzională, tulburări de memorie, de personalitate și de comportament. Examenul LCR arată predominanța neutrofilelor (500-2.000 celule/mm^3); pot fi prezente hematii; concentrație crescută a proteinelor, nivel normal de glucoză. Diagnosticul poate fi confirmat prin metode serologice. Este prezentă leucocitoza periferică cu deviere la stînga a formulei leucocitare.

2. Encefalita cabalină de Vest. Această afecțiune apare în Vestul Statelor Unite, de la rîul Mississipi la Munții Stîncoși. Cazurile la cabaline preced cazurile umane cu cîteva săptămîni și atenționează asupra riscului de izbucnire a unei epidemii. Raportul infecție aparentă/infecție latentă la adulți este de 1.000/1.

Cefaleea difuză, mialgiile, febra și starea generală alterată sînt urmate, la 1-4 zile, de amețeală, redoare de ceafă, vărsături și fotofobie. Pot să apară deficite motorii ale membrelor, tremor, leziuni de nervi cranieni și convulsii. Cei mai mulți adulți se refac fără sechele. În LCR se constată predominanța leucocitelor polimorfonucleare cu număr total de celule mai mic de 500/mm^3, nivel normal de glucoză și un nivel al proteinelor moderat crescut. Diagnosticul poate fi confirmat prin studii serologice folosind reacția de hemaglutinoinhibare (H.A.I.), reacția de neutralizare sau testul ELISA pentru IgM.

3. Encefalita St. Louis. Epidemiile apar în centrele urbane și suburbane din Texas și Florida. Epidemiile de vară-toamnă constituie regula, exceptînd regiunile călduroase cum ar fi Florida. Encefalita este cea mai frecventă manifestare la adulții de peste 55 de ani. Simptomele inițiale sînt: cefaleea acută, febra, mialgiile, somnolența și semnele de iritație meningeală. Manifestările neurologice includ: paralizia facială, delirul, miocloniile, nistagmusul și ataxia. Componente importante ale acestei afecțiuni sînt tremurăturile feței, limbii și membrelor, starea confuzională și letargia. Poate fi asociat și sindromul Guillan-Barré.

Examenul LCR arată predominanța leucocitelor polimorfonucleare și nivel crescut de proteine. În ser apare o activitate crescută a aldolazei, nivel crescut al CPK și GOT. EEG arată activitate delta amorfică și ritmuri lente difuze în regiunile frontale și temporale. Pot apare semne urinare: polakiurie, senzație de micțiune imperioasă și retenție sau incontinență de urină, în asociere cu piurie, hematurie, proteinurie și nivel crescut al creatininei serice. Aceste manifestări sînt datorate invaziei virale la nivel renal. Diagnosticul poate fi precizat prin metode serologice.

4. Encefalita California (Virusurile California, LaCrosse, Jamestown Canyon, Snowshoe Hare). Virusul California determină boala în vestul Statelor Unite, în timp ce virusul LaCrosse afectează în speță centrul și estul Statelor Unite. Aceste virusuri determină encefalite de vară-toamnă cu distribuție endemică, în „focare" (comunități). Manifestările clinice includ: cefalee, febră, semne meningeale, stare de conștiență alterată și convulsii. Afecțiunea este uzual autolimitantă. În LCR se constată predominanța limfocitară și nivel crescut de proteine. Pentru a stabili diagnosticul sînt necesare studii serologice. Reacția de hemaglutinoinhibare (H.A.I.) pentru antigenul virusului LaCrosse și testul ELISA de captare a anticorpilor IgM sînt cele mai sensibile teste serologice.

7. INFECȚIILE SISTEMICE ÎNSOȚITE DE CEFALEE

Aproape toate bolile infecțioase pot fi asociate cu febră și cefalee. Afecțiunile discutate mai jos prezintă cefalee severă și/sau semne meningeale ca și componente importante ale tabloului clinic.

A. Rickettsiozele

1. Febra pătată Rocky Mountain. Această afecțiune începe brusc cu febră mare și cefalee bilaterală, frontală sau frontotemporală. În 2-14 zile de la debut apare un rash peteșial și/sau maculopapular. Eritemul se întîlnește în 96% din cazuri, dar poate să nu capete aspect peteșial în 46% din cazuri. Clasic, debutează în porțiunile distale ale extremităților și se extinde ascendent, spre rădăcina membrelor și trunchi. Biopsia din leziune poate detecta ricketsii în capilarele pielii, confirmînd diagnosticul cu 5-10 zile înainte ca testele serologice să devină pozitive. Cefaleea și tulburările statusului mental sînt frecvent întîlnite (42-54%) iar letargia apare în 12-21% din cazuri. Redoarea de ceafă este prezentă în 30% din cazuri. Într-un mic procent de cazuri apar semne neurologice de focar, cum ar fi: pareza membrelor, paralizii de nervi cranieni, hemipareză și mielită transversă. LCR este modificat în peste 66% din cazuri, cu un nivel crescut al proteinelor (45-120 mg/dl), nivel normal de glucoză și pleiocitoză limfocitară. Pînă la 6% din cazuri pot prezenta hipoglicorahie și 9% din cazuri pot avea predominanță neutrofilică. Mialgiile pot fi severe în peste 46% din cazuri. Hepatosplenomegalia apare în 12-50% din cazuri, iar adenopatia în 15-42%. Hiponatremia (91% din cazuri), trombocitopenia și devierea la stînga a formulei leucocitare, la un pacient febril cu mialgii și cefalee, sugerează diagnosticul înainte de apariția eritemului. Numai 56% din pacienți își reamintesc de o înțepătură de insectă ca posibil contact infectant; cei mai mulți se infectează probabil prin contact cu cîinii sau sînt expuși la înțepături de insecte. Sînt necesare teste serologice pentru a confirma diagnosticul.

2. Febra Q. Pacienții prezintă febră, contractură musculară, cefalee severă frontală și retrobulbară, mialgii și durere toracică anterioară. Patognomonic pentru pneumonia cu febra Q este prezența tusei persistente neproductive și vizualizarea radiologică de infiltrate pulmonare lobare sau segmentare. Poate să apară, asociat, hepatită cu hepatomegalie dureroasă și icter. Diagnosticul poate fi confirmat prin reacția de fixare a complementului (RFC) sau prin imunofluorescență indirectă.

3. Tifosul. În tifos și în alte rickettsioze apar: febră înaltă, cefalee și rush cutanat.

B. Spirochetozele

1. Boala Lyme. Pacienții pot prezenta rush cutanat caracteristic, febră, cefalee, mialgii, artralgii și semne meningeale, așa cum s-a discutat mai sus (Secțiunea 3 B1).

2. Leptospiroza. Această afecțiune se poate manifesta cu febră, conjunctivită, greață, vărsături, adenopatii (50%), mialgii spontane și provocate (50%), redoare de ceafă (35%), hepatosplenomegalie (15%), proteinurie și cilindrurie, nivel crescut al creatininei serice și teste hepatice anormale cu icter clinic sau bilirubinurie.

LCR-ul poate fi normal (10%) sau numărul total de celule poate fi mai mare de 500/mm^3 cu predominanță neutrofilică sau limfocitară. Nivelul proteinelor în LCR este crescut. Se poate practica un test screening specific folosind serul pacientului: testul macroaglutinării pentru evidențierea anticorpilor anti-*Leptospira interrogans*. Lucrătorii în domeniul sanitar sau măcelarii, crescătorii de animale și pescarii prezintă cel mai mare risc pentru dobîndirea leptospirozei. Expunerea la animale infectate sau la urina acestora prin spălare sau înotare în ape infectate pot, de asemenea, determina infecția. Administrarea de penicilină G, parenteral, în primele 3 zile de la debut accelerează vindecarea.

3. Sifilisul. Sifilisul meningovascular, cu cefalee, semne meningeale, febră, pleiocitoză limfocitară și VDRL pozitiv în LCR poate să apară în primul an de la primoinfecția sifilitică. Sînt afectați mai mulți nervi cranieni. În 10% din cazuri, debutul coincide cu apariția rashului caracteristic din sifilisul secundar.

Terapia cu penicilină este eficientă dar poate intensifica febra, cefaleea și alte simptome în cursul primei zile de tratament, fenomene explicate prin reacția Jarisch-Herxheimer (eliberare masivă de antigen).

C. Reacția meningeală din pneumonii. Febră, însoțită de cefalee severă și redoarea de ceafă poate să apară la pacienții care au o suferință respiratorie cu tuse și/sau durere toracică de tip pleuritic sau nespecifică. Cefaleea este, de obicei, bifrontală sau difuză și este atît de intensă, încît este suspectată meningita. Pneumoniile asociate cu cefalee și semne meningeale includ:

1. Pneumonia cu* Chlamidia psittaci *(Psittacoza). Febra și transpirațiile sînt asociate cu cefalee severă, mialgii, tuse neproductivă și semne meningeale. Puncția lombară evidențiază un număr normal de celule în 98% din cazuri, nivel normal de glucoză și cantitate de proteine peste 40 mg/dl în 44% din cazuri. Circa 91% din pacienți au radiografia toracică anormală, cu infiltrate pulmonare limitate la un lob (90% din filmele pozitive) sau prezintă semne fizice pulmonare. Diagnosticul poate fi confirmat prin metode serologice. La 80-90% din pacienți există contacte anterioare cu păsări.

***2. Pneumonia cu* Mycoplasma pneumoniae.** Simptomele includ febră, cefalee, tuse neproductivă persistentă și, de asemenea, semne meningeale (în peste

14% din cazuri) suficient de severe pentru a necesita puncție lombară. LCR este normal. Radiografiile toracice arată infiltrate scizurale, subsegmentare sau segmentare.

3. Pneumonia cu **Histoplasma capsulatum.** Histoplasmoza pulmonară acută determină febră, cefalee severă, tuse, artralgii, mialgii, semne meningeale, necesitînd puncție lombară în 10-15% din cazurile simptomatice. LCR este normal. Radiografiile toracice prezintă infiltrate scizurale, subsegmentare sau segmentare, leziuni miliare răspîndite și/sau adenopatie hilară.

D. Febra tifoidă. Pacienții se prezintă cu: febră, diaree (73%), dureri abdominale (60%), cefalee (47%), tuse (33%), vărsături (33%) și alterarea statusului mental. Pot să apară semne meningeale, stupor, delir, stare generală grav alterată (stare tifică). Semnele fizice pot include febră, bradicardie, sensibilitate abdominală difuză (47%), distensie abdominală (13%), splenomegalie (40%), macule și redoare de ceafă. Diagnosticul poate fi confirmat prin hemoculturi și prin testul Widal. Un titru al aglutininelor O de 1:80 sau mai mare, sau o creștere de patru ori a titrului anticorpilor specifici susține diagnosticul. Rezultatele serologice fals-pozitive sînt frecvente în ariile endemice; pot să apară și rezultate fals-negative. Examenul LCR evidențiază un număr normal de celule și glucorahia normală.

E. Pielonefritele. Pacienții pot prezenta febră, frisoane, durere lombară, redoare discretă de ceafă, puncte costovertebrale și costomusculare dureroase. Cefaleea bifrontală sau difuză poate însoți redoarea discretă de ceafă. Sumarul de urină arată prezența de leucocite, cilindri leucocitari, pecum și bacteriurie. Simptomele răspund la antibioterapie specifică, în administrare orală sau intravenoasă. Examenul LCR nu evidențiază anomalii. La vîrstnici trebuie luată în considerare posibilitatea unei meningite cu germeni gram-negativi, secundară unei infecții de tract urinar.

F. Infecția HIV acută simptomatică. La aproximativ 1-7 săptămîni după contactul infectant (prin injecții, transfuzii sau contact sexual), bolnavul prezintă: febră, cefalee, fotofobie, mialgii, artralgii și limfadenopatie, asociate cu un eritem macular difuz în peste 50% din cazuri. Pot să apară semne de iritație meningeală cu redoare de ceafă, iar examenul LCR arată pleiocitoză limfocitară. În cursul primelor două săptămîni se dezvoltă leucopenia și trombocitopenia. Poate să apară encefalopatie, mielopatie și neuropatie craniană și periferică. Anticorpii specifici anti-HIV apar în primele 6-12 săptămîni de la debutul bolii acute. Antigenul HIV în sîngele periferic și/sau culturile sanguine HIV pozitive sînt de obicei prezente în cursul bolii acute.

8. CEFALEEA VASCULARĂ PROVOCATĂ

Cefaleea vasculară și/sau secundară spasmului vascular poate fi precipitată de unele activități, cum ar fi: efort fizic, tuse, schimbarea poziției capului, activitate sexuală sau de către alimente, băuturi, foame, medicamente, noxe ocupaționale, pO_2 scăzută, altitudine mare, pCO_2 crescută, monoxid de carbon, ingestie de cafeină, înghețată, alcool, expunere la soare, menstruație, traume psihice sau evenimente supărătoare.

Denumirea acestui tip de cefalee se face după stimulul provocator: stimul vascular, spasm muscular sau ambele. Marea majoritate a acestor tipuri de cefalei sînt benigne și pot să nu necesite o evaluare ulterioară; un mic grup, însă, necesită examen CT sau RMN și, uneori, puncție lombară, angiografie sau investigații metabolice.

A. Cefaleea de efort. Au fost descrise trei tipuri clasificate arbitrar, în funcție de volumul și intensitatea activității care precipită cefaleea.

1. Migrena de efort intens acut. Cefaleea este acută, pulsatilă, unilaterală, însoțită de greață și vărsături. Poate fi localizată frontal, temporal și/sau retroorbital. Scotomul scintilator poate precede atacul. Activitatea declanșatoare este un efort de intensitate mare, cum ar fi o alergare rapidă de un sfert de milă sau de o milă. Alergarea la altitudine poate crește incidența acestei afecțiuni.

2. Cefaleea indusă de exrciții de intensitate joasă. Acest tip de cefalee poate să apară la practicanții joggingului sau la cicliștii care nu sînt bine pregătiți fizic. Durerea poate fi intensă, pulsatilă, bilaterală, unilaterală, occipitală sau frontală. Poate să apară și ca durere nepulsatilă localizată occipital unilateral. Durerea poate debuta în timpul efortului, imediat după oprire sau la un interval de 1-24 de ore.

3. Cefaleea de efort minim. Anumiți indivizi dezvoltă durere occipitală la efort minim. Mișcarea sau chiar schimbarea poziției gîtului poate intensifica sau diminua severitatea durerii. Durerea poate să cedeze în cazul continuării efortului sau după 24 de ore. Cefaleea poate apărea extrem de frecvent, timp de cîteva săptămîni, și apoi să dispară spontan. După o asemenea perioadă, pînă la 30% din pacienți nu mai fac cefalee de efort o perioadă de 5 ani, iar 70% o perioadă de 10 ani. Utilizarea profilactică a analgezicelor, β-blocantelor, ergotaminei sau indometacinului poate fi eficientă.

Pînă la 10% din pacienții cu cefalee de efort pot avea afecțiuni cum ar fi malformația Chiari și impresiune bazilară, hematom subdural sau tumoră cerebrală. Va fi efectuată o evaluare atentă pentru a exclude o afecțiune structurală intracraniană.

B. Cefaleea din timpul actului sexual (cefaleea coitală). Cefaleea poate debuta, în una sau ambele regiuni occipitale, în timpul fazei timpurii a actului sexual sau masturbării, în momentul orgasmului, sau chiar la secunde sau ore mai tîrziu. Cefaleea occipitală legată de creșterea gradului de

excitație sexuală poate fi surdă, persistentă, nonpulsatilă și precipitată de extensia gîtului și încleștarea maxilarelor. Flexia gîtului poate ameliora parțial durerea. Acest tip de cefalee se poate intensifica în momentul orgasmului și cedează treptat în următoarele 24 de ore.

O cefalee explozivă poate să înceapă în orice moment în timpul fazei maxime a excitării sexuale sau la orgasm. Această cefalee mimează cefaleea d'amblée produsă de ruperea unui anevrism și provoacă anxietate extremă. Greața și vărsăturile pot să se asocieze cu cefaleea coitală, dar sînt neobișnuite iar durerea poate să dispară în minute sau după cîteva zile. Poate persista un disconfort rezidual, de pînă la 48 de ore, la pacienții fără leziuni organice cerebrale. Clinic, nu este posibil de a se separa cefaleea d'amblée din timpul actului sexual de cefaleea sentinelă care apare în cazul unui anevrism sîngerînd. Majoritatea cefaleelor tip sentinelă nu determină greață, vărsături, fotofobie sau redoare de ceafă. Excluderea hemoragiei subarahnoidiene este necesară la pacienții cu cefalee provocată de actul sexual, numai dacă cefaleea nu dispare în cîteva minute. Examenul CT cerebral nu este totdeauna suficient de sensibil (55%) pentru a detecta sîngerările minore dintr-un anevrism, fiind necesară puncția lombară. Ocazional, o cefalee d'amblée este determinată de o creștere a dimensiunilor anevrismului sau de distensia fără sîngerare a acestuia iar diagnosticul necesită angiografie cerebrală. În cele mai multe cazuri, testele de provocare a cefaleei coitale nu evidențiază hemoragii. Într-o serie de peste 100 de pacienți cu anevrisme sîngerînde, numai 2% dintre acestea au apărut în timpul actului sexual.

O formă rară de cefalee coitală mimează cefaleea datorată scăderii presiuni LCR după puncția lombară; ea este intensificată în ortostatism și ameliorată de clinostatism.

C. Cefaleea determinată de tuse și alte eforturi echivalente. Strănutul, efortul de defecație, executarea rapidă a manevrei Valsalva, rîsul, aplecarea înainte – sînt diverse eforturi echivalente tusei, care pot provoca cefalee, ce poate dura minute sau ore. Numai 5% din cazurile de cefalee asociată cu tumori cerebrale sînt provocate de tuse, marea majoritate a pacienților avînd doar o cefalee vasculară benignă. Se recomandă un examen CT sau RMN cerebral pentru a exclude eventualele leziuni craniene ocupatoare de spațiu.

D. Cefaleea indusă de foame. Omiterea meselor sau posturile religioase sînt circumstanțe care pot provoca cefalee pulsatilă frontală, temporală, și/sau retroorbitală și/sau durere facială uni sau bilaterală. Acestea pot să nu răspundă imediat la ingestia de alimente.

E. Cefaleea provocată de alimente și băuturi. La cîteva minute sau ore de la ingestia anumitor alimente și băuturi poate apărea o durere cu localizare frontală, retroorbitală și/sau nazală și în etajul mijlociu al feței. Pacienții migrenoși nu tolerează diferite alimente și băuturi, dar mai ales: carne tratată conținînd nitriți de sodiu (de exemplu: „hot dog", șuncă și salam), brînză, ciocolată, ceapă și diferitele varietăți de ceapă, citrice, pește afumat și sărat, produse din carne de porc, ficat de pui, ciuperci, conserve din carne de vită, glutamat monosodic, nuci, bere neagră și vin roșu. De exemplu, cefaleea indusă de nitriții din alimente poate începe la 30 de minute după ingestia cărnii tratate și poate persista 1-2 ore. Cu cît doza de nitriți sau cantitatea de carne ingerată este mai mare, cu atît cefaleea este mai severă și mai persistentă. Inexplicabil, aceeași doză de nitriți administrată în altă zi poate să nu provoace durere.

În asemenea cazuri, trebuie ținut un registru al alimentelor, iar alimentele care pot provoca durerea trebuie identificate și eliminate din alimentație. În același timp, trebuie inițiată o dietă restrictivă, urmată de reintroducerea gradată a alimentelor, în speranța de a le identifica pe acelea care provoacă cefaleea.

Cefaleea după ingestia de înghețată apare la pacienți cu istoric de migrenă. Plasarea unei bucăți de gheață în regiunea palatului dur sau în orofaringe poate determina o cefalee de scurtă durată, localizată în regiunea frontală și/sau retro-orbitală, vertex sau zona retroauriculară. S-a constatat că 93% din pacienții cu migrenă dezvoltă cefalee acută după ingestia de înghețată, în comparație cu 31% în grupul de control.

F. Medicamentele. Anumite medicamente pot precipita o cefalee de intensitate moderată pînă la severă prin hipertensiune (de exemplu: epinefrina, bretiliu tonsilat, inhibitorii de monoaminooxidază, în condițiile continuării ingestiei alimentelor bogate în tiramină) sau prin întrerupere bruscă a administrării (de exemplu, antihipertensive de tipul clonidinei și β-blocantelor). Medicamentele care determină vasodilatație (nitrații, dipiridamolul, blocanții canalelor de calciu, cafeina și teofilina) pot, de asemenea, provoca cefalee. Rareori, acest tip de cefalee poate fi cauzat de creșterea presiunii intracraniene, produsă de: anestezice (de exemplu, ketamină și enfluran), antibiotice (tetraciclină, ampicilină, griseofulvină, sulfametoxazol, metronidazol), prednison, vitamina A, perhexilen, hidralazină, indometacin. Anumite medicamente produc cefalee printr-un mecanism necunoscut (de exemplu: digoxina, amfotericina B, allopurinolul, rifampicina și primidona). Întreruperea bruscă a administrării cafeinei sau ergotaminei poate fi urmată de cefalee.

G. Boala de decompresiune. Boala de decompresiune poate provoca cefalee bilaterală cu caracter pulsatil. Suferința apare frecvent în urma practicării repetate a sporturilor care necesită scufundare. Semnele neurologice, cum ar fi: scotomul scintilant, deficitele homonime de cîmp vizual, vertijul, confuzia tranzitorie, hemipareza, hemi hipo/anestestezia și convulsiile pot fi asociate cu cefaleea. Implicarea măduvei spinării, este semnalată de apariția durerii lombare, radiculare, la nivelul centurilor pelvine, a deficitelor motorii ale membrelor inferioare și de pierderea controlului sfincterian. Pentru dispariția simptomatologiei este necesară recompresia într-o cameră spectrală.

Expunerea la altitudine mare într-o cameră spectrală decomprimată sau zborul la altitudine mare poate determina tipul 2 al bolii de decompresiune, cu dureri articulare și de membre, cefalee, tulburări vizuale, parestezii și slăbiciune musculară la nivelul membrelor și, cîteodată, cu tulburări de conștiență. Amplasarea pacientului, pe o durată limitată, într-o cameră hiperbară rezolvă simptomele.

H. Altitudinea și Hipoxia. Cefaleea determinată de altitudine poate apărea după expunerea bruscă la o altitudine de peste 3.000 metrii. Durerea începe, de obicei, după cîteva ore de respirație în aer cu concentrație scăzută de oxigen și nu răspunde la oxigenoterapie. Durerea poate fi intensificată de tuse, strănut, zgomot, efort. Unii pacienți pot dezvolta suferință cerebrală acută, cu edem papilar și hemoragii retiniene. Cefaleea – însoțită și de alte simptome cum ar fi: dispneea și ortopneea – apare, de obicei, în 24 de ore și dispare după 4-8 zile.

I. Hipercapnia. Pacientul cu hipoventilație alveolară, secundară unei boli pulmonare cronice poate dezvolta o cefalee surdă cu localizare frontală, occipitală sau difuză. Există tendința ca o asemenea cefalee să apară în cursul nopții.

Cefaleea poate fi însoțită de un tremor accentuat al mîinilor, de contracții mioclonice, spasme musculare și asterixis (flapping tremor). La examenul FO pot fi obiectivate: congestia venoasă, hemoragia și edemul papilar bilateral. Somnolența, tulburările de atenție, memorie, starea confuzională pot fi prezente intermitent sau constant și pot progresa către stupor sau comă. Puncția lombară arată presiune crescută a LCR. Dozarea gazelor sanguine evidențiază valori $PaCO_2$ de 75 mmHg sau mai mult și hipoxemie variabilă. EEG demonstrează activitate lentă, bilateral. Atacurile de cefalee hipercapnică cu progresie către stupor pot fi precipitate de sedarea excesivă sau de administrarea de O_2, ambele putînd duce la oprirea centrului respirator. Folosirea ventilației mecanice și a venesecției, în scopul de a reduce hematocritul și a diureticelor poate ameliora cefaleea și induce reversibilitatea tulburărilor mentale și a modificărilor retiniene.

J. Menstruația. Cefaleea severă, continuă sau pulsatilă, uni sau bilaterală poate să apară cu una sau două zile înaintea sau în timpul menstruației. Se pot asocia: fotofobie, greață, vărsături, ameteli, astenie severă și dorința de a sta într-o cameră întunecoasă, liniștită. Cefaleea poate determina incapacitate temporară (timp de 2-3 zile) de a-și desfășura activitatea și poate necesita narcotice pentru ameliorare. Unele paciente pot, de asemenea, suferi atacuri de migrenă clasică sau comună, care apar spontan pe toată durata ciclului menstrual. Apariția acestor fenomene în timpul menstrelor poate fi un fenomen izolat sau poate deveni o asociere comună (la fiecare ciclu menstrual). Anumiți autori afirmă că cefaleea migrenoasă, vasculară, cefaleea datorată spasmului muscular și cea mixtă pot crește în frecvență și severitate în timpul perioadei menstruale.

K. Monoxidul de carbon. Cefaleea bilaterală, continuă și/sau pulsatilă se poate asocia cu un nivel al carboxihemoglobinei mai mare de 10%. Cazurile pot să apară în timpul iernii, prezentînd cefalee refractară. Anamneza relevă faptul că pacientul a folosit încălzitoare sau sobe cu gaz într-o încăpere închisă, slab ventilată. Persoanele din anturajul apropiat sau membrii familiei pacientului pot prezenta cefalee și/sau iritabilitate, scăderea performanțelor intelectuale și tulburări de personalitate. Examenul EEG arată anomalii difuze de tip encefalopatic iar confirmarea diagnosticului se face prin măsurarea nivelului carboxihemoglobinei. În categoria persoanelor cu risc pentru această afecțiune mai intră: mecanicii de automobile, agenții de circulație din orașele cu trafic aglomerat și supraviețuitorii incendiilor. De asemenea, aragazele lăsate aprinse în locuri închise sau defecțiunile la sistemul de eșapament al automobilelor pot induce intoxicația cu CO.

L. Hipoglicemia. Supradozarea insulinei sau a antidiabeticelor orale, tumorile insulare pancreatice și diversele suferințe hepatice (de exemplu, sindromul Reye) pot provoca hipoglicemie.

Clinic, pacientul prezintă: transpirație difuză, cefalee continuă și/sau pulsatilă cu localizare anterioară sau difuză, astenie extremă, lipotimii, iritabilitate, anxietate, neliniște și incapacitate de concentrare. Anumiți pacienți evoluează rapid spre agravare, prezentînd: dezorientare temporospațială, confuzie, stupoare și inconștiență. Simptomele apar la un nivel al glucozei sangvine de 30-40 mg/dl. Coma profundă se instalează la un nivel al glucozei sangvine de 10 mg/dl. În acest moment pacientul prezintă: midriază, tegumente palide și reci, respirație și puls slabe. Administrarea intravenoasă de glucoză va ameliora rapid multe din simptomele hipoglicemiei acute, inclusiv cefaleea. Coma profundă și semnele neurologice de focar necesită, de obicei, un timp mai lung pentru dispariție. Cefaleea este un simptom relativ rar întîlnit (<10%) la pacienții cu hipoglicemie.

M. Feocromocitomul. Cefaleea severă, pulsatilă, bilaterală, frontală, frontotemporală sau occipitală însoțește paroxismele de hipertensiune la 92% din pacienții cu hipertensiune intermitentă. O cefalee similară apare la 72% din pacienții cu hipertensiune persistentă care fac, ocazional pusee HTA.

Diaforeza apare la 60-70% din pacienți și interesează jumătatea superioară a corpului. Palpitațiile apar la 73% din pacienții cu hipertensiune paroxistică și la 51% din pacienții cu hipertensiune persistentă. Durerea anginoasă apare la 34% din pacienți în timpul paroxismelor și la 13% din pacienții cu hipertensiune persistentă. Durerea epigastrică, greața și vărsăturile sînt comune, dar mecanismul este necunoscut. Pierderea în greutate poate apărea la 25% din pacienții cu pusee HTA. Parestezиile și durerea, localizate la nivelul membrului superior pot să apară în pînă la 11% din cazuri.

La 40-50% din cazuri tensiunea arterială este normală între pusee. În timpul puseului hipertensiv, tensiunea

arterială se poate ridica la 330/180 mmHg. Durata unui puseu poate fi de minute sau ore şi frecvenţa de producere a acestuia poate să varieze de la 20 pe zi la 3-4 pe an. Pacienţii cu hipertensiune persistentă pot avea hipotensiune ortostatică şi tahicardie. Hipertensiunea care răspunde slab la o medicaţie antihipertensivă corect aplicată sugerează un eventual feocromocitom.

Pacienţii cu hipertensiune paroxistică au fundul de ochi de aspect normal sau de retinopatie hipertensivă de gradul I-II. Pacienţii cu hipertensiune persistentă prezintă la examenul FO retinopatie de gradul III-IV (53%), retinopatie de gradul I-II (40%) sau aspect normal (5%). Modificările retiniene sînt reversibile după îndepărtarea tumorii. Creşteri ale temperaturii pot apare la peste 66% din cazuri şi pot atinge 38°C. Se poate ausculta un suflu sistolic de grad mic în focarele aortic, pulmonar sau mitral şi poate să apară cardiomegalia. Puseele de hipertensiune pot fi precipitate de ingestia de alcool, anestezice, metoclopramid, propiltiouracil şi glucocorticoizi. Eforturi ca: exerciţiul fizic, poziţia aplecat înainte, genoflexiunile, efortul de defecaţie sau micţiune şi somnul pot fi factori declanşatori. Determinarea în urină a produşilor de degradare ai catecolaminelor (acidul vanil mandelic – VMA, metanefrina) şi/sau determinarea concentraţiei serice a catecolaminelor vor cofirma diagnosticul. Determinarea catecolaminelor plasmatice asigură o acurateţe mai mare a diagnosticului. În mai puţin de 2% din cazuri, catecolaminele urinare pot fi în limite normale. Excreţia metaboliţilor catecolaminelor poate fi exprimată pe mg de creatinină, permiţînd folosirea lor ca test în insuficienţa renală fără a necesita colectarea urinii pe 24h. Examenul CT va identifica cele mai multe tumori active clinic. Pot fi vizualizate chiar leziunile de 1cm.

Diagnosticul diferenţial al feocromocitomului include două sindroame în cadrul cărora se întîlneşte creşterea catecolaminelor plasmatice şi creşterea excreţiei urinare de acid vanil mandelic şi de metanefrină.

Administrarea inhibitorilor de monoaminooxidază (de exemplu: tranilcipromina, izocarboxazidul şi fenelzina) pentru tratamentul depresiei determină creşterea riscului de apariţie a unui puseu sever de hipertensiune, ca urmare a ingestiei de băuturi şi alimente bogate în tiramină (de exemplu: brînză Cedar, hering marinat, bere, cherry şi extract de drojdie). Ingestia anumitor medicamente, cum ar fi: amfetamine, efedrină, imipramină sau amitriptilină, de către pacienţi sub tratament cu inhibitor de monoaminoxidază poate precipita crize asemănătoare.

Întreruperea bruscă a terapiei cu clonidină poate, de asemenea, precipita un puseu hipertensiv similar cu cel din feocromocitom. Episoade similare pot urma şi descărcărilor de catecolamine la paraplegici.

9. ARTERITA TEMPORALĂ

Această afecţiune apare la pacienţii în vîrstă de peste 55 de ani. Poate să debuteze brusc – determinînd cefalee severă, claudicaţia mandibulei şi pierderea vederii în cîteva zile – sau se poate dezvolta gradat, într-o perioadă de săptămîni sau luni.

Pacientul acuză o durere continuă, persistentă sau severă localizată la nivel temporal, uni sau bilateral (90%). Mai pot apărea dureri lancinante şi sensibilitate dureroasă a scalpului (69%), maximă în zona arterei temporale (95%). Stimuli ca pieptănarea părului, dormitul cu capul pe partea afectată sau chiar presiunea ramei ochelarilor pe tîmple pot declanşa paroxisme severe de durere. Durerea persistentă sau astenia musculară la nivelul articulaţiei temporomandibulare, exacerbată de efortul de masticaţie sau de vorbire (claudicaţie mandibulară) apare în 69% din cazuri. Pierderea în greutate şi sindromul polimialgic apare în 48-58% din cazuri. Amauroza fugace poate să apară o singură dată sau repetat, iar în primele zile de la primul episod poate să apară pierderea permanentă, parţială sau totală, a vederii la unul sau ambii ochi. Simptomele oftalmologice sînt prezente la peste 40% din cazuri. Pierderea permanentă completă a vederii apare la 10% din cazuri iar pierderea parţială a vederii la încă 10% din cazuri. Febra apare la 21% din pacienţi şi poate fi asociată cu alte simptome sistemice, cum ar fi: anorexia, astenia, fatigabilitatea, starea generală alterată. VSH-ul este mai mare de 40 mm/h în 95-100% din cazuri. Diagnosticul poate fi confirmat prin biopsierea arterei temporale şi/sau prin observarea răspunsului clinic la administrarea prednisonului (40-60 mg/zi), timp de 48 ore. Din cazurile analizate, 13,7% au avut biopsii pozitive şi au răspuns la prednison; alte 21,6% au avut biopsii negative dar au răspuns la corticosteroizi. Restul, au avut biopsii negative şi nu au răspuns la steroizi. Alte studii au raportat o sensibilitate a biopsiei de 82%. Cefaleea cu debut recent, claudicaţia mandibulară, sensibilitatea dureroasă, îngroşarea sau înroşirea arterei temporale sînt specifice pentru arterita temporală. Dacă toate cele trei semne sînt prezente, probabilitatea diagnosticului este de aproape 100%. Pacienţii cu biopsie negativă pot fi diagnosticaţi cu limfom (18%), boală carotidiană (15%), diabet zaharat (15%) sau boală a ţesutului conjunctiv, cum ar fi lupusul eritematos, vasculitele, artrita reumatoidă.

10. SINUZITA ACUTĂ

Localizarea infecţiei sinusale condiţionează sediul durerii faciale. Sinuzita frontală poate determina durere cu sediu orbital sau supraorbital, uni sau bilateral şi sensibilitate locală. Implicarea maxilară determină durere în etajul mijlociu al feţei, uni sau bilateral, cefalee frontală, cîteodată durere dentară, la nivelul molarilor sau premolarilor maxilari ipsilaterali. Durerea poate iradia şi în zona articulaţiei temporomandibulare. Sensibilitatea este maximă în punctele sinusale maxilare, uni sau bilateral.

Sinuzita sfenoidală determină cefalee cu localizare în regiunea frontală, temporală sau occipitală sau în două sau mai multe din aceste regiuni. Durerea poate fi, de asemenea, resimţită în vertex, ochi, cavitatea nazală, bărbie, dinţi, uni sau bilateral. Sinuzita etmoidală provoacă durere frontală, oculară şi în etajul superior al

feței, precum și sensibilitate la palparea punctelor etmoidale.

Durerea din sinuzită poate fi surdă și continuă sau severă și ascuțită. Durerea pulsatilă se poate supraadăuga. Durerea de sinus maxilar poate fi intensificată sau precipitată de aplecarea capului. Infecția sinusală determină rinoree anterioară și/sau posterioară; secrețiile sînt, de obicei, de culoare verzuie, gălbuie sau sanguinolentă. Febra, frisoanele, mialgiile sau alterarea stării generale sînt, de obicei, absente.

Rinoscopia cu fibră optică flexibilă va detecta o mucoasă eritematoasă și secreție, cu localizare diferită, funcție de sediul sinuzitei. Radiografiile sinusale standard și examenul CT de sinusuri pot să nu evidențieze cazurile de sinuzită, detectate prin semne clinice și rinoscopie. Tratamentul antibiotic ameliorează net simptomele și semnele, constituind un criteriu de diagnostic. Dacă simptomele se înrăutățesc sau nu se ameliorează după terapia antibiotică, se impune drenajul chirurgical al sinusurilor implicate.

Pansinuzita poate determina durere bilaterală a feței și/sau cefalee frontală, temporală sau occipitală cu aceleași simptome asociate ca cele descrise mai sus.

11. NEVRALGIA OCCIPITALĂ ACUTĂ

Această afecțiune produce durere persistentă, localizată occipital și în regiunea nucală, ipsilateral, asociată cu parestezii și hiperestezii locale. Cauzele nevralgiei occipitale acute includ: traumatismele scalpului rezultate prin lovire directă; neuropatia de compresiune rezultată din așezarea capului pe o suprafață dură, angulară sau pe o margine ascuțită; leziunile prin hiperextensie ale ganglionului și rădăcinii C2, cu compresie între lamina axisului și atlas; fracturile de atlas sau axis; guta; mastoidita; infecțiile precum: febra tifoidă, gripa, malaria și sifilisul; osteoartrita suprafețelor articulare ale C1-C2 și C2-C3; hernierea amigdalei cerebeloase, care comprimă rădăcinile C1 și C2, determinată de tumori ale fosei posterioare, chisturi sau malformație Chiari.

12. SCLEROZA MULTIPLĂ

Cefaleea are caracter migrenos și se asociază cu nevrită retrobulbară, vertij, diplopie, scăderea forței musculare la nivelul membrelor și/sau hiperestezii și parestezii ale membrelor inferioare. Aceste simptome se pot remite în totalitate sau parțial. În aproximativ 2% din cazuri poate să apară un tablou clinic acut care debutează cu cefalee severă, asociată cu ataxie, vertij, diplopie, deficite motorii și senzitive la nivelul membrelor. Pînă la 1% din pacienți prezintă cefalee vasculară la debut. Examenul LCR poate evidenția nivel crescut de proteine, pleiocitoză, o concentrație crescută de gamaglobuline și benzi de gamaglobuline policlonale. Leziunile de demielinizare ale sistemului nervos central pot fi vizualizate prin RMN.

13. ECLAMPSIA

Această afecțiune poate începe înainte sau în timpul travaliului, sau pînă la 10 zile post-partum. Cefaleea severă, de obicei frontală, este însoțită de tulburări de vedere, edeme (față, membre), hipertensiune și proteinurie. Pot să apară convulsii focale sau generalizate. Examenul LCR este, de obicei, normal. RMN cerebrală poate evidenția multiple infarcte. Electroencefalograma poate evidenția unde ascuțite și încetinire focală în una sau mai multe arii compatibile cu activitatea convulsivă. Există răspuns terapeutic specific la administrarea sulfatului de magneziu intravenos.

14. HIPOTENSIUNEA LICHIDULUI CEFALORAHIDIAN

A. Cefaleea după puncție lombară. Cefaleea poate debuta la cîteva ore sau săptămîni după puncția lombară. Este mai frecventă la femei și la adulții tineri. Durerea este localizată bifrontal și/sau bioccipital, este exacerbată de ortostatism și ameliorată de clinostatism. Simptomele asociate pot include: durere (în regiunea cervicală, lombară și a umerilor), redoare de ceafă, simulînd meningita, greață și vărsături. Incidența acestui tip de cefalee după rahianestezie este de 1,5-15%. Cele mai multe cazuri se rezolvă în 14 zile, prin repaus la pat în decubit dorsal, hidratare orală, analgezice. Paralizia izolată de nerv abducens cu diplopie poate să apară în 0,08 pînă la 0,009% din cazuri. Paralizia nervului VI apare, de obicei, la cîteva zile după debutul cefaleei. Cazurile refractare de cefalee post-puncție lombară au fost tratate cu succes cu unul sau mai multe „patch"-uri epidurale. Persistența cefaleei peste 2-3 săptămîni necesită evaluare neurologică. Rareori poate fi un simptom al unei leziuni cerebrale ocupatoare de spațiu.

B. Cefaleea acută posturală, în cadrul unei boli infecțioase. Bolile infecțioase febrile acute pot determina cefalee frontală sau occipitală, exacerbată de ortostatism și ameliorată de clinostatism. Fiziopatologia acestui tip de cefalee este necunoscută.

C. Hipotensiunea intracraniană spontană. Cefaleea, redoarea discretă dureroasă de ceafă, greața și vărsăturile apar în ortostatism și sînt ameliorate în decubit. Suferința poate fi legată de un efort susținut, de suprasolicitări sau de căderi, însoțite de traumatism craniocerebral, dar poate să nu aibă o cauză identificabilă. Repausul la pat în decubit dorsal, pentru cîteva zile pînă la o săptămînă ameliorează simptomele și previne recurențele. Mecanismul poate fi reprezentat de o scurgere de LCR la nivelul tecii unei rădăcini nervoase sau la alt nivel. Examenul LCR arată: presiune scăzută, un număr de 25-50 de celule mononucleare și culturi sterile.

PARTEA A II-A

Durerea acută facială

PARTEA A II-A

Diverse acte fiscale

CAPITOLUL

3 DUREREA ACUTĂ OCULARĂ

☐ LISTA DIAGNOSTICELOR POSIBILE

1. Pleoapele
   - A. Urciorul extern şi intern
   - B. Şalazionul
   - C. Carcinomul sebaceu al pleoapei
   - D. Blefarita
   - E. Dacrioadenita
   - F. Dacriocistita
   - G. Erizipelul feţei
2. Conjunctiva, irisul, corneea, sclera şi globul ocular
   - A. Corpii străini intraconjunctivali sau intracorneeni
   - B. Herpesul zoster oftalmic
   - C. Conjunctivita
     1. Bacteriană şi virală
     2. Purulentă
     3. Chlamidia trachomatis
     4. Keratoconjunctivita epidemică
   - D. Iritele şi iridociclitele acute
     1. Supurative
     2. Nesupurative
     3. Pseudoirite
   - E. Traumatismul cornean şi corpii străini
   - F. Keratita cu herpes simplex
   - G. Glaucomul acut
   - H. Episclerita
   - I. Sclerita
     1. Anterioară
     2. Posterioară
   - J. Endoftalmita şi panoftalmita
   - K. Celulita preseptală
3. Bolile orbitale – „ochiul roşu", exoftalmia şi diplopia
   - A. Pseudotumorile orbitale idiopatice
   - B. Abcesul orbital subperiostal
   - C. Abcesul şi/sau celulita orbitală
   - D. Mucormicoza rinocerebrală
   - E. Tromboza bacteriană a sinusului cavernos
   - F. Oftalmopatia tiroidiană acută
   - G. Hematomul orbital
   - H. Anevrismul intracavernos al arterei carotide
   - I. Fistulele sinusului cavernos carotidian
   - J. Şuntul dural al sinusului cavernos
   - K. Apoplexia pituitară
4. Durerea orbitală iradiată
   - A. Sîngerarea minoră dintr-o arteră carotidă internă sau dintr-un anevrism anterior comunicant
   - B. Disecţia de carotidă
   - C. Leziunile lobului occipital şi leziunile cerebeloase
5. Durerea orbitală şi diplopia
   - A. Anevrismul supraclinoidian carotidian intern sau comunicant posterior
   - B. Neuropatia ischemică diabetică sau nediabetică
   - C. Migrena oftalmoplegică
6. Durerea oculară şi pierderea vederii
   - A. Nevrita optică idiopatică şi scleroza multiplă

B. Boala Devic
C. Pseudonevrita optică
1. Tulburările autoimune – lupusul eritematos sistemic şi sindromul Sjögren
2. Tulburările inflamatorii ale regiunii paraselare – tuberculoza cronică, meningita fungică, sarcoidoza
3. Asociaţiile parainfecţioase
4. Neuroretinita
5. Formaţiunile paraselare – chisturi, tumori şi anevrisme
6. Arterita temporală (cu celule gigante)
7. Amauroza fugace (tranzitorie) şi infarctul ocular
7. Bolile infecţioase care determină durere oculară bilaterală
A. Sindroamele virale nespecifice
B. Varicela
C. Virusul Epstein-Barr
D. Limfogranulomatoza venerianã şi febra „ghearelor de pisică"
E. Trichineloza
F. Febra Q
8. Bolile de piele cu interesarea acută a ochiului
A. Epidermoliza toxică
B. Sindromul Stevens-Johnson
9. Durerea dentară iradiată
10. Distribuţia (repartiţia) durerii (unilaterală sau bilaterală) în tulburările oftalmice acute

REZUMAT

Orjeletul apare sub forma unei leziuni asemănătoare furunculului (furuncul-like), localizate pe tegumentul sau pe marginea liberă a pleoapei fiind, de regulă, produs de o infecţie stafilococică a glandelor Zeiss şi Meibomius. *Chalazionul* se prezintă ca un nodul dureros şi sensibil, de culoarea tegumentului adiacent, fiind determinat de inflamaţia granulomatoasă a glandelor Meibomius. *Carcinomul sebaceu* este o leziune palpebrală cu malignitate înaltă. Deseori nu poate fi diferenţiat de chalazion sau poate mima o conjunctivită sau blefarită. Chalazionul recurent, cu aceeaşi localizare după chiuretare impune biopsierea leziunii. Caracteristicile clinice ale unei leziuni chalazion-like sînt: induraţia, aderenţa la tegumentul palpebral, recurenţa după tratament şi instalarea insidioasă.

Blefarita produce durere spontană palpebrală şi oculară, iar obiectiv se constată descuamare, cruste şi eritem la nivelul marginii libere a pleoapei precum şi deformarea şi decolorarea cililor palpebrali. Asocierea cu o conjunctivită şi/sau keratită dureroasă poate conduce la exacerbarea durerii, fotofobie şi lăcrimare. *Dacrioadenita acută* se manifestă cu durere spontană, sensibilitate, edem şi uneori eritem în jumătatea laterală a pleoapei superioare. Se asociază cu infecţii virale sau bacteriene locale. *Dacriocistita* se manifestă prin durere spontană, edem şi eritem, localizate imediat sub unghiul intern al pleoapei şi epiforă. *Erizipelul feţei* se manifestă printr-o leziune eritematoedematoasă, fermă, bine delimitată şi sensibilă a tegumentului feţei şi pleoapelor (uni sau bilateral), la care se asociază manifestări generale de tipul febră şi stare generală alterată. Afecţiunea răspunde la tratament antibiotic. *Corpii străini* intraoculari, unici sau multipli, determină durere, lăcrimare şi hiperemie conjunctivală. În infecţia cu *Herpes Zoster* poate apărea o durere cu caracter de arsură sau junghi, localizată ocular, frontal şi la nivelul obrazului, iar obiectiv se constată edem în jumătatea superioară a feţei asociat cu erupţie veziculară (microvezicule grupate, pe fond eritematos) cu ulcere crustificate, localizate pe tegumentul pleoapelor, frunţii şi nasului. *Conjunctivita* poate determina edem conjunctival (chemozis), hiperemie conjunctivală, hipersecreţie, lăcrimare, fotofobie şi durere oculară cu caracter de arsură. Hipersecreţia apoasă, foliculii palpebrali şi adenopatia preauriculară sînt semne clinice asociate cu *conjunctivita virală. Conjunctivita unilaterală purulentă* la un pacient cu secreţie uretrală este probabil secundară infecţiei cu *Neisseria gonorrhoeae*, în timp ce o secreţie mucoidă, apoasă sau moderat purulentă, în acelaşi context, poate fi produsă de o infecţie chlamidiană. Cei doi agenţi etiologici posibili se izolează pe frotiurile colorate specific şi în culturi.

Keratoconjunctivita epidemică se manifestă, de obicei, prin hiperemie conjunctivală, lăcrimare şi fotofobie, asociate cu scăderea acuităţii vizuale. Keratita debutează în cursul primei săptămîni de boală şi poate persista apoi luni de zile.

Irita acută poate fi consecinţa unei infecţii acute cu germeni piogeni, unei infecţii cronice sau unei boli imune. Durerea spontană oculară, de intensitate foarte mare, chiar lancinantă se asociază cu hiperemie pericorneană (cerc perikeratic). Durerea este exacerbată de efortul de citire sau de fixarea unei surse luminoase cu privirea şi este ameliorată de medicamentele cicloplegice. Examenul cu lampa cu fantă evidenţiază precipitat proteic (strălucitor) şi celule în camera anterioară. Proiectarea unui fascicul luminos în ochiul neafectat poate exacerba durerea în ochiul bolnav. Se întîlnesc forme supurative şi nesupurative de irită. Formele supurative apar la pacienţi cu sepsis, endocardită, plăgi penetrante. Diagnosticul se stabileşte prin puncţie şi culturi. Formele

nesupurative pot fi idiopatice, secundare unei infecţii cronice (sifilis, tuberculoză, histoplasmoză) sau pot fi o componentă a unei boli de sistem de etiologie necunoscută (boala Behçet, sindromul Reiter). Bolile vasculare sau maligne pot afecta irisul şi pot mima o irită.

Leziunea corneană produce durere spontană de pol anterior ocular, intensă, constantă sau lancinantă, exacerbată de mişcările globului ocular sau ale pleoapelor. Se poate obiectiva: eritem şi edem palpebral precum şi aspect de ochi roşu, sensibil la palpare. Se asociază frecvent fotofobie, lăcrimare şi blefarospasm. Instilarea intraoculară a unui anestezic ameliorează rapid durerea. Colorarea cu fluoresceină identifică abraziunea corneană şi îndreaptă atenţia spre *corpul străin*. Examenul cu lampa cu fantă şi microscopia corneană ajută în plus şi la evaluarea leziunii corneene.

Keratita herpetică (cu virus Herpes Simplex) determină durere oculară spontană cu hiperemie moderată, fotofobie, lăcrimare intensă şi vedere înceţoşată (expresie a scăderii acuităţii vizuale – AV). Colorarea corneei cu fluoresceină permite vizualizarea unor leziuni cu aspect caracteristic: dendritice, în formă de stea, liniare sau punctiforme. Culturile izolează frecvent agentul etiologic, însă aspectul clinic este suficient pentru diagnostic. *Glaucomul acut* se manifestă prin ochi roşu, dureros şi vedere înceţoşată (expresie a scăderii acuităţii vizuale). Corneea este edematiată şi cu transparenţă scăzută, pupila este midriatică şi aproape areflexivă, tensiunea intraoculară depăşeşte, de obicei, 50 mm Hg iar unghiul sclerocornean este închis. Ameliorarea clinică urmează terapiei cu laser care realizează o deschidere la periferia irisului (iridectomie bazală periferică) ce asigură deschiderea constantă a unghiului sclerocornean, facilitînd drenajul spre camera anterioară.

Episclerita produce durere oculară spontană cu caracter de arsură, usturime sau înţepătură, localizată într-un sector anume al globului ocular, în vecinătatea limbului, asociată cu hiperemie zonală a membranei episclerale. Există şi o formă nodulară de episclerită.

Sclerita anterioară se manifestă prin apariţia unor leziuni hiperemice difuze sau nodulare, la mică distanţă de limb, în partea anterioară a globului ocular acoperit de conjunctivă, asociate cu durere oculară spontană, intensă, profundă şi/sau cu durere orbitală. Se poate complica cu keratită (durere spontană de pol anterior ocular, lăcrimare, fotofobie şi pierderea AV).

Sclerita posterioară determină durere spontană oculară, profundă, extrem de intensă, sfredelitoare şi durere orbitală, uni sau bilateral. Secundar inflamaţiei orbitale se constată exoftalmie, ptoză palpebrală şi edem periorbital ipsilateral. Durerea poate fi exacerbată de mişcările oculare. Examenul fundului de ochi (FO) evidenţiază o tumoră profundă şi/sau falduri coroidiene şi striuri retiniene. Se pot constata şi semne de dezlipire exsudativă de retină sau edem macular cistoid. Ecografia şi examenul CT de orbită arată aplatizarea polului posterior cu îngroşare sclerală şi edem al grăsimii orbitale. Sclerita poate fi idiopatică sau asociată cu colagenoze sau cu alte afecţiuni cu anomalii imune severe.

Endoftalmita se caracterizează prin ochi roşu, spontan dureros şi sensibil, pierderea acuităţii vizuale, cornee cu transparenţă diminuată sau opacă, hipopion, la un pacient cu istoric recent de traumatism palpebral, de infecţie de vecinătate sau sistemică sau de intervenţie chirurgicală pe ochi. Infecţia oftalmică (oftalmita) clostridiană endogenă apare spontan în contextul unui sepsis cu punct de plecare digestiv (intestin sau veziculă biliară).

Celulita preseptală produce durere spontană, de intensitate moderată, discret eritem şi edem palpebral. Este totdeauna de origine bacteriană – traumatism cu suprainfecţia regiunii preseptale sau extensia unui proces infecţios conjunctival, de sac lacrimal sau sinusal. Se poate obiectiva chemozis, dar nu apare niciodată exoftalmie, oftalmoplegie sau pierderea AV.

Pseudotumora orbitală idiopatică determină durere orbitală spontană, profundă, edem palpebral, chemozis, limitarea mişcărilor globilor oculari, exoftalmie şi diplopie. Durerea poate fi exacerbată de mişcările oculare. Examenul CT de orbită va evidenţia infiltrarea grăsimii orbitale ipsilateral, printr-o densificare omogenă-compactă sau heterogenă-dispersată. Cazurile depistate precoce răspund la corticoterapie.

Abcesul orbital subperiostal este de obicei secundar unei sinuzite etmoidale. Se pot obiectiva: febră, semne de celulită preseptală, chemozis, durere orbitală, exoftalmie asimetrică cu limitarea mişcărilor oculare. Se poate decela sensibilitate la palparea zonei situate între globul ocular şi marginea supraorbitală. Examenul CT de orbită şi RMN pot detecta abcesul. *Celulita orbitală* se manifestă prin durere oculară spontană, severă, ipsilaterală, însoţită de febră, simptome de celulită preseptală, chemozis, exoftalmie, oftalmopareză, parestezii şi/sau hiperestezie în teritoriul senzitiv al trigemenului (ramurile V1,V2). Tromboza de sinus cavernos este rară. Examenul CT şi RMN de orbită detectează infiltrat şi edem orbital, îngroşarea muşchiului drept intern şi nivel lichidian în caz de abces orbital. *Mucormicoza rinocerebrală* apare în contextul unui diabet zaharat necontrolat, cetoacidozei, insuficienţei renale sau imunosupresiei. Pacientul prezintă stare toxică severă, febră, edem palpebral, chemozis, exoftalmie, oftalmoplegie unilaterală. Pierderea vederii de partea afectată poate fi rapidă. La nivelul mucoasei nazale, sinusale, sau palatine se poate decela uneori o escară neagră. Leziunile corticale, talamice sau de trunchi cerebral pot fi secundare ocluziei arteriale sau emboliei septice fungice. Celulita orbitală severă determină invazia apexului orbital şi a nervului optic, ducînd la pierderea AV sau orbire. Pot fi interesate şi ramurile V1 şi V2 ale nervului trigemen. Afectarea sinusală, orbitală sau cerebrală poate fi obiectivată prin examen CT şi RMN cerebral. Un număr mic de bolnavi pot dezvolta tromboză de sinus cavernos sau semne de afectare bilaterală. *Tromboza de sinus cavernos de origine bacteriană* se caracterizează prin stare toxică, febră ridicată, exoftalmie ipsilaterală, chemozis şi edem palpebral, hiperestezie şi parestezii ale feţei precum şi prin oftalmoplegie. Examenul FO obiectivează edemul papilar şi congestia venoasă. Bilateralizarea leziunii se produce în 2-4 zile. Examenul RMN cerebral obiectivează

cu mare sensibilitate tromboza. *Oftalmopatia tiroidiană* se manifestă cu durere spontană, exoftalmie bilaterală, chemozis şi oftalmopareză. Pierderea vederii se poate produce secundar compresiei nervului optic. Examenul CT de orbită obiectivează îngroşarea musculaturii oculare şi edemul orbital. Afecţiunea răspunde la prednison şi radioterapie. *Hematomul orbital* debutează brusc, cu un pocnet sec urmat de instalarea progresivă a durerii orbitale spontane, severe, a exoftalmiei şi oftalmoparezei. Ca semne asociate, se constată edem palpebral extins şi echimoze. Examenul CT de orbită va confirma existenţa hematomului. Cazurile apărute spontan se asociază cu varice orbitale. *Anevrismul de arteră carotidă intracavernoasă* se poate manifesta cu durere spontană orbitală şi facială, cu parestezii, oftalmopareză şi exoftalmie, ipsilateral. Sindromul de fisură orbitală superioară se poate adăuga în 16% din cazuri. Diagnosticul poate fi confirmat prin RMN sau angiografie cerebrală. *Fistula carotidocavernoasă* produce exoftalmie pulsatilă caracteristică, durere orbitală spontană şi chemozis cu edem palpebral. Suflul continuu, cu întărire sistolică este audibil atît de bolnav cît şi de medic. Se pot instala atît pierderea AV cît şi oftalmoplegia. Fistula se poate obiectiva prin angiografie cerebrală. *Şuntul duro-cavernos* poate produce un tablou clinic similar, el fiind suspicionat în prezenţa unei angiografii cerebrale normale. Leziunea poate fi obiectivată prin angiografie de arteră carotidă externă care arată umplerea precoce a sinusului cavernos. Apoplexia hipofizară determină durere spontană severă, cu localizare retroorbitală, frontală şi/sau cefalee difuză severă, diplopie (16%), tulburări ale stării de conştienţă (12%), pierderea rapidă, parţială sau totală a vederii. Cauza este reprezentată de hemoragia subită intratumorală hipofizară. Tumora este decelată la examen CT sau RMN cerebral, centrat pe şaua turcă.

Sîngerarea minoră dintr-un anevrism de arteră carotidă internă (ACI) sau de arteră comunicantă anterioară poate produce durere spontană retroorbitală ipsilaterală şi/sau cefalee frontală brutală, cu caracter de uruitură. Confirmarea sîngerării subarahnoidiene prin examen CT cerebral sau puncţie lombară (PL) şi angiografie cerebrală tranşează diagnosticul. *Disecţia de arteră carotidă* produce iniţial durere spontană cu localizare variată (cervical anterior, retroorbital, de hemifaţă sau de hemicraniu) şi, uneori, un sindrom Horner şi/sau suflu carotidian ipsilateral (subiectiv şi/sau obiectiv). După cîteva ore sau zile pot apare deficite cerebrale tranzitorii sau permanente (amauroză fugace, hemipareză, afazie). Diagnosticul se confirmă prin angiografie carotidiană. *Hemoragia* sau *infarctul de lob occipital* poate determina durere spontană oculară ipsilaterală iradiată şi hemianopsie homonimă cu conservarea vederii maculare.

Anevrismul de arteră carotidă supraclinoidă sau *de arteră comunicantă posterioară* poate produce durere spontană oculară severă şi paralizie de nerv oculomotor cu midriază fixă. *Neuropatia ischemică diabetică* produce durere oculară spontană şi pareză de nerv oculomotor, dar fără interesare

TABELUL INCIDENŢEI BOLILOR

INCIDENŢA LA 100. 000 (APROXIMATIVĂ)

Frecvente (>100)
Orjeletul
Şalazionul
Blefarita
Corpii străini intraconjunctivali
Conjunctivita bacteriană şi virală
Keratoconjunctivita epidemică
Traumatismul cornean şi corpii străini
Bolile virale nespecifice şi durerea oculară

Relativ frecvente (5-100)
Dacrioadenita
Dacriocistita
Erizipelul feţei
Herpes Zoster oftalmic
Conjunctivita purulentă (gonococică)
Conjunctivita cu chlamidii
Irita nesupurativă
Keratita cu herpes simplex
Glaucomul acut
Sclerita
Endoftamia/Panoftalmia
Celulita preseptală
Pseudotumora orbitală preseptală
Abcesul orbital subperiostal
Celulita şi/sau abcesul orbital
Anevrismul comunicant posterior, supraclinoidian şi paralizia de nerv III
Neuropatia diabetică ischemică a nervului III
Nevrita optică idiopatică
Nevrita optică şi scleroza multiplă
Pseudonevrite optice: arterita temporală, amauroza fugace şi infarctul ocular
Necroliza epidermică toxică
Sindromul Stevens-Johnson
Durerea dentară iradiată

Rare (>0-5)
Carcinomul sebaceu al pleoapei
Irita supurativă
Pseudoiritele
Episclerita
Mucormicoza rinocerebrală
Tromboza bacteriană de sinus cavernos
Oftalmopatia tiroidiană acută
Hematomul orbital
Anevrismul intracavernos de arteră carotidă
Fistula cavernoasă carotidiană
Şuntul dural de sinus cavernos
Apoplexia pituitară
Sîngerarea minoră dintr-un anevrism
Disecţia de carotidă
Infarctul sau hematomul de lob occipital
Hemoragia cerebrală
Migrena oftalmoplegică
Boala Devic
Pseudonevritele optice: boli autoimune, procesele inflamatorii paraselare, asocierile parainfecţioase, neuroretinita, masele paraselare
Bolile infecţioase ce produc durere oculară bilaterală: conjunctivita şi keratita din varicelă, dacriocistita şi dacrioadenita cu virus Epstein-Barr, limfogranulomatoza veneriană, keratita, febra ghearelor de pisică, conjunctivita şi adenopatia preauriculară, trichineloza, uveita din febra Q

pupilară. *Migrena oftalmoplegică* se întîlneşte la tineri, este tranzitorie şi, uneori, recurentă. Evoluează, de obicei, cu midriază. Mai mult de 14% din pacienţii cu anevrism de arteră comunicantă posterioară pot să nu aibă interesare pupilară, ceea ce impune o evaluare atentă a leziunilor de nerv III care nu asociază midriază. În general, leziunile complete de nerv III impun angiografie pentru a exclude anevrismul, dar explorarea angiografică este uneori necesară şi pentru evaluarea leziunilor incomplete de nerv III.

Nevrita optică produce durere oculară spontană, unilaterală, intensificată de mişcarea sau palparea globului ocular, scăderea AV sau a percepţiei culorilor şi scotom central unic ipsilateral. Pierderea vederii are în această boală o evoluţie bifazică, caracteristică. În primele 2-3 săptămîni se agravează, apoi se remite spontan fără terapie specifică. Majoritatea cazurilor sînt idiopatice iar 25-50% din pacienţi dezvoltă ulterior scleroză multiplă. Un număr mic de pacienţi dezvoltă nevrită optică bilaterală şi mielită transversă (boala Devic). *Leziuni similare celor din nevrita optică idiopatică* se întîlnesc în *boli autoimune*, *boli inflamatorii cronice ale regiunilor paraselare*, *neuroretinită*, *mase paraselare* (chiste, tumori, anevrisme), *arterită temporală*. Nevrita optică idiopatică poate fi confundată şi cu afecţiuni oculare parainfecţioase asociate infecţiilor cu HIV şi mycoplasma pneumoniae. *Amauroza fugace* şi *infarctul ocular* se produc în boala aterosclerotică sau în *arterita cu celule gigante* (la vîrstnici) şi în migrena sau în embolia de origine cardiacă, mai ales la tineri.

Durerea orbitală spontană este frecvent întîlnită în *bolile infecţioase virale* sau *cu ricketsii* şi apare în special la mişcările oculare de amplitudine maximală. Varicela poate produce ulcere conjunctivale şi keratite. *Virusul Epstein-Barr* poate determina infecţii ale glandelor lacrimale sau ale sacului lacrimal. *Limfogranulomatoza veneriană* sau *boala ghearelor de pisică* poate produce conjunctivită şi adenopatie preauriculară. *Trichineloza* produce miozită orbitală, edem şi durere spontană la mişcările globului ocular. *Febra Q* poate produce uveită anterioară. *Epidermoliza toxică* (TEN) produce eritem, bule şi eroziuni cutanate generalizate, leziuni care pot avea acelaşi aspect şi la nivel conjunctival. *Sindromul Stevens-Johnson* produce eroziuni ale mucoasei bucale, conjunctivită severă şi uneori ulceraţii corneene sau keratită. *Abcesul dentar* sau *pulpar* determină o durere severă dentară şi maxilară care poate iradia ocular de aceeaşi parte.

☐ DESCRIEREA AFECŢIUNILOR ENUMERATE

1. PLEOAPELE

A. Orjeletul (Urciorul) Orjeletul extern apare pe marginea liberă a pleoapei la baza unuia sau ▪ doi cili, ca un nodul dureros, sensibil, eritematos. Durerea, eritemul discret şi tumefacţia pot persista 3-5 zile, sfîrşind prin evacuarea spontană a unui material purulent. Cauza obişnuită o reprezintă infecţia stafilococică a foliculului pilos, a glandei Zeiss sau a glandei Moll. Orjeletul intern apare prin infectarea glandei Meibomius, care apare ca un nodul roşu, dureros, localizat profund în pleoapă şi care poate drena spre suprafaţa conjunctivală. Tratamentul constă în aplicaţii locale de comprese calde şi instilaţii cu antibiotice, folosite şi pentru prevenirea recidivelor.

B. Şalazionul. Poate fi asimptomatic sau dureros. Se prezintă ca un nodul de culoarea pielii adiacente, situat la marginea liberă a pleoapei (glanda Zeiss) sau profund în pleoapă (glanda Meibomius). În evoluţie se măreşte progresiv, putînd fi îndepărtat prin incizie conjunctivală şi chiuretaj. Leziunile pot fi multiple şi apar în acelaşi timp sau succesiv.

C. Carcinomul sebaceu al pleoapei. Afecţiunea este, de obicei, nedureroasă pînă la invazia unei glande Zeiss şi ulcerează rapid. Este aproape imposibil a diferenţia un carcinom în stadiu precoce de un şalazion, fără efectuarea unui examen histopatologic. Orice şalazion care recidivează în acelaşi loc sau care are o consistenţă neobişnuită trebuie obligatoriu examinat microscopic. Carcinoamele se dezvoltă insidios, au consistenţă fermă şi pot fi aderente la pielea supraiacentă. Şalazioanele se dezvoltă de obicei brusc, sînt elastice şi neaderente la pielea pleoapei. Acest tip de carcinom poate trece neobservat pînă într-un stadiu avansat. O formă clinică mai puţin obişnuită este cea de conjunctivită unilaterală persistentă sau de blefarită, consecinţă a dezvoltării intraepidermice a tumorii. Pleoapa superioară este afectată de 2-3 ori mai frecvent decît cea inferioară. În aceste cazuri, pentru a se stabili diagnosticul de carcinom intraepidermic, este necesară o biopsie în plină formaţiune conjunctivală sau de pe marginea pleoapei.

D. Blefarita. Această afecţiune este caracterizată prin prezenţa de cruste şi eritem pe marginea liberă a pleoapelor, în cazurile severe aparînd o ulceraţie dureroasă. Poate fi prezentă durerea palpebrală persistentă, care se intensifică la clipit sau la atingere. Se mai pot întîlni senzaţia de corp străin intraocular, o conjunctivită asociată şi, uneori, o keratită semnalată clinic de fotofobie şi lăcrimare. Orjeletul şi/sau şalazionul pot complica evoluţia. De această tulburare sînt responsabile dermatita seboreică a pielii capului şi/sau a feţei şi a marginii libere a pleoapei, precum şi infecţia stafilococică. Secundar blefaritei, cilii pot să cadă, să se rupă sau să se depigmenteze (poliozis), pot să crească dezordonat, orientaţi spre globul ocular (trichiazis), determinînd eroziunea şi iritaţia corneană şi/sau a conjunctivei oculare. Ca factori favorizanţi ai blefaritei se citează adeseori defectele de refracţie hipermetropice, care trebuie corectate cu lentile corespunzătoare. Tratamentul include controlul dermatitei seboreice asociate, cu sulfit de seleniu; infecţiei stafilococice a marginii libere ▪ pleoapei, prin tamponare uşoară cu vată, înmuiată în şampon de copii, aplicaţii locale de unguent antistafilococic.

E. Dacrioadenita acută. Se caracterizează prin tumefacție, durere spontană, roșeață și sensibilitate, localizate în jumătatea laterală a pleoapei superioare. Această afecțiune se poate asocia cu oreionul, mononucleoza infecțioasă, rujeola și cu alte boli sistemice. De asemenea, poate fi produsă prin invazia canalului lacrimal de o infecție bacteriană a pleoapei sau conjunctivei, situație care răspunde prompt la tratamentul antibiotic. Examenul CT al glandei inflamate va arăta mărirea de volum a acesteia, cu amprentarea osului adiacent și a sclerei. O eventuală abcedare poate fi identificată, de asemenea, prin examen CT sau ecografic al aparatului lacrimal.

F. Dacriocistita. Se caracterizează prin durere spontană persistentă, tumefacție, roșeață și sensibilitate, localizate imediat sub unghiul intern al pleoapei. Cele mai predispuse la această tulburare sînt femeile de vîrstă mijlocie. Instalarea bolii poate fi precedată de epiforă, care se datorează obstrucției canalului lacrimal. De această afecțiune răspund, de obicei, diferite specii de streptococi, dar au fost identificați, într-un număr mic de cazuri, și alți germeni precum: *Haemophilus influenzae, Klebsiella pneumoniae, Pseudomonas aeruginosa, Treponema pallidum, Mycobacterium tuberculosis, Chlamidia trachomatis* sau specii de ciuperci. Tratamentul presupune dezobstruarea canalului naso-lacrimal și administrarea de antibiotice. Formarea abceselor necesită incizie și drenaj.

G. Erizipelul. Este secundar infecției cu streptococ de grup A și apare ca un eritem difuz și sensibil al pielii feței și pleoapei. Pot apărea febra, starea de rău, durerile spontane persistente localizate la tegumentul feței și pleoapelor, toate cedînd prompt la tratamentul antibiotic. Vom prezenta, mai jos, un tip similar de infecție bacteriană a pleoapelor (celulita preseptală, periorbitală).

2. CONJUNCTIVA, IRISUL, CORNEEA, SCLERA ȘI GLOBUL OCULAR

A. Corpii străini din conjunctiva pleoapei sau din globul ocular. Suferința debutează brusc cu durere spontană și resimțită ca o senzație de corp străin în ochi. Corpii străini pot fi o particulă de praf, de metal, rumeguș sau o insectă. Durerea oculară poate fi exacerbată de clipit și poate apărea senzația de nisip în ochi, edemul pleoapei, lăcrimare intensă și fotofobie. Secundar microtraumatismului prin frecare, poate să apară congestia conjunctivală. Simptomele se remit după înlăturarea corpului străin, instilații de antibiotice și, eventual, după aplicarea unui pansament ocular ocluziv pentru 24 ore, dacă s-a produs o eroziune corneană.

B. Herpes Zoster oftalmic. Senzația de arsură unilaterală și/sau de durere lancinantă localizată la pleoapă, ochi și frunte este urmată, în interval de 1-4 zile, de tumefierea ipsilaterală a pleoapei și feței, de apariția unei erupții sub formă de vezicule grupate și de ulcere crustoase cu margini eritematoase în zona edemului palpebral și facial. Durerea oculară spontană, profundă, sfredelitoare, scăderea acuității vizuale, fotofobia sînt semne ale instalării keratitei și/sau iridociclitei. Apare, de asemenea, hiperemie conjunctivală, edem cornean și infiltrate intraepiteliale. În unele cazuri, se poate dezvolta o keratită disciformă profundă, ce conduce la pierderea acuității vizuale. La un număr mic de pacienți apare sclerita, hifema (hemoragie în camera anterioară a ochiului), glaucomul secundar. La pacienții infectați cu virusul HIV pot apărea forme severe de boală.

C. Conjunctivita

1. Bacteriană și virală. În loturile de pacienți studiate, infecția bacteriană sau virală a conjunctivei produce hiperemie conjunctivală difuză (81-93%); prurit (33-38%); vedere încețoșată (0-9%); senzație de arsură (11-31%); senzație de corp străin (6-44%); durere (22-31%); fotofobie (22-38%); cruste și aglutinarea cililor la trezire (25-45%); edem al pleoapelor (27-31%); secreții oculare apoase (39-50%); mucoase (17-19%) sau purulente (25-28%). La aceeași pacienți cu conjunctivită au fost observate și următoarele semne: hiperplazia foliculară (33-50%) sau papilară (0-22%), keratita punctată superficială (11-13%), adenopatia preauriculară (6-31%), hipersecreția conjunctivală (56-72%) și hiperemia conjunctivei bulbare (conjunctive injectate) (94-100%).

Unele studii au sugerat că hipersecreția apoasă, foliculii pleoapei, ganglionii preauriculari sensibili și măriți de volum apar mai frecvent în conjunctivitele cu chlamidii sau în cele virale și că absența acestor semne, în prezența secreției purulente, sînt în favoarea diagnosticului de conjunctivită bacteriană. Studii ulterioare au arătat o slabă corelație între semnele clinice și rezultatele de laborator, doar într-un singur raport există concordanță între semnele clinice de conjunctivită bateriană sau virală și culturi, într-un procent de numai 35-47%. Coloratiile Gram și Giemsa al exsudatului conjunctival pot fi negative în 85% din cazurile cu etiologie bacteriană.

În studiile realizate într-un spital orășenesc aglomerat, cele mai frecvente cazuri au fost cele cu *Stafilococ auriu* și *Streptococcus pneumoniae*. *H. influenzae* a apărut mai ales la copii, în timp ce speciile de *Proteus* și *Klebsiella* au fost izolate la mai puțin de 10% din totalul de cazuri. Numai 3% din afectări s-au datorat *N. gonorrhaeae*. Diagnosticul de conjunctivită bacteriană este dificil de pus pe rezultatele de laborator. *Stafilococcus epidermidis*, unele *Corynebacterii* și streptococii cresc mai ușor pe o conjunctivă normală și doar într-un mic procent, în culturile efectuate din secrețiile ochiului infectat. Atribuirea unei eventuale patogenități unor astfel de specii izolate rămîne, încă, o problemă nerezolvată.

***2. Conjunctivita purulentă datorată* Neisseriei gonorrhoeae.** Pacienții acuză durere oculară spontană, tumefacție, roșeață și chemozis conjunctival. Exsudatul este inițial seros, dar devine repede purulent. Apare

inflamația corneană, care determină o durere oculară profundă. De obicei, această infecție se limitează la un singur ochi, de aceeași parte cu brațul dominant al pacientului (uzual – bărbat). Conjunctivita se asociază frecvent cu uretrita acută gonococică. Coloranția Gram a exsudatului conjunctival vizualizează diplococi intracelulari gram-negativi. Aceștia pot fi izolați ca atare pe ciocolată-agar sau pe mediu Thayer-Martin. Afecțiunea răspunde bine la penicilină parenteral sau la tratamentul cu ceftriaxonă.

3. Chlamidia trachomatis. Conjunctivita acută este asociată cu arsuri și secreție uretrală. Conjunctiva unuia sau a ambilor ochi prezintă hiperemie, edem al pleoapei și/sau chemozis. Exsudatul poate fi apos sau mucopurulent. Produsele obținute prin raclarea conjunctivei sînt pozitive pentru *C. trachomatis* la imunofluorescență directă sau în culturi. Tratamentul constă în administrarea orală sau topică conjunctivală de tetraciclină sau eritromicină.

4. Keratoconjunctivita epidermică. Această afecțiune debutează frecvent cu faringită sau coriză. Apoi apare edem bilateral al pleoapelor, hiperemie conjunctivală și lăcrimare profuză. Pacientul prezintă arsuri oculare, senzație de corp străin și fotofobie. Se pot întîlni foliculi palpebrali și adenopatie preauriculară dureroasă. În cursul primei săptămîni se produce o keratită epitelială superficială difuză, urmată de leziuni epiteliale discrete – evidențiate la coloranția cu fluoresceină – și opacități granulare subepiteliale. Aceste leziuni corneene pot fi cauza pierderii acuității vizuale, care împiedică cititul sau conducerea automobilului. Pierderea acuității vizuale poate persista 3-24 de luni după vindecarea conjunctivitei. Cauza o constituie un adenovirus (de tip 8 sau 19). Pînă la 20% din cazuri prezintă doar conjunctivită. Afecțiunea se poate transmite de la om la om sau poate fi transmisă în cabinetele oftalmologice, de la instrumente, degete sau tonometre contaminate.

D. Irita acută și iridociclita

1. Irita supurativă. Debutează brusc, cu durere oculară spontană, unilaterală, profundă, intensă, persistentă, cu hiperemia zonei perilimbice și cu scăderea acuității vizuale. Examinarea la lampa cu fantă evidențiază precipitat proteic (strălucitor) și celule în camera anterioară, ca și turbidizarea vitrosului. Proiectarea unui fascicul luminos în ochiul neafectat determină o durere intensă în ochiul afectat, prin inducerea involuntară a contracției irisului inflamat. Este necesară puncția, pentru efectuarea culturilor și a coloranției Gram și trebuie început tratamentul antibiotic intravenos și intraocular. Cauzele bolii cuprind traumatismele penetrante, endocardita și septicemia.

2. Irita nesupurativă. Această boală debutează frecvent cu o senzație de usturime sau de arsură superficială, care se transformă repede în durere profundă. Apare fotofobia, datorată spasmului ciliar, iar acuitatea vizuală scade, datorită exsudării celulelor și proteinelor în camera anterioară. Durerea oculară spontană, ascuțită, lancinantă, iradiată uneori spre ceafă, apare în momentul în care pacientul citește (acomodare) sau privește în lumină (reflexul la lumină). Pupila este în general miotică, neregulată și slab reactivă. Corneea este indemnă de obicei, cu excepția cazurilor cînd se asociază keratita. Apare, de asemenea, hiperemia conjunctivală și pericorneană (cerc perikeratic), iar proiectarea unui fascicul luminos în ochiul normal produce durere controlateral. La examinarea camerei anterioare la lampa cu fantă se constată tenta strălucitoare datorată creșterii proteinelor în umoarea apoasă. Pe suprafețele interne ale corneei, cristalinului și irisului, se pot observa precipitate celulare inflamatorii. Obiectivul principal al tratamentului îl reprezintă prevenirea sinechiilor și a glaucomului. Acestea presupun dilatația pupilară cu atropină și administrarea topică – uneori sistemică – de corticosteroizi. Instilarea cicloplegicelor (care produc paralizia acomodației) pun irisul în repaus și, de obicei, ameliorează durerea.

Irita poate fi asociată cu: spondilita anchilopoetică, artrita psoriazică, sindromul Reiter, boala Vogt-Koyanagi-Harada, sindromul Behçet, bolile intestinale inflamatorii, sarcoidoza și cu infecții precum sifilisul, tuberculoza, histoplasmoza. Un număr mare de cazuri au etiologie necunoscută. Infecțiile specifice se vor corecta prin tratament antibiotic corespunzător.

3. Pseudoirite și pseudoiridociclite. Manifestări clinice asemănătoare pot să apară în oculopatia ischemică, consecutivă stenozei carotidiene, tumorilor metastatice sau leucemiei care afectează tractul uveal.

E. Traumatismele corneene și corpii străini corneeni. Traumatismele corneene pot produce durere oculară spontană, severă, unilaterală și sensibilitate locală, consecință a erodării, ulcerării sau perforării corneei. Durerea este intensificată de mișcarea pleoapei sau a ochiului. Pleoapa poate fi tumefiată și eritematoasă, iar conjunctiva bulbară hiperemică, injectată. Poate apărea lăcrimare profuză, blefarospasm și fotofobie. Aceste acuze se ameliorează brusc prin instilarea locală a unei singure picături de anestezic (proparacaină 0,5%), manevra fiind folosită pentru a diferenția o durere oculară datorată unei leziuni corneene simple, de una cauzată de conjunctivită, irită, glaucom sau de un ulcer corneean cronic. În leziunea corneeană simplă, gradul durerii se modifică semnificativ, în final aceasta fiind mult diminuată. Coloranția cu fluoresceină, examenul la lampa cu fantă și examenul microscopic al corneei confirmă constatările clinice și stabilesc extinderea și severitatea afectării corneene. Instilațiile cu antibiotic și pansamentul ocluziv conduc la vindecarea ulcerațiilor superficiale. Corpii străini intracorneeni determină simptome similare. Ei pot fi

observaţi direct sau prin examenul la lampa cu fantă, putînd fi extraşi. Orice pată reziduală sau „inel de rugină" trebuie obligatoriu înlăturate, înainte de a produce o reacţie inflamatorie sau o infecţie.

F. Keratita cu herpes simplex. Această afecţiune determină durere oculară spontană, secundară blefaroconjunctivitei, uveitei şi keratitei. Durerea este însoţită de lăcrimare intensă şi fotofobie. Sensibilitatea corneeană poate fi scăzută (reflex corneean diminuat). Coloraţia cu fluoresceină a corneei evidenţiază o leziune dendritică, ramificată, superficială. În anumite cazuri, leziunile corneene sînt punctiforme şi difuze, lineare sau în formă de stea. Hiperemia conjunctivală poate fi prezentă. Leziunile dendritice precoce constau din vezicule intraepiteliale care se rup rapid, producînd ulcer dendritic superficial. Leziunile herpetice recente şi leziunile veziculare de pe tegumentul palpebral sau conjunctivă pot fi uneori asociate. Infecţia cu herpes simplex se diagnostichează pe baza aspectului clinic caracteristic (ulcer dendritic) sau prin culturi virale. Testul hibridizării ADN-ADN, care foloseşte o probă de ADN biotinat pentru ▪ decela antigenul virusului herpes simplex obţinut prin spălături corneene este rapid şi specific. Diagnosticul rapid şi corect permite tratamentul precoce antiviral (trifluridină sau idoxuridina). Această afecţiune poate fi confundată cu o eroziune sau cu un ulcer traumatic şi, deci, poate fi tratată fără medicaţie antivirală. Situaţia descrisă se poate întîlni în condiţiile existenţei unui defect epitelial întins sau geografic al corneei. Ulcerele herpetice nu sînt asociate cu un istoric de traumatism. De obicei, sînt asociate cu conjunctivite foliculare medii şi cu sensibilitate corneană redusă. Unele cazuri de infecţie herpetică prezintă, pe lîngă conjunctivită, şi o zonă de opacifiere corneeană fără ulcerare, cauzată de o keratită disciformă sau stromală. La pacienţii care au keratită asociată cu herpes simplex nu trebuie instituită corticoterapia.

G. Glaucomul acut. Această afecţiune se manifestă acut prin durere spontană brutală şi severă şi prin sensibilitate oculară unilaterală. Durerea oculară este profundă, persistentă şi poate iradia în regiunea fronto-temporală. Vederea este neclară, apărînd halouri largi, colorate, în jurul surselor de lumină (de exemplu, luminile stradale). Durerea oculară poate fi însoţită de greaţă, vărsături şi durere abdominală. Uneori apar fotofobia şi bleforospasmul. Corneea este opalescentă şi edematiată; pupila este dilatată, răspunde slab la lumină, iar conjunctiva este edematiată şi hiperemică, cu injecţie perilimbică. Evidenţierea unei umbre iriene în sectorul nazal, la examinarea prin iluminare temporală ▪ irisului, susţine diagnosticul de glaucom cu unghi închis. Adîncimea camerei anterioare la nivelul unghiului poate fi estimată folosind o lampă cu fantă sau prin gonioscopie.

Tensiunea intraoculară măsurată cu tonometrul Schiotz depăşeşte, de obicei, 50 mmHg. Episodul acut poate fi depăşit prin instilarea de picături de pilocarpină 2% şi acetazolamidă sau prin crearea, cu laser, a unei mici deschideri în irisul periferic pentru a facilita scurgerea umorii apoase către camera anterioară. Crizele acute sînt frecvent precipitate de folosirea de midriatice cu durată lungă de acţiune sau prin şederea prelungită într-un loc întunecos (cinematograf, sală de teatru).

H. Episclerita. Se caracterizează prin durere spontană, cu caracter de înţepătură sau arsură, sensibilitate şi congestie vasculară, localizate într-un anumit sector al globului ocular, în vecinătatea limbului, în regiunea dintre inserţia muşchiului drept şi limbus (uni sau bilateral). Acuitatea vizuală nu este afectată, dar poate apărea fotofobie de intensitate medie. Există şi o formă nodulară de episclerită, constînd în apariţia unor excrescenţe purpurice, de cîţiva milimetri, pe fond hiperemic. Aceşti noduli sînt localizaţi în stratul elastic episcleral şi nu sînt aderenţi la sclera subiacentă. Evoluţia este variabilă: uneori episoade care se vindecă spontan în cîteva zile, alteori cazuri de episclerită nodulară ce pot persista pînă la 2 luni. Durerea şi congestia vasculară răspund la medicaţie antiinflamatorie nesteroidiană şi la corticosteroizi cu acţiune topică, în cîteva zile. Etiologia este necunoscută. Afecţiunea poate să apară singular sau poate recidiva. Anumite cazuri se asociază cu o boală virală recentă, cu o reacţie de hipersensibilitate sau cu contactul cu solvenţi industriali.

I. Sclerita. Aceasta afecţiune este idiopatică sau asociată cu colagenoze sistemice (cum sînt artrita reumatoidă, dermatomiozita, lupusul eritematos sistemic, poliarterita nodoasă, angeita hipersensibilizantă), cu boli artritice (guta, sindromul Reiter, artrita psoriazică, spondilita anchilopetică, policondrita recidivantă şi sindromul Still), unele cazuri sînt asociate cu infecţii bacteriene sau cu alte infecţii (herpes simplex, herpes zoster, sifilis, tuberculoză) sau cu boli de etiologie necunoscută (sarcoidoza, nefropatia cu IgA, Boala Takayashu, arterita temporală, boala intestinală inflamatorie, sindromul Behçet, acneea rozacee, piodermita gangrenoasă şi granulomatoza Wegener). S-au mai asociat infecţiile fungice, traumatismele şi intervenţiile chirurgicale pentru cataractă.

1. Sclerita anterioară. Tulburarea apare la unul sau la ambii ochi (50%), dar, deoarece implicarea celui de-al doilea ochi se produce săptămîni sau luni mai tîrziu, 67-90% din cazuri se prezintă iniţial cu sclerită unilaterală. Bilateralizarea se produce în decurs de 6 ani, în 80% din cazurile ce se asociază cu poliartrita reumatoidă şi doar în 35% din cazurile fără această asociere.

Boala se manifestă prin durere spontană oculară şi orbitală, asociată cu apariţia unor zone difuze sau nodulare de ţesut scleral hiperemic, sensibil şi subţiat. Din cauza subţierii sclerei, regiunile hiperemice implicate au o tentă roşie-albăstruie. Invazia corneei este semnalată de pierderea acuităţii vizuale şi apariţia lăcrimării şi fotofobiei. Părţi din cornee pot fi înlocuite de ţesut sclerotic, astfel încît corneea începe să semene cu sclera (keratita sclerotică).

La pacienții cu artrită reumatoidă, poate să apară o sclerită anterioară nodulară sau difuză care să conducă la o subțiere sclerală și, eventual, la perforarea globului. Consecințele acestui fenomen sînt hernierea uveală (scleromalacie perforantă) și pierderea ochiului, secundar infecției.

2. Sclerita posterioară. Se manifestă prin durere spontană, în ochi sau orbită, care poate iradia în regiunile frontală, temporală sau malară. Sînt afectați unul sau ambii ochi (10-33%). Acuitatea vizuală poate fi scăzută prin dezlipire exsudativă de retină, prin deformare maculară datorată unei mase (tumori) sclerale, prin edem macular cistoid sau prin nevrită optică. Unii dintre pacienții miopi remarcă o îmbunătățire a vederii, în timp ce la alți pacienți apare hipermetropia, datorită scurtării în diametru a globului ocular, prin îngroșare sclerală. Într-un mic număr de cazuri sînt prezente și edemul palpebral, ptoza palpebrală, chemozisul conjunctival, scăderea motilității oculare și irita.

Sclera anterioară a globului ocular afectat poate fi albă și aparent normală sau poate exista o dilatare a vaselor episclerale în fornix, o sclerită hiperemică superficială sau o sclerită anterioară nodulară sau difuză. Pacienții cu scleră albă prezintă, în general, istoric de hiperemie sclerală de intensitate medie cu apariție episodică, care a răspuns la tratamentul corticosteroid local. Secundar inflamației orbitale cauzate de extensia periscleritei asociate, apar exoftalmia, ptoza și edemul periorbital.

Durerea oculară poate fi exacerbată sau precipitată de mișcările globilor oculari, simulînd tabloul clinic al nevritei optice. În unele cazuri este prezentă diplopia, ca urmare a oboselii musculaturii extrinseci a globului ocular. Atît durerea, cît și diplopia sînt determinate de miozita mușchilor oculari.

Examinarea fundului de ochi poate evidenția distal o masă tumorală, care mimează uneori melanomul. În cazul scleritei posterioare, masa produsă de sclera îngroșată are aceeași culoare cu pigmentul epiteliului adiacent și un pattern vascular coroidian normal. Este înconjurată de pliuri coroidiene sau de strii retiniene, putîndu-se dezvolta, în timp, dezlipirea buloasă de retină. Pliurile coroidiene, striile retiniene și edemul discal, fără masă distală, pot să apară la pacienții cu inflamație difuză, de intensitate medie. Este posibilă dezlipirea ciliocoroidală inelară, care deplasează irisul și cristalinul înainte, închizînd unghiul și conducînd la glaucom secundar. Inflamația coroidiană poate avea ca rezultat dezlipirea exsudativă de retină. Dezlipirea poate fi localizată la polul posterior sau poate fi buloasă, cu deplasarea lichidului subretinian. Într-un mic număr de cazuri poate apărea edem macular cistoid.

Diagnosticul de sclerită posterioară este confirmat de ecografie, care va arăta aplatizarea polului posterior al globului ocular, îngroșarea sclerală și edemul retrobulbar. O tomografie computerizată poate arăta aceleași modificări. Angiografia cu fluoresceină (AF) arată multiple zone focale de fluorescență retiniană care, după injectare, cresc în dimensiuni și strălucire. În ultima fază a angiogramei, substanța colorantă se acumulează în lichidul subretinian. AF ajută la diferențierea scleritei posterioare de o corioretinopatie centrală seroasă care, de obicei, este asociată numai cu un singur loc de scurgere a substanței de contrast. Sclerita răspunde bine la terapia cu corticosteroizi injectați retrobulbar și la administrarea per os de prednison, indometacin sau aspirină.

J. Endoftalmita și panoftalmita. Endoftalmita afectează cavitățile oculare și țesuturile adiacente, din imediata apropiere. Panoftalmita implică sclera, coroida, retina și capsula Tenon. Diferențierea clinică a acestor afecțiuni este cantitativă. Ambele se manifestă prin durere spontană și sensibilitate oculară severă, cornee opalescentă, pierderea vederii și hipopion. Panoftalmita produce edem și eritem palpebral, exoftalmie și/sau chemozis.

Endoftalmita poate fi secundară unui traumatism penetrant, chirurgiei intraoculare sau perforării unui ulcer cornean; se poate datora extensiei infecției de la un țesut adiacent (abces orbital) sau se realizează prin diseminarea bacteriană de la un focar situat la distanță (de exemplu: endocardita, sepsisul abdominal, meningita).

Într-un lot de 30 de pacienți care au dezvoltat endoftalmie după implantarea intraoculară de cristalin pentru rezolvarea cataractei, incidența simptomelor prezentate a fost: durerea oculară profundă, severă (73%), scăderea acuității vizuale (57%), hipersecreție purulentă (23%), ochiu roșu (13%) și fotofobia (7%).

Semnele constatate la examenul obiectiv au fost: edemul palpebral (33%), injectarea conjunctivală (67%), edemul/opalescența corneeană (67%), hipopionul (70%) și absența reflexului roșu (73%). În unele cazuri, s-a semnalat o creștere a tensiunii intraoculare. Mai rar, pacienții prezintă febră, leucocitoză și deviere la stînga a formulei leucocitare. Umorile apoasă sau vitroasă au fost aspirate și trecute pe medii de cultură. Bacteriile cel mai frecvent izolate au fost *Stafilococul auriu* (31%) și stafilococii coagulazo-negativi (58%). Pacienții au fost tratați cu antibiotice, administrate topic și intravenos, uneori chiar în injecții subconjunctivale. Frecvent, s-a practicat vitrectomia pars plana (30%). În loturile studiate, s-a obținut o acuitate de cel puțin 20/70 în 53% din cazuri.

Panoftolmita clostridiană endogenă apare secundar rupturii veziculei biliare, colitei ischemice, diverticulitei sigmoidiene și adenocarcinomului de colon. Manifestările caracteristice acestei afecțiuni sînt: bulă gazoasă în camera anterioară, instalarea rapidă a orbirii, apariția în camera anterioară a unui lichid maroniu sau sanguinolent. Semnele frecvent constatate sînt exoftalmia, durerea severă și edemul palpebral maroniu. Această afecțiune s-a dovedit a fi letală în toate cazurile. Într-unul din cazurile raportate, colorația Gram a umorii apoase a pus în evidență

bacili gram-pozitivi de formă aproape rotundă, cu spori terminali, bacteria izolată fiind *Clostridium septicum*.

Cele mai multe cazuri de endoftalmită sînt cauzate de bacterii (stafilococi, streptococi şi coliformi), rareori etiologia lor fiind fungică (mucormicoză, aspergiloză, blastomicoză şi sporotricoză). Unele cazuri se datorează necrozei unei tumori intraoculare, culturile fiind negative.

K. Celulită preseptală (periorbitală). De obicei, inflamaţia se produce anterior de septul orbital şi este secundară sinuzitei, traumatismului pleoapei, conjunctivitei sau dacriocistitei. Există constant: edem, sensibilitate, căldură locală, eritem uni sau bipalpebral. Se pot constata chemozis şi îngustarea marcată a fantei palpebrale. Febra este mai frecventă la copii. Durerea este, de regulă, moderată şi apare doar la tentativa de mobilizare a pleoapelor. Nu există exoftalmie, diplopie sau limitarea mişcărilor oculare extrinseci. Mişcările oculare complete, neînsoţite de durere, diferenţiază boala de celulita orbitală. La adulţi, agenţii infecţioşi obişnuiţi sînt *Stafilococul auriu* şi *Streptococul piogen*, în timp ce la copiii sub 5 ani, agentul etiologic principal este *H. influenzae*. Este posibil drenajul spontan la suprafaţa pleoapei. Coloraţia Gram şi bacteriologia oricărei supuraţii drenate spontan identifică agentul cauzal. Această afecţiune se vindecă după tratament oral sau intravenos cu antibiotice penicilinazo-rezistente.

3. BOLILE ORBITALE – „OCHIUL ROŞU", EXOFTALMIA ŞI DIPLOPIA

A. Pseudotumora orbitală idiopatică. Această afecţiune este clinic asemănătoare cu sclerita posterioară. Pacientul poate prezenta exoftalmie, durere oculară spontană, profundă, persistentă, sîcîitoare, edem al pleoapei, ptoză, injectare şi chemozis ale conjunctivei, motilitate oculară redusă, papilită, irită şi strii retiniene. La examenul fundului de ochi, pseudotumora se însoţeşte rareori de mase sclerale sau de dezlipire exsudativă de retină. Afecţiunea poate debuta bilateral. Ecografia în modul B arată îngroşare sclerală şi edem în spaţiul Tenon. Examenul CT indică un infiltrat orbital difuz şi scleră îngroşată. Se poate obiectiva, destul de frecvent, şi o masă orbitală. Această afecţiune răspunde la tratamentul cu corticosteroizi, ca şi sclerita posterioară. Mulţi autori consideră sclerita posterioară şi pseudotumora orbitală ca fiind două forme ale aceleiaşi boli. Alte denumiri ale acestei afecţiuni sînt sclerotenonita sau perisclerita acută.

B. Abcesul orbital subperiostal. De obicei, este secundar sinuzitei. Abcesul se formează între peretele osos al orbitei şi periost, de-a lungul acesteia (de exemplu, periorbita). Primele semne sînt febra şi celulita preseptală unilaterală. Apar apoi chemozisul şi exoftalmia asimetrică, însoţită de deplasarea ochiului de partea opusă abcesului. Globul ocular poate prezenta o deviaţie laterală sau în jos. Mişcarea oculară este limitată de partea abcesului, avînd drept consecinţă diplopia privirii fixe. Sensibilitatea la palpare poate fi prezentă în regiunea dintre marginea orbitală medială şi globul ocular, la nivelul abcesului. Puroiul poate drena prin pleoapă, determinînd o fistulă. Pacienţii cu abces acuză, uneori, o durere retroorbitală moderată sau severă, iar semnele şi simptomele pot progresa fără să răspundă la antibioterapie, pînă cînd sinusul implicat este drenat şi irigat. Uneori, examenul CT pune în evidenţă abcesul, dar sensibilitatea metodei este limitată. Un abces subperiostal se poate vindeca fără drenaj, după tratarea sinuzitei asociate şi prin administrare parenterală de antibiotice. Totuşi, unele abcese necesită drenaj chirurgical.

C. Celulita orbitală. Această complicaţie a sinuzitei se manifestă prin febră, edem unilateral al pleoapei, roşeaţă, sensibilitate dureroasă şi căldură locală, chemozis şi durere orbitală severă, persistentă. Sînt prezente exoftalmia axială şi limitarea simetrică a mişcărilor oculare, în contrast cu semnele găsite la abcesul subperiostal. Durerea se intensifică la încercările de mişcare a globului ocular afectat. Poate fi localizată în etajul superior şi mijlociu al feţei, fiind secundară implicării ramurilor trigeminale V1 şi V2. Oftalmoplegia externă, ptoza, pupila midriatică fixă, scăderea acuităţii vizuale sau orbirea pot semnala formarea unui abces orbital. În caz de abces, pot exista semne de edem papilar, congestie venoasă şi hemoragie retiniană.

Examenul CT ne poate ajuta în diferenţierea unei boli orbitale de una preseptală şi identifică, de obicei, sinusurile infectate sau un abces orbital. Ecografia evidenţiază edemul orbital, care dă un aspect marmorat grăsimii orbitale şi edemul muşchilor extrinseci oculari, la pacienţii cu celulită orbitală. Antibioticele administrate intravenos şi drenajul sinusurilor şi/sau a colecţiei orbitale vor conduce la vindecare fără complicaţii (cum ar fi: tromboză de sinus cavernos, meningită, abces cerebral).

Bolile sinusale sînt cauza celulitei orbitale la 64-84% din pacienţi. Sinusurile implicate, în ordinea descrescătoare a frecvenţei sînt: etmoidal, frontal, maxilar şi sfenoidal. Alte cauze, mai puţin frecvente, cuprind celulita localizată la faţă sau pleoape, dacriocistita acută, infecţiile dentare sau auriculare, abcesele extradurale sau cerebrale, panoftalmita, traumatismele deschise, granulomatoza Wegener, rabdomiosarcomul orbitei, melanomul coroidian necrozant ca şi penetrarea iatrogenă a orbitei în cadrul chirurgiei nazale sau sinusale. Mai rar, febra tifoidă, tuberculoza, rickettsioza, sifilisul, scarlatina, endocardita bacteriană şi bolile virale (herpesul simplex, herpesul zoster şi mononucleoza infecţioasă) determină, la rîndul lor, inflamaţie orbitală.

Infecţiile fungice (mucormicoza, aspergiloza) şi infestările cu paraziţi (trichineloza, echinococcoza, cisticercoza) pot implica şi orbita. Cele mai frecvente bacterii izolate la adulţi sînt *S. aureus, S. pyogenes, S. pneumoniae*, în timp ce *H. influenzae* este mai frecvent la copiii sub 5 ani.

Examenul CT nu poate decela întotdeauna eventuala implicare a orbitei. Poate obiectiva creşterea dimensiunilor muşchiului drept intern (consecutivă edemului), separarea periostului de lamina papiracee (semn de abces sub-

periostal), exoftalmia, edemul grăsimii orbitale şi existenţa unui nivel hidro-aeric în cavitatea abcesului. Într-unul din loturile de pacienţi luaţi în studiu, sensibilitatea examenului CT în bolile orbitale a fost de numai 50%, iar abcesele subperiostale au fost dificil de identificat. Pînă la 40% din pacienţii cu celulită sau abces orbital pot rămîne nediagnosticaţi datorită rezultatelor echivoce sau negative obţinute la examenul clinic şi CT.

D. Mucormicoza rinocerebrală. Această boală cu mortalitate foarte ridicată apare cel mai frecvent la diabetici (80%), mai ales la cei prost controlaţi, cu cetoacidoză. Mucormicoza apare, de asemenea, în condiţii de insuficienţă renală (de exemplu, la pacienţii cu transplant renal, cu necroză corticală renală sau cu sindrom nefrotic acut), în leucemie, boală Hodgkin şi în alte limfoame, în chimioterapia anticanceroasă, în imunosupresie, în malnutriţie şi diaree cronică, în septicemie sau arsuri întinse.

Debutează clinic cu febră, stare toxică, obstrucţie nazală şi, uneori, cu rinoree ciocolatie sau hemoragică de aceeaşi parte cu leziunea. Simptomele de infecţie nazală sau sinusală pot fi absente. Durerea spontană severă orbitală şi, uneori, facială ipsilaterală se asociază cu edem palpebral şi, uneori, facial. Pot să urmeze eritem, sensibilitate palpebrală şi chemozis. Exoftalmia, oftalmoplegia, ptoza şi pupila midriatică fixă, ca şi scăderea marcată a acuităţii vizuale, semnalează o celulită orbitală severă, cu implicarea apexului orbital. Pe mucoasa nazală, etmoidală sau palatină poate apărea o escară neagră, consecinţă a infarctului vascular secundar invaziei arteriale fungice. Infecţia orbitală debutează, de obicei, în sinusul etmoidal sau sfenoidal. Se poate extinde rapid la creier, prin lama cribriformă, determinînd necroza lobului frontal şi a tractului olfactiv. Uneori, infecţia atinge apexul orbital şi sinusul cavernos, producînd tromboza sinusului ipsilateral şi, în cîteva zile, şi a celui controlateral. Infecţia fungică poate invada artera carotidă intracavernoasă, generînd tromboza şi infarctul septic multifocal cerebral ipsilateral. Leziunile datorate ischemiei, encefalitei sau hemoragiei apar în orice porţiune din creier (emisfere cerebrale, talamus, hipotalamus, mezencefal, punte). Examenul CT va decela afectarea sinusală orbitală sau cerebrală. Doar în puţine cazuri s-au constatat modificări la examenul RMN: îngroşarea mucoasei sau secreţii în sinusul etmoid, infiltrarea planului grăsos, medial de muşchiul drept intern, edemul muşchiului drept intern, tumefacţia ţesutului preseptal şi invazia în spaţiile profunde ale feţei (fosa infratemporală şi fisura pterigomaxilară). Tromboza sinusului cavernos poate fi de asemeni vizualizată prin RMN, iar leziunile cerebrale şi cele de trunchi cerebral pot fi demonstrate cu o mai mare fineţe prin RMN, decît prin examen CT. Diagnosticul de infecţie cu speciile *Rhizopus*, *Mucor* sau *Absidia* este confirmat prin examinarea microscopică a ţesutului nazal sau palatal biopsiat, a mucoasei sinusale rezecate sau a ţesutului orbital. Hifele mari, neseptate, ramificate în unghiuri drepte sînt caracteristice familiei Mucoraceelor. Membrii acestei familii au capacitatea de a creşte de-a lungul pereţilor vaselor de sînge, producînd ocluzii vasculare sau embolii prin hife sau vasculită necrotizantă. Supravieţuirea implică controlul diabetului, administrarea de amfotericină B, drenajul chirurgical şi/sau debridarea sinusurilor implicate, escarelor şi ţesutului necrotic din orbită. Această afecţiune poate determina tromboză bilaterală de sinus cavernos şi poate simula tromboza bacteriană de sinus cavernos. Deosebirea constă în faptul că instalarea mucormicozei se face în contextul diabetului sever, al insuficienţei renale sau al imunosupresiei, al existenţei escarelor nazale, palatinale şi sinusale; de asemenea, pierderea vederii este rapidă şi biopsia evidenţiază hife ramificate. Numai un mic procent de pacienţi cu mucormicoză dezvoltă ocluzie de sinus cavernos.

E. Tromboza bacteriană a sinusului cavernos. Această afecţiune poate fi precedată de o celulită sau un furuncul în treimea medie a feţei, de un orjelet, o sinuzită etmoidală sau sfenoidală sau de o infecţie dentară interesînd dinţii maxilari (10% din cazuri). Mai rar, ea urmează extensiei unei celulite orbitale, unei otite medii sau mastoiditei. Germenii cel mai frecvent izolaţi sînt *S. aureus*, *Stafilococcus albus*, *S. pneumoniae*, *S. pyogenes*, specii de *Proteus*, *Pseudomonas* sau bacterii anaerobe. Rareori, infecţia bacteriană poate fi simulată de aspergiloza sau mucormicoza invazive, care determină tromboză sinusală.

Pacienţii se prezintă la medic cu febră, stare generală alterată, stare toxică şi uneori letargie. Există întotdeauna o durere orbitală spontană persistentă, care poate iradia spre regiunea frontală sau spre etajul mijlociu al feţei. Semnele locale de debut sînt edemul palpebral, ce se poate extinde la baza nasului şi în regiunea frontală, chemozisul conjunctival, diplopia şi ptoza. Se constată frecvent şi oftalmoplegie sau oftalmopareză, iar paresteziile, hipoestezia sau hiperestezia în partea superioară a hemifeţei (de exemplu ramurile V1 şi V2 trigeminale) apar asociate cu ptoza şi cu midriaza fixă (nervul cranian III). În 90% din cazuri sînt prezente ptoza, exoftalmia şi chemozisul. Apar modificări ale statusului mental (50% din cazuri) şi meningism (40% din cazuri). Examenul fundului de ochi arată edem papilar, congestie venoasă şi hemoragii retiniene, în 60% din cazuri. Acuitatea vizuală scade în 25% din cazuri (mai rar decît în mucormicoză). Convulsiile şi hemipareza secundare encefalitei sau infarctului cerebral apar în mai puţin de 5% din cazuri. Interesarea ochiului controlateral, prin progresiunea infecţiei, se produce în 2-4 zile, datorită diseminării germenilor prin sinusurile intercavernoase. Aceşti pacienţi prezintă bilateral edem palpebral, exoftalmie, ptoză, chemozis şi oftalmoplegie. Leucocitoza este frecventă, iar examenul LCR indică fie pleiocitoză mixtă (cu leucocite polimorfonucleare şi celule mononucleare) şi glicorahie normală, fie o predominanţă a polimorfonuclearelor şi un nivel scăzut de glucoză. Culturile din sînge şi LCR sînt pozitive într-un procentaj mic de cazuri. Radiografiile

TABELUL 3-1
DIAGNOSTICUL DIFERENȚIAL AL OCHIULUI ROȘU, EXOFTALMIEI ȘI/SAU OFTALMOPAREZEI

	Boala inițială	Durere orbitală	Edem sau chemozis periorbital	Exoftalmie	Escară nazală/ palatină	Afectarea ramurilor trigeminale V_1 și V_2	Sindromul fisurii orbitale superioare
Celulita periorbitală	Infecții ale pielii feței Sinuzită	minimă	da	0%	0%	fără	fără
Celulita orbitală	Sinuzită	da 85%	da 95%/65%	da 89%	fără, doar în mucormicoză, aspergiloză	poate apărea	rar
Mucormicoza rinocerebrală	Sinuzită etmoidală sau maxilară Cetoacidoză diabetică	da	da	da	da	da	poate apărea
Tromboza bacteriană de sinus cavernos	Infecție facială Sinuzită sfenoidală Infecție dentară	da	da	da	fără	da	poate apărea, sau aspecte similare
Hematomul orbital	Varice orbitale Tumoră orbitală Tensiune	da	ușor	da	fără	fără	poate apărea
Oftalmopatia acută tiroidiană	Eutiroidism, hipertiroidism, hipotiroidism	da	da	da	fără	fără	fără
Anevrismul carotidian intracavernos	Hipertensiune Anevrism congenital	da	poate apărea	poate apărea	fără	60%	16%
Fistula cavernoasă carotidiană	Traumatism Anevrism	da	da	da, pulsatilă	fără	da	poate apărea, sau aspecte similare

sinusale convenționale sînt mai puțin precise decît examenul CT în detectarea unei sinuzite sfenoidale. Examenul CT poate evidenția exoftalmia, bombarea pereților laterali ai sinusului cavernos, defectele de umplere cu contur neregulat și, mai rar, prezența de aer în sinusul cavernos. În afară de cazul în care tromboza sinusului cavernos este secundară extensiei intracavernoase a unui abces orbital, orbita nu prezintă modificări la examenul CT, cu excepția vizualizării unei vene oftalmice dilatate. Imaginile RMN (T_1 și T_2) evidențiază semnale hiperintense în venele oftalmice și în sinusul cavernos, care sînt identificate ca trombi. Sensibilitatea RMN în demonstrarea trombozei sinusului cavernos nu a fost evaluată, dar pare să fie superioară examenului CT. Diagnosticul diferențial al afecțiunilor care prezintă ochi roșu, exoftalmie și/sau oftalmoparezã este prezentat în tabelul 3-1.

F. Oftalmopatia tiroidiană. Această afecțiune este cea mai frecventă boală care afectează orbita. De obicei, se prezintă cu retracție palpebrală și exoftalmie moderată. A fost raportată o formă acută mai puțin obișnuită a acestei boli, care debutează cu durere orbitală spontană, persistentă, uni sau bilaterală, exoftalmie, ochi roșu, cu chemozis, edem palpebral, ptoză și limitarea mișcărilor oculare, avînd ca efect diplopia. După instalarea oftalmoparezei, poate urma pierderea progresivă a vederii pînă la orbire, consecință a comprimării nervului optic de către musculatura oculară extrinsecă edematiată și mărită de volum. Ptoza este secundară afectării mușchiului ridicător al pleoapei superioare. Uneori, există și edem papilar. Pacienții care se prezintă în această stare pot fi eutiroidieni, hiper sau hipotiroidieni. Dacă debutul a fost unilateral, apare în decurs de o săptămînă afectarea bilaterală, cu o anumită inechipotență în ce privește gradul de severitate. Un examen CT de orbită evidențiază bilateralitatea afecțiunii, cu mărirea corpului unuia sau mai multor mușchi oculari, și conservarea inserțiilor tendinoase. Poate apărea o creștere de volum a grăsimii

Sindromul apexului orbital superior	Pierderea acuității vizuale	Oftalmoplegie	Infarct cerebral, encefalită, meningită	Semne de celulită orbitală la examenul CT sau RMN	Tromboză de sinus cavernos	Afectare bilaterală	Răspuns la corticosteroizi	Angiografia carotidiană
fără	0%	0%	0%	0%	0%	frecvent	fără	negativă
rar	20%	73%	2,5%	da 50%	5% pot dezvolta tromboză de sinus cavernos	rar	fără	negativă
poate apărea	75%	da	frecvent	da	neobișnuită, doar dacă apare tromboza de sinus cavernos secundară celulitei orbitale	neobișnuită, doar dacă apare tromboza de sinus cavernos	fără	poate arăta stenoză sau ocluzie intracavernoasă
poate apărea, sau aspecte similare	25%	da	rar	rar, doar dacă boala inițială este celulita orbitală	da	inițial uni, apoi bilateral	fără	stenoză sau ocluzie intracavernoasă
poate apărea	poate apărea	da	0%	fără; hematom detectat	fără	0%	fără	negativă
poate fi prezent	poate apărea	da	fără	fără; mușchi oculari măriți de volum	fără	inițial uni, apoi bilateral	dramatic	negativă
poate apărea, sau aspecte similare	20%	67%	poate apărea	fără	poate apărea	rar bilateral (doar 28 de cazuri)	fără	anevrism de arteră carotidă intracavernoasă
poate apărea, sau aspecte similare	32%	poate apărea	poate apărea	fără	poate apărea	12-15% din cazurile traumatice	fără	fistulă carotido-cavernoasă

orbitale, care, alături de mușchii măriți de volum, este responsabilă de exoftalmie. În 66% din cazuri există răspuns la tratamentul cu prednison, iar 64% din cei care nu răspund la acesta beneficiază de radioterapie locală. Înainte ca diagnosticul corect să fie pus, oftalmopatia tiroidiană este diagnosticată frecvent drept celulită orbitală și este tratată cu antibiotice.

G. Hematomul orbital. Pacienții acuză durere spontană sau senzație de disconfort, de presiune orbitală, unilateral. Acestea apar brusc, fiind însoțite de exoftalmie, ptoză și diplopie, secundare oftalmoparezei. Uneori, fenomenele de mai sus sînt însoțite de grețuri și vărsături. În interval de 24 de ore pot să apară echimoze ale pleoapei. Exoftalmia severă și retracția palpebrală conduc la uscarea și ulcerarea corneei, iar comprimarea nervului optic conduce la pierderea vederii. Cauza cea mai frecventă este ruperea unor varice orbitale sau a unui mic ram din vena oftalmică, dar sîngerarea se poate produce și dintr-o tumoră orbitală, sau secundar hipertensiunii arteriale severe, stressului din timpul lucrului sau unei coagulopatii. Pacienții cu sîngerare secundară ruperii unor varice au istoric de exoftalmie fluctuantă în copilărie, cu exacerbări tranzitorii legate de o creștere a presiunii venoase la nivelul extremității cefalice (de exemplu, la efort sau tuse). Diagnosticul de hemoragie poate fi confirmat tomografic, iar simptomele retrocedează după decomprimarea orbitală, dacă funcția nervului optic este amenințată.

H. Anevrismul de arteră carotidă intracavernoasă. Această afecțiune se manifestă acut, printr-o durere oculară sau retroorbitală, unilaterală, intensă, persistentă sau sfredelitoare și prin parestezii și/sau dureri faciale (60%). Pot să apară oftalmopareza sau oftalmoplegia cauzatoare de diplopie (pînă la 67% din cazuri), precum și implicarea nervului III (20-40%), IV (43-53%) și VI (43-53 %). În 16% din cazuri, apare o variantă a sindromului de fisură orbitală superioară, cu durere facială și oculară, cu

diplopie, iar în 43% din cazuri apare o formă a sindromului de sinus cavernos. Pacienţii descriu prezenţa unui suflu de aceeaşi parte cu anevrismul. Diagnosticul este confirmat prin examen CT sau RMN, care arată eroziunea osului şi/sau lezarea masei paraselare. RMN poate fi falsă negativă în cazul anevrismelor mai mici de 1cm sau poate confunda un anevrism mare, trombozat, cu o tumoră sau un hematom. Angiografia carotidiană este extrem de sensibilă şi specifică. Anevrismele gigante (>2,5 cm) apar în 16-73% din cazuri, în funcţie de loturile luate în studiu, ele putînd determina compresia nervului optic sau a chiasmei optice, cu pierderea vederii (în 20% din cazuri) sau hipopituitarism. Ruptura spontană poate produce hemoragie subarohnoidiană, epistaxis sau o fistulă carotido-cavernoasă.

I. Fistula carotido-cavernoasă. Fractura posttraumatică de bază de craniu se poate asocia cu sîngerare din artera carotidă internă şi formarea unei fistule carotido-cavernoase. Ruptura unui anevrism intracavernos de arteră carotidă internă determină cele mai multe cazuri de fistulă cu debut spontan. Alte cauze de fistule netraumatice includ bolile de colagen, disecţia de arteră carotidă, displazia fibromusculară.

Semnele şi simptomele afecţiunii sînt: durere oculară spontană, localizată unilateral, în regiunea retroorbitală, la nivelul feţei şi în zona parieto-temporală adiacentă, asociate cu un suflu orbital obiectiv şi/sau subiectiv. Exoftalmia rapid progresivă apare în 1-3% din cazuri. Exoftalmia pulsatilă, congestia conjunctivală şi retiniană, edemul papilar, venele retiniene pulsatile şi chemozisul conjunctival sînt frecvent prezente. Pierderea vederii de aceeaşi parte se poate constata în pînă la 32% din cazuri, existînd posibilitatea progresiei spre orbire, în 5% din cazuri. Prin interesarea nervilor III, IV şi VI în sinusul cavernos poate apărea diplopia. Fistula sîngerează uneori, determinînd hemoragie infracerebrală potenţial letală (3%), hemoragie subarahnoidiană (3%) şi epistaxis (3,1%). Angiografia cerebrală poate evidenţia fistula. Toate semnele şi simptomele, inclusiv pierderea vederii şi oftalmoplegia pot fi rezolvate total sau parţial prin închiderea fistulei.

J. Şuntul duro-cavernos. Ruperea vaselor durale cu pereţi subţiri în sinusul cavernos, cu drenaj anterior în vena oftalmică superioară, poate cauza durere oculară unilaterală, exoftalmie, ochi roşu, oftalmopareză cu diplopie şi scăderea acuităţii vizuale, datorată ischemiei. De aceeaşi parte pot fi prezente congestia venoasă retiniană, edemul papilar şi hemoragiile retiniene. Dacă angiografia convenţională de carotidă internă este negativă, este posibil un şunt duro-cavernos, caz în care este obligatorie o angiografie selectivă de arteră carotidă externă. Aceasta poate evidenţia umplera precoce a sinusului cavernos sau o malformaţie A-V (arterio-venoasă) a durei mater. Drenajul anterior se asociază frecvent cu tromboza sinusului cavernos şi/sau a sinusului pietros inferior. Aceasta este demonstrată prin RMN.

K. Apoplexia pituitară. Poate fi determinată de hemoragia masivă sau de infarctul hemoragic al unei tumori pituitare. Durerea retroorbitală severă şi/sau cefaleea frontală sau generalizată (63%) şi pierderea vederii (59%) apare brusc. Pacienţii mai pot prezenta durere orbitală uni sau bilaterală, diplopie datorată afectării nervilor III, IV şi VI în sinusul cavernos adiacent (16%) şi pot fi prezente semne de oftalmoplegie sau oftalmopareză, ca şi scăderea acuităţii vizuale şi defecte de cîmp vizual. De asemenea, sînt posibile hemianopsia homolaterală sau bitemporală, defectele parţiale de cîmp vizual şi un scotom central, simulînd nevrita optică. Circa 12% din cazuri dezvoltă tulburări de conştienţă şi asociază febră şi meningism, datorate hemoragiei subarahnoidiene sau eliminării de fragmente din tumora necrozată în spaţiul subarahnoidian. Pacienţii grav bolnavi prezintă greţuri, vărsături şi, uneori, exoftalmie sau ocluzie carotidiană cu hemipareză controlaterală, legată de compresiunea sinusului cavernos prin mărirea bruscă de volum a tumorii pituitare. Disfuncţia sexuală asociată, ginecomastia, galactoreea, amenoreea şi căderea părului pot fi semne clinice importante pentru diagnosticarea unei tumori pituitare, aceasta putînd fi confirmată prin examen CT sau RMN. Se impune înlăturarea tumorii, pentru a preveni pierderea definitivă a vederii şi diplopia.

4. DUREREA ORBITALĂ IRADIATĂ

A. Sîngerările minore dintr-un anevrism. Determină cefalee homolaterală cu caracter de uruitură, localizată în regiunea retroorbitală şi frontală. Durerea facială şi retroorbitală de aceeaşi parte apare în unele loturi, la 53% din pacienţii cu sîngerări minore din ruptura arterei carotide interne sau din anevrismul de arteră comunicantă posterioară. S-a constatat că durerea este neobişnuit de severă în 50% din cazuri şi se însoţeşte de greţuri, vărsături sau durere în gît, în pînă la 18% din cazuri. În 3% din cazuri apare confuzie, letargie, stare de rău, slăbiciune, ataxie sau paralizie de nerv III (diplopie).

Diagnosticul de hemoragie subarahnoidiană minoră este confirmat prin examen CT (40% sensibilitate) sau prin puncţie lombară (95% sensibilitate în timpul primelor trei zile), iar anevrismul hemoragic este confirmat prin angiografie cerebrală (sensibilitate 99%).

B. Disecţia de arteră carotidă. Are debut brutal, cu durere spontană unilaterală a feţei şi/sau a capului şi/sau cu un suflu perceput de pacient. Poate apărea durere la nivel cervical anterior. Durerea retroorbitală şi facială sînt frecvente şi se pot însoţi de un suflu carotidian ipsilateral şi de sindrom Horner cu ptoză, mioză şi prezervarea sudoraţiei faciale sub marginea supraorbitală. Este descrisă şi amouroza fugace, pierderea permanentă a vederii şi paralizia nervului abducens, cu diplopie. Scalpul poate fi sensibil ipsilateral. Instalarea durerii faciale şi oculare precede, cu ore sau zile, instalarea disfaziei şi a hemiparezei controlaterale permanente sau tranzitorii, uneori asociate.

O situație neobișnuită este cea a disecției carotidiene bilaterale. Diagnosticul este confirmat prin angiografie carotidiană, care demonstrează stenoza sau ocluzia carotidiană (neregulată, conică, lungă); formarea unui pseudoanevrism; detașarea unui lambou din intimă și/sau prezența unui lumen dublu. Urmărirea bolnavilor timp de 6 luni arată, la o mare parte din cazuri dispariția tuturor modificărilor arteriografice. Efortul fizic intens, istoricul de hipertensiune, sindromul Marfan, sifilisul, displazia fibromusculară și necroza chistică medială sînt asociate uneori cu disecția spontană de arteră carotidă.

C. Leziuni cerebeloase și de lob occipital, cu durere oculară iradiată. Durerea iradiată spre ochiul și spre regiunea frontală de aceeași parte se pot produce în infarctul acut sau în hemoragia de lob occipital. De obicei, este prezentă, hemianopsia omonimă controlaterală. Leziunile vasculare, precum ocluzia de arteră cerebrală posterioară, produc hemianopsie omonimă, cu conservarea vederii maculare. Unii pacienți cu hemianopsie pot detecta puncte colorate – nu acromice – în cîmpul hemianopsic. Un procent de pînă la 20% din pacienții fără discriminare în cîmpul hemianopsic sînt în stare să întindă mîna și să atingă obiectele în mod corect sau să vadă lumina mișcînd în „cîmpul orb".

Hemoragia cerebeloasă poate determina cefalee frontală, în 18% din cazuri, și durere oculară ipsilaterală, în 7% din cazuri. Mecanismul iradierii se poate explica prin inervația comună a tentoriumului, părții posterioare a coasei creierului și a durei mater occipitale, prin ramurile recurente ale diviziunii oftalmice a nervului V. Stimularea suprafeței superioare a cortexului cerebelos are drept rezultat o durere frontală și oculară de aceeași parte, în timp ce stimularea suprafeței inferioare și a fosei durale posterioare adiacente produce doar durere occipitală.

5. DUREREA ORBITALĂ ȘI DIPLOPIA

A. Anevrismele carotidei interne supraclinoidiene sau ale arterei comunicante posterioare. Acestea determină durere retroorbitală unilaterală, apărută cu aproximativ două săptămîni înainte de instalarea parezei de nerv cranian III, cu ptoză, diplopie și pupilă slab reactivă sau fixă. Durerea poate iradia spre regiunea frontală sau spre scalpul anterior. Uneori este interesat și nervul abducens. Anevrismele supraclinoide pot comprima și nervul optic sau chiasma, determinînd o scădere a acuității vizuale și defecte de cîmp vizual. Angiografia cerebrală va evidenția leziunea.

B. Neuropatia ischemică diabetică. Diabetul poate determina diplopie dureroasă acută, cu paralizie unilaterală a nervului III, fără interesare pupilară. Există posibilitatea ca pareza să se remită spontan în decurs de cîteva luni. Această tulburare poate fi prezentă și la nediabetici, dar aceste situații sînt rare.

C. Migrena oftalmoplegică. Pacientul cu migrenă poate dezvolta uneori (0,02%) o durere oculară spontană, cefalee, ptoză, diplopie și midriază fixă. De obicei, această tulburare apare la copii și femeile tinere. Angiografia nu arată modificări. De regulă, oftalmopareza este tranzitorie și se ameliorează sau se vindecă în cîteva zile, dar poate recidiva odată cu episoadele ulterioare de cefalee.

Paralizia completă a nervului III trebuie evaluată prin arteriografie cerebrală chiar și la un diabetic. O paralizie parțială, doar cu ptoză (prin pareza ridicătorului pleoapei superioare), o pareză a dreptului superior, cu diplopie la privitul fix în sus, fără interesarea pupilei, impun evaluare în vederea detectării anevrismului. Deși un procent de pînă la 14% din anevrisme pot cauza pareza nervului III, fără afectarea pupilei, neinteresarea pupilei nu este un semn absolut de benignitate. Rareori, vasculita poate afecta nervul III, putînd fi sugerată de un anumit context clinic și de viteza de sedimentare crescută.

6. DUREREA OCULARĂ ȘI PIERDEREA VEDERII

A. Nevrita optică idiopatică și scleroza multiplă. Se caracterizează printr-un debut brutal, cu pierderea vederii unilateral (99,5% din cazuri), asociată cu durere oculară moderată care se amplifică la mișcarea și palparea globului ocular. De obicei, durerea apare odată cu pierderea vederii, dar, uneori, o poate preceda cu cîteva zile sau săptămîni. Mișcarea globului ocular în sus sau lateral precipită o durere maximală. Scotomul central însoțește, de obicei, pierderea acuității vizuale și a percepției culorilor.

Ochiul afectat prezintă defect pupilar aferent, cu reactivitate scăzută la stimularea luminoasă directă și un răspuns consensual normal (care poate fi demonstrat prin flash luminos rotator sau prin testul de acoperire).

Caracteristic pentru afecțiunea descrisă este faptul că pierderea acuității vizuale și defectele de cîmp vizual progresează pînă la un nivel maxim lezional în primele două săptămîni, pentru a reveni spontan la normal în următoarele 3-6 luni. Această evoluție face dificilă evaluarea tratamentului steroidian sau a altui tratament. Tumorile de orbită și din regiunea paraselară nu regresează și totuși permit ameliorarea spontană a vederii, dar au fost raportate și excepții de la această regulă.

Afectarea intraoculară a nervului optic are drept rezultat papilita, asociată cu exsudate, hemoragii și pulsații venoase retiniene normale. Creșterea discului papilar este, de obicei, mai mică de două dioptrii, fiind prezent și un scotom central. La examinarea oftalmoscopică, edemul papilar mimează papilita, dar este asociat cu lipsa pulsațiilor venoase retiniene. În plus, el nu determină durere oculară, scotom central sau scăderea severă a acuității vizuale. În cazul în care este prezentă o neuropatie optică retrobulbară, retina și discul papilar sînt normale.

Afecțiunea poate apărea ca simptom al sclerozei multiple, în 25-50% din cazuri. Alți pacienți prezintă o afecțiune idiopatică care nu progresează niciodată către o boală demielinizantă.

B. Boala Devic. Nevrita optică bilaterală și mielita transversă constituie o afecțiune demielinizantă specifică,

ce poate reprezenta fie o variantă a sclerozei multiple, fie o entitate distinctă. Plăcile cerebrale au fost detectate prin RMN, la 60-70% din cazurile cu nevrită optică. RMN poate evidenția demielinizarea nervului optic. Durerea oculară la mobilizarea globului ocular, cu pierderea vederii, apare în iridociclită, în oftalmopatia tireotoxică acută și în sclerita posterioară.

C. Afecțiuni ce simulează nevrita optică idiopatică

1. Bolile autoimune. O neuropatie optică autoimună, ce răspunde la corticoterapie, apare la pacienții cu lupus eritematos sistemic, cu boală pseudolupică (lupus like) sau cu sindrom Sjögren.

2. Bolile inflamatorii ale regiunii paraselare. Disfuncția nervului optic poate fi cauzată de extensia unei sinuzite sfenoidale; de afectarea nervilor cranieni la baza creierului, în cadrul unei meningite cronice, determinată de tuberculoză, criptococcoză, coccidioidomicoză, sifilis, carcinom sau de leziuni focale legate de toxoplasmoză sau sarcoidoză.

3. Asociațiile parainfecțioase. Acestea includ infecțiile cu mycoplasma pneumoniae, sindromul Guillain-Barré și SIDA.

4. Neuroretinita. Pacienții acuză durere oculară, pierderea vederii și erupție maculară exsudativă asociată cu papilită. Cauzele acestei boli pot fi: sifilisul, oreionul, rujeola, rubeola, leptospiroza, febra ghearelor de pisică, psitacoza, encefalita cu herpes simplex și boala Behçet.

5. Masele tumorale paraselare: chisturile, tumorile și anevrismele. Acestea includ tumorile cerebrale primare, tumorile pituitare, anevrismele, tumorile metastatice, limfoamele, plasmocitoamele, leucemia, carcinomul de sinus sfenoidal și leziuni benigne, cum ar fi mucocelul sfenoidal.

6. Arterita temporală (cu celule gigante). Relativ tipice pentru această afecțiune sînt cefaleea severă cu localizare temporală, sensibilitate la palparea regiunii temporale, diminuarea pulsatilității și indurarea arterei temporale superficiale, datorată inflamației. În timpul masticației și, uneori, al vorbitului apare claudicația maxilarului și a limbii. Ocluzia arterei retiniene sau stenoza ei, determină scăderea acuității vizuale sau orbire, consecutiv neuropatiei optice ischemice anterioare. Afectarea arterelor ciliare scurte poate determina ischemia nervului optic, cu: durere oculară la mișcarea globului ocular, sensibilitate a globului ocular și pierderea vederii, simulînd nevrita optică idiopatică. Se pot asocia febră și polimialgie reumatică. Viteza de sedimentare este constant crescută (în 91% din cazuri), în timp ce în nevrita optică VSH este normală. În 40-45% din cazuri, diagnosticul poate fi confirmat prin biopsierea arterei temporale. Un diagnostic de probabilitate poate fi pus observînd răspunsul simptomelor sistemice, al cefaleei și al sensibilității la palpare, la administrarea de prednison (80-100 mg/zi), timp de 48 de ore. Afectarea oculară bilaterală se poate produce în timpul primei săptămîni de tratament, avînd drept rezultat orbirea; din fericire însă, acest fenomen este rar întîlnit.

7. Amauroza fugace și infarctul ocular. Caracteristic pentru această afecțiune este relatarea anamnestică a unui episod unic de pierdere/scădere tranzitorie a acuității vizuale, asociată cu dureri spontane acute, persistente, localizată supraorbital sau ocular. Durata pierderii vederii nu a depășit 30 de minute, la 76% pacienți, fiind mai mică de o oră, în 84% din cazuri. Episodul unic se poate finaliza prin infarct ocular (manifestat prin defect persistent de cîmp, mărirea spotului negru; scotoame și paloare discală și/sau retiniană), cu efecte minore asupra acuității vizuale în ansamblu. Ocazional, pacienții pot suferi pierderea severă a acuității vizuale. Simptome ale unei disfuncții cerebrale tranzitorii în asociere cu amauroza fugace au apărut în doar 11% din cazuri. De obicei, aceste episoade de disfuncție cerebrală apar independent de atacurile de amauroză fugace dar, în 33% din cazuri, ele au însoțit simptomele oculare. La tineri, etiologia amaurozei fugace și a infarctului ocular este necunoscută, dar cea mai probabilă cauză pare să fie migrena, iar în unele cazuri, și emboliile cardiogene (de exemplu, fibrilația atrială, prolapsul de valvă mitrală sau embolia paradoxală prin foramen ovale deschis). La pacienții vîrstnici, această afecțiune poate fi determinată de ateroscleroză (ce afectează artera carotidă comună sau artera carotidă internă) sau de arterita cu celule gigante. La pacienții sub 45 ani angiografia este negativă, într-un număr mic de cazuri fiind relatate leziuni mai rar întîlnite, ca stenoza izolată a arterei oftalmice sau neregularități ale arterelor cerebrale.

Pseudonevritele optice, cum sînt granulomul orbital idiopatic sau sindromul Tolosa-Hunt, răspund la doze mari de corticosteroizi. În diagnosticarea unei nevrite optice idiopatice, primele investigații trebuie să fie examenele CT și RMN, deoarece masele tumorale voluminoase pot mima foarte bine această afecțiune. Puncția lombară, cu efectuarea de culturi și citologie LCR, testele VDRL și FTA, nivelele serice ale anticorpilor anti-nucleari (ANA), ESR și ale enzimei de conversie a angiotensinei (ACE), pot ajuta la stabilirea cauzei specifice a unui sindrom de pseudonevrită optică.

7. BOLILE INFECȚIOASE ȘI DUREREA OCULARĂ BILATERALĂ

A. Sindroamele virale nespecifice. Durerea oculară apărută la mișcările ochiului este întîlnită în mai multe infecții virale febrile, nespecifice. Simptomele asociate sînt: febra, frisoanele, cefaleea, starea de rău, mialgiile, transpirațiile, artralgiile, anorexia, greșturile, vărsăturile,

Tabelul 3-2
AFECTAREA UNILATERALĂ (U) ŞI BILATERALĂ (B) ÎN BOLILE OFTALMOLOGICE INTENS DUREROASE

	Prezentare clinică iniţială	Prezentare clinică ulterioară
Conjunctivitele virale sau bacteriene	U sau B	U sau B
Irita	U sau B	U sau B
Glaucomul acut	U	U
Sclerita	U sau B (10-33%)	U sau B (40-80%)
Endoftalmita acută	U	U
Celulita preseptală	U sau B	U sau B
Pseudotumora orbitală idiopatică	U	U sau B
Abcesul orbital subperiostal	U	U
Abcesul sau celulita orbitale	U	U sau B (dacă apare tromboza de sinus cavernos)
Mucormicoza rinocerebrală	U	U sau B (dacă apare tromboza de sinus cavernos) Rar/afectarea bilaterală poate apărea în lipsa trombozei de sinus cavernos
Tromboza de sinus cavernos	U	B
Oftalmopatia tiroidiană acută	U sau B	B
Hematomul orbital	U	U
Anevrismul carotidian intracavernos	U (B doar 28 de cazuri raportate)	U
Fistula carotido-cavernoasă	U sau B (10-15% din cazurile de traumatism)	U sau B (10-15% din cazurile de traumatism)
Şuntul duro-cavernos	U	U
Apoplexia pituitară	U sau B	U sau B
Sîngerările minore	U sau B	U sau B
Disecţia de arteră carotidă	U (B rar)	U (B rar)
Leziunea de lob occipital, durerea iradiată	U	U
Anevrismul arterei comunicante posterioare şi leziunea de nerv III	U	U
Neuropatia ischemică diabetică şi leziunea nervului III	U	U
Migrena oftalmoplegică	U	U (B atacurile ulterioare pot schimba partea afectată)
Nevrita optică	U	U (numai 0,5% bilateral)
Arterita temporală	U sau B	U sau B
Herpes zoster	U	U
Carcinomul sebaceu al pleoapei	U	U
Keratita cu herpes simplex	U	U sau B (sub 1%)
Blefarita	U sau B	U sau B

durerile abdominale, diareea şi/sau simptomele respiratorii.

B. Varicela. Varicela poate determina leziuni conjunctivale veziculare sau pustuloase, precum şi semne clinice de keratită.

C. Virusul Epstein-Barr. Pacienţii pot acuza durere oculară şi edem papebral, secundare dacrioadenitei sau dacriocistitei.

D. Limfogranulomatoza venerianã (LGV) şi boala ghearelor de pisică. Febra „ghearelor de pisică" poate determina sindromul Parinaud, cu conjunctivită dureroasă şi adenopatie preauriculară. LGV poate determina keratită.

E. Trichineloza. Pacienţii prezintă durere oculară la mobilizarea globilor oculari, precum şi edem bilateral conjunctival şi palpebral, secundare miozitei muşchilor oculari. Poate apărea oftalmopareza cu diplopie. Această afecţiune debutează acut, cu mialgii generalizate şi sensibilitate musculară, datorate miozitei, cu febră, slăbiciune şi cefalee. Pot apare mici hemoragii unghiale, la locul de inserţie globulară al muşchilor oculari, precum şi pe retină. Există un grad de eozinofilie periferică (20-70%) şi o creştere a nivelului seric al enzimelor musculare, cu VSH normal. Diagnosticul se susţine prin teste cutanate, prin testul de floculare a serului cu bentonită sau printr-o biopsie musculară prelevată în timpul celei de-a doua săptămîni de boală.

F. Febra Q. Pacienţii prezintă cefalee şi febră, tuse, pneumonie interstiţială, durere oculară şi fotofobie secundară uveitei.

8. BOLI CUTANATE CU AFECTARE OCULARĂ ACUTĂ

A. Epidermoliza toxică. Este determinată de o toxină produsă de stafilococul bacteriofag de grup II, ce determină infecţie tegumentară. Afecţiunea debutează cu febră, eritem difuz al tegumentului şi formare de bule cu pereţi subţiri, care se rup repede, lăsînd dermul denudat. O reacţie similară apare bilateral în conjunctivă, ducînd la durere oculară, roşeaţă şi exsudaţie, cu aderenţa marginilor libere palpebrale şi aglutinarea cililor. Un sindrom asemănător este determinat de unele alergii medicamentoase sau de o boală virală. În primele 24 ore de la debut, semnul Nikolsky este pozitiv în zonele eritematoase.

B. Sindromul Stevens-Johnson. Cazurile severe prezintă febră mare şi/sau rash generalizat macular sau papular, cu leziuni „în ţintă", plăci urticariene, vezicule şi bule. Leziunile se grupează în special pe suprafeţele laterale şi de extensie ale membrelor. Mucoasa bucală şi buzele se acoperă cu o pseudomembrană gri, cu cruste hemoragice.

Durerea oculară este datorată inflamaţiei oculare severe. Poate surveni conjunctivita purulentă bilaterală, care se complică, uneori, cu ulceraţii corneene, iridocilită şi panoftalmie.

9. DUREREA DENTARĂ IRADIATĂ

Abcesul radicular dureros sau pulpita pot determina o durere severă persistentă sau pulsatilă, la nivelul dinților și maxilarului. Durerea poate fi continuă sau este provocată de masticație și/sau de ingestia de lichide fierbinți sau foarte reci. Această durere severă iradiază de la nivelul maxilarului superior și al etajului mijlociu al feței către ochiul de aceeași parte. Durerea oculară dispare prin corectarea afecțiunii dentare.

10. DISTRIBUȚIA DURERII (UNI SAU BILATERAL) ÎN AFECȚIUNILE OFTALMICE ACUTE

Afecțiunile oculare dureroase pot debuta uni sau bilateral. Unele afecțiuni, care debutează unilateral, progresează și dezvoltă durere și simptomatologia specifică și de partea opusă, în timp ce alte afecțiuni inițial unilaterale implică rareori ambele părți. Tabelul 3-2 rezumă aceste diferențe pentru majoritatea afecțiunilor discutate în acest capitol.

CAPITOLUL

4 DUREREA ACUTĂ AURICULARĂ

☐ LISTA DIAGNOSTICELOR POSIBILE

1. Afecţiunile pavilionului urechii
   - A. Celulita
   - B. Traumatismele
   - C. Chistul sebaceu
   - D. Impetigo
   - E. Policondrita recidivantă
   - F. Leziunile „a frigore"
     1. Degerătura benignă (pernioza)
     2. Degerătura acută
   - G. Condrodermatita helixului
   - H. Tofii gutoşi
   - I. Virusul varicelo-zosterian
   - J. Virusul herpes simplex
   - K. Dermatita de contact
2. Afecţiunile urechii externe şi medii
   - A. Otita externă acută
   - B. Furunculul conductului auditiv extern
   - C. Otita externă cu evoluţie malignă
   - D. Otita medie acută supurată
   - E. Miringita buloasă
   - F. Aerotita medie şi insuficienţa trompei lui Eustachio
   - G. Mastoidita acută
3. Durerea iradiată
   - A. Afecţiunile dentare
   - B. Amigdalitele
   - C. Inflamaţia amigdalei linguale
   - D. Abcesul peritonsilar
   - E. Limfadenita cervicală acută
   - F. Durerea postamigdalectomie
   - G. Traumatismele articulaţiei temporo-mandibulare
   - H. Tiroiditele
     1. Tiroidita acută supurată
     2. Tiroidita subacută
   - I. Parotidita
     1. Parotidita virală acută
     2. Parotidita supurată acută

☐ REZUMAT

Celulita pavilionului urechii produce eritem, edem, durere şi sensibilitate la nivelul întregului pavilion, inclusiv al lobului urechii. Procesul inflamator local este însoţit de febră, frisoane şi stare generală alterată. Această afecţiune apare spontan sau consecutiv unei otite externe acute sau cronice, unei dermatoze a pavilionului (dermatită seboreică sau dermatită eczematiformă) sau unui traumatism. *Traumatismele* provoacă eritem, escoriaţii, lacerаţii, fracturi condrale, seroame, hematoame sau formarea de abcese. Un *chist sebaceu* se prezintă sub forma unei mase chistice, roşii, sensibile, localizate retroauricular. Tegumentul supraiacent este hiperemic şi sensibil la palpare. Durerea spontană şi la palpare răspunde la excizia sau drenajul chistului. *Impetigo* determină leziuni eritemato-crustoase ale feţei şi pavilionului auricular. *Policondrita recidivantă* determină eritem şi sensibilitate la palpare, bilateral, la nivelul tegumentelor care acoperă cartilajul auricular, dar fără să intereseze şi lobii. Durerea auriculară este provocată de eritemul şi tumefacţia pavilioanelor. O durere similară, spontană şi la palpare şi un eritem asemănător pot fi regăsite la nivelul vîrfului nasului. Secundar eventualei interesări a

cartilajului tiroidian şi a cartilajelor traheale, poate să apară durere şi sensibilitate la palpare în regiunea cervicală naterioară. *Leziunile „a frigore"* ale pavilionului sînt reprezentate de degerăturile acute, manifestate prin eritem, durere, formare de vezicule, pustule şi prurit şi de degerătura benignă (pernioza), care se manifestă prin eritem, cianoză şi edem la nivelul urechilor, al degetelor de la mîini şi de la picioare. *Condrodermatita helixului* reprezintă o leziune nodulară, mică, dureroasă şi avînd caracter inflamator, care se formează spontan pe helixul uneia sau al ambelor urechi. Este mai frecvent la vîrstnici şi la urechea dreaptă, dar sînt posibile şi leziunile bilaterale (în 3-6% din cazuri). Un *tof gutos* poate simula condrodermatita sau furunculul pavilionului urechii, dar „puroiul" care drenează din leziune este alb-cremos şi conţine cristale de uraţi. Virusul *varicelo-zosterian* produce vezicule şi ulcere crustoase auriculare şi ale conductului auditiv extern, însoţite de dureri arzătoare sau surde. *Sindromul Ramsay Hunt* se manifestă prin pareză facială, însoţită eventual, de hipoacuzie, vertij, tinitus şi asociată cu durere auriculară şi cu o erupţie cutanată veziculoasă. Virusul *herpes simplex* produce durere şi sensibilitate auriculară, alături de o erupţie cutanată veziculo-ulcero-crustoasă. Pentru a diferenţia această afecţiune de herpes zoster se impune efectuarea culturilor. *Dermatita de contact* determină o inflamaţie localizată (de exemplu, de la cercei) sau generalizată (de la şampon sau de la fixativ) a tegumentelor pavilionului urechii.

Otita externă acută provoacă otalgie de intensitate medie pînă la severă, durere la mobilizarea pavilionului, otoree şi stenoza conductului auditiv extern, cu pierderea parţială sau totală a auzului. Conductul auditiv este hiperemic, friabil şi edemaţiat. Toate semnele şi simptomele răspund prompt la aplicarea locală de corticosteroizi şi la administrarea de polimixină.

Furunculul conductului auditiv extern determină sensibilitate localizată, eritem şi durere severă, chiar la nivelul meatului conductului auditiv extern. Presiunea exercitată asupra furunculului cu un speculum auricular determină sau intensifică durerea. *Otita externă cu evoluţie malignă* apare mai ales la diabetici şi la copiii imunodeprimaţi. Tabloul clinic este constituit din: otalgie severă, otoree, edem şi sensibilitatea conductului auditiv. Poate fi prezentă sensibilitatea dureroasă preauriculară, iar articulaţia temporo-mandibulară este dureroasă spontan şi la palpare. Deschiderea gurii produce durere. VSH-ul este marcat crescut; scintigrafia osoasă cu Ga^{67} este pozitivă, iar tomografia computerizată arată prezenţa eroziunilor osoase şi infiltrarea ţesuturilor moi de la nivelul regiunilor mastoidiene, a urechii medii, a articulaţiei temporomandibulare şi a bulbului jugular. În formele avansate de boală, este posibilă afectarea nervului cranian VII şi, uneori, a nervilor IX, X, XI şi XII. Răspunsul simptomatologiei este prompt la administrarea ciprofloxacinei, rifampicinei sau a altor antibiotice active pe pseudomonacee.

Otita medie acută supurată determină durere auriculară, în prezenţa unui conduct auditiv extern de aspect normal. Membrana timpanică este congestionată sau gălbuie şi tumefiată, are o mobilitate diminuată şi repere absente sau distorsionate. Pot să apară ruptura membranei timpanice şi otoreea purulentă. Miringita buloasă este diagnosticată prin examen otoscopic. Agenţii etiologici sînt micoplasme, bacterii sau virusuri. La aterizarea unui avion cu interiorul presurizat, este posibil să apară otalgia, congestionarea membranei timpanice, senzaţia de înfundare a urechii şi hipoacuzie. Membrana timpanică este eritematoasă sau acoperită de secreţii seroase sau în urechea medie poate exista un exsudat sanguinolent. *Mastoidita acută* provoacă nevralgii post-auriculare, otoree, subfebrilitate şi sensibilitate dureroasă mastoidiană.Radiografiile şi tomografiile computerizate arată opacifierea celulelor pneumice mastoidiene.

Durerea iradiată în ureche simulează o afecţiune auriculară, dar fără să se poată constata prezenţa vreunui proces patologic la nivelul ductului auditiv extern sau al urechii medii. *Afecţiunile dentare* (pulpita şi/sau abcesul periapical), *amigdalitele*, *inflamaţia amigdalei linguale* sau *adenita cervicală* sînt capabile să producă otalgie. Otalgia este un simptom frecvent după *amigdalectomie*. *Leziunile articulaţiei temporomandibulare* pot produce otalgie, precum şi *afecţiunile inflamatorii ale tiroidei şi parotidelor*.

TABELUL INCIDENŢEI BOLILOR

INCIDENŢA LA 100.000 (APROXIMATIVĂ)

Frecvente (>100)	Relativ frecvente (>5-100)	Rare (>0-5)
Traumatismele pavilionului auricular	Celulita pavilionului auricular	Policondrita recidivantă
Chistul sebaceu	Impetigo al pavilionului auricular	Degerătura benignă (pernioza)
Degerăturile acute	Condrodermatita helixului	Inflamaţia acută a tofilor gutoşi
Otita externă acută	Virusul varicelo-zosterian (sindromul Ramsay Hunt)	Infecţia herpetică a pavilionului auricular
Furunculul canalului auditiv extern	Dermatita de contact a pavilionului auricular	Tiroidita acută supurată
Afecţiunile dentare	Otita externă cu evoluţie malignă	
Amigdalita	Otita medie acută supurată a adultului	
Limfadenita acută cervicală	Miringita buloasă	
Durerea post-amigdalectomie	Aerotita medie	
Parotidita virală acută	Mastoidita acută	
	Inflamaţia amigdalei linguale	
	Abcesele peri-amigdaliene	
	Traumatismele articulaţiei temporomandibulare	
	Tiroiditele subacute	
	Parotidita acută supurată	

☐ DESCRIEREA AFECȚIUNILOR ENUMERATE

1. AFECȚIUNILE PAVILIONULUI AURICULAR

A. Celulita. Apare durere, eritem, sensibilitate la palpare și edem, la nivelul unui pavilion auricular. Procesul inflamator interesează lobul urechii și se poate extinde la zonele adiacente ale feței, scalpului și gîtului. Este posibilă apariția febrei, frisoanelor și a stării generale alterate. De aceeași parte cu urechea afectată se constată limfadenita cervicală. În antecedentele pacientului există, de regulă, un traumatism, o otită externă sau o dermatită eczematoasă cronică a pavilionului sau a conductului auditiv extern. Celulita răspunde prompt la administrarea parenterală de antibiotice.

B. Traumatismele. Traumatizarea pavilionului determină hiperemia, edematierea și apariția de echimoze la nivelul acestuia. Local este prezent un hematom sau un serom, provocînd hipertrofierea, deformarea și fluctuența pavilionului auricular. Infectarea seromului sau a hematomului conduce la formarea unui abces, cu febră, frisoane și stare generală alterată și cu drenajul spontan al materialului purulent din formațiunea auriculară fluctuentă. Pentru a se ameliora durerea și a diminua riscul de suprainfecție, seroamele și/sau hematoamele trebuie aspirate. Alte leziuni întîlnite sînt: fracturile condrale, escoriațiile și lacerațiile.

C. Chistul sebaceu. Se manifestă printr-o leziune chistică retroauriculară care produce eritem, sensibilitate la palpare și durere locală. Chistul se poate suprainfecta, determinînd edemul și eritemul tegumentelor adiacente. Drenajul sau excizia chistului și antibioterapia ameliorează durerea retroauriculară și sensibilitatea dureroasă.

D. Impetigo. Determină durere locală, eritem, sensibilitate la palpare, formare de cruste și apariția unei senzații de prurit. Leziuni crustoase similare apar pe față și gît. Utilizarea telefonului a fost frecvent asociată cu transmiterea acestui tip de infecție superficială streptococică sau stafilococică. Dacă telefonul a fost calea de infecție, urechea dreaptă este afectată mai frecvent. Leziunile răspund prompt la administrarea de antibiotice, fie aplicate topic, incorporate în unguente, fie per os.

E. Policondrita recidivantă. Puseul inițial al aceste afecțiuni se manifestă printr-o durere auriculară uni sau bilaterală, eritem, tumefacție și sensibilitate dureroasă a pavilionului, fără afectarea lobului urechii. Interesarea bilaterală, cu prezența unei porțiuni eritematoase a cartilagiului auricular și a unui lobul palid, este caracteristică. Vîrful nasului poate deveni roșu, dureros și sensibil la palpare. Afectarea traheală și a cartilajului tiroid produce sensibilitate și durere la nivelul regiunii cervicale anterioare. Există, uneori, artralgii bilaterale simetrice la nivelul mîinilor, genunchilor și gleznelor, cauzate de o artrită neerozivă. Durerea, spontană și la palpare și celelalte semne inflamatorii sînt controlate de dapsonă și de dozele mari de corticoizi.

F. Leziunile „a frigore"

1. Degerăturile benignă (pernioza). Eritemul, cianoza și edemul afectează mîinile, picioarele, pavilioanele auriculare și alte zone expuse la frig. Modificările cutanate sînt însoțite de o senzație de disconfort, de arsură locală. Leziunile apar iarna, după expunerea la temperaturi superioare celor de îngheț. Această afecțiune este rară în Statele Unite, unde sînt, de obicei, accesibile hainele călduroase și uscate și încălzirea centrală. În Marea Britanie se estimează că pe parcursul iernii, aproximativ 10% din populație este afectată. Pot să apară mici ulcerații la nivelul degetelor de la mîini și de la picioare. Simptomatologia se ameliorează într-un microclimat cald și uscat. Administrarea de 60mg nifedipină pe zi previne apariția leziunilor și grăbește vindecarea.

2. Degerăturile acute. Durerile înțepătoare sau arzătoare apar în ambele pavilioane, atunci cînd acestea sînt expuse la temperaturi mai mici de zero grade. În 20-40 de minute, durerea este înlocuită de anestezie. La revenirea la temperaturi crescute, durerea reapare și, în decurs de 24 de ore, pavilioanele devin roșii, edematoase și sensibile. În următoarele 7 zile apar veziculele și descuamarea tegumentelor respective.

G. Condrodermatita helixului (boala Winckler). La nivelul helixului apare un nodul ferm, sensibil și dureros (0,3-3cm). Durerea este intermitentă și poate dura ore întregi. Ea este provocată de decubitul pe urechea afectată sau frig și este, uneori, ameliorată de îndepărtarea crustelor. Leziunea este asociată cu eritemul, ulcerarea și crustificarea tegumentelor. Cei mai afectați sînt bărbații de vîrstă mijlocie sau înaintată (raportul bărbați:femei este de 10:1). Cel mai frecvent este afectată urechea dreaptă, iar leziunile bilaterale apar în 3-6% din cazuri. Injectarea intralezională a unui corticosteroid sau exereza leziunii rezolvă durerea și sensibilitatea dureroasă. Afecțiunea nu este asociată vreunei tulburări sistemice.

Alte leziuni nodulare care mimează condrodermatita helixului sînt: carcinoamele, keratoachantoamele și verucile. Acestea sînt însă, nedureroase, pînă în momentul apariției ulcerațiilor. Pentru un diagnostic diferențial precis este necesară biopsia.

H. Tofii gutoși. Pacienții cu tofi gutoși sînt asimptomatici. Ocazional, un tof poate crește în dimensiuni, devine sensibil și prezintă o bază eritematoasă, simulînd un furuncul. Poate să apară drenajul spontan al unui material cretos format din cristale de urat, mimînd drenarea unui furuncul. Examenul microscopic al puroiului cretos arată prezența cristalelor de acid uric.

I. Virusul varicelo-zosterian. Durerea cu caracter de arsură și/sau pruritul afectează un pavilion și conductul

auditiv. La cîteva zile după aceea, pe tegumentele adiacente apare o erupţie formată din vezicule grupate şi din mici ulcere crustoase. Dacă erupţia dureroasă este însoţită de paralizia nervului facial ipsilateral (nervul VII), afecţiunea poartă numele de sindrom Ramsay Hunt. Se asociază tinitusul, vertijul şi hipoacuzia. Într-un studiu clinic, administrarea intravenoasă de acyclovir a fost utilă în ameliorarea otalgiei şi a erupţiei cutanate asociate, dar a avut efecte minime asupra vertijului şi a pierderii auzului.

J. Virusul herpes simplex. Acest virus determină o erupţie formată din vezicule în buchet, dureroase şi sensibile şi din ulceraţii crustoase, localizate pe tegumentele auriculare şi pe zona laterală a feţei. Otalgia discretă şi durerea facială însoţesc erupţia, iar leziunile locale sînt sensibile la palpare. Diagnosticul diferenţial cu herpes zoster impune cultivarea virusurilor.

K. Dermatita de contact. Această afecţiune apare uni sau bilateral. Pavilionul devine roşu, sensibil şi edematiat, fenomen însoţit de crustificarea şi exoseroza tegumentelor din conductul auditiv extern şi din urechea externă. În etiologia bolii, sînt incriminate săpunurile, şampoanele, fixativul şi parfumurile. Interesarea lobului urechii poate fi realizată prin intermediul cerceilor, iar interesarea conductului auditiv se poate datora aparatelor auditive şi a substanţelor folosite pentru igienizarea lor. Întreruperea contactului cu alergenul conduce la vindecarea simptomelor în 2-7 zile.

2. AFECŢIUNILE URECHII EXTERNE ŞI MEDII

A. Otita externă acută. Durerea este localizată la nivelul unuia sau a ambelor conducte auditive şi este asociată cu drenajul local al unui exsudat alb sau gălbui. Mobilizarea pavilionului şi efectuarea unei presiuni pe tragus intensifică durerea. Febra este rareori prezentă. Conductul auditiv este edematos şi plin cu exsudat. Îndepărtarea exsudatului lasă să se vadă un conduct auditiv cu pereţi eritematoşi, friabili, care sîngerează cu uşurinţă. Membrana timpanică poate fi acoperită cu un exsudat cenuşiu, dar, în rest, are aspect normal. Conductul este stenoyat, datorită edemului sau chiar închis, determinînd alterarea funcţiei auditive. În culturile efectuate din exsudat se izolează frecvent *Pseudomonas aeruginosa*. Răspunsul terapeutic este prompt la îndepărtarea exsudatului şi administrarea locală a picăturilor cu neomicină-polimixină-hidrocortizon. Rareori, este posibilă extinderea infecţiei la nivelul pavilionului, cu apariţia durerii, eritemului, tumefacţiei şi a sensibilităţii la palpare a acestuia. Această complicaţie răspunde la administrarea de antibiotice intravenos. Otita externă este frecventă într-un climat cald şi umed (de exemplu, în zonele tropicale şi pe parcursul verii) şi este asociată cu practicarea sporturilor acvatice („urechea de înotător"). Alte cazuri pot fi provocate de traumatizarea conductului cu o agrafă sau cu un tampon de vată.

B. Furunculul conductului auditiv extern. Durerea cu caracter pulsatil şi/sau nevralgic apare în porţiunea externă a canalului auditiv. La acelaşi nivel, se manifestă sensibilitate la palpare, intensificată de mobilizarea pavilionului sau a tragusului. Presiunea locală efectuată cu un speculum reproduce sau intensifică durerea. Inspecţia zonei indică prezenţa unui furuncul cu bază roşie şi apex alb, localizat în meatul extern. Drenajul spontan sau chirurgical asigură rezoluţia durerii.

C. Otita externă cu evoluţie malignă. Simptomatologia începe cu 3-8 săptămîni înainte de stabilirea unui diagnostic cert, dar sînt posibile şi cazuri acute, cu durata mai mică de o săptămînă. Aproape toţi pacienţii au o formă uşoară, medie sau chiar gravă de diabet zaharat. Cel mai frecvent sînt afectaţi bărbaţii vîrstnici, dar există şi cazuri la copii şi adolescenţi. Rareori, acest sindrom apare asociat cu o leucemie sau cu o granulocitopenie sau la copiii care fac chimioterapie pentru o neoplazie, sau la alţi pacienţi pediatrici cu un deficit imunologic asociat anemiei sau malnutriţiei.

Otita externă cu evoluţie malignă se însoţeşte de otalgie persistentă, severă sau chiar chinuitoare (în 75-100% din cazuri). Severitatea extremă a durerii are valoare diagnostică. Otalgia este însoţită de o cefalee temporală sau occipitală. Durerea şi sensibilitatea dureroasă a articulaţiei temporomandibulare sînt prezente, fiind intensificate de deschiderea gurii, mestecat sau de vorbit. Otoreea purulentă este prezentă în 50-81% din cazuri. Exercitarea unei presiuni pe tragus sau tracţionarea pavilionului intensifică durerea. Ductul auditiv este edematos şi eritematos şi cu exsudat. La joncţiunea porţiunii osoase cu porţiunea cartilaginoasă a conductului auditiv este prezent ţesut de granulaţie. Apare şi febră. Disfuncţia nervilor cranieni indică propagarea infecţiei. Cel mai frecvent este afectat nervul facial (23-43% din cazuri). Alte neuropatii interesează nervii IX, X şi XI, determinînd răguşeală, disfagie şi scăderea forţei musculare în umărul ipsilateral (sindromul de foramen jugular). Hipotonia limbii şi dizartria se datorează afectării, în canalul hipoglos, a nervului XII. Uneori, tratamentul poate duce la rezolvarea neuropatiilor craniene constatate.

Viteza de sedimentare a hematiilor este foarte crescută (valoarea medie fiind de 87mm/h), putînd depăşi frecvent 100mm/h. Valorile mari ale VSH-ului sînt rareori asociate cu o simplă otită externă sau cu un carcinom de conduct auditiv.

Scintigrafia osoasă cu technețiu 99m are o sensibilitate de 100% în detectarea otitei externe cu evoluţie malignă, dar, din păcate are o specificitate scăzută. Cazurile severe de otită externă pot prezenta scintigrafii similare cu cele obţinute într-o otită cu evoluţie malignă. Scintigrafiile pozitive sînt întîlnite şi în afecţiunile articulaţiei temporomandibulare, în fracturi sau în cancerele de cap şi gît. Scintigrafiile cu galiu 67 sînt foarte sensibile (89-100%), dar, de asemenea, nu sînt specifice. Tomografiile computerizate detectează eroziunile osoase şi infiltrarea ţesuturilor moi, la nivelul conductului auditiv, al regiunii

articulației temporomandibulare, al spațiului masticator și al canalului hipoglos. Exsudatul din urechea medie și celulele pneumatice mastoidiene sînt de asemenea vizualizate. În detectarea stadiilor precoce de boală, tomografiile computerizate sînt mai puțin sensibile decît scintigrafiile și RMN.

Tratamentul antibiotic (administrarea de ciprofloxacină și de rifampicină per os, cefsulodenul administrat intravenos sau tobramicina și piperacilina administrate intravenos) ameliorează otalgia, febra și otoreea, în decurs de o săptămînă. Pentru a preveni eventualelor recăderi poate fi necesar un tratament prelungit, de peste 8 săptămîni.

Otita externă persistentă care durează de peste doi săptămîni sau care recidivează frecvent; otalgia chinuitoare; neuropatiile craniene; creșterea VSH-ului și rezultatele pozitive ale scintigrafiilor sau ale RMN-ului susțin diagnosticul de otită externă cu evoluție malignă.

D. Otita medie acută supurată. Otalgia surdă, continuă, uni sau bilaterală reprezintă simptomul cel mai frecvent. Presiunea exercitată pe tragus sau tracționarea pavilionului nu modifică caracterul durerii. Otoreea se asociază cu perforația de timpan. În absența existenței unui orificiu, la nivelul membranei timpanice, otoreea este absentă, iar conductul auditiv extern este normal. Semnele și simptomele considerate utile pentru diagnosticarea otitei medii sînt: eritemul timpanului, distorsionarea reflexiei luminoase și dispariția conturului concav al membranei timpanice, în apropierea mînerului ciocanului. Într-un studiu, la toți pacienții cu otită medie acută, membrana timpanică a fost proeminentă, de culoare galbenă (în 82% din cazuri) sau roșie (19%). La copiii cu această afecțiune, s-a constatat o scădere a mobilității timpanului. La nivelul urechii medii apar bule de aer, acumulare de lichid și există arii hemoragice la nivelul membranei timpanice.

Otita medie acută prezintă un maximum de incidență între 6 luni și 3 ani și între 4 și 7 ani, cu toate că și adulții și adolescenții pot fi afectați. În general, la adulți febra lipsește. O complicație frecventă este reprezentată de hipoacuzie, iar tinitusul și vertijul sînt sechele posibile. Semnele și simptomele răspund prompt la tratamentul antibiotic.

E. Miringita buloasă. Pacienții prezintă otalgie continuă uni sau bilaterală Examenul otoscopic indică prezența uneia sau a mai multor bule timpanice. Agentul etiologic cel mai frecvent implicat este o mycoplasmă, dar leziuni buloase similare pot fi determinate și de alte microorganisme. Tratamentul antibiotic specific rezolvă afecțiunea.

F. Aerootita și insuficiența trompei lui Eustachio. Otalgia, înfundarea urechii și pierderea auzului, uni sau bilateral, pot să apară în timpul aterizării unei aeronave cu interiorul presurizat. Efectuarea repetată ■ manevrei Valsava sau deglutiția pot redeschide trompele eustachiene, ameliorînd simptomatologia prezentată anterior. Dacă obstrucția trompelor continuă, timpanul se congestionează; apare un revărsat seros sau hemoragic la nivelul urechii medii (hemotimpan); se ajunge la otalgie persistentă, senzație de ureche înfundată și la pierderea auzului. Miringotomia rezolvă simptomele, fără ■ fi necesară antibioterapia.

G. Mastoidita acută. Această afecțiune este urmarea unei otite medii supurate tratate incorect. Durerea retroauriculară continuă și surdă, otoreea, sensibilitatea la palpare ■ mastoidei și subfebrilitatea alcătuiesc tabloul clinic cel mai frecvent al acestei afecțiuni. Urechea medie poate să conțină un material purulent, iar membrana timpanică este edematiată și opacifiată. Radiografiile și tomografiile computerizate demonstrează opacifierea celulelor mastoidiene și liza pereților osoși intercelulari. Această afecțiune răspunde la antibioterapie și miringotomie, dar, uneori, este necesară mastoidectomia.

3. DUREREA IRADIATĂ

Otalgia neînsoțită de alte semne și simptome de afectare auriculară se poate datora unei afecțiuni cu altă localizare.

A. Afecțiunile dentare. Pulpita (inflamația acută a pulpei dentare) sau abcesul periapical determină dureri, datorate senzației de rece, de căldură sau de exercitarea unei presiuni pe dinte și resimțite în aria dintelui afectat și/sau otalgie ipsilaterală. În unele cazuri otalgia, fără durere de dinți, poate fi provocată de pacient, ținînd și strivind gheață între dinți. Durerea caracteristică apare în aproximativ 2 minute. În alte cazuri, o radiografie dentară elucidează cauzele otalgiei idiopatice. Pe aceste radiografii, se observă carii, o restaurație adiacentă pulpei dentare sau un abces periapical. Frecvent, otalgia este intermitentă, surdă și poate avea caracter de arsură, deoarece durerea dentară este intensificată de decubitul dorsal, aceasta trezește pacientul din somn după 2-3 ore. Respirația bucală accentuează durerea. Tratamentul stomatologic (extracție, obturație de canal) determină rezolvarea simptomatologiei și confirmă diagnosticul.

B. Amigdalita. O amigdalită acută sau o faringită laterală poate determina otalgie ipsi sau bilaterală. Amigdala interesată este, de obicei, eritematoasă, tumefiată, putînd fi acoperită de un exsudat alb sau alb-gălbui. Deglutiția poate accentua sau nu durerea. Antibioticoterapia conduce rapid la rezoluția simptomatologiei.

C. Inflamația amigdalei linguale. Afecțiunea determină durere la nivelul rădăcinii linguale și a faringelui, intensificată de deglutiție și otalgie uni sau bilaterală. Febra poate fi prezentă. Diagnosticul impune examinarea regiunii dureroase cu ajutorul unei oglinzi.

D. Abcesul periamigdalian. Pacienții prezintă dureri severe faringiene, care au debutat cu mai multe zile în urmă, care au dat impresia că se ameliorează, dar una din regiunile faringiene laterale a redevenit intens dureroasă. Odinofagia

devine chinuitoare. Bolnavul îşi ţine gura deschisă şi se constată prezenţa sialoreei. Vocea este voalată („voce amigdaliană") şi se constată otalgie ipsilaterală. Sînt prezente febra, frisoanele, transpiraţiile şi adenita cervicală. De partea afectată, există uneori trismus. Amigdala proemină medial şi anterior. Zona adiacentă a palatului este eritematoasă şi edematoasă. Puroiul drenează spontan de la nivelul pilierului amigdalian anterior. Pentru controlul infecţiei, este necesară administrarea prelungită de antibiotice, iar drenajul chirurgical este, uneori, necesar. Imediat ce edemul inflamator s-a retras, este indicată amigdalectomia pentru a se realiza profilaxia recurenţelor.

E. Limfadenita cervicală acută. Etiologia limfangitei bilaterale este reprezentată de faringită, amigdalită sau o afecţiune dentară. Ganglionii din unghiul mandibulei sînt sensibili, dureroşi şi măriţi de volum. Uneori, aceştia pot depăşi 1cm, presiunea exercitată asupra lor reproducînd durerile de la nivelul urechii. Tratamentul antibiotic conduce la remisiunea promptă a simptomatologiei. Examenul otologic nu evidenţiază modificări ale conductului auditiv sau ale timpanului.

F. Durerea postamigdalectomie. Durerea postamigdalectomie este resimţită la nivelul faringelui, mai ales la deglutiţie, fiind localizată într-una sau în ambele urechi. În decurs de cîteva săptămîni, durerea dispare. Dacă durerea persistă peste 2 luni, este posibil să existe un sindrom Eagle, determinat de prezenţa unui proces stiloid alungit.

G. Traumatismele articulaţiei temporo-mandibulare. Traumatismul acut al articulaţiei, a ligamentelor şi musculaturii asociate acesteia determină durere uni sau bilaterală, la nivelul articulaţiei sau al urechii. Durerea poate fi consecutivă lovirii directe a mandibulei sau unor traumatisme prin accelerare-decelerare (traumatism „în lovitură de bici"). Simptomele asociate includ: durerea facială şi cefaleea; tinitusul; hipoacuzia temporală; durerea în timpul masticaţiei, la articularea cuvintelor şi la deschiderea cavităţii bucale; o ocluzie instabilă (ocluzie încrucişată sau ocluzie deschisă anterioară sau posterioară); crepitaţiile articulare; trismusul. La pacienţii cu acest tablou clinic, RMN-ul sau artrografiile cu substanţă de contrast au demonstrat deplasarea internă a meniscurilor articulare, edematierea ţesuturilor retrodiscale, prezenţa serozităţii sau a hemoragiilor intraarticulare, fracturi ale proceselor condilare mandibulare sau ale colului acestora, osteocondrită disecantă, necroză avasculară, contuzii musculoligamentare şi atrofii ale muşchilor masticatori.

H. Tiroiditele. Durerea este localizată în regiunea cervicală anterioară şi într-una sau în ambele regiuni paratraheale. Palparea directă şi deglutiţia intensifică durerea. Iradierea către o ureche sau către ambele este frecventă şi reprezintă un important element de diagnostic pozitiv.

1. Tiroiditele acute supurate. Durerea cervicală, sensibilitatea dureroasă, eritemul şi edemul local alcătuiesc tabloul clinic al acestei afecţiuni. Febra şi starea toxică sînt frecvent întîlnite, iar un abces fluctuent poate fi palpat. Pe tegumente, există eritem şi pustule. Durerea iradiază în urechea ipsilaterală. Abcesele interesează, de regulă, un singur lob tiroidian. Vindecarea se obţine prin efectuarea drenajului şi administrarea de antibiotice.

2. Tiroidita subacută. Pacienţii prezintă durere cervicală anterioară şi durere iradiată la nivelul urechii, uni sau bilateral, febra şi starea toxică fiind minime. Unii pacienţi sînt convinşi că au doar o simplă faringită. Maximum 50% din pacienţi dezvoltă o hipertiroidie uşoară, cu palpitaţii, tremor, transpiraţii şi pierderi ponderale. Scintigrafia tiroidiană arată o hipocaptare a radioiodului în decursul primelor 6-8 săptămîni de boală, în timp ce nivelurile serice ale T_3 şi T_4 sînt normale sau crescute.

I. Parotiditele

1. Parotidita acută virală. Infecţia debutează cu alterarea stării generale, febră, otalgie şi apariţia unei tumefieri anterior de tragus, la unghiul mandibulei şi în regiunea submandibulară. Cea mai frecventă cauză este infecţia cu virus urlian (oreionul), dar inflamaţia parotidiană este posibilă şi în infecţiile cu virusurile Coxeckie A, Ebstein-Barr, gripal A sau al coriomeningitei limfocitare.

2. Parotidita acută supurată. Pacienţii prezintă tumefacţie preauriculară, asociată cu eritem cutanat local, febră înaltă, frisoane, transpiraţii şi stare generală toxică. Parotida este sensibilă la palpare şi devine rapid fluctuentă. Durerea preauriculară şi otalgia profundă sînt localizate ipsilateral. Orificiul ductului glandei parotide infectate este deschis şi drenează un material purulent. În unele cazuri, exprimarea uşoară a ductului este necesară pentru a se obţine o picătură de puroi. Afecţiunile debilitante, perioadele postoperatorii, utilizarea de anticolinergice sau a altor produse care au o acţiune similară de reducere a secreţiei salivare (tranchilizante şi antihistaminice), deshidratarea, sialolitiaza, tratamentul diuretic, cancerele cavităţii bucale, imunosupresia şi traheostomia reprezintă factori de risc pentru parotidita supurată. Agentul etiologic cel mai frecvent este stafilococul auriu, dar au fost izolaţi şi pneumococi, alţi streptococi şi bacili gram-negativi. Vindecarea se poate obţine, uneori, numai prin administrarea intravenoasă de antibiotice, dar, alteori, este necesară explorarea chirurgicală şi drenajul colecţiei purulente.

CAPITOLUL

5 DUREREA ACUTĂ NAZALĂ

☐ LISTA DIAGNOSTICELOR POSIBILE

1. Piramida nazală (nasul extern)
   - A. Foliculita
   - B. Furunculoza
   - C. Fisurile şi ulcerele crustoase mici
   - D. Virusul Herpes simplex
   - E. Traumatismul nazal
     1. Hematomul septului nazal
     2. Fracturile oaselor nazale
     3. Fracturile septale
   - F. Policondrita recidivantă
   - G. Herpes zoster al nervului trigemen
   - H. Rinofaringita asociată durerii de piramidă nazală
2. Fosele nazale (interne) şi sinusurile paranazale
   - A. Rinofaringita
     1. Virusuri
     2. Streptococi de grup A
     3. Suprainfecţia bacteriană
     4. *M. pneumoniae*
   - B. Sinuzita etmoidală
     1. Bacteriană
     2. Cauze rare de sinuzită
   - C. Abcese ale septului nazal
   - D. Nevralgia de trigemen
   - E. Corpii străini intranazali
     1. Animaţi
     2. Neanimaţi

☐ REZUMAT

Foliculita se manifestă prin durere spontană, roşeaţă şi sensibilitate, care interesează joncţiunea cutaneomucoasă narinară. Zona implicată se află la baza unuia sau a mai multor foliculi piloşi nazali. *Furunculul* se poate dezvolta în vestibul şi se manifestă prin eritem discret, calor, tumor şi durere persistentă sau pulsatilă, localizate unilateral, la nivelul tegumentului aripii sau vîrfului nasului. Această leziune formează rapid o flictenă, care drenează spontan (puroi), ceea ce duce la înlăturarea durerii, eritemului şi tumefacţiei. *Fisurile şi ulcerele mici crustoase* apar în vestibulul inferior sau aproape de baza septului (de exemplu, ulceraţiile). Acestea se vindecă prin la înlăturarea crustelor şi aplicarea de unguent antibiotic. *Infecţia cu virus Herpes simplex* determină durere spontană, sensibilitate şi o erupţie veziculoasă, cu vezicule grupate pe fond eritematos, însoţite de ulceraţii mici ale pielii buzei superioare şi la nivelul aperturii nazale piriforme. *Traumatismele nazale* pot determina fracturi, cu sensibilitate dureroasă la nivelul rădăcinii nasului şi, uneori, crepitaţii osoase. Dacă edemul posttraumatic nu este sever, se poate constata o deformare asimetrică sau o înfundare a rădăcinii nasului. *Hematomul septului nazal* poate obtura lumenul fosei nazale, iar la examenul rinoscopic se observă bombarea uni/bilaterală

TABELUL INCIDENȚEI BOLILOR

INCIDENȚA LA 100.000 (APROXIMATIVĂ)

Frecvente (>100)	Frecvență medie (>5-100)	Rare (>0-5)
Foliculita	Herpes zoster în teritoriul dermatomerelor V1 și V2	Policondrita recidivantă
Furunculoza	Rinofaringita determinată de *M. pneumonie*	
Fisurile și ulcerațiile mici crustoase	Sinuzita etmoidală	
Infecția cu virus Herpex simplex	Abces de sept nazal	
Traumatismele nazale	Nevralgia trigeminală în teritoriul dermatomerelor V1 și/sau V2	
Durerea nazală asociată rinofaringitei	Corpii străini intranazali	
Rinofaringita determinată de virusuri, streptococi tip A, și suprainfecția bacteriană		

a septului spre lumenul cavității. *Fractura de cartilaj* determină durere spontană, sensibilitate și deviație de sept. *Policondrita recidivantă* se manifestă prin eritem, durere și sensibilitate la nivelul pavilioanelor și paloare la nivelul lobilor auriculari; eritem discret, durere spontană și sensibilitate vîrfului nasului; artrită nonerozivă; durere spontană și sensibilitate în regiunea cervicală anterioară; disfonie. Biopsia pavilionului sau a cartilajului nazal pune în evidență condrita necrozantă, cu infiltrat celular inflamator.

Herpesul zoster al ramurii oftalmice a nervului trigemen determină o durere spontană, persistentă, cu caracter de arsură, localizată unilateral în regiunea supraorbitală, ocular și pe aripile nazale, însoțită de erupția unor vezicule grupate și de ulcere crustoase, pe frunte, pleoape și nas. Poate apărea tumefacția pleoapei, conjunctivită, afectare corneană (de exemplu keratită). În timpul unei gripe, pielea piramidei nazale devine roșie, tumefiată și sensibilă, din cauza strănutului și mușajului. Semnele și simptomele se remit, pe măsură ce gripa se vindecă. *Rinofaringita* poate să determine durere nazală posterioară, spontană, profundă, senzația dureroasă intensificîndu-se la fiecare strănut. Apar rinoreea mucoasă clară, senzația de nas înfundat, obstrucția nazală; febra și tusea sînt rareori prezente. *Nazofaringita cu streptococ de grup A* mimează uneori o viroză respiratorie, ca și infecția cu *Mycoplasma pneumoniae*. Pacienții cu simptome de infecții acute de căi respiratorii superioare (IACRS), care se mențin timp de 7-10 zile, și care dezvoltă brusc o rinoree galben-verzuie, au, probabil, o suprainfecție bacteriană. *Sinuzita etmoidală* poate urma unei IACRS sau poate să apară spontan. Se manifestă prin durere spontană, localizată profund la nivelul rădăcinii nasului și în partea medială a orbitei, uni sau bilateral. Pot surveni: durere iradiată spre regiunea parietală și vertex și rinoree purulentă anterioară/posterioară. Diagnosticul este confirmat prin examen CT de sinusuri paranazale, iar simptomele răspund favorabil la antibioterapie. La pacienții cu imunodeficiență (diabet, leucopenie, SIDA) pot să apară infecții sinusale cauzate de ciuperci și de o serie de bacterii mai rare.

Abcesul septului nazal produce durere locală și obstrucție nazală bilaterală. El survine, de regulă, după traumatisme (hematom de sept nazal). Mult mai rar apare după sinuzită, furunculoză de vestibul nazal, intervenții chirurgicale nazale sau dentare. *Nevralgia trigeminală* poate determina dureri lancinante, cu caracter de arsură sau de junghi, localizate la nivelul obrazului sau intranazal, ce durează cîteva secunde (bolnavul descrie durerea ca și cum ar fi ars cu un vătrai încins). Stimularea unui punct trigger facial poate precipita atacul dureros, examinarea neurologică neputînd detecta anomalii senzoriale sau motorii faciale. Crizele încetează, într-un procent de pînă la 60% din cazuri, la tratamentul cu carbamazepină. *Corpii străini nazali* determină durere și rinoree purulentă. Diagnosticul se confirmă prin examinarea cavității nazale. Durerea încetează după înlăturarea corpului străin.

☐ DESCRIEREA AFECȚIUNILOR ENUMERATE

1. PIRAMIDA NAZALĂ

A. Foliculita. Apare durere, sensibilitate, eritem și cruste, localizate la baza unuia sau a mai multor fire de păr din vestibulul nazal, aproape de joncțiunea cutaneomucoasă narinară. Durerea și sensibilitatea se rezolvă spontan, fără drenaj, însă recidivele sînt frecvente. Tratamentul local cu unguent antibiotic poate preveni episoadele recurente. Sînt afectate una sau ambele narine.

B. Furunculoza. Durerea și sensibilitatea sînt localizate strict în vestibulul nazal fiind, asociate cu eritem discret, sensibilitate și tumefierea tegumentelor lobulului și aripilor nazale și, uneori, și a tegumentelor adiacente. Durerea este severă, persistentă sau pulsatilă. Febra este rareori prezentă. În 2-4 zile, tumefacția se localizează sub forma unui nodul pe care se formează o flictenă albă sau galbenă. Drenajul spontan este facilitat prin folosirea unor comprese locale umede, calde și de antibioterapie orală. Prin drenarea puroiului, durerea, sensibilitatea și eritemul dispar în următoarele cîteva zile. Recidiva este frecventă, la intervale variabile de timp, putînd fi urmată de apariția unor furuncule cu alte localizări. Următoarele episoade pot fi prevenite prin folosirea antibioticelor locale antistafilococice și evitarea gratajului nazal.

C. Fisurile și ulcerațiile mici crustoase. Aceste mici leziuni crustoase ale vestibulului nazal apar la nivelul joncțiunii cutaneomucoase narinare. Este posibil să apară durere moderată și sensibilitate chiar la marginea aperturii nazale. Vindecarea se obține prin cauterizarea locală a fisurii și prin folosirea unui unguent antibiotic. La baza porțiunii anterioare a septului nazal pot să apară ulcerații

crustificate, dureroase, de dimensiuni mici, care se vindecă după înlăturarea cu blîndeţe a crustei şi aplicarea zilnică de unguent cu antibiotic (de exemplu, bacitracin-neomicină).

D. Infecţiile cu virusul Herpes simplex. Pe tegumentul buzei superioare, imediat inferior de vestibulul nazal, apar microvezicule grupate în buchete şi ulcere crustificate, pe un fond eritematos, sensibil, vezicule şi ulceraţii care se pot extinde superior, în narină. Durerea este moderată, uneori poate fi absentă, existînd doar sensibilitate la palpare. Vindecarea spontană se produce în 14 zile, dar poate fi urmată de recidive în acelaşi loc sau pe şantul buzei superioare.

E. Traumatismul nazal

1. Hematomul septului nazal. Se constată o deviaţie, bombare sau dilatare a septului nazal însoţită de obstrucţie nazală, fără ca mucoasa septală să devină însă albăstruie. Dacă hematomul este constituit, amprenta sa poate fi luată cu ajutorul unui stilet vătuit. Hematomul este unilateral (palpabil doar de o parte), sau bilateral (palpabil de ambele părţi).

Hematoamele necesită drenaj, deoarece persistenţa lor poate conduce la distrucţia cartilajului prin presiune sau la abces de sept nazal.

2. Fracturile oaselor nazale. Pacienţii prezintă epistaxis şi durere la nivelul rădăcinii nasului. Sînt prezente sensibilitatea locală şi, uneori, crepitaţiile osoase. Se pot observa deformarea cu asimetrie nazală, edemele sau echimozele. Fracturile nazale laterale sînt determinate de loviturile „de dreapta". Rădăcina nasului este împinsă în întregime controlateral. După 2-5 ore apare o tumefacţie severă. Radiografiile nazale pot să nu evidenţieze fractura. În mod obişnuit, fracturile sînt transversale şi au traiectul perpendicular pe axul lung al nasului (liniile longitudinale vizibile pe oasele nazale sînt determinate de vasele de sînge). Fracturile oaselor nazale pot fi asociate cu fracturi ale altor oase faciale (fracturi tip Le Fort 1-3).

3. Fracturile septale. Deviaţia de sept care determină obstrucţia unei fose nazale poate fi produsă de o fractură septală.

F. Policondrita recidivantă. Manifestările episodului iniţial pot include siptome de inflamaţie acută a cartilajelor auriculare (durere, tentă violacee) şi paloarea lobulilor auriculari. Pavilioanele sînt calde, tumefiate şi sensibile. Lobulul (vîrful) nasului, ca şi porţiunea inferioară a aripilor nazale pot deveni eritematoase, dureroase şi sensibile, consecutiv condritei nazale. Hiperemia conjunctivală semnifică asocierea conjunctivitei, iritei, sclereitei sau uveitei. Se poate produce o costocondrită, cu durere de perete toracic şi artrită nedeformantă, nonerozivă, mono-, pauci- sau poliarticulară, asimetrică. Disfonia, durerea cervicală anterioară şi sensibilitatea locală reflectă afectarea cartilajelor tiroide şi traheale. Tusea, dispneea, stridorul sau hemoptizia pot însoţi inflamaţia căilor aeriene. Biopsia de cartilaj auricular sau nazal indică o condrită necrozantă cu infiltrat celular inflamator.

G. Infecţia cu Herpes zoster a nervului trigemen. O durere nazală spontană, constantă, cu caracter de jenă sau arsură poate preceda debutul erupţiei, ce constă în microvezicule, grupate pe fond eritematos, localizate pe tegumentul frunţii, pleoapelor şi al aripilor nasului, unilateral. Veziculele se rup repede şi se acoperă cu o crustă roşie-maronie. Partea afectată a feţei şi pleoapelor poate fi eritematoasă şi tumefiată, iar ochiul este roşu, dureros, sensibil. Veziculele de pe tegumentul piramidei nazale se asociază adesea cu leziuni corneene (de exemplu, keratită sau ulcere). Afectarea ramurilor V1 şi V2 determină durere nazală şi leziuni veziculare în dermatoamele corespunzătoare. Cazurile severe beneficiază de tratament oral cu acyclovir.

H. Rinofaringita asociată cu durerea piramidei nazale. După 2-3 zile de strănuturi, rinoree şi muşaj, pielea nasului devine roşie, tumefiată, dureroasă, sensibilă. Aceste simptome dispar pe măsură ce infecţia acută de căi respiratorii superioare se vindecă.

2. FOSELE NAZALE ŞI SINUSURILE PARANAZALE

A. Rinofaringita. Pacienţii descriu durere în gît, cu caracter de usturime şi disconfort persistent, profund în cavitatea nazală. Durerile de nas şi gît se intensifică prin strănut. Se pot asocia rinoreea seromucoasă, crizele paroxistice de strănut, obstrucţia nazală cu senzaţie de nas înfundat, vocea nazonată, durerea moderată la nivelul frunţii şi obrajilor, injectarea conjunctivelor. De obicei, febra este absentă, dar starea generală alterată, fatigabilitatea şi disconfortul generalizat pot însoţi simptomele nasofaringiene.

1. Virusurile. Peste 200 virusuri sînt capabile să determine acest tip de boală. Infecţiile pot apare oricînd în cursul anului, dar sînt mai frecvente iarna. Cei mai mulţi adulţi au pînă la trei infecţii virale în fiecare an. Secreţia nazală nu prezintă eozinofilie. Agenţii infecţioşi cel mai adesea responsabili de această boală sînt rinovirusurile şi coronavirusurile. Aceste infecţii pot agrava astmul şi bronşita cronică şi se pot complica cu sinuzită sau otită medie.

2. Streptococii de grup A. Infecţia cu streptococ de grup A la adulţi poate mima un guturai banal cu rinovirus. Sînt prezente: rinoreea seromucoasă limpede; senzaţia de nas înfundat; durerea nazală profundă, uni sau bilaterală, intensificată de muşaj; durerea în gît, de intensitate mică sau medie, ce se intensifică la deglutiţie. Ganglionii limfatici cervicali anteriori pot fi măriţi de volum şi sensibili. Febra este, adesea, absentă. Cultura din exsudatul faringian este pozitivă pentru streptococul de tip A. Tratamentul cu penicilină sau eritromicină duce la remiterea simptomelor în decurs de 36 de ore.

3. Suprainfecția bacteriană. Rinofaringita și sinuzita bacteriană pot complica un guturai. Semnele de suprainfecție bacteriană includ rinoreea purulentă și adenopatia cervicală superioară sensibilă. Suprainfecția survine la 7-10 zile de la debutul guturaiului. Tratamentul antibiotic țintit împotriva *Haemophilus influenzae, S. aureus* și *Streptococus pyogenes*, conduce, de obicei, la o vindecare rapidă.

4. Mycoplasma pneumoniae. Pacienții prezintă simptome pseudogripale. Adeseori, în aceeași familie pot apărea mai multe cazuri similare. Boala răspunde la tratament cu eritromicină.

B. Sinuzita etmoidală

1. Bacteriană. Simptomele pot apărea spontan sau în urma unui episod comun de răceală. Febra apare la mai puțin de 50% din adulți. Pacientul acuză disconfort persistent la nivelul rădăcinii nasului și în porțiunea medială a orbitelor. Durerea spontană de la nivelul obrazului poate însoți o infecție antrală. Uneori, durerea iradiază de la sinusul etmoidal către vertex și regiunea parietală. Pot fi prezente rinoreea purulentă și/sau sanguinolentă, anterioară/posterioară, durerea matinală în gît, hemaj (pentru înlăturarea secreției postnazale), disfonia și tusea productivă (ca simptom al bronșitei). Într-unul din studii, s-au obținut culturi cantitative prin aspirarea directă pe ac a lichidului din sinusul maxilar, și, în 50% din cazuri, s-a izolat *S. pneumoniae* sau *Haemophilus influenzae* necapsulat. Alți germeni izolați au fost *S. pyogenes, Branhamella catarralis*, alți germeni gram-negativi și anaerobi (prezenți în mai mult de 10% din cazuri, cînd s-au folosit tehnici speciale de cultură pe medii anaerobe adecvate). Un număr de bacterii $>10^3$/ml se corelează cu leucocitoza din lichidul sinusal (>5.000 leucocite/ml). Bacteriile au fost aproape întotdeauna cultivate în concentrații mari din lichidul sinusal purulent. Rareori, infecția sinusală este determinată de unele tulpini de *Actinomyces* sau *Nocardia*.

Microorganismele mai puțin obișnuite determină infecții sinusale la pacienții cu alte afecțiuni subiacente. Acești agenți patogeni, afecțiunile asociate în mod obișnuit, precum și factorii de risc pentru infecția sinusală sînt discutați mai jos.

2. Cazuri rare de sinuzită. Speciile de *Aspergillus* pot determina o formă de sinuzită fulminantă, invazivă la pacienții cu leucopenie (de exemplu la cei cu anemie aplastică sau leucemie acută), cu sindroame de disfuncție neutrofilă sau alcoolism. Folosirea îndelungată a antibioticelor sau corticosteroizilor constituie un factor de risc pentru aspergiloza invazivă. Astfel de cazuri apar mai des la pacienții imunodeprimați, post transplant de organ.

Mucormicoza sinusurilor paranazale, orbitei și creierului apare la pacienții cu cetoacidoză diabetică, leucopenie sau imunodeprimați.

Candida albicans poate determina sinuzită neinvazivă la diabetici și la pacienții aflați sub tratament antibiotic prelungit.

Pseudomonas aeruginosa și *S. aureus* pot determina infecție sinusală și bronșită la pacienții cu fibroză chistică sau cu sindrom de cili imobili.

Infecțiile sinusale polimicrobiene cu *Serratia, Pseudomonas, Escherichia coli* și alte bacterii aerobe gram-negative survin la pacienții imunodeprimați și la cei ale căror căi aeriene nazale au fost lezate de tuburi nasofaringiene ori nasotraheale sau prin tamponament nazal.

La pacienții cu SIDA și infecții sinusale au fost izolate *Legionella pneumophila, Acanthamoeba castellani, H. influenzae, S. pneumoniae* și fungul *Pseudallescheria boydii*.

C. Abcesul septului nazal. De obicei, această afecțiune urmează unui hematom septal traumatic. Infectarea secundară a acestui hematom cu *S. aureus* sau *H. influenzae* (la copii) produce durere locală nazală, obstrucție bilaterală marcată și febră. Rinoscopia evidențiază un sept tumefiat bilateral, de culoare roșie-vișinie, fluctuent, sensibil. Drenajul abcesului duce la evacuarea puroiului, ameliorează simptomatologia, conservă septul nazal și forma externă a nasului. Diagnosticul tardiv poate conduce la distrucția septului cartilaginos, cu deformarea în șa a nasului și cu perforarea septului. Uneori, pacienții care au un abces de sept nazal dezvoltă osteomielita oaselor adiacente, celulită și abcese orbitale, tromboză de sinus cavernos, abcese intracraniene și/sau meningită.

Cauzele mai puțin obișnuite de abces de sept nazal sînt reprezentate de intervențiile chirurgicale nazale, furunculoza vestibulului nazal, extracțiile dentare și gripa. Cîteva cazuri de abcese septale netraumatice au fost legate de existența sinuzitei etmoidale și sfenoidale. Sinuzita sfenoidală poate fi dificil de diagnosticat, deoarece radiografii sinusale fals-negative se întîlnesc în 15% din cazuri. Examenul CT este o metodă sensibilă de demonstrare a afectării sinusurilor sfenoidal și etmoidal. La pacienții cu abcese de sept nazal și sinuzită sfenoidală, simptomele nu se remit pînă cînd sinusul sfenoidal și abcesul nu sînt drenate.

D. Nevralgia de trigemen. Pentru această afecțiune, tipică este durerea paroxistică, extrem de severă, lancinantă sau arzătoare, unilaterală, iradiind către nas și/sau către obraz. Poate fi episodică, cu durată de cîteva minute, după care se remite, sau pot apare salve de junghiuri, care durează și cîteva ore. Punctul trigger (care inițiază un episod tipic de durere cînd este atins sau stimulat prin vorbire sau masticare) este localizat la nivelul tegumentelor din jurul șanțului nazolabial sau de pe buza superioară. Nu s-au observat anomalii motorii sau senzoriale în regiunea inervată de ramurile oftalmică și maxilară ale nervului V. Durerea răspunde la fenitoină, carbamazepină sau la proceduri de termocoagulare stereotactică a rădăcinilor

trigeminale. Această afecțiune se mai numește și tic dureros, deoarece pacienții tresar caracteristic, ca răspuns la durerea intensă.

E. Corpii străini intranazali

1. Animați. Corpii străini animați determină secreție nazală purulentă bilaterală și durere nazală. Instalarea simptomelor se face în timp de 3 zile de la momentul pătrunderii acestora. Poate fi prezentă febra, iar examinarea cavității nazale arată distrucția mucoasei, a cartilajului sau a osului.

Corpii străini animați sînt întîlniți la persoanele cu nivel socio-economic precar; în regiunile calde ale Statelor Unite, la pacienții cu diabet sever, cu sifilis sau cu boli cronice debilitante. Exemple de corpi străini animați: insecte zburătoare, larve, viermi inelați, gîndaci negri de covor și ascarizi.

2. Neanimați. Comparativ cu corpii străini animați, cei neanimați determină mai rar durere. Copiii și adulții psihopați sau retardați sînt cei la care această problemă este frecvent întîlnită. Semnele și simptomele afecțiunii sînt: secreția mucoasă serosanguinolentă sau purulentă, unilaterală; obstrucția nazală; eritemul; necroza superficială și ulcerarea mucoasei adiacente corpului străin. Exemple de corpi străini neanimați, care pot fi găsiți pe planșeul fosei nazale, sub cornetul inferior sau anterior de cornetul mijlociu sînt gume, hîrtii, pietricele, bile, boabe de mazăre sau de fasole.

CAPITOLUL

6 DUREREA ACUTĂ DE LA NIVELUL ETAJELOR FACIALE MIJLOCIU ŞI INFERIOR

☐ LISTA DIAGNOSTICELOR POSIBILE

1. Fracturile traumatice
   - A. Mandibula
     - 1. Condilul
     - 2. Corpul
   - B. Maxilarul
   - C. Osul zigomatic
   - D. Orbita
2. Fractura patologică datorată tumorilor primare/metastatice sau osteomielitei
3. Durerea în articulaţia temporo-mandibulară (ATM)
   - A. Pseudoguta şi guta, acute
   - B. Boala Lyme
   - C. Sindromul de durere/disfuncţie în ATM (durerea/disfuncţie miofascială)
4. Sinuzita maxilară
   - A. Sinuzita acută supurată (empiemul)
   - B. Barotrauma
5. Herpes Zoster (pe ramura maxilară sau mandibulară a nervului V)
6. Durerea iradiată la mandibulă sau faţă
   - A. Infarctul miocardic şi insuficienţa coronariană
   - B. Anevrismul disecant
7. Parotidita
   - A. Parotidita acută virală (virusul urlian şi alţi viruşi)
   - B. Parotidita supurată acută
   - C. Litiaza salivară
   - D. Iodismul (intoxicaţia cronică cu iod)
8. Infecţia spaţiului laterofaringian
9. Infecţa spaţiului masticator
10. Nevralgia idiopatică de trigemen (tic dureros)
    - A. Compresia microvasculară
    - B. Scleroza multiplă

☐ REZUMAT

Fractura de mandibulă se produce, de obicei, prin lovituri directe cu pumnul sau cu obiecte contondente, neascuţite, prin accidente de automobil, răni prin împuşcare sau căderi. O fractură mandibulară se manifestă prin durere severă, tumefacţie, sensibilitate şi crepitaţii adiacente locului de fractură. Durerea este exacerbată de mişcările mandibulei (în

timpul masticaţiei, deglutiţiei sau vorbirii). Malocluzia poate fi prezentă. Fracturile de ramură sau de unghi pot determina trismus. Radiografiile panoramice de mandibulă obiectivează locul şi extensia fracturii mandibulare. *Fractura de proces condilar sau de col* produce durere spontană, tumefacţie şi sensibilitate la nivelul articulaţiei temporomandibulare (ATM) afectate, malocluzie şi trismus. *Fracturile de corp mandibular* produc durere locală, sensibilitate şi tumefacţie. *Fracturile etajului mijlociu al feţei* au fost împărţite de Le Fort în trei categorii principale. Ele vor fi discutate mai jos. *Fracturile osului zigomatic* produc durere spontană maxilară, sensibilitate şi modificarea formei obrazului (înfundare). *Fracturile orbitale* produc durere locală, orbitală şi maxilară, putînd determina diplopie, enoftalmie şi scăderea acuităţii vizuale. Fracturile faciale pot fi corect diagnosticate prin examen CT cranian. *Fracturile patologice de mandibulă*, secundare tumorilor sau osteomielitei, pot determina durere locală, sensibilitate şi tumefacţie, apărute spontan sau după un traumatism minor.

Durerea, tumefacţia şi sensibilitatea de la nivelul *ATM* pot fi secundare unei artrite acute, prin depunere articulară de acid uric (*guta*) sau de pirofosfat de calciu (*pseudoguta*). Pacienţii cu pseudogută, de obicei, sînt mai în vîrstă decît cei cu gută şi prezintă condrocalcinoza genunchilor. Ambele grupuri răspund la tratamentul cu colchicină sau la medicamente antiinflamatorii nesteroidiene. *Boala Lyme* determină un sindrom de tip miofascial acut. Durerea spontană şi sensibilitatea la palpare a muşchilor maseteri, temporali şi/sau pterigoidieni, malocluzia şi sensibilitatea la palparea ATM pot apărea într-un sindrom miofascial primar, în care punctele trigger sînt stimulate de activitatea musculară sau pot fi secundare unui proces infecţios a planurilor profunde, unei modificări de structură internă a ATM sau unei artrite acute a ATM. Examenul RMN al regiunii temporomandibulare poate detecta o infecţie de planuri profunde, o modificare de structură internă şi/sau o inflamaţie a ATM.

Sinuzita maxilară detemină o durere spontană în obrazul ipsilateral, care poate iradia în dintele maxilar adiacent, simulînd o afecţiune dentară. Alte manifestări clinice posibile sînt reprezentate de: senzaţia de nas înfundat, rinoreea purulentă sau sanguinolentă (anterioară şi/sau posterioară), durerea în gît, tusea şi disfonia. Febra este mică sau absentă. Rinoscopia indică hiperemie şi puroi în meatul mijlociu, de partea afectată. De obicei, sensibilitatea maxilară la percuţie uşoară este prezentă. Radiografiile de sinus maxilar pot arăta opacifierea sinusului sau îngroşarea mucoasei peste 8 mm şi/sau prezenţa unui nivel hidroaeric.

Barotrauma, rezultînd în urma zborului sau scufundărilor la adîncime, poate produce durere şi sensibilitate în sinusul maxilar, datorată unei presiuni sinusale pozitive sau negative înalte, în comparaţie cu presiunea ambientală. Aceste diferenţe de presiune au ca rezultat exsudarea de lichid în sinusuri şi hemoragii submucoase. Sinusurile maxilare sînt afectate mai rar decît cele frontale şi etmoidale.

Herpes zoster poate determina durere maxilară sau mandibulară acută, unilaterală, cu caracter de arsură, precum şi o erupţie veziculoasă în zona dureroasă. Erupţia poate fi însoţită de un edem facial important.

Durerea de mandibulă, gît şi torace sugerează o ischemie cardiacă, asociată cu infarctul acut sau cu insuficienţa coronariană. Durerea poate să dispară în urma tratamentului trombolitic. O durere sfîşietoare de torace, gît, mandibulă şi spate, asociată radiologic cu lărgirea umbrei mediosternale şi, auscultatoriu, în pînă la 50% din cazuri, cu un suflu de insuficienţă aortică recent instalat, sugerează diagnosticul de anevrism disecant de aortă. Examenul CT toracic cu substanţă de contrast sau aortograma vor confirma diagnosticul.

Parotidita urliană determină o durere spontană, intensă, persistentă, localizată în loja parotidiană, uni sau bilateral, febră şi tumefacţie parotidiană, cu deformarea etajului inferior al feţei şi a regiunii cervicale superioare. Durerea şi tumefacţia pot persista 5-10 zile şi apoi se remit spontan. Orificiul canalului Stenon poate fi eritematos, dar saliva care se scurge din el este aparent limpede şi de aspect apos.

Parotidita supurată acută produce febră înaltă, leucocitoză marcată şi tumefacţie fluctuentă, uni- sau bilaterală, a glandei parotide. Compresia canalului Stenon poate exterioriza puroi în 75% din cazuri. Este o afecţiune caracteristică pacienţilor vîrstnici, debilitaţi, fiind asociată cu stările de deshidratare, cu folosirea de anticolinergice, antibiotice şi cu igiena orală deficitară. Pînă la 40% din cazuri pot să apară în perioada postoperatorie. Afecţiunea răspunde bine la antibioterapie şi drenaj chirurgical parotidian.

Litiaza salivară poate determina durere parotidiană intermitentă unilaterală şi tumefacţie, exacerbate de ingestia de alimente şi sucuri de citrice. Simptomele se remit prin înlăturarea calculului din canalul salivar. În anumite cazuri, tumefacţia parotidiană persistă între mese, pînă cînd se restaurează permeabilitatea canalului.

Ingestia de substanţe iodate poate produce o intoxicaţie cronică, cu simptome de tip coriză şi tumefacţie dureroasă bilaterală a glandei parotide („oreionul iodos"). Simptomele dispar dacă este întreruptă ingestia de substanţe iodate.

Infecţia spaţiului laterofaringian produce febră, frison, rigiditate musculară, trismus, durere spontană şi tumefacţie la nivelul unghiului mandibulei, auricular şi preauricular. Abcesul acestui spaţiu poate fi evidenţiat prin examen CT sau RMN al feţei şi capului. O infecţie de spaţiu laterofaringian confirmată impune drenajul şi tratamentul antibiotic parenteral.

Abcesul periamigdalian determină o durere în gît severă, persistentă, febră, odinofagie, voce modificată caracteristic (înfundată) şi hipersalivaţie. Amigdala poate fi împinsă medial. Toate simptomele sînt înlăturate prin tratamentul antibiotic specific şi drenajul abcesului. Apariţia trismusului semnifică invazia spaţiului laterofaringian.

Infecţia spaţiului masticator porneşte, de obicei, de la un abces periapical al celui de-al treilea molar. Apar durerea importantă, tumefacţia şi sensibilitatea la nivelul porţiunii posterioare a mandibulei. Poate apare şi trismus. Nu se semnalează deplasarea medială a peretului lateral faringian, rigiditatea musculară sau starea toxică severă. Drenajul şi tratamentul antibiotic conduc la vindecare.

TABELUL INCIDENȚEI BOLILOR

INCIDENȚA LA 100.000 (APROXIMATIVĂ)

Frecvente (>100)	Relativ frecvente (>5-100)	Rare (>0-5)
Fractură posttraumatică de mandibulă, maxilar, os zigomatic sau orbită	Disfuncția/durerea ATM (disfuncția/durerea miofascială)	Durerea ATM: guta și pseudoguta
Sinuzită maxilară (supurativă)	Barotrauma sinusului maxilar	Durerea ATM: boala Lyme
Parotidită virală (urliană sau cu alți viruși)	Zona Zoster (ramurile maxilare și mandibulare ale nervului V)	Fractura pe os patologic la nivelul mandibulei datorată tumorilor sau osteomielitei
Parotidită supurativă	Durerea iradiată și infarctul miocardic sau insuficiența coronariană	Durerea iradiată de la un anevrism disecant
Litiază salivară	Parotidita supurativă	Iodismul (oreionul iodat)
	Infecția spațiului laterofaringian	Nevralgia de trigemen din scleroza multiplă
	Infecția spațiului masticator	
	Nevralgia idiopatică de trigemen	
	Nevralgia de trigemen consecutivă compresiei microvasculare	

Nevralgia de trigemen tipică *(„tic dureros")* determină o durere lancinantă, severă, la nivelul maxilarului și/sau etajului mijlociu al feței. Cînd sînt stimulate punctele trigger ale etajelor mijlociu sau inferior ale feței, se produc paroxisme dureroase. Nu se confirmă prezența vreunor anomalii neurologice. Pînă la 80% din cazurile ce nu răspund la tratamentul medical par să fie determinate de comprimarea microvasculară a rădăcinilor senzitive ale nervului trigemen.

Ticul dureros acut poate fi o manifestare inițială a *sclerozei multiple*. În 87% din cazurile în care cele două afecțiuni sînt asociate, semnele și simptomele de scleroză multiplă le preced pe acelea de tic dureros. Pacienții cu scleroză multiplă par să prezinte tic dureros tipic, ei fiind însă, în mod obișnuit, persoane tinere, cu simptome bilaterale și cu o rată înaltă de eșec la tratamentul cu carbamazepină, prin toleranța scăzută la medicament.

☐ DESCRIEREA AFECȚIUNILOR ENUMERATE

1. FRACTURILE POSTTRAUMATICE

A. Mandibula. Într-un studiu recent se apreciază că loviturile directe de pumn (47%), cu obiecte contondente, neascuțite (18%), accidentele de automobil (10%), rănile prin împușcare (10%) și căderile (9%) au determinat 94% din fracturile mandibulare constatate. Fracturile unice au apărut în 53% din cazuri, fracturile duble în 41%, iar cele triple, în 4%. Cele mai frecvente localizări ale fracturilor au fost corpul (30%), unghiul (21%), condilul (18%) și aria parasimfizară (14%). Fracturile de mandibulă sînt asociate cu fracturi de oase faciale (22%), leziuni intracraniene (10%), fracturi sau dislocări de coloană vertebrală cervicală (4%). O fractură mandibulară se manifestă prin durere spontană localizată, tumefacție, sensibilitate și, uneori, crepitații locale. Edemul țesuturilor moi și echimozele cutanate apar în vecinătatea imediată a locurilor de fractură. Durerea se intensifică la masticație, deglutiție, vorbire. Ocluzia dentară nu se mai realizează normal. Fractura unei ramuri sau a unghiului mandibulei pot determina trismus. Uneori, se constată mobilitate anormală și lipsă de continuitate între cele două fragmente osoase fracturate. Fractura mandibulei este confirmată de radiografia oaselor craniului.

1. Condilul. Fractura de condil se manifestă prin durere severă, în punct fix, sensibilitate și tumefacție localizate în regiuniea articulației temporo-mandibulare (ATM). Poate apărea trismus. Durerea iradiază în ureche, față, cap și gît. Malocluzia este de obicei prezentă. Diagnosticul poate fi confirmat prin examene imagistice: radiografii (mandibulare statice sau de ansamblu), examen CT sau RMN.

2. Corpul. Dacă fractura este angulată anterior și inferior, se consideră a fi „favorabilă", datorită grupelor musculare atașate fragmentelor respective care le acționează antagonic, astfel încît ele tind să rămînă bine aliniate. Fracturile „nefavorabile" ale corpului mandibulei sînt localizate mai anterior și sînt angulate posterior și inferior. Grupurile musculare atașate tind să despartă fragmentele. Fracturile mandibulare pot fi tratate prin fixare intermaxilară, prin reducere deschisă/fixare internă sau utilizînd un fixator extern.

B. Maxilarul. Fracturile bilaterale ale etajului mijlociu al feței au fost clasificate în trei tipuri. Fracturile Le Fort I sînt fracturi orizontale prin maxilarul inferior. Linia de fractură cuprinde dinții maxilarului superior, palatul dur, apofizele pterigoide sfenoidale și peretele inferior al sinusului maxilar. Marginea alveolară și palatul sînt separate de etajul mijlociu al feței, realizînd un „maxilar superior flotant". Această mobilitate poate fi demonstrată prin apucarea dinților anteriori ai maxilarului superior și inițierea unei mișcări de tracțiune-împingere. Frecvent, sînt

prezente: malocluzia (cu amprenta dentară deschisă spre anterior), hematomul intraoral în şanţul bucal, în zona de sutură zigomatico-alveolară şi echimoză pe linia mediopalatală.

Fracturile Le Fort II se extind la etajele mijlociu şi superior ale feţei şi afectează oasele nazale, procesele frontale ale oaselor maxilare şi peretele inferior al orbitei. Ele se întind de-a lungul suturilor zigomatico-maxilare, implicînd sinusurile maxilare şi procesele pterigoide. Edemul masiv al etajului mijlociu al feţei, al buzelor şi ochilor precum şi echimozele difuze pot să mascheze o eventuală deformare concavă în plan sagital a etajului mediofacial (aşa zisa „faţă în farfurie"/„faţă aplatizată"). Se mai pot constata: diplopia şi lărgirea epicantusului intern, malocluzia (cu amprentă dentară deschisă anterior).

Fracturile Le Fort III se prezintă cu edem şi echimoze faciale difuze, dilacerări şi hipoestezie a buzei superioare. Linia de fractură traversează orbita, nasul, procesele pterigoide şi arcacedele zigomatice. Se poate produce disjuncţia cranio-facială înaltă, cu mobilizarea etajului superior al feţei pe bolta craniană şi fractură de bază de craniu, cu licvoree nazală.

C. Osul zigomatic. În cazul fracturii osului zigomatic, obrazul ipsilateral este dureros, sensibil şi tumefiat şi pezintă o depresiune sau o proeminenţă la acest nivel. Durerea poate fi provocată de mobilizarea maxilarului, dacă procesul coronoid al mandibulei este comprimat de fractură. Uneori, se constată o deformare în jos şi lateral a epicantului extern de aceeaşi parte, ca şi o deformare a pleoapei inferioare, cu lărgirea fantei palpebale şi epiforă. Se mai pot produce enoftalmie, epistaxis şi hemoragii subconjunctivale, parestezii şi hipoestezie la nivelul buzei superioare. Aceste fracturi sînt bine vizualizate la examenul CT al feţei.

D. Orbita. Fracturile determină durere orbitală şi facială, diplopie, enoftalmie şi pierderea vederii. Diplopia la privirea fixă verticală rezultă din angrenarea musculaturii extrinseci a ochiului în focarul de fractură. Enoftalmia se datorează deplasării grăsimii orbitale în sinusul maxilar sau expansiunii spaţiului orbital. Edemul şi hemoragia orbitală pot şi ele să contribuie la diplopie. Se mai constată prezenţa de margini orbitale deformate şi sensibile, de edem palpebral, de echimoze şi hemoragii subconjunctivale. Pupila ipsilaterală este situată la un nivel inferior faţă de cea controlaterală. Fracturile orbitale pot fi vizualizate la examenul CT.

2. FRACTURILE PE OS PATOLOGIC

Fractura patologică a mandibulei, secundară unei tumori metastatice (cancer de sîn, plămîn sau cancer colorectal) sau primare este foarte rară. Un eventual neoplasm provoacă durere localizată surdă, persistentă, asociată cu sensibilitate, tumefacţie locală, malocluzie, căderea dinţilor, trismus, precum şi hipoestezie şi parestezii la nivelul buzelor şi etajului inferior al feţei. Diagnosticul de neoplasm se pune pe baza radiografiilor mandibulare statice de ansamblu, a examenului CT sau RMN cranian.

Osteomielita cronică, cu durere mandibulară localizată, tumefacţie, sensibilitate locală şi scurgere sinusală poate deveni acut dureroasă dacă se produce fractura patologică a mandibulei. Diagnosticul este confirmat radiologic.

3. DUREREA ÎN ARTICULAŢIA TEMPOROMANDIBULARĂ (ATM)

A. Guta şi Pseudoguta acută. În ambele afecţiuni durerea începe brusc în ATM, ureche şi facial unilateral. Durerea se poate exacerba la mestecat şi poate fi prezent trismusul de intensitate moderată. ATM este sensibilă şi tumefiată. La pacienţii cu pseudogută, radiografiile de ATM evidenţiază un spaţiu articular îngustat, cu calcificări, iar radiografiile de genunchi pot arăta condrocalcinoze. Microscopia cu lumină polarizată a lichidului articular aspirat demonstrează prezenţa cristalelor de pirofosfat de calciu dihidrat. Aceste afecţiuni răspund bine la antiinflamatoare nesteroidiene sau la colchicină. Durerea şi disfuncţia se remit fără tratament, în 1-2 săptămîni. Guta a fost considerată drept cauză a artritei acute a ATM, dar în foarte rare situaţii. Cristalele de acid uric sînt prezente în lichidul aspirat din ATM. Alte afecţiuni care afectează această articulaţie sub forma unei artrite acute sînt şi mai rare (de exemplu: artrita reumatoidă, lupusul eritematos sistemic, spondilita ankilozantă şi osteoartrita).

B. Boala Lyme. A fost publicat un caz de boală Lyme mimînd un sindrom de disfuncţie/durere în ATM. S-au asociat meningismul, durerea spontană şi sensibilitatea în ATM. Nu se constată o artropatie temporo-mandibulară.

C. Sindromul de durere/disfuncţie a ATM (Sindromul disfuncţie-durere miofascială). Bolnavul acuză o durere acută în zona muşchilor maseteri şi temporali, unilateral. Obiectiv, aceşti muşchi sînt sensibili şi fermi la palpare, datorită spasmului. Încercările de a deschide gura şi de a mesteca pot produce dureri preauriculare şi articulare severe. Malocluzia şi blocarea articulaţiei pot fi prezente. Suferinţa se poate declanşa prin stimularea unor puncte trigger aflate în unul sau în mai mulţi muşchi masticatori, sau poate fi rezultatul unei anomalii interne a ATM. Pentru un tratament corect şi eficace, este esenţială excluderea unei infecţii de spaţii profunde, care poate fi cauza unui sindrom miofascial secundar. Diagnosticul de excludere se poate realiza prin examen CT sau RMN al regiunii cervicale superioare, faţă şi cap. Artrita acută temporo-mandibulară, deplasarea sau torsiunea de menisc pot determina durere articulară şi un sindrom de durere/disfuncţie miofascială secundar. RMN sau artrografia cu substanţă de contrast poate detecta o anomalie internă sau o afectare inflamatorie a ATM.

4. SINUZITA MAXILARĂ

A. Sinuzita acută supurată. Determină o durere importantă, persistentă, la nivelul obrazului (în 37% din

cazuri) şi în dinţii adiacenţi. Se asociază frecvent otalgia şi artralgia în ATM. Durerea de obraz predomină unilateral, chiar şi atunci cînd afecţiunea este bilaterală. Există rinoree anterioară şi posterioară purulentă, galben-verzuie, adesea cu striuri sanguinolente. În evoluţia imediată poate apărea o secreţie nazală mucosanguinolentă. Durerea maxilară este intensificată de aplecarea capului (flexia) care poate cauza o durere pulsatilă, de tuse şi de strănut. Încleştarea dinţilor pare să amelioreze durerea dentară. Dacă este afectat un singur sinus maxilar, rinoreea purulentă apare de aceeaşi parte cu durerea. În 8% din cazuri apare cacosmie severă, cu valoare înalt predictivă pentru boala supurativă. Febra, starea de rău generalizată şi cefaleea frontală pot fi prezente.

Semnele clinice includ prezenţa puroiului în meatul mijlociu de partea afectată (41% din cazuri) şi secreţia purulentă ostială (4%). Sensibilitatea la percuţia sinusului afectat apare în 43% din cazuri. Prezenţa a trei sau patru din următoarele semne are o sensibilitate de 81% şi o specificitate de 88% pentru diagnosticul de sinuzită supurată: (1) rinoree purulentă predominentă unilateral; (2) durere de obraz predominentă unilateral; (3) rinoree purulentă bilaterală; (4) puroi în cavitatea nazală. În plus, VSH-ul crescut măreşte sensibilitatea la peste 81%.

Incidenţa occipitomentonieră Waters permite obţinerea unei imagini radiografice excelente a sinusului maxilar; incidenţa occipitofrontală Caldwell vizualizează sinusurile frontale şi etmoidale. Îngroşarea mucoasei sinusale de cel puţin 6-8 mm, opacifierea sinusală sau nivelurile hidroaerice au o valoare predictivă înaltă pentru sinuzita purulentă. O îngroşare mai redusă a mucoasei are o mai mică specificitate (de exemplu, 48-74%). Examenul CT oferă o imagine excelentă a tuturor sinusurilor, orbitelor adiacente şi cavităţilor nazale. Cele mai frecvente microorganisme implicate sînt: *Haemophilus influenzae, Streptococcus pneumoniae, Streptococcus pyogenes, Staphylococcus aureus* şi anaerobii. Există un răspuns bun la tratamentul antibiotic (cefaclor, cefuroxim sau amoxicilină-acid clavulanic).

Cauzele predispozante pentru apariţia sinuzitei acute supurate sînt infecţiile respiratorii virale, dormitul într-un mediu uscat, supraîncălzit, barotrauma, abcesele dentare periapicale, alergia, corpii străini intranazali, polipii, înotul subacvatic, obstrucţia ostială printr-o creastă septală sau prin sept, sindromul cililor imobili (sindromul Kartagener, care constă în asocierea de bronşiectazie, sinuzită şi situs inversus). Afecţiunile sistemice care predispun la sinuzită sînt diabetul zaharat, discraziile sanguine, corticoterapia şi chimioterapia antitumorală..

B. Barotrauma. Zborul cu avionul sau scufundările marine pot determina leziuni dureroase ale sinusurilor şi/sau urechii. Într-un studiu asupra unor cazuri de barotrauma legată de scufundare, durerea a apărut în regiunea frontală în 68% din cazuri, în regiunea etmoidală (rădăcina nasului în special) în 16%; şi în zona maxilară doar în 8% din cazuri. Leziunile de tip compresiv se produc la coborîrea de la altitudine mare şi, respectiv, sub nivelul mării. Obstrucţia ostiumului sinusal se produce cînd pacientul se află la altitudine sau la nivelul mării, presiunea sinusală devenind mai mică decît cea atmosferică la nivelul solului (cînd acesta coboară de la altitudine) sau sub nivelul mării (cînd are loc scufundarea). Acest mecanism produce barotrauma prin presiune negativă. Cele mai importante simptome sînt durerea locală, epistaxisul sau scurgerea unei secreţii apoase şi/sau sangvinolente. Sinusul afectat se poate opacifia, parţial sau complet, prin transsudat şi/sau printr-un hematom submucos. Unii pacienţi cu transsudare prin compresiune devin simptomatici numai la ascensiune, cînd presiunea ambiantă este scăzută şi gazele sinusale nu se pot dilata din cauza lichidului conţinut. Compresiunea inversă se petrece cînd sinusul se obstruează la decolare sau la o anumită adîncime (în timpul scufundării). La ascensiune, presiunea ambiantă scade, iar în sinus se produce o suprapresiune pozitivă, care conduce la ischemie, leziuni mucoase, sîngerare şi, uneori, durere şi epistaxis. Radiografia sinusală poate fi normală (stadiul I) sau poate arăta îngroşarea mucoasei (stadiul II) sau opacifierea sinusului (stadiul III). Cele mai multe cazuri de barotraumă se vindecă în timp sau prin folosirea decongestionantelor nazale. Intervenţia chirurgicală este rareori necesară. Sînt posibile cazuri rare cu hipoestezie facială sau chiar cu pareză facială, secundare barotraumei.

5. INFECŢIA CU HERPES ZOSTER (A RAMURII MAXILARE SAU MANDIBULARE A NERVULUI V)

Se manifestă cu durere spontană, cu caracter de arsură sau lancinant, localizată la nivelul obrazului, pleoapei inferioare, piramidei nazale (ramul II) sau al mandibulei (ramul III), unilateral. În 2-3 zile în zona dureroasă se dezvoltă eritemul şi edemul cutanat şi apare o erupţie veziculoasă (macrovezicule dispuse grupat, „în buchet") pe fond eritematos. Veziculele se rup, lăsînd ulceraţii superficiale mici, acoperite de o crustă hemoragică roşie-maronie. În cele mai multe cazuri, durerea iniţială dispare în prima săptămînă, alteori, însă, persistă luni de zile. A fost utilizat tratamentul cu acyclovir, dar eficacitatea lui nu este dovedită de studii controlate.

6. DUREREA IRADIATĂ

A. Infarctul miocardic şi insuficienţa coronariană. Se poate produce o durere spontană, severă, uni sau bilaterală, la nivel mandibular, dentar sau cervical, în prezenţa sau în absenţa durerii toracice anterioare tipice. Durerea şi/sau hipoestezia şi parestezиile pot iradia în membrul superior (uni sau bilateral). Simptomele frecvent asociate sînt: paloarea, transpiraţia, starea de slăbiciune, greaţa, vărsăturile şi anxietatea. Examenul fizic poate obiectiva un ritm de galop şi/sau zgomote cardiace asurzite (mai ales Z_1) şi extrasistole frecvente. ECG şi nivelul seric al izoenzimelor de citoliză miocardică confirmă diagnosticul

de infarct. O durere similară apare la pacienţii cu insuficienţă coronariană secundară unui trombus intracoronarian, parţial obstructiv. Durerea secundară unei obstrucţii coronariene parţiale sau complete răspunde la tratamentul trombolitic şi/sau la angioplastie coronariană.

B. Anevrismul disecant. Durerea apare brusc, este localizată retrosternal şi iradiază în gît, mandibulă, etajul inferior al feţei, abdomen, într-o succesiune rapidă. Este adesea chinuitoare, fiind descrisă de unii pacienţi ca avînd caracter de sfîşiere sau înjunghiere. Durerea se însoţeşte de anxietate severă, transpiraţii, greaţă şi vărsături. Pacienţii se zvîrcolesc în pat, neputîndu-şi găsi o poziţie confortabilă. Examenul obiectiv evidenţiază un suflu diastolic de regurgitare recent apărut, în focarul aortic (în 50% din cazuri), tahicardie, ritm de galop şi lipsa sau diminuarea pulsului periferic. Radiografia toracică standard poate arăta lărgirea umbrei aortice. Aortografia sau examenul CT cu substanţă de contrast vor confirma diagnosticul de anevrism disecant de aortă.

7. PAROTIDITA

A. Parotidita acută virală. Oreionul poate debuta cu subfebrilitate, stare de rău, mialgii. Progresiv, se constată apariţia unei tumefacţii difuze la nivelul unghiului mandibular, regiunii preauriculare şi submadibulare, unilateral. Tumefacţia se însoţeşte de o durere severă, persistentă, accentuată de deglutiţie. Pielea ce acoperă zona tumefiată este caldă şi netedă, dar nu eritematoasă, prezintă o sensibilitate marcată. Unghiul mandibulei este şters, iar tumefacţia este aderentă de mandibulă. În cursul următoarelor 2 zile poate apărea o nouă tumefacţie submandibulară, putîndu-se dezvolta parotidita contro-laterală. Temperatura nu depăşeşte de obicei 38°C. Nivelul amilazei serice poate fi mult crescut. Durerea şi tumefacţia durează 3-10 zile, după care dispar progresiv, fără sechele. Pentru a controla durerea în prima săptămînă, pot fi necesare analgetice şi comprese reci. Complicaţiile costă în: durere şi sensibilitate epigastrică datorate pancreatitei, durere testiculară consecutivă orhitei, cefalee şi redoare de ceafă, secundare meningitei aseptice. Agentul etiologic cel mai frecvent întîlnit este virusul urlian, dar şi virusurile Coxsackie A şi B, virusul Epstein-Barr, virusul Influenza A, virusul choriomeningitei limfocitare şi virusul parainfluenza pot să producă o parotidită acută care mimează oreionul. Infecţia cu aceşti viruşi explică recurenţele care apar la anumiţi pacienţi.

B. Parotidita supurată acută. Debutul este brutal, cu febră înaltă, frisoane şi/sau rigiditate musculară şi tumefacţia uneia sau ambelor glande parotide (17%). Pielea supraiacentă este eritematoasă şi caldă, iar glanda parotidă este fermă, indurată şi sensibilă. În 75% din cazuri, poate fi exprimat puroiul din canalul Stenon. Se poate constata prezenţa unei leucocitoze marcate, de aproximativ 40.000 celule/mm^3 (în medie 33.000 celule/mm^3), cu predominanţa PMN, şi cu un nivel ridicat al amilazei serice. Agentul etiologic poate fi evidenţiat în aspiratul obţinut prin puncţia glandei salivare. Lichidul de aspiraţie se cultivă obligatoriu pe medii pentru bacterii aerobe şi anaerobe, fungi şi mycobacterii. Uneori, pentru a identifica agentul determinant este necesară incizia chirurgicală şi drenajul procesului infecţios.

Parotidita supurată acută este o boală a vîrstnicilor, a bolnavilor cronici, a pacienţilor debilitaţi. Ea se asociază cu xerostomie secundară deshidratării prin aport insuficient, prin abuz de diuretice sau prin administrarea de medicamente anticolinergice. Tratamentul antibiotic şi igiena orală deficitară predispun şi ele la parotidită supurată acută. Această afecţiune apare şi în perioada postoperatorie (30-40% din cazuri, în studiile recente). Alţi factori ce pot creşte riscul pacienţilor pentru parotidită supurată sînt bolile maligne, prezenţa de alte focare infecţioase şi traheostomia.

Germenii izolaţi mai frecvent sînt *Staphylococcus aureus, Streptococcus pyogenes* şi streptococi α-hemolitici. Germenii izolaţi mai rar sînt *Streptococcus pneumoniae, Haemophilus influenzae, Pseudomonas aeruginosa, Escherichia coli*, specii de *Actinobacillus*, anaerobi, mycobacterii, specii de *Candida*. Pentru vindecare este necesară instituirea tratamentului antimicrobian parenteral şi, uneori, incizia chirurgicală şi drenajul.

C. Litiaza salivară. Afecţiunea se manifestă caracteristic prin durere surdă, persistentă, însoţită de tumefacţie, localizată unilateral în regiunea parotidiană şi apărută în timpul mesei. Citricele produc aceste simptome mai uşor decît alte alimente. Între mese glanda poate descreşte în dimensiuni sau tumefacţia şi durerea pot persista. Palparea canalului parotidian sau radiografia parotidiană pot detecta prezenţa calculului pe canalul salivar. Pentru vindecare este necesară înlăturarea calculului.

D. Iodismul (Intoxicaţia cronică cu iod). Simptomele iniţiale constau în gustul metalic şi senzaţia de disconfort, resimţită ca o arsură în cavitatea bucală şi în gît. Dinţii şi gingiile pot fi spontan dureroase şi sensibile. Pot apare simptome de tipul corizei (strănut, cefalee); edem al pleoapelor; tuse productivă, legată de efectul stimulator al iodului asupra secreţiei bronşice; durere bilaterală parotidiană şi submaxilară, asociată cu tumefacţie şi sensibilitate locală, simulînd oreionul; pot fi prezente leziuni cutanate de tip acneic. Toate simptomele se remit după întreruperea medicaţiei ce conţine iod.

8. INFECŢIA SPAŢIULUI LATERO-FARINGIAN

Infecţia spaţiului latero-faringian se poate produce de la nivelul faringelui lateral, amigdalelor (abcese periamigdaliene), dinţilor, glandei parotide, spaţiului submandibular, spaţiului retrofaringian sau de la nivelul ganglionilor limfatici adiacenţi.

Apofiza stiloidă împarte spaţiul latero-faringian într-un compartiment anterior, prestilian şi un compartiment posterior, neurovascular. Infecţia compartimentului anterior

produce tumefacție și durere la nivelul unghiului mandibulei și durere în zona preauriculară, ureche și în zona cervicală adiacentă. Rotația capului de partea opusă intensifică durerea. Deglutiția poate fi dureroasă. Se asociază frecvent trismus, febră, frison, rigiditate musculară iar, în cazurile severe, dispnee și alte simptome de obstrucție de căi aeriene. Obiectiv se constată stare toxică, indurație și edem la unghiul mandibulei și deasupra lui; uneori, bombarea spre linia mediană a peretului faringian lateral și trismus. Infecția spațiului lateral poate fi confirmată de examenul CT sau de ecografia de față și regiune cervicală.

Infecția compartimentului posterior se produce prin extensie de la compartimentul anterior sau de la alt spațiu adiacent. Poate apărea o stare toxică severă, obstrucție a căilor aeriene (consecutiv edemului glotic și laringian) și tumefacția spațiului parotidian. Complicația frecventă a infecției compartimentului posterior este reprezentată de tromboflebita septică a venei jugulare interne. Aceasta are ca rezultat apariția unei mase dureroase sensibile, în partea anterosuperioară a regiunii cervicale, sub unghiul mandibulei; embolia pulmonară septică; flebita venelor adiacente și a sinusurilor venoase intracraniene, abcese cerebrale și metastatice. Infecția arterei carotide comune și a ramurilor sale poate conduce la formarea unui anevrism și la ruperea acestuia. „Sîngerările premonitorii" din nas, cavitate bucală sau ureche sînt, uneori, primul simptom al rupturii fatale iminente. Hemoragia de origine carotidiană poate surveni la una sau două săptămîni după un drenaj chirurgical adecvat al spațiului latero-faringian. De asemenea, infecția carotidiană se poate manifesta printr-o hemoragie masivă în căile aeriene și șoc sau prin formarea unui hematom cervical. Infecțiile spațiului latero-faringian necesită drenaj și tratament antibiotic parenteral. Amenințarea de ruptura carotidiană impune intervenție chirurgicală.

Abcesul periamigdalian produce durere faringiană severă persistentă, febră, odinofagie, disfonie caracteristică (voce înfundată) și scurgerea salivei din gură datorată hipersalivației și imposibilității bolnavului de a înghite saliva. Amigdala este deplasată medial, anterior și inferior. Cazurile necomplicate nu prezintă stare toxică severă, tumefacție parotidiană sau trismus. Apariția acestor simptome indică diseminarea infecției la spațiul latero-faringian, care poate fi confirmată prin examenul CT al regiunii cervicale superioare și feței. Infecțiile spațiului latero-faringian constituie o complicație importantă a infecției periamigdaliene.

9. INFECȚIA SPAȚIULUI MASTICATOR

Acest spațiu conține mandibula și mușchii masticatori. Punctul de plecare îl reprezintă un proces infecțios la nivelul celui de-al treilea molar (de exemplu, abces periapical). Durerea, sensibilitatea și tumefacția sînt localizate la nivelul porțiunii posterioare a mandibulei, de partea afectată. De obicei, trismusul este prezent, în timp ce deplasarea mediană a peretelui lateral faringian, rigiditatea musculară și starea toxică severă sînt rare. Vindecarea se obține în mod obișnuit prin drenaj și antibioterapie.

10. NEVRALGIA TRIGEMINALĂ IDIOPATICĂ (TIC DUREROS)

Se manifestă prin durere extrem de severă (lancinantă), fulgerătoare, paroxistică, localizată în regiunea mandibulară sau maxilară sau în ambele. Pacienții prezintă tresăriri și grimase pe măsură ce apare durerea (de aici denumirea de tic dureros). Fiecare criză durează doar cîteva secunde, dar se pot întîlni mai multe astfel de crize, într-o succesiune secvențială. Există zone trigger la nivelul etajului mijlociu și inferior al feței sau în cavitatea bucală. Acestea pot fi stimulate prin atingere, masticație, vorbire, bărbierit, expunere la aer rece sau prin ingestia unui aliment picant. Stimularea zonei trigger provoacă imediat un paroxism dureros violent. Nu există semne de hipoestezie facială sau de afectare motorie.

A. Compresia microvasculară. Cazurile idiopatice rezistente la tratamentul medicamentos se pot datora, în mare parte, compresiei microvasculare a nervului trigemen de către artera cerebeloasă superioară (30-80% din cazuri). Nevralgia trigeminală idiopatică apare la persoanele trecute de 50 de ani, cele mai multe din cazuri întîlnindu-se în grupul de vîrstă de 60-85 ani.

B. Scleroza multiplă. Se poate manifesta și sub forma unor episoade tipice de tic dureros. Pacienții cu asemenea manifestări sînt tineri, tind să aibă afectare bilaterală și toleranță slabă la terapia cu carbamazepină sau fenitoin. În timp ce 13% din pacienții cu scleroză multiplă și tic dureros nu au și alte manifestări de scleroză multiplă în cursul atacurilor, celelalte 87% din cazuri prezintă și alte semne și simptome de demielinizare (de exemplu: pareză de membru inferior, modificări ale vocii, nevrită optică, diplopie).

CAPITOLUL

7 DUREREA ACUTĂ LA NIVELUL CAVITĂȚII BUCALE

☐ LISTA DIAGNOSTICELOR POSIBILE

DUREREA CAVITĂȚII BUCALE
1. Durerea dentară
   A. Pulpita acută sau abcesul pulpar
   B. Abcesul periapical și ulcerul dentar
   C. Pericoronita
   D. Complicațiile acute ale tratamentului stomatologic
      1. Durerea după chirurgia endodontică
      2. Alveola uscată post-extracție
      3. Durerea „mușcăturii înalte" după protezare dentară
      4. Eroziunea gingivală și lezarea dentară legate de periajul dentar
   E. Gingivita ulcerativă necrotizantă acută (GUNA)
2. Bolile ce simulează afecțiuni dentare
   A. Sinuzita maxilară acută
   B. Infarctul miocardic acut
   C. Sindromul Ernest
   D. Nevralgia de trigemen
   E. Nevralgia de ganglion sfenopalatin
3. Gingivostomatita herpetică acută (primară)
4. Sindromul Stevens-Johnson
5. Necroliza epidermică toxică (NET)
6. Ulcerațiile orale acute
   A. Traumatismele
   B. Arsurile
   C. Infecțiile virale
      1. Virusul varicelo-zosterian
      2. Virusul Epstein-Barr
      3. Boala mînă-picior-gură
      4. Herpangina (virus Coxsackie de grup A)
   D. Stomatita gonococică
   E. Ulcerele aftoase
   F. Sifilisul
      1. Sifilisul primar
      2. Sifilisul secundar
7. Stomatitele
   A. Stomatita de contact (stomatitis venenata)
   B. Stomatita iritativă
   C. Reacții la medicamentele orale (stomatitis medicamentosa)
      1. Stomatita alergică
      2. Reacția post-medicamentoasă lichenoidă
      3. Reacțiile post-medicamentoase pemfigus-like
      4. Reacțiile post medicamentoase lupus-like
      5. Reacțiile orale la medicamentele citotoxice
         A. Mucozitele
         B. Mucozita și ulcerația agranulocitară
8. Bolile sistemice și leziunile orale
   A. Leucemia
      1. Gingivita leucemică
      2. Candidoza orală
      3. Diverse afecțiuni dentare
      4. Ectima gangrenosum (cu specii de *Pseudomonas*)
      5. Leziunile ulceronecrotice de cauză necunoscută
      6. Gingivita ulcerativă necrotizantă acută
      7. Infecția cu virus Herpes simplex
      8. Infecția cu virusul varicelo-zosterian

9. Reacţiile post medicamentoase citotoxice
B. Sindromul de imunodeficienţă dobîndită (SIDA)
1. Candidoza
2. Leziunile ulcerative
A. Virusul Herpes simplex (VHS) (labial şi oral)
B. Virusul citomegalic
C. Aftele orale idiopatice cu răspuns la prednison
D. Herpes zoster
E. Boala periodontală şi gingivita ulcerativă necrotizantă acută
F. Stomatita necrotizantă
3. Afecţiunile neoplazice
A. Sarcomul Kaposi
B. Limfoamele
4. Leucoplazia păroasă
C. Diabetul zaharat
D. Uremia

DUREREA LA NIVELUL LIMBII

9. Glosita şi/sau glosodinia
A. Candidoza
B. Ulceraţia şi glosita gonococică
C. Glosita cu *Trichomonas vaginalis*
D. Glosita stafilococică
E. Infecţia cu *Pseudomonas* (ectima gangrenosum)
F. Ulceraţia produsă de bacterii gram-negative
G. Sindromul Stevens-Johnson
H. Gingivita ulcerativă necrotizantă acută
I. Glosita şi ulceraţia cu *Chlamidia trachomatis*
J. Tularemia
K. Ulceraţia cu virusul Herpes simplex
L. Infecţia cu virusul citomegalic
M. Sifilisul
1. Sifilisul primar
2. Sifilisul secundar
N. Muşcătura şi arsurile limbii
O. Alergia de contact
P. Necroliza epidermică toxică (NET)
Q. Ulcerele aftoase
R. Glosita alergică
S. Infecţia cu virus Coxsackie sau cu enterovirus

DUREREA LA NIVELUL BUZELOR

10. Cheilita acută
A. Cheilita actinică
B. Tratamentul cu izotretinoin
C. Cheilita alergică
D. Infecţia cu virusul Herpes simplex
E. Impetigo
F. Cheilita factitia
G. Sindromul Stevens-Johnson şi necroliza epidermică toxică
H. Cheilita angulară cu *Staphylococcus aureus* sau specii de *Candida*
I. Eroziunile labiale după expunere la frig/vînt

☐ REZUMAT

Pulpita acută debutează clinic cu crize scurte de durere dentară sau de ATM, apărute la rece. În scurt timp, căldura locală, presiunea produsă la muşcare sau la percuţia dintelui afectat determină şi ei durere locală. În zilele sau săptămînile următoare poate persista o durere locală cvasipermanentă, mai mult sau mai puţin severă, care, într-un interval de timp variabil (ore-zile) poate deveni pulsatilă, sfîşietoare, intolerabilă. Pentru a obţine remisiunea durerii, chirurgia endodontică sau extracţia pot fi necesare. Extensia infecţiei pulpare de la rădăcină la zona periapicală produce un *abces periapical*, vizibil pe radiografia dentară ca o zonă radioopacă. Local, poate fi resimţită o durere surdă sau un uşor disconfort. Poate fi decelată o sensibilitate gingivală deasupra rădăcinii dintelui afectat. *Pericoronita* este secundară traumatismului sau infecţiei ţesutului gingival care acoperă un molar posterior parţial erupt. Clinic, se constată durere şi sensibilitate localizate posterior de ultimul molar erupt complet. Trismusul poate limita examinarea. *Chirurgia endodontică* este urmată de 1-2 zile de durere dentară chinuitoare, care se remite spontan. *Extracţia dentară* poate fi urmată de durere severă, dacă cheagul dispare din alveolă, rămînînd o alveolă uscată. *Protezarea dentară* urmată de *„muşcătură înaltă"* poate produce o sensibilitate asemănătoare pulpitei, pe dintele protezat sau pe dintele opus, cu care acesta vine în contact. Aceasta se poate rezolva prin reducerea „muşcăturii înalte". *Periajul dentar viguros* poate determina o eroziune gingivală dureroasă. *Gingivita ulcerativă necrotizantă acută (GUNA)* produce edem interdentar, hipermie şi eroziune, cu sîngerare şi durere locală, putînd fi prezente febra şi alte simptome sistemice. Leziuni ulcerative şi exsudative apar şi în zona amigdaliană

și în faringele posterior, însoțite eventual de o limfadenită cervicală dureroasă.

Durerea persistentă, severă, în maxilarul superior poate fi asociată cu o *sinuzită maxilară acută*, fiind însoțită de rinoree anterioară și posterioară, durere și sensibilitate la nivelul obrazului, dureri orofaringiene și, uneori, de febră. Durerea în ATM sau mandibulă și/sau gît și/sau braț și piept poate fi expresia clinică a *infarctului acut de miocard. Sindromul Ernest* determină durere de maxilar, dinți posteriori, ochi și ureche, limitarea deschiderii maxilarelor, protruzie. Examenul obiectiv decelează sensibilitate locală a ligamentului stilomandibular. Injectarea de lidocaină la acest nivel remite temporar simptomele. *Nevralgia de trigemen* determină crize paroxistice de durere lancinantă în maxilar și dinți, unice sau repetate. Există unul sau mai multe puncte trigger, orale sau faciale, care determină criza atunci cînd sînt stimulate. *Nevralgia de ganglion sfenopalatin* produce durere nazală, orbitală, maxilară și dentară (la nivelul maxilarului superior); senzație de nas înfundat și obstrucție nazală de aceeași parte, rinoree și lăcrimare. Simptomele se remit temporar prin cocainizarea ganglionului sfenopalatin.

Infecția primară cu herpes simplex produce roșeață, edem și ulcerație dureroasă gingivală, eritem și ulcerație la nivelul mucoasei linguale, bucale și buzei. Se asociază febră, frison, stare de rău și cefalee. Diagnosticul se bazează pe examenul clinic și pe rezultatul culturilor din exsudatul lezional. Virusul herpes simplex poate fi decelat prin imunofluorescență, tehnică ce poate folosi și produsul obținut prin raclaj de la nivelul leziunii. *Sindromul Stevens-Johnson* poate determina febră, frison, stare de rău și o erupție maculopapuloasă generalizată cu leziuni „în țintă" și de tip „herpes iris". La nivelul mucoasei nazale pot apare leziuni buloase care se rup și lasă în urmă eroziuni mucoase dureroase. La nivelul mucoasei labiale și a joncțiunii cutaneo-mucoase (vermilion) apar eroziuni și ulcere care se acoperă de cruste hemoragice. *Necroliza epidermică toxică (NET)* produce febră și eritem tegumentar difuz. Pe zonele cutanate eritematoase se formează bule mari, flasce, care se rup, lăsînd în loc eroziuni dureroase. Modificări similare apar pe mucoasa bucală, determinînd durere și sensibilitate. Pot fi prezente, de asemenea, inflamația conjunctivală și genitală. Cauza obișnuită o constituie hipersensibilitatea la medicamente. *Arsurile chimice sau termice* și *traumatismele* pot determina ulcerații orale acute dureroase, cu margini eritematoase subțiri, regulate sau neregulate, acoperite de exsudat. *Infecțiile virale* pot produce, de asemenea, ulcere bucale acute. *Herpesul zoster* produce o durere unilaterală de maxilar și cavitate bucală, și erupția de microvezicule grupate și de ulcerații pe jumătatea dureroasă. Culturile vor izola virusul varicelo-zosterian, care poate fi pus în evidență prin imunofluorescență directă. *Virusul Epstein-Barr* poate determina ulcerații orale și gingivo-stomatită. *Virusul coxsachie de grup A* poate determina apariția de vezicule și ulcere mici, dureroase pe mucoasa orală și faringiană , vezicule și papule sensibile pe degete și picioare, (*boala mînă-picior-gură*). *Herpangina* produce leziuni veziculare similare și microulcerații dureroase cu localizare tipică pe mucoasa pilierilor faringieni și palatinală și, rareori, pe limbă, gingii sau cavitate bucală. *Infecția gonococică* cu interesare bucală și cervicală este, de obicei, asimptomatică, dar este posibilă apariția gingivitei, stomatitei și/sau a ulcerațiilor locale. Un episod inițial de *ulcerații aftoase* se manifestă cu apariția a 1-5 ulcerații rotund ovalare, gri-albe, de 0,2-0,8 cm diametru. Acestea au o margine regulată, îngustă, eritematoasă și sînt localizate pe limbă, gingii și mucoasa bucală sau labială. Nu există adenopatie locală, febră sau simptome sistemice. Șancrul oral și eroziunile secundare produse de *sifilis* pot fi dureroase. Diagnosticul se bazează pe anamneză (contact sexual neprotejat recent), pe examenul clinic (aspectul caracteristic al leziunilor orale), pe testul de imunofluorescență directă pentru *Treponema pallidum*, folosind exsudatul lezional și pe testele cu anticorpi de tip reaginic, specifici antitreponemici.

Stomatita se manifestă prin edem, eritem, sensibilitate la nivelul mucoasei bucale, pacientul avînd o senzație de disconfort bucal, resimțit ca o arsură. *Stomatita venenata* poate fi localizată sau difuză. Reacția locală poate fi datorată unui metal din coroana dentară. Stomatita de contact difuză poate avea drept cauze: pasta de dinți, apa de gură, materialele folosite în stomatologie, guma de mestecat, tabletele de medicamente, picăturile de tuse, bomboanele sau alimentele. *Stomatita iritativă*, locală sau difuză, poate fi determinată de agenții iritanți folosiți în stomatologie și de agenții terapeutici, cum ar fi extractele pancreatice, violetul de gențiană și clorura de potasiu. Medicamentele administrate oral induc și ele o serie de manifestări bucale (stomatitis medicamentosa).

Stomatita alergică apare ca urmare a administrării orale sau parenterale de antibiotice, de sedative-hipnotice, anestezice locale, analgetice, antimalarice sau de alte medicamente. Reacția constă în eritem bucal difuz, însoțit de edem și disconfort de tip arsură. Unele medicamente produc o reacție lichenoidă – *lichen plan* eroziv dureros; altele produc o *reacție bucală pemfigus-like* (de exemplu: penicilamina și captoprilul) sau *stomatită ulcerativă lupus-like* (hidralazina, procainamida). *Medicamentele citotoxice* determina o durere bucală cu caracter de arsură (mucozită), subțierea mucoasei, eritem discret și eroziuni superficiale dureroase. *Imuno-supresia medulară* poate produce leucopenie acută, ceea ce are ca rezultat apariția de ulcere orofaringiene dureroase, profunde, însoțite de febră înaltă și sepsis (ulcerații agranulocitare). *Leucemia acută mieloidă* poate fi însoțită de durere bucală; aceasta poate avea drept cauză infiltrarea masivă și tumefacția gingiei – *gingivită leucemică*; *candidoză* orală; *pulpită*; *ectima gangrenosum* bucală, secundară infecției cu *Pseudomonas*; *GUNA*; *infecția cu virus herpes simplex* sau cu *virus varicelo-zosterian;* mucozita erozivă, secundară *medicației citotoxice*. Bolnavii de *SIDA* prezintă durere bucală cu caracter de arsură, determinată de *candidoză*, *ulcerații* dureroase produse de *virusul herpes simplex, citomegalic* și *varicelo-zosterian* sau *GUNA*. Biopsia din ulcerație și cultura sînt necesare pentru a stabili dacă este vorba de virusul herpes simplex sau de o infecție cu virus citomegalic. Aftele care dau culturi negative pot răspunde spectaculos la tratamentul

TABELUL INCIDENȚEI BOLILOR

INCIDENȚA LA 100.000 (APROXIMATIVĂ)

Frecvente (>100)	Relativ frecvente (>5–100)	Rare (>0-5)
DUREREA CAVITĂȚII BUCALE		
Pulpita acută sau abcesul	Pericoronita	False afecțiuni dentare:
Abcesul periapical	Alveola uscată post-extracție dentară	Infarctul acut de miocard
Durerea după chirurgia endodontică	Gingivita ulcerativă necrotizantă acută (GUNA)	Sindromul Ernest
Protezarea „mușcăturii înalte"	Falsele dureri dentare:	Reacția post-medicamentoasă orală pemfigus-like
Eroziunea gingivală și leziunea dentară legate de periajul dentar	Nevralgia de trigemen	Reacția post-medicamentoasă orală lupus-like
Sinuzita maxilară acută	Nevralgia de ganglion sfenopalatin	Leucemia acută și leziunile orale
Gingivostomatita herpetică primară	Sindromul Stevens-Johnson	Gingivita
Ulcerațiile traumatice	Necroliza epidermică toxică	Candidoza
Ulcerațiile prin arsuri	Ulcerațiile herpes zoster	Afecțiunile dentare (pulpita)
Stomatita aftoasă	Ulcerațiile cu virus Epstein-Barr	Ectima gangrenosum
Reacțiile post medicamentoase orale:	Boala mînă-picior-gură	GUNA și afecțiunile periodontale
Stomatita alergică (legată de medicamente)	Herpangina	Virusul Herpes simplex
Reacția orală la citotoxice	Stomatita gonococică	Virusul varicelo-zosterian
Leziunile orale și SIDA:	Sifilisul (primar și secundar)	Leziunile ulceronecrotice idiopatice
Candidoza	Stomatita de contact	
Herpes simplex	Stomatita iritativă	
Afecțiunile periodontale și GUNA	Reacția post-medicamentoasă orală lichenoidă	
Leucoplazia păroasă	SIDA și leziunile orale :	
Leziunile orale diabetice	Virusul citomegalic	
	Aftele idiopatice cu răspuns la prednison	
	Herpes zoster	
	Stomatita necrotizantă acută	
	Sarcomul Kaposi	
	Limfoamele	
	Leziunile orale uremice	
DUREREA LA NIVELUL LIMBII (GLOSITĂ, GLOSODINIE, ULCERE)		
Candidoza	Glosita stafilococică	Glosita și ulcerația gonococică
GUNA	Pseudomonas (ectima gangrenosum)	Glosita *trichomoniazică*
Glosita virală cu virus herpes simplex și ulcerații	Glosita bacteriană cu gram-negativi	Tularemia
Mușcături și arsuri ale limbii	Sindromul Stevens-Johnson	
Ulcerele aftoase	Necroliza epidermică toxică	
	Glosita cu *Chlamidia trachomatis*	
	Ulcerația cu citomegalovirus	
	Sifilis (primar și secundar)	
	Alergia de contact	
	Glosita alergică	
	Ulcerele cu virus Coxsackie sau enterovirus	
DUREREA LA NIVELUL BUZELOR (CHEILITA ȘI CHEILITA ANGULARĂ)		
Terapia cu isotretinoin	Cheilita alergică	
Cheilita actinică	Cheilită factitia	
Virusul Herpes simplex	Sindromul Stevens-Jonson	
Impetigo	Necroliza epidermică toxică	
Cheilita angulară datorată speciilor de *Candida* și *Staphylococcus aureus*		
Eroziunile labiale datorate frigului și umezelii		

cu prednison. *Stomatita necrotizantă* începe ca GUNA, apoi se extinde la mucoasa palatină și în alte zone ale mucoasei bucale. În SIDA se poate produce o *boală periodontală* rapid progresivă, prezentînd tumefacție gingivală, însoțită de durere, sensibilitate și sîngerare locală. *Sarcomul Kaposi și limfoamele* cu determinare orală sînt de obicei nedureroase, pînă cînd invadează țesutul nervos sau ulcerează. *Diabetul zaharat* poate determina xerostomie, boală periodontală și/sau candidoză bucală. Poate apărea glosodinia. *Uremia* poate produce o stomatită erozivă.

Durerea lingvală acută poate fi dată de o glosită infecțioasă determinată de *Neisseria gonorrhoeae*, *Chlamidia trachomatis* sau *Trichomonas vaginalis*. Aceste infecții sînt dobîndite în timpul contactului sexual oral-genital. Infecțiile cu *stafilococ*

și *germeni gram-negativi* determină, uneori, ulcerație și glosită la pacienții imunosupresați. Infecția cu *Pseudomonas* determină ectima gangrenosum a limbii. *GUNA* produce o gingivită dureroasă, erozivă, friabilă și ulcerarea limbii. *Sindromul Stevens-Johnson* și *necroliza epidermică toxică* duc la apariția de bule mari pe mucoasa linguală, care se rup lăsînd eroziuni dureroase. Rash-ul cutanat este asociat ambelor boli.

Virusul herpes simplex, coxsackie și *cytomegalic* pot produce ulcerații linguale și durere locală. Diagnosticul specific se bazează pe biopsia și cultura din leziune. Pacienții cu *SIDA* dezvoltă ulcere aftoase nespecifice pe mucoasa bucală și linguală, care răspund la tratamentul cu prednison. *Sifilisul* poate determina șancru lingual dureros sau rozeolă sifilitică mucoasă. *Glosita alergică* poate fi determinată de un alergen de contact, de un alergen ingerat sau injectat. *Tularemia* apare după ingestia de carne de iepure contaminată sau după strivirea căpușelor între degete. Ea poate cauza ulcerații mucoase bucale și linguale, însoțite de adenopatie cervicală. *Cheilita* dureroasă, cu implicarea joncțiunii cutaneo-mucoase (vermilion) ce afectează submucoasa buzelor poate fi determinată de *expunerea la soare, tratamentul cu izotretinoin, alergia de contact, virusul herpes simplex, impetigo, autoagresiune, sindromul Stevens-Johnson, necroliza epidermică toxică* sau de *escoriații* apărute la frig sau vînt. *Cheilita angulară (zăbăluța)* este determinată de o *infecție stafilococică* sau *candidozică*. *Deficitul de vitamină B* sau *de fier* pot fi și ele asociate cu această afecțiune moderat dureroasă.

☐ DESCRIEREA AFECȚIUNILOR ENUMERATE

Durerea de cavitate bucală

1. DUREREA DENTARĂ

A. Pulpita acută sau abcesul pulpar. Durerea dentară sau de maxilar apare brusc după ingestia de lichid sau mîncare rece. Durerea este localizată la dintele afectat dar, cel mai frecvent, întreaga zonă de maxilar ce conține dintele bolnav devine intens dureroasă. Durerea poate iradia în obrazul, ochiul și urechea de aceeași parte. După încetarea acțiunii stimulului rece simptomele dispar în cîteva minute. Cînd pacientul „uită" și ingeră din nou mîncare sau băutură rece, durerea recidivează. În curînd, stimulul cald va avea același efect. Localizarea dintelui dureros poate fi dificilă, deoarece durerea lipsește atît la mușcat, cît și la percuție. În cîteva zile sau săptămîni, crizele de durere apar spontan și sînt continue. Durerea devine din ce în ce mai severă și mai prelungită, putînd apărea și durerea la mușcat sau la percuția dinților afectați. Decubitul dorsal poate intensifica durerea, ducînd la iradierea acesteia pe arii mai mari. Durerea surdă constantă, devine în timp chinuitoare, pulsatilă, iradiind spre etajul facial superior și în regiunea frontotemporală. Examinarea clinică pune în evidență dintele cariat răspunzător de durere sau plombele căzute. Dintele afectat poate fi localizat prin teste de sensibilitate electrice, termice sau mecanice. Radiografiile dentare sînt valoroase în evaluarea extensiei cariilor și în vizualizarea regiunii periapicale, unde este posibil un abces. Pulpita este, de obicei, secundară extensiei unei carii, unei fracturi dentare; răspîndirii prin contiguitate a infecției, de la o colecție de puroi periodontal adiacent sau periapical; precum și însămînțării hematogene a unei pulpe iritate mecanic. Pentru a înlătura durerea, chirurgia endodontică sau extracția dentară sînt obligatorii, dar poate fi necesară și utilizarea de analgetice și antibiotice, pentru a controla durerea și infecția.

B. Abcesul periapical și ulcerul dentar. Eșecul tratamentului unei pulpite poate conduce la necroză pulpară, urmată de dispariția parțială sau totală a durerii dentare. Extensia infecției de la rădăcină la țesuturile moi adiacente determină durerea și tumefacția gingiei și a mucoasei bucale adiacente, precum și a regiunii afectate a feței. Extensia la obraz produce tumefacție marcată, însoțită de sensibilitate; afectarea sinusului maxilar are ca rezultat o sinuzita acută. Extensia la spațiul sublingual produce tumefacție, durere și sensibilitate la nivelul planșeului bucal și ridicarea limbii.

Un abces periapical poate drena spontan (printr-o fistulă) în cavitatea bucală, sub marginea gingivală, sau mai rar, printr-o fistulă cutanată la nivelul mandibulei, obrazului sau regiunii perinazale. Radiografiile dentare vor arăta o rarefiere periapicală. Studiul cu substanță de contrast a traiectului fistulos va ajuta la confirmarea procesului patologic odontogenic. Traiectele fistuloase tind să se închidă după extracția dintelui afectat. Mai mult de 50% din pacienții cu fistulă cutanată de la un abces periapical nu au un istoric de durere dentară. Drenajul spontan al abcesului la nivel bucal sau lingual determină un ulcer dentar dureros, care drenează puroi. Chirurgia pe canalul rădăcinii sau extracția dintelui afectat conduce la vindecarea ulcerului.

C. Pericoronita. Se manifestă prin durere spontană și sensibilitate la nivelul gingiei care acoperă molarul de minte parțial erupt. Țesutul pericoronar se tumefiază, se înroșește, devine dureros și de sub lamboul de țesut infectat poate fi eliminat un exsudat. Spațiul masticator se inflamează, determinînd trismusul. Se dezvoltă limfadenopatie dureroasă, sensibilă, de aceeași parte, iar respirația devine fetidă. Debridarea și spălarea duc la amelilorarea durerii. Dacă este prezentă celulita, cu extensie la unul sau mai multe spații faciale profunde, se impune incizia, drenajul puroiului acumulat și extracția dintelui. Cauza o reprezintă blocarea mecanică prin acumularea de resturi alimentare și microorganisme sub lambourile gingivale ale dintelui parțial erupt. Ca factor favorizant se citează traumatismul tisular cauzat de mestecat. Pericoronita din jurul unui molar fixat necesită extracție.

D. Complicaţiile acute ale tratamentului dentar

*1. **Durerea după chirurgia endodontică.*** După chirurgia endodontică poate să apară o durere severă, cu iradiere în mandibulă şi în etajul facial superior. De obicei, o asemenea durere durează 24-48 ore şi este parţial ameliorată de analgeticele orale.

*2. **Alveola uscată.*** O durere intensă, continuă apare la 2-3 zile după extracţia dentară. Ea poate fi mai intensă chiar decît cea care a impus extracţia dentară. Alveola uscată se produce cînd cheagul de la locul de extracţie se infectează şi cade din alveolă, lăsînd-o „uscată" şi goală. Tratamentul necesită spălături şi aplicarea unui amestec de oxid de zinc şi eugenat în alveolă.

*3. **Durerea prin „muşcătură înaltă" după o protezare dentară.*** „Muşcătura înaltă" după o protezare dentară poate determina durere şi sensibilitate termică sau la muşcat, simulînd simptomele unei pulpite. Corectarea muşcăturii înalte are ca rezultat remiterea simptomelor în 1-3 zile.

*4. **Leziunea dentară şi eroziunea gingivală legate de periajul dentar.*** Periajul dentar viguros poate produce abraziunea gingiei, smalţului, cementului, expunînd dentina. Apare durerea indusă de stimulul rece. La examenul obiectiv se observă retracţia gingiei şi leziuni dentare la marginea gingiei. Periajul blînd cu o pastă de dinţi conţinînd un anestezic ajută la ameliorarea simptomatologiei.

E. Gingivita ulcerativă necrotizantă acută. Pacienţii se prezintă pentru gingii dureroase şi sensibile. Obiectiv, gingiile sînt tumefiate şi hiperemice în regiunile interdentare, unde apar eroziuni şi ulceraţii. Marginile gingiilor sînt roşii, dureroase, sensibile şi sîngerează uşor. Halena este fetidă. Durerile în gît şi odinofagia sînt determinate de inflamaţia exsudativă şi de ulceraţiile faringiene şi amigdaliene. În cazurile severe pot apărea febră, frisoane, stare de rău, slăbiciune şi imposibilitate de a se alimenta, precum şi adenită cervicală bilaterală dureroasă. Vindecarea se obţine prin debridarea cu ultrasunete a gingiei necrozate şi prin administrarea metronidazolului ca antibiotic împotriva germenilor anaerobi.

2. BOLI CE MIMEAZĂ AFECŢIUNILE DENTARE

A. Sinuzita maxilară acută. Determină durere spontană severă la nivelul obrazului şi rinoree purulentă anterioară şi posterioară, ipsilateral. Rinoreea poate prezenta şi striuri sanguinolente, iar fosa nazală de aceeaşi parte poate fi obturată complet sau parţial. Pacientul poate fi subfebril, prezentînd sensibilitate la nivelul osului malar afectat. Frecvent, dintele superior de pe partea afectată doare continuu, pînă cînd, sub tratament antibiotic, sinuzita se vindecă.

B. Infarctul miocardic acut. Pacienţii cu infarct acut de miocard prezintă uneori dureri dentare sau în mandibula/maxilarul drept sau stîng. Se pot asocia dureri retrosternale, precordiale, de braţ sau cervicale. Transpiraţiile, starea de slăbiciune, paloarea, greaţa sau vărsăturile sugerează o afecţiune mai gravă decît durerea dentară. Examenul fizic poate releva tahicardie, extrasistole ventriculare, ritm de galop şi/sau zgomote cardiace asurzite. Electrocardiograma şi valorile enzimelor de citoliză miocardică vor stabili diagnosticul.

C. Sindromul Ernest. Lezarea ligamentului stilomandibular produce sensibilitate şi durere spontană de maxilar şi de dinţi posteriori. Se constată limitarea mişcării de deschidere a maxilarului şi protruzie. Palparea inserţiei mandibulare a ligamentului produce durere maxilară şi în dinţii posteriori; uneori provoacă o senzaţie de disconfort în ureche, ochi sau gît. Durerea dentară sau facială se pot remite după injectarea de lidocaină şi metilprednisolon în zona afectată.

D. Nevralgia de trigemen. Nevralgia de trigemen poate determina durere lancinantă în maxilarul superior şi inferior. Durerea iradiază către etajul facial superior sau către ureche. Crizele dureroase durează cîteva secunde/un minut şi pot fi unice sau repetate, separate de secunde sau minute. Punctul trigger poate fi situat la nivelul obrazului, buzei superioare sau cavităţii bucale. Stimularea la acest nivel produce o durere tipică fulgerătoare, injectarea unui anestezic în punctul trigger putînd preveni declanşarea durerii. Multor pacienţi li se extrage unul sau mai mulţi dinţi, considerîndu-se în mod eronat că durerea este de origine dentară.

E. Nevralgia de ganglion sferopalatin (Cefaleea Sluder a hemifeţei inferioare). Apare o durere spontană unilaterală, în orbită, cavitatea nazală, zona frontoparietală, în obraz şi în dinţii superiori Durerea este persistentă, sîcîitoare, surdă şi poate fi asociată senzaţiei de nas înfundat şi obstrucţiei nazale de aceeaşi parte, lăcrimării şi unui sindrom Horner tranzitor. Durerea poate persista cîteva ore sau cîteva zile, şi poate fi ameliorată, pentru un interval scurt, prin cocainizarea ganglionului sfenopalatin ipsilateral.

3. GINGIVOSTOMATITA HERPETICĂ ACUTĂ (PRIMARĂ)

De obicei, afecţiunea apare la copiii mici, dar şi la tineri. Simptomele prodromale sînt febra, frisoanele, cefaleea, starea generală alterată şi iritabilitatea. Apoi se instalează durerea spontană orală şi gingivală, asociată cu apariţia de pustule mici şi de vezicule serosanguinolente mucoase. Acestea se rup repede, determinînd ulceraţii dureroase de 1-3 mm în diametru. Gingiile sînt, de obicei, tumefiate şi roşii. Pe mucoasa gingivală sînt prezente ulcere difuze, unice sau confluente, alb-gri, care sîngerează uşor. Apare o limfadenită cervicală şi submandibulară bilaterală

dureroasă. Gingiile și gura sînt sensibile, iar respirația, urît mirositoare. Este posibilă vindecarea spontană în 2-3 săptămîni. Diagnosticul se bazează pe datele clinice. Produsul de chiuretare sau biopsia din ulcer pot evidenția tumefacția celulelor epiteliale, degenerescență balonizantă, incluzii intranucleare și celule gigante multinucleate. Virusurile herpes simplex (HSV) tip 1 și 2 pot fi cultivate din ulcerele gingivale sau detectate prin imunofluorescentă directă din produsele de chiuretare din ulcerație. Anamneza poate releva contactul cu un prieten sau cu o rudă cu o infecție herpetică recentă sau, în cazul infecției cu virusul de tip 2, contactul sexual recent oral-genital. Tratamentul cu acyclovir poate fi benefic în cazurile severe.

4. SINDROMUL STEVENS-JOHNSON

Această afecțiune poate avea, ca manifestări prodromale: febră, frisoane, stare de rău, durere de piept, durere în gît, tuse, mialgii, artalgii, vărsături și diaree. Singura manifestare a bolii poate fi durerea orală severă (în 25% din cazuri). Apoi se formează leziuni buloase pe mucoasa bucală, pe palat și pe marginea buzelor. Ruperea bulelor are ca rezultat formarea unor eroziuni orale dureroase, acoperite cu un exsudat alb-gri. Pe mucoasa și marginea cutaneo-mucoasă labială (vermilion) leziunile se acoperă de cruste hemoragice. Buzele pot fi edematiate și poate să apară o conjunctivită purulentă. În cazurile severe se dezvoltă keratita, ulcerele corneene, uveita anterioară și panoftalmita.

Afectarea mucoasei orale și nazale este uneori suficient de dureroasă pentru a face dificile vorbirea, masticația și respirația. În cele mai multe cazuri, pe suprafețele de extensie apare o erupție maculopapuloasă, cu leziuni ce au tendința de a se grupa în jurul articulațiilor mari ale membrelor inferioare. Cele mai importante tipuri de leziuni cutanate care apar în această afecțiune sînt: cele „în țintă", policiclice, arcuate; plăcile urticariene persistente, diferite de „erupția" tranzitorie tipică; veziculele și bulele. Există și leziuni tip „herpes iris", dispuse sub formă de plăci. Se formează o bulă centrală, mărginită de mici vezicule (de exemplu, tip „herpes iris" Bateman).

Sindromul Stevens-Johnson a fost asociat cu infecțiile cauzate de *Mycoplasma pneumoniae*, de virusul herpes simplex, de histoplasma, de adenovirusuri, de virusul Epstein-Barr și de virusul Coxsackie B5. Consumul de sulfonamide și de alte medicamente poate fi asociat cu această afecțiune.

Anatomopatologic se constată: vasculită dermică limfohistiocitară, edem papilar al dermului, spongioză epidermală, necroză celulară intraepidermică și bule subepidermice.

5. NECROLIZA EPIDERMICĂ TOXICĂ (NET)

Se manifestă printr-un rash morbiliform ce apare pe față, trunchi și extremități. Leziunile devin confluente, formînd plăci extinse eritematoase. Pe aceste pete eritematoase se formează bule flasce, care se rup rapid, lăsînd largi zone dureroase, denudate. Semnul Nikolsky poate apărea în zonele „roșii". Afectarea mucoaselor orală, conjunctivală, genitală, anală poate fi severă. Bulele orale se rup, determinînd arii întinse de mucoasă erodată. Apar febra, starea de rău și leucocitoza. Pielea pare „opărită". Anatomopatologic se constată: vacuolizarea stratului celular bazal, necroza unicelulară și formarea de bule subepidermice. În NET stafilococică, planul de clivaj (care explică leziunea buloasă) este situat în stratul granular al epidermului. Celulele endoteliale din derm sînt edematiate, dar nu există infiltrat inflamator perivascular. Legătura cu eritemul multiform este controversată, unii autori consideră NET ca fiind o variantă a acestei afecțiuni. Afecțiunile frecvent asociate cu NET sînt: hipersensibilitatea medicamentoasă (la sulfonamide, alopurinol, fenitoină), infecțiile virale, limfoamele și leucemiile, bacteriemia și infecția stafilococică, precum și imunizarea antitetanică, antivaricelă și antirujeolă. Recuperarea are la bază menținerea echilibrului hidro-electrolitic, îngrijirea locală a pielii și tratamentul imediat al infecțiilor locale și generalizate.

6. ULCERAȚIILE ORALE ACUTE

A. Traumatismele. De obicei, ulcerațiile traumatice sînt mici (ϕ <1 cm), superficiale și dureroase. Sînt acoperite de un exsudat alb-gălbui și au o margine eritematoasă, îngustă, regulată sau nu. Pot avea o formă lineară sau ovală. Durerea este ușoară, dar se poate intensifica în timpul ingestiei de alimente sau vorbirii. Mucoasa bucală poate fi lezată de o mușcătură accidentală, de un dinte rămas cu o suprafață neregulată după o carie sau un traumatism. Leziunile prin mușcare determină și ulcerații linguale, în timp ce periajul viguros (în timpul spălării pe dinți) poate avea ca rezultat un ulcer gingival. Ulcerațiile orale pot fi, de asemenea, seundare chirurgiei dentare, în cazul unui slab control asupra instrumentarului de mînă sau a frezelor; folosirii unor amprente dentare scobite, extinse, cu margini neregulate; unor coroane dentare provizorii ascuțite; sau pot fi datorate unor traumatisme legate de aspirația salivei. Leziunile produse de rulourile de vată sînt determinate de îndepărtarea tardivă a acestora, situație în care se usucă și devin aderente, cauzînd descuamarea mucoasei. Ulcerațiile marginii alveolare sînt rezultatul unei proteze dentare parțiale sau totale nepotrivite.

B. Arsurile. Arsurile chimice pot rezulta dintr-un contact prelungit al aspirinei cu mucoasa, în timpul tratamentului pentru o durere dentară. Și alte medicamente reținute în cavitatea bucală pot determina o leziune similară. Substanțele chimice folosite în stomatologie, ca fenolul sau nitratul de argint, pot determina la rîndul lor arsuri. „Palatul mîncătorului de pizza" este o leziune dureroasă, circulară, determinată de aderența unei bucăți de pizza fierbinți pe mucoasa palatină.

C. Infecţiile virale

1. Virusul varicelo-zosterian. Apariţia leziunilor veziculare orale sau faciale este precedată, cu 1-3 zile, de o durere sub formă de arsură, surdă, unilaterală, în cavitatea bucală sau pe maxilarul inferior (ramura mandibulară) sau la nivelul palatului, maxilarului superior şi al etajului facial mijlociu (ramura maxilară). Mucoasa bucală este roşie şi tumefiată unilateral, prezentînd ulceraţii şi vezicule grupate. Unele confluează şi formează ulceraţii largi pe faţa internă a buzei sau pe palat. Leziunile nu depăşesc linia mediană. Unele vezicule şi ulceraţii situate pe fond eritematos se pot extinde şi pe tegumentul feţei, în etajul superior sau mijlociu. Diagnosticul se bazează pe date clinice, caracteristice fiind: distribuţia dermatomerică unilaterală a leziunilor orale şi cutanate şi durerea asociată cu caracter de arsură. Se poate folosi coloraţia directă ■ produsului de raclaj din leziune cu anticorpi imunofluorescenţi, specifici pentru virusul varicelo-zosterian (imunofluorescenţa directă).

2. Virusul Epstein-Barr. Produce o gingivo-stomatită acută febrilă, cu edem gingival, eritem şi ulceraţie locală. Semnele frecvent întîlnite sînt limfadenopatia cervicală posterioară, faringoamigdalita exsudativă, splenomegalia, limfocitoza absolută cu peste 10% limfocite atipice şi un test heterofil pozitiv. Pot apare ulceraţii orale dureroase şi cu alte localizări.

3. Boala mînă-picior-gură. Virusul Coxsackie A16 produce febră, leziuni tegumentare şi mucoase. Leziunile mucoase afectează mucoasa orofaringiană: vezicule şi mici ulceraţii şi bule dispuse oral; vezicule dispuse pe mucoasa faringiană. La nivelul tegumentului palmelor, degetelor de la mîini şi picioare şi plantei apar vezicule cu conţinut clar şi papile sensibile, pe fond eritematos. Afecţiuni asemănătoare apar la copii şi la unii adulţi infectaţi cu virusurile Coxsakie A5, A10, B2, B5 şi cu enterovirusul 71.

4. Herpangina. Acuzele obişnuite sînt febra şi durerea în gît. Pot apare cel puţin trei (pînă la 15) vezicule şi ulceraţii, dureroase, cu margini eritematoase, de 2-4 mm diametru, răspîndite pe pilierii faringieni, pe palatul moale, pe amigdale, pe peretele faringian posterior şi uneori pe mucoasa bucală. De obicei, nu există leziuni gingivale. Cauza o reprezintă virusul Coxsackie de grup A.

D. Stomatita gonococică. Bolnavii prezintă o mucoasă bucală tumefiată, eritematoasă, cu multiple ulceraţii superficiale, dureroase. Pot exista ulceraţii de 2-3 cm pe limbă, mucoasa bucală, gingii şi pe planşeul cavităţii bucale. Glosita romboidală mediană (atrofia papilară centrală ■ limbii) a fost asociată cu gonoreea orofaringiană. Poate apărea şi o gingivită difuză. Diagnosticul se confirmă prin izolarea *Neisseriei gonorrhoeae* din cultura exsudatului lingual sau faringian. În anamneză există istoric de contact neprotejat oral-genital. Multe cazuri de gonoree orofaringiană sînt asimptomatice şi sînt detectate doar prin culturi screening, efectuate după o infecţie genitală sau în urma expunerii la un caz dovedit.

E. Ulcerele aftoase. Episodul iniţial se manifestă prin apariţia unor ulcere superficiale (în număr de unu pînă la cinci), circulare, bine delimitate cu fund albicios, cu margine eritematoasă, subţire. Aceste leziuni dureroase pot fi localizate pe mucoasa labială, bucală (inclusiv a vestibulului bucal), ca şi pe limbă, palat sau faringe. Durerea este moderată şi se intensifică în timpul mîncatului sau vorbitului. Leziunile nu se însoţesc de febră sau limfadenopatie dureroasă. Leziunile mici se vindecă spontan în 14 zile.

F. Sifilisul

1. Sifilisul primar. Şancrul oral apare cel mai frecvent pe buză, palat sau limbă. Şancrul are margini înguste, elevate, de culoare arămie şi baza roşie-maronie. Spre deosebire de şancrul genital, cel oral nu este dureros. În exsudatul din leziune poate fi pusă în evidenţă pentru Treponema pallidum prin imunoflurescenţă directă (FTA). Examinarea în cîmp întunecat poate fi fals pozitivă în cazul leziunilor orale. Testul VDRL este pozitiv în 60-70% din cazuri, testul FTA-ABS este pozitiv în 100% din cazuri. Leziunile dispar sub tratament cu penicilină.

2. Sifilisul secundar. Pe buze, amigdale şi palat apar ulceraţii lineare în „urmă de melc" şi pete mucoase gri. Maculele mucoase se pot suprainfecta, devenind dureroase. Cele mai multe leziuni secundare nu sînt dureroase. De obicei, un rash generalizat maculos, maculopapular sau papulo-scuamos însoţeşte leziunile orale. De asemenea, apar febra, starea de rău, frisonul, artralgiile şi mialgiile. Imunoflorescenţa directă a exsudatului din maculă va evidenţia *Treponema pallidum* în număr mare, iar testele VDRL şi FTA-ABS confirmă diagnosticul în proporţie de 96-100%. Leziunile orale şi cutanate răspund rapid la tratamentul cu penicilină.

7. STOMATITELE

A. Stomatita de contact. În mod obişnuit se manifestă prin durere spontană orală, cu caracter de arsură, difuză sau localizată, însoţită de eritem, edem şi sensibilitate locală. Reacţiile severe pot determina eroziuni mucoase sau ulceraţii. Reacţiile localizate apar la nivelul mucoasei bucale, linguale sau gingivale, în zonele adiacente unei surse fixe de alergen (o coroană dentară conţinînd un metal sensibilizant). Afectarea labială se produce datorită obiceiului de a ţine în cavitatea bucală ace conţinînd nichel, pioneze sau suporţi metalici pentru rujul de buze. Stomatita difuză poate fi rezultatul folosirii pastelor de dinţi şi apelor de gură care conţin agenţi sensibilizanţi (de exemplu,

aldehida cinamică, o substanță aromată folosită pentru pastele de dinți). Diagnosticul de alergie de contact se pune pe răspunsul la îndepărtarea materialului sensibilizant (de obicei, aduce o remisiune rapidă a simptomelor) și prin folosirea testelor cutanate. Aceste teste pot fi fals pozitive (eliminarea materialelor ce dau testări pozitive nu înlătură simptomele). Agenții sensibilizatori orali răspunzători pot fi prezenți în pasta de dinți, apa de gură, plombele dentare, adezivii dentari și în cosmetice.

Materialele folosite în stomatologie ca rășinile, aliajele metalice, mercurul, antisepticele, anestezicele topice și antibioticele pot fi agenți sensibilizanți. Comprimatele și tabletele pot determina o stomatită de contact generalizată, consecutivă antibioticelor, agenților coloranți și aromatizanți, antisepticelor și anestezicelor. Și hîrtia de țigară, portțigaretul și bățul pipei determină reacții de contact. Bomboanele, guma de mestecat, picăturile de tuse, comprimatele de împrospătare a respirației, dropsurile pot determina disconfort resimțit ca o arsură în cavitatea bucală, eritem și tumefacție locală, datorată agenților aromatizanți (uleiul de scorțișoară, uleiul de anason, menta). Unele alimente – căpșunile, puiul, roșiile, ouăle – au fost asociate cu reacțiile ulcerative orale; la femei aceste reacții pot fi mai severe în timpul perioadelor menstruale.

Sînt neobișnuite reacțiile ulcerative în alergiile de contact. În schimb, pot apare ulcere de tip aftos, care pot deveni cronice, dacă nu se identifică și nu se elimină cauza. Substanțele responsabile de stomatita de contact care determină reacții ulcerative sînt cele enumerate mai sus.

B. Stomatita iritativă. Nediluarea corectă a apei de gură poate determina disconfort bucal, eritem și tumefacție locală, datorită prezenței substanțelor astringente și antiseptice, cum ar fi perboratul de sodiu, peroxidul de hidrogen, boraxul, mentolul, fenolul, timolul, metilsalicilatul, alcoolul, acizii și substanțele alcaline, crezolul și acidul boric. Substanțele iritante folosite în procedurile stomatologice ca: fenolul, nitratul de argint, creosolul și paraclorfenolul pot determina o stomatită locală sau difuză. Alte medicamente capabile să determine stomatită și ulcerații sînt extractele pancreatice, clorura de potasiu și violetul de gențiană.

C. Reacții orale medicamentoase (stomatita medicamentoasă)

1. Stomatita alergică. Administrarea orală, parenterală sau sub formă de aerosoli a medicamentelor poate determina furnicături, arsuri bucale, eritem și edem generalizat al mucoasei. Se formează vezicule ce evoluează spre eroziuni și ulcere profunde. Se pot asocia urticaria sau rashul maculos generalizat. Cauzele frecvente ale stomatitei alergice generalizate includ antibioticele (sulfonamidele, penicilina, tetraciclina) anestezicele (procaina, cocaina, tetraciclina, lidocaina) hipnoticele, sedativele și compușii similari (barbituricele, fenitoina, clorpromazina), analgeticele și antipireticele (aspirina), antimalaricele (chinina, chinidina, chinacrina) și alte medicamente (tiouracilul, aurul, arsenicul, fenolftaleina). În cazurile cu leziuni erozive, infecțiile secundare cu bacterii orale sau specii de *Candida* pot să crească severitatea unei stomatite. Administrarea medicamentelor cauzatoare trebuie întreruptă și este necesar un tratament local simptomatic.

2. Reacțiile post-medicamentoase lichenoide. După administrarea unor medicamente se produce pe mucoasa bucală o modificare inflamatorie de tip lichen plan. Se formează o leziune cu aspect de reticul albicios, cu contur dantelat și suprafață striată ce poate evolua spre leziuni mucoase erozive, dureroase. Medicamentele care se asociază cu reacții medicamentoase lichenoide sînt clorochina, furosemidul, aurul, metildopa, fenotiazinele, propanololul, chinidina, litiul, spironolactona, tetraciclina, tiazidele, clorpropamida. Biopsia poate confirma diagnosticul. Ea evidențiază hiperkeratoză fără parakeratoză; strat malpighian îngroșat; infiltrat limfocitar în bandă, la joncțiunea dermoepidermică; degenerescența de lichefiere (hidropice) a celulelor membranei bazale; coloizi, citoizi, corpi Civatte și acantoze cu aspect de dinți de fierăstrău. Imunofluorescența arată depuneri de fibrinogen în zona membranei bazale. Oprirea medicamentelor cauzatoare conduce la vindecare în scurt timp.

3. Reacții post-medicamentoase tip pemfigus. Se formează bule orale mari, flasce, care colabează, se sparg și lasă ulcerații extensive, dureroase. Penicilamina și captoprilul au fost asociate acestui tip de reacții, care nu se pot deosebi de pemfigusul vulgar idiopatic.

4. Reacții post-medicamentoase tip lupus eritematos. Apare stomatită, cu eritem, edem și ulcerații dureroase de mucoasă. În asociere cu stomatita pot apare rash-ul cutanat, febra, adenopatia, pleurita, pericardita, artrita și/sau artralgiile. Medicamentele asociate în mod obișnuit cu acest tip de reacție includ hidralazina, procainamida, izoniazida, fenitoina, aurul, metildopa, primidona și trimetadiona.

5. Reacții postmedicamente citotoxice din cadrul chimioterapiei pentru boli neoplazice. Medicamentele antitumorale pot opri sinteza și replicarea ADN-ului (drogurile dependente de ciclu) celulelor mucoase sau pot bloca metabolismul intracelular, ceea ce conduce la moartea celulei (droguri independente de ciclu). Efectele pe măduva osoasă și mucoasa orală conduc la pancitopenie și ulcerații orale, infecții, sîngerări. Efectele chimioterapiei asupra cavității bucale includ următoarele:

A. MUCOZITA. Între a 4-a și a 10-a zi de tratament, bolnavul poate prezenta un disconfort bucal, resimțit ca o arsură, asociat cu eritem difuz și strălucitor al mucoasei. Pe mucoasele labială și linguală se

dezvoltă ulcerații dureroase și eroziuni. Mucoasa labială se depapilează și poate deveni sensibilă și dureroasă difuz. Ulcerațiile se acoperă cu o pseudomembrană galben-albicioasă sau cu cruste hemoragice. Durerea poate fi destul de severă astfel încît să împiedice alimentarea. Severitatea reacției orale depinde de agent, doză și de frecvența administrării. Reacțiile idiosinicrazice la doze mici apar rar. Medicamentele chimioterapice asociate în mod obișnuit cu mucozita sînt bleomicina, citarabina, dactinomicina, daunorubicina, doxorubicina, 5-fluorouraciul, metotrexatul, combinațiile acestor medicamente și altele. Mai rar, mucozita apare la folosirea acridinil anisididei (AMSA), ciclofosfamidei, mithramicinei, mitomicinei, nitrozoureei, procarbazinei și vincristinei. Perfuziile lichidiene și folosirea anestezicelor topice (lidocaină, diclonină), a analgeticelor parenterale și a antimicrobienelor per os, conduc la vindecarea acestei forme severe de stomatită în 1-2 săptămîni.

B. MUCOZITA ȘI AGRANULOCITOZA. Efectele agenților chimioterapici pe măduva osoasă reduc nivelul leucocitelor polimorfonucleare și plachetelor circulante. Secundar pierderii capacității de apărare a gazdei, este posibilă apariția de ulcerații orale și faringiene. Acestea se pot suprainfecta cu germeni gram-negativi și candida, avînd ca rezultat extinderea ulcerației și agravarea durerii, ca și apariția febrei și frisoanelor datorate bacteriemiei și/sau fungemiei. Este necesară terapia perenterală antibiotică sau antifungică, pentru a permite supraviețuirea pînă cînd se refac celulele mucoase și ale măduvei hematoformatoare.

8. BOLILE SISTEMICE ȘI LEZIUNILE ORALE

A. Leucemia. Leziunile orale se dezvoltă în special în leucemia acută mieloblastică mielomonocitară și promielocitară.

*1. **Gingivita leucemică.*** Se remarcă o hipertrofie marcată a gingiei, secundară infiltrației leucemice. Gingia devine proeminentă și maschează dinții, acoperindu-i uneori. Pot apărea, asociat, leziuni gingivale. De-a lungul marginii gingivale apare o senzație de presiune, durere, sensibilitate și sîngerare. Chimioterapia conduce la regresia gingivitei. Afecțiunile dentare locale cronice (tartrul) și bolile periodontale pot necesita tratament, după regresia procesului leucemic.

*2. **Candidoza orală.*** Poate apărea înainte sau după chimioterapie și după folosirea prelungită a corticosteroizilor și antibioticelor. Zone extinse din limbă, mucoasa bucală și din pilieri sînt acoperite de exsudate albe, moi (candidoza pseudomembranoasă). Înlăturarea acestor exsudate lasă liberă o suprafață roșie, uneori sîngerîndă. Leziunile mucoase se pot asocia cu un disconfort local resimțit ca arsură, care se agravează în timpul alimentării. Majoritatea leziunilor pseudomembranoase sînt nedureroase și sînt descoperite la examenul obiectiv local. Candidoza hiperplastică se poate manifesta prin plăci ferm aderente, care vor fi biopsiate în scop diagnostic. Candidoza pseudomembranoasă răspunde la tratamentul antifungic topic și parenteral.

*3. **Afecțiuni dentare.*** La pacienții leucemici pot să apară durerea și sensibilitatea gingiei, de la un abces periodontal; durerea dentară posterioară intensificată de mesticație, de la o pericoronită și durerea dentară, de la o pulpită sau de la o afecțiune periapicală.

*4. **Ectima gangrenosum înrudită cu specii de Pseudomonas.*** Această afecțiune afectează marginea cutaneomucoasă a buzei sau palatul. Leziunile, dureroase și/sau sensibile, sînt constituite dintr-o zonă centrală neagră de gangrenă, înconjurată de un halou inflamator roșu. În anumite cazuri, din leziune se pot cultiva specii de Pseudomonas.

*5. **Leziuni ulceronecrotice de etiologie necunoscută.*** Sînt leziuni mucoase, ulcerative, dureroase, uzual acoperite de o pseudomembrană alb-gri. Acestea pot evolua către ulcere mari, distructive, în ciuda folosirii antibioticelor locale sau sistemice. Etiologia lor este necunoscută.

*6. **Gingivita ulcerativă necrotizantă acută (GUNA).*** Această afecțiune este frecvent supraadăugată gingivitei leucemice, dar poate apărea și la pacienți fără infiltrație gingivală leucemică.

*7. **Infecția cu virus Herpes simplex.*** Forma primară a acestei afecțiuni este descrisă mai sus. Pacienții cu infecție primară cu virus herpes simplex și leucemie pot dezvolta o boală sistemică severă cu viremie, febră înaltă, prostrație și leziuni orale. Se impune tratamentul parenteral cu acyclovir.

*8. **Virusul varicelo-zosterian.*** Herpesul zoster-ul cavității bucale apare unilateral și localizat. A fost descris mai sus.

*9. **Reacții post medicamentoase citotoxice.*** Aceste reacții au fost prezentate mai sus.

II. Sindromul de imunodeficiență dobîndită (SIDA). Durerea orală este asociată cu infecțiile fungice, virale și bacteriene, cu neoplasme și cu leziuni ulcerative de etiologie necunoscută.

*1. **Candidoza.*** Candidoza pseudomembranoasă se caracterizează prin apariția unor leziuni albe, asemănătoare laptelui închegat, pe limbă, planșeul bucal, palat, pe pilierii faringieni și mucoasa bucală. Tamponamentul blînd înlătură exsudatul alb, moale expunînd o mucoasă

eritematoasă și uneori sîngerîndă. Aceste leziuni sînt nedureroase sau pot determina o ușoară senzație de arsură la înghițit sau la ingestia de lichide acide sau de mîncăruri picante. Prepararea cu hidroxid de potasiu a exsudatului va evidenția hife și pseudohife, putîndu-se obține confirmarea prin efectuarea unui frotiu colorat cu acid periodic Schiff. Produsele obținute prin tamponamentul cu vată al leziunilor orale pot fi cultivate semicantitativ (de exemplu, numărătoarea coloniilor) pe mediu Saboraud cu dextroză agar timp de 48 ore. Pe culturile considerate pozitive se dezvoltă între 10 și 50 de colonii, numărul variind în funcție de cercetător. Leziunile hiperplazice sînt mai puțin frecvente, ele constînd în plăci orale albe, aderente. Pentru diagnostic, este necesară biopsia.

Candidoza atrofică acută se manifestă prin eritem mucos oral și lingual și depapilarea pe arii neregulate ■ feței dorsale a limbii. Leziunea este o placă pseudomembranoasă care și-a pierdut exsudatul de pe suprafață sau o leziune distinctă. Exsudatele, biopsiile și culturile evidențiază *Candida*. Această leziune eritematoasă/atrofică acută este cea mai dureroasă formă de candidoză. Cheilita angulară, datorată candidei, determină și ea durere la nivelul comisurii bucale. De asemenea, diagnosticul de candidoză orală dureroasă se bazează pe dispariția durerii, sensibilității și a leziunilor după tratament antifungic topic, oral sau parenteral. Prevalența raportată a candidozei orale în SIDA variază de la 62% la 88%. Candidoza hiperplazică este neobișnuită (2% din cazuri), în timp ce forma pseudomembranoasă apare în 88% din cazuri.

2. Leziunile ulcerative. De obicei, sînt dureroase și necesită o evaluare clinică atentă, biopsie și cultură, pentru a stabili diagnosticul specific și planul terapeutic.

A. VIRUSUL HERPES SIMPLEX (HSV) LABIAL ȘI ORAL. Această infecție poate determina un herpes labial recidivant, limitat la vermilion sau ulcere și vezicule intraorale persistente și dureroase. Localizarea este linguală, pe gingii, planșeul bucal, palat și pe mucoasa labială. Pe limbă pot apare leziuni de fisurare. Diagnosticul se stabilește prin cultivarea virusului, colorația Giemsa sau prin imunofluorescență directă ■ materialului prelevat din ulcer. Doar în 50% din produsele de raclaj ale ulcerului se găsesc incluzii intranucleare și celule gigante caracteristice. Răspunsul la acyclovir administrat oral sau intravenos este spectaculos și susține diagnosticul. În unele cazuri pentru diagnostic sînt necesare biopsia și cultura din materialul biopsiat.

B. VIRUSUL CITOMEGALIC (CMV). Acest agent produce ulcere ștanțate dureroase, cu margini moi și edem minim înconjurător. Pot apare leziuni unice sau multiple, afectatînd orice zonă din cavitatea bucală. Materialul bioptic studiat la MO, arată ulcerații și țesut de granulație conținînd celule în „ochi de bufniță", determinate de incluziunile intranucleare virale. În culturile din salivă și urină poate crește CMV. Există răspuns terapeutic la administrarea de acyclovir intravenos, dar afecțiunea poate recidiva. CMV este o cauză neobișnuită de ulcerații orale. Asemenea leziuni sînt adesea asociate infecțiilor cu CMV diseminate, afectînd esofagul, ficatul și/sau tractul gastrointestinal.

C. AFTELE ORALE IDIOPATICE PREDNISON-RESPONSIVE. Aceste leziuni sînt foarte dureroase. Ulcerele aftoase hipofaringiene asociate provoacă odinofagie severă. Sînt necesare biopsiile și culturile pentru a exclude diverși agenți patogeni specifici. Administrarea de prednison conduce la o ameliorare spectaculoasă a simptomatologiei dureroase și la vindecarea rapidă ■ leziunilor.

D. HERPESUL ZOSTER. Poate determina durere dentară, de obraz, maxilar sau durere orală persistentă, surdă și/sau cu caracter de arsură, unilateral, asociată cu ulcerații și vezicule orale și leziuni similare pe tegumentul etajului inferior al feței, ipsilateral. În culturile din leziune crește virusul varicelo-zosterian. Leziunile pot răspunde favorabil la acyclovir.

E. AFECȚIUNILE PERIODONTALE. În SIDA apare o afectare periodontală rapid progresivă, cu gingivită sau cu gingivită ulcerativă necrotizantă acută. Aceasta determină durere gingivală, sensibilitate și sîngerare locală. Papila interdentară poate dispărea, la fel și osul orizontal, astfel încît dinții devin mobili, detașabili, necesitînd extracție. Durerea este mai severă decît cea constatată în periodontita neasociată cu HIV.

F. STOMATITA NECROTIZANTĂ. Această tulburare este considerată ca fiind o complicație a periodontitei asociate SIDA. Studiile au arătat că gingivita ulcerativă necrotizantă acută (GUNA) se extinde, cauzînd o ulcerație necrotizantă dureroasă a palatului dur în contiguitate cu gingia implicată. Osul subiacent este și el afectat, necrozîndu-se. Dinții adiacenți ulcerului palatal devin mobili, sensibili și se desprind. Febra de 39°C, starea generală alterată, adenopatia submandibulară spontan dureroasă și sensibilă și halena fetidă sînt simptome asociate. Evoluția către cancrum oris (noma) poate fi prevenită prin administrarea de metronidazol și debridare chirurgicală. GUNA apare 9,4l% din homosexualii activi, raportat la o incidență de 0,02-0,08% în populația generală.

3. Afecțiunile neoplazice

A. SARCOMUL KAPOSI. Sarcomul Kaposi oral determină leziuni mucoase cu suprafață plată sau

nodulară, variat colorate (roşii, albastre, purpurii sau, mai rar, de culoarea mucoasei adiacente). Iniţial, acestea sînt nedureroase, dar pot deveni dureroase, pe măsură ce cresc şi invadează nervii orali sau se ulcerează. Diagnosticul impune biopsia. Leziunile gingivale dureroase, sensibile pot simula o afecţiune periodontală. Leziunile pot apare oriunde în cavitatea bucală, dar sînt mai obişnuite pe palat, gingie şi mucoasa bucală. Iradierea, chimioterapia şi imunoterapia au avut eficienţă limitată în controlul determinării orale a bolii.

B. LIMFOAMELE. Limfoamele determină o masă intraorală fermă, nedureroasă. Durerea apare odată cu ulcerarea unei leziuni mai avansate.

4. Leucoplazia păroasă. Clinic, apar plăci albicioase, imprecis delimitate, dispuse liniar-vertical (de aici aspectul păros) pe marginile laterale ale limbii. Acestea au probabil drept etiologie virusul Epstein-Barr, fiind patognomonice pentru infecţia HIV cu imunosupresie. Ele sînt nedureroase şi, uneori, sînt confundate cu o candidoza orală.

C. Diabetul. Uneori, durerea bucală este asociată cu xerostomia, cu o afecţiune periodontală şi/sau cu o candidoză orală. Xerostomia poate determina mucozită şi ulceraţii orale. Glosodinia apare cu frecvenţă crescută la diabetici.

D. Uremia. Poate fi asociată cu o stomatită difuză şi cu eroziuni orale dureroase.

Durerea lingual

9. GLOSITA ŞI/SAU GLOSODINIA

Glosita acută se manifestă prin apariţia pe limbă de zone eritematoase, neregulate, depapilate. Durerea lingual cu caracter de arsură este intensificată la contactul cu dinţii sau cu mîncărurile condimentate şi băuturile acidulate. Cauzele glositei acute şi glosodiniei includ:

A. Candidoza. Tipul atrofic acut (candidoza eritematoasă) determină apariţia unor zone linguale depapilate, neregulate, de culoare roşie, însoţite de durere lingual cu caracter de arsură. Se asociază candidoza pseudomembranoasă. Diagnosticul poate fi făcut prin coloraţia exsudatului din leziune cu acid periodic Schiff şi prin culturi cantitative. Leziunile se vindecă prin tratament topic sau oral cu antifungice. Glosita indusă de antibiotice se poate datora alergiei, dar şi suprainfecţiei candidozice. Candidoza lingual acută apare frecvent la pacienţii cu SIDA, la cei cu tratament antibiotic şi corticosteroid prelungit şi la diabeticii controlaţi deficitar.

B. Ulceraţia şi glosita gonococică. Tulburarea poate afecta gura, limba şi faringele şi poate fi diagnosticată prin cultură. Zonele afectate prezintă macule alb-gălbui sau pseudomembrane de culoare gri. Detaşarea membranei evidenţiază o suprafaţă granulară, sîngerîndă. De obicei, cauza o reprezintă contactul sexual oro-genital (cunnilingus).

C. Glosita cu trichomonas vaginalis. Afecţiunea determină durere, tumefacţie şi eritem la nivelul limbii. Examinarea microscopică directă a produsului de raclaj lingual stabileşte diagnosticul. Cauza este reprezentată de contactul sexual oro-genital (cunnilingus).

D. Glosita şi ulceraţia stafilococică. Apar ulceraţii exsudative şi eritem lingual. Aceste ulceraţii au marginile neregulate şi măsoară 0,5-1 cm în diametru. Ulceraţiile cu *Staphyilococcus aureus* sînt maronii, cele cu *Staphyilococcus epidermidis* sînt albe. Această afecţiune apare la pacienţii debilitaţi şi imunodeprimaţi.

E. Infecţia cu Pseudomonas. Produce leziuni linguale negre, neregulate, înconjurate de eritem (de exemplu, ectima gangrenosum). Aceste infarcte linguale sînt de origine hematogenă şi apar la pacienţii cu leucopenie. Sînt sensibile şi dureroase. Pot creşte specii de *Pseudomonas* în culturile din leziuni, hemoculturile sînt însă negative.

F. Ulceraţia bacteriană gram-negativă. Bacteriile gram-negative pot determina suprainfecţia ulceraţiilor şi eroziunilor mucoase. Astfel, apar leziuni papuloase alb-gălbui, umede, lucioase, ce acoperă ulceraţiile superficiale. Astfel de suprainfecţii apar, de obicei, la pacienţii imunosupresaţi.

G. Sindromul Stevens-Johnson. Acest sindrom produce un rash maculopapulos cutanat şi leziuni mucoase orale, conjunctivale şi genitale. Poate apărea glosita cu eroziune şi ulceraţie. Ulceraţii hemoragice pot apare la nivelul vermilionului. Această afecţiune a fost descrisă mai sus.

H. Gingivita ulcerativă necrotizantă acută. Afecţiunea poate implica limba, determinînd ulceraţii dureroase, acoperite de o pseudomembrană galben-gri. De asemenea, ea determină necroza papilelor interdentare, cu ulceraţii şi sîngerare locală. Răspunde favorabil la tratamentul cu metronidazol.

I. Chlamidia trachomatis. Această infecţie se asociază cu contactul sexual oro-genital. Pe limbă apar vezicule şi bule mici care se rup, producînd ulceraţii alb-gri, dureroase. Pentru a stabili diagnosticul, este necesară cultura pentru *Chlamidia*.

J. Tularemia. Determină ulceraţii orale alb-gri, dureroase, cu febră şi adenopatie cervicală spontan dureroasă, sensibilă. Pot fi prezente ulceraţii linguale secundare, mai mici. Diagnosticul se pune prin hemocultură sau prin demonstrarea creşterii titrului aglutininelor specifice. Adesea, anamnestic, pacientul recunoaşte ingestia de carne de iepure sălbatic sau strivirea căpuşelor între degete.

K. Infecţia cu virusul Herpes simplex. Această infecţie, fie ca o afectare primară, fie ca un proces recidivant

intraoral la pacienții cu SIDA, poate determina ulcerații linguale dureroase. Diagnosticul se pune prin imunofluorescența directă a produsului de raclaj din leziune sau prin culturi.

L. Infecția cu citomegalovirus. Această infecție poate determina ulcere linguale perforante dureroase. Confirmarea diagnosticului necesită cultura virală și/sau biopsia care evidențiază celulele „în ochi de bufniță". Imunofluorescența directă a produsului de raclaj din leziune poate confirma diagnosticul.

M. Sifilisul

1. Sifilisul primar. Șancrul lingual poate fi nedureros sau apare ca o ulcerație dureroasă suprainfectată, cu bază fermă, margini elevate și un centru necrozat, acoperit de un exsudat alb-gri.

2. Sifilisul secundar. Leziunile de pe mucoasa linguală se pot suprainfecta, determinînd durere spontană și sensibilitate locală. Atît leziunile primare, cît și cele secundare sînt diagnosticate prin imunofluorescența directă a exsudatului lezional și serologic, prin teste reaginice și teste specifice treponemice. Răspunde rapid la tratamentul cu penicilină.

N. Arsurile și mușcăturile limbii. Mușcăturile limbii și arsurile prin lichide sau alimente solide fierbinți (pizza), pot determina durere spontană și sensibilitate locală.

O. Alergia de contact. Poate determina atît stomatită, cît și durere și sensibilitate locală. Această afecțiune a fost discutată mai sus.

P. Necroliza epidermică toxică. Afecțiunea produce febră, eritem cutanat generalizat și formarea extensivă de bule. Bulele intraorale, inclusiv cele linguale se rup, lăsînd ulcerații superficiale, alb-gri, suficient de dureroase pentru a afecta alimentarea.

Q. Ulcerațiile aftoase. Aceste leziuni de 0,2-0,5 cm, alb-gălbui, cu o margine îngustă și roșie, apar pe marginea laterală și pe fața inferioară a limbii și dispar spontan în 2 săptămîni. Ulcerații mai mari și mai persistente apar în SIDA și se vindecă prin tratament cu prednison.

R. Glosita alergică. Se constată prezența unei zone de dimensiuni variabile, dureroase, neregulate, roșii, depapilate, secundar administrării parenterale a unui medicament sau a unei substanțe de contrast. Întreruperea expunerii la alergen este urmată de dispariția simptomelor în interval de o săptămînă.

S. Infecția cu virusul Coxsackie sau cu Enterovirus. Aceste microorganisme pot determina o glosită acută dureroasă, eritematoasă, cu zone de depapilare și cu mici ulcerații. Bolnavul acuză arsuri linguale, intensificate de contactul limbii cu dinții sau cu alimentele acide sau condimentate. Virusurile Coxsackie determină leziuni veziculoase și pe degetele mîinilor și ale picioarelor și pe membrele inferioare (boala mînă-picior-gură). Cazurile apar vara și toamna.

Durerea de buze

10. CHEILITA ACUTĂ

A. Cheilita actinică. Expunerea prelungită la soare poate determina edematierea și înroșirea buzei inferioare. Se formează veziculele care se rup, lăsînd în urmă ulcerații dureroase și fisuri. Crustele și uscăciunea buzei pot persista chiar atunci cînd reacția inflamatorie acută dispare. Încetarea expunerii la soare conduce la vindecarea acestei afecțiuni.

B. Tratamentul cu isotretinoin. Acest medicament reduce producția de sebum și crește pierderea apei din piele prin „perspiratio insensibile", fenomene care au ca rezultat xeroza. Cheilita apare în cîteva zile de la începerea tratamentului, la majoritatea celor care primesc acest medicament.

C. Cheilita alergică. Alergia de contact la rujul de buze, pasta de dinți, sau la alimente poate determina o durere cu caracter de arsură, prurit, roșeață și veziculație pe buze. Este posibilă interesarea pielii adiacente. Testele cutanate vor confirma diagnosticul. Evitarea substanțelor alergizante conduce la dispariția tuturor simptomelor și semnelor.

D. Virusul Herpes simplex. Virusul poate determina veziculație, eritem și ulcerare la nivelul buzelor, cu senzație de arsură și sensibilitate locală. Leziunile se acoperă de cruste și se vindecă treptat în 1-2 săptămîni.

E. Impetigo. Produce leziuni crustoase, moderat dureroase, sensibile, eritematoase, pe pielea feței, în vecinătatea buzelor și narinelor. Răspunde prompt la utilizarea de unguente cu antibiotice.

F. Cheilita factitia. Unele persoane își ling buzele sau și le mușcă, ceea ce conduce la apariția de mici eroziuni traumatice și fisuri, moderat dureroase.

G. Sindromul Stevens-Johnson. Acest sindrom poate determina ulcerații și eroziuni ale buzei care se acoperă cu cruste hemoragice. Se asociază un rash cutanat maculopapulos, cu leziuni rotunde, ovalare, „în țintă" și de tip „herpes iris". Acestea sînt localizate de obicei pe membrele inferioare și pe trunchi. Leziuni similare ale buzelor pot însoți necroliza epidermică toxică.

H. Cheilita angulară (zăbăluța, perleșul). Se constată durere, eritem, fisurare și sensibilitate la nivelul comisurilor bucale, uni sau bilateral. Cauza obișnuită a infecției locale este *Staphyilococcus aureus* și diferitele specii de *Candida*. Inițial, există un răspuns bun la antifungicele topice și la

tratamentul antistafilococic, dar recidiva este frecventă. Deficitul de vitamină B şi fier sînt asociate cu zăbăluţa.

I. Eroziunile labiale (chapping) după expunerea la frig şi/sau vînt. Expunerea la frig şi/sau vînt poate determina uscarea, eroziunea, crăparea buzelor şi fisurarea dureroasă a acestora. Infectarea secundară a acestor leziuni produce durere şi edem. Tratamentul infecţiei şi folosirea balsamului de buze cu parafină şi petrolat conduce la dispariţia simptomelor şi previne recidiva.

CAPITOLUL

8 DUREREA ACUTĂ FARINGIANĂ ŞI PERIFARINGIANĂ

☐ LISTA DIAGNOSTICELOR POSIBILE

1. Faringoamigdalita exsudativă
   A. Infecţii cu streptococ de grup A
      1. Fără rash
      2. Cu rash (scarlatina)
   B. Faringoamigdalita ce simulează o infecţie exsudativă cu streptococ de grup A
      1. Infecţia cu streptococ de grup G
      2. Infecţia cu streptococ de grup C
      3. Infecţia cu virusul Epstein-Barr (mononucleoza infecţioasă)
      4. Infecţia cu *Corynebacterium hemolyticum*
      5. Infecţia cu *Corynebacterium diphteriae*
      6. Gingivita ulcerativă necrotizantă acută (GUNA)
      7. Infecţia cu adenovirus
      8. Infecţia cu virusul Herpes simplex (primară)
      9. Complicaţiile faringoamigdalitelor: abcesul şi celulita peri-amigdaliană şi sepsisul postangină (boala Lemierre)
      10. Infecţia cu Coxsackie A (herpangina)
      11. Faringoamigdalita exsudativă fără etiologie cunoscută
      12. Faringoamigdalita exsudativă din infecţiile virale, cu Mycoplasma sau cu Chlamidia
   C. Cauze rare, potenţial letale de faringoamigdalită exsudativă
      1. Infecţia cu *Neisseria meningitidis*
      2. Infecţia cu *Yersinia enterocolitica*
      3. Infecţia cu *Francisella tularensis* (tularemia orofaringiană)
      4. Infecţia cu *Yersinia pestis*
      5. Infecţia cu *bacilul antrax* (antraxul orofaringian)
      6. Febra hemoragică virală (febra Lassa)
2. Faringoamigdalita neexsudativă
   A. Virală, bacteriană sau cu specii de chlamidia
      1. Infecţiile cu rhinovirus şi coronavirus
      2. Sinuzita acută bacteriană
      3. Virusul influenza şi parainfluenza
      4. Agenţi necunoscuţi
      5. Infecţia cu chlamidia – *Chlamidia* TWAR, *Chlamidia psittaci*
      6. Faringoamigdalita neexsudativă determinată de agenţii etiologici ai faringoamigdalitei exsudative
   B. Faringoamigdalita transmisă sexual
      1. Gonoreea orofaringiană
      2. Sifilisul secundar
      3. Infecţia primară cu HIV
      4. *Chlamidia trachomatis*
3. Scăderea rezistenţei organismului şi durerea orofaringiană
   A. Agranulocitoza
   B. SIDA şi ulceraţia orofaringiană
   C. Epiglotita cu *candida* în leucemia acută mieloblastică

4. Durerea orofaringiană şi obstrucţia căilor aeriene
   A. Epiglotita acută
   B. Infecţia amigdalei linguale
      1. Amigdalita lingual
      2. Abcesul amigdalei linguale
   C. Angina Ludwig datorată celulitei cu *Haemophilus influenzae*
   D. Abcesul retrofaringian
   E. Tendinita retrofaringiană acută calcificată
   F. Hematomul căilor aeriene superioare secundar unei coagulopatii
      1. Tratamentul cu cumarinice
      2. Hemofilia
5. Tiroidita
   A. Supurală
   B. Subacută granulomatoasă
6. Pneumomediastinul spontan
7. Traumatismul laringotraheal

☐ REZUMAT

Durerea acută faringiană poate fi determinată de o faringoamigdalită exsudativă sau neexsudativă. Agenţii virali şi bacterieni, cunoscuţi că ar putea induce un proces exsudativ, pot să determine doar eritem şi edem amigdalian şi faringian. Unii agenţi virali, mycoplasmele şi chlamydiile determină doar faringoamigdalită neexsudativă.

Streptococii de grup A pot determina faringoamigdalită exsudativă şi adenopatie cervicală anterioară şi superioară sensibilă la palpare, peteşii palatale, leucocitoză polimorfonucleară, testul de screening streptococic pozitiv (65-96% sensibilitate) şi cultură pozitivă pentru streptococul de grup A (76-90% sensibilitate). *Infecţiile streptococice de grup C şi G* nu pot fi diferenţiate prin examen clinic de infecţiile de grup A, dar testele screening sînt negative, iar culturile şi studiile serologice confirmă diagnosticul. Grupurile C şi G pot determina epidemii alimentare sau cazuri sporadice de faringoamigdalită. *Virusul Epstein-Barr* determină o faringoamigdalită exsudativă cu durere orofaringiană, cu o adenopatie cervicală posterioară, uşor sensibilă şi splenomegalie. Numărul total de leucocite poate fi normal sau crescut şi poate apărea relativă limfocitoză (≥50%) şi peste 10% limfocite atipice. Testul monospot şi aglutininele heterofile sînt pozitive în primele 2 săptămîni, în 90% din cazuri. Cazurile heterofil-negative pot fi confirmate măsurînd IgM anti-VCA şi IgG anti-VCA caracteristice virusului Epstein-Barr, nivelurile precoce de antigene şi anticorpi antivirali.

Corynebacterium hemolyticum poate mima faringoamigdalita exsudativă streptococică şi scarlatina, majoritatea pacienţilor cu această afecţiune pezentînd rash scarlatiniform. Hemoliza prin *C. hemolyticum* este demonstrată rapid la 5% din plăcile cu agar-sînge uman. Colorapiile Gram din exsudatele faringiene şi coloniile hemolitice evidenţiază bacili gram-pozitivi. *Corynebacterium diphteriae* produce o amigdalită exsudativă, care formează rapid o membrană ce acoperă una sau ambele amigdale. Membrana poate să apară şi pe peretele posterior faringian, în nasofaringe şi/sau laringe. Membrana este alb-murdară şi prezintă, uneori, zone de colorapie verde sau neagră. Este posibilă apariţia limfadenopatiei cervicale extensive, creînd un aspect de „ceafă de bivol". Afectarea laringelui determină disfonie sau voce înfundată, dispnee sau stridor. Colorapia Gram sau cu albastru de metilen a exsudatului evidenţiază bacili gram-pozitivi cu colorapie metacromatică. Cultivarea unui fragment de membrană pe mediu Löeffler sau tellurit va induce creşterea *C. diphteriae*, imunofluorescenţa directă a cîmpurilor obţinute din culturile de 4 ore identificînd speciile în cauză. *Gingivita ulcerativă necrotizantă acută* (GUNA) se manifestă cu tumefacţie, roşeaţă şi ulcerapie a papilei interdentare, durere şi sîngerare de gingii, durere faringiană cu exsudat amigdalian şi ulcerapie.

Adenovirusurile pot determina o faringoamigdalită exsudativă, conjunctivită, adenită cervicală şi acuze gastrointestinale (durere abdominală, greaţă, vărsături şi diaree). Tipurile 3 şi 7a au fost asociate cu epidemiile de piscină sau de baltă.

Virusul herpes simplex produce vezicule bucale şi ulcerapii, gingii sensibile, friabile şi o faringoamigdalită exsudativă. *Abcesul sau celulita periamigdaliană* începe cu o uşoară durere faringiană, care se ameliorează rapid. După 3-4 zile, durerea devine brusc mai intensă, se dezvoltă o odinofagie severă care conduce la scurgerea salivei. Vocea devine voalată, apare trismusul. Amigdala proemină anterior şi medial. Lueta se situează deasupra amigdalei tumefiate sau a palatului moale. O amigdalită severă sau un abces amigdalian pot cauza *tromboflebita septică a unei vene amigdaliene*. Uneori, aceasta se întinde către vena jugulară internă (*boala Lemierre*). De aici, embolusul septic ajunge la plămîn şi produce leziuni pulmonare nodulare şi cavitare. Tromboflebita poate determina o masă sensibilă, dureroasă în partea anterioară a gîtului, deasupra marginii mediale a muşchiului stenocleidomastoidian. Febra, frisoanele, transpiraţiile şi starea de prostraţie sînt severe. Microorganismul care determină afecţiunea este *Fusobacterium necrophorum*. Vindecarea se obţine prin administrarea de antibiotice active pe bacteriile anaerobe. *Virusul Coxsackie A* produce febră scăzută şi durere faringiană, asociată cu apariţia de ulcerapii de 2-3 mm pe palatul moale şi pilierii amigdalieni. Mai mult de 25% din

pacienţii cu exsudat amigdalian au *culturi şi reacţii serologice negative pentru virusuri, bacterii, mycoplasme şi chlamidii.* Faringoamigdalitele exsudative apar la pacienţi la care s-au izolat *virusuri, mycoplasme şi agenţi TWAR.* Nu este sigur dacă agenţii izolaţi au fost cauza bolii sau doar germeni întîmplător asociaţi cu un agent etiologic neidentificat.

Neisseria meningitidis poate determina doar meningită, fără semne clinice de faringită sau rinofaringită. În unele cazuri, meningita este însoţită de o faringoamigdalită exsudativă. Faringoamigdalita exsudativă secundară infecţiei cu *Yersinia enterocolitică* poate avea un sfîrşit letal. La pacienţii care prezintă durere abdominală sau diaree şi care nu răspund la tratamentul cu penicilină trebuie efectuate culturi din exsudat pentru a depista acest microorganism. *Tularemia* orofaringiană este o afecţiune exsudativă care nu răspunde la penicilină. Se poate complica cu pneumonie. Istoricul bolnavului relevă contactul acestuia cu iepurii sau căpuşele. Diagnosticul poate fi confirmat prin culturi sau prin teste de aglutinare.

Yersinia pestis poate determina o amigdalită exsudativă şi/sau un abces peritonsilar. La pacienţii cu această manifestare rară a ciumei există un istoric de strivire a puricilor între dinţi. *Infecţia cu bacilul antrax* produce edemul, eritemul şi ulceraţia unei amigdale, însoţite de adenopatie cervicală ipsilateral. Exsudatul din ulcerul amigdalian evidenţiază bacili gram-pozitivi. Imunofluorescenţa directă şi culturile confirmă diagnosticul. Această afecţiune apare după ingestia de carne de miel sau vită infectată. *Febra hemoragică virală* apare în Africa, Asia şi America de Sud, dar poate fi importată şi în alte ţări. Virusul febrei Lassa produce amigdalită exsudativă asociată cu febră, frison, stare de prostraţie, edem cutanat generalizat, rash macular eritematos, membrane mucoase şi sîngerare cutanată.

Faringoamigdalita neexsudativă poate determina dureri orofaringiene şi odinofagie, cu eritem şi edem amigdalian, ale palatului moale şi ale faringelui posterior. Cauzele includ virusurile respiratorii, virusul gripal, chlamidiile şi agenţi necunoscuţi. O *sinuzită acută bacteriană* cu scurgere purulentă postnazală poate determina o durere orofaringiană, cu eritem difuz şi edem faringian. Simptomele şi semnele asociate sînt febra, durerea de obraz şi frunte, sensibilitatea acestor zone şi o rinoree purulentă sau mucosanguinolentă. *Chlamidia psitacii* şi *Chlamidia tip TWAR* pot determina o faringită neexsudativă, complicată în 3-6 zile cu pneumonie. Diagnosticul se confirmă prin teste serologice ▮▮▮ cultură. Ambii germeni răspund la tratamentul cu doxiciclină.

Durerea faringiană poate fi legată de actul sexual genital-oral. Homosexualii prezintă un risc maxim. *Chlamidia trachomatis* şi *Neisseria gonorrhoeae* pot determina o faringoamigdalită neexsudativă. Infecţia cu *N. gonorrhoeae* se asociază cu apariţia de vezicule mici şi eritem pe mucoasă.

Faringita sifilitică este o manifestare rară a sifilisului secundar. Pe palat şi amigdale apar ulceraţii în formă de „urme de melc", cîmpuri mucoase ulcerate şi eritem, care determină durere orofaringiană. Testele RPR şi VDRL sînt pozitive. Simptomele răspund rapid la tratamentul cu penicilină.

Infecţia primară cu HIV debutează brusc, cu febră, mialgii şi stare generală alterată. Apare şi faringoamigdalita neexsudativă, cu durere orofaringiană uşoară sau severă. În mai mult de 30% din cazuri, apare un enantem al palatului dur şi ulceraţii orale, palatale sau ulceraţii amigdaliene de tipul aftelor. Amigdalele şi ganglionii axilari şi/sau cervicali cresc în volum, către sfîrşitul primei săptămîni. În primele 7 zile apare un rash maculopapular. Leucopenia şi trombocitopenia sînt adesea observate precoce.

Bolile neurologice cum ar fi meningita aseptică, encefalopatia, mielopatia, paralizia facială, şi neuropatia periferică, apar într-un mic număr de cazuri. Antigenul HIV şi hemoculturile pentru HIV pot fi pozitive. Conversia către seropozitivitate, evidenţiată prin apariţia IgM anti-HIV, se produce în timpul primelor 3 luni de la debut, în 98-100% din cazuri.

Agronulocitoza se poate asocia cu necroza şi sîngerarea gingivală, precum şi cu ulceraţiile palatine acoperite de pseudomembrane galbene. Sînt prezente una sau mai multe ulceraţii orofaringiene sau hipofaringiene, cu o bază aspră, albă. Numărul absolut de leucocite polimorfonucleare este mai mic de 750 celule/mm^3.

SIDA poate fi asociată cu ulceraţiile hipofaringiene şi/sau orofaringiene. Cauza o reprezintă virusul herpes simplex, citomegalovirusul, speciile de *Candida*, criptosporidia şi ulcerele aftoase idiopatice cu răspuns la steroizi. Pentru precizarea agentului etiologic se practică biopsia şi culturile din biopsie, ca şi probele terapeutice cu acyclovir pentru virusul herpes simplex, cu fluconazol pentru *Candida*, cu steroizi pentru ulceraţiile aftoase nespecifice.

Infecţia cu Candida produce edem şi eritem epiglotic. Epiglota, mărită de volum, devine vizibilă pe radiografia cervicală de profil („semnul policelui"). Răspunde la administrarea intravenoasă de amfotericină sau de fluconazol oral.

Epiglotita bacteriană acută determină răguşeală, voce voalată şi durere orofaringiană severă, disproporţionat de mare faţă de eritemul minim orofaringian şi amigdalian. Odinofagia şi disfagia pot fi asociate cu semne şi simptome de obstrucţie a căilor aeriene (dispnee, stridor, cianoză), pe măsură ce epiglotita devine mai severă. Edemul epiglotic şi eritemul pot fi vizualizate prin laringoscopie directă şi indirectă, iar mărirea de volum pe o radiografie cervicală de profil. Diagnosticul etiologic specific impune hemocultură şi cultură din puroiul ce drenează din abces. Există un răspuns bun la antibioticele intravenoase.

*Amigdalita lingual*ă poate determina durere severă orofaringiană, odinofagie şi sensibilitate lingual*ă*, examenul obiectiv orofaringian fiind normal. Mărirea de volum ▮ amigdalei linguale, hiperemia şi exsudatul pot fi vizualizate cu o oglindă laringiană sau un laringoscop cu fibră optică. Un *abces al amigdalei linguale* împiedică protruzia limbii. În momentul în care abcesul poate produce obstrucţia căilor aeriene, cu dispnee şi stridor, este necesar drenajul chirurgical imediat.

Angina Ludwig începe deseori ca o durere orofaringiană cu odinofagie severă. Apare celulită difuză cervicală anterioară cu edem al stratului muscular şi rash cutanat violaceu, roşu

sau roşu-albăstrui. Planşeul bucal este indurat, limba este ridicată, edematoasă, împinsă înainte printre incisivi şi nu poate fi protuzionată voluntar sau folosită pentru modularea vorbirii. Saliva curge din gura deschisă. Agenţii etiologici ai anginei Ludwig neodontogene includ *Haemophilus influenzae* şi *Streptococcus pyogenes*. Hemocultura sau cultura lichidului tisular din zona cervicală anterioară va identifica agentul cauzal. Afecţiunea răspunde favorabil la antibioticele parenterale. *Abcesul retrofaringian* determină durere faringiană, odinofagie, febră şi apariţia unei formaţiuni în faringele posterior. Durerea retrofaringiană, sensibilitatea şi spasmul muşchilor paravertebrali sînt adesea prezente, durerea fiind intensificată de deglutiţie. Radiografia cervicală de profil confirmă tumefierea ţesutului moale paravertebral. Drenarea puroiului retrofaringian înlătură simptomele obstructive, iar cultura pune diagnosticul etiologic. *Tendinita posterioară calcificată* determină febră, durere orofaringiană, durere cervicală posterioară, odinofagie, leucocitoză, mimînd un abces retrofaringian. Examinarea gîtului nu evidenţiază nici o formaţiune, iar radiografia cervicală de profil evidenţiază tumefacţia ţesutului moale retrofaringian şi o calcificare amorfă adiacentă corpului vertebrei C2. *Hemofilia şi tratamentul anticoagulant* pot determina durere orofaringiană şi obstrucţie de căi aeriene, secundar formării unui hematom sublingual sau hipofaringian. Radiografiile cervicale de profil sau examenul fizic demonstrează existenţa hematomului.

Tiroidita supurativă determină febră înaltă, frison, transpiraţii şi apariţia unei formaţiuni tiroidiene sensibile, ferme, unilateral. Superior regiunii tiroidiene sensibile, apare eritem cutanat şi pustule, iar puroiul poate să dreneze spontan prin piele. Drenajul abcesului şi tratamentul antibiotic conduc la vindecare. *Tiroidita granulomatoasă subacută* determină durere perifaringiană şi cervicală uni sau bilaterală, agravată de deglutiţie. Hipertiroidism tranzitoriu apare în 50% din cazuri. Captarea iodului radioactiv la nivel tiroidian este scăzută, iar nivelul seric al lui T_4 şi T_3 este crescut sau normal. Puncţia tiroidiană va demonstra prezenţa celulelor gigante şi a ţesutului granulomatos. Simptomatologia se ameliorează sub corticoterapie. *Pneumomediastinul spontan* poate determina durere acută perifaringiană, disfagie, durere cervicală anterioară, pleurodinie şi durere precordială. Durerea toracică se înrăutăţeşte în decubit dorsal, la inspir sau tuse. Pot fi prezente emfizemul subcutanat şi semnul Hamman. Radiografia toracică evidenţiază pneumomediastinul. *Traumatismul laringotraheal* determină durere şi sensibilitate la nivelul laringelui şi traheei, durere perifaringiană, voce răguşită şi voalată sau afonie. Pot fi prezente crepitaţiile cartilaginoase la nivelul cartilajelor tiroid sau cricoid, emfizemul subcutanat şi/sau hematomul cervical anterior. Laringoscopia cu fibră optică flexibilă evidenţiază hematoamele submucoase şi fracturile cartilaginoase şi ajută la evaluarea permeabilităţii căilor aeriene. Examenul CT cervical poate diagnostica fracturile cartilaginoase şi deformarea căilor aeriene. Permeabilitatea căilor aeriene este esenţială pentru pacienţii cu această afecţiune. Unii pacienţi pot fi intubaţi, dar leziunile severe necesită traheostomie.

☐ DESCRIEREA AFECŢIUNILOR ENUMERATE

1. FARINGOAMIGDALITA EXSUDATIVĂ

A. Infecţia streptococică de grup A

1. Fără erupţie. Debutează brusc cu febră, frison, mialgii, cefalee, greaţă. Durerea orofaringiană poate fi constantă sau apare doar la deglutiţie. Se remarcă sensibilitatea din unghiul mandibulei. Faringele, amigdalele sau resturile amigdaliene sînt hiperemice şi tumefiate prezentînd uneori pe suprafaţa lor zone neregulate de exsudat gri-albicos. Pe peretele faringian şi pe palatul moale se observă peteşii. Confluarea exsudatului de pe amigdale şi faringe poate mima o membrană difterica, dar acest aspect este rar întîlnit. Ganglionii limfatici angulo-mandibulari şi submandibulari sînt măriţi şi/sau sensibili. Formele uşoare de infecţie se manifestă fără febră sau exsudat (50% din cazuri) sau chiar fără durere orofaringiană. Poate fi simulată o gripă, cu obstrucţie nazală şi rinoree, asociată cu ganglioni cervicali anteriori dureroşi. Adesea este prezentă leucocitoza (<12.000/mm^3) cu deviere la stînga a formulei leucocitare. Culturile din exudatul faringian sînt pozitive, avînd sensibilitate de 80-95%, atunci cînd determinările sînt efectuate corect. Iniţial, o cultură efectuată dintr-un singur tampon are o sensibilitate de 90% (cu 10% reacţii fals-negative), în comparaţie cu situaţia în care se folosesc pentru culturi două tampoane la o singură recoltare, şi de numai 76% cînd se iau trei tampoane în trei zile consecutive, acesta fiind „standardul de aur". Culturile prelevate înaintea amigdalectomiei, comparativ cu cele prelevate din ţesutul amigdalian restant, au o sensibilitate de 82%. Culturile unice, prelevate de la pacienţii cu scarlatină streptococică sînt pozitive în doar 75% din cazuri. Adulţii asimptomatici au o rată de colonizare cu streptococi de numai 0,84-1,22%, ceea ce oferă o specificitate a culturilor faringiene de 99%, la această grupa de vîrstă. Copiii de vîrstă şcolară au o rată de colonizare mai înalta (15% în lunile de iarnă), ceea ce conferă culturilor o specificitate mai mică la această grupă de vîrstă.

Examenul clinic identifică doar 55-75% din pacienţii cu culturi pozitive şi prognozează o boală streptococică la 23-27% din pacienţii care au culturi negative, impunînd instituirea de tratamente nejustificate la acest grup de pacienţi.

Testele antigen rapide folosesc anticorpi pentru depistarea antigenelor glucidice de grup A, recoltaţi direct din gît. Aglutinarea latex, imunodeterminările enzimatice şi sistemele indicatoare de liposomi capsulaţi în anticorpi pot oferi rezultate în 5-15 minute. Sensibilitatea şi specificitatea acestor teste disponibile comercial au variat în funcţie de numărul microorga-

TABELUL INCIDENŢEI BOLILOR

INCIDENŢA LA 100.000 (APROXIMATIVĂ)

Frecvente (>100)
Infecţia cu Streptococ de grup A
Scarlatina
Virusul Epstein-Barr
Virusul Herpes simplex
Faringoamigdalita exsudativă fără etiologie demonstrabilă
Faringoamigdalita exsudativă datorată infecţiilor virale, cu Chlamidia sau cu Mycoplasme
Faringoamigdalita neexsudativă determinată de rinovirusuri şi coronavirusuri, sinuzite acute bacteriene, virusuri gripale şi paragripale, agenţi necunoscuţi, Chlamidii din tulpina TWAR şi agenţi ce determină faringoamigdalita exsudativă
SIDA şi ulceraţia orofaringiană
Tiroidita granulomatoasă subacută

Relativ frecvente (>5-100)
Infecţia cu streptococ grup G
Infecţia cu streptococ grup C
C. hemolyticum
Gingivita ulcerativă necrotizantă acută
Infecţia cu adenovirus
Abcesul sau celulita periamigaliană
Infecţia cu coxsackie A (herpangina)
Gonoreea (orofaringiană)
Infecţia primară cu HIV
Infecţia cu *C. trachomatis*
Epiglotita acută
Amigdalita lingual
Pneumomediastinul spontan
Traumatismul laringotraheal

Rare (>0-5)
C. diphteriae
Septicemia postanginoasă (boala Lemierre)
Faringoamigdalita exsudativă determinată de *N. meningitidis, Y. enterocolitica, F. tularensis, Y. pestis, B. antrax* sau febra hemoragică virală (febra Lassa)
Faringoamigdalita necxsudativă datorată *C. psittaci*
Sifilisul secundar
Agranulocitoza
Epiglotita *candidozică*
Abcesul amigdalian lingual
Angina Ludwig datorată *H. influenzae*
Abcesul retrofaringian
Tendinita retrofaringiană calcificată acută
Coagulopatiile şi hemotomul de căi aeriene superioare
Tiroidita supurativă

nismelor găsite în culturile semicantitative şi de grupul de investigat. Testul Directogen pentru streptococi de grup A 1–2–3 a fost pozitiv la 26% din pacienţii cu 10 sau mai puţine colonii de streptococi de grup A în cultură şi la 77% din cei cu mai mult de 100 colonii. Testul Directogen de aglutinare latex ▪ raportat o sensibilitate de 61-95% şi o specificitate de 82-99%. Testul Directogen cu liposomi are o senzitivitate de 65% şi o specificitate de 84%. Asemănător, sensibilităţi şi specificităţi variabile au fost notate şi pentru alte kit-uri de detectare a antigenelor (de exemplu, kitul de identificare ▪ streptococului de grup A în culturi de 10 min. are sensibilitatea de 62-95% şi specificitatea 92-100%). Pentru a folosi un test rapid fără a sacrifica acurateţea clinică, este necesar să realizăm după un test rapid negativ o cultură, asigurîndu-ne astfel împotriva unui rezultat fals-negativ. Tratamentul inutil poate fi evitat prin selectarea unui test rapid cu înaltă specificitate şi/sau prin efectuarea de culturi la persoanele cu testări rapide pozitive, dar care nu par să prezinte o boală streptococică. Tratamentul cu penicilină, oral sau intramuscular, va scădea morbiditatea cu 1-2 zile, dacă se instituie în primele 36 ore de la debutul afecţiunii. De asemenea, tratamentul vizează prevenirea reumatismului articular acut şi a complicaţiei sale redutabile – boala valvulară reumatică clasa IV, care necesită înlocuirea valvei. Riscul apariţiei acesteia este mai mic decât acum 40 de ani. Rata de apariţie a crizelor de reumatism articular acut după o infecţie streptococică netratată este de la 1/4.000 la 1/40.000 cazuri. Numai 2% din pacienţii cu reumatism articular acut dezvoltă o boală valvulară severă, riscul ca tratamentul unei dureri faringiene streptococice să dea greş fiind astăzi mult mai redus decît în trecut.

2. Cu erupţie (scarlatina). Pacienţii cu faringoamigdalită streptococică pot dezvolta pe trunchi o erupţie difuză roz-roşietică, care se extinde repede pe gît şi extremităţi. Erupţia este uşor proeminentă în unele zone, datorită ocluziei glandelor sudoripare şi are o textură asemănătoare glaspapirului. Pliurile cutanate din fosele antecubitale, gîtul, regiunea inghinală şi spaţiul popliteu sînt colorate în roşu închis (liniile Pastia) pacientul prezentînd şi paloare periorală.

Limba este acoperită cu un strat albicios, cu papile roşii, proeminente (limbă alb-zmeurie). După 4-5 zile, limba devine roşie precum carnea de vită („roşu fragă") sau capătă aspect de „limbă zmeurie".

După 7 zile, erupţia dispare şi tegumentul se descuamează. În timpul primei săptămîni, poate apărea eozinofilia.

B. Falsele faringoamigdalite exsudative cu streptococ de grup A

1. Infecţia cu streptococ de grup G. Într-o epidemie alimentară cu streptococ de grup G, durerea orofaringiană şi disfagia au fost prezente la 100% din cazuri, ganglionii cervicali tumefiaţi şi sensibili în 60% din cazuri, exsudatul faringoamigdalian în 46% din cazuri, iar febra la 81% din cazuri. Aceste epidemii debutează şi sfîrşesc brusc. Maioneza şi ouăle răscoapte sînt sursa cea mai frecventă. Maioneza este un mediu de creştere bun pentru streptococi. Boala clinică nu se poate deosebi de boala produsă de streptococul de grup A. Cultura pe mediu agar-sînge de oaie, urmată de o tipizare serologică va identifica streptococii de grup G. Testarea cu bacitracină a coloniilor beta-hemolitice confundă, în 11% din cazuri, streptococii de grup C cu cei de grup A. Afecţiunea determinată de streptococii

de grup G răspunde la penicilină. Este posibilă şi apariţia de cazuri sporadice. Într-o anchetă epidemiologică asupra faringitei acute, care a inclus testări pentru Chlamidia, Mycoplasma, virusuri şi bacterii, incidenţa la adulţi a fost de 4,6%.

2. Infecţia cu streptococul de grup C. Apar cazuri epidemice şi sporadice care mimează faringoamigdalita cu streptococ de grup A. Faringoamidalita de grup C este asociată şi cu contactul cu o pisică de casă infectată. Infecţia apare secindar ingestiei de lapte, maioneză, salată de pui, contaminate. În cazurile recidivante se impune amigdalectomia. Infecţiile au mai fost însoţite de creşterea enzimelor hepatice şi de durere abdominală acută în hipocondrul drept. În studiul epidemiologic descris mai sus, infecţia sporadică cu streptococ de grup C a apărut în 12% din cazurile de adulţi cu faringită.

3. Virusul Epstein-Barr. Acest virus determină sindromul de mononucleoză infecţioasă. Mononucleoza are debut brusc sau progresiv, cu stare generală alterată, febră, transpiraţii, episoade febrile, anorexie şi pierderea dorinţei de a fuma. Alte acuze sînt cefaleea frontală şi retro-orbitală, mialgiile generalizate şi senzaţia de plenitudine abdominală. Cele mai evidente simptome sînt durerea orofaringiană severă şi febra. Durerea orofaringiană poate fi suficient de severă pentru a împiedica alimentarea. Amigdalele sînt hipertrofiate şi congestionate şi zone de exsudat alb-gri sînt răspîndite pe toată suprafaţa lor şi pe porţiuni din peretele faringian. În 25-60% din cazuri apar peteşii palatine. Examenul orofaringian oferă date identice cu cele obţinute în afecţiunile streptococice. Diferenţele clinice dintre aceste afecţiuni constau în absenţa sensibilităţii ganglionilor cervicali antero-superiori şi prin prezenţa unor ganglioni cervicali posteriori hipertrofiaţi, uşor sensibili (93-100%) şi splenomegalie (52%), în infecţia cu virus Epstein-Barr. Testele rapide cu anticorpi antistreptococici şi culturile din exsudatul faringian identifică streptococul de grup A, în maxim 5-7% din cazuri. Hemoleucograma efectuată la debutul bolii, relevă o limfocitoză relativă şi absolută în 70% din cazuri, procentul crescînd în următoarele 2 săptămîni de boală. Peste 50% din totalul leucocitelor sînt mononucleare şi peste 10% sînt limfocite atipice. Anticorpii heterofili ai hematiilor de cal sînt evidenţiaţi prin testul monospot, în 90% din cazuri. Titrul de aglutinare a celulelor de oaie heterofile este de 40 sau mai mare, după absorbţia serului pacientului pe rinichi de cobai. Anticorpii heterofili produşi în serul normal (anticorpi Forssman) sau în serul bolnav sînt înlocuiţi prin absorbţia pe rinichi de cobai. Sero-alanin-aminotransferaza (ALT sau SGPT) şi/sau activitatea lactic-dehidrogenazei (LDH) sînt crescute în 90% din cazuri, iar fosfataza alcalină în 60%. Creşterea enzimatică nu depăşeşte valori de 10 ori mai mari decît normalul, de obicei fiind de 2-3 ori mai mare decît nivelul normal. În timp ce valorile bilirubinei cresc peste normal în 45% din cazuri, icterul clinic apare doar la 5% din pacienţi. Crioglobulinele sînt evidenţiate la 90-95% din cazuri, dar titrurile sînt mici. Cazurile heterofil-negative pot fi testate pentru anticorpii specifici virusului Epstein-Barr. În infecţia acută cu virus Epstein-Barr se observă mai multe tipuri de IgM anti-capsidă virală. Unii pacienţi prezintă, iniţial, un titru scăzut, care creşte în primele două săptămîni, în timp ce alte titruri iniţiale rămîn neschimbate, iar altele chiar scad. Explicaţia pentru acest răspuns variat la infecţia cu virus Epstein-Barr este necunoscută. Administrarea de ampicilină determina o erupţie maculopapuloasă puriginoasă în 90-100% din cazuri. Erupţia apare doar în 5% din cazurile care nu au primit ampicilină. Dacă erupţia este scarlatiniformă, datele clinice mimează o scarlatină streptococică.

Febra şi faringoamigdalita nu răspund la penicilină sau alte antibiotice.

***4. Infecţia cu* Corynebacterium hemolyticum.** Pacienţii prezintă durere orofaringiană, febră (40% din cazuri), erupţie scarlatiniformă (67%) şi tuse (37%). Eritemul faringian apare în toate cazurile, iar depozitele albicioase apar în mai mult de 70% din cazuri. Exsudatul faringian confluent apare în 7% din cazuri, putînd simula difteria. Limfadenopatia constă în prezenţa de ganglioni sensibili submandibulari şi cervicali anteriori bilaterali (48%). Numărul de leucocite variază între 7.100-17.400 celule/mm^3, iar testele monospot sînt negative. Coloraţia Gram a exsudatului faringian evidenţiază numeroşi bacili pleiomorfi gram-pozitivi, asociaţi cu leucocite mononucleare numeroase. Într-un studiu, 68% din pacienţii avînd culturi pozitive au prezentat şi frotiuri pozitive. Este necesară cultivarea pe plăci agar-sînge uman, în 5% din cazuri, deoarece hemoliza nu este semnificativă pe agar cu sînge de oaie. Afecţiunea apare în primul rînd la adolescenţi şi adulţii tineri. Rolul acestui microorganism în determinarea unei faringoamigdalite exsudative a fost pus sub semnul întrebării, deoarece frotiurile şi culturile nu s-au efectuat în grupuri de studiu, iar culturile pentru virusuri, pentru specii de *Mycoplasma* şi cele pentru *Chlamidia* nu s-au realizat la acelaşi pacient la care s-a efectuat cultura pentru *C. hemolyticum* şi pentru streptococi β-hemolitici. Atît penicilina cît şi eritromicina sînt eficiente în infecţiile cauzate de acest microorganism.

***5. Infecţia cu* Corynebacterium diphteriae.** Are un debut brusc, cu febră, dureri orofaringiene (71%) şi stare de rău. În prima zi, se observă un exsudat zonal uşor de îndepărtat, pe una sau pe ambele amigdale. În interval de cîteva ore, el poate fi înlocuit de o membrană groasă, aderentă, verde-gri. Această membrană se poate extinde pe palat, faringe şi laringe, determinînd tuse, răguşeală

şi, uneori, dispnee şi stridor. În regiunile submandibulară şi cervicală poate apărea o limfadenopatie extensivă, dînd aspectul de „gît de taur". Asociat acestei afecţiuni a fost descris mirosul de „şoarece ud".

Cheia clinică pentru diagnostic se referă la membrana alb-murdară de pe amigdale şi faringe, cu zone verzui şi negricioase, la „gîtul de taur", la tuse, răguşeală şi stridor, la astenie, la prezenţa membranei nazale, cu o secreţie serosanguinolentă uni sau bilaterală. Coloraţia Gram a exsudatului faringian poate arăta leucocitoză cu polimorfonucleare, asociată cu bacterii baciliforme gram-pozitive, iar coloraţia cu albastru de metilen poate evidenţia bacterii baciliforme cu granule metacromatice. O bucată de membrană sau exsudatul de sub membrană trebuie cultivat pe mediu Loeffler sau pe mediu de telurit. Confirmarea diagnosticului poate fi obţinută rapid prin imunofluorescenţa directă a frotiurilor, din culturile de 4 ore, însă identificarea morfologică prin examen microscopic poate necesita 24 ore sau chiar mai mult.

Tratamentul cu antitoxină difterică şi eritromicină ar trebui început încă de la suspicionarea faringoamigdalitei difterice şi nu trebuie amînat pînă la primirea confirmării de laborator. Virusul Epstein-Barr, afecţiunile streptococice, gingivita ulcerativă necrotizantă acută (GUNA), *C. hemolyticum* şi *Corynebacterium ulcerans* produc, uneori, exsudate membranoase. Cazurile provocate de *C. hemolyticum* pot simula atît de fidel difteria, încît administrarea de antitoxină se impune. Membrana virusului Epstein-Barr rămîne aderentă, albă şi nu produce sîngerare amigdaliană atunci cînd este îndepărtată. Exista o limfocitoză periferică, limfocite atipice şi un test monospot pozitiv. Un test antigen rapid va detecta infecţia streptococică, dar coinfectarea cu streptococi de grup A se produce în 20-30% din cazurile de difterie. În unele cazuri, infecţiile cu streptococi de grup A şi cele cu *C. diphteriae* sînt imposibil de diferenţiat clinic şi este necesar să se înceapă tratamentul ambelor afecţiuni, înainte de a primi rezultatele culturilor pentru difterie. GUNA produce ulceraţii gingivale şi linguale, precum şi ulceraţii amigdaliene, exsudat şi membrane şi poate fi diferenţiată prin semnele clinice descrise mai jos.

6. Gingivita ulcerativă necrotizantă acută (GUNA). Durerea orofaringiană este uşoară pînă la severă. De obicei, odinofagia este severă, împiedicînd ingestia de alimente şi lichide. Amigdalele pot fi acoperite de un exsudat alb-gri aspru şi pot prezenta ulceraţie faringiană. Rar, apare amigdalita membranoasă care simulează difteria. Papilele interdentare sînt tumefiate şi hiperemice. Unele dintre ele sînt denudate, formînd ulcere adînci, care sîngerează spontan (67%) sau după periajul dentar (37%). Gingiile şi papilele interdentare sînt sensibile. Ulceraţiile sînt acoperite de pseudomembrane gri, uşor detaşabile. Respiraţia are un miros fetid (97%). Febra este prezentă în mai mult de 39% din cazuri, dar este o observaţie clinică inconstantă. Limfadenopatia cervicală sensibilă apare în 61% din cazuri. Necroza şi ulceraţia interproximală, durerea locală şi sîngerarea sînt prezente în 100% din cazuri şi sînt criteriile majore pentru diagnosticul clinic de GUNA. Factorii de risc pentru apariţia acestei boli includ oboseala, stressul, debilitarea fizică, fumatul, igiena orală defectuoasă, traumatismele şi, probabil, SIDA. Agenţii etiologici ai acestei afecţiuni sînt încă necunoscuţi. Microorganismele candidate sînt speciile de *Treponeme* şi de *Selenomonas*, *Bacteroides intermedius* şi specii de *Fusobacterii*. De obicei, există un bun răspuns terapeutic la antibioticele active pe anaerobi, ca metronidazolul, ceea ce arată că unul sau mai multe microorganisme responsabile sînt anaerobe. Vindecarea rapidă necesită debridarea chirurgicală sau cu ultrasunete.

7. Infecţia cu adenovirus (Febra faringoconjunctivală). Debutul este acut, cu febră joasă, mialgii, stare generală alterată, frisoane şi cefalee. Apare durerea orofaringiană severă cu exsudat faringian, care poate simula o afecţiune streptococică. Conjunctivita este prezentă la unul sau ambii ochi (în 33-51% din cazuri) şi este un element util de diagnostic diferenţial. Poate fi constatată o adenită cervicală. Într-o epidemie de piscină, durerea abdominală (64%), greaţa şi vărsăturile (54%), diareea (49%) şi tusea (43%) au fost simptomele dominante. De obicei, nu există sechele şi vindecarea spontană apare în 5 zile. Tipurile 3 şi 7a au fost asociate cu epidemiile legate de scăldatul în piscină sau eleşteu.

8. Infecţia cu virus herpes simplex (primară). Faringoamigdalita herpetică acută este mai obişnuită la copiii sub vîrsta de 5 ani, dar pot apare şi la adulţi. Se manifestă, prin durere orofaringiană severă şi disfagie, asociate cu amigdalită exsudativă, fiind dificil de diferenţiat de infecţia streptococică. Prezenţa ulceraţiilor şi veziculelor pe limbă, palat, planşeul cavităţii bucale şi pe mucoasa bucală şi labială, gingiile friabile şi sensibile sugerează diagnosticul de infecţie herpetică. Febra, toxicitatea şi mirosul fetid al respiraţiei sînt cele mai obişnuite observaţii. Adenopatia cervicală anterioară sensibilă poate fi prezentă. În cultura din exsudatul orofaringian va creşte virusul herpes simplex.

Primoinfecţia cu virusul Herpes simplex tip II determină infecţii genitale, manifestate prin dureri locale intense, apariţia de vezicule şi ulceraţii în buchet, disurie şi, uneori, retenţie de urină. Este posibilă asocierea unei faringoamigdalite.

Infecţiile cu herpes simplex se diferenţiază de GUNA prin lipsa ulceraţiilor papilelor interdentare şi prin prezenţa veziculelor în buchet. Unele cazuri necesită efectuarea culturilor pentru stabilirea unui diagnostic de certitudine. În infecţia cu herpes simplex este util tratamentul cu acyclovir.

9. Faringoamigdalitele complicate. *Celulita sau abcesul periamigdalian* apar după mai multe zile de febră şi durere orofaringiană. Boala pare să se amelioreze, dar brusc, durerea se accentuează. Pacienţii preferă să stea cu gura deschisă, cu saliva scurgîndu-se în exterior decît să înghită. Vocea poate fi voalată. Sînt afectate una sau ambele amigdale. Acestea sînt hipertrofiate şi împinse anterior, în jos şi medial. Lueta este inflamată şi roşie şi coafează amigdala inflamată sau este împinsă către palatul moale edematiat. Pe suprafaţa amigdalelor se poate evidenţia un exsudat alb-gri. Extinderea infecţiei către spaţiul latero-faringian produce durere, inflamaţie şi sensibilitate subangulo-mandibulară, determinînd imposibilitatea de a deschide maxilarul mai mult de 10-15 mm (trismus).

La copii, diagnosticul diferenţial între celulita periamigdaliană şi abcesul periamigdalian nu este posibil doar pe baza semnelor şi simptomelor. Ambele pot determina hipertrofia amigdalei, trismus, voce voalată, rinoree, durere orofaringiană, disfagie, febră şi leucocitoză. Un procent de 23-49% din pacienţi pot prezenta doar celulită şi nu necesită tratament chirurgical. La pacienţii fără obstrucţia căilor aeriene, antibioterapia intravenoasă (clindamicină sau o cefalosporină de generaţia a II-a), timp de 24-48 ore, poate diferenţia cele două afecţiuni. Pacienţii cu celulită sau cu un abces mic prezintă o ameliorare a unuia sau a mai multor simptome în primele două zile, în timp ce starea pacienţilor care necesită drenajul puroiul nu se ameliorează, putîndu-se chiar înrăutăţi Afecţiunea poate fi agravată de o infecţie cu streptococ de grup A, dar de obicei abcesul conţine bacterii anaerobe.

Abcesele periamigdaliene necesită puncţie aspirativă, drenaj chirurgical deschis sau amigdalectomie şi antibioterapie intravenoasă.

Septicemia postanginoasă (boala Lemierre) este o afecţiune a adulţilor tineri şi adolescenţilor, care începe cu durere orofaringiană şi febră. Poate fi prezent exsudatul periamigdalian. În 3-5 zile, febra, frisoanele, starea de prostraţie se agravează şi apare durerea pe marginea anterioară a muşchiului sternocleidomastoidian. Există o formaţiune sensibilă în aceeaşi zonă (în 36% din cazuri) reprezentînd tromboflebita septică a venei jugulare interne. Această complicaţie se datorează prinderii unei vene amigdaliene. Boala iniţială este amigdalita, sau, mai rar, abcesul amigdalian (10%). Embolizarea septică a plămînului produce dispnee (45%), tuse, hemoptizie şi pleurodinie (27%). Radiografiile toracice indică infiltrate nodulare bilaterale, caverne (90-100%) şi lichid. Artrita septică, abcesul splenic şi osteomielita apar într-un număr redus de cazuri. Tromboflebita venei jugulare este confirmată prin ecografia gîtului. Pe hemocultură cresc *Fusobacterium necrophorum* şi, mai rar, alte bacterii (peptostreptococul şi streptococul de grup C). Tratamentul de lungă durată (6 săptămîni) cu clindamicină, cefoxitină şi metronidazol va duce la vindecare.

10. Infecţia cu virusul Coxsackie A (Herpangina). Determină durere orofaringiană, cu sau fără febră, şi apariţia a 2-10 vezicule şi ulceraţii mici (2-3mm), cu margini roşii, împrăştiate bilateral, pe suprafaţa palatului moale şi pe pilieri anteriori. Nu există exsudat faringoamigdalian. Unii pacienţi pot prezenta durere şi sensibilitate abdominală şi anorexie. Cazurile se înmulţesc vara şi toamna. Nu necesită nici un tratament, iar tabloul clinic pune diagnosticul.

11. Faringoamigdalita exsudativă fără etiologie demonstrabilă. Într-un studiu despre faringite, care a inclus teste serologice şi culturi pentru bacterii, *Mycoplasma pneumoniae*, *Chlamidia* şi virusuri, 25% din pacienţii cu faringoamigdalită exsudativă nu au avut o etiologie demonstrabilă.

12. Faringoamigdalita exsudativă din infecţiile virale, cu Mycoplasma şi Chlamidia. În studiul menţionat mai sus, faringoamigdalita exsudativă a apărut în asociere cu agenţi infecţioşi virali (virusul sinciţial respirator, virusurile gripale A şi B, adenovirusurile, virusul herpes simplex, virusul Epstein-Barr, rhinovirusurile, virusurile paragripale A şi B şi virusul coxsackie B4), cu Mycoplasma şi cu agenţi TWAR. O şesime pînă la o treime din pacienţii cu aceste infecţii nebacteriene au avut o afecţiune exsudativă asociată cu alţi agenţi cauzali decît virusurile asociate în mod obişnuit cu faringoamigdalita exsudativă (virus herpes simplex, virus Epstein-Barr, adenovirusuri).

Nu se ştie dacă aceşti agenţi virali au fost cauza faringoamigdalitei sau dacă nu cumva un agent asociat, necunoscut şi nedetectat a fost implicat.

C. Cazuri rare şi potenţial letale de faringoamigdalită exsudativă

1. Faringoamigdalita cu **Neisseria meningitidis.** O faringoamigdalită exsudativă similară cu cea cauzată de o infecţie streptococică poate fi observată, ocazional, la pacienţii cu meningită meningococică. În cele mai multe cazuri însă, faringele este eritematos, fără exsudat, sau de aspect normal.

2. Faringoamigdalita cu **Yersinia enterocolitica.** Acest microorganism poate determina faringoamigdalită exsudativă, limfadenopatie cervicală, febră înaltă, stare toxică şi leucocitoză marcată. Cei mai mulţi pacienţi adulţi nu prezintă dureri abdominale sau diaree, dar este posibilă apariţia unei enterocolite. Afecţiunea nu răspunde la penicilină şi eritromicină. Absenţa răspunsului terapeutic, prezenţa unei stări toxice severe şi/sau moartea unuia sau mai multor membri ai familiei cu o boală faringiană similară ridică suspiciunea unei infecţii cu *Yersinia*. *Y. enterocolitica* creşte sub formă de colonii nehemolitice pe medii agar-sînge şi pe medii selective (MacConkey), folosite pentru izolarea

agenţilor patogeni din scaun. Pentru unele colorații pot fi necesare tehnici îmbogăţite la rece sau incubaţie simultană la temperatura camerei.

Împotriva acestui microorganism sînt eficiente aminoglicozidele, trimetoprim-sulfametoxazolul şi/sau cefalosporinele din generaţia a II-a.

3. Infecţia cu **Franciscella tularensis** ***(Tuleremia orofaringiană).*** Această afecţiune determină durere severă orofaringiană, odinofagie, febră înaltă, avînd evoluţie septică. Este posibilă apariţia faringo-amigdalitei exsudative, abcesului periamigdalian sau a hipertrofiei amigdaliene cu necroză. Culturile sînt negative pentru streptococii de grup A şi nu există răspuns la tratamentul cu penicilină. Febra persistă timp de una sau mai multe săptămîni şi se produce o hipertrofie marcată a ganglionilor cervicali şi, posibil, mediastinali. Poate urma o pneumonie cu pleurezie. În anamneză, se descoperă ingestia de iepure sălbatic sau contactul cu căpuşele (zdrobirea lor între degete). Diagnosticul este confirmat prin cultură pe mediu îmbogăţit cu cisteină sau prin testul de aglutinare (titrul >1/80 sau o creştere în timp de patru ori a titrului).

Streptomicina este tratamentul de elecţie, dar şi tetraciclina este eficace.

4. Infecţia cu **Yersinia pestis.** Faringoamigdalita exsudativă sau abcesul periamigdalian pot să apară în rare cazuri secundar strivirii între dinţi a puricilor infectaţi. Adenopatia cervicală, febra, starea toxică însoţesc durerea orofaringiană şi disfagia. Mai mult de 10% din pacienţii sănătoşi, contacţi de ciumă, pot prezenta colonizări faringiene cu *Y. pestis*, fără efecte adverse. Această stare de purtător asimptomatic apare în regiunile cu ciumă endemică sau în cursul unei epidemii. *Y. pestis* creşte pe medii de cultură obişnuite şi poate fi identificată prin coloraţia imunofluorescentă. Tratamentul eficient este reprezentat de asocierea streptomicină - tetraciclină.

5. **Bacilul antrax** ***(antraxul orofaringian).*** În Turcia, a fost raportată o serie de şase cazuri cu mortalitate de 50%. Subiecţii au acuzat durere orofaringienă severă, febră, letargie şi stare toxică. Una din amigdale sau baza limbii au fost edematoase, hiperemiate şi ulcerate, leziunile fiind acoperite, de obicei, de o pseudo-membrană alb-gri. A fost prezentă o adenopatie cervicală homolaterală marcată. În trei din cazurile fatale a apărut insuficienţă respiratorie severă, cianoză, pneumonie hemoragică şi stare de prostraţie extremă. Tratamentul cu penicilină a fost eficient în celelalte 3 cazuri. Cauza obişnuită a acestei afecţiuni a fost ingestia de carne infectată de miel sau vită. Pe frotiurile efectuate din leziune sînt evidenţiabile baghete gram-pozitive, fiind posibila identificarea rapidă prin imuno-fluorescenţă directă. Pe mediul de cultură agar-sînge creşte *B. antrax*.

6. Febra hemoragică virală (Africa). Febra Lassa se manifestă prin febră, mialgii, stare de rău şi durere severă orofaringiană, cu disfagie. Pot fi prezente faringoamigdalita exsudativă., durerea abdominală şi toracică, diareea, un edem generalizat al tegumentului feţei şi extremităţilor. O erupţie maculară se poate declanşa în prima săptămînă de boală. Simptomele hemoragice apar după 4-5 zile şi includ conjunctivita hemoragică, sîngerările gingivale, hematemeza, melena, epistaxisul, hematuria, peteşiile şi echimozele pielii. Diagnosticul este confirmat prin izolarea virusului prin hemocultură sau prin metode serologice. Tratamentul cu ribavirină este eficient. Cazuri importate ale acestei boli pot apare în Statele Unite, mascate printr-o gripă, malarie sau o febră nespecifică.

2. FARINGOAMIGDALITELE NEEXSUDATIVE

A. Virale, bacteriene şi cu specii de Chlamidia

1. Infecţii cu Rhinovirusuri şi Coronavirusuri. Aceste infecţii pot cauza senzaţie de prurit sau durere orofaringiană, înrăutăţite de strănut şi înghiţit. Cele mai obişnuite acuze sînt rinoreea, obstrucţia nazală, mialgiile, anorexia şi oboseala. Febra nu apare dacă nu se dezvoltă o sinuzită sau o otită medie.

2. Sinuzita bacteriană acută. Această afecţiune poate urma unei „răceli" acute virale. Pot apare durerea, sensibilitatea, tumefacţia la nivelul unuia sau a ambilor obraji sau la nivelul regiunii mediofrontale, durerea laterală nazală şi orbitală, secreţia purulentă din nas sau eliminată prin raclarea rinofaringelui. Secreţia este alb-gălbuie sau verde şi poate prezenta striuri sanguinolente. Iniţial, unii pacienţi au o secreţie mucosanguinolentă. Durerea orofaringiană şi uscăciunea sînt ameliorate de băuturi fierbinţi şi poate apărea odinofagie persistentă. Faringele este difuz hiperemic şi tumefiat, cu striuri mucopurulente care tapetează faringele posterior, fără exsudat amigdalian sau faringian. Alte simptome asociate sînt tusea şi răguşeala. Febra şi frisoanele apar în mai puţin de 50% din cazurile adulte. Endoscopia nazală va evidenţia o secreţie purulentă aproape de sinusul ostial mare, precum şi o mucoasă hiperemică, edemaţiată. Poate fi prezentă sensibilitatea sinusurilor maxilar şi frontal. Radiografiile sinusale plane sau examenul CT de sinusuri identifică îngroşarea mucoasei, opacifierea sinusală şi nivele hidroaerice. Afecţiunea răspunde prompt la antibioticele cu spectru larg rezistente la beta-lactamaze, ca cefaclor sau cefuroxime.

3. Virusurile gripale şi paragripale. Pacienţii pot prezenta febră înaltă, astenie, stare generală alterată, mialgii, cefalee, durere orofaringiană uşoară sau prurit cu eritem minim şi fără exsudat, coriză, tuse uscată neproductivă şi simptome abdominale. Diagnosticul

corect se pune în timpul perioadelor epidemice, dar cazuri sporadice pot să apară tot timpul anului.

4. Agenţi necunoscuţi. Cauza faringitei neexsudative poate rămîne neidentificată în mai mult de 64% din cazuri, chiar dacă sînt realizate teste serologice pentru virusuri, bacterii, specii de *Chlamidii* şi *Mycoplasma*.

5. Infecţia cu Chlamidia. *Suşele TWAR de Chlamidia* produc infecţii respiratorii acute numai la adolescenţi şi adulţii tineri. Iniţial, simptomele cuprind febră (56%), frison (39%), durere toracică pleurală (33%), cefalee (22%), tuse (61%). Tusea productivă, poate apărea în mai mult de 44% din cazuri.

La 20% din cazuri apare durere orofaringiană şi dificultate la deglutiţie, iar faringele şi amigdalele sînt eritematoase, fără exsudat. În 61% din cazuri apar raluri bazale, iar în 28% raluri bronşice. Leucocitoza este prezentă în 61% din cazuri. Radiografiile arată, în cele mai multe cazuri, infiltrate pulmonare medii şi inferioare, de mărimea unor petice sau segmentare. Un frotiu din exsudatul faringian poate fi colorat direct, folosind anticorpi monoclonali conjugaţi cu fluoresceină, pentru microorganismele din suşa TWAR. În scop diagnostic şi pentru studii epidemiologice, s-a efectuat testul de fixare a complementului pentru grupul chlamidia şi testul cu microimunofluorescenţă pentru şuşa TWAR. Microorganismele au fost cultivate pe culturi de celule HeLa 229 sau pe embrion de ou de găină. Istoricul de faringită neexsudativă, urmată de tuse şi semne de pneumonie este sugestiv pentru infecţia TWAR. Eritromicina şi tetraciclina pot fi eficiente împotriva acestui agent. Se suspicionează transmisia de la om la om.

În serii mari de cazuri de *psitacoză*, a exista un debut acut de febră (100%), rigiditate musculară (61%), transpiraţii (89%), cefalee severă (87%), mialgii (75%), greaţă (49%), vărsături (38%) şi dureri abdominale (10%). Acuzele respiratorii au fost tusea (78%), sputa (20%), hemoptizia (8%), dispneea (24%), durerea toracică (17%) şi durerea orofaringiană (17%).

Semnele fizice sînt eritemul faringian (15%), meningismul (9%), alterarea stării de conştienţă (12%) şi semnele toracice patologice, precum ralurile (73%) şi semnele de sindrom de condensare (25%). Hepatomegalia şi splenomegalia au fost prezente în 8-10% din cazuri. Radiografiile toracice au evidenţiat infiltrate pulmonare în 78% din cazuri. La pacienţii cu radiografie toracică normală, semne fizice toracice pozitive au fost prezentate la 62% din cazuri. Istoric de contact cu păsările a existat în 84% din cazuri. Diagnosticul a putut fi confirmat prin testul de fixare a complementului (RFC). S-a administrat doxiciclină per os pe baza semnelor clinice şi a istoricului de contact cu păsările. Febra şi celelalte simptome s-au ameliorat în 24-48 de ore de la începerea tratamentului.

6. Faringoamigdalitele neexsudative cauzate de agenţii etiologici ai faringoamigdalitelor exsudative. Microorganismele capabile să determine afecţiuni exsudative pot cauza doar o uşoară durere orofaringiană, însoţită de un eritem faringoamigdalian difuz sau zonal. Deoarece semnele clinice sînt nespecifice, identificarea agentului necesită culturi şi studii serologice, care sînt rar efectuate la pacienţii cu faringoamigdalită neexsudativă.

B. Faringoamigdalitele cu transmitere sexuală

1. Gonoreea orofaringiană. Bărbaţii sau femeile care practică felaţia prezintă risc crescut. Cunilingusul poate conduce la boli sau colonizări faringiene, dar frecvenţa acestor situaţii este scăzută. Mai mult de 20% din bărbaţii homosexuali şi 10 % din femeile heterosexuale cu gonoree cu altă localizare pot avea o colonizare faringiană a germenului. Cei mai mulţi pacienţi pozitivi sînt asimptomatici. Pacienţii simptomatici prezintă durere orofaringiană severă sau uşoară. Cazurile severe prezintă eritem orofaringian difuz, edem al mucoasei şi vezicule mucoase mici. Rareori, poate apărea amigdalita exsudativă. Culturile faringiene pe ciocolată-agar sau mediu Thayer-Martin modificat vor izola acest microorganism.

2. Sifilisul secundar. Afecţiunea poate determina o durere orofaringiană uşoară pînă la severă, cu eritem faringoamigdalian. Mucoasa ulcerează, determinînd durere orofaringiană locală. Ulceraţii în „urmă de melc", acoperite de mucus pot prinde palatul şi pilierii. Condilomul plan afectează perineul, vaginul şi alte regiuni intertriginoase. Poate apărea o erupţie generalizată, maculară, papulară, maculo-papuloasă sau papuloscuamoasă, localizată pe palme şi plante. Alte semne şi simptome sînt: subfebrilitatea, starea generală alterată, cefaleea şi uneori meningismul. Testele VDRL şi RPR sînt pozitive, iar simptomele dispar rapid după tratamentul cu penicilină.

3. Infecţia primară cu HIV. Are un debut brutal, cu febră, durere surdă generalizată şi dureri musculare dorsale sau ale extremităţilor, durere orofaringiană uşoară spre severă, iar palatul şi faringele sînt difuz eritematoase. Este posibil un enantem al palatului dur, constînd din cîmpuri circulare roşii, de 0,5cm diametru. În peste 30% din cazuri s-au observat ulceraţii de tip aftos orale, palatine şi amigdaliene. Hipertrofia amigdaliană apare spre sfîrşitul primei săptămîni, dar fără exsudat.

Adenopatia cervicală şi axilară apare în zilele 5-7 de la debut (85-95%), splenomegalia apărînd în doar 10% din cazuri. În peste 75% din cazuri, în prima săptămînă de boală, apare o erupţie maculo-papuloasă pe toracele superior şi gît (75%), afectînd şi faţa şi braţele (60%) sau toracele inferior, coapsele şi fruntea (15%). Poate

apărea odinofagie severă, datorată esofagitei sau ulcerului esofagian. Modificările de laborator din primele două săptămîni cuprind: leucopenia, trombocitopenia şi testele hepatice modificate. Procentul relativ de limfocite sanguine creşte în a treia săptămînă. În 15% din cazuri apar limfocite atipice, depăşind 10% din celulele circulante.

Antigenul HIV poate fi decelat la toţi pacienţii în primele trei săptămîni, iar anticorpii IgM anti-HIV apar în 95-100% din cazuri, în decurs de trei luni. Hemoculturile vor evidenţia HIV în primele două săptămîni. Afectarea neurologică apare la un mic procent din pacienţi, în timpul celei de-a treia sau a patra săptămîni de boală acută, sub formă de meningită aseptică, paralizie facială uni sau bilaterală, mielopatie, mioclonie spinală, neuropatie ataxică, afectare senzorială şi motorie a membrelor şi/sau dureri nevralgice. Encefalopatia, caracterizată prin comportament capricios şi modificări de personalitate, letargie, deficienţe cognitive, confuzie şi comă poate apărea încă de la debutul bolii primare. Infecţia primară cu HIV trebuie luată în discuţie la pacienţii bisexuali sau homosexuali, la consumatorii de droguri cu administrare intravenoasă, la hemofilici sau la partenerii sexuali ai membrilor acestor grupuri de risc, ce dezvoltă febră şi durere orofaringiană, urmate de limfadenopatie generalizată (de exemplu, pseudomononucleoză).

4. Chlomidia trachomatis Infecţia faringiană şi amigdaliană cu Chlamidia a fost sugerată de studiile serologice efectuate la pacienţii cu durere orofaringiană. Într-o clinică din Tokio, culturile prelevate din criptele amigdaliene la 26% din pacienţii prezentaţi pentru durere orofaringiană au condus la izolarea acestui microorganism, care nu se manifestă prin amigdalită exsudativă. În istoric, la 61% din pacienţii cu culturi pozitive a existat felaţia. Culturile pozitive au fost asociate, în 58% din cazuri, cu prezenţa anticorpilor anti-*C. trachomatis*.

3. SCĂDEREA IMUNITĂŢII GAZDEI ŞI DUREREA OROFARINGIANĂ

A. Agranulocitoza. Cele mai întîlnite simptome sînt durerea orofaringiană, odinofagia, febra şi frisoanele. Poate apărea durerea şi sîngerarea gingiilor. Examinarea clinică evidenţiază tumefierea amigdalelor, exsudatul, necroza gingivală şi ulceraţiile palatine multiple, acoperite de o pseudomembrană alb-gălbuie. Mucoasa orală apare eritematoasă şi strălucitoare, iar respiraţia este fetidă. Una sau mai multe ulceraţii faringiene posterioare pot prezenta o bază aspră, albă. Neutropenia este cauzată de leucemie, anemie aplastică idiopatică sau de medicamente citotoxice, utilizate în tratamentul tumorilor maligne. Alte medicamente care se asociază cu o scădere severă a leucocitelor polimorfonucleare sînt methimazolul, propiltiouracilul, sulfonamidele (de exemplu, Sulfasalazina), fenotiazinele, fenitoina, pirimetamina, cloramfenicolul, primidona, aminopirina, penicilina şi cefalosporinele. Numărul total al leucocitelor şi al neutrofilelor absolute este substanţial redus. Tratamentul antibiotic şi sistarea terapiei cu medicamentele incriminante are ca rezultat supravieţuirea în 95% din cazurile de neutropenie indusă de medicamente. Tratamentul antileucemic poate determina remisiunea clinică şi creşterea numărului neutrofilelor.

B. Ulceraţia orofaringiană şi SIDA. La pacienţii cu SIDA s-au observat ulcere aftoase mari, dureroase în cavitate bucală, hipofaringe şi/sau esofag. Aceste leziuni au determinat odinofagie şi durere orofaringiană severă. Ulceraţia hipofaringiană şi orofaringiană poate fi legată de infecţia cu virus herpes simplex, citomegalovirus, specii de *Candida*, de criptosporidie sau pot fi idiopatice. Într-un lot de pacienţi cu SIDA cu durere orofaringiană severă şi culturi negative din biopsiile ulceraţiilor aftoase a existat un răspuns imediat pozitiv la tratamentul cu prednison.

C. Epiglotita cu Candida. Această afecţiune a fost considerată drept cauză a durerii orofaringiene, a otalgiei şi a disfagiei la un pacient cu leucemie mielocitară acută. Examinarea laringiană indirectă a evidenţiat o epiglotă tumefiată şi eritematoasă, vizibilă şi pe radiografia cervicală de profil, pentru ţesuturi moi (semnul „policelui"). Amfotericina intravenoasă conduce la vindecare rapidă.

4. DUREREA OROFARINGIANĂ ŞI OBSTRUCŢIA CĂILOR AERIENE

A. Epiglotita acută. Semnele obişnuite sînt durerea severă orofaringiană (94-100%) şi febra (74%). Faringita poate fi prezentă în 38-53% din cazuri, dar severitatea durerii orofaringiene exclude afectarea faringiană şi îndreaptă atenţia către regiunea supraglotică. Alte date clinice care indică afectarea acestei regiuni sînt răguşeala (22%), vocea voalată (47%) şi odinofagia severă. Dispneea, stridorul, afonia şi cianoza sînt semne tardive, asociate cu obstrucţia căilor respiratorii. Laringoscopia indirectă va evidenţia epiglota şi pliurile ariepiglotice edematiate şi roşii. O radiografie cervicală de profil va evidenţia edemul epiglotic („semnul policelui") în 95% din cazuri. Poate fi observat edemul pliurilor ariepiglotice, a cartilajelor aritenoide (5%) şi al epiglotei. Poate apărea un abces epiglotic care îşi face cunoscută prezenţa prin faptul că tumefacţia epiglotică nu retrocedează sau prin evacuarea spontană a puroiului în faringe. Culturile din exsudatul faringian şi epiglotă sînt adesea negative, diagnosticul etiologic se pune pe hemocultură sau pe cultura din abces, care pot fi pozitive. În multe cazuri, agentul patogen nu este identificat. La adulţi au fost izolaţi din hemocultură *H. influenzae tip B, H. parainfluenzae, Streptococcus pneumoniae, S.pyogenes* şi *Staphilococcus aureus. S. aureus* au fost obţinuţi dintr-un abces epiglotic. Rareori abcesele izolate conţin *Klebsiella pneumoniae, Pasteurella multocida* şi *Candida albicans*. Febra înaltă şi starea toxică, alături de epiglotită sugerează

bacteriemia. Controlul căilor aeriene cu tub endotraheal sau traheostomie şi administrarea de antibiotice parenteral au ca rezultat vindecarea.

B. Infecţia amigdalei linguale

*1. Amigdalita lingual㔠Durerea orofaringiană apare cu sau fără febră. Poate fi prezentă odinofagia. Uneori, pacientul acuză prezenţa unei tumefacţii în partea posterioară a limbii şi otalgie. Uneori prezintă eritem faringian, iar examinarea cu oglinda va arăta o formaţiune de 2-4 cm, acoperită cu exsudat, în regiunea amigdalei linguale. Simptomatologia răspunde imediat la tratamentul antibiotic.

2. Abcesul amigdalei linguale Evoluţia infecţiei poate conduce la formarea abcesului în partea posterioară a limbii şi pe planşeul cavităţii bucale. Simptomele includ durerea orofaringiană severă, durerea limbii la mişcare, răguşeala şi dificultatea de protruzie a limbii. Hipertrofia amigdalei linguale poate conduce la obstrucţia de căi aeriene superioare, cu stridor şi dispnee. Calea aeriană trebuie asigurată, abcesul drenat şi este necesară administrarea de antibiotice.

C. Angina Ludwig datorată celulitei cu Hemophilus influenzae. Durerea orofaringiană, odinofagia, febra, frisoanele şi starea generală alterată apar la debut. Regiunea submentonieră şi cervicală anterioară se edematiază şi pielea devine vişinie, roşie sau roşu-albăstruie. Edemul are consistentă lemnoasă. Planşeul limbii este tumefiat şi indurat, iar limba este ridicată şi iese printre incisivi, nu poate fi împinsă mai departe şi nici nu poate participa la vorbire. Cuvintele devin neinteligibile şi apare scurgerea secreţiei salivare, datorită dificultăţilor de înghiţire. Datorită edemului ţesutului faringian apar dispneea şi, uneori, stridorul şi/sau respiraţia zgomotoasă, iar secreţiile obstruează căile aeriene. Numărul total de leucocite este ridicat sau scăzut, şi de obicei, există o deviere la stînga a formulei leucocitare. *H. influenzae* creşte în culturile din lichidele tisulare, prelevate de la nivelul gîtului, obţinute prin aspirare sau prin incizie chirurgicală. Afecţiunea primară poate fi o faringoamigdalită sau o epiglotită acută. Calea aeriană trebuie controlată prin intubaţie şi se vor administra antibiotice intravenos. A fost citat în literatură un caz neobişnuit de anginã Ludwig secundară unei faringite cu streptococ de grup A. De obicei, angina Ludwig apare de la o sursă dentară şi, în aceste cazuri, durerea orofaringiană este prezentă doar în 10% din cazuri.

D. Abcesul retrofaringian. Acuzele iniţiale cele mai obişnuite sînt durerea orofaringiană, disfagia, febra, frisoanele, transpiraţiile, respiraţia zgomotoasă, dispneea şi redoarea de ceafă. Examinarea gîtului arată o formaţiune retrofaringiană unilaterală sau pe linia mediană. Lărgirea spaţiului retrofaringian poate fi confirmată pe o radiografie cervicală de profil. Unii pacienţi se prezintă la doctor cu durere cervicală posterioară sau de umăr, agravată de deglutiţie. Febra este joasă sau absentă. Adulţii pot dezvolta un abces retrofaringian acut, secundar endoscopiei, aspiraţiei repetate, introducerii unei sonde nasogastrice; unui corp străin faringian, intubaţiei endotraheale, traumatismelor sau osteomielitei vertebrei cervicale superioare. De asemenea, se poate produce prin difuziune de la o infecţie a spaţiului faringian lateral. Ultimul grup de pacienţi prezintă iniţial trismus, febră, tumefacţie şi sensibilitate angulomandibulară şi bombarea medială a peretului faringian lateral. Drenajul cervical anterior sau transoral al abcesului şi tratamentul antibiotic intravenos vor conduce la vindecare.

E. Tendinita retrofaringiană calcificată acută. Această afecţiune poate simula abcesul retrofaringian. Se manifestă prin instalarea bruscă a durerii şi blocarea regiunii posterioare a gîtului, durere orofaringiană intensificată de deglutiţie şi febră scăzută. Mişcările gîtului sînt reduse şi apare sensibilitatea cervicală posterioară şi spasmele musculare. Durerea la deglutiţie poate iradia spre faringele posterior. La inspecţia gîtului, nu găsim o formaţiune retrofaringiană. Radiografia cervicală de profil evidenţiază tumefacţia ţesutului moale al faringelui posterior, mai jos de nivelul lui C5. Inferior de C1 şi anterior de corpul lui C2 este prezentă o calcificare amorfă a ţesutului moale. Leucocitoza şi VSH-ul crescut pot fi prezente. Această afecţiune este cauzată de o tendinită calcificantă a muşchiului lung al gîtului şi inserţiei sale pe atlas. Indometacinul ameliorează simptomatologia în 48 ore. Vindecarea spontană apare în 2-3 săptămîni. Calcificarea ţesutului moale se poate resorbi spontan într-o perioadă de 1-2 luni sau poate să persiste.

F. Hematomul de căi aeriene superioare, legat de coagulopatie

1. Tratamentul cu cumarinice. Debutul acut al unui sindrom manifestat prin durere orofaringiană, disfagie, stridor şi dispnee, la un pacient sub tratament anticoagulant, poate fi determinat de un hematom sublingual şi/sau de perete faringian. Hemoragia submucoasă se vizualizează la inspecţia directă şi/sau prin laringoscopia cu fibră optică flexibilă. Ascensionarea limbii şi dificultatea de a înghiţi conduc la hipersalivaţie. Se poate palpa o formaţiune fermă în regiunea submentonieră şi se pot observa echimozele de pe pielea gîtului. Uneori, apar sîngerări şi în alte regiuni (melenă, hematurie, sîngerări gingivale). De obicei, timpul de protrombină este mult prelungit (31 secunde şi 86 secunde, la două cazuri raportate). Controlul căilor aeriene şi corectarea coagulopatiei pot duce la vindecare.

2. Hemofilia. Durerea orofaringiană, disfagia, disfonia, dispneea şi stridorul pot apare în urma sîngerării din spaţiul retrofaringian. Radiografia cervicală de profil va confirma lărgirea ţesutului moale retrofaringian printr-un hematom. Se impune controlul căilor aeriene şi corectarea coagulopatiei.

5. TIROIDITA

A. Tiroidita supurată. Tiroidita supurată începe cu febră (92%), durere cervicală anterioară persistentă (100%) şi apariţia unei formaţiuni ferme, sensibile, în regiunea unuia sau a ambilor lobi tiroidieni. Durerea la deglutiţie apare în 91% din cazuri. Eritemul (80%) şi, uneori, pustulele apar pe tegumentul din regiunea glandei tiroide. Durerea faringiană este prezentă în 70% din cazuri. Formaţiunea fermă poate deveni fluctuentă în 1-3 săptămîni. O scintigrafie tiroidiană arată o captare scăzută în lobul tiroidian afectat. Incizia şi drenajul sau aspiraţia pe ac evidenţiază puroi. Germenii cel mai frecvent izolaţi sînt *S. aureus*, *S. pyogenes* şi *S. pneumoneae*. Drenajul şi tratamentul antibiotic sînt urmate de evoluţie favorabilă.

B. Tiroidita granulomatoasă subacută. Apare febră, frison, durere faringiană şi cervicală anterioară, cu iradiere în una sau ambele urechi. Durerea faringiană şi cervicală pot fi intensificate de deglutiţie. Faringele şi regiunea amigdaliană apar normale. Tiroida este uşor sau moderat hipertrofiată, fermă şi sensibilă. Starea generală alterată, oboseala şi mialgiile asociate cu febra pot simula o faringită virală. Localizarea paratraheală a durerii şi sensibilităţii diferenţiază tiroidita de o boală a căilor respiratorii superioare. În prima lună de boală, pot exista semne şi simptome de uşor hipertiroidism. Acestea includ nervozitatea, tremurăturile, palpitaţiile şi intoleranţa la căldură. VSH-ul este crescut (50-100 mm/h), iar absorbţia iodului radioactiv este redusă în mod marcat, datorită lezării celulelor foliculare şi inhibării TSH prin secreţia hormonului tiroidian. Faza iniţială hiper-tiroidiană (nivelurile T_4 şi T_3 sînt crescute în peste 50% din cazuri) poate fi urmată de o fază eutiroidiană şi, în 25% din cazuri, de o fază hipotiroidiană. Biopsia prin aspiraţie pe ac fin evidenţiază ţesut granulomatos cu celule gigante. Simptomele răspund prompt la predinson oral sau la salicilaţi. Această afecţiune poate urma unei infecţii acute cauzate de virusurile coxsackie, urlian, adenovirusuri, virusul rujeolei, gripal sau Epstein-Barr. La cei mai mulţi pacienţi, agentul cauzator nu poate fi identificat.

6. PNEUMOMEDIASTINUL SPONTAN

Această afecţiune poate debuta brusc, cu durere perifaringiană şi disfagie suficient de severă pentru a limita ingestia. Nu apare febră. Se pot asocia durerea cervicală anterioară şi/sau durerea toracică precordială sau retrosternală. Durerea toracică este ascuţită şi intensificată de inspir, tuse, deglutiţie sau decubitul dorsal. Se poate asocia dispneea. Durerea toracică iradiază, uneori, cervical sau dorsal. Semnele includ emfizemul subcutanat, asurzirea zgomotelor cardiace, crepitaţiile mediastinale în ritm cu contracţiile cardiace (semnul Hamman) şi prezenţa aerului mediastinal pe radiografia toracică. Cazurile de pneumomediastin raportate au, în general, următoarele cauze: astmul bronşic, hiperpneea diabetică, travaliul, infecţiile de tract respirator, tusea severă, vărsăturile, testarea funcţiei pulmonare, consumul de marihuana şi cocaină, injectarea de heroină şi inhalaţia de oxid de azot. Alte cauze pot fi infecţiile mediastinale formatoare de gaz şi ruptura esofagiană şi/sau bronşitică sau perforaţia acestora. Ruptura esofagului şi a bronhiilor trebuie diagnosticată rapid, deoarece întîrzierea tratamentului poate conduce la declanşarea mediastinitei.

7. TRAUMATISMELE LARINGOTRAHEALE

Pot determina durere şi sensibilitate cervicală anterioară, intensificate de mobilizarea gîtului şi de deglutiţie. În general mai sînt prezente răguşeala, vocea voalată sau afonia. Odinofagia poate rezulta din mişcarea cartilajelor laringiene fracturate în timpul deglutiţiei, iar hemoptizia, din ruptura mucoasei. Obstrucţia căilor aeriene poate determina dispnee, stridor şi, cînd este foarte severă, cianoză.

Tumefierea gîtului, sensibilitatea, crepitaţiile subcutanate, modificarea vocii şi pierderea reperelor cartilaginoase (cartilajele tiroid şi cricoid) sînt semnele cel mai frecvent întîlnite. O radiografie în incidenţă oblică laterală poate evalua starea coloanei cervicale şi poate detecta semnele radiologice sugestive de fractură laringiană, incluzînd îngustarea umbrei aeriene laringiene, lărgirea ţesutului moale prevertebral, emfizemul ţesuturilor moi ale gîtului şi fractura osului hioid. Endoscopia şi/sau tomografia computerizată a gîtului vor identifica fracturile laringiene şi hematoamele submucoase. Se impune monitorizarea atentă şi controlul căilor aeriene. Rezolvarea chirurgicală poate fi necesară.

Cauze de traumatism laringotraheal pot fi accidentele auto cu impactul regiunii cervicale anterioare de volan sau bord, strangularea, lovitura de pumn sau baseball, ca şi leziunile în „frînghie de rufe" suferite de patinatori sau de schiori. Traumatismele penetrante includ rănile de cuţit, de gloanţe sau de schije.

PARTEA a III-a

Durerea acută cervicală

PARTEA a III-a

Durere acută cervicală

CAPITOLUL

9 DUREREA ACUTĂ LA NIVELUL ZONEI CERVICALE ANTERIOARE

☐ LISTA DIAGNOSTICELOR POSIBILE

1. Glanda tiroidă
   - A. Tiroidita supurată acută şi/sau abcesul tiroidian
   - B. Tiroidita subacută (de Quervain)
   - C. Tiroidita Hashimoto
   - D. Guşa Riedel
   - E. Nodulul tiroidian hemoragic
   - F. Neoplasmul tiroidian
     1. Limfomul
     2. Carcinomul anaplastic
   - G. Amiloidoza secundară cu sindrom tip tiroidită subacută (STLS = subacute thyroiditis-like syndrome)
2. Glanda paratiroidă – hemoragia într-un adenom
3. Limfadenita cervicală
4. Abcesul triunghiului anterior cervical
   - A. Infecţia unui chist congenital
   - B. Infecţia fără legătură cu un chist preexistent
5. Carotidodinia
   - A. Migrena
   - B. Sindromul Eagle (sindromul stilohioidian)
   - C. Sindromul de os hioid
   - D. Sindromul dureros musculoaponevrotic cu afectarea muşchilor digastric şi stilohioid (durerea falsă de sternocleidomastoidian)
   - E. Abcesul dentar
   - F. Cefalgia disautonomă posttraumatică
6. Disecţia de arteră carotidă internă
7. Angina Ludwig
8. Traumatismele
   - A. Traumatismele laringotraheale închise
   - B. Leziunea cervicală anterioară prin traumatism indirect în „lovitură de bici"
9. Esofagul
   - A. Diverticulul sau diverticulita faringoesofagiană
   - B. Carcinomul esofagian
10. Durerea iradiată
    - A. Cardiacă şi aortică
      1. Infarctul de miocard sau insuficienţa coronariană
      2. Pericardita acută
      3. Anevrismul disecant de arteră toracică
    - B. Pneumomediastinul spontan

☐ REZUMAT

Tiroidita supurată determină durere severă în regiunea cervicală anterioară, persistentă sau pulsatilă şi mărirea asimetrică de volum a tiroidei, fermă sau fluctuentă, sensibilă, cu eritem şi pustule ale tegumentului supraiacent. Asociat prezintă febră, leucocitoză şi o captare scăzută a iodului radioactiv. Examenul CT poate vizualiza un abces tiroidian. Se asociază, ocazional, şi un uşor hipertiroidism tranzitor (25% din cazuri), datorat descărcării de hormoni tiroidieni din foliculii distruşi, dar regula o constituie nivelul seric normal, eutiroidian.

Tiroidita subacută (tiroidita de Quervain) determină durere paratraheală uni sau bilaterală, tumefacție și sensibilitate locală. Durerea poate iradia ascendent, către una sau ambele urechi. Transpirațiile, anxietatea și palpitațiile (simptome de hipertiroidism) apar în aproximativ 50% din cazuri iar nivelurile serice ale hormonului tiroidian sînt crescute în 60% din cazuri. Poate apărea febra și leucocitoza, iar VSH-ul poate fi crescut. Captarea iodului radioactiv este marcat scăzută în cele mai multe cazuri. Ecografia și examenul CT nu arată prezența abcesului tiroidian. În tiroidita subacută nu apare fluctuența tiroidiană și eritemul tegumentului supraiacent. Diagnosticul poate fi confirmat prin puncție-biopsie. Sub terapia cu prednison se remit spectaculos durerea, sensibilitatea și mărirea de volum tiroidiană.

Unele cazuri de *tiroidită Hashimoto* pot determina durere bilaterală și tumefacție tiroidiană sensibilă, dar marea majoritate a cazurilor nu asociază durere. Prezintă titruri mari de anticorpi antitiroidieni (anticorpi antimicrosomali și antitiroglobulină) hipertiroidismul fiind rar întîlnit. Salicilatul și administrarea de tiroxină controlează simptomele și pot să scadă dimensiunile gușii. Prednisonul nu este eficient.

Guşa Riedel determină hipertrofie tiroidiană de consistență mult crescută, lemnoasă. Un mic număr de pacienți prezintă durere sau semne de compresiune locală. Guşa Riedel este foarte rar întîlnită. Durerea unilaterală și sensibilitatea locală pot fi secundare unei *hemoragii într-un nodul tiroidian*. Scintigrafia tiroidiană cu iod radioactiv și ecografia pot determina dacă nodulul este chistic sau solid, funcțional sau rece. Puncția-aspirație pe ac subțire confirmă hemoragia și diagnostichează neoplasmul.

Ritmul rapid de creștere al *neoplasmelor tiroidiene*, cum ar fi *limfoamele* sau *carcinoamele anaplastice*, pot determina mărirea de volum impresionantă și nodulară a tiroidei, cu durere cervicală anterioară și sensibilitate locală. Biopsia va stabili diagnosticul. *Amiloidoza secundară* cu interesarea tiroidei poate simula tiroidita subacută, cu durere cervicală anterioară, tumefacție și sensibilitate locală. Diferențierea de tiroidita subacută se face prin tendința la recidivă a durerii și a sensibilității cu aceeași localizare, prezența unor afecțiuni asociate renale, intestinale și cardiace și pe confirmarea prezenței amiloidului prin biopsie de organ (tiroidă sau alte organe – rinichi, perete intestinal și piele).

Rareori, *hemoragia într-un adenom paratiroidian* poate determina o durere cervicală unilaterală, tumefacție, sensibilitate locală și un nivel seric anormal al calciului.

Limfadenita cervicală determină durerea și mărirea de volum a ganglionilor limfatici, care devin sensibili la palpare. Localizarea inițială a infecției este cavitatea bucală, faringele, amigdalele, dinții sau tegumentul feței sau al capului. Răspunde bine la antibioterapie. *Abcesul în triunghiul anterior cervical* determină apariția unei formațiuni unilaterale, ferme sau fluctuente, sensibile, care poate determina durere, în regiunea cervicală anterioară. Asemenea abcese se formează la nivelul unui *chist congenital preexistent*, la nivelul unor *ganglioni limfatici supurați* sau sînt consecința *infecțiilor structurilor adiacente* sau *ale spațiului fascial profund*. Infecțiile spațiului lateral pot determina trismus și disfagie. Examenul CT sau RMN demonstrează prezența și extensia abcesului cervical.

Carotidodinia (arteră carotidă sensibilă, dureroasă) poate fi rezultatul unei *migrene*, unei *apofize stiloide lungi*, *corn mare hioidian lung*, unui *sindrom miofascial al mușchilor digastric și stilohioidian*, unui *abces dentar* sau al *disecției arterei carotide interne*. *Cefalgia disautonomă* urmează unui traumatism în regiunea cervicală anterioară. Durerea cervicală, sensibilitatea locală și cefaleea unilaterală sînt asociate cu transpirații faciale și midriază ipsilaterală, putînd fi prevenite prin administrare de propanolol.

Disecția de arteră carotidă internă determină durere cervicală anterioară (19%), cefalee frontală, temporală sau orbitală și, uneori, durere facială. Cefaleea sau durerea cervicală pot fi însoțite de paralizie oculosimpatică. Apare ptoză, mioză și încețoșarea vederii, cu reacție sudorală facială păstrată (sindrom Horner parțial). În interval de cîteva minute pînă la cîteva ore de la instalarea durerii, pînă la 64% din pacienți prezintă deficite neurologice focale, tranzitorii (40%) sau persistente (42%) (hemipareză, hemihipoestezie, afazie și cecitate monooculară). Recuperarea funcțională a permeabilității lumenului arterial și a fluxului apar în pînă la 85% din cazurile tratate medical conservator (anticoagulante, antiagregante plachetare) și/sau chirurgical sau doar prin terapie suportivă.

Angina Ludwig debutează cu durere orală cu punct de plecare odontogen și evoluează determinînd durere cervicală anterioară superioară și tumefacție lemnoasă locală. Planșeul cavității bucale și limba se tumefiază și se indurează, iar limba protruzionează. Pacienții hipersalivează, nu pot să-și înghită propria salivă care se scurge prin gura deschisă, vorbirea este dificilă, la fel deglutiția și respirația. Simptome asociate sînt febra, frisonul și starea toxică. Examenul CT va localiza colecțiile purulente din spațiile submandibulare și sublinguale. Poate apărea trismusul, secundar propagării infecției în spațiul latero-faringian. Sub tratament antibiotic, cu drenaj chirurgical al colecțiilor purulente și cu menținerea permeabilității căilor aeriene prin intubație sau traheostomie, se obține rezoluția completă a simptomatologiei.

Traumatismele laringotraheale închise pot determina durere cervicală anterioară, modificări ale vocii, disfagie, hemoptizie, dispnee și stridor. Tumefacția regiunii cervicale, sensibilitatea locală, crepitațiile cutanate și cele cartilaginoase, pierderea reperelor anatomice și vocea răguşită sau înfundată sînt semnele asociate fracturii cartilajului tiroid.

Diagnosticul de *fractură laringiană*, cu edem submucos și hematom obstructiv al glotei și subglotei, poate fi obținut prin examen CT sau prin laringoscopie directă. *Leziunea cervicală anterioară prin traumatism indirect, în „lovitură de bici"* poate determina durere spontană și la palpare, atît a musculaturii cervicale anterioare, cît și posterioare. Durerea musculară în bandă poate fi intensificată de extensia gîtului.

Diverticulul esofagian se poate manifesta prin disfagie, apariția unei formațiunii cervicale reductibile, borborisme cervicale la deglutiție, regurgitații și accese de tuse.

TABELUL INCIDENȚEI BOLILOR

INCIDENȚA LA 100.000 (APROXIMATIVĂ)

Frecvente (>100)	Relativ frecvente (>5-100)	Rare (>0-5)
Limfadenita cervicală	Tiroidita subacută	Tiroidita supurată și abcesul tiroidian
Leziunea cervicală anterioară prin traumatism indirect în „lovitură de bici"	Hemoragia într-un nodul tiroidian	Tiroidita dureroasă Hashimoto
Infarctul miocardic și/sau insuficiența coronariană	Carotidodinia consecutivă migrenei	Guşa Riedel
	Pericardita acută	Limfomul tiroidian
		Carcinomul anaplastic tiroidian
		Amiloidoza secundară cu STLS
		Hemoragia într-un adenom paratiroidian
		Abcesul triunghiului cervical anterior datorat chistelor preexistente, ganglionilor limfatici infectați sau infecției planului profund
		Carotidodinia consecutivă sindromului Eagle, sindromului osului hioid sau afecțiunilor dentare
		Carotidodinia datorată afecțiunilor musculoaponevrotice sau cefalgiei disautonome
		Traumatismul laringotraheal închis
		Angina Ludwig
		Diverticulul esofagian cu perforație
		Carcinomul esofagian cu perforație
		Anevrismul disecant al aortei toracice
		Pneumomediastinul spontan

Diverticulita sau scurgerea din diverticul pot determina o durere severă cervicală și sensibilitate locală, intensificate la deglutiție și la mobilizarea gîtului. În mod similar, un carcinom esofagian poate perfora, determinînd o infecție a spațiului profund cervical.

Infarctul miocardic sau insuficiența coronariană determină durere toracică anterioară, de braț și durere cervicală anterioară. Agenții trombolitici sau angioplastia directă pot ameliora durerea. Electrocardiograma va obiectiva prezența ischemiei sau infarctului, acesta din urmă putînd fi confirmat prin nivelurile serice ale enzimelor de citoliză miocardică (LDH_1 sau CPK-MB).

Pericardita determină durere cervicală eventual asociată și cu durere precordială, intensificată de inspir sau de decubit, dar ameliorată de ortostatism și de poziția șezînd. Durerea este ascuțită, chiar lancinantă și se asociază cu frecătură pleurală și/sau cu supradenivelarea ST în toate derivațiile, cu excepția aVR și V_1. În mod caracteristic, undele T devin negative după ce supradenivelarea ST revine la linia de bază (izoelectrică) în aceleași derivații (de obicei, în cursul primei săptămîni de boală).

Anevrismul disecant de aortă toracică determină durere sfîșietoare localizată secvențial: toracic anterior, cervical, interscapular și abdominal. În general, în concordanță cu originea disecției, disconfortul poate fi atît de sever încît pacientul se zvîrcolește de durere. Examenul clinic evidențiază sindrom de ischemie acută la unul sau mai multe membre (în special hipotensiune, puls asimetric sau absent, suflu aorto-diastolic și zgomotele de galop. Radiografia toracică obiectivează un mediastin lărgit, diagnosticul putînd fi confirmat prin examen CT cu substanță de contrast sau prin aortografie.

Pneumomediastinul spontan debutează acut cu durere cervicală anterioară și orofaringiană, disfagie și/sau durere toracică anterioară. Crepitațiile subcutanate apar la nivel cervical și toracal superior. Crepitațiile mediastinale sînt sincrone cu bătăile inimii (semnul Hamman). Diagnosticul este confirmat de prezența de aer în mediastin pe o radiografie toracică. Unele cazuri au fost asociate cu prizarea cocainei.

☐ DESCRIEREA AFECȚIUNILOR ENUMERATE

1. GLANDA TIROIDĂ

A. Tiroidita supurată acută și/sau abcesul tiroidian. Durerea cervicală anterioară (100% din cazuri), tumefacția tiroidiană (100%), sensibilitatea locală (94%), febra (92%), disfagia (91%) reprezintă acuzele cele mai importante într-o infecție bacteriană a glandei tiroide. Inițial, mărirea de volum a tiroidei poate fi fermă, dar în 1-3 săptămîni devine fluctuentă, tegumentul supraiacent fiind eritematos și acoperit de pustule. Cele mai obișnuite date de laborator sînt leucocitoza (57%), creșterea VSH-ului (100%) și scăderea captării iodului radioactiv (92%). Hipotiroidismul sau hipertiroidismul tranzitor apare în 2,5% din cazuri. Abcesul se vizualizează ecografic, prin examen CT sau cu leucocite marcate cu Indiu[111] și este confirmat de puncția aspirativă a materialului purulent infectat. Această afecțiune răspunde la antibiotice administrate intravenos, dar poate necesita incizie chirurgicală și drenaj. Glanda este uneori afectată asimetric. La pacienții cu o fistulă între sinusul piriform și tiroidă, abcesul este localizat de cele mai multe

ori de partea stîngă. Se citează cazuri de tiroidită supurată produse prin diseminare hematogenă (de la o infecție de tract urinar) sau limfatică, prin traumatism direct (răni penetrante) sau de la un chist de canal tireoglos infectat. Microorganismele cele mai obișnuite sînt cocii gram-pozitivi (*Stafilococcus aureus, Streptococcus pyogenes, Staphilococcus epidermidis* sau *Streptococcus pneumoniae*), dar pot fi izolate și *Escherichia coli* sau alte bacterii gram-negative și anaerobi. Cazurile care afectează lobul stîng la copiii mici sau adolescenți sînt determinate frecvent de un traiect fistulos ce leagă sinusul piriform de tiroidă (evidențiat prin tranzit baritat). Asemenea infecții tind să fie polimicrobiene și recidivante, necesitînd excizia totală a traiectului fistulos, pentru a preveni recidiva. Febra, eritemul tegumentar local supraiacent, leucocitoza și fluctuența unei tiroide tumefiate ușurează diagnosticul de tiroidită supurată.

B. Tiroidita subacută (de Quervain). Durerea cervicală persistentă, surdă, care iradiază cranial către una sau ambele urechi se asociază cu mărirea de volum ușoară sau moderată a tiroidei și cu sensibilitate locală. Uneori, tumefacția tiroidiană este asimetrică. Senzația de durere orofaringiană accentuată la deglutiție poate fi prezentă. Cazurile severe se asociază cu febră, frisoane și tumefacție tiroidiană marcată, simulînd o afecțiune supurată, aceste manifestări însă sînt neobișnuite.

Multe cazuri încep cu prodroame asemănătoare gripei, cu cefalee, mialgii, stare generală alterată, anorexie, greață și pierdere în greutate. În prima lună de la debut se produce un hipertiroidism tranzitor, secundar distrucției foliculare prin proces inflamator și eliberării hormonilor tiroidieni în circulație. Palpitațiile, pierderea în greutate, starea de nervozitate și transpirațiile se asociază cu nivele crescute de T_4 și un raport crescut T_4/T_3. Captarea iodului radioactiv este scăzută, în contrast cu captarea crescută din boala Graves. Leucocitoza și VSH-ul mare sînt frecvent prezente. Scintigrama cu Gallium indică o captare tiroidiană crescută secundar procesului inflamator. Studiile ecografice arată o tiroidă omogen hipoechogenă, fără a evidenția vreun abces.

Puncția-biopsie cu ac fin arată histiocite și celule gigante. Tranzitor, sînt prezente titruri scăzute de antitiroglobulină și de anticorpi antimicrozomali.

Afecțiunea poate fi autolimitantă și dispare în 6-8 săptămîni, putînd apărea recăderi la unii pacienți timp de cîteva luni de zile. Agenții virali (virusul Coxsackie, urlian, al rujeolei, gripal, adenovirusurile și virusul Epstein-Barr) au fost asociați acestei afecțiuni, dar nu s-a stabilit o etiologie clară. Starea generală alterată, febra, durerea cervicală și tumefacția pot fi controlate sau chiar spectaculos ameliorate, prin administrare de salicilați sau prednison. Cele mai afectate sînt femeile din grupul de vîrstă 40-60 ani. Peste 71% din cazuri apar vara sau toamna.

C. Tiroidita Hashimoto. De obicei, această afecțiune este nedureroasă, iar mărirea tiroidiană de volum nu este sensibilă. A fost raportată o serie de opt pacienți care s-au prezentat cu durere cervicală anterioară, cu gușă difuză, sensibilă (7 cazuri) și durere, sensibilitate și mărire de volum, limitate la un singur lob (1 caz). Acești pacienți au prezentat: VSH normală, captare normală de I^{131} radioactiv și titruri foarte înalte de anticorpi antitiroidieni. Biopsiile tiroidiene au arătat infiltrație limfocitară difuză, centre germinative, fibroză, celule Hurthle în locul celulelor epiteliale foliculare, distrucția foliculilor și absența granuloamelor și a celulelor gigante. Administrarea de hormoni tiroidieni a avut drept rezultat scăderea dimensiunilor gușei și ameliorarea durerii în unele cazuri. Prednisonul pare ineficient, în timp ce dozele mari de salicilați au dus la ameliorarea simptomatologiei. Pacienții cu această afecțiune prezintă riscul de a dezvolta un hipertiroidism permanent.

Titrurile înalte de anticorpi antitiroidieni reprezintă o parte esențială în diagnosticul pozitiv al tiroiditei Hashimoto. Anticorpii antitiroglobulină apar în 55% din cazuri, anticorpii antimicrosomali în 90% din cazuri și anticorpii antireceptor de tirotropină (TRAb), în 10-30% sau 40-50% din cazuri, depinzînd de metoda de testare folosită. Biopsia aspirativă este utilă pentru diagnosticul diferențiat cu tiroidita acută, în situațiile în care tiroidita subacută debutează acut, cu tiroidă tumefiată, sensibilă. Se citează un caz de boală Graves și tiroidită Hashimoto, care a prezentat durere cervicală, sensibilitate locală și captare crescută de iod radioactiv.

D. Gușa Riedel. Rareori, această afecțiune poate debuta acut cu durere sau presiune cervicală anterioară și simptome de compresiune traheală. Gușa este difuză sau unilaterală. Fibroza fibrelor nervului laringian recurent duce la disfonie. De obicei, tiroida are consistență pietroasă și este difuz mărită de volum. Hipotiroidismul este frecvent întîlnit, iar captarea iodului radioactiv este scăzută. Anticorpii antitiroidieni sînt prezenți în titru scăzut, dar cel mai adesea lipsesc. Această afecțiune este foarte rară și poate fi simulată de un carcinom infiltrativ difuz.

E. Hemoragia într-un nodul tiroidian. Durerea cervicală acută unilaterală și tumefacția locală pot să apară datorită sîngerării într-un chist tiroidian, adenom sau carcinom. Ecografia tiroidiană poate diferenția o formațiune chistică de una solidă. Scintigrafia cu I^{131} va stabili dacă aceasta este funcțională sau „rece". Aspirația cu ac fin ajută la diferențierea unui adenom de un carcinom și la confirmarea prezenței hemoragiei intrachistice sau intratumorale.

F. Neoplasmul tiroidian. De obicei, carcinoamele foliculare și papilare ale tiroidei sînt nedureroase și nu prezintă sensibilitate la palpare.

1. Limfomul. De obicei, această tumoră cu rată rapidă de creștere apare pe o glandă anterior afectată de tiroidita Hashimoto. Se asociază cu tumefacție, durere și sensibilitate cervicală anterioară difuză. Apare la adulții de peste 50 de ani, dar au fost raportate și cazuri de

pacienți între 20-30 de ani. Diagnosticul se confirmă prin puncție-biopsie.

2. Carcinomul anaplastic. Poate forma o masă cervicală paratraheală, dureroasă, sensibilă. Necroza și hemoragia sau creșterea rapidă determină durere și sensibilitate locală. Diagnosticul este confirmat prin puncție-biopsie. De asemenea, metastazele carcinomatoase cu localizare tiroidiană determină apariția unui nodul tiroidian dureros și sensibil, iar perforația unui carcinom esofagian poate avea ca rezultat o tiroidită supurată.

G. Amiloidoza secundară cu sindrom de tip tiroidită subacută (STLS). Amiloidoza secundară este asociată cu febră, durere cervicală anterioară, sensibilitate locală, tumefacție tiroidiană (gușă elastică, fermă, difuză, sensibilă) și captare scăzută a iodului radioactiv. Poate fi asociată cu insuficiența renală și sindromul nefrotic. Bioptic, nu se obiectivează modificări de tiroidită iar tiroida este infiltrată cu amiloid. Durerea și sensibilitatea tiroidiană nu au legătură cu infiltrația inflamatorie a glandei.

2. GLANDA PARATIROIDĂ – HEMORAGIA ÎNTR-UN ADENOM

Hemoragia spontană într-un adenom paratiroidian se manifestă prin durere cervicală anterioară unilaterală, însoțită de tumefacție cervicală difuză și prin sensibilitate locală. Simptomele de compresiune traheală determină dispnee progresivă, disfonie (prin compresia nervului laringian recurent), disfagie și turgescența jugulară. Pot apare echimoze tegumentare în regiunea cervicală anterioară și toracală superioară. Această manifestare este urmată de hipercalcemie sau hipocalcemie. Ecografia nu poate diferenția hemoragia într-un chist tiroidian, de cea dintr-un adenom paratiroidian. Sîngerarea într-un chist tiroidian rămîne intracapsulară, nu produce echimoze tegumentare și nu afectează nivelul calciului seric. Examenul CT sau RMN cervical vor demonstra existența hematomului și eventuala extensie mediastinală. Intervenția chirurgicală se impune pentru corectarea simptomelor de compresie și pentru controlul hiperparatiroidismului.

3. LIMFADENITA CERVICALĂ

Mărirea de volum și sensibilitatea uni sau bilaterală a ganglionilor limfatici cervicali anteriori poate fi asociată cu o durere persistentă, surdă, localizată cervical anterior, de-a lungul marginii mediale a mușchiului sternocleidomastoidian, de la nivelul porțiunii sale mijlocii pînă la unghiul mandibulei. Febra, durerea orofaringiană și deglutiția dureroasă sînt simptome asociate atunci cînd cauza este o faringită sau o amigdalită. O afecțiune dentară, un ulcer bucal sau o infecție a tegumentului feței sau scalpului pot constitui, la rîndul lor, locul de plecare al infecției. Ganglionii au 1-6 cm diametru și, uneori, devin fluctuenți, drenînd spontan la piele. Germenii cel mai frecvent izolați în faringită/amigdalită sînt *Staphilococcus aureus și Streptococcus pyogenes*. De obicei, infecțiile dentare sînt polimicrobiene și se asociază cu germeni anaerobi, bacterii gram-negative și streptococi. Infecțiile tegumentare cu *Staphilococcus aureus și Streptococcus pyogenes* pot determina abcese cutanate sau impetigo. Ganglionii măriți de volum și dureroși răspund bine la tratamentul antibiotic. Cauze rare, dar importante, ale limfadenopatiei cervicale dureroase sînt: tularemia, ciuma bubonică, actinomicoza, herpes simplex, tuberculoza și toxoplasmoza. Ganglionii infectați cu virusul Epstein-Barr, virusul imunodeficienței umane (HIV), cu virusul citomegalic (CMV) și boala ghearelor de pisică nu sînt, de obicei, dureroși și rareori sînt sensibili.

4. ABCESELE TRIUNGHIULUI CERVICAL ANTERIOR

A. Abcesul asociat cu chisturile congenitale. Abcesele chistului de fantă branhială determină durere și tumefacție localizată anterior și medial de marginea anterioară a sternocleidomastoidianului. Aceste abcese pot fi vizualizate la examenul CT sau RMN, fiind apoi drenate și excizate, sub antibioterapie. În mod similar, un chist bronhogen cervical se poate infecta, determinînd un abces al triunghiului cervical anterior.

Infecția a mai fost asociată cu chistul ductului tireoglos, chistul dermoid și cu laringocelul. Abcesele liniei mediane se pot dezvolta din aceste malformații congenitale. Asemenea abcese sînt dureroase, sensibile, fluctuente și determină frecvent un eritem tegumentar supraiacent. Chistul ductului tireoglos păstrează legătura cu limba și se ridică atunci cînd limba este în protruzie. Chistele dermoide, ale ductului tireoglos, bronhogene și laringocelele pot apărea, cînd nu sînt infectate, ca formațiuni cervicale asimptomatice ale liniei mediane.

B. Abcesele fără legătură cu chiste preexistente. Abcesele se pot forma în triunghiul cervical anterior, secundar limfadenitei bacteriene. O formațiune dureroasă sensibilă, uneori asociată cu eritemul și sensibilitatea pielii supraiacente poate să apară medial de marginea anterioară a mușchiului sternocleidomastoidian. Abcesul se formează prin supurația unuia sau a mai multor ganglioni. Infecția ganglionară este secundară uneia bucale, amigdaliene, faringiene, dentare sau tegumentare (fața). Infecția spațiului cervical profund se produce secundar unui proces supurativ localizat la nivelul glandei parotide, mastoidei, dinților, amigdalelor sau spațiului fascial profund adiacent. Durerea produsă de abces este ușoară sau moderată, profundă și persistentă și, ocazional, pulsatilă. Se pot asocia febra, frisoanele, trismusul, disfagia, starea generală alterată și scăderea în greutate. Formațiunea poate fi inițial fermă și indurată, dar după cîteva zile devine fluctuentă. Examenul CT cu substanță de contrast sau RMN vor vizualiza edemul tegumentului supraiacent și vor delimita extinderea abcesului în spațiul latero-faringian, pretraheal, submandibular sau în spații profunde. Febra, starea toxică,

durerea şi tumefacţia răspund favorabil la incizie sau la drenaj pe cateter şi tratament antibiotic.

Abuzul de metilfenidat (Ritalin) s-a asociat cu abcese cervicale profunde, secundar injectării metilfenidatului nesteril (preparat direct din tablete) în vena jugulară internă. Din asemenea abcese au fost frecvent izolaţi *Eikenella corrodens* şi Streptococi.

5. CAROTIDODINIA (DUREREA ŞI SENSIBILITATEA ÎN VECINĂTATEA TECII CAROTIDIENE)

A. Migrena. Durerea cervicală anterioară, medial de sternocleidomastoidian, asociată cu sensibilitate la palparea arterei carotide comune şi interne au fost considerate drept manifestări ale migrenei. Durerile cervicale, faciale şi cefaleea apar în asociere cu greaţa, vărsăturile, simptomele vizuale nespecifice şi paresteziile faciale. Poate răspunde favorabil la medicamentele eficiente în tratamentul migrenei, cum ar fi propanololul sau blocanţii canalelor de calciu.

B. Sindromul Eagle (sindromul stilohioidian). Cazurile apar după o amigdalectomie care determină fibroză în vecinătatea unei apofize stiloide lungi. Durerea este localizată în regiunea cervicală superioară, în imediata apropiere a unghiului mandibulei. De asemenea, ea poate afecta hemifaţa respectivă, urechile, regiunea sternocleidomastoidiană şi temporală de aceeaşi parte. Durerea se intensifică la masticaţie sau vorbit.

O altă manifestare a acestei afecţiuni este legată de contactul apofizei stiloide cu vasele carotidiene, avînd ca rezultat durerea cervicală anteromedială şi sensibilitate locală, exacerbate de întoarcerea capului. Diagnosticul este confirmat clinic de examinarea transfaringiană a lojei amigdaliene. Aceasta va induce o durere caracteristică în momentul în care se palpează apofiza stiloidă osoasă prin peretele lateral faringian. Scurtarea chirurgicală sau îndepărtarea stiloidei anormal de lungi sau avînd direcţie aberantă pot ameliora durerea şi disfagia.

C. Sindromul de os hioid. Durerea apare la nivelul uneia sau a ambelor regiuni carotidiene, în porţiunea superioară a regiunii cervicale. Iradiază către urechea de aceeaşi parte, către regiunile sternocleidomastoidiene, temporale sau supraclaviculare şi către faringe. Poate fi surdă, atenuată sau ascuţită şi lancinantă. Durerea este indusă de deglutiţie sau de înclinarea capului de partea dureroasă. Această modificare de poziţie poate fi însoţită şi de ameţeală. Palparea osului hioid şi mobilizarea lui în lateral, dintr-o parte în alta reproduc durerea relatată de pacient sau induc pacientului senzaţia de corp străin în gît. Injectarea locală de lidocaină la vîrful marelui corn hioidian înlătură toate simptomele. Aproximativ 80% sută din pacienţii cu această afecţiune răspund, în interval de o săptămînă, la tratamentul cu medicamente antiinflamatorii nesteroide (sulindac). Eşecul tratamentului medical, din păcate destul de frecvent întîlnit, impune excizia cornului mare al hioidului.

D. Durerea musculoaponevrotică (pseudosternocleidomastoidiană), ce afectează muşchii stilohoidian şi digastric (pîntecele posterior). La palparea punctelor trigger (la nivelul pîntecelui posterior al digastricului sau al muşchiul stilohioid adiacent), durerea iradiază în partea superioară a muşchiului sternocleidomastoidian, în regiunea cervicală anterioară, sub menton şi în regiunea occipitală. Durerea declanşată de stimularea punctelor trigger din muşchiul digastric nu este ameliorată de injectarea de anestezic în punctele trigger sternocleidomastoidiene. Punctele trigger digastrice pot fi activate de bruxism, de respiraţia orală sau de retruzia mandibulei. Un sindrom de apofiză stiloidă lungă, aşa cum a fost descris mai sus, poate şi el să declanşeze punctele trigger digastrice. Aplicarea de sprayuri cu acţiune anestezică locală, elongarea sau injectarea punctelor trigger din muşchiul stilohioid şi digastric ameliorează durerea. Acest sindrom musculoaponevrotic afectează acelaşi grup de structuri asociate cu sindroamele de os hioid şi stilohioid.

E. Afecţiunile dentare. A fost raportat un singur caz de carotidodinie acută, legată de abcesul dentar al primului molar. Durerea a debutat brusc, sub inserţia claviculară a muşchiului sternocleidomastoidian în planurile profunde şi a iradiat ascendent, în unghiul mandibulei. Episodul iniţial de durere sfîşietoare a durat numai opt minute şi a fost urmat de durere surdă. Paroxisme dureroase, sfîşietoare, lancinante au mai apărut la intervale regulate. Palpator s-a constatat sensibilitate carotidiană deasupra marginii anterioare a sternocleidomastoidianului. Durerea s-a remis imediat după drenajul spontan al abcesului dentar. Această afecţiune poate fi confundată cu disecaţia de arteră carotidă.

F. Cefalgia disautonomă posttraumatică. Lezarea regiunii cervicale anterioare poate avea ca rezultat o durere surdă persistentă, localizată cervical uni sau bilateral şi sensibilitate asociată, la nivelul tecii carotidiene. După cîteva săptămîni, apar crize de cefalee severă unilaterală, asociată cu hipersudoraţie facială şi midriază ipsilateral. Durerea persistă 8-16 ore şi se remite spontan. După cefalee, o uşoară ptoză şi mioză afectează ochiul de partea bolnavă. În fiecare lună apar mai multe astfel de crize, care pot fi prevenite prin administrare de propranolol.

6. DISECŢIA DE ARTERĂ CAROTIDĂ INTERNĂ

Durerea cervicală anterioară şi cefaleea unilaterală debutează brusc. Cefaleea poate fi retroorbitală, orbitală, frontală, temporală sau periauriculară şi perimastoidiană. Este adesea atenuată, surdă şi constantă, dar poate fi şi pulsatilă. Durerea cervicală (care apare în peste 19% din cazuri), localizată anterior şi superior poate afecta regiunea mastoidiană, unghiul mandibulei şi muşchiul sternocleidomastoidian. Durerea facială afectează obrazul şi ochiul. Ptoza, mioza şi vederea înceţoşată de aceeaşi parte indică prezenţa unei întreruperi a căii oculosimpatice (sindromul Horner). Sindromul Horner este de obicei parţial, fără

interesarea plexului simpatic vasomotor al carotidei externe şi a terminaţiilor nervoase sudoripare ale feţei.

Anomaliile neurologice focale persistente (42%) sau tranzitorii (46%) sau ambele (12%) pot urma instalării durerii cervicale, faciale şi cefaleei, la cîteva minute sau ore, în pînă la 67% din cazuri. Aceste anomalii cuprind hemipareza sau hemiplegia controlaterală şi/sau hemihipoestezia sau hemianestezia ipsilaterală, afazia, amauroza fugace, cecitatea monooculară de aceeaşi parte şi paralizia de abducens cu diplopie. Pot, de asemenea, să apară fotofobia şi scintilaţiile, ca şi suflul carotidian – subiectiv şi/sau obiectiv. Durerea cervicală şi cefaleea bilaterală se pot datora disecţiei ambelor carotide. Factorii de risc pentru disecţia de carotidă sînt hipertensiunea (47% din cazuri), fumatul (47%) şi displazia fibromusculară arterială (14%). Alte asocieri includ sindromul Marfan, sifilisul şi necroza chistică ▪ mediei.

Manifestări rare ale disecţiei de carotidă sînt disgeuzia, sincopa, tinitusul, disestezia facială, sensibilitatea scalpului şi sindromul Collet-Siccard, caracterizat prin disfuncţia nervului XII (atrofie şi deviaţia limbii într-o parte), a nervilor IX şi X (disfagie şi disfonie) şi a nervului XI (deficitul mişcării de rotaţie ▪ capului şi atrofia de sternocleidomastoidian). Angiografia carotidiană, la pacienţii cu disecţie de carotidă internă indică stenoză (70% din cazuri), refacere cu defect a lumenului (48%), anevrisme (37%), lambouri intimale (35%), ocluzie completă (17%) şi ocluzie a ramurii distale prin embolus (11%). Această afecţiune a fost tratată cu anticoagulante, aspirină, bypass extracranian-intracranian şi îngrijiri nespecifice. 85% din pacienţi se vindecă complet şi obstrucţia lumenului uzual regresează, refăcîndu-se dimensiunea normală luminală. Sensibilitatea cervicală poate fi obiectivată de-a lungul tecii carotidiene, dar prezenţa deficitelor neurologice exclude alte cauze de carotidodinie.

7. ANGINA LUDWIG (INFECŢIA SPAŢIULUI SUBMANDIBULAR)

Durerea apare în cavitatea bucală, secundar unei afecţiuni dentare şi în regiunea submandibulară şi cervicală anterosuperioară, secundar diseminării infecţiei în spaţiul profund. Infecţia poate porni de la rădăcinile molarilor 2 şi 3 ai maxilarului inferior. Aceşti dinţi au rădăcini care se extind sub nivelul muşchiului milohioidian, în spaţiul submandibular. Deoarece lanea lingual ▪ mandibulei este subţire în această regiune, infecţia rădăcinilor amintite poate însămînţa spaţiul submandibular. Abcesele dentare, cariile şi infecţiile postextracţie sînt la originea a 70-85% din cazuri. Ulcerele sau dilacerările planşeului cavităţii bucale, fracturile de mandibulă anfractuoase sau tumorile, carcinomul limbii, sialadenita, limfadenita, abcesele peritonsilare, corpurile străine sau injecţia hipodermică în spaţiul submandibular pot şi ele să determine această afecţiune.

Ea constă în dezvoltarea rapidă ▪ unei tumefacţii masive a planşeului cavităţii bucale, a limbii, a regiunilor submandibulară şi cervicală superioară. Limba ascensionează şi este împinsă înapoi. Gura este deschisă forţat, limba protruzionează şi saliva se scurge în exterior. Respiraţia, vorbirea şi deglutiţia sînt dificile. Vocea este modificată – voalată, înfundată, ca şi cum bolnavul ar vorbi avînd ceva în gură. Tumefacţia cervicală este fermă şi asociată cu eritem cutanat supraiacent. În primele 48 de ore, consistenţa edemului cervical sensibil este chiar lemnoasă, nu lasă godeu, nu este fluctuentă. Starea toxică, manifestată prin febră, frisoane şi stare generală alterată, poate fi severă. Prezenţa trismusului indică invazia spaţiului latero-faringian şi afectarea muşchilor pterigoidian lateral şi maseter. De obicei, planşeul cavităţii bucale este sensibil, intens eritematos, proeminent şi indurat. Cele mai frecvente microorganisme cauzatoare sînt *Streptococcus viridans* şi alţi streptococi, stafilococi, bacterii orale anaerobe şi unele bacterii aerobe gram-negative (de exemplu, *Pseudomonas aeruginosa, Haemophilus influenzae* şi *E. coli*). Infecţia polimicrobiană este frecvent întîlnită (50% din cazuri). Moartea poate apărea prin obstrucţia căilor aeriene, prin aspiraţie sau prin pneumonie determinată hematogen. Este posibilă extensia infecţiei în spaţiul latero-faringian sau în spaţiul retrofaringian, însoţită de complicaţii legate de structurile din aceste spaţii (de exemplu flebita jugulară septică, eroziunea de arteră carotidă şi mediastinită).

Calea aeriană trebuie menţinută permeabilă prin intubaţie endotraheală sau traheotomie. Antibioticele parenterale şi, dacă este necesar, drenajul chirurgical, vor conduce la vindecarea acestei afecţiuni cu risc vital. Penicilina administrată intravenos în doze mari (12-20 mil U.I./zi) este folosită ca tratament iniţial, iar metronidazolul poate fi adăugat în cazurile severe. Mai sînt utile clindamicina şi cloramfenicolul.

Incizia chirurgicală şi drenajul se impun atunci cînd boala progresează, în pofida tratamentului antibiotic sau cînd apar fluctuenţele şi crepitaţiile (2% din cazuri). În ciuda absenţei datelor fizice (fluctuenţa), colecţiile purulente sînt prezente în 44-76% din cazuri. Examenul CT sau ecografia pot identifica aceste colecţii, permiţînd un drenaj atent, ghidat. Mortalitatea este mai mică de 4%, dacă există îngrijire optimă; de obicei, supravieţuitorii se vindecă complet.

8. TRAUMATISMELE

A. Traumatismele laringotraheale închise. Lezarea laringelui şi traheei poate apărea în situaţia unei coliziuni frontale, în care capul este propulsat înainte şi loveşte parbrizul, producîndu-se hiperextensia gîtului şi expunerea căilor aeriene la compresie prin impact cu bordul sau volanul maşinii. Alte cauze pot fi lovitura directă de pumn sau cu alte obiecte, tentativa de strangulare etc.

Cele mai obişnuite simptome ale leziunii laringiene sînt durerea cervicală anterioară, modificările vocii (răguşeală sau afonie), disfagia şi/sau odinofagia şi hemoptizia. Obstrucţia de căi aeriene produsă de fractura laringiană cu deplasare, de edem sau de hematom determină stridor sau dispnee.

Tumefacția cervicală, crepitațiile subcutanate consecutive pătrunderii la acest nivel a aerului, crepitațiile cartilaginoase consecutive fracturii, disfonia cu caracter de voce mormăită sau răgușită și pierderea reperelor anatomice (aplatizarea gîtului, pierderea conturului cartilajului tiroid sau asimetria acestui cartilaj) sînt semnele obișnuite ale leziunii laringotraheale.

Pot fi prezente leziuni asociate ale coloanei cervicale, ale feței, capului și esofagului, ceea ce impune și evaluarea lezională a acestor structuri la pacientul (poli)traumatizat. Radiografia cervicală de profil pentru părți moi, demonstrează emfizemul subcutanat, hematomul laringian și micșorarea coloanei de aer supraglotic sau subglotic. În prezența unei fracturi laringiene, radiografia toracică standard arată emfizem mediastinal. Examenul CT al laringelui evidențiază fractura cartilaginoasă și sîngerarea submucoasă. Laringoscopia directă poate, de asemenea, să fie folosită pentru confirmarea acestor leziuni. Calea aeriană trebuie menținută permeabilă prin traheostomie și fractura trebuie rezolvată chirurgical, cu sau fără folosirea unui stent. Perforația esofagiană, detectabilă radiologic folosind substanță de contrast hidrosolubilă sau endoscopic, necesită refacere sau drenaj, înainte de apariția unei infecții cervicale difuze.

B. Leziunea cervicală anterioară prin traumatism indirect în „lovitură de bici". Coliziunile fronto-laterale și mai ales cele în ax, pe locurile din spate ale automobilului, pot produce leziuni prin accelerare-decelerare în „lovitură de bici" ocupanților vehiculului lovit.

Se constată durere spontană și sensibilitate în regiunea cervicală posterioară dar și la nivelul musculaturii cervicale anterioare, exacerbate de extensia coloanei cervicale. Leziunile musculare antero-cervicale se rezolvă, de obicei, spontan în 10-14 zile. Simptomele cervicale posterioare pot persista o perioadă mai lungă de timp.

9. ESOFAGUL

A. Diverticulul faringoesofagian. Bolnavul acuză, în timpul deglutiției, senzația de nod în gît sau de corp străin în faringe. Uneori, în regiunea cervicală anterolaterală este prezentă o formațiune pe care pacientul o poate evacua prin presiune cu mîna. Ingestia de lichide poate fi însoțită de borborisme în regiunea cervicală. Regurgitațiile produc disconfort cervical și greață, consecutive mirosului dezagreabil al materialului regurgitat. Accesele de tuse provocată și aspirația pot conduce la bronșită și pneumonie, iar alimentele stagnate și infecția locală conduc la diverticulită esofagiană și/sau esofagită, avînd ca rezultat durere orofaringiană și odinofagie. Diagnosticul diverticulului esofagian este confirmat de tranzitul baritat sau de endoscopie. Scurgerea conținutului diverticulilor printre țesuturile cervicale poate duce la formarea unui abces tiroidian sau de spațiu cervical profund. Este necesară rezerția chirurgicală a diverticulului simptomatic.

B. Carcinomul esofagian. Un cancer esofagian se poate manifesta prin senzație de disconfort în regiunea cervicală superioară, pierdere în greutate și disfagie, inițial pentru solide, iar apoi pentru toate alimentele. Tumorile avansate pot perfora determinînd febră, apariția unei formațiuni cervicale fluctuente, sensibile, dureroase și, în unele cazuri, a unei fistule care drenează spontan.

10. DUREREA IRADIATĂ

A. Cardiacă și aortică

1. Infarctul miocardic și insuficiența coronariană. Tipică este durerea retrosternală și/sau precordială, cu caracter de apăsare sau de constricție. Ea poate iradia în unul sau în ambele brațe și în regiunea cervicală anterioară, unde poate fi resimțită ca o constricție sau ca o senzație de tensiune, înțepături sau chiar lancinantă. Simptomele asociate sînt diaforeza, astenia, amețelile, greața, vărsăturile și anxietatea. Nitroglicerina administrată sublingual nu are efect, ceea ce precipită prezentarea pacientului la camera de gardă. Dimensiunile cordului pot fi normale sau mărite. Pot fi prezente extrasistole frecvente, un ritm rapid, regulat sau neregulat, bradicardic sau normal, sinusal. Auscultația evidențiază zgomote cardiace normale sau asurzire a Z_1 la apex sau/și un Z_4 sau un Z_3 în focarul mitral. Electrocardiograma arată unde Q noi, supradenivelarea segmentului ST și inversarea undei T, la pacienții cu infarct transmural și doar supradenivelare sau subdenivelare de ST, cu inversarea undei T, la cei cu insuficiență coronariană sau cu infarct non-Q. Prezența infarctului este confirmată prin măsurarea nivelului seric al izoenzimelor de citoliză miocardică. Diminuarea sau dispariția durerii și limitarea extinderii infarctului pot urma terapiei trombolitice și/sau angioplastiei.

2. Pericardita acută. Determină o durere toracică anterioară ascuțită, lancinantă, exacerbată de decubitul lateral stîng sau dorsal sau de respirația profundă. Această durere poate iradia în gît sau poate debuta în regiunea cervicală anterolaterală stîngă, iradiind apoi spre torace. Poziția șezîndă sau ortostatismul ameliorează durerea toracică și cervicală. Pot fi prezente febra, transpirațiile, starea de rău și un istoric de boală respiratorie recentă. Examenul obiectiv poate releva frecătura pericardică, iar electrocardiograma va arăta supradenivelarea concordantă de ST, cu concavitatea în sus, în toate derivațiile, excepînd aVR și V_1. În 3-5 săptămîni, segmentul ST redevine izoelectric, iar în a doua săptămînă undele T se aplatizează sau se inversează. Poate apărea cardiomegalia secundară unei miocardite asociate sau lichidului pericardic.

3. Anevrismul disecant al aortei toracice. Determină o durere sfîșietoare, cu sediu maxim variabil, funcție de originea disecției aortice: toracic anterior, cervical, interscapular și abdominal, care poate continua

secvențial timp de cîteva minute. În unele cazuri, durerea are caracter de strivire. Infarctul acut de miocard poate apărea, prin disecția retrogradă către valva aortică. Atitudinea bolnavului variază: unii pacienți se zvîrcolesc de durere, alții stau întinși, nemișcați. Pot apare transpirații profuze, oboseală extremă, greață și vărsături. Examenul fizic obiectivează tahicardie cu ritm regulat, Z_3 de galop și sindrom ischemic la unul sau mai multe membre (hipotensiune, asimetrie de puls, absența pulsului periferic).

La peste 50% din pacienți apare un suflu diastolic aortic nou. În peste 16% din cazuri, electrocardiograma arată o tahicardie sinusală și un infarct acut al peretelui inferior de miocard. Radiografia toracică standard va arăta lărgirea mediastinului. Examenul CT cu substanță de contrast, o scanare CT cinematografică ultrarapidă sau o aortogramă vor revela existența disecției aortice.

B. Pneumomediastinul spontan. Se manifestă prin debut acut cu durere severă cervicală anterioară și orofaringiană, dispnee, disfagie și/sau durere toracică anterioară. Pot apare crepitații subcutanate la nivel cervical, în fosa supraclaviculară, și toracic anterior, alături de febră și leucocitoză. La examenul obiectiv al bolnavului se constată zgomote crepitante sincrone cu bătăile inimii (semnul Hamman). Alte observații clinice cuprind dispariția matității cardiace și diminuarea zgomotelor respiratorii la nivelul unui hemitorace, datorită asocierii pneumotoraxului. Pneumomediastinul a fost asociat cu astmul, cu prizarea de marihuana sau cocaină, cu ascensiunea montană, hiperpneea diabetică, travaliul, cu infecțiile respiratorii, cu tusea severă, vărsăturile, cu testarea funcțiilor pulmonare și cu anorexia nervoasă.

Durerea retrosternală sau precordială este ascuțită sau lancinantă și iradiază la baza gîtului. Este intensificată de respirația profundă, tuse, deglutiție sau de decubitul lateral stîng. Poate fi ameliorată de poziția șezînd sau de clinostatism. Semnele radiologice de pneumomediastin includ evidențierea hipertransparenței datorate acumulării aerului de-a lungul marginii stîngi a inimii și retrosternal. Tratamentul necesită repaus la pat și analgezice. În pneumomediastinul primitiv vindecarea spontană se produce în 3-5 zile.

Rareori, pneumomediastinul este secundar și se datorează perforării esofagiene sau traheale, perforării unui ulcer peptic, cu aer în spațiul retroperitoneal, chirurgiei gîtului sau traumatismelor, în cursul cărora aerul dislocă planurile fasciale cervicale.

CAPITOLUL

10 DUREREA ACUTĂ LA NIVELUL ZONEI LATEROCERVICALE

☐ LISTA DIAGNOSTICELOR POSIBILE

1. Afecţiunile parotidiene
   A. Parotidita virală
   B. Sialodocita
   C. Litiaza salivară canaliculară
   D. Parotidita supurată
   E. Parotidita la iod
2. Limfadenita cervicală
3. Infecţiile spaţiului laterofaringian
   A. Infecţiile compartimentului anterior
   B. Infecţiile compartimentului posterior
      1. Tromboflebita septică de venă jugulară internă
      2. Arterita carotidiană; formarea şi ruperea anevrismului
4. Chisturile infectate
   A. Higroma chistică
   B. Chistul de fantă branhială
5. Afecţiunile sternocleidomastoidiene
   A. Trauma
   B. Pseudotumorile
6. Sindroamele miofasciale ale muşchiului trapez
7. Durerea musculoaponevrotică
   A. Afecţiunile cardiace
      1. Infarctul acut de miocard
      2. Insuficienţa coronariană acută
      3. Pericardita acută
   B. Pleurita cu afectare diafragmatică
   C. Anevrismul disecant de aortă

☐ REZUMAT

Tumefacţia parotidiană dureroasă uni sau bilaterală, însoţită de febră, apărînd la copii şi la adulţi tineri, se datorează de obicei *virusului urlian*, dar şi alţi agenţi virali pot determina, ocazional, o afecţiune similară. *Sialodocita* apare la pacienţii în vîrstă, deshidrataţi şi debilitaţi. Mărirea de volum parotidiană este unilaterală şi se rezolvă prin masajul glandei. Se datorează obstrucţiei canaliculare temporare. *O piatră în canalul salivar* poate şi ea să determine tumefacţie parotidiană intermitent dureroasă, unilaterală, declanşată de alimentaţie. Piatra poate fi palpată în canal sau vizualizată radiologic. Îndepărtarea pietrei conduce la dispariţia imediată a durerii şi tumefacţiei. *Parotidita supurată* determină mărire de volum parotidiană uni sau bilaterală, durere şi tumefacţie. Această afecţiune se asociază cu febră înaltă, frisoane şi cu stare toxică. Există răspuns terapeutic la tratamentul antibiotic intravenos şi la drenajul chirurgical. *Ingestia de fructe de mare* şi *medicamente cu conţinut crescut de iod* poate determina tumefacţia parotidiană dureroasă bilaterală.

Limfadenita cervicală secundară infecţiilor faringiene, dentare sau tegumentare produce durere, sensibilitate locală şi mărirea de volum a ganglionilor limfatici submandibulari, uni sau bilateral. În unele cazuri, apare doar mărire de volum ganglionară şi sensibilitate locală. Afecţiunea răspunde prompt la tratamentul antibiotic.

Infecţiile spaţiului laterofaringian, cînd afectează *compartimentul anterior* produc tumefierea regiunii

parotidiene, durere şi sensibilitate locală, disfagie, trismus, febră, frisoane şi bombarea medială a amigdalei ipsilaterale. *Supuraţia compartimentului posterior* poate determina *tromboflebita septică a venei jugulare interne*, cu embolie pulmonară septică, sensibilitate la palparea spaţiului parotidian şi a regiunii cervicale şi/sau tromboza sinusului cavernos lateral. *Infecţia carotidiană* în compartimentul posterior conduce, uneori, la formarea unui anevrism. Este posibilă ruptura, cu hemoragie severă, exteriorizată pe nas şi pe gură.

Higroma chistică infectată sau *chistul de fantă branhială* determină durere laterocervicală, cu tumefacţie fluctuentă, eritem, căldură şi sensibilitate locală.

Leziunea locală a sternocleidomastoidianului, cu fibre musculare dilacerate şi/sau cu formare de hematom determină durere locală laterocervicală şi, uneori, torticolis. Rareori, o pseudotumoră de sternocleidomastoidian poate produce durere cervicală localizată şi apariţia unei formaţiuni sensibile în sau adiacent corpului acestui muşchi. *Sindroamele miofasciale cu originea în muşchiul trapez* produc durere laterocervicală şi sensibilitate în punctele trigger.

Durerea iradiată de la nivelul unui *infarct miocardic* sau datorată unui episod de *insuficienţă coronariană* poate fi resimţită în regiunea laterocervicală stîngă, în umăr şi în unul sau în ambele braţe. Diagnosticul este confirmat de electrocardiogramă, de nivelele serice ale enzimelor de citoliză miocardică şi de angiografia coronariană. Durerea poate răspunde la tratamentul cu agenţi trombolitici. *Pericardita acută* produce o durere toracică anterioară şi/sau laterocervicală stîngă şi de umăr, ameliorate de poziţia şezînd şi exacerbate de decubitul dorsal şi de inspirul profund. *Durerea cervicală şi de umăr de natură pleurală*, produsă de inflamaţia diafragmului se intensifică la inspir, la mişcările de trunchi şi de gît. Durerile de tip pleural ale regiunii laterocervicale şi ale umărului sînt determinate şi de inflamaţia subdiafragmatică secundară afecţiunilor veziculei biliare, inflamaţiei splenice sau unui abces perirenal sau subfrenic. Un *anevrism disecant de aortă* produce o durere continuă lancinantă sau sfîşietoare, localizată toracic anterior, cervical, interscapular şi abdominal. Diagnosticul poate fi confirmat prin examen CT ultrarapid, aortografie sau un CT toracic cu substanţă de contrast.

TABELUL INCIDENŢEI BOLILOR

INCIDENŢA LA 100.000 (APROXIMATIVĂ)

Frecvente (>100)	Relativ frecvente (>5-100)	Rare (>0-5)
Parotidita virală	Sialodocita	Infecţiile compartimentului posterior
Litiaza salivară canaliculară	Parotidita supurată	Tromboflebita septică de venă jugulară
Limfadenita cervicală	Parotidita la iod	Arterita carotidiană; formarea şi ruperea anevrismului
Sindroamele musculo-aponevrotice ale muşchiului trapez	Infecţiile spaţiului laterofaringian	Higroma infectată
Pleurita cu afectare diafragmatică	Infecţiile compartimentului anterior	Chistul infectat de fantă branhială
	Traumatismele sternocleidomastoidiene	Pseudotumora de muşchi sternocleidomastoidian
	Durerea cardiacă iradiată	Anevrismul disecant de aortă

☐ DESCRIEREA AFECŢIUNILOR ENUMERATE

1. AFECŢIUNILE PAROTIDIENE

A. Parotidita virală. Virusul urlian afectează copiii şi adulţi tineri. Infecţia debutează cu febră, frison, durere orofaringiană şi stare generală alterată, aceste simptome fiind urmate de durere şi sensibilitate în regiunea preauriculară, angulomandibulară şi în regiunea cervicală anterolaterală superioară. Iniţial, apare tumefacţie şi durere unilateral; afectarea bilaterală instalîndu-se în 1-2 zile, la 75% din cazuri. Durerea este continuă, severă, profundă şi persistentă, ea poate fi exacerbată de masticaţie, deglutiţie şi de ingestia de citrice sau fructe. Obiectiv se constată o tumefacţie difuză şi sensibilă în zona preauriculară, cervicală superioară şi în regiunea submandibulară. Marginile glandei nu pot fi bine delimitate palpator, datorită edemului. Nu există tratament specific. Durerea şi sensibilitatea dispar spontan după 5-7 zile.

Orificiul canalului Stenon poate fi eritematos, dar saliva care se scurge din el este clară, nonpurulentă. Uneori există edem presternal, datorită obstrucţiei limfatice. Mai mult de 30% din bărbaţii adulţi dezvoltă orhită şi epididimită uni sau bilaterală. Afectarea testiculară apare, de obicei, la 1-2 săptămîni după instalarea parotiditei, doar ocazional o precede. Femeile pot prezenta o durere abdominală joasă, consecutivă anexitei (5% din cazuri) sau o durere mamară, secundară mastitei. Sindromul de meningită aseptică apare în pînă la 10% din cazuri iar pancreatita, în 5%. Nivelul amilazei serice este crescut la 90% din pacienţii cu parotidită urliană. Diagnosticul se pune uzual pe examenul clinic, rareori fiind cerută confirmarea serologică prin anticorpi neutralizanţi, prin fixare de complement, prin test ELISA sau prin teste de hemaglutinoinhibare. Parotidita virală a mai fost provocată de infecţia cu virusurile Coxsackie A, Epstein-Barr, gripal A, paragripal şi al choriomeningitei limfocitare.

B. Sialodocita. Este o afecţiune a pacienţilor vîrstnici deshidrataţi şi/sau debilitaţi. Obstrucţia canalului Stenon printr-un dop de mucus sau fibrină conduce la hipertrofia dureroasă a glandei parotide. Masajul glandei sau a

canalului are ca rezultat refacerea permeabilității canalului, revenirea glandei la dimensiunile normale și ameliorarea durerii.

C. Litiaza salivară canaliculară. O piatră pe canalul salivar poate determina obstrucție și secundar tumefacție dureroasă, provocată sau exacerbată de tentativele de alimentare. Masajul canalului sau incizia cu extragerea pietrei se impun pentru revenirea glandei la dimensiunile normale și pentru ameliorarea durerii și a sensibilității asociate.

D. Parotidita supurată. Parotidita supurată acută apare la pacienții bătrîni deshidratați și deseori debilitați, care au o secreție salivară scăzută datorită aportului scăzut de lichide, tratamentului diuretic sau tratamentului medicamentos care inhibă secreția salivară necesar pentru alte afecțiuni (medicamente antihistaminice și anticolinergice). În plus, acești pacienți au deseori un focar de infecție intraorală, un rezervor de bacterii ce infectează canalele salivare. Amigdalita cronică, infecția dentară, neoplasmele orofaringiene, traheostomia și medicamentele imunosupresive sînt cîteva din situațiile asociate. Pînă la o treime din cazuri apar în perioada postoperatorie, după o intervenție chirurgicală majoră.

Se dezvoltă o tumefacție dureroasă, sensibilă, a uneia (85%) sau a ambelor (15%) glande parotide. Tegumentul supraiacent devine cald, roșu, sensibil. Urmează febra înaltă, rigiditatea musculară sau frisoanele, transpirațiile și starea de prostrație. Leucocitoza cu devierea la stînga a formulei leucocitare și creșterea nivelului amilazei serice sînt prezente. Presiunea asupra glandei tumefiate exprimă puroi prin canalul parotidian. Cultura și colorația Gram a puroiului obținut prin exprimarea glandei identifică frecvent *Staphilococcus aureus*, *S. pyogenes* și streptococi α-hemolitici. Puncția aspirativă a glandei și culturile anaerobe au permis izolarea speciilor de *Bacteroides*, *Peptostreptococcus* și *Actinomyces* care produc mult mai rar infecții ale glandei. Mai rar, sînt izolate *Mycobacterium tuberculosis* sau ciuperci, precum *Candida albicans*. După administrarea intravenoasă de antibiotice și soluții lichide se constată îmbunătățirea evoluției clinice și dispariția obstrucției canaliculare. Unele cazuri evoluează către formarea de abcese, care necesită incizie și drenaj.

E. Parotidita la iod. Mărirea acută dureroasă de volum a ambelor glande parotide poate urma ingestiei de fructe de mare sau de expectorante ce conțin iod. Oprirea administrării iodului conduce la vindecarea spontană.

2. LIMFADENITA CERVICALĂ

Faringita acută și/sau amigdalita pot determina o durere orofaringiană intensificată de deglutiție. Durerea surdă apare în unul sau ambele unghiuri mandibulare sau în regiunea cervicală superioară, de-a lungul marginii anterioare a sternocleidomastoidianului. Palparea evidențiază mărirea de volum a unuia sau a mai multor ganglioni cervicali superiori (>1,5 cm diametru) și sensibilitatea ganglionară. Durerea cervicală poate fi însoțită de febră, frison, mialgii, coriză și stare generală alterată. Un număr mic de cazuri de limfadenită cervicală sînt secundare unei infecții radiculare dentare sau unei infecții a pielii feței sau a scalpului.

Staphilococcus aureus și *S. pyogenes* sînt microorganismele cel mai frecvent asociate cu infecțiile faringiene și amigdaliene. O cauză dentară de limfadenită sugerează o infecție cu anaerobi, cu *Bacteroides* sau cu specii de *Peptostreptococcus*. *Staphilococcus aureus* și *S. pyogenes* sînt responsabili de majoritatea cazurilor secundare unui impetigo sau altor infecții tegumentare.

De obicei, limfadenita cervicală bilaterală urmează unor infecții virale sau faringitei și amigdalitei streptococice. Ganglionii implicați sînt localizați cervical anterolateral, între unghiul mandibulei și marginea anterosuperioară a mușchiului sternocleidomastoidian. Limfadenita bacteriană se vindecă imediat după instituirea tratamentului antibacterian.

Infecțiile cu virusul Epstein-Barr și rubeolic pot determina mărirea de volum moderat dureroasă și sensibilă a ganglionilor cervicali posteriori. Durerea este constantă, surdă. În cazul multor pacienți, ganglionii afectați sînt măriți de volum, dar nu sînt dureroși sau sensibili. Adenopatia cervicală posterioară și axilară nedureroasă apare frecvent la pacienții cu infecție HIV.

3. INFECȚIILE SPAȚIULUI LATERO-FARINGIAN

Peretele medial al spațiului latero-faringian este alcătuit din mușchiul constrictor superior faringian și din fascia sa. Spațiul periamigdalian este adiacent acestui perete medial. Peretele lateral este reprezentat de mandibulă, de mușchii pterigoizi interni și de glanda parotidă. Apofiza stiloidă a osului temporal se prelungește în spațiul latero-faringian, pe care-l împarte într-un compartiment anterior și unul posterior.

A. Infecțiile compartimentului anterior. Acest compartiment conține în mod normal grăsime, ganglioni limfatici, mușchi și țesut areolar. Infecția acestui spațiu poate fi secundară unei limfadenite profunde sau unei infecții amigdaliene, dentare, faringiene sau parotidiene. Infecțiile compartimentului anterior determină durere persistentă, pulsatilă, retromandibulară, laterocervicală și otalgie, precum și disfagie și trismus. Rotirea gîtului și a capului de partea opusă celei dureroase poate determina intensificarea durerii, secundară contracției sternocleidomastoidianului homolateral (care are rolul de a roti capul) de partea opusă spațiului laterofaringian. Acuzele asociate sînt frisoanele puternice, febra și dispneea. Examenul fizic poate evidenția trismus datorat inflamației mușchiului pterigoid intern, indurație, sensibilitate și tumefacție parotidiană și în unghiul mandibulei, stare toxică generalizată și bombarea peretelui laterofaringian. De obicei, supurația peretului lateral faringian conduce la formarea abcesului.

B. Infecţiile compartimentului posterior. Cele mai importante semne sînt febra şi starea toxică. Poate apărea tumefacţia spaţiului parotidian, cu sensibilitate locală marcată. Adesea nu există simptome de localizare. Uneori se evidenţiază o bombare medială a peretelui faringian posterolateral, în spatele arcului palatofaringian. Deoarece compartimentul posterior conţine nervii cranieni IX-XII, teaca carotidiană şi trunchiul simpatic cervical, în cazul abceselor de compartiment posterior pot apare leziuni ale acestor structuri. Complicaţiile proceselor septice ale compartimentului posterior includ:

1. Tromboflebita de venă jugulară internă. Durerea şi sensibilitatea angulomandibulară şi de-a lungul marginii superioare a capului sternal al muşchiului sternocleidomastoidian se asociază cu rigiditate musculară, febră înaltă, stare toxică. Pot apare embolii septice pulmonare, cu durere pleurală şi hemoptizie; tromboza de sinus lateral, cu cefalee severă, vărsături şi creşterea presiunii intracraniene; tromboza de sinus cavernos, supuraţia cerebrală şi abcesele la distanţă. Diagnosticul de tromboză de venă jugulară poate fi confirmat prin flebografie sau prin RMN. Tratamentul antibiotic intravenos iar în unele cazuri, excizia venei infectate se impun.

2. Arterita carotidiană; formarea şi ruperea anevrismului. Afectarea tecii carotidiene şi a arterei carotide, secundar unei arterite purulente, poate avea ca rezultat formarea unui anevrism al arterei carotide comune, interne sau externe. Semnele de alarmă ale unei rupturi de anevrism carotidian exsanghinant, legate de infecţia de compartiment posterior, sînt sîngerările recurente exteriorizate pe gură, nas, urechi (sîngerări de alarmă), evoluţia clinică prelungită, hematomul cervical, prăbuşirea tesiunii arteriale. Alte semne ale infecţiei tecii carotidiene cuprind tumefacţia amigdaliană ipsilaterală, sindromul Horner şi disfuncţia nervilor cranieni IX-XII (sindromul găurii jugulare). Sînt necesare drenajul chirurgical al spaţiului faringian şi ligatura vasului carotidian rupt. Obstrucţia căilor aeriene datorată tumefacţiei laringiene poate, de asemenea, să fie consecinţa infecţiilor de spaţiu lateral.

Extensia posterioară produce un abces retrofaringian. Infecţiile spaţiului lateral datorate unei cauze dentare pot fi determinate de specii de *Bacteroides* penicilinorezistente, prin urmare se recomandă adăugarea clindamicinei şi metronidazolului la doza standard mare de penicilină.

4. CHISTURILE INFECTATE

A. Higroma chistică. Aceste leziuni chistice apar în trigonul cervical posterior şi sînt, de obicei, asimptomatice, cu excepţia situaţiei în care se infectează. În vecinătatea higromei se constată durere, sensibilitate, roşeaţă şi căldură locală. Tratamentul antibiotic şi excizia conduc la ameliorarea durerii şi a sensibilităţii.

B. Chistul de fantă branhială. Fistula de fantă branhială care apare din prima fantă branhială restantă (o deschidere cutanată între conductul auditiv extern şi zona submandibulară) sau din a doua fantă branhială restantă (o deschidere cutanată de-a lungul marginii anterioare a muşchiului sternocleidomastoidian) se poate infecta şi se poate transforma în chist, determinînd o durere persistentă laterocervicală, tumefacţie, sensibilitate, eritem cutanat şi căldură locală. Excizia chistului, sub protecţie de antibiotice, va conduce la completa dispariţie a simptomelor.

5. AFECŢIUNILE STERNOCLEIDOMASTOIDIANULUI

Afecţiunile sternocleidomastoidianului (cum ar fi: torsiunea fibrelor musculare, hematomul intramuscular sau apariţia unei pseudotumori inflamatorii) pot determina durere musculară, spasm, sensibilitate şi torticolis, controlateral. Aceste afecţiuni se vindecă de obicei spontan, cu excepţia pseudotumorii, care necesită excizie chirurgicală.

6. SINDROAMELE MIOFASCIALE ALE MUŞCHIULUI TRAPEZ

Afecţiunile miofasciale ale muşchiului trapez au puncte trigger bine definite, anterioare şi anteromediale. Presiunea asupra unuia sau a mai multor puncte trigger conduce la apariţia durerii cervicale, otalgiei şi de umăr. Injectarea punctelor trigger cu lidocaină, urmată de exerciţii de elongare a muşchiului are, de obicei, ca rezultat dispariţia completă sau parţială a durerii şi sensibilităţii.

7. DUREREA CERVICALĂ ŞI DE UMĂR, IRADIATĂ DE LA UNELE AFECŢIUNI VISCERALE

A. Afecţiunile cardiace

1. Infarctul miocardic acut. Durerea apare retrosternal şi/sau în unul sau ambele braţe şi, uneori, cervical anterior sau lateral stîng. Durerea retrosternală este descrisă ca o presiune, constricţie, apăsare, arsură. Durerea cervicală a fost descrisă în mod variat, drept „strînsoare", „sufocantă" sau „surdă". Transpiraţiile (profuze), greaţa, vărsăturile, ameţelile şi dispneea pot însoţi disconfortul toracic, cervical şi din braţ. Durerea nu este ameliorată de repaus, de administrarea de nitroglicerină sau de analgetice uzuale. Angiografia coronariană indică o ocluzie arterială coronariană completă sau parţială. Administrarea intracoronariană sau intravenoasă a unui agent trombolitic sau angioplastia coronariană directă ameliorează durerea în 1-2 ore şi protejează (prezervă) miocardul restant. Electrocardiogramele seriate şi măsurarea nivelului seric al izoenzimelor de citoliză miocardică confirmă diagnosticul de infarct de miocard. Durerile toracice sau cervicale din ischemia miocardică nu sînt modificate de respiraţie, de mişcările porţiunii superioare a trunchiului sau vibraţii. Eşecul tratamentului

trombolitic are ca rezultat un infarct miocardic mai extins, cu durere ce persistă între 8-24 ore.

2. Insuficienţa coronariană acută. Pacienţii cu această afecţiune se prezintă cu acelaşi tablou clinic ca cei care au infarct miocardic. Ei prezintă un spasm coronarian sever şi/sau un cheag care obstruează parţial artera coronară. Folosirea agenţilor trombolitici şi/sau angioplastia directă poate restaura permeabilitatea coronariană, poate să înlăture durerea şi să prevină infarctul miocardic.

3. Pericardita acută. Determină o durere retrosternală, precordială şi/sau laterocervicală stîngă şi de umăr stîng. De obicei, este ascuţită şi lancinantă, intensificată de poziţia aplecată, de inspirul profund, de tuse, deglutiţie şi de modificările de poziţie a toracelui superior. Durerea este mai puţin intensă în clinostatism sau ortostatism. Poate apărea febră, tahicardie şi leucocitoză, dar vărsăturile şi transpiraţiile profuze sînt rar prezente. La instalarea durerii se auscultă, de obicei, o frecătură pericardică. La pacienţii cu infarct de miocard, frecătura pericardică apare decît după a 2-a, a 3-a zi de la debut. Electrocardiograma arată o supradenivelare concordantă a segmentului ST în toate derivaţiile, cu excepţia lui V_1 şi aV_R şi cu inversarea undei T după 4-7 zile, în cele mai multe cazuri. Nivelurile serice ale enzimelor de citoliză miocardică pot să crească, secundar unei miocardite asociate.

Pericarditele post infarct, virale, idiopatice, uremice, lupice şi pericardita postcardiotomie răspund imediat la prednison sau la alte antiinflamatorii nesteroidiene. Pericarditele neoplazică, tuberculoasă şi purulentă nu răspund la acest tratament. Ultimele afecţiuni necesită pericardiocenteză şi/sau biopsie pericardică pentru diagnostic.

B. Pleurita cu afectarea diafragmului. Inflamaţia diafragmului poate fi secundară unei pneumonii bacteriene, unui infarct pulmonar, pleuritei primare sau unui proces subdiafragmatic. Bolnavul acuză durere de umăr şi laterocervicală şi/sau durere toracică anterolaterală exacerbată sau precipitată de inspirul profund. În cîteva ore, durerea cervicală şi toracică devine constantă, poate fi accentuată de modificările de poziţie a părţii superioare a corpului sau de mişcările gîtului.

Pneumonia bacteriană este sugerată de o tuse productivă cu spută purulentă, de dispnee, de rigiditatea musculară, de febra înaltă şi de starea toxică. Examenul clinic identifică ronhusuri, raluri şi/sau o frecătură pleurală. O persoană cu infarct pulmonar poate să prezinte dispnee, tuse, hemoptizie şi, uneori, durere şi tumefacţie la nivelul membrului inferior. Alţi factori precipitanţi pot fi tumorile maligne, insuficienţa cardiacă, imobilizarea prelungită, sarcina sau intervenţiile chirurgicale recente, traumatismul membrelor inferioare, contraceptivele orale sau un istoric familial de boală tromboembolică. Dacă pleurita apare la pacienţii cu erupţie facială, cu artrită şi afectare renală sau neurologică, tabloul clinic este sugestiv pentru un lupus eritematos sistemic. Un titru crescut de anticorpi antinucleari în ser şi în lichidul pleural (>1/80) susţine diagnosticul de lupus cu afectare pleurală. Febra, pleurita şi pleurezia la un adult tînăr pot fi secundare tuberculozei.

Un episod sever de colecistită poate determina inflamaţie diafragmatică şi durere cervicală şi de umăr drept. Ecografia veziculei biliare şi/sau o scintigrafie DISIDA vor ajuta la stabilirea diagnosticului de afecţiune de tract biliar.

Inflamaţia splenică secundară traumatismelor, infecţiei, infarctului, formării abceselor sau sîngerării subcapsulare determină o durere cervicală şi de umăr, intensificată de inspir, de tuse şi de mişcările corpului. În mod similar, un abces perirenal sau subdiafragmatic poate determina inflamaţie diafragmatică, pleurezie şi durere laterocervicală şi de umăr, avînd caracteristici pleurale. Examenul CT sau RMN toracal inferior şi abdominal superior vor identifica eventualele modificări ale splinei şi ale regiunii subdiafragmatice.

C. Anevrismul disecant de aortă toracică. Disconfortul retrosternal apare brusc şi se răspîndeşte uniform, ca o durere ascuţită, sfîşietoare, spre regiunea cervicală posterolaterală, interscapular şi lombar şi abdominal. Durerea este, de obicei, constantă, profundă şi severă, sfîşietoare, determinînd bolnavul să se întindă în pat, pentru a ameliora durerea. În antecedente prezintă istoric de hipertensiune sau de sindrom Marfan. Examenul fizic obiectivează un zgomot nou de insuficienţă aortică şi semnele de ischemie a membrelor (hipotensiune, asimetrie de puls şi chiar puls absent). Pot fi prezente ritmul de galop Z_3, şi aritmii, datorate unui infarct acut de miocard secundar disecţiei retrograde a arcului aortic. Radiografia toracică arată o lărgire a mediastinului, diagnosticul de disecţie de aortă putînd fi confirmat de studiul ultrarapid prin examen CT cu substanţă de contrast sau prin aortograma arcului.

CAPITOLUL

11 DUREREA ACUTĂ LA NIVELUL ZONEI CERVICALE POSTERIOARE

☐ LISTA DIAGNOSTICELOR POSIBILE

1. Meningita acută
   A. Bacteriană (coci şi bacili)
   B. Spirochetală
      1. Boala Lyme
      2. Neurosifilişul
      3. Leptospiroza
   C. Virală
   D. Medicamentoasă
   E. Amoebiană
2. Hemoragia subarahnoidiană
   A. Sîngerarea sau ruptura anevrismală
      1. Sîngerarea de alarmă
      2. Hemoragia subarahnoidiană majoră consecutivă ruperii anevrismului
   B. Hemoragia subarahnoidiană spinală şi de alte cauze
3. Meningismul
   A. Cu lichid cefalorahidian normal
   B. Cu meningită aseptică
4. Degenerescenţa discurilor cervicale
5. Hernia de disc cervicală şi radiculopatia
6. Afecţiunile care simulează hernierea discului cervical
   A. Abcesul epidural
   B. Osteomielita cervicală cu fractură patologică
   C. Hematomul epidural
   D. Mielita transversă
   E. Pahimeningita cervicală hipertrofică
   F. Boala Lyme şi radiculita
   G. Sindromul miofascial şi durerea iradiată în braţ
   H. Osteoartrita coloanei cervicale, cu îngustarea găurilor de conjugare
7. Infecţia acută cervicală sau de perete toracic şi durerea cervicală posterioară iradiată
   A. Abcesul retrofaringian
   B. Abcesul peretelui toracic anterior şi superior
   C. Osteomielita cervicală
8. Depunerea de calciu
   A. Tendinita calcificantă retrofaringiană a muşchiului lung al gîtului
   B. Durerea cervicală indusă de cristale (sindromul odontoidei mărite de volum)
9. Subluxaţia cervicală legată de artrită – subluxaţia atlantoaxială
   A. Artrita reumatoidă
   B. Spondilita anchilozantă
   C. Artrita reumatoidă juvenilă
10. Traumatismele gîtului
    A. Leziunea în „lovitură de bici"
    B. Fracturile
11. Miozita acută a muşchilor cervicali posteriori
12. Osteoartrita acută şi degenerescenţa discală sau a articulaţiilor intervertebrale
13. Torticolisul acut
14. Migrena occipitală
15. Nevralgia occipitală
16. Cefaleea şi durerea cervicală de origine coitală
17. Afecţiunile arterelor vertebrale
    A. Disecţia de arteră vertebrală
    B. Pseudoanevrismul arterei vertebrale

☐ REZUMAT

Meningita acută consecutivă *infecției bacteriene* determină febră înaltă, frisoane, rigiditate musculară, cefalee, greață, vărsături, prostrație și redoare dureroasă de ceafă. Pacientul este grav bolnav, cu stare toxică, poate fi dezorientat, în stupor sau comă. În LCR predomină neutrofilele, nivelul de glucoză este scăzut, iar cel al proteinelor crescut. Colorația Gram a lichidului cefalorahidian, cultura și, în unele cazuri, imunoelectroforeza indică speciile de bacterii responsabile. Răspunsul la antibioterapia intravenoasă este spectaculos. Meningita aseptică este determinată clasic de *agenți virali*, rareori de *droguri*. Pacientul se plînge de o cefalee moderat severă, însoțită de durere cervicală posterioară și de redoare de ceafă. Febra depășește rareori 39°C și rigiditatea musculară nu este prezentă. Cei mai mulți pacienți sînt conștienți, cu excepția situației în care prezintă asociat encefalită. Lichidul cefalorahidian indică pleiocitoză, creșterea nivelului proteinelor și un nivel normal al glicorahiei. Meningita asociată medicamentelor prezintă un tablou similar, rezoluția se obține prin întreruperea administrării medicamentului incriminat. *Meningoencefalita amoebiană* determină un tablou clinic similar celui produs de germenii patogeni bacterieni, dar nu răspunde la tratamentul antibiotic. Amoebele pot fi detectate sub forma trofozoiților mobili în camera de numărare. *Boala Lyme* și *alte afecțiuni spirochetale* pot determina o meningită ușoară, cu ușoară durere și redoare de ceafă. *Borrelia burgdorferi* determină meningită, meningoencefalită, mieloradiculită, plexită sau mononevrită. Semnele asociate includ eritema cronicum migrans (eritemul cronic migrator), artrita genunchilor sau a coatelor și miocardită. Diagnosticul este confirmat prin testul anticorpilor serici imunofluorescenți (IFA) sau testul ELISA pentru *Borellia burgdorferi*. Sifilisul meningovascular este diagnosticat prin studii serologice. Diagnosticul de *leptospiroză* se sprijină pe istoricul de contact cu urina infectată a animalului și pe eventualele modificări ale funcțiilor renale și hepatice. Confirmarea prin metode serologice necesită două sau mai multe săptămîni și nu permite inițierea precoce a unui tratament antibiotic eficient.

Sîngerarea unui anevrism intracranian poate determina instalarea bruscă a unei simptomatologii constînd în cefalee și durere cervicală posterioară, asociată doar ocazional cu redoare de ceafă, confuzie mentală, slăbiciune, fotofobie, greață, vărsături și sincopă tranzitorie. Evoluția poate simula un episod sever de migrenă.

Dacă nu se efectuează examenul CT și puncția lombară, o astfel de *sîngerare de alarmă* trece neobservată și poate fi urmată repede de un al doilea atac, mai sever, conducînd la leziuni neurologice profunde și chiar la deces.

Hemoragia subarahnoidiană spinală determină durere cervicală posterioară și cefalee, redoare de ceafă și febră. Durerea radiculară apare la locul leziunii spinale sîngerînde (tumoră, malformație arteriovenoasă sau leziune vasculitică), precipitînd și apariția unei dureri precordiale (de origine toracică), a unei dureri sciatice (de origine lombară) sau a unei dureri rectale (de origine sacrată).

Meningismul constituie o simulare a meningitei și apare la pacienții cu boli infecțioase, cum ar fi pielonefrita, gastroenterita, pneumonia și pleurezia. *Lichidul cefalorahidian (LCR) este normal*, deși pacienții acuză cefalee, durere și rigiditate cervicală, suficiente pentru a impune o puncție lombară. Literatura actuală mai include unele afecțiuni noninfecțioase drept cauze de meningism, dar acestea determină, de obicei, o *reacție meningeală inflamatorie aseptică*, reflectată de pleiocitoză în LCR și de proteinorahie (sindromul de meningită aseptică).

Degenerarea discală cervicală fără herniere a fost evidențiată prin discografia analgetică și provocatoare de durere cervicală posterioară și de umăr. *Hernierea discului* poate determina durere cervicală, de umăr, scapulară, toracică și/sau de braț, asociată cu unul sau mai multe sindroame de radiculită cervicală specifice. Semnele și simptomele de *radiculopatie cervicală* includ hipotonia mușchilor specifici, pierderea reflexului specific, parestezii și hipoestezia unuia sau a două degete ce sînt inervate de rădăcinile afectate. Diagnosticul poate fi confirmat de examenul CT sau RMN.

Abcesul epidural cervical produce durere și sensibilitate cervicală severă, asociate cu febră, frisoane și toxicitate. Sînt afectate multiple rădăcini cervicale, avînd ca rezultat durere de braț și parestezii uni sau bilaterale, hipotonia uneia sau a ambelor extremități, parestezii și amorțeli ale degetelor, tulburări sfincteriene. Examenul RMN va evidenția abcesul și extensia lui craniocaudală. Rezoluția simptomatologiei se produce după tratamentul antibiotic intravenos și drenajul chirurgical al abcesului. *Osteomielita cervicală* poate determina febră și durere surdă cervicală posterioară. Dacă se produce o fractură patologică datorită distrucției vertebrale, compresia mecanică a măduvei și rădăcinilor cervicale simulează clinic un abces epidural acut. Diagnosticul poate fi confirmat prin examen CT sau RMN. Un *hematom epidural* poate determina o mielopatie și o radiculopatie rapid progresivă. Pacientul prezintă istoric de boală lupică, de coagulopatie sau de traumatism cervical minor. Diagnosticul poate fi confirmat prin investigații de tipul CT sau RMN.

Mielita transversă cervicală produce tetrapareză cu nivel senzorial, asociate cu febră scăzută, durere surdă spinală și sensibilitate cervicală posterioară. Examenul CT cu metrizamid sau RMN nu evidențiază formațiunea epidurală. Măduva poate fi normală sau ușor mărită, secundar edemului inflamator.

Pahimeningita hipertrofică a regiunii cervicale produce durere cervicală, poliradiculopatie bilaterală și, uneori, mielopatie. Ea poate simula un abces epidural subacut. Obliterarea manșonului rădăcinii nervului poate fi decelată prin mielogramă, examen CT, amplificat sau plan. Diagnosticul depinde de metoda de explorare și de biopsie. Rezecarea durei mater îngroșate conduce la vindecarea simptomelor. *Radiculita* și *meningita din boala Lyme* pot determina durere cervicală și de brațe. LCR conține un număr crescut de limfocite, iar testele IFA seric și de anticorpi ELISA sînt pozitive. *Sindromul miofascial* legat de punctele trigger ale trapezului poate determina durere cervicală posterioară

TABELUL INCIDENȚEI BOLILOR

INCIDENȚA LA 100.000 (APROXIMATIVĂ)

Frecvente (>100)
Meningita bacteriană
Meningita virală
Degenerescența discului cervical
Hernierea discului cervical
Osteoartrita cu îngustarea orificiilor intervertebrale
Artrita reumatoidă și subluxatia atlantoaxială
Leziunea în „lovitură de bici"
Fractura sau subluxația coloanei cervicale
Miozita mușchilor cervicali posteriori
Osteoartrita și degenerescența discurilor sau articulațiilor intervertebrale
Migrena occipitală
Cefaleea și durerea cervicală de origine coitală

Relativ frecvente (>5-100)
Meningita și rediculita din boala Lyme
Sîngerarea de alarmă
Hemoragia subarahnoidiană majoră
Meningismul
Sindromul miofascial și durerea de braț iradiată
Osteomielita cervicală
Spondilita anchilozantă și subluxația atlantoaxială
Artrita reumatoidă juvenilă și subluxația atlantoaxială
Torticolisul acut

Rare (>0-5)
Meningita sifilitică
Meningita postmedicamentoasă
Meningita amoebiană
Meningita cu leptospira
Hemoragia subarahnoidiană spinală
Abcesul epidural
Osteomielita cervicală și fractura patologică
Hematomul epidural
Mielita transversă
Pahimeningita hipertrofică
Abcesul retrofaringian
Abcesul de perete toracic anterior
Tendinita calcificată retrofaringiană
Durerea cervicală indusă de cristale
Disecția de arteră vertebrală
Pseudoanevrismul de arteră vertebrală
Durerea iradiată de la nivelul unui abces toracic anterior
Nevralgia occipitală

unilaterală, interscapulară și de braț. Parestezиile și durerea de braț pot fi provocate de rotația gîtului către partea dureroasă sau prin presiune digitală pe punctul trigger. Injectarea de lidocaină în punctul trigger ameliorează temporar toate acuzele. Radiculopatia unei rădăcini cervicale specifice poate fi determinată de îngustarea orificială datorată *osteofitelor* sau *subluxației* unei fațete articulare.

Abcesul retrofaringian produce durere și rigiditate cervicală posterioară, asociate cu febră, durere orofaringiană, respirație zgomotoasă, dispnee, regurgitații și stare toxică. Deglutiția intensifică durerea orofaringiană și cervicală posterioară. O radiografie cervicală de profil va evidenția abcesul retrofaringian, care necesită tratament antibiotic și drenaj. *Tendinita calcificată* a mușchiului lung al gîtului poate, de asemenea, să determine durere orofaringiană și cervicală posterioară și rigiditate, intensificate de mișcările gîtului și de deglutiție. Radiografiile cervicale de profil vizualizează depozite de calciu anterior de C1 și C2 și tumefacția țesutului moale. Această afecțiune răspunde la corticoterapia intravenoasă sau la antiinflamatorii nesteroidiene orale, drenajul nefiind necesar. Un sindrom similar este determinat de *depunerea de calciu* în jurul apofizei odontoide, el răspunzînd la medicamente antiinflamatorii nesteroidiene. Diagnosticul poate fi confirmat de un examen CT al coloanei cervicale. Durerea iradiată de la nivelul unui *abces de perete toracic* antero-superior poate irita nervul intercostal și produce o durere cervicală posterioară severă, sensibilitate și rigiditate, care se vindecă după tratamentul leziunii primare. *Osteomielita cervicală* determină durere și sensibilitate cervicală, asociate cu o viteză de sedimentare crescută, putînd fi confirmată printr-o tomografie computerizată și/sau RMN de coloană.

Artrita reumatismală poate determina o *subluxație atlantoaxială* ce conduce la radiculopatie și mielopatie cervicale înalte, care pot progresa către tetrapareză. Multe cazuri de subluxație reumatismală sînt asimptomatice sau se asociază cu simptome neurologice mai puțin severe. Gradele ușoare de subluxație cu semne neurologice mai puțin severe se asociază cu *spondilita anchilozantă.*

Leziunea în „lovitură de bici" determină durere musculară cervicală, sensibilitate, redoare care interesează regiunea anterioară și posterioară a gîtului. Durerea este intensificată de mișcările gîtului și poate fi resimțită în umăr, scapulă și membrul superior. Durerea persistentă se poate datora unei *luxații a articulațiilor intervertebrale*, unei *fracturi* de C1 omise, *lezării radiculare* la nivel C2, *degenerescenței discului cervical* sau *altor fracturi sau ruperi ligamentare omise.* Tomografia computerizată nu are sensibilitate de 100% pentru fracturile cervicale, în timp ce o singură radiografie cervicală în incidență oblică laterală are 26% rezultate fals-negative. Cele mai multe leziuni în „lovitură de bici" se datorează, probabil, traumatismelor musculare și se ameliorează în 2 luni, dar mai mult de 30% din pacienți pot prezenta încă simptome dureroase după 2 ani.

Miozita acută a mușchilor cervicali posteriori poate determina o durere cervicală surdă și scurte paroxisme recidivante de durere lancinantă. Aceste crize se vindecă treptat sub tratament conservator. *Torticolisul acut* poate însoți durerea cervicală severă. Cauzele lui pot fi: expunerea la curenți de aer, agenți virali, traumatisme minore, somnul într-o poziție incomodă, exerciții fizice neobișnuite și excesive pentru musculatura cervicală și o rotație posterioară excesivă a gîtului.

Osteoartrita acută a unei articulații intervertebrale sau *degenerescența spațiului discal* pot determina durere cervicală posterioară și rigiditate, accentuate de mișcare. Diagnosticul pozitiv poate necesita injectarea de bupivacaină în articulație sau în spațiul discal.

Durerea acută cervicală posterioară şi torticolisul pot fi determinate de un mare număr de afecţiuni incluzînd abcesul retrofaringian, adenita cervicală, fixarea în rotaţie atlanto-axială, osteomielita coloanei cervicale superioare, nevrita nervilor accesori, hernierea cerebelară, hipertiroidismul, fracturile şi subluxaţiile cervicale.

Migrena occipitală determină durere occipitală şi cervicală posterioară unilaterală pulsatilă şi se poate asocia cu semne vizuale, parestezii faciale, greutate şi nesiguranţă la nivelul membrelor. Pot apare, de asemenea, greţuri sau vărsături. *Nevralgia occipitală* determină o durere surdă cervicală, constantă şi o durere a scalpului în regiunea occipitală. *Cefaleea şi durerea cervicală de origine coitală* apare în timpul contactului sexual şi mimează durerea explozivă a unui anevrism rupt. Cele mai multe cazuri ale acestui sindrom sînt benigne şi nu sînt asociate cu o sîngerare intracraniană sau cu o leziune tumorală intracraniană.

Disecţia arterei vertebrale determină o durere severă cervicală posterolaterală şi/sau cefalee occipitală. Aceasta poate fi asociată cu un sindrom latero-spinal şi cu alte semne neurologice acute. Angiografia va obiectiva clivarea. *Pseudoanevrismul* arterei vertebrale poate determina, de asemenea, semne de afectare ale trunchiului cerebral şi palparea unei formaţiuni dureroase cervicale (posterolaterale, ipsilaterale). Examenul CT şi angiografia vor confirma diagnosticul. Unele cazuri de clivare sau de anevrism urmează traumatismelor, incluzîndu-se aici şi manipularea chiropractică.

☐ DESCRIEREA AFECŢIUNILOR ENUMERATE

1. MENINGITA ACUTĂ

A. Bacteriană (coci şi bacili). Meningita acută bacteriană poate avea o evoluţie foarte rapid progresivă spre comă, în 24 de ore, sau o instalare progresivă, pe o perioadă de mai multe zile. Meningita bacteriană rapid progresivă produce febră, cefalee severă, redoare dureroasă de ceafă şi mialgii difuze care se agravează la mobilizare. Apar adesea greaţă, vărsături, letargie şi prostaţie. Afectarea precoce a sistemului nervos central poate fi evidenţiată prin convulsii, confuzie, agitaţie, fotofobie, disestezii, tulburări de mers şi pareze. Disconfortul cervical este accentuat de încercările de flexie şi de rotaţie ale gîtului şi diminuat de restrîngerea mişcării.

Instalarea progresivă este caracterizată de febră, mialgii şi o uşoară cefalee, asociată cu rigiditate şi durere legate de rotaţia sau/şi de flexia cervicală.

Selectarea pacienţilor în vederea punctiei lombare, din numărul mare al subiecţilor ce se prezintă cu febră, cefalee şi mialgii, se face, în general, pe baza semnelor meningeale, ca de exemplu, rigiditatea cefei, semnele Kernig şi Brudzinski, fotofobie şi sensibilitatea globului ocular, sau pe semne şi simptome de afectare ale sistemului nervos central. Mai mult de 75% din pacienţii cu vîrsta de peste 2 ani pot avea meningită fără a prezenta semne meningeale şi mai mult de 50% din aceşti pacienţi pot fi vioi şi cooperanţi la prima vedere. Lipsa semnelor şi simptomelor severe nu exclude o evoluţie fatală, fulminantă. Aceste cazuri nu pot fi detectate atît timp cît evoluţia ulterioară nu îndreaptă atenţia spre sistemul nervos central.

Suspiciunea de meningită acută bacteriană este indicaţia majoră pentru puncţie lombară. Dacă se suspectează o leziune focală, de exemplu, un abces cerebral sau o tumoră necrozată, trebuie efectuat examenul CT sau RMN pentru depistarea anomaliilor care vor situa pacientul în grupul cu risc de herniere după puncţia lombară. Aceste anomalii includ şi devierea laterală a structurilor mediane sau creşterea simetrică a presiunii supratentoriale, determinînd obliterarea cisternelor supraselare şi circummezencefalice. Prezenţa unei tumori cerebeloase sau a altor leziuni poate fi mai uşor evidenţiată prin RMN. Tumorile de fosă posterioară, devierile structurilor mediane sau obliterarea ventriculului IV constituie factori de risc pentru hernierea amigdalei cerebeloase în jurul trunchiului cerebral. Se susţine, însă fără argumente clare, că semnele CT sau RMN descrise mai sus constituie contraindicaţii pentru puncţia lombară.

În absenţa semnelor de edem papilar şi/sau a elementelor specifice evidenţiate pe tomografia computerizată sau la RMN, puncţia lombară trebuie efectuată în toate cazurile în care se suspicionează o meningită acută bacteriană. Celularitatea LCR poate fi între 0-10.000/mm^3 (normal >5 celule mononucleare), din care 90-95% sînt neutrofile. Din păcate, mai mult de 32% din pacienţii cu un număr total de celule în LCR de 1.000/mm^3, sau mai puţin, pot avea o formulă leucocitară a LCR cu limfocitoză de 58-90%. Invers, unele cazuri de meningită tuberculoasă, în stadii precoce, pot prezenta preponderenţa neutrofilelor în loc de cea a leucocitelor. Semnele atipice dintr-o meningită virală se pot clarifica printr-o puncţie repetată după 12 ore, care demonstrează clar o predominanţă limfocitară. Valorile scăzute de glucoză (normal ≥40 mg/dl sau ≥50% din nivelul plasmatic), creşterea proteinelor peste 200 mg/dl (normal = 15-45 mg/dl), creşterea nivelului lactatului în LCR (normal ≤35 mg/dl), colorapiile Gram pozitive, testele de aglutinare, ELISA, imunoelectroforeza sau culturile ajută la diferenţierea unei limfocitoze a LCR, asociate unei meningite bacteriene, de cea care însoţeşte o meningită virală.

Neisseria meningitidis, *Streptococcus pneumoniae* şi bacteriile gram-negative sînt cele mai frecvente cauze de meningită la adulţi. Sensibilitatea colorapiei Gram este de 80%. Deoarece *Hemophilus influenzae* şi *N. meningitidis* nu supravieţuiesc depozitării la rece înainte de a fi cultivate, LCR trebuie însămînţat cît mai repede posibil. Mai mult de 20% din cazurile de meningite bacteriene pot prezenta culturi negative datorită unei concentraţii scăzute a microorganismelor, unui tratament antibiotic anterior sau unei întîrzieri de însămînţare după puncţie. Micro-

organismele moarte (datorită unui tratament antibiotic anterior), pot fi decelate prin procedee ce au la bază antigenul, cum ar fi aglutinarea (sensibilitate de 70-90%), imunoelectroforeza (sensibilitate 50-90%) şi testul ELISA (sensibilitate 80-95%). Antibioterapia are ca rezultat scăderea febrei, dispariţia redorii dureroase de ceafă şi a celorlalte simptome, în interval de 72 ore.

B. Meningita spirochetală

1. Borrelia burgdorferi (Boala Lyme). Vara sau toamna, la 2-3 săptămîni de la muşcătura de căpuşă, la nivelul muşcăturii se dezvoltă o leziune cutanată eritematoasă, inelară, papuloasă. Această leziune se poate extinde, astfel că secundar apar leziuni mici inelare. La patru săptămîni (limite 0-10 săptămîni) de la instalarea rashului, apare cefalee severă sau uşoară, greaţă, vărsături, fotofobie. Durerea cervicală şi rigiditatea sînt moderate şi se intensifică la flexie sau alte mişcări ale capului. Semnele Kernig şi Brudzinski sînt de obicei negative. Numărul de celule din LCR este de 15-700 celule/mm^3, cu 40-100% limfocitoză. Valorile glucozei sînt normale de obicei, dar pot fi şi scăzute (limite 33-61 mg/dl), iar valorile proteinelor sînt normale sau crescute (limite 8-400 mg/dl). Meningita se poate însoţi de semne moderate de encefalită, cum ar fi somnolenţa, insomnia, iritabilitatea, tulburările de memorie şi concentrare şi labilitatea emoţională. În 50% din cazuri poate apărea paraliza facială, uni sau bilaterală, iar în 32% din cazuri apar radiculopatii senzoriale sau motorii. Diagnosticul poate fi susţinut pe baza titrului ridicat de anticorpi anti-*B. burgdorferi* detectat prin teste ELISA sau prin imunofluorescenţă indirectă. Meningita poate apărea la pacienţii fără istoric de rash şi la pacienţi trataţi (pentru boala Lyme) cu antibiotice orale, cu săptămîni sau luni înainte.

2. Treponema pallidium. Meningita sifilitică se poate manifesta prin cefalee, greaţă, vărsături, dureri cervicale cu rigiditate şi febră. Pacienţii pot acuza vedere înceţoşată şi hipoacuzie. LCR arată pleiocitoză limfocitară, un nivel scăzut sau normal al glucozei, benzi oligoclonale, un nivel ridicat de proteine, teste VDRL pozitive; testele de absorbţie a anticorpilor treponemici fluorescenţi (FTA-ABS) şi culturile fiind negative. Sifilisul meningovascular se poate asocia cu meningita, determinînd semne de focar cum ar fi hemipareza. Disfuncţia neurologică de focar este adesea reversibilă la doze mari de penicilină administrată intravenos. O creştere a frecvenţei şi severităţii neurosifilisului a fost constatată în SIDA.

3. Leptospiroza. Pacienţii pot prezenta meningită limfocitică, în asociere cu febră, icter, bilirubinurie, proteinurie, cilindrurie şi cu creşterea nivelului creatininei. Aceste semne sînt rapid reversibile după administrarea de penicilină intravenos. Diagnosticul poate fi confirmat serologic şi se bazează pe tabloul clinic şi pe istoricul de expunere la apa contaminată cu urină de animal.

C. Meningita acută virală. Această boală debutează treptat (în mai multe ore) cu cefalee progresivă severă, febră, mialgii generalizate, fotofobie, dureri la mişcarea globilor oculari şi durere surdă cervicală posterioară şi rigiditate, care se intensifică la flectarea gîtului. Apariţia ei vara sau toamna devreme este sugestivă pentru o infecţie enterovirală. Frecvent se izolează din gît, scaun şi LCR echovirusurile 9, 4, 6 11, 18 şi 33 şi virusurile Coxsackie A9 şi B4. Bolile copilăriei (rujeola, oreionul şi varicela) determină rar un sindrom de meningită aseptică asemănător. Herpes simplex tipurile 1 şi 2, adenovirusurile, Herpes Zoster, virusurile hepatitei, virusul Epstein-Barr şi unele arbovirusuri determină, de asemenea, un mic număr de cazuri de meningită. Infecţia cu virusul choriomeningitei limfocitare se asociază cu contactul cu şoareci şi hamsteri şi trebuie suspectat în cazurile care apar iarna. Lichidul cefalorahidian din meningita virală prezintă, de obicei, pleiocitoză cu un număr total de leucocite <1.000 celule/mm^3. În timpul primelor 12 ore de la debut, formula leucocitoasă poate arăta predominenţa neutrofilelor. Aceasta se schimbă rapid şi o puncţie repetată după 12 ore va demonstra că mai mult de 55% din celule sînt limfocite. În cazuri de dubiu, folosirea strategiei puncţiilor lombare repetate va ajuta la stabilirea diagnosticului. Nivelul de glucoză în LCR poate fi scăzut în mai puţin de 5% din cazurile de meningită virală (oreionul, herpesul simplex, herpes zoster, choriomeningita limfocitară şi ecovirozele). Toate culturile bacteriene sînt negative. Asocierea de pleiocitoză (predominanţă limfocitară) cu glucorahie scăzută (≤40 mg/dl sau <50% din nivelul plasmatic) poate fi determinată de o infecţie bacteriană parţial tratată sau de meningita TBC, fungică, spirochetală, indusă de droguri, asociată cu lupus sau neoplazică. Diagnosticul etiologic este dependent de izolarea virusului din gît, urină, scaun sau LCR. În unele cazuri diagnosticul serologic folosind seruri din perioada acută şi din convalescenţă poate fi util în precizarea agentului etiologic, însă după ce pacientul s-a vindecat. Cauza exactă în mai mult de 70% din cazurile de meningită aseptică, rămîne necunoscută chiar după investigaţiile diagnostice. Cei mai mulţi pacienţi se vindecă complet în 2 săptămîni fără sechele sau recăderi. Nu este eficient nici un tratament specific pentru meningita virală, cu excepţia cazurilor de infecţie virală herpetică în care acyclovirul poate fi de ajutor.

D. Meningita medicamentoasă. Debutează acut cu simptome de tip alergic, cum ar fi: prurit, hiperemie conjuntivală, transpiraţii faciale, febră, frisoane şi mialgii. Manifestările alergice sînt însoţite de cefalee, durere şi rigiditate cervicală, greaţă, vărsături şi fotofobie. Aceste semne şi simptome se dezvoltă, de obicei, în cîteva ore de la ingestia medicamentului. Numărul celulelor din LCR

se situează între 10-700 celule/mm^3, iar formula leucocitară poate revela preponderența limfocitelor sau neutrofilelor. Proteinorahia poate fi crescută, dar nivelul glucozei rămîne de obicei normal. Această afecțiune se regăsește la un mic procent de pacienți care iau medicamentul incriminat. Există tendința ca ea să apară la femei cu tulburări autoimune sau cu boli de colagen, vasculopatii, dar poate să se dezvolte și la pacienții fără o afecțiune predispozantă. Medicamente capabile să inducă o meningită medicamentoasă pot fi: trimetoprimul, ibuprofenul, tolmetinul, sulindacul, azathioprina, penicilina, izoniazida, acidul paraaminosalicilic, sulfonamidele și fenozapiridina.

E. Meningoencefalita amoebiană. Debutează rapid cu febră, cefalee, mialgii și redoare dureroasă de ceafă. Infecția apare după 5-7 zile de la înotul în lacuri, piscină sau eleșteu. Unii pacienți prezintă alterarea mirosului și gustului datorate invaziei nervilor olfactivi de către agentul cauzator *Naegleria fowleri*. Miocardita este frecvent asociată. Lichidul cefalorahidian arată un număr crescut de leucocite polimorfonucleare și un nivel scăzut de glucoză. Microorganismele *Naegleria* pot fi identificate drept trofozoiți foarte mobili. Medicamentul de elecție este amfotericina B, dar chiar și sub terapie optimă mortalitatea este înaltă.

2. HEMORAGIA SUBARAHNOIDIANĂ

A. Fisura sau ruptura anevrismală

1. Cefaleea de avertizare. Se manifestă prin instalarea bruscă a cefaleei severe unilaterale (33% din cazuri) sau localizate (73%) sau cu durere facială sau orbitală. Durerea este, de obicei, invalidantă și nu seamănă cu nimic din experiența anterioară a bolnavului. Pe una din seriile studiate, durerea era occipitală în 31% din cazuri, frontală în 26% și retroorbitală în 14% din cazuri. Durerea poate persista doar cîteva ore, maxim 14 zile. Simptomele asociate includ greața și vărsăturile în 19% din cazuri, meningismul și durerea cervicală posterioară (35%), sincopa sau coma scurtă (26%), fotofobia și/sau încețoșarea vederii (17%) și simptome motorii sau senzoriale (20%). Deoarece sîngerările de avertizare sînt, de regulă, minore iar tomografia computerizată este fals negativă în mai mult de 55% din cazuri, examenul CT nu poate exclude o sîngerare de avertisment. Puncția lombară va pune în evidență xantocromie și hematii la cîteva ore de la instalare, ultimele putînd persista timp de 30 zile. Sensibilitatea puncției lombare este de aproape 100%. Alte semne includ un nivel ridicat al proteinelor și un nivel normal sau scăzut de glucoză. Angiografia cerebrală va evidenția un anevrism sau o malformație arterio-venoasă. Clamparea chirurgicală a anevrismului și administrarea de nimodipină previne alte sîngerări și infarctul cerebral determinat de spasm. Sîngerarea de avertisment poate apărea în 30-60% din cazurile de anevrism, înainte de ruperea definitivă.

2. Hemoragia subarahnoidiană majoră determinată de ruptura anevrismală. Apare brusc cefalee focală sau generalizată. Unul din pacienți a resimțit-o la clubul de golf în timp ce se legăna, iar un altul în timp ce stătea ghemuit pentru a-și hrăni cîinele. Ea a fost descrisă ca „un ciocan care l-a lovit în cap", „teribilă", „groaznică", „arzătoare", „zdrobitoare", „de neîndurat". În 30% din cazuri, cefaleea poate fi lateralizată (frontal sau frontoparietal) și asociată cu ruperea anevrismului comunicant al carotidei posterioare sau a anevrismelor de arteră cerebrală medie ipsilateral. Cefaleea bilaterală se poate asocia cu ruperea anevrismelor comunicante anterioare. Durerea poate începe în regiunea occipitală sau cervicală posterioară și superioară și să iradieze frontal. În cele mai multe cazuri, apare meningismul asociat cu redoare de ceafă, durere la mobilizare, greață, vărsături, fotofobie, încețoșarea vederii și, uneori, diplopie. În 20% din cazuri poate apărea sincopa încă de la debut și convulsii de „grand mal" într-un procentaj similar. După o perioadă inițială de vigilență, apar somnolența și letargia, iar evoluția spre confuzie și comă se poate produce în primele 48 ore. Pacienții mai vioi pot fi doar dezorientați, avînd tulburări de memorie și gîndire. Durerea lombară și în ariile de distribuție ale sciaticului, în unul sau ambele picioare apare la un mic număr de cazuri.

Examenul fizic poate evidenția un pacient vioi, confuz sau unul în semistupoare ce stă întins nemișcat, cu ochii închiși. Gîtul este înțepenit și dureros la flexia pasivă sau voluntară. Poate apărea disfazia, iar examenul fundului de ochi evidențiază hemoragii subhialoide ce se răspîndesc ca un evantai în afara nervului optic. Asemenea hemoragii se produc în ruptura anevrismelor de carotidă sau de arteră comunicantă anterioară. În mai mult de 10% din cazuri, poate apărea edem papilar, ca și defecte de cîmp bitemporale sau homonime. Pot apare anomalii neurologice focale, cum ar fi hemipareza, afazia, cecitatea bilaterală sau oftalmoplegia dureroasă, ele depinzînd de localizarea anevrismului. O incidență crescută a ruperii anevrismelor intracraniene apare la pacienții cu coarctație de aortă, rinichi polichistic, displazie fibromusculară, sindrom Marfan, sindrom Ehlers-Danlos și pseudoxantoma elasticum. Factorii majori de risc pentru ruperea anevrismului sînt: vîrsta înaintată, sexul feminin și hipertensiunea arterială. Diagnosticul de hemoragie subarahnoidiană intracraniană după ruptura anevrismală poate fi confirmată prin examen CT sau RMN. Distribuția sîngelui în cisternele intracraniene poate localiza anevrismul. Prezența sîngelui în cisterna laminei terminalis și în fisura interemisferică anterioară sau hematomul de septium pellucidum sînt frecvent indicii pentru un anevrism comunicant anterior. Angiografia va revela anevrismul și spasmul vascular distal sau adiacent lui. Localizarea sîngelui în cisterne și fisuri și distribuția angiografică a spasmului au fost folosite pentru a

localiza şi explora anevrismele mici invizibile prin angiografie. Administrarea nimodipinei pentru prevenirea infarctului ischemic legat de spasm, ca şi clamparea chirurgicală timpurie a anevrismului pentru a preveni alte sîngerări, constituie o metodă de a atinge cele mai bune statistici de mortalitate şi morbiditate.

B. Hemoragia subarahnoidiană spinală şi alte cauze. Hemoragia subarahnoidiană spinală poate determina 1% din cazurile de sîngerare subarahnoidiană spontană. Sîngele intrat în oricare din zonele spaţiului subarahnoidian determină cefalee, rigiditate şi durere cervicală posterioară, intensificată de flexia anterioară.

Sîngerarea subarahnoidiană spinală poate determina durere cervicală posterioară severă, durere dorsală, toracică sau rectală cu instalare rapidă. Eventual, durerea iradiază, pe picioare, braţe sau regiunea lombară şi abdomen, în funcţie de locul leziunii sîngerînde. Aceste cazuri pot avea la început un tablou clinic neclar şi diagnosticul poate fi eronat pînă în momentul în care ajunge suficient sînge la nivel cranian, astfel încît să determine cefalee, meningism, iritabilitate, stupoare, diplopie (legată de pareza de abducens). Datorită leziunilor din zona lombară, apare durere sciatică, slăbiciune, parestezii şi deficite senzoriale zonale localizate la nivelul membrelor inferioare, precum şi retenţie urinară. Malformaţia arteriovenoasă spinală, anevrismul arterial spinal, tumorile spinale (ependimomul), vasculita sau coagulopatia şi rareori o disecţie de arteră vertebrală pot determina o hemoragie subarahnoidiană spinală. Leziunile specifice pot fi decelate prin examenul RMN al canalului spinal.

Alte cauze relativ frecvente de hemoragie subarahnoidiană intracraniană includ malformaţiile arteriovenoase şi drogurile anticoagulante. Multe episoade de sîngerare, ce apar ca urmare a acestor cauze tind să fie mai uşoare decît cele ce însoţesc o ruptură de anevrism, în schimb, se poate produce uneori o hemoragie severă conducînd la deces sau leziuni permanente. Cele mai rare cauze de hemoragie subarahnoidiană spontană includ:

1. Hemoragia subarahnoidiană spinală
2. Sîngerarea printr-o malformaţie arteriovenoasă
3. Infecţia legată de:
   A. Anevrismul micotic (endocardită)
   B. Abcesul cerebral
   C. Meningita (tuberculoasă, antrax, sifilis sau cu virus herpes simplex)
4. Tumorile intracraniene primare sau secundare
5. Trombocitopenia sau alte coagulopatii
6. Ocluzia venoasă intracraniană
7. Vasculita
8. Hipertensiunea severă
9. Ruperea unui vas aterosclerotic

3. MENINGISMUL

Afecţiunea mimează meningita infecţioasă. Febra se asociază cu cefalee şi redoare dureroasă de ceafă. Semnele Kernig şi/sau Brudzinski pot fi prezente. Tabloul clinic este atît de asemănător celui din meningită, încît adeseori medicii efectuează puncţia lombară. Meningismul are însă LCR normal. Literatura clasică a folosit termenul pentru a include cazurile de meningită aseptică neinfecţioasă (reacţiile parameningeale şi inflamaţia meningeală secundare eliberării de material tumoral sau chistic în LCR sau tulburări imunologice).

Bolile infecţioase asociate cu meningismul includ pielonefrita acută, pneumonia şi infecţiile gastrointestinale (de exemplu, febra tifoidă). Pielonefrita poate determina febră, cefalee, durere lombară, interscapulară şi cervicală, însoţită de sensibilitate. Examenul sumar de urină poate releva proteinurie şi piurie, dar LCR-ul este normal. O durere cervicală similară, cu sensibilitate şi rigiditate pot să însoţească o pneumonie acută şi o histoplasmoză pulmonară acută (10-15% din cazuri). Alte cauze în care poate să apară meningismul însoţit de LCR normal includ toxoplasmoza acută, abcesul cerebral, leptospiroza, delirium tremens şi sindromul de şoc toxic. Invers, meningism cu LCR normal a fost raportat la mai mult de 3% copii la care s-a stabilit ulterior diagnosticul de meningită bacteriană prin culturi din LCR. Meningism cu LCR normal a apărut, de asemenea, la adulţii cu meningită meningococică, dovedită prin culturi din LCR.

Alte afecţiuni pot determina meningism asociat cu un număr crescut de celule şi proteine în LCR. Aceste afecţiuni includ tumorile sistemului nervos central (de exemplu, craniofaringiomul), chisturile epidermoide, sindromul Sjögren, abcesele cerebrale cu LCR steril şi sifilisul secundar.

4. DEGENERESCENŢA DISCULUI CERVICAL

Durerea cervicală posterioară, surdă, uni sau bilaterală cu iradiere în umăr, braţ, scapulară şi/sau pectorală se poate datora unei degenerescenţe discale fără herniere. Mielografia cu metrizamidă şi scanarea CT, studiile RMN în suprafaţă şi spirală sînt de obicei normale. Studiile anatomice au pus în evidenţă inervaţia sinovertebrală a discurilor cervicale. Discografia provocată (cu substanţă de contrast), discografia analgetică (cu injectarea de bupivacaină şi lidocaină) şi procedurile chirurgicale de sinteză spinală anterioară aplicate pentru calmarea durerii discogene au incriminat prezenţa unui disc cervical anormal, drept sursă de durere cervicală. Acest concept este controversat şi multe centre medicale nu folosesc discografia. Calmarea durerii după discectomie şi sinteză susţin conceptul de durere cervicală şi de umăr discogen.

5. HERNIA DE DISC CERVICALĂ ŞI RADICULOPATIA

Se manifestă prin debutul brusc al durerii cervicale posterioare, de umăr, scapulă şi braţ, după un traumatism cervical sau în afara unei cauze declanşatoare. Durerea cervicală, de umăr şi scapulară este severă, surdă, asociată cu sensibilitatea locală a muşchilor cervicali şi ai centurii

scapulare. Rotaţia gîtului către partea dureroasă, tusea, strănutul, întinderea sau zdruncinarea pot provoca o durere lancinantă, electrizantă, care iradiază pe braţ distal pînă la mînă. Disconfortul surd, de fond, al braţului poate deveni continuu. Manevra Spurling (compresia pe vîrful capului, cu gîtul în hiperextensie şi rotaţia către partea nedureroasă) dezvoltă o durere lancinantă de umăr şi braţ. Abducţia braţului afectat prin plasarea antebraţului pe vîrful capului ameliorează adesea durerea.

Iradierea durerii spre antebraţ şi mînă are o slabă valoare de localizare în identificarea rădăcinii nervoase implicate, dar ne putem baza în acest scop pe parestezii şi hipoestezii. 90% din radiculopatiile cervicale interesează C7 (70%) şi C6 (20%), iar restul C5 şi C8 (10%). Parestezиile digitale şi hipoestezia, astenia musculară şi pierderea reflexelor ajută la identificarea nivelului afectat. O leziune la C7 produce durere cervicală, de umăr, pe faţa posterolaterală a braţului şi de mînă. Parestezиile şi hipoestezиile afectează indexul şi mediusul şi se produce slăbirea antebraţului (triceps) şi a articulaţiei mîinii (extensorul ulnar şi radial carpian). Reflexul tricipital este diminuat sau absent. O leziune a rădăcinii C6 poate determina o durere de braţ posterioară, laterală, medială sau anterioară, ca şi parestezii şi hipoestezia policelui sau indexului. Există o hipotonie a muşchilor biceps şi brahiali, iar reflexul tricipital poate fi afectat. Reflexul brahioradial poate fi absent sau inversat (cotul nu se flectează, dar degetele da).

Leziunile la nivel C8 determină durere iradiată în jos pe faţa medială a braţului sau antebraţului, pînă la inelar şi degetul mic. La nivelul acestor degete pacientul prezintă parestezii şi hipoestezie, asociat cu hipotonia muşchilor intrinseci ai mîinii. Toate reflexele sînt normale. O leziune la rădăcina C5 produce durere de umăr şi braţ, cu afectarea abducţiei braţului (deltoid) şi deprimarea sau pierderea reflexului bicipital. La nivelul mîinii nu apare durere sau alte anomalii senzoriale.

Pentru a determina dacă anomaliile decelate prin aceste tehnici sensibile sînt răspunzătoare de semnele clinice, trebuie corelate investigaţiile imagistice cu semnele şi simptomele clinice. O evoluţie rapidă a tehnicilor RMN a dus la folosirea acestei investigaţii în locul tehnicilor invazive, cum ar fi mielografia sau mielografia potenţată prin examen CT, în scopul evaluării iniţiale a pacienţilor cu durere cervicală şi radiculopatii. În investigarea coloanei cervicale, RMN în suprafaţă a înlocuit RMN a întregului corp. Progresele recente includ imagini ecografice în unghi tangenţial şi RMN tridimensionale. Ultimele permit obţinerea unor imagini de secţiuni subţiri, fără expunere prelungită în timp. În centrele în care tehnicile RMN nu sînt la îndemînă, mielografia cu metizamidă potenţată CT va vizualiza discurile moi, herniate, discurile groase şi regiunile de stenoză orificială, la fel de bine ca şi RMN. Calmarea durerii şi anomaliile neurologice pot să urmeze unui tratament conservator bazat pe repaus, folosirea unui colier şi a tracţiunii, injectare de steroizi epidural şi administrarea de miorelaxante şi analgetice. Durerea invalidantă, persistentă sau disfuncţia neurologică progresivă necesită decompresia rădăcinii prin discectomie anterioară şi/sau foraminotomie. Pacienţii cu debut acut prezintă, de obicei, afectarea unei singure rădăcini, dar în cazurile persistente sau în recurenţe, incidenţa unei compresiuni pe multiple rădăcini poate varia între 9 şi 37%.

6. AFECŢIUNI CE SIMULEAZĂ HERNIA DISCULUI CERVICAL CU RADICULOPATIE

A. Abcesul epidural. Debutul este brusc, cu durere surdă cervicală posterioară şi rigiditate, exacerbate de flexia şi rotaţia gîtului. Durerea difuză surdă şi/sau paresteziile şi hipoesteziile pot să apară la unul sau ambele braţe sau la mîini. În 70% din cazuri apar febră, frison şi transpiraţii. În antecedente, poate fi prezentă durerea surdă cervicală posterioară constantă, din moment ce osteomielita este afecţiunea de bază în cele mai multe situaţii (rare cazuri apar prin răspîndirea metastatică directă de la o infecţie a pielii sau din alte locuri).

Dureri de tip electric pot iradia în unul sau ambele braţe. Parestezia şi hipoestezia degetelor şi ale antebraţului indică afectarea multiplă a rădăcinilor. Paresteziile pot fi constatate în ambele membre inferioare şi în laba piciorului, hipotonia severă a picioarelor împiedicînd mersul. Eventual, se constată curînd pareza braţului şi tulburări sfincteriene. Starea toxică sistemică poate fi marcată sau minimă.

Rigiditatea gîtului, durerea la mişcare şi sensibilitatea localizată a coloanei cervicale pot fi, de asemenea, prezente. Tetrapareza se instalează pe măsură ce abcesul creşte în dimensiuni. Pierderea senzorială la nivelul braţelor poate fi regională, dar se dezvoltă un nivel senzorial bine definit în toracele superior sau mai jos. Reflexele sînt uneori hiperactive, semnul Babinski putînd să apară bilateral. Frecvent, este constatată leucocitoza şi creşterea vitezei de sedimentare. LCR conţine un nivel crescut de proteine (120-1.000 mg/dl) şi mai mult de 200 leucocite/mm^3 (50-60% neutrofile). Nivelul glucozei este de obicei normal, dar poate fi şi scăzut. Diagnosticul este confirmat de mielogramă, mielograma potenţată CT sau de RMN. Imaginile cu raze tari T2 arată clar abcesul ca pe colecţie de intensitate crescută, posterioară măduvei. Tomografia computerizată plană fără substanţă de contrast în spaţiul subarahnoidian este o metodă puţin sensibilă, pe care nu ne putem baza pentru excluderea acestui diagnostic. Este necesar tratamentul cu antibiotice administrate intravenos şi, dacă apar semne şi simptome neurologice progresive, se impune decompresiunea chirurgicală a măduvei spinării. Cele mai multe cazuri sînt determinate de *Stafilococcus aureus*, dar apar şi cazuri determinate de specii ca *Pseudomonos* (de exemplu, la toxicomani) şi infecţii produse de germeni gram-negativi (în infecţii de tract urinar) şi specii de Streptoccoci. Radiografiile plane şi examenul RMN pot demonstra o osteomielită asociată corpurilor vertebrale adiacente abcesului.

B. Osteomielita cervicală cu fractură patologică. Durerea surdă cervicală posterioară pe linia mediană şi febra pot fi prezente intermitent sau constant, timp de săptămîni sau luni. Este posibilă creşterea bruscă în intensitate a durerii cervicale posterioare, urmată de apariţia de parestezii şi de slăbiciune la nivelul braţelor şi picioarelor şi de un „nivel senzorial" parţial sau complet. Poate apărea retenţia de urină sau constipaţia ori incontinenţă completă. Radiografiile plane demonstrează distrucţia unuia sau a mai multor corpuri vertebrale şi discuri cervicale. Cifoza şi instabilitatea spinală rezultată determină compresia medulară care poate fi rezolvată prompt chirurgical, cu grefă osoasă pentru a preveni subluxaţia secundară. Cazurile de osteomielită cervicală au urmat traumatismelor penetrante şi perforării esofagiene, extracţiilor dentare, rezecţiei faringiene şi stagnării corpilor străini în hipofaringe. Poate, de asemenea, să apară diseminarea metastatică de la focare tegumentare, de la tractul urinar sau de la focare pulmonare.

C. Hematomul epidural. Apare brusc o durere cervicală posterioară şi uneori torticolis, sensibilitate şi rigiditate. Pot să apară dureri electrizante, surde şi parestezii în unul sau ambele braţe. Paresteziile sînt adesea difuze, indicînd afectarea mai multor rădăcini nervoase. Se poate dezvolta rapid tetrapareza şi un „nivel senzorial" parţial sau complet. Mielogiafia relevă o masă cervicală extraduralâ şi un bloc parţial. A fost raportat un singur caz de hematom epidural studiat prin RMN. Hematomul a fost uşor de demonstrat. Caracteristicile lui se potrivesc cu cele alé altor tipuri de hematom. Pacienţii cu hematom epidural sînt, de obicei, afebrili şi nu prezintă stare toxică. Nu există semne de osteomielită vertebrală sau modificări semnificative ale numărul de neutrofile sau ale vitezei de sedimentare. Această afectare apare la pacienţii cu tulburări de coagulare (boli de ficat, spondilita anchilozantă, hipertensiune, ateroscleroză şi posttraumatisme), aflaţi sub tratament anticoagulant. Este necesară decompresia imediată a măduvei spinării, pentru a salva funcţia neurologică.

D. Mielita transversă cervicală. Apare durere cervicală posterioară, iar febra poate fi prezentă în 50% din cazuri. Durerea radiculară şi paresteziile sînt prezente în braţe şi mîini, fiind urmate imediat de instalarea paresteziilor, a pierderii sensibilităţii şi a slăbiciunii musculare în membrele inferioare. Se dezvoltă o pareză flască a braţelor şi mîinilor şi apar tulburări sfincteriene. În cazurile severe nivelul senzorial poate fi detectat la nivelul toracelui superior şi la un nivel inferior. Pareza este la început flască pentru a deveni apoi spastică. Tabloul clinic de mielită transversă se poate confunda cu hernia de disc, abcesul epidural sau cu hematomul. Tomografia computerizată sau RMN-ul vor exclude o tumoră epidurală şi vor decela o lărgire a măduvei, datorată mielitei. Această afecţiune este, de obicei, idiopatică, dar poate fi asociată cu afecţiuni bacteriene şi virale, cu scleroza multiplă, cu limfoame, sifilis, boala Lyme şi cu reacţiile de postimunizare ce afectează sistemul nervos. Mielita se însoţeşte de dezvoltarea unei pierderi de vedere, cu scotom central şi reprezintă un sindrom idiopatic sau o manifestare a sclerozei multiple. Ameliorarea spontană poate apărea în mai mult de 50% din cazurile de mielită transversă, dar nu există un tratament eficient.

E. Pahimeningita cervicală hipertrofică. Apare o durere surdă în regiunea cervicală posterioară şi în braţ, asociată cu amorţirea şi pareza braţului şi umărului afectat. Sînt prezente, de obicei, parestezii ale braţului şi mîinii şi hipoestezie care interesează trei sau mai multe rădăcini cervicale. Semnele şi simptomele pot fi, eventual, bilaterale. Radiografiile cervicale plane pot fi normale, dar o mielogramă poate demonstra lipsa de umplere a manşoanelor durale din jurul mai multor rădăcini cervicale. În cazurile avansate evoluţia este către compresiunea măduvei spinării, cu parestezii şi hipotonie în toate extremităţile. Mielografia amplificată CT poate arăta o dîră îngroşată şi un defect dorsal de umplere în canalul spinal. LCR-ul prezintă un nivel ridicat de proteine, dar un nivel normal al glucozei şi al numărului de celule. Explorarea chirurgicală indică o îngroşare a durei mater şi a tecii rădăcinilor nervoase. Rezecţia ţesutului fibros şi/sau al durei îngroşate determină o remisiune prelungită a simptomelor şi o îmbunătăţire a modificărilor neurologice. Această tulburare poate fi determinată de infecţii cu *Treponema pallidum*, *M. tuberculosis*, *Petriellidium boydii* (o ciupercă), *N. meningitidis* sau *S. aureus*, de traumatisme, de injectarea de steroizi intratecal, de o mielografie, de anestezia spinală, artrita reumatoidă, sinuzită sau de o mastoidită granulomatoasă. Afectarea a trei sau a mai multor rădăcini, în asociere cu mielopatia, sugerează această afecţiune.

F. Boala Lyme. Poate apărea meningită recurentă de nivel inferior, cu cefalee şi uşoară durere cervicală. Asociat poate fi resimţită o durere de braţ, parestezii şi o pareză care să intereseze două sau mai multe rădăcini cervicale şi uneori lombare. Radiculopatia cronică poate determina paralizie facială uni sau bilaterală. Unele cazuri încep cu o erupţie tegumentară caracteristică – eritem cronic migrator. După mai multe luni, manifestările neurologice se pot însoţi de dureri articulare şi transpiraţii. Nivelul anticorpilor anti-*B. burgeorferi* în ser se decelează prin metode IFA sau ELISA. Meningoencefalitele şi radiculitele răspund la doze mari de penicilină (20 milioane U.I./zi, timp de 10 zile).

G. Sindromul musculoaponevrotic şi durerea de braţ iradiată. Durerea surdă care apare cervical posterior şi în umăr unilateral, iradiază distal, către braţul ipsilateral. Parestezii persistente pot fi resimţite în antebraţ şi mînă. Rotaţia capului către partea dureroasă sau presiunea directă asupra unui punct trigger cervical posterior sau de la nivelul umărului precipită apariţia durerii în braţ şi paresteziile. Apariţia simptomelor la nivelul braţului, la rotaţia capului simu-

leză hernia de disc. Radiografia plană, RMN sau examenul CT cu metrizamidă sînt negative. Injectarea de lidocaină în punctul trigger anulează durerea cervicală şi permite rotaţia gîtului fără a determina apariţia simptomelor în braţ.

H. Osteoartrita coloanei vertebrale cu îngustarea orificiului intervertebral. Apare o durere posterioară cervicală profundă, intensificată de rotaţia gîtului. Durerea şi parestezиile pot iradia în jos pe braţ, într-o distribuţie dermatomerică specifică. Este prezentă, eventual, sensibilitatea dureroasă difuză sau la nivelul punctelor trigger, la nivel cervical posterior de partea afectată. Pot apare hipotonia braţului, parestezii şi hipoestezii ale degetelor, ca şi pierderea reflexelor. Strîmtarea orificiilor poate fi determinată de osteofite şi/sau de subluxaţia articulaţiilor intervertebrale. Diagnosticul este confirmat de RMN sau examen CT de coloană vertebrală. Eşecul terapiei conservatoare impune decompresia chirurgicală a orificiului rădăcinii nervoase afectate.

7. INFECŢII ACUTE CERVICALE ŞI DE PERETE TORACIC ŞI DUREREA CERVICALĂ POSTERIOARĂ IRADIATĂ

A. Abcesul retrofaringian. Durerea şi rigiditatea cervicală posterioară se asociază cu febră, durere faringiană, răguşeală, disfagie, stridor, dispnee şi regurgitaţii după ingestia alimentelor solide sau lichide. Durerea cervicală se poate intensifica la deglutiţie. Unii pacienţi prezintă, iniţial, durere cervicală posterioară şi de umăr, exacerbată de deglutiţie, febră joasă şi leucocitoză. Poate fi văzută şi/sau palpată o masă tumorată faringiană pe linia mediană sau asimetrică. Pe măsură ce afecţiunea evoluează, respiraţia devine zgomotoasă şi dificilă, datorită creşterii obstrucţiei căilor aeriene superioare. O radiografie cervicală de profil evidenţiază că ţesutul moale din spaţiul prevertebral este mai mare de 7 mm, datorită abcesului. Simptomatologia se ameliorează după drenarea abcesului şi administrarea intravenoasă de antibiotice. Un abces retrofaringian poate avea cauze iatrogene (endoscopia, aspiraţia, sonda nasogastrică sau intubaţia endotraheală), poate fi determinat de un corp străin faringian perforant (os de peşte sau pui), de o ruptură esofagiană, de un traumatism cervical penetrant, de ganglioni retrofaringieni infectaţi, drenînd din focarul septic în nasofaringe, sinusuri sau urechi sau prin difuzarea infecţiei prin contiguitate, de la nivelul spaţiului latero-faringian sau prevertebral (secundar osteomielitei vertebrale).

B. Abcesul de perete toracic anterosuperior cu iradierea durerii cervicale. Apariţia unui abces de perete toracic anterosuperior poate fi însoţită sau precedată de durere şi rigiditate cervicală posterioară, intensificate de mişcarea gîtului şi de febră. În 2-3 zile de la debutul durerii cervicale, apare abcesul ca o masă tumorală roşie, sensibilă, fluctuentă, în regiunea anterioară la nivelul primei sau celei de-a doua coaste. Drenajul local şi administrarea antibioticelor intravenos conduc la vindecarea rapidă a simptomelor cervicale.

C. Osteomielita cervicală. Durerea cervicală surdă, continuă, intensificată de mişcare şi asociată cu febră mică şi frisoane se poate datora osteomielitei cervicale. Sînt prezente, de obicei, rigiditatea coloanei şi sensibilitatea dureroasă pe linia mediană. Febra mare şi leucocitoza sînt prezente doar în 40-60% din cazuri. Viteza de sedimentare este crescută în mai mult de 90% din cazuri şi este un test screening util. Radiografiile plane şi tomografiile computerizate sînt normale, timp de mai multe săptămîni, dar o scanare cu izotopi radioactivi sau RMN poate evidenţia modificările în 7-10 zile. Simptomatologia se ameliorează după 4-6 săptămîni de tratament antibiotic intravenos. Acest diagnostic este ratat în mod frecvent datorită confuziei cu osteoartrita cervicală sau cu sindromul miofascial. Durerea cervicală asociată cu sensibilitatea coloanei, febră, frison, torticolis, leucocitoză şi/sau cu creşterea VSH-ului impune excluderea osteomielitei, înaintea începerii tratamentului cu medicamente antiinflamatorii sau cu corticosteroizi.

8. DEPUNERILE DE CALCIU

A. Tendinita calcificată a muşchiului lung al gîtului. Debutul este brusc, cu durere cervicală posterioară severă şi rigiditate. Pot să apară durere orofaringiană, febră joasă şi, mai rar, dispnee. Mişcarea gîtului în orice direcţie, scuturarea lui sau deglutiţia intensifică durerea cervicală posterioară. Odinofagia poate fi atît de severă, încît deglutiţia devine imposibilă. Există leucocitoză şi VSH crescut. Simptomele apar, de regulă, după activităţi fizice (cum ar fi gimnastica sau mutarea mobilelor), după o leziune „în lovitură de bici" sau spontan. O radiografie cervicală de profil va arăta tumefierea ţesutului moale retrofaringian şi depozite amorfe de calciu în tendonul muşchiului lung al gîtului, inferior arcului C1 şi anterior corpului C2. Aceste modificări pot fi, de asemenea, vizualizate printr-o tomografie computerizată sau prin RMN. Ameliorarea rapidă a simptomatologiei se obţine prin administrarea intravenoasă de dexametazonă. Antiinflamatoarele nesteroidien sînt şi ele eficiente. Această afecţiune poate simula un abces retrofaringian, fiind tratată în consecinţă cu antibiotice.

B. Durerea cervicală indusă de microcristale (sindromul odontoidei cu depuneri de microcristale). În această afecţiune apar durerea acută cervicală severă posterosuperioară şi redoarea de ceafă, ele putînd fi asociate cu durerea de genunchi şi de spate. Radiografiile cervicale de faţă ale acestor pacienţi pot arăta depuneri de calciu în jurul odontoidei. Tomografiile computerizate ale coloanei cervicale vizualizează depozitele de hidroxiapatită sau de hidropirofosfat de calciu (CPPD) din jurul laturilor posterioare şi laterale ale apofizei odontoide, formînd un halou sau o configuraţie „în coroană". Cristalele de CPPD pot fi decelate la analiza lichidului sinovial obţinut de la

nivelul genunchiului dureros şi, adesea, sînt prezente calcificări radiologice tipice (condrocalcinoză) ale genunchiului, umărului, pumnului, pubisului şi ale altor articulaţii. Durerea cervicală se remite după tratament cu antiinflamatorii nesteroidiene (de exemplu, diclofenac). Acest sindrom prezintă un tablou clinic similar cu calcificarea tendonului muşchiului lung al gîtului, dar structura radiologică a calcificării este diferită. Depozitele din jurul odontoidei pot persista sau se resorb spontan.

9. SUBLUXAŢIA ATLANTOAXIALĂ

A. Artrita reumatoidă. Subluxaţia de C1 pe C2 apare la mai mult de 25% din pacienţii cu artrită reumatoidă. Afectarea cervicală în această boală determină durere cervicală posterioară surdă generalizată, durere de umăr şi occipitală. Flexia gîtului, care intensifică gradul subluxaţiei poate intensifica durerea cervicală şi de umăr. La flexia gîtului, apare sensibilitate localizată şi gibozitate la nivelul lui C2. Pot fi prezente durerea radiculară şi parestezii la una sau la ambele extremităţi superioare, aceste acuze putînd fi exacerbate de flexia gîtului şi de hiperextensie. Pacienţii se plîng că au capul prea greu şi nu-l pot ţine. Evoluţia rapidă spre tetrapareză, cu „nivel senzorial" este posibilă după un traumatism minor sau spontan. Pareza spastică, hiperreflexia, semnul Balinski şi incontinenţa pot fi determinate de compresia măduvei spinării. Poate urma, de asemenea, insuficienţa vertebrobazilară, cu ameţeală, crize de lipotimie, dizartrie, disfagie, ataxie, diplopie şi pierdere tranzitorie a vederii.

Diagnosticul poate fi confirmat de radiografiile laterale de coloană cervicală, efectuuate în flexia şi extensia gîtului. Sînt posibile subluxaţii anterior sau posterior. Subluxaţia poate fi diagnosticată dacă distanţa între arcul anterior al atlasului şi apofiza odontoidă depăşeşte 3 mm. Examenul RMN al regiunii cervicale superioare va demonstra clar subluxaţia şi va vizualiza tumori de ţesut moale (panus) adiacente apofizei odontoide şi măduvei spinării. RMN este superioară tomografiei computerizate pentru evaluarea durerii cervicale la pacienţii cu artrită reumatoidă. Unii pacienţi cu boli reumatice prezintă dureri cervicale secundare artritei articulaţiilor intervertebrale şi se pot demonstra subluxaţii la nivelul C2-C3 şi/sau C3-C4 sau mai jos. Cazurile cu mielopatie sau compresie de arteră bazilară evidentă necesită fixarea chirurgicală a lui C1 pe C2 pentru a preveni leziunea măduvei sau sistemului nervos central.

B. Spondilita anchilozantă. Este posibilă eroziunea apofizei odontoide sau distrucţia ligamentului transvers care favorizează subluxaţia lui C1 pe C2. Apare durere cervicală, occipitală şi de umăr. Radiografiile plane sau examenul RMN vor demonstra subluxaţia atlantoaxială, care în această afecţiune, este de obicei minimă.

C. Artrita reumatoidă juvenilă. Fuzionarea osoasă a articulaţiilor intervertebrale şi subluxaţia atlantoaxială este asociată cu durere cervicală, rigiditate şi sensibilitate cervicală înaltă. Pacienţii cu artrită reumatoidă acută şi durere cervicală pot dezvolta tetraplegie şi insuficienţă respiratorie, murind subit, datorită compresiei de trunchi cerebral, prin subluxaţie atlantoaxială severă.

10. TRAUMATISMELE CERVICALE

A. Leziunea în „lovitură de bici". Durerea apare la nivel cervical posterior şi uneori anterior, după un accident de automobil. Durerea poate apărea imediat sau după o oră (37% din cazuri), în decurs de 24 de ore (50%) sau după 24 ore (13%). Coliziunea la nivelul locurilor din spate a automobilului (84% din cazuri) determină mai frecvent acest tip de leziune faţă de impactul frontal sau lateral (56% din cazuri). Pasagerii de pe locurile din faţă (67%) sînt mai predispuşi să sufere durere cervicală decît cei de pe locurile din spate (48%), iar folosirea centurii de siguranţă creşte frecvenţa leziunilor cervicale. Semnele cele mai importante sînt durerea cervicală, rigiditatea şi sensibilitatea. Pot apare de asemenea cefalee, înceţoşarea vederii, diplopie, imposibilitatea de a focaliza, tinitusuri, durere de umăr şi interscapulară. Cele mai multe cazuri se datorează lezării muşchilor cervicali anteriori şi posteriori. Cazurile mai persistente se pot datora ruperii unui disc cervical, fapt demonstrat de discografia provocată şi analgetică, fracturilor articulaţiilor intervertebrale, arătate doar de o tomografie computerizată, sau de ruperea ligamentelor posterioare şi de artrita intervertebrală traumatică. Ultima poate fi demonstrată prin folosirea anesteziei cu bupivacaină la nivelul articulaţiilor intervertebrale sau de blocajul ramurii mijlocii (ramurile rădăcinii spinale cervicale ce inervează aceste articulaţii). Unele cazuri de durere şi sensibilitate cervicală posterosuperioară şi occipitală se datorează compresiunii traumatice a rădăcinii nervoase la nivel C2 şi a ganglionului între lamina atlasului şi axis. Pierderea sensibilităţii cutanate dureroase şi tactile apare în zona occipitală dureroasă, iar presiunea digitală directă asupra rădăcinii C2 măreşte durerea. Pentru calmarea durerii pot fi necesare laminectomia şi divizarea rădăcinii nervoase C2.

B. Fracturile coloane cervicale. Asemenea fracturi pot fi omise într-un procent semnificativ (26% din radiografii fals negative) atunci cînd nu se efectuează decît un film radiografic de coloană cervicală, în incidenţă oblic-laterală. Această incidenţă omite 73% din fracturile de C7-T1. O serie de cinci incidenţe de coloană cervicală sau o tomografie computerizată cresc sensibilitatea detectării unei fracturi de coloană cervicală. Incidenţa scufundătorului (87% sensibilitate), ca şi tomografia computerizată (aproape 100% sensibilitate) sînt folositoare pentru identificarea fracturilor C7-T1. Fracturile la nivelul C1 pot fi şi ele omise pe o radiografie oblic-laterală, dar sînt uşor vizualizate de tomografia computerizată. Pacienţii cu durere cervicală, cefalee persistentă şi sensibilitate după un traumatism sever nu ar trebui lăsaţi în afara suspiciunii unei fracturi de coloană cervicală pînă cînd nu se efectuează

o serie completă de radiografii de coloană cervicală şi/sau examen CT. Unii pacienţi fără durere sau sensibilitate cervicală au, totuşi, fracturi importante de coloană cervicală şi/sau subluxaţii. Pe una din seriile studiate, 20% din pacienţii cu fracturi de coloană cervicală la nivel C7-T1 nu au prezentat durere cervicală sau sensibilitate, determinînd controverse în ce priveşte importanţa ca test screening, pentru un traumatism de coloană cervicală, a durerii cervicale şi/sau a sensibilităţii, la un pacient rigid.

Mai mult de o treime din pacienţii cu nonfractură/subluxaţie ce asociază leziuni în „lovitură de bici" pot avea durere cervicală persistentă, sensibilitate şi rigiditate, doi ani după accident. Aceşti pacienţi au leziuni discale cervicale şi/sau artrită a articulaţiilor intervertebrale sau o subluxaţie sau ruptură de ligamente posterioare.

11. MIOZITA ACUTĂ CERVICALĂ POSTERIOARĂ

Durerea cervicală posterioară uni sau bilaterală severă, continuă apare la trezire sau se dezvoltă treptat pe parcursul zilei. Crizele de durere ascuţită, de nesuportat, cervicală sau de umăr, datorate spasmului muscular sînt suprapuse unei dureri surde de fond. Aceste crize pot fi precipitate de o mişcare bruscă a gîtului, de strănut sau tuse. Acest paroxism dureros imobilizează pacientul, cedînd spontan în 1-3 minute. De partea dureroasă, poate apărea torticolis, cu gîtul în hiperextensie, rotat de partea opusă şi uşor flectat. Această modificare continuă să afecteze pacientul timp de 2-3 zile, după care durerea surdă, ca şi crizele paroxistice dispar spontan. Pacienţii se tem să fie examinaţi şi pot prezenta zone difuze sau localizate de sensibilitate cervicală. Prezintă hipertonie musculară cervicală, aspect uşor de constatat prin palparea muşchilor sternocleidomastoidian şi trapez. Căldura locală, purtarea unei eşarfe moi în jurul gîtului, miorelaxantele şi analgeticele duc la calmarea simptomelor. Radiografiile coloanei cervicale pot să arate pierderea lordozei cervicale normale, dar în rest sînt negative. Numărul de leucocite şi viteza de sedimentare sînt normale. Cauzele posibile sînt traumatismele cervicale minore, o întindere acută rotaţională, curenţii de aer rece, o infecţie virală, dormitul într-o poziţie nefavorabilă a gîtului sau solicitarea excesivă a muşchilor gîtului sau umărului într-o muncă sau activitate atletică, cu una sau două zile înainte. La pacienţii în vîrstă acest sindrom poate fi datorat unei artrite acute a uneia sau mai multor articulaţii intervertebrale sau modificărilor degenerative la nivelul unui disc intervertebral.

12. ARTROZA ACUTĂ

Durerea cervicală posterioară asociată cu sensibilitate vertebrală sau paraspinală şi cu limitarea mişcării gîtului poate fi secundară unei artrite acute a uneia sau mai multor articulaţii intervertebrale. Aceasta poate fi confirmată prin palparea şi evidenţierea sensibilităţii articulaţiilor intervertebrale şi prin calmarea durerii după injectare intraarticulară de bupivacaină şi metilprednisolon. Discografia provocată şi analgetică pot fi folosite pentru stabilirea diagnosticului de durere cervicală posterioară acută secundară degenerării discale. În ambele tulburări, un examen CT sau RMN poate arăta o modificare minimă sau nespecifică a structurilor implicate.

13. TORTICOLISUL ACUT

Această afecţiune determină rotaţia, flectarea (antecolis) sau hiperextensia capului (retrocolis). Muşchiul sternocleidomastoidian de aceeaşi parte poate fi spastic. Pacientul prezintă durere cervicală posterioară, iar gîtul se opune mişcării într-o poziţie neutră. Cauzele sînt următoarele:

1. Infecţiile spaţiului latero-faringian şi/sau retrofaringian. Apare febră, durere cervicală posterioară, torticolis, durere orofaringiană, stridor, dispnee şi odinofagie. Durerea cervicală se poate intensifica la deglutiţie sau mişcare. Abcesul spaţiului lateral poate fi palpat la nivelul gîtului sub glanda parotidă, iar infecţia spaţiului retrofaringian poate fi vizualizată direct în gît şi palpată. Radiografia cervicală de profil va demonstra o masă tumorală retrofaringiană. Ambele tipuri de abcese pot fi evidenţiate de examenul CT. Vindecarea se realizează prin drenaj chirurgical şi antibiotice administrate intravenos.
2. Limfadenita cervicală în trigonul cervical anterior poate determina durere cervicală, febră, frisoane şi torticolis, calmate de tratament antibiotic.
3. Fixarea în rotaţie atlantoaxială. Această afecţiune poate fi determinată de o lovitură la nivel cervical sau de o rotaţie cervicală excesivă voluntară. Capul este ţinut în poziţia de „măcăleandru", în flexie cervicală laterală, rotaţie de partea opusă şi uşoară flexie cervicală, ca un măcăleandru urmărind un vierme. Debutul după rotaţia gîtului poate fi brusc, cu durere cervicală, clic audibil, dureri şi parestezii la nivelul scalpului posterior ipsilateral. Radiografiile odontoide cu gura deschisă arată spaţii atlantodentare asimetrice. Fixarea în rotaţie poate fi confirmată de o tomografie computerizată şi poate fi corectată dacă este tratată prompt prin tracţiune cervicală.
4. Miozita acută. Activitatea excesivă, bolile virale, expunere la curenţii de aer sau somnul cu gîtul într-o poziţie vicioasă poate grăbi această afecţiune.
5. Nevrita nervului accesor. Acest nerv este inflamat şi sensibil şi determină spasmul unilateral al muşchiului sternocleidomastoidian. Torticolisul este vindecat prin injectarea unui anestezic în nerv.
6. Torticolisul poate fi determinat de afecţiuni neurologice, cum ar fi hernia de disc cervical sau siringomielia sau de o reacţie distonică după ingestia de fenotiazine.
7. Torticolisul acut cu durere cervicală poate urma hernierii amigdalei cerebeloase deasupra trunchiul cerebral, la un pacient cu o masă tumorală pe emisfera cerebeloasă (tumoră sau chist). Aceasta poate apărea spontan sau poate fi secundară puncţiei lombare. Nerecunoaşterea

acestei situații poate duce la compresia rapidă distructivă a structurilor medulare vitale.

8. Cazuri rare au fost asociate cu artrita articulațiilor intervertebrale și cu hipertiroidism.
9. Torticolisul sever, durerea cervicală și febra pot rezulta dintr-o osteomielită piogenică sau tuberculoasă a coloanei cervicale. Diagnosticul poate fi confirmat pe radiografii cervicale plane, pe examen CT sau RMN, cu sensibilitate ce depinde de durata simptomelor. Există un răspuns bun la antibioterapie.
10. Traumatismele acute ce determină fracturi vertebrale/subluxații sau rupturi ligamentare pot provoca dureri cervicale posterioare și torticolis.

14. MIGRENA OCCIPITALĂ

Este durerea de natură pulsatilă care apare în occiput și cervical posterior unilateral. Poate exista o sensibilitate moderată, localizată a scalpului. Compresia asupra arterei occipitale poate amenda tranzitoriu durerea. Este posibilă iradierea anterioară a durerii, spre aria temporală, spre nas sau către regiunea retroorbitală. Se pot asocia greață, vărsături. Crizele continuă uneori timp de zile sau săptămîni, după care încetează. Unii pacienți prezintă simptome asociate, de tipul scotoamelor vizuale, întăririi spectrului, a scotoamelor strălucitoare, scintilante, a durerilor faciale și parestezиilor, a senzației de greutate și nesiguranță într-un picior sau braț. Simptomele vizuale dispar într-o jumătate de oră, altele pot dura ore sau pot varia de la o zi la alta. Tratamentul profilactic cu beta-blocanți sau cu blocanți ai canalelor de calciu poate fi eficace.

15. NEVRALGIA OCCIPITALĂ (SINDROMUL NERVULUI MARE OCCIPITAL)

Pacienții acuză durere constantă cervicală posterioară unilterală și occipitală, asociată cu parestezii și hipoestezii ale scalpului. Durerea poate iradia anterior spre față și regiunea retroorbitală. Este posibilă prezența sensibilității severe la nivelul nervului occipital, cînd este comprimat pe craniul posterior. Durerea poate fi provocată prin rotarea occiputului spre partea dureroasă sau prin hiperextensia gîtului. Un lot mic de pacienți prezintă obstrucție nazală și lăcrimare de partea dureroasă în timpul crizelor de durere severă.

Nevralgia occipitală poate fi rezultatul unei leziuni „în lovitură de bici" la nivelul ganglionului și rădăcinii C2 sau al unei lovituri compresive asupra nervului occipital. Artrita degenerativă a articulației atlantoaxiale laterale poate determina nevralgie occipitală unilaterală. Prinderea nervului mare occipital prin limfadenopatie sau printr-o anomalie vasculară a fost asociată, de asemenea, cu această afecțiune. Meseriile care necesită hiperextensia gîtului și rotația lui pot determina lezarea rădăcinii C2 prin comprimarea sa repetată între laminele atlasului și axisului. Cazurile de durere recidivantă occipitală și cervicală după accidentele de automobil sau alte traumatisme pot fi determinate uneori de migrena posttraumatică.

16. DUREREA CERVICALĂ ȘI CEFALEEA DE ORIGINE COITALĂ

Durerea cervicală severă și cefaleea posterioară uni sau bilaterală poate debuta exploziv în timpul orgasmului sau în perioada preorgasmică ▪ contactului sexual. Durerea poate determina greață trecătoare, vărsături, anxietate și face adesea ca actul sexual să nu mai fie dorit. Durerea persistă 24 de ore sau mai mult, dar cazurile ușoare se rezolvă în cîteva minute sau ore. Încercările de a avea un act sexual în zilele următoare determină dureri recurente sau nu. Alcoolul, altitudinea și un partener necunoscut măresc riscul durerii coitale cervicale și al cefaleei. Această afecțiune poate simula o hemoragie subarahnoidiană de alarmă, deși nu se însoțește de rigiditatea cefei, fotofobie și sedare. Deoarece studiul prin examen CT nu este suficient de sensibil pentru a depista gradele minore de hemoragie intracraniană, puncția lombară poate fi necesară în cazurile cu simptome severe sau prelungite, pentru a exclude sîngerarea subarahnoidiană.

17. AFECȚIUNILE ARTEREI VERTEBRALE

A. Disecția de arteră vertebrală. Debutează acut cu durere severă cervicală posterioară unilaterală și/sau cu cefalee occipitală. Durerea cervicală și rigiditatea pot să apară fără cefalee. Alte simptome inițiale sînt vertijul și senzația de mișcare ▪ obiectelor (oscilopsie) (20% din cazuri) și acuze neurologice de focar (20%). Simptomele de ischemie în rețeaua de distribuție vertebro-bazilară apar la 76% din cazuri, în 5 ore pînă la 14 zile. Atacul complet este cel mai obișnuit, dar crizele ischemice tranzitorii apar și ele la mai mult de 25% din pacienți. Tabloul clinic neurologic cel mai obișnuit este cel de sindrom medular lateral. El constă în: (1) durere, amorțeli și hipoestezie facială, ipsilateral (nervul V); (2) ataxie a extremităților și ▪ mersului (cerebelul și conexiunile); (3) vertij, greață și vărsături (nucleii vestibulari și conexiunile); (4) nistagmus, diplopie și oscilopsie (nucleii vestibulari și conexiunile); (5) sindromul Horner (tractul simpatic descendent); (6) disfagie, răgușeală și paralizia corzilor vocale (nervii IX și X); (7) amorțirea brațului de aceeași parte, ▪ trunchiului sau ▪ piciorului (nucleii cuneat și gracilis) și (8) sughiț. Sindromul medular lateral poate apărea izolat sau asociat cu alte semne neurologice ca hemipareza, diplopia, sincopa, pareza facială unilaterală și tinitusurile (sindromul de adăugare). Cazurile neobișnuite pot prezenta hemoragie subarahnoidiană cu cefalee, durere cervicală, rigiditate și fotofobie.

Cazurile severe se manifestă prin semne bilaterale de trunchi cerebral (sindrom de arteră bazilară). Acești pacienți prezintă cvadriplegie, cvadripareză și adesea dizartrie, disfagie, diplopie, pierderea vederii, ataxie bilaterală și senzație de apărare. La pacienții cu ocluzie de arteră bazilară poate apărea coma, inițial sau tardiv. După mani-

pularea gîtului au apărut cazuri rare ce se prezintă drept un sindrom „de blocaj". Disecția arterei vertebrale se poate evidenția prin angiografie. Această investigație arată o stenoză luminală alungită, conică și/sau neregulată, un anevrism, un lambou al intimei sau o ocluzie. Tomografia computerizată este adesea normală, dar arată uneori prezența unui infarct de lob cerebelos sau occipital. Disecția arterei vertebrale bilateral se poate asocia cu disecția de arteră carotidă. Au fost asociate hipertensiunea, displazia fibromusculară, traumatismele, necroza mediochistică și manipularea chiropractică. Tratamentul conservator cu heparină și cumarinice conduce la o recuperare completă sau parțială în 85% din cazuri. Vasul apare complet permeabilizat la repetarea angiografiei, după 4 sau 6 luni.

B. Pseudoanevrismul de arteră vertebrală. Spontan sau după un traumatism cu un obiect bont sau perforant apare o masă tumorală cervicală posterolaterală unilaterală. Cazurile au fost asociate cu manipularea cervicală chiropractică. Tumora poate fi pulsatilă și medicul sau bolnavul decelează un zgomot sau un tril. Durerea cervicală poate fi însoțită de cefalee occipitală ipsilaterală, cu iradiere anterioară. Simptomele neurologice apar secundar efectului de masă sau insuficienței vasculare.

Pacienții acuză disfagie, durere de braț și umăr și tulburări de mers. Un sindrom medular medial sau lateral complet poate apărea datorită trombozei sau embolizării arterelor cerebeloase posteroinferioare sau vertebrale. Diagnosticul va fi confirmat prin tomografie computerizată sau RMN. Angiografia este necesară pentru a determina locul pseudoanevrismului și a evidenția afectarea arterelor bazilară și vertebrală. Asemenea cazuri au fost tratate cu succes prin ocluzia anevrismului cervical, folosind baloanașe detașabile intravascular.

PARTEA a IV-a

Durerea acută la nivelul toracelui şi sînului

PARTEA a IV-a

Durerea acută la nivelul toracelui și sfaturi

CAPITOLUL

12 DUREREA ACUTĂ RETROSTERNALĂ

☐ LISTA DIAGNOSTICELOR POSIBILE

1. Infarctul miocardic acut
2. Insuficiența coronariană acută
3. Angina variantă (angina Prinzmetal)
4. A. Durerea esofagiană (disfuncțiile motorii și boala de reflux gastroesofagian)
   B. Esofagitele infecțioase
      1. Esofagita candidozică
      2. Esofagita cu virus Herpes simplex
      3. Esofagita cu virus citomegalic
5. Durerea musculoscheletală de perete toracic
   A. Costocondritele
   B. Miozita pectorală
   C. Sindromul „înțepăturilor" precordiale
6. A. Durerea toracică legată de anxietate
   B. Atacurl de panică
7. Hiperventilația
8. Pericardita acută
   A. Virală și idiopatică
   B. Bacteriană (piogenă)
   C. Tuberculoasă
9. Tromboembolismul pulmonar masiv acut
10. Disecția acută de aortă (anevrismul disecant de aortă)
11. Mediastinita
12. Pneumomediastinul
13. Pneumotoraxul
    A. Spontan
    B. Sufocant
14. Traheobronșita
15. Herpes zoster
16. Ruptura esofagiană – sindromul Boerhaave și alte cauze

☐ REZUMAT

Infarctul miocardic acut debutează prin durere care se accentuează progresiv, ajungînd extrem de severă la 5-15 minute de la debut. Durerea este localizată retrosternal, are intensitate medie pînă la severă și poate iradia spre unul sau ambii sîni, spre umeri, mandibulă, gît, spre unul sau ambele brațe. Durerea este descrisă ca o apăsare, o greutate, ca o constricție, o strînsoare, o arsură sau ca o senzație particulară în regiunea mediotoracică. Transpirațiile profuze, greața, vărsăturile, slăbiciunea, astenia sînt simptome asociate în mod obișnuit. Bolnavii în stare gravă sau cei care au avut infarctul cu 3 sau 4 zile în urmă pot acuza dispnee prin insuficiență cardiacă stîngă.

La examenul clinic se observă paloare, puls rapid și uneori neregulat, galop presistolic, suflu sistolic mitral și scădere a intensității zgomotului I în focarul mitral. Electrocardiograma confirmă diagnosticul doar în 60-80% din cazuri; creșterea nivelului seric al izoenzimelor de citoliză miocardică, precum lactic dehidrogenaza 1 și creatinfosfokinaza-MB, stabilește diagnosticul într-un interval de 14 – 24 de ore în restul de cazuri.

Insuficiența coronariană acută se manifestă printr-un tablou similar infarctului, dar durerea cedează rapid și nu există nici un semn electrocardiografic sau modificări enzimatice de infarct.

Angina variantă se manifestă prin durere retrosternală, cu caracter constrictiv sau de „strivire", care apare în repaus, frecvent în primele ore ale dimineții. Electrocardiogramele efectuate în timpul crizei evidențiază o supradenivelare reversibilă a segmentului ST și aritmii ventriculare, precum tahicardie sau extrasistole ventriculare polifocale. Coronaro-

grafia evidenţiază ocluziile sau stenozele coronariene şi poate demonstra spasmul coronarian spontan sau provocat.

Durerea esofagiană poate mima angina pectorală. *Disfuncţiile motorii* esofagiene determină spasm, ce poate fi înregistrat prin manometrie intraesofagiană. Spasmul esofagian nu este întotdeauna asociat cu durerile constrictive sau cu caracter de strivire descrise de pacienţi.

Coronarografia şi stress-testul cu taliu sînt normale la aceşti subiecţi. Uneori, deglutiţia sau ingestia de lichide reci precipită o criză similară de durere cu caracter constrictiv. Doar un mic număr de pacienţi cu durere retrosternală de etiologie incertă şi cu vase coronariene normale sînt diagnosticaţi prin manometrie cu tulburări motorii esofagiene.

Refluxul gastroesofagian determină o durere localizată retrosternal, cu caracter de arsură, uneori asociată cu regurgitaţii şi cu gust amar sau acid. De obicei, durerea este prompt ameliorată de antiacide şi de blocantele H_2. Refluxul poate să determine o durere retrosternală de tip anginos care răspunde la un tratament intensiv cu antiacide sau blocante H_2.

Esofagitele infecţioase pot cauza dureri toracice persistente, cu caracter de arsură sau de apăsare situate retroxifoidian sau parasternal, asociate cu odinofagie. Esofagografia cu substanţă de contrast pune diagnosticul în cazurile grave, dar este mai puţin sensibilă decît endoscopia. Periajul sau biopsia vor stabili diagnosticul pentru esofagitele de etiologie fungică sau virală. Esofagitele infecţioase apar predominant la pacienţi cu sindromul imunodeficineţei umane (SIDA).

Durerea de perete toracic este asociată cu sensibilitate locală situată de la al doilea pînă la al patrulea cartilaj costal sau la nivelul muşchilor pectorali. Durerea poate dura ore sau chiar zile, mimînd infarctul miocardic. Durerea este reprodusă de inspirul profund (sau de mişcările braţului şi umărului, la un număr mic de pacienţi). În cele mai multe cazuri, este prezentă sensibilitatea locală, dar durerea spontană este rareori reprodusă prin manevre de provocare. O durere similară, avînd aceleaşi caracteristici şi aceeaşi localizare apare temporar prin presiunea digitală directă pe zona de perete toracic sensibilă, dar dispare odată cu reducerea presiunii aplicate. Durerea precordială localizată în zona de proiecţie a apexului, care începe brusc şi nu iradiază a primit numele de *sindromul „înţepăturilor" precordiale*. Crizele dureroase sînt rare şi pot fi oprite de un inspir profund efectuat în primele 1-3 minute de la debut.

Atacurile de panică, cu tremor interior, palpitaţii, hipersudoraţie, tremurături, anxietate, agitaţie şi dispnee se pot asocia cu o durere cu caracter de presiune situată retrosternal sau precordial (în regiunea perimamelonară stîngă).

Hiperventilaţia este asociată cu o respiraţie cu frecvenţă crescută (tahipnee) sau sacadată (ca şi cum pacientul ar ofta). Consecutiv apar ameţeli, furnicături, parestezii ale mîinilor, braţelor, feţei şi chiar dureri situate retrosternal sau parasternal. În unele cazuri (între 39 şi 42%) durerea poate fi reprodusă dacă pacientul respiră adînc şi rapid timp de 1 sau 2 minute.

Pericardita acută poate mima un infarct de miocard, determinînd o durere toracică cu caracter constrictiv sau de apăsare. Mai frecvent apare un tip diferit de durere toracică, aceasta cuprinzînd regiunile anterolaterală stîngă şi mediană a toracelui, gîtul şi umărul stîng. De asemenea, pot apare dureri ale toracelui şi umărului drept. Inspirul profund sau tusea intensifică durerea pericardică, în timp ce poziţia şezînd o ameliorează. Durerea este accentuată în decubitul dorsal sau lateral stîng. Electrocardiografia evidenţiază semnele pericarditei acute (iniţial, supradenivelare de segment ST în toate derivaţiile cu excepţia aVR iar apoi, după 3-7 zile – inversarea undei T).

Tromboembolismul pulmonar masiv acut poate determina durere cu caracter de strivire în zona retrosternală, mimînd infarctul miocardic acut. Alte manifestări sînt dispneea şi hipotensiunea arterială. Scintigrafia pulmonară va evidenţia un defect important de perfuzie, care afectează peste 50% din vascularizaţia pulmonară. Confirmarea poate fi făcută prin angiografie pulmonară, care arată ocluzia prin trombi a arterelor pulmonare principale (de exemplu: amputare sau defecte de umplere ale vaselor).

Disecţia de aortă determină durere foarte severă în regiunea retrosternală, cu debut brusc, cu caracter sfîşietor sau sfredelitor. Durerea iradiază rapid şi succesiv lombar, interscapular şi medioabdominal. Durerea este însoţită de dispnee, transpiraţii profuze şi de sincopă. Insuficienţa aortică acută apare în 50% din cazuri iar infarctul miocardic în 16% din cazuri. Radiografia toracică arată lărgirea mediastinului superior. Aortografia va confirma diagnosticul prin vizualizarea lumenului aortic stenozat, a voalului intimal flotant şi a unui dublu canal în segmentul aortic afectat. De asemenea, pentru stabilirea diagnosticului se poate folosi şi examenul CT cu substanţă de contrast.

Mediastinitele sînt urmarea diseminării unor infecţii dentare, ale faringelui, gîtului, esofagului, spaţiului subdiafragmatic (abcese), plămînului, pleurei sau pericardului. Se manifestă prin durere severă localizată mediotoracic sau laterotoracic stîng, dispnee, febră şi frison. Durerea este intensificată de deglutiţie, respiraţie sau tuse. Tomografia computerizată este foarte utilă în identificarea şi localizarea infecţiilor mediastinale. *Pneumomediastinul* apare prin ruptura alveolelor pulmonare în ţesutul conjunctiv perivascular. Aerul pătrunde în mediastin, provocînd durere retrosternală, accentuată de inspirul profund şi de deglutiţie şi ameliorată de poziţia şezînd şi aplecat înainte. Radiografia toracică va confirma diagnosticul, evidenţiind aer în regiunea mediastinală. Aproximativ 50% din pacienţi au crepitaţii subcutanate datorate prezenţei şi acumulării aerului (emfizem) în ţesutul subcutanat de la nivelul toracelui şi gîtului. Este prezent semnul Hamman (crepitaţii ritmate de zgomotele cardiace).

Pneumotoraxul apare, de obicei, prin ruptura unui chist sau a unei bule de emfizem localizată subpleural. Durerea toracică apare brusc, în regiunea retrosternală, precordială sau toracică laterală şi poate fi intensificată la inspir profund sau la mobilizare. Regiunea afectată este hipersonoră şi murmurul vezicular este diminuat. Radiografia pulmonară efectuată în expir va confirma diagnosticul. Pneumotoraxul sufocant determină colabarea aproape totală a plămînului şi devierea

cordului şi a traheei către partea opusă. Pot apărea tahicardie marcată, hipotensiune arterială, dispnee şi durere toracică intensă. Aceste manifestări sînt prompt ameliorate după toracenteză şi drenaj pe sondă. Pneumotoraxul minimal este asociat cu o durere toracică moderată şi cu respiraţie superficială.

Traheobronşitele determină durere retrosternală (dar mai ales toracică difuză) accentuată de tuse. Febra şi expectoraţia apar în unele cazuri.

Herpes zoster produce o durere cu caracter de arsură, dispusă dermatomeric în bandă la nivelul unui hemitorace, însoţită de o erupţie veziculară sau pustuloasă situată la nivelul zonei dureroase.

Sindromul Boerhaave se poate manifesta prin durere localizată retrosternal sau precordial, persistentă sau de tip pleural, care totdeauna urmează unui episod de vărsături incoercibile. Simptome asociate sînt dispneea, hematemeza moderată, disfagia, febra şi polidipsia pentru apă rece. La examenul fizic şi/sau cu ajutorul radiografiei toracice sînt evidenţiate emfizemul subcutanat, pneumotoraxul, revărsatul pleural şi emfizemul mediastinal. Semnul Hamman apare în 20% din cazuri. Emfizemul mediastinal şi cel subcutanat deosebesc această afecţiune de marile drame toracice (de exemplu: infarctul miocardic acut, anevrismul disecant de aortă, embolismul pulmonar) şi abdominale (de exemplu: ulcerul perforat, pancreatita acută, tromboza mezenterică) pe care le poate mima. Diagnosticul poate fi confirmat de un tranzit baritat esofagian. Alte cauze de ruptură esofagiană sînt: manevrele endoscopice sau instrumentale, corpii străini intraesofagieni, diverse afecţiuni esofagiene.

☐ DESCRIEREA AFECŢIUNILOR ENUMERATE

1. INFARCTUL MIOCARDIC ACUT

Debutează cu durere retrosternală cu caracter de disconfort, de intensitate medie sau moderată, care într-o perioadă de 5-15 minute se accentuează progresiv, devinind foarte intensă, uneori chinuitoare. De obicei, durerea iradiază în unul sau ambele braţe, în umeri, gît, mandibulă, dinţi sau în toracele controlateral. În unele cazuri durerea este resimţită doar retrosternal sau interscapular. Infarctul de perete inferior determină durere cu sediu retroxifoidian sau epigastric. Durerea poate fi suportabilă, permiţînd efectuarea unor activităţi, care impun un efort de intensitate mică/medie (de exemplu: conducerea autoturismului sau urcatul cîtorva trepte). De fapt, au existat mai mulţi pacienţi care au efectuat astfel de activităţi înainte de a veni la medic, în încercarea de a-şi demonstra că nu au un infarct.

Durerea poate fi atît de intensă încît unii pacienţi stau imobili, fiindu-le teamă să nu-şi agraveze suferinţa. Ei stau nemişcaţi, acoperiţi de transpiraţii reci şi nu îndrăznesc nici măcar să vorbească. Uneori, au fost observaţi bolnavi

TABELUL INCIDENŢEI BOLILOR

INCIDENŢA LA 100.000 (APROXIMATIVĂ)

Frecvente (>100)	Frecvenţă medie (>5-100)	Rare (>0-5)
Infarctul miocardic acut	Hiperventilaţia	Pericarditele acute bacteriene sau bacilare
Insuficienţa coronariană	Pericardita virală acută	Mediastinita
Angina instabilă	Tromboembolismul pulmonar acut	Pneumomediastinul
Costocondrita	Disecţia de aortă	Pneumotoraxul cu supapă (sufocant)
Miozita pectorală	Pneumotoraxul minimal	Ruptura esofagiană: sindromul Boerhaave sau alte cauze
Sindromul „înţepăturilor" precordiale	Esofagita infecţioasă	
Durerea de cauză anxioasă	Herpes zoster	
Atacul de panică		
Traheobronşita		
Durerea esofagiană secundară bolii de reflux esofagian sau disfuncţiilor motorii esofagiene		

zvîrcolindu-se de durere şi nereuşind să găsească o poziţie antalgică. Uneori, nici analgezicele opioide adminstrate parenteral nu pot să amelioreze disconfortul (chiar şi 45 mg de morfină pot fi ineficace). Durerea din infarct a fost descrisă ca o greutate, o apăsare, o presiune, ca o constricţie, ca o gheară, ca o durere surdă şi persistentă, uneori chiar ca o arsură. În formele moderate, durerea este descrisă ca o senzaţie „ciudată", că „ceva nu este în ordine" în regiunea retrosternală, iar cuvintele *durere* şi *disconfort* pot să nu fie menţionate.

Uneori, durerea toracică din infarct se ameliorează înainte de 15 minute, dar acest aspect este necaracteristic. În cele mai multe cazuri durerea durează cel puţin o oră şi frecvent, chiar pînă la 12-24 h. O senzaţie de disconfort retrosternal de intensitate medie poate persista încă 2-3 zile.

Durerea este constantă şi persistentă şi nu este ameliorată de antiacide, de schimbarea poziţiei, de întinderea în decubit dorsal, de repaus sau de nitroglicerină. Tromboliza cu streptokinază (SK) sau cu activatorul tisular al plasminogenului recombinat (rt-PA) poate ameliora durerea rapid – uneori instantaneu – pe măsură ce trombul care obstruează artera coronară se lizează. În cele mai multe cazuri infarctul miocardic se declanşează în repaus, dar poate debuta şi în timpul efortului, în timpul unei dispute aprinse sau al altor activităţi cu încărcătură emoţională. Foarte des se produce în primele ore ale dimineţii, trezind pacientul din somn şi împiedicîndu-l să mai adoarmă. În unele cazuri, infarctul apare în cursul unui efort fizic intens sau la puţin timp după terminarea acestuia.

De obicei, durerea iradiază de-a lungul membrului superior stîng, dar poate iradia şi bilateral, în ambele membre superioare. La nivelul membrului superior stîng, durerea se poate localiza la cot, antebraţ sau la nivelul articulaţiei radiocarpiane. Pacientul resimte la nivelul mîinii sau antebraţului furnicături sau amorţeală, iar la nivelul braţului o senzaţie de greutate şi de slăbiciune.

Senzaţia de presiune localizată la baza toracelui, greaţa şi vărsăturile incoercibile, pot convinge pacienţii că suferă de „indigestie". În cazul în care evenimentul coronarian acut a fost precedat de o masă bogată, pacientul este cu atît mai convins de acest fapt. Dar vărsăturile şi antiacidele nu reuşesc să amelioreze senzaţia de apăsare, care este persistentă. Frecvent apar transpiraţii profuze şi senzaţie de astenie marcată, care obligă bolnavul să apeleze serviciile de urgenţă, uneori cîteva ore mai tîrziu. „Indigestiile" prelungite, la pacienţi de vîrstă medie sau vîrstnici, trebuie să fie considerate posibile crize cardiace pînă în momentul în care electrocardiogramele seriate sau testele enzimatice exclud această posibilitate. Unii pacienţi cred că au gripă, datorită transpiraţiilor abundente şi senzaţiei de greaţă.

Transpiraţiile profuze, reci apar în mai multe valuri. Greaţa şi vărsăturile sînt constante. Dacă afectarea cardiacă este importantă, pacienţii prezintă astenie marcată, confuzie şi ameţeli asociate cu puls tahicardic, filiform şi hipotensiune. Palpitaţiile sînt simptomatice pentru aritmiile cardiace. Sincopa se datorează hipotensiunii severe, blocurilor cardiace sau unei tahiaritmii (de exemplu: tahicardie sau fibrilaţie ventriculară).

Unii pacienţi cu infarct miocardic au starea generală nemodificată. Au fost descrişi pacienţi cu durere moderată, care le permite deplasarea la medic şi aşteptarea consultului. Aceşti pacienţi nu au simptome asociate (cum ar fi transpiraţii, astenie, greaţă, vărsături).

Uneori, durerea uşoară poate fi ameliorată cînd pacientul ridică braţele deasupra umerilor. Pacienţii sînt găsiţi întinşi în pat, cu mîinile strîngînd tăblia patului. Un pacient a fost găsit agăţat cu mîinile de tocul uşii.

Cînd sînt prezente necroza miocardică severă şi şocul, pacientul este palid, foarte astenic, în imposibilitatea de a sta în ortostatism sau clinostatism fără a avea ameţeli puternice sau sincopă. Extremităţile sînt reci şi umede. Pacientul dă răspunsuri scurte, aproape şoptite. În cele mai multe cazuri, deşi hipotensiunea este severă, gîndirea este clară si raţională; dar cu timpul îşi pot face apariţia confuzia şi comportamentul necooperant, chiar psihotic.

La pacienţii cu necroză ventriculară stîngă întinsă, durerea toracică este însoţită de dispnee severă şi de ortopnee. Pot fi prezente atît durerea cît şi senzaţia de sufocare. Respiraţia este zgomotoasă. Expirul este prelungit şi apar tusea şi wheezingul. Expectoraţia poate fi albă sau sîngerie, rozată, spumoasă (ca semn de insuficienţă cardiacă şi edem pulmonar acut).

De obicei, pulsul este tahicardic (100-120 bătăi/minut). Uneori, poate fi neregulat, datorită extrasistolelor ventriculare. O frecvenţă de peste 140-150 bătăi/minut sugerează tahicardie paroxistică şi impune efectuarea electrocardiogramei pentru stabilirea diagnosticului. În infarctul de perete inferior, pulsul este bradicardic (45-60 bătăi/minut) şi apar blocuri tranzitorii datorită hipertoniei vagale.

Tensiunea arterială este crescută, normală sau scăzută. Hipotensiunea arterială se poate datora pierderii importante de masă musculară ventriculară prin infarct, tahiaritmiei, insuficienţei mitrale acute severe, unui defect de sept interventricular dobîndit, unui reflex vagal cu bradicardie şi hipotensiune sau hipovolemiei secundare unui tratament diuretic excesiv sau unui infarct de ventricul şi atriu drept, cu eliberarea hormonului natriuretic atrial.

Frecvenţa respiratorie poate fi crescută datorită febrei, congestiei şi edemului pulmonar prin afectarea ventriculului stîng, sau datorită trombembolismului pulmonar.

Apariţia febrei semnifică afectare miocardică şi moarte celulară. De obicei, temperatura variază între 39° C-40° C. Febra durează maxim 7 zile, de obicei scăzînd după 2-3 zile. Unii pacienţi nu fac febră. Prezenţa febrei şi a hipersudoraţiei lasă unor subiecţi impresia că au gripă.

De obicei, dimensiunile cordului sînt normale. Zgomotul 1 cardiac este asurzit, producînd un ritm de „tic-tac". La 25%-50% din pacienţi este prezent galopul presistolic sau protodiastolic. Pot exista foarte frecvente extrasistole, ceea ce duce la ritm cardiac neregulat. După 2-3 zile de la debutul durerii (10-25% din cazuri) se poate ausculta o frecătură pericardică. Frecvent, la nivelul bazelor pulmonare sînt prezente raluri crepitante şi subcrepitante.

Absenţa unuia sau a tuturor semnelor fizice descrise nu exclude prezenţa infarctului miocardic. Numărul de leucocite este crescut la valori de 10.000-20.000 de leucocite/mm^3. Leucocitoza survine în primele ore de la debutul durerii şi se poate menţine cîteva zile. Viteza de sedimentare a hematiilor începe să crească după 2-3 zile şi rămîne crescută pentru cîteva săptămîni. De obicei, electrocardiograma este modificată din primele minute de la debutul durerii, dar anomaliile pot să nu apară timp de 24-48 de ore.

În 60-80% din cazuri, electrocardiograma este modificată încă de la prima examinare. Modificarea iniţială este ischemia, cu unde T înalte, ascuţite, evoluînd spre inversarea undelor T. Leziunea miocardică este sugerată de supranivelarea segmentului ST, iar necroza peretelui muscular al inimii este indicată de apariţia undelor Q şi/sau de reducerea cu mai mult de 30% a amplitudinii undelor R. De obicei, infarctul miocardic este produs de ocluzia acută trombotică a unui segment stenozat al arterei coronare. Dacă este obstruată artera coronară dreaptă, undele Q şi modificările ST–T se constată în derivaţiile D II, D III şi aVF. Dacă artera coronară stîngă sau descendenta anterioară sînt afectate, modificările apar în derivaţiile V_1–V_5. La majoritatea pacienţilor, obstrucţia arterei circumflexe determină infarctul peretelui lateral (modificări în derivaţiile V_5–V_6); la acei pacienţi la care irigarea peretelui

inferior al cordului este asigurată de artera circumflexă, obstrucția acesteia produce infarct inferior.

O electrocardiogramă normală în timpul durerii nu exclude diagnosticul de infarct. La unii pacienți cu infarct al peretelui lateral, modificările electrice pot întîrzia două zile sau mai mult. Nivelul enzimelor serice – creatinkinaza-MB (CPK-MB) și aspartat aminotransferaza (AST), este crescut din primele ore, rămînînd ridicate timp de 2-4 zile.

În infarctele de mică întindere, nivelul de bază al CPK poate crește de trei ori fără a depăși limita superioară a concentrației enzimatice.

Folosirea dozării concentrației serice enzimatice totale pentru diagnosticul sau confirmarea infarctului la pacienți cu durere toracică este nespecifică: CPK total poate crește secundar injecțiilor intramusculare, efortului fizic, traumatismelor musculaturii scheletice, bolilor musculare, cardioconversiei, acceselor convulsive, accidentelor vasculare cerebrale sau intervențiilor chirurgicale. În mod curent, testele enzimatice pentru CPK și LDH (lactic dehidrogenază) sînt folosite ca teste de confirmare sau pentru demonstrarea existenței infarctului atunci cînd modificările electrocardiografice sînt nediagnostice sau chiar absente. CPK-MB și LDH_1 sînt eliberate în plasmă în primele ore ale infarctului miocardic. Testul radioimun (RIA) de decelare a CPK-MB are specificitate mai mare decît metoda electroforezei pe gel. Izoenzima cardiacă LDH_1 poate începe să crească peste nivelul LDH_2 (inversarea raportului LDH), chiar dacă nivelul total al LDH nu este crescut. În cele mai multe cazuri, nivelul seric total al LDH este ridicat.

Infarctele non-Q sînt asociate cu supradenivelarea segmentului ST și inversarea undei T, modificări ce revin la normal după cîteva zile sau săptămîni. Se presupune că această formă de infarct implică mai puțină masă musculară decît infarctul transmural, descris mai sus. În ciuda acestui fapt, prognosticul pe termen lung al pacienților cu infarct non-Q nu este mai bun decît al pacienților cu infarct cu undă Q.

Alte investigații utile pentru obiectivarea prezenței infarctului miocardic, la un număr restrîns de pacienți, sînt:

1. Scintigrafia cu ^{99m}Tc pirofosfat pentru marcarea zonei de infarct. Imaginea de „zonă fierbinte" permite estimarea întinderii și localizării infarctului. Explorarea devine pozitivă din ziua a 2-a pînă în ziua a 5-a. Pentru diagnostul de infarct, scintigrafia cu pirofosfat este mai puțin sensibilă decît determinarea CPK-MB.
2. Scintigrafia cu taliu 201 conturează aria infarctizată, care apare ca o „pată rece". Este foarte sensibilă dar nu este specifică și nu permite diferențierea unei cicatrici mai vechi de un infarct recent. Acest test, ca și scintigrafia cu ^{99m}Tc pirofosfat, poate fi folosit pentru diagnosticarea unui infarct recent sau pentru excluderea acestui diagnostic la pacienții care nu sînt consultați în primele 7-14 zile de la debut.
3. Tomografia computerizată este utilizată pentru confirmarea infarctului miocardic recent sau cicatriceal.

Infarctul miocardic poate fi tratat prin una din următoarele procedee:

1. Tratament de susținere: Pacienții sînt internați în unitățile de îngrijire a coronarienilor, unde sînt monitorizați și li se administrează lidocaină intravenos (pentru a preveni aritmiile letale), narcotice, analgezice și cumarinice. Complicațiile (aritmii, șoc, insuficiență cardiacă și embolia) sînt tratate dacă apar.
2. Tromboliza intravenoasă: Dacă infarctul a fost diagnosticat precoce (în primele 4 ore de la debut), se administrează pacientului streptokinază (SK) intravenos sau activator tisular al plasminogenului recombinat (rt-PA). Această terapie conduce la ameliorarea promptă a durerii ca urmare a lizei complete sau parțiale a trombului. Ea este eficace în 70-80% din cazuri. Revascularizarea prin angioplastie coronariană transluminală percutanată (PTCA) poate fi făcută în următoarele 3 zile pentru o dezobstruare mai bună și o permeabilizare de mai lungă durată a vaselor afectate. După angioplastie 80% din vase sînt deschise, iar după o a doua intervenție un total de 95% din arterele tratate sînt patente. Intervenția chirurgicală poate fi necesară pentru a efectua un bypass al arterelor ce nu pot fi permeabilizate prin angioplastie.
3. Tromboliza intracoronariană: În unele centre, trombul este întîi localizat prin angiografie apoi lizat prin infuzia directă intracoronariană de SK sau rt-PA. PTCA sau bypass-ul chirurgical sînt utilizate pentru revascularizarea miocardului care are patul arterial stenozat sau trombozat.

Unii cardiologi evită utilizarea agenților trombolitici, pentru a preveni hemoragiile precoce sau tardive. Ei efectuează direct angioplastia și dezobstruează mecanic vasul trombozat. Administrarea de aspirină per os previne reocluzia după PTCA și este în mod curent utilizată în acest scop.

Restabilirea fluxului prin tromboliză sau angioplastie ameliorează rapid durerea și astfel confirmă diagnosticul într-un mod foarte specific.

2. INSUFICIENȚA CORONARIANĂ ACUTĂ („SINDROMUL CORONARIAN INTERMEDIAR"; ANGINA INSTABILĂ)

Pacienții cu această afecțiune acuză durere retrosternală și toracică anterioară, care durează 20-30 de minute sau mai mult.

Crizele survin în repaus, fără a fi precedate de efort fizic sau agravate de emoții. Simptomele sînt compatibile cu diagnosticul de infarct de miocard. Pacienții trebuie internați în unitățile de îngrijire ale coronarienilor și diagnosticul de infarct va fi exclus așa cum s-a prezentat mai sus.

Cauza durerii toracice prelungite poate fi o mărire progresivă a plăcii aterosclerotice producînd astfel

stenozarea unui vas coronarian, un tromb suprapus pe o placă stenozantă care determină obstrucţia bruscă a vasului sau un spasm al peretelui arterial în zona plăcii aterosclerotice.

Toate investigaţiile arată absenţa infarctului. Prevenirea reapariţiei durerii necesită înţelegerea mecanismului durerii. Dacă toleranţa la efort este păstrată şi crizele de durere apar, în general, dimineaţa este probabil vorba de un spasm coronarian. Acestor pacienţi li se administrează nitraţi şi blocanţi ai canalelor de calciu. Zona stenotică la nivelul căreia tonusul arterial determină obstrucţie completă poate fi dilatată cu cateterul cu balonaş. Pacienţii care prezintă scăderea bruscă şi marcată a toleranţei la efort şi episoade frecvente de durere de repaus pot avea o obstrucţie parţială a vasului coronar determinată de o placă ateromatoasă pe care s-a suprapus un nou tromb. Trombul şi segmentul stenozat se decelează prin coronarografie sau angioscopie (mult mai sensibilă pentru tromboză). Trombii pot fi lizaţi prin injectarea intracoronariană de SK sau rt-PA; vasul stenozat poate fi dilatat prin PTCA. O astfel de terapie ameliorează durerea şi previne recidivele.

Crizele de durere toracică, uneori comparabile cu durerea din infarctul miocardic, pot surveni la adulţi tineri care fumează sau prizează cocaină. Aceşti pacienţi se plîng de dureri toracice, palpitaţii, sincope datorate spasmului coronarian sever şi, în unele cazuri, trombozei coronariene. Ei pot dezvolta un infarct miocardic sau mor prin aritmii maligne, fără a avea un infarct. Crizele dureroase se ameliorează la administrarea intracoronariană de nitroglicerină (în cazul obstrucţiei prin spasmul coronarian intens) şi/sau SK şi dilataţie cu balonaş (în cazul obstrucţiei prin tromboză).

3. ANGINA VARIANTĂ (ANGINA PRINZMETAL)

Pacienţii au toleranţă normală la efort iar durerea, dacă apare, este minimă. Pînă la 30% din pacienţi acuză durere legată de efort. Crizele anginoase apar spontan, în orice parte a zilei, dar mai frecvent în primele ore ale dimineţii. Astfel de crize pot apare repetat într-o anumită parte a zilei şi apoi nu mai apar pînă în ziua următoare. Durerea durează 10-20 de minute, dispare spontan şi reapare în 5-10 minute. Unele crize dureroase pot dura 1-2 ore. Durerea este puternică şi localizată retrosternal; poate iradia în tot toracele anterior, spre gît, regiunea cefalică şi braţe. De obicei, durerea nu este ameliorată de nitroglicerină.

Palpitaţiile, hipersudoraţia, ameţeala şi greaţa sînt frecvent simptome de însoţire. Electrocardiograma efectuată în timpul crizei arată, uzual, supradenivelare sau, rar, subdenivelare a segmentului ST. De asemenea, în cursul durerii pot să apară extrasistole şi crize de tahicardie ventriculară. Monitorizarea electrocardiografică ambulatorie a pacienţilor cu boală coronariană a demonstrat că peste 70% din crizele de ischemie, demonstrate prin modificări ale segmentului ST, sînt nedureroase.

Cauza durerii toracice apărute spontan, cu sau fără modificarea toleranţei la efort, este spasmul unei artere coronare mari, de obicei la nivelul unei stenoze arteriale aterosclerotice. Astfel de leziuni sînt situate în segmentul proximal al arterelor coronariene mari. Unii pacienţi au afectat un singur ram coronarian, alţii pot avea afectate toate cele trei ramuri coronariene. Aproximativ 10% din pacienţii cu dureri toracice induse de spasm au coronare normale.

Spasmul spontan a fost evidenţiat în timpul angiografiei; în secţia de cateterism cardiac s-a obţinut ameliorarea acestuia prin injectarea intracoronariană de nitroglicerină. Odată cu dilatarea segmentului spastic, durerea toracică este de obicei ameliorată. Pacienţilor suspecţi li s-a administrat ergonovină în timpul cateterizării pentru a se provoca spasmul arterial coronarian, care reproduce durerea şi confirmă diagnosticul. Afecţiunea răspunde la tratament oral cu blocante de calciu şi nitraţi (90% din pacienţi răspund pozitiv). Zona stenozată (în care se produce spasmul) este dilatată cu un cateter cu balonaş sau este şuntată prin by-pass coronarian cu implantarea chirurgicală a unei grefe din artera mamară internă.

Starea pacienţilor cu angină variantă produsă de spasm poate fi agravată prin utilizarea beta-blocantelor (propranolol, nadolol, metoprolol), deoarece spasmul coronarian este probabil mediat de alfa-receptori şi beta-blocantele lasă neblocaţi alfa-receptorii adrenergici coronaroconstrictori.

4. A. DUREREA ESOFAGIANĂ (DISFUNCŢII MOTORII ŞI BOALA DE REFLUX GASTROESOFAGIAN).

Se estimează că 5-10% din pacienţii internaţi în unităţile de îngrijire a coronarienilor cu durere sugestivă de infarct miocardic suferă de disfuncţii motorii esofagiene sau de boala de reflux gastroesofagian. La aceşti pacienţi nu se evidenţiază modificări de infarct (electrocardiografice şi enzimatice). Coronarografiile realizate după excluderea infarctului acut sînt, de obicei, normale.

Durerea descrisă de aceşti pacienţi este, de obicei, localizată retrosternal, sau în hemitoracele anterior stîng, sau la nivelul întregului torace anterior. Este descrisă ca o presiune, ca o constricţie sau avînd caracter de strivire. Durerea iradiază în unul sau ambele braţe, în epigastru, spre gît, mandibulă sau posterior. Durerea poate fi precipitată de efortul fizic sau emoţii sau poate debuta spontan, fără cauze evidente. Rareori începe în timpul deglutiţiei. Poate fi ameliorată de nitroglicerină, ca şi durerea toracică de cauză coronariană. Durerea produsă de disfuncţiile motorii esofagiene este dificil de diferenţiat de angina pectorală doar pe date de anamneză şi examen obiectiv.Evaluarea ulterioară a pacienţilor cu suspiciune de angină pectorală include electrocardiograma de efort, testul de stress cu thalium, ecocardiografia şi, în cazuri dubitative, angiografia coronariană. În plus, se poate utiliza monitorizarea electrocardiografică ambulatorie, în încercarea de înregistrare a modificărilor ischemice asociate sau nu cu crize dureroase spontane. La pacienţii fără modificări cardiace care acuză frecvent dureri toracice

supărătoare trebuie cercetată o cauză esofagiană a durerii. Investigațiile utilizate în acest scop nu au fost standardizate pe un număr mare de pacienți de control, cu sau fără durere toracică, așa încît criteriile de diagnostic propuse nu au fost riguros validate.

Presiunea intraesofagiană se poate măsura la diverse niveluri și pe o perioadă de pînă la 24 h, printr-un sistem manometric dispus intraesofagian. Un pH-metru dispus la 5 cm deasupra sfincterului esofagian inferior măsoară scăderea a pH-ului pînă la valori acide, demonstrînd refluxul gastroesofagian. Pentru ca un test să fie cert pozitiv este necesar ca declanșarea și persistența durerii să fie corelată cu înregistrarea unor tulburări motorii, cum sînt: spasmul esofagian difuz, spasmul esofagian etajat, hipertensiunea sfincterului esofagian distal, achalazia clasică sau achalazia viguroasă. Durerea începe întotdeauna cînd există reflux (demonstrat prin modificarea pH-ului). Dacă manometria pe termen scurt și monitorizarea pH-ului au avut rezultate slabe în surprinderea unei crize de durere tipică, se folosește monitorizarea pe 24 h pentru a crește probabilitatea surprinderii unor asemenea evenimente.

În plus, un test de provocare a refluxului – precum introducerea de acid clorhidric diluat în esofag (testul Bernstein) – poate fi folosit pentru declanșarea unei crize de durere tipică. Poate fi utilizat edrofoniu pentru a induce o criză de durere pseudoanginoasă și o disfuncție motorie esofagiană înregistrabilă. Prin utilizarea monitorizării prelungite și a testelor de provocare, aproximativ 50% din pacienții cu dureri toracice simptomatice și cu artere coronare normale la angiografie sînt diagnosticați ca avînd dureri toracice de origine esofagiană. Esofagita dovedită endoscopic se corelează frecvent cu durerea indusă de refluxul gastroesofagian sau cu disfuncțiile motorii esofagiene.

Esofagitele sînt tratate cu antiacide și/sau blocante-H_2. Presiunea la nivelul sfincterului esofagian inferior este crescută prin administrarea de metoclopramid. Disfuncțiile motorii esofagiene au fost tratate eficient folosind nifedipină și nitrați la pacienții cu sfincterul esofagian inferior hiperton. Tratamentul chirurgical al tulburărilor motorii esofagiene este încă în curs de evaluare.

Pacienții cu durere retrosternală de durată scurtă, pseudoanginoasă, care au coronarografie normală constituie un grup heterogen de subiecți. Unii subiecți au durere de origine esofagiană, iar alții de cauză ischemică – demonstrată prin teste de stress și prin monitorizare ambulatorie; un al treilea grup de subiecți au dureri toracice de cauză funcțională, posibil psihogenă.

Pacienții cu reflux gastroesofagian pot să nu prezinte dureri cu caracter anginos. Ei acuză doar o senzație de arsură retrosternală ameliorată de antiacide și precipitată sau agravată de răcoritoare ce conțin cofeină, de cafea, de sucuri de citrice, de suc de roșii și de mîncăruri condimentate. Refluxul poate fi însoțit de gust amar sau de pirozis. Decubitul dorsal după o masă bogată provoacă o durere retrosternală cu caracter de arsură. Refluxul nocturn și aspirarea materialului de reflux provoacă tuse și wheezing, trezind pacientul din somn. Aspirarea recurentă a materialului de reflux conduce la bronșite cronice sau la pneumonii frecvente. Intervențiile chirurgicale antireflux sînt recomandate pacienților care au complicații pulmonare sau dureri toracice refractare.

Deoarece disfuncțiile esofagiene și bolile coronare sînt frecvente după 40 de ani, este posibil ca unii pacienți să aibă dureri cu caracter anginos induse atît de boala coronariană cît și de disfuncțiile motorii sau de refluxul esofagian.

B. Esofagitele infecțioase. Se manifestă prin dureri cu caracter de arsură, constante sau intermitente, localizate retroxifoidian sau parasternal, intensificate prin deglutiție. Hematemeza, melena și uneori febra sînt simptomele asociate. Durerea se poate declanșa brusc și reapare la intervale variabile de timp (săptămîni sau luni) după ce a răspuns pozitiv la terapie. Odată instalată, durerea toracică durează zile sau săptămîni pînă este tratată. Intensitatea durerii variază de la ușoară (disconfort tolerabil) pînă la severă, necesitînd internarea în spital. De obicei, aceste afecțiuni apar la pacienții cu SIDA sau la cei imunodeprimați (de exemplu: diabetici, vîrstnici malnutriți, pacienți sub corticoterapie, antibioterapie sau cei care au suferit transplant de măduvă osoasă).

1. Esofagita candidozică. Esofagita candidozică este asociată cu afte bucale în primul rînd la pacienții cu SIDA (90-100%), dar și la pacienți cu alte afecțiuni. Esofagografia cu dublu contrast arată plăci mici liniare verticale, pseudomembrane și hipokinezie esofagiană. În cazurile severe apar placardele candidozice. În aceste cazuri peretele esofagian prezintă un contur neregulat, aspectul fiind legat de prezența placardelor și a ulcerațiilor confluente. La pacienții cu esofagită candidozică cronică apare stenoza marcată a lumenului, ducînd la disfagie severă. La endoscopie se observă plăci albe, pseudomembrane diseminate, ulcerații și o mucoasă friabilă, sîngerîndă. De la nivelul plăcilor și exudatului se pot preleva prin periaj probe pentru frotiu, care se colorează Gram, cu metenamină argentică sau PAS. Formele miceliare și blastosporii în număr mare au valoare diagnostică. Biopsiile recoltate de la nivelul mucoasei și colorarea materialului bioptic cu metenamină identifică miceliile. Această afecțiune răspunde la tratamentul oral cu fluconazole sau intravenos cu amfotericină.

2. Esofagita cu virus herpes simplex (VHS). Virusul herpes simplex determină apariția unei esofagite severe – în special la pacienții cu SIDA, rareori la indivizii normali. Esofagografia vizualizează ulcerații herpetice. La endoscopie sînt evidențiate vezicule și ulcerații mici sau confluente. Leziunile herpetice apar și în cavitatea bucală și în cea nazală, fiind un argument pentru etiologia herpetică a afecțiunii esofagiene. Diagnosticul se face prin periajul bioptic al zonei ulcerate și cultura

materialului biopsiat. Această afecţiune răspunde la tratamentul cu acyclovir.

3. Esofagita cu virus citomegalic (VCM). Esofagitele cu virus citomegalic determină o simptomatologie similară celei cu VHS. Endoscopia arată ulceraţii serpiginoase sau confluente. Diagnosticul pozitiv necesită efectuarea biopsiei din centrul ulceraţiei şi depinde de studii imunohistologice şi culturi virale.

Bolnavii de SIDA dezvoltă frecvent esofagite asociate cu dureri toracice şi odinofagie. Agenţii etiologici principali sînt Candida, VHS şi VCM. Ulceraţiile produse de VHS şi de VCM se pot suprainfecta cu specii de Candida. Rareori limfomul esofagian determină odinofagie şi dureri toracice.

Cel mai frecvent, durerea retrosternală la pacienţii cu SIDA este datorată esofagitei. În SIDA apar rareori cazuri de pericardită purulentă sau tuberculoasă, dar durerea pericardică are caractere diferite şi este însoţită de frecătură pericardică şi/sau lichid pericardic.

5. DUREREA MUSCULOSCHELETICĂ DE PERETE TORACIC

A. Costocondritele. Se manifestă prin durere spontană localizată parasternal stîng, de la al treilea pînă la al cincilea cartilaj costal. Durerea este persistentă, ascuţită sau ca o apăsare şi se asociază frecvent cu sensibilitate la palparea cartilajelor afectate. Rareori, cartilajul afectat este edemaţiat şi mărit de volum (sindromul Tietze); de obicei este doar sensibil la palpare. Examinatorul poate localiza aria hipersensibilă prin presiune digitală pe torace; aceasta poate fi limitată la dimensiunile unei monede. Durerea resimţită de pacienţi este precipitată la mers sau la urcatul scărilor. Asocierea durerii cu efortul fizic mimează angina pectorală. Durerea toracică la efort asociată cu afecţiuni ale peretelui toracic este mai degrabă datorată frecării, stimulării zonei hipersensibile prin balansarea normală a braţelor în timpul mersului. Durerea poate fi provocată de contactul inimii cu peretele toracic în timpul efortului fizic sau de mişcările peretelui toracic din timpul hiperventilaţiei apărute la efortul fizic. În alte cazuri, durerea apare spontan, nefiind precipitată de efortul fizic, durînd de la 4-5 secunde la cîteva minute, ore sau chiar zile. Durerea poate iradia în axila stîngă sau chiar în braţul stîng. La unii pacienţi, durerea începe la cîteva minute după o perioadă de efort şi durează cîteva ore. Mulţi dintre cei care suferă de această boală sînt convinşi că au o afecţiune cardiacă severă. Aceştia fac crize de anxietate, cu hipersudoraţie, tremor, ameţeli şi greaţă asociate durerilor toracice intense. Dacă în plus bolnavul hiperventilează, pe electrocardiogramă apar modificări ale segmentului ST şi ale undei T, mimînd o boală coronariană.

La unii pacienţi dintre aceşti pacienţi, o durere similară de perete toracic poate fi provocată rugînd bolnavul să inspire adînc, cu umerii traşi înapoi şi cu gîtul în extensie, în timp ce examinatorul tracţionează spre posterior braţele pacientului (manevra „cocoşului care cîntă").

Încercarea de abducţie sau adducţie a braţului stîng împotriva rezistenţei opuse de examinator, provoacă dureri similare celor spontane. Încrucişarea braţelor anterior, în poziţia de adducţie extremă (braţele înconjurînd toracele, ca şi cînd s-ar îmbrăţişa puternic pe sine) declanşează, de asemenea, durerea.Cheia diagnosticului este palparea zonei sensibile sau efectuarea unor mişcări ale toracelui sau ale braţelor care provoacă o durere similară calitativ, localizată în aceeaşi zonă ca şi durerea spontană. De obicei, durerea provocată nu persistă după îndepărtarea stimulului dureros.

Acest tip de durere poate apărea fără sensibilitate locală asociată şi fără a fi precipitată de mişcări ale corpului, fiind datorată probabil anxietăţii, hiperventilaţiei sau altor mecanisme psihogene.

De obicei, examenul clinic al cordului este normal; totuşi, unii pacienţi au click mezosistolic şi/sau suflu în focarul mitral, sugerînd un prolaps de valvă mitrală. Se pare că există o corelaţie între prolapsul de valvă mitrală şi sindromul dureros toracic.

Pacienţii cu durere de perete toracic au electrocardiograma (de repaus şi de efort), testele de stress cu taliu şi coronarografia normale.

Unii clinicieni prescriu antiinflamatorii nesteroidiene pentru tratarea acestei afecţiuni, dar nu există nici o dovadă a eficienţei lor. S-a observat un răspuns variabil la acest tratament, în unele cazuri înregistrîndu-se o ameliorare a simptomatologiei iar în altele agravarea acesteia, prin apariţia unor leziuni de esofagită şi gastrită induse de antiinflamatoarele nesteroidiene.

Autorii acestei cărţi opinează pentru tratarea acestui tip de dureri prin psihoterapie, compresii locale calde şi umede şi gimnastică medicală, intervenţii care pot ţine sub control sau chiar înlătură durerea toracică. Rareori, costocondrita cu durere toracică este corelată cu afecţiuni specifice, precum gonoreea, artrita reumatoidă, sindromul Reiter sau mielomul multiplu.

Aproximativ 5-10% din pacienţii cu angină pectorală prin boală coronariană ischemică au ca simptom asociat durerea de perete toracic. Aceasta este frecventă, de asemenea, după incizia chirurgicală pentru bypass coronarian. Rareori este prezentă la pacienţii cu infarct miocardic acut.

B. Miozita pectorală. Este un sindrom dureros al peretelui toracic manifestat prin sensibilitate extremă localizată în masa musculară a marelui pectoral stîng. Durerea survine spontan, este puternică şi continuă. Mişcarea braţului şi respiraţia profundă intensifică durerea. Pacienţii cu durere parietală toracică prelungită pot fi internaţi în unităţile coronariene pentru excluderea diagnosticului de infarct miocardic.

C. Sindromul „înţepăturilor" precordiale. Debutează brusc prin durere ascuţită, cu caracter de înţepătură, la pacienţii aflaţi în repaus sau în timpul unui efort mediu (cum ar fi: o plimbare uşoară, greblatul frunzelor, măturatul podelei, aplecatul în faţă la ieşirea din maşină). Durerea

este localizată pe o suprafață mică, situată lîngă sau sub mamelonul stîng la bărbat sau dedesubtul glandei mamare stîngi la femeie și nu iradiază. U nii pacienți resimt o senzație ca „un fel de reținere" atunci cînd încearcă să inspire profund după debutul durerii. Majoritatea pacienților rămîn nemișcați de teamă că schimbarea poziției va intensifica durerea. Respirația devine superficială și polipneică. Pacienții au observat că disconfortul diminuă dacă își îndreaptă spatele și umerii sau că durerea dispare, la fel de brusc cum a început, după un inspir adînc, forțat. De obicei, crizele durează cîteva minute. Ele pot fi urmate de durere reziduală, cu durată variabilă (de obicei, mai puțin de jumătate de oră). În general, nu există sensibilitate la palpare în aria de proiecție a durerii. Majoritatea crizelor nu sînt obiectivate iar pacienții nu le pot provoca. Pot apărea o singură dată, dar mai frecvent sînt recurente, la intervale de timp variabile (zile sau luni). Majoritatea crizelor s-au descris la pacienți sub 35 ani. Afecțiunea survine cu frecvență egală la ambele sexe.

Un pacient a descris o durere similară, localizată în dreapta, dar aceasta a fost o situație neobișnuită.

Examenul radiologic pulmonar și electrocardiograma sînt normale. Nici o boală de fond nu e asociată cu acest sindrom. Eventual, accesele cedează spontan. Nu există terapie eficientă. Este importantă recunoașterea acestei condiții și a naturii ei benigne, astfel încît pacientul să fie sfătuit să nu se supună unor teste exhaustive și posibil hazardate pentru presupuse afecțiuni cardiace sau pulmonare.

Rezumînd, durerea toracică musculoscheletală sau parietală are următoarele caracteristici:

1. Survine adesea în repaus; dacă este asociată cu efortul, cedează în cîteva secunde de la încetarea acestuia.
2. Există sensibilitate parietală locală, la nivel parasternal stîng sau drept, sau în zona mamelonară stîngă. Această caracteristică nu se întîlnește în sindromul „înțepăturilor" precordiale.
3. Caracter de junghi, cu durată de cîteva secunde.
4. Caracter de jenă, cu durată de cîteva zile
5. Ameliorare pasageră prin căldură locală, masaj, apăsare cu mîna, injecții cu lidocaină sau prin schimbarea poziției brațului stîng sau a corpului (răsucirea de pe o parte pe alta). Inspirul profund sau ortostatismul pot ameliora simptomele din sindromul „înțepăturilor" precordiale.
6. Poate fi reprodusă (localizare și caractere similare) prin mișcarea brațului sau a peretelui toracic sau prin presiune pe zona dureroasă.
7. Electrocardiograma (de repaus și de effort), testele de effort cu taliu, examenul radiologic pulmonar sau coronarografia sînt în general normale.

6. A. DUREREA TORACICĂ LEGATĂ DE ANXIETATE. Mai multe tipuri de durere toracică au fost asociate cu anxietatea. Același pacient poate prezenta unul sau mai multe din aceste tipuri de durere:

1. Durere ascuțită sau ca un junghi, localizată parasternal stîng. Durerea apare și dispare brusc, durînd doar 2-3 secunde; în următoarele 5-20 de minute poate reapare de mai multe ori pe minut. Bolnavul poate prezenta hiperestezie locală în regiunea dureroasă.
2. Durere constantă, persistentă, localizată deasupra sînului stîng, cu durată de ore sau zile și fără legătură cu efortul fizic.
3. Durere retrosternală cu caracter constrictiv sau de apăsare, care mimează o angină variantă. Pacienții acuză o senzație de constricție sau de „nod în gît" la deglutiție. Durerea poate iradia spre partea stîngă a gîtului și spre brațul stîng, mimînd o afecțiune coronariană.

B. Atacurile de panică. Pacienții cu atacuri de panică au și alte manifestări care se adaugă celor descrise mai sus. Manifestările însoțesc durerea toracică sau apar independent de aceasta. Ele sînt următoarele:

1. Transpirațiile profuze. Acestea pot preceda sau acompania durerea toracică și pot necesita folosirea unui prosop și schimbarea așternuturilor. Hipersudorația afectează gîtul, axilele, toracele anterior, fosa antecubitală și spatele.
2. Palpitațiile – senzația că inima bate rapid și cu putere, aproape de peretele toracic.
3. O stare subiectivă de teamă și de tensiune. Apar senzația de neliniște, insomnia sau nervozitatea. De asemenea, poate fi prezent sentimentul fatalității.
4. Senzația unui „tremor interior". Pacientul se simte ca și cînd ar tremura, dar mîinile sale nu tremură.
5. Claustrofobia – o senzație de disconfort extrem și de tensiune în spațiile închise. Astfel de pacienți doresc să se asigure că există o ieșire atunci cînd intră într-o încăpere.
6. Confuzie, dezorientare sau ameteli
7. Greața și vărsăturile
8. Respirație superficială – senzația de sufocare sau impresia că nu pot efectua un inspir profund, eficient.

Unul, mai multe sau toate aceste simptome pot fi prezente la un anumit pacient, în timpul crizelor. Frecvent, bolnavii sînt anxioși, cu palme moi și umede, prezintă tahicardie, extrasistole și tensiune arterială sistolică crescută. Simptomele nu sînt continue și apar frecvent noaptea, dimineața devreme sau în momentele liniștite ale zilei. Atacul durează 30-60 de minute și se declanșează, de obicei, brusc.

Pacienții cu senzație de presiune sau constricție retrosternală pot avea teste electrografice de efort fals pozitive. De obicei, coronarografia este normală.

Un număr mic de pacienți care au astfel de manifestări pot avea hipertiroidie sau feocromocitom.

Uneori, pacienții dependenți de Diazepam (Valium) sau de alte antidepresive prezintă la sistarea medicației ,timp de 5-7 zile, simptome severe asemănătoare atacului de

panică (precum durere toracică, greaţă, hipersudoraţie matinală). De obicei, ei sînt diagnosticaţi ca anxioşi în loc să fie consideraţi ca avînd sindrom de sevraj şi li se administrează mai mult diazepam – restabilind dependenţa.

În unele cazuri, pacienţii cu atac de panică au fost internaţi în unităţile de îngrijire ale coronarienilor, datorită durerilor toracice cu caracter de zdrobire, dar toate investigaţiile au fost negative. Atacurile de panică sînt mai frecvente la adulţii tineri, la care bolile cardiace au o prevalenţă scăzută.

7. HIPERVENTILAŢIA

Acesta este un alt simptom legat de anxietate. Pacienţii prezintă tahipnee, ameţeli, furnicături şi senzaţie de căldură la nivelul feţei şi mîinilor şi, uneori, spasme dureroase ale carpului, dureri toracice şi abdominale. Alţi pacienţi, fără tahipnee, acuză ameţeli şi crize dureroase toracice. Aceştia au un inspir profund şi un expir prelungit (oftează), fără a respira mai rapid decît normal. Durerea toracică poate fi provocată, cerînd acestor subiecţi să respire repede şi adînc, timp de 1-2 minute. Studiile au arătat că la 39-42% din respectivii pacienţi durerea a putut fi indusă prin hiperventilaţie. Deoarece inversarea undei T şi subdenivelarea segmentului ST pot, de asemenea, să apară prin hiperventilaţie, unii pacienţi sînt diagnosticaţi cu boală coronariană şi internaţi în unităţi de îngrijire ale coronarienilor (unde sînt supuşi chiar coronarografiei.

Tratamentul hiperventilaţiei acute se începe punînd pacientul să respire într-o pungă de hîrtie şi astfel să reinspire aerul bogat în CO_2 expirat anterior. Calmarea pacientului şi sedarea uşoară sînt folositoare. Cei mai mulţi pacienţi cu atacuri recurente răspund bine la psihoterapie, învăţînd să-şi controleze respiraţia şi prin ea simptomatologia.

Această formă de abordare este posibilă dacă pacientul este conştient de asocierea simptomatologiei cu respiraţia polipneică sau profundă. Relaţia dintre ele este demonstrată clar în timpul celor 2 minute ale testului de hiperventilaţie descris mai sus. Totuşi nu trebuie să ne pripim, considerînd că simptomatologia se datorează exclusiv unei hiperventilaţii psihogene, deoarece pacienţii cu boli cardiace organice pot prezenta, secundar, hiperventilaţie. La un pacient cunoscut ca fiind cardiac sau cu afectare cardiacă secundară altei boli (cum ar fi: sclerodermia, siclemia), este necesară o evaluare atentă a durerilor toracice sau a respiraţiei superficiale. Au existat pacienţi cu boli cardiace, care la camera de gardă au fost diagnosticaţi ca avînd hiperventilaţie psihogenă şi cărora li s-a permis să se reîntoarcă la domiciliu unde, în lipsa asistenţei medicale, a survenit decesul.

8. PERICARDITA ACUTĂ

Această afecţiune debutează cu unul din următoarele tipuri de durere toracică:

1. Durere retrosternală descrisă diferit – surdă, ca o apăsare, constrictivă, ca o strîngere sau ca o încordare, care mimează durerea din infarctul miocardic.
2. Durere ascuţită, ca un junghi, cu localizare în regiunea anterolaterală stîngă şi retrosternală, uneori apărînd şi în regiunea anterolaterală dreaptă. Durerea se accentuează după inspirul profund, tuse, deglutiţie, decubit dorsal sau lateral stîng şi se ameliorează prin oprirea respiraţiei şi adoptarea poziţiei şezînd, aplecat înainte sau ortostatice.

A. Pericardita virală sau idiopatică. Sînt prezente unul sau ambele tipuri de durere. Frecvent, pacientul are febră, care precede sau este simultană cu durerea. Temperatura poate varia între 38° C şi 39,5° C.

Durerea din pericardită iradiază spre umărul stîng, în regiunea suprascapulară dreaptă şi/sau stîngă (marginea muşchiului trapez) şi în partea stîngă a gîtului. La unii pacienţi durerea iradiază în zona interscapulară sau în epigastru.Uneori, durerea este simţită la nivelul mandibulei, urechii, gîtului sau braţelor.

La examenul fizic se constată febră, tahicardie proporţională cu creşterea temperaturii, tensiunea arterială fiind normală. Cînd nu există revărsat pericardic, dimensiunile cordului sînt normale. Parastenal stîng apare frecătură pericardică, care se auscultă cu pacientul în decubit dorsal sau lateral stîng sau aplecat înainte. Uneori, frecătura este auscultată doar în regiunea toracică dorsală.

Frecătura din pericarditele virale sau idiopatice apare simultan cu durerea şi nu după 2 sau 3 zile, aşa cum se întîmplă la pacienţii cu infarct miocardic transmural. Febra poate fi prezentă din prima zi în pericarditele acute, pe cînd în infarctul miocardic apare de obicei după 1-2 zile.

În cazuri deosebite, infarctul miocardic poate să nu fie însoţit de durere, prima manifestare a afecţiunii fiind pericardita asociată, cu debut în a doua sau a treia zi. Aceasta mimează clinic o pericardită virală, electrocardiograma însă tranşează diagnosticul.

În cele mai multe cazuri de pericardită acută, pe electrocardiogramă apare supradenivelarea segmentului ST de 1-3 mm, în derivaţiile DI, DII, DIII, aVL, aVF şi de la V_2 sau V_3 pînă la V_6. În derivaţiile aVR şi V_1 subdenivelare de segment ST. Frecvent, este întîlnită şi subdenivelarea de segment PR. Undele T rămîn cu amplitudine mică şi este posibilă inversarea lor după 5 sau 6 zile. În infarct există inversarea undelor T, în asociere cu o supradenivelare de segment ST. Undele Q şi scăderea amplitudinii undelor R nu apar în pericarditele acute. Este posibil să nu apară nici inversarea undei T. În unele cazuri, în care se auscultă frecătură pericardică, electrocardiograma poate fi normală. De obicei, supradenivelarea de segment ST revine la normal după 5-7 zile dar inversarea undei T persistă indefinit sau revine la normal după 2-4 luni.

Dozarea seriată a enzimelor serice poate evidenţia o creştere nespecifică a nivelelor AST şi lactic dehidrogenazei. Ocazional, au fost descrise modificări ale izoenzimelor

LDH şi CPK, asemănătoare celor din infarct, dar astfel de cazuri sînt rare. Un studiu recent din Finlanda a arătat că 60-70% din soldaţii cu pericardită idiopatică au avut niveluri crescute ale CPK - MB în primele 48 de ore ale bolii. În cadrul pericarditelor virale sau idiopatice apare frecvent leucocitoză cu 12.000-14.000 leucocite/mm^3 iar viteza de sedimentare poate fi crescută. Ecocardiografia bidimensională (2D) este normală sau vizualizează lichid pericardic în cantitate mică. Epanşamentul pericardic poate produce mărirea globală a dimensiunilor cordului, fără semne de stază pulmonară. În pericardite poate să apară un mic revărsat lichidian pleural şi infiltrate pulmonare datorate atelectaziei sau pneumoniei.

Pericardita este urmarea unei infecţii virale (cu virus coxsackie B, virus Echo, virus gripal, virus Epstein-Barr) sau este idiopatică. Pentru pericardita idiopatică se incriminează un mecanism autoimun.

Pericarditele secundare infecţiilor cu germeni piogeni sau tuberculozei trebuie diferenţiate de pericarditele virale sau din bolile autoimune.

B. Pericardita bacteriană. Pericardita acută bacteriană este, uzual, determinată de stafilococi şi de germeni enterali gram negativi. Lichidul pericardic este purulent şi conţine bacterii. Această afecţiune apare frecvent după chirurgie toracică sau la pacienţi imunodeprimaţi. Febra poate precede cu cîteva zile durerea toracică. Pericardita bacteriană poate să apară şi la pacienţii cu pneumonie şi empiem, la cei care au avut frison şi febră datorate bacteriemiei, la pacienţi cu endocardită şi abcese miocardice secundare unei bacteriemii cu meningococ precum şi la pacienţi cu abcese hepatice diseminate.

În pericardita bacteriană, există un revărsat pericardic important, cu turgescenţa venelor jugulare, frecătură pericardică, cardiomegalie – clinic şi radiologic, respiraţie superficială, frisoane, febră, hepatomegalie şi sindrom lichidian pleural. Ecocardiografia confirmă prezenţa epanşamentului pericardic iar pericardiocenteza va evacua un lichid cu caracter de exudat, cu 50.000 neutrofile/mm^3. Frotiurile colorate Gram şi culturile din lichidul evacuat vor identifica agentul patogen.

Pentru tratarea bolii sînt necesare drenajul chirurgical al lichidului pericardic purulent şi antibioterapia pe cale i.v. Pot fi utile toracotomia şi drenajul lichidului purulent cloazonat pericardic sau pleural. Tratamentul agresiv antibiotic şi chirurgical scade rata mortalităţii de la 30% la mai puţin de 10%.

C. Pericardita tuberculoasă. Pericardita tuberculoasă poate mima pericardita virală, fiind de obicei (50% din cazuri) mărturia unei tuberculoze pulmonare sau mediastinale sechelare. Intradermoreacţia la tuberculină este fals negativă în 30% din cazuri. Diagnosticul se confirmă prin însămînţarea lichidului pericardic pe medii de cultură sau prin biopsie pericardică. În unele cazuri, terapia tuberculostatică este iniţiată empiric, înainte de confirmarea diagnosticului.

Alte cauze de pericardită acută sînt: tumorile maligne şi lupusul eritematos diseminat. Tumorile sînt diagnosticate prin teste citologice ale lichidului pericardic după pericardiocenteză sau prin biopsie pericardică. Lupusul se manifestă prin artralgii, erupţie eritematoasă facială, afectare renală, durere pleurală, anemie, leucopenie, trombocitopenie şi prezenţa de anticorpi antinucleari şi/sau celule lupice.

Hipersensibilitatea la anumite medicamente cum ar fi fenitoina (Dilantin), hidralazina (Apresoline), procainamida, dantrolene, metisergida şi cromolin sodic se poate manifesta prin pericardită. În acest caz atitudinea terapeutică care se impune este oprirea administrării medicamentelor incriminate.

Pericardita poate apărea la o săptămînă după un infarct miocardic (sindromul Dressler), după chirurgia cardiacă, după traumatisme ale cordului sau după radioterapie la nivelul mediastinului.

Pericarditele virale şi idiopatice, pericarditele induse de administrarea unor medicamente, pericarditele post intervenţii chirurgicale şi post infarct răspund prompt la tratamentul oral cu prednison (20–60 mg/zi). Recăderile şi recurenţele pot urma reducerii dozei sau administrării discontinue de corticosteroizi la 1/3 din pacienţi.

Complicaţiile pericarditei sînt: tamponada cardiacă, cu semne de insuficienţă cardiacă dreaptă şi hipotensiune arterială, şi pericardita constrictivă, care se poate manifesta similar. Diagnosticul diferenţial între tamponadă şi pericardita constrictivă este făcut prin ecografia 2D. Epanşamentul pericardic în asociere cu pericardita constrictivă generează tamponadă cardiacă.

Majoritatea pacienţilor cu pericardită virală sau idiopatică se vindecă fără sechele. Unii pacienţi dezvoltă tamponadă cardiacă şi/sau pericardită constrictivă; în această situaţie este necesară pericardiocenteza şi/sau intervenţia chirurgicală. Pacienţii cu pericardită de cauză specifică (metastază carcinomatoasă, mezoteliom, tuberculoză, infecţie bacteriană sau lupus eritematos) reprezintă mai puţin de 15% dintre toate cazurile de pericardita acută.

9. TROMBOEMBOLISMUL PULMONAR MASIV ACUT

Tromboembolismul pulmonar masiv acut este asociat cu durere retrosternală, intensă, cu caracter constrictiv sau de strivire. Embolii iau naştere în venele mari ale coapsei sau ale pelvisului şi sînt suficient de mari pentru a obstrua una sau ambele artere pulmonare principale. Volumul unui tromb ce se întinde de la nivelul gambei pînă la nivelul coapsei este de aproximativ 100 ml. Tromboembolismul pulmonar masiv este definit ca fiind obstrucţia embolică sau trombotică care reduce cu peste 50% circulaţia pulmonară. În plus, pe lîngă durerea retrosternală intensă, aceşti pacienţi dezvoltă şi dispnee severă, wheezing şi o hipotensiune marcată, tinzînd iniţial spre normalizare, dar

reapărînd ulterior. În plus, apare turgescenţă jugulară şi durere în hipocondrul drept prin congestie hepatică acută. Galopul ventricular drept şi tahicardia marcată sînt prezente. Unii pacienţi pot dezvolta fibrilaţie sau tahicardie atrială. Electrocardiograma evidenţiază un aspect de S_1Q_3 şi T_3 inversat sau de bloc complet sau incomplet de ramură dreaptă, dar şi inversarea undei T în derivaţiile V_1, V_2, V_3. Radiografia pulmonară este normală sau vizualizează o opacitate hilară, unilaterală, şi hipertransparenţă de partea afectată prin diminuarea vascularizaţiei pulmonare (semnul Westermark). Scintigrama pulmonară de perfuzie va arăta absenţa totală a perfuziei la un plămîn şi parţială la celălalt. Angiografia pulmonară poate evidenţia ocluzia unei artere pulmonare principale sau a mai multor artere lobare sau segmentare într-un plămîn şi o ocluzie parţială în celălalt. În trecut, embolectomia chirurgicală a avut ca rezultat o rată a mortalităţii de 50-61%; această modalitate terapeutică a fost în general abandonată, fiind înlocuită cu terapia trombolitică şi administrarea intravenoasă de heparină la pacienţii relativ stabili. Embolectomia este utilizată acum doar pentru pacienţii cu stop cardiac sau la care tratamentul trombolitic nu a dat rezultate. Rezultatele acestei intervenţii operatorii s-au îmbunătăţit de la apariţia circulaţiei extracorporeale; mortalitatea evaluată recent este în limitele a 11-31%.

Existenţa manifestărilor clinice de flebită sau de tromboză venoasă ale membrelor (de exemplu: durere profundă şi edem al membrului inferior) se constată doar la un număr mic de pacienţi.

Dintre factorii de risc care cresc incidenţa formării trombilor la nivelul membrelor inferioare sau pelvisului şi a emboliilor secundare enumerăm:

1. Imobilizarea (de exemplu: repaus la pat, drumuri lungi cu automobilul sau avionul, imobilizarea în aparat ghipsat şi paralizii ale membrelor inferioare prin accidente vasculare cerebrale sau leziuni ale măduvei spinării)
2. Intervenţii chirurgicale recente – 30% din pacienţii care au suferit intervenţii chirurgicale abdominale majore dezvoltă tromboze ale gambei, după 40 de ani. La o cincime dintre aceştia (6% din total) trombul se propagă din venele ilio-femurale şi doar 50% din ei (3% din total) dezvoltă tromboembolism pulmonar. Dintre pacienţii care au suferit intervenţii chirurgicale la nivelul şoldului, 70-80% dezvoltă tromboze la nivelul membrelor inferioare, această complicaţie apărînd şi la 22% dintre pacienţii care au suferit un infarct miocardic.
3. Graviditatea.
4. Anticoncepţionalele orale.
5. Neoplaziile.
6. Insuficienţa cardiacă.
7. Obezitatea severă.
8. Stările de hipercoagulabilitate:
   A. Deficitul de antitrombină III (AT III) poate determină pînă la 2% din episoadele clinice ale bolii tromboembolice. Trombembolismul indus de estrogeni apare prin inhibarea de către aceştia a producţiei hepatice de AT III.
   B. Deficitul de proteină C.
   C. Deficitul de proteină S.

Metodele de diagnostic ale trombozelor venoase de la nivelul membrelor inferioare şi ale emboliei pulmonare includ:

1. Venografia Doppler şi pletismografia de impedanţă. Aceste metode au o mare acurateţe (90-100%) în detectarea trombilor situaţi în venele coapsei. „Standardul de aur" în diagnosticul trombozei venoase de la nivelul gambei şi coapsei este venografia cu substanţă de contrast. Din păcate, această metodă este invazivă, determină dureri (în 50% din cazuri) şi posibil tromboză venoasă a membrelor inferioare la 33% din pacienţi. Utilizarea unei substanţe de contrast nonionice poate reduce riscul acestor complicaţii. Majoritatea trombilor care apar la nivelul gambei nu produc embolie pulmonară. Prezenţa de trombi în venele coapsei reprezintă o indicaţie de tratament anticoagulant, deoarece astfel de trombi au risc mare de embolizare. Multe embolii nu sînt simptomatice, fiind decelabile doar la investigaţiile imagistice ale plămînului. La 30-50% dintre pacienţii cu embolie pulmonară dovedită nu există trombi în venele ilio-femurale. Se presupune că aceştia s-au fragmentat şi au embolizat în totalitate în plămîn.
2. Scintigrafia pulmonară. Scintigrama pulmonară de perfuzie este normală în absenţa embolilor pulmonari, la pacienţii care nu suferă de nici o altă boală pulmonară. Aceasta exclude clar diagnosticul de tromboembolism. La pacienţi cu alte afecţiuni pulmonare precum astm, emfizem, atelectazie, pneumonie, cancer pulmonar, vasculite pulmonare, pneumonite radice sau congestie pulmonară, scintigrama pulmonară de perfuzie este frecvent modificată (fals-pozitivă pentru embolism). O metodă frecvent utilizată pentru a creşte specificitatea scintigrafiei pulmonare este combinarea scintigrafiei de perfuzie cu cea de ventilaţie, utilizînd Xenon 133. Dacă există emboli pulmonari, scintigrama de ventilaţie este de obicei normală, în timp ce pe scintigrama de perfuzie apar anomalii, deci se constată un *dezechilibru ventilaţie - perfuzie (dezechilibru V/Q)*. Defectele de perfuzie segmentare sau lobare multiple, asociate cu alterarea raportului V/Q, se corelează cu dovezile angiografice de tromboembolism pulmonar în 90% din cazuri. La pacienţii cu infiltrat pulmonar, la radiografia toracică, un defect de captare a ^{99m}Tc mai mare decît infiltratul este asociat cu trombembolismul în 89% din cazuri. Dacă defectele de captare a radionuclidului sînt mai mici decît infiltratul, pe arteriografia pulmonară apar emboli în doar 10% din cazuri.

Deoarece manifestările clinice sugestive pentru trombembolism se corelează pozitiv cu defectele de captare şi cu dezechilibrul V/Q, un tablou clinic sărac reduce probabilitatea de evidenţiere angiografică a embolilor pulmonari la 54%.

La bolnavii spitalizaţi la care s-au efectuat arteriografii pulmonare s-a observat că între acestea şi scintigrafiile pulmonare nu există o bună corelaţie.

Rezumînd:

A. O scintigramă pulmonară de perfuzie negativă indică absenţa embolilor pulmonari.

B. O scintigramă pulmonară de perfuzie pozitivă cu dezechilibru V/Q este asociată cu prezenţa embolilor în 40-90% din cazuri. Rata rezultatelor fals-pozitive este de pînă la 60%.

C. O scintigramă pulmonară de perfuzie pozitivă fără dezechilibru V/Q este asociată cu tromboembolismul pulmonar în 30-42% din cazuri. Absenţa dezechilibrului V/Q nu exclude posibilitatea existenţei emboliei pulmonare, astfel că scintigrama de ventilaţie nu este atît de utilă în interpretarea defectelor de perfuzie, pe cît s-a sperat iniţial.

3. Angiografia. O scintigramă de perfuzie pozitivă necesită efectuarea unei angiografii pentru o interpretare exactă, indiferent dacă există sau nu un dezechilibru V/Q. În centrele mari, injectarea selectivă, incidenţele speciale şi tehnicile de amplificare a imaginilor au fost utilizate pentru creşterea sensibilităţii metodei.

O angiografie pozitivă va evidenţia o întrerupere bruscă a vasului sau un defect de umplere, semne că vasul este obstruat. În contextul unui tablou clinic sugestiv pentru tromboembolism, a unei scintigrafii de ventilaţie-perfuzie pozitivă sau a unei tromboze venoase la nivelul membrului inferior evidenţiată prin venografie – angiografia este rareori fals-negativă.

Tromboembolismul pulmonar masiv sau mediu se tratează cu streptokinază sau urokinază administrate intravenos. Aceşti agenţi trombolitici vor liza embolii prin stimularea sintezei de plasmină, o enzimă fibrinolitică. Disoluţia embolilor şi restabilirea circulaţiei pulmonare apare rapid după administrarea acestora. Oricum, mortalitatea rămîne la fel de ridicată ca şi în cazul heparinoterapiei sau administrării de cumarinice. Agenţii trombolitici pot produce hemoragii (severe în 9% din cazuri), febră şi reacţii alergice.

Heparina trebuie administrată intravenos. Ea creează complexe cu AT III şi inhibă trombina şi factorul Xa, prevenind polimerizarea fibrinogenului şi formarea trombului. Hemoragia este efectul secundar cel mai important şi apare la pacienţii care au făcut abuz de alcool sau de aspirină sau care au o boală asociată, precum ciroza sau cancerul. Trombocitopenia, efect advers al tratamentului cu heparină, predispune şi ea la hemoragii.

Warfarina este un anticoagulant oral care scade activitatea factorilor trombinici VII, IX şi X. Rata recurenţelor tromboembolismului tratat cu warfarină este de sub 2% iar frecvenţa hemoragiilor este de 4%. Aceasta trebuie utilizată după terapia cu heparină, ca tratament de întreţinere.

Întreruperea fluxului venos cav prin ligaturarea, clamparea, plicaturarea venei sau prin inserţia transvenoasă a unui filtru poate fi utilizată cînd tratamentul anticoagulant nu dă rezultate în prevenirea recurenţelor, cînd există risc de hemoragii, cînd alte boli asociate contraindică anticoagularea sau cînd apar embolii paradoxale.

Inserţia transvenoasă a unui filtru Greenfield în vena cavă inferioară se însoţeşte de o mortalitate intraoperatorie mai scăzută (0,6-2%) faţă de intervenţia chirurgicală deschisă şi previne în acelaşi timp recurenţa emboliilor şi insuficienţa venoasă.

10. DISECŢIA ACUTĂ DE AORTĂ

Simptomatologia dedutează brutal, printr-o criză severă de durere retrosternală şi precordială. Durerea a fost descrisă ca o sfîşiere, ca o spintecare, dar acest caracter lipseşte adesea. Intensitatea durerii este maximală în cîteva secunde. Iradiază rapid spre faţă şi mandibulă, spre unul sau ambele braţe şi se reflectă dorsal. Poate iradia şi spre abdomenul superior. Durerea este de obicei atît de intensă, încît pacienţii nu pot sta culcaţi; ei se zvîrcolesc, întorcîdu-se de pe o parte pe alta, în căutarea unei poziţii antalgice. Într-un număr mic de cazuri, durerea are intensitate moderată şi poate fi controlată într-o oarecare măsură de analgezice. Pacienţii nu prezintă tuse sau tulburări respiratorii.

Durerea în flanc sugerează disecţia arterei renale, iar durerea în epigastru indică afectarea aortei abdominale. Caracterele durerii se pot schimba rapid în primele 24 de ore.

Lipotimia, hemiplegia, cecitatea unilaterală sau afazia indică afectarea trunchiului brahiocefalic sau a carotidei comune stîngi.

Lezarea măduvei spinării se poate manifesta prin paraplegie sau tulburări de sensibilitate în jumătatea inferioară a corpului.

Disecţia arterelor coronare poate determina durere retrosternală intensă, secundară infarctului miocardic; acesta va fi obiectivat electrocardiografic.

Insuficienţa aortică acută, prin disecţia retrogradă a aortei ascendente, poate induce dispnee de repaus şi ortopnee.

Greaţa, vărsăturile, durerea epigastrică severă, hematemeza, scaunele moi, lichide sau sanguinolente reflectă afectarea circulaţiei tubului digestiv şi infarctul ischemic intestinal. Semnele obiective abdominale pot fi minime în prezenţa durerii ischemice severe.

Durerea şi impotenţa funcţională, răcirea, paloarea unui membru inferior, cu dispariţia pulsului, pot fi consecinţa disecţiei aortei descendente şi a ocluziei unilaterale a arterei iliace.

La examenul fizic se remarcă hipertensiune arterială şi diminuarea sau dispariţia pulsului periferic (la nivelul arterelor periferice ale membrelor şi carotidei). Tahicardia este frecvent întîlnită, dar febra este rară. Se poate instala şocul – cu extremităţi reci şi palide.

Vena jugulară externă stîngă este turgescentă, deoarece aorta dilatată obstruează parţial întoarcerea venoasă la nivelul mediastinului superior. Turgescenţa bilaterală a venelor jugulare, asociată cu puls paradoxal şi prăbuşire tensională indică sîngerare în spaţiul pericardic şi tamponadă cardiacă, care conduce la exitus rapid dacă nu este tratată; tamponada cardacă este cauza comună a decesului în disecţia de aortă.

Abolirea sau diminuarea severă a murmurului vezicular la nivelul hemitoracelui stîng, postero-bazal, poate fi un semn de hemotorax prin disecţia aortei.

Un suflu diastolic de insuficienţă aortică indică disecţia retrogradă provenită de la o fisură subintimală a aortei ascendente. Aceasta face ca inserţia cuspidelor valvulare pe peretele aortic să fie deformată, ceea ce produce incompetenţă valvulară, aspect constatat în 50% din cazuri.

Pulsaţia la nivelul furculiţei sternale, sindromul Horner, frecătura pericardică sînt semne mai rar întîlnite în disecţia de aortă. Sensibilitatea dureroasă abdominală şi meteorismul abdominal pot surveni secundar afectării intestinale prin ischemie. Unul sau ambele membre inferioare pot fi reci, palide şi fără puls.

Examenul neurologic poate evidenţia hemipareză cu sau fără afazie, anestezie senzorială superficială sau paraplegie.

Electrocardiograma poate evidenţia hipertrofie ventriculară stîngă, produsă de hipertensiunea preexistentă. Într-un studiu, 16% din cazuri au prezentat semne electrocardiografice de infarct miocardic. Într-un număr mic de cazuri, pe electrocardiogramă apar semne de pericardită.

Pe radiografia pulmonară se remarcă, de obicei, lărgirea mediastinului superior (80-90% din cazuri). Însă, o aortă normală radiologic nu exclude complet disecţia. Modificările radiologice sugestive pentru disecţie sînt: dilataţia aortei (ascendenta, crosa sau descendenta), lărgirea progresivă a conturului aortic pe radiografiile seriate, un contur neregulat al aortei şi decelarea unei calcificări a peretelui aortic mai mari de 6 mm (îngroşarea peretelui aortei).

Nivelurile serice ale LDH_1 şi al CPK-MB pot fi crescute dacă disecţia obstruează o arteră coronară şi produce infarct miocardic.

Diagnosticul de certitudine al disecţiei necesită efectuarea aortografiei pentru identificarea sediului fisurii intimale, a regiunii de îngustare aortică, a originii şi capătului lumenului dublu şi a prezenţei ocluziei ramurilor aortice. La pacienţii cu stare generală mediocră şi cu diagnostic discutabil, o tomografie computerizată cu substanţă de contrast poate fi utilă pentru confirmarea diagnosticului. Ecocardiografia are importanţă relativ mare în diagnosticarea disecţiei de aortă ascendentă, dar nu este utilă pentru disecţiile distale (tip III). Tomografia computerizată cu contrast înalt are o mai mare sensibilitate şi specificitate decît ecocardiografia şi poate furniza rezultatul în 15-20 de minute.

Disecţiile de aortă au fost clasificate în tipul I, II şi III (clasificarea De Bakey) sau tipul A şi B (Daily şi colab). Tipul I începe în aorta ascendentă şi interesează toată lungimea aortei; tipul II este limitat la aorta ascendentă; tipul III începe dincolo de originea arterei subclavii stîngi, cruţînd aorta ascendentă şi crosa. În clasificarea Daily, tipul A include toţi pacienţii cu disecţie de aortă ascendentă şi tipul B cuprinde toţi pacienţii cu disecţie de aortă, care începe distal de originea arterei subclavii stîngi.

Disecţiile de tip A survin la pacienţi tineri, cu hipertensiune mai puţin severă. Cazurile din cadrul sindromului Marfan şi cele apărute în corelaţie cu stenoza aortică valvulară sînt mai ales disecţii de tip A. Disecţiile de tip B survin la pacienţi vîrstnici, cu hipertensiune severă şi leziuni vasculare generalizate.

Imediat după ce pacienţii cu disecţie aortică de tip A (tip I şi II) au fost reechilibraţi hemodinamic, ar trebui intentat tratamentul chirurgical. Folosind tehnici chirurgicale moderne, mortalitatea postoperatorie variază de la 10 la 20%. Recenta îmbunătăţire a tehnicilor chirurgicale încurajează tratamentul operator şi în disecţiile de tip B, care clasic erau tratate medical. Mortalitatea postoperatorie după intervenţiile chirurgicale reparatorii pentru disecţiile de tip B este de 13-15% din cazuri.

Factorii majori de risc pentru producerea disecţiei aortice sînt: hipertensiunea arterială (80-90% din cazuri), sindromul Marfan (10%), necroza chistică a mediei peretelui aortic (20%), bicuspidia valvelor aortice, stenoza aortică, prolapsul de valvă mitrală şi coarctaţia de aortă.

Traumatismele din timpul coronarografiei sau introducerea prin aortă a balonului de contrapulsaţie pentru tratamentul şocului cardiogen au fost asociate cu disecţia secundară de aortă. Necroza chistică a mediei survine la pacienţi tineri, care suferă de sindrom Marfan sau de sindrom Ehlers-Danlos sau la gravide.

11. MEDIASTINITELE

Infecţiile mediastinului debutează cu febră, frisoane şi durere retrosternală cu caracter de presiune sau constricţie. Durerea este accentuată de tuse sau de inspirul profund. Examenul fizic evidenţiază febră, frisoane, tahicardie şi respiraţie rapidă, superficială. Dacă infecţia este secundară chirurgiei toracice, incizia sternală este roşie, sensibilă şi fluctuentă sau poate să supureze.

Infecţia mediastinală este determinată de diseminarea unei infecţii de la nivelul capului, gîtului, plămînilor, spaţiului pleural sau pericardic, peretelui toracic, ganglionilor limfatici locali sau de perforaţiile faringiene, esofagiene sau ale traheei. Chirurgia cardiovasculară este o cauză frecventă a infecţiilor mediastinale.

Pe radiografia toracică se constată o lărgire a mediastinului cu opacitate situată paratraheal în dreapta sau o imagine

hidroaerică în abcesele mediastinale. În unele cazuri se observă aerul liber între planurile tisulare ale gîtului şi mediastinului. La majoritatea pacienţilor, radiografia toracică standard (de faţă sau profil) este normală sau arată modificări nespecifice. Tomografia computerizată toracică permite o vizualizare excelentă a tumorilor din mediastinul posterior (asociate cu ruptura esofagiană), a obliterării planurilor fasciale mediastinale, a abceselor cu nivel hidroaeric şi a unui empiem pleural nebănuit.

Perforaţia esofagiană poate fi secundară eroziunilor tumorale, leziunilor toracice sau cervicale inferioare, rareori endoscopiei. Vărsăturile sau eructaţiile severe pot avea ca rezultat ruptura completă a peretelui esofagian (sindromul Boerhaave). De asemenea, creşterile marcate ale presiunii intraabdominale, ridicarea unor greutăţi mari sau efortul de defecaţie pot determina rupturi esofagiene. Pneumomediastinul şi pneumonia stîngă, semnalată de febră şi frison, se pot observa pe radiografia pulmonară.

Infecţiile mediastinale de origine dentară apar după dureri dentare sau tratamente stomatologice. Aceste infecţii afectează de obicei şi gîtul, determinînd febră mare, stare toxică, dureri de gît, tumefiere şi sensibilitate a regiunii anterioare a gîtului şi a celei anterosuperioare toracice. Pot apare disfagia şi odinofagia, iar pacientul scade în greutate. O radiografie cervicală de profil evidenţiază abcesele retrofaringiene. Astfel de infecţii afectează mediastinul anterior, mijlociu sau posterior.

După localizarea tomografică a infecţiei, mediastinul trebuie explorat chirurgical şi se face drenaj aspirativ pe un cateter cu lumen larg. Este necesar tratamentul antibiotic cu spectru larg, atît pentru germeni aerobi cît şi anaerobi.

În infecţiile mediastinale, durerea toracică apare în contextul unei stări generale sever alterate cu febră înaltă. Această afecţiune este rar confundată cu infarctul miocardic.

12. PNEUMOMEDIASTINUL

Debutează cu durere retrosternală, disfagie, dureri de gît şi cervicalgii. Durerea toracică este intensificată de tuse, deglutiţie, inspir profund, decubit dorsal şi este parţial ameliorată prin aplecarea toracelui înainte. Dispneea este moderată. Durerea toracică, atunci cînd este singurul simptom, poate iradia posterior sau spre gît. Semnele clinice sînt: emfizemul subcutanat la nivelul gîtului şi toracelui şi semnul Hamman (crepitaţii precordiale) cel mai bine auscultat parasternal stîng, cu pacientul în decubit lateral stîng. Semnul Hamman este sincron cu zgomotele cardiace, fiind prezent în 50% din cazuri.

Emfizemul subcutanat se poate extinde, cuprinzînd faţa, toracele şi peretele abdominal. Febra sau frisoanele sînt prezente numai dacă există perforaţie esofagiană.

Diagnosticul se pune pe radiografia pulmonară standard, care evidenţiază aer conturînd pericardul şi o opacitate liniară subţire care reprezintă pleura mediastinală anterioară şi care delimitează o zonă de hipertransparenţă clară, fără desen vascular. Pe radiografia pulmonară de profil se observă mărirea spaţiului retrosternal şi o lamă fină de aer ce înconjoară esofagul sau traheea.

Pneumomediastinul este precipitat de tuse, vărsături sau efort (de exemplu: ridicarea greutăţilor, efortul de defecaţie, travaliul, apneea forţată, cîntatul la un instrument de suflat). Poate fi şi urmarea unei intervenţii chirurgicale, unei perforaţii esofagiene spontane sau unei barotraume secundare ventilaţiei mecanice.

Pacienţii cu pneumomediastin secundar rupturii spontane a alveolelor pulmonare au evoluţie bună doar prin repaus la pat şi oxigenoterapie. Nu este necesară o terapie specifică. În acest caz, ruptura esofagiană, ca şi cauză de pneumomediastin, trebuie neapărat exclusă deoarece netratată duce la decesul pacientului prin septicemie.

În contextul unei rupturi esofagiene, durerea retrosternală este severă şi asociază febră, frisoane şi semne de şoc toxic. Frecvent, radiografia toracică evidenţiază pleurezie, pneumomediastin şi pneumotorax. Endoscopia sau esofagoscopia cu substanţă de contrast sînt necesare pentru localizarea leziunii esofagiane.

Tratamentul pneumomediastinului cu O_2 95% scade presiunea parţială a azotului în sînge şi facilitează reabsorbţia azotului din mediastin. Orice afecţiune supraadăugată (precum atelectazia, pneumonia, astmul şi fisurile esofagiene) necesită terapie specifică. Cazurile necomplicate se rezolvă în 3-5 zile. Durerea toracică este ameliorată în 24 de ore.

Pneumomediastinul cu supapă este rar întîlnit; dacă aerul sub presiune ajunge în spaţiul pericardic, poate apărea tamponada cardiacă. Pneumomediastinul cu supapă poate de asemenea afecta întoarcerea venoasă şi poate determina hipotensiune arterială şi şoc. Decompresia imediată este obligatorie.

13. PNEUMOTORAXUL

A. Pneumotoraxul spontan stîng. Ruperea unei bule de emfizem sau a unui chist aeric adiacent pleurei permite aerului să pătrundă în spaţiul pleural. Plămînul este parţial colabat. Durerea este ascuţită şi debutează brusc – aproape instantaneu – fiind localizată antero- şi/sau laterotoracic, este agravată de mişcările braţului sau ale corpului şi de inspirul profund. Dispneea poate fi prezentă. Durerea toracică devine constantă. La examinarea toracelui se observă ampliaţii toracice reduse şi murmur vezicular diminuat în zona afectată. La percuţie apare hipersonoritate sau timpanism. La auscultaţie, zgomotele cardiace sînt asurzite, îndepărtate. Radiografia toracică va evidenţia aer în spaţiul pleural şi atelectazia pulmonară. Radiografia toracică efectuată în expir este utilă în evidenţierea unui pneumotorax minim (25% din hemitorace). Un pneumotorax minim, la pacienţi care nu au alte afecţiuni asociate, este tratat prin repaus la pat şi supraveghere clinică. Pneumotoraxul mediu (25-50% din hemitorace) trebuie tratat prin evacuarea aerului printr-un cateter. Un pneumotorax sever trebuie tratat prin toracostomie pe sondă ataşată la un sistem de aspiraţie şi drenaj.

Pneumotoraxul primar este mai frecvent la bărbaţi (raportul incidenţei bărbaţi/femei este 8/1), la persoanele longiline, la fumători (92% din cazuri). Pentru pneumotoraxul secundar, emfizemul panacinar şi bolile pulmonare interstiţiale sînt cele mai frecvente afecţiuni asociate.

Pneumotoraxul secundar unui traumatism sau unor boli pulmonare (de exemplu: astm, pneumonie necrotizantă, tuberculoză, granulom eozinofilic, sindrom de detresă respiratorie a adultului) necesită toracostomie, inserţia unui tub de dren cu aspiraţie.

B. Pneumotoraxul în tensiune (sufocant). Pneumotoraxul în tensiune apare cînd între plămîn şi spaţiul pleural există o fistulă care funcţionează ca o supapă. Se manifestă prin durere toracică intensă, dispnee, cianoză, puls abia perceptibil şi hipotensiune arterială. Traheea şi şocul apexian sînt deplasate în partea opusă pneumotoraxului şi există turgescenţă jugulară. Murmurul vezicular este abolit şi apare hipersonoritate pulmonară în regiunea afectată. Întoarcerea venoasă este insuficientă pentru a menţine tensiunea arterială normală şi, ca urmare, apare hipotensiunea arterială. Aceasta se datorează presiunii intratoracice crescute şi modificării traiectului marilor vene în torace ca urmare a deplasării mediastinului. Fluxul sangvin coronarian şi oxigenarea cordului pot fi afectate, conducînd la aspecte de leziune miocardică pe electrocardiogramă, precum supradenivelarea de segment ST şi aritmii maligne (de exemplu tahicardie ventriculară). Toate acestea dispar rapid după decompresia toracică şi administrarea de oxigen. Tratamentul eficient presupune inserţia unui tub intratoracic şi utilizarea aspiraţiei continue pentru evacuarea aerului din spaţiul pleural.

14. TRAHEOBRONŞITELE

Infecţia virală sau bacteriană a traheei şi bronhiilor mari se manifestă prin durere ascuţită retrosternală, accentuată de tuse şi puţin modificată de inspir. Pot fi prezente febra şi frisoanele. Dacă infecţia este gripală, tusea este neproductivă. În cazul infecţiilor bacteriene, sputa poate conţine mucus, bacterii, leucocite şi hematii. Infecţiile bacteriene răspund la tratament antibiotic cu cefuroxim şi cefaclor. Radiografia toracică este negativă sau poate prezenta infiltrate pulmonare nesistematizate. Majoritatea simptomelor asociate şi durerea retrosternală dispar de obicei după 5-7 zile de tratament.

15. HERPES ZOSTER

Infecţia cu herpes zoster debutează cu durere surdă, pruriginoasă, constrictivă sau cu caracter de arsură, însoţită de prurit, dispusă în formă de bandă de aproximativ 10 cm lăţime, la nivelul unui hemitorace. În 2-3 zile de la debut, în zona dureroasă apar grupuri de patru sau cinci vezicule mici şi pustule situate pe un fond hiperemic. Erupţia cutanată este limitată la un hemitorace. Afecţiunea poate debuta şi cu leziuni grupate, localizate dorsal, paravertebral, pe linia axilară medie sau pe toracele anterior. Veziculele se sparg şi formează o crustă roşie-maronie. Acyclovirul (un medicament antiviral) este util în tratamentul cazurilor severe. După vindecarea leziunilor poate rămîne o zonă hiperpigmentată iar la persoanele de culoare se poate constata o depigmentare.

O durere cu caracter nevralgic, posteruptivă poate persista luni de zile de la dispariţia acesteia.

16. RUPTURA ESOFAGIANĂ – SINDROMUL BOERHAAVE ŞI ALTE CAUZE

Greaţa şi vărsăturile severe sînt urmate la scurt timp de durere cu debut brusc, cu localizare retrosternală sau precordială (70% din cazuri). De asemenea, durerea poate să apară în regiunea epigastrică, la nivelul umărului stîng şi în regiunea toracică posterosuperioară. Durerea retrosternală este descrisă diferit: ca o presiune, ca o constricţie sau surdă şi persistentă Durerea precordială şi cea posterotoracică poate fi surdă, persistentă sau cu caracter pleural. Simptomele asociate sînt: dispneea (50% din cazuri) (legată de pleurită, pneumotorax sau pleurezie); hematemeza moderată (50%); febra (11-50%); odinofagia sau disfagia (< 10%) şi polidipsia pentru apă rece (< 10%).

La examenul clinic de poate observa tahicardie, tahipnee, febră şi hipotensiune (25% din pacienţi sînt în stare de şoc) sau toate funcţiile vitale pot fi normale. Emfizemul subcutanat apare mai întîi în fosa supraclaviculară (33% din cazuri). Este un semn tardiv, care se evidenţiază la 6-18 ore de la debutul durerii. La auscultaţia hemitoracelui posterior stîng murmurul vezicular este diminuat sau sînt prezente raluri, datorită unui pneumotorax şi/sau a unei pleurezii. Semnul Hamman (constînd în apariţia unor crepitaţii retrosternale, sincrone cu contracţiile cardiace) este auscultat la pînă la 20% din cazuri şi este legat de prezenţa pneumomediastinului. Rareori, o frecătură pericardică este auscultată, apariţia ei datorîndu-se unei pericardite purulente asociată mediastinitei. Uneori, apare sensibilitate la palpare şi apărare musculară în epigastru şi la nivelul rebordului costal, mimînd un ulcer perforat. Aspectul clinic devine şi mai neclar în prezenţa pneumoperitoneului, situaţie întîlnită la 5% din pacienţi.

Pe radiografia toracică se evidenţiază pneumomediastinul, sub forma unei benzi subţiri hipertransparente dispuse de-a lungul conturului stîng al cordului, al arcului aortic şi a aortei descendente. Semnul „V" al lui Naclerio poate fi prezent în 20% din cazuri. El reprezintă o zonă radiotransparentă, în formă de „V", constituită de aerul care disecă planurile fasciale ale mediastinului şi pleurei. Se mai pot remarca: opacitate alveolară la nivelul lobului inferior stîng, pleurezie stîngă, pneumotorax sau hidropneumotorax. Emfizemul subcutanat şi/sau pneumomediastinul diferenţiază ruptura esofagiană spontană de alte cauze, comune, ale durerii toracice anterioare, cum ar fi infarctul miocardic, tromboembolismul pulmonar, disecţia de aortă sau pericardita. Afecţiunile abdominale deseori confundate cu ruptura esofagiană sînt: ulcerul perforat, ocluzia mezenterică, ruptura unor abcese subfrenice, hernia diafragmatică încarcerată şi pancreatita acută.

Diagnosticul este confirmat în 90-95% din cazuri prin administrarea orală de Gastrografin; se observă apoi pătrunderea substanței de contrast în mediastin sau în spațiul pleural stîng. Endoscopia și/sau tranzitul baritat au fost folosite pentru a detecta ruptura esofagiană în cazurile suspecte și cu rezultate negative la examenul cu Gastrografin.

Durerea și semnele clinice sînt localizate de regulă retrosternal sau lateral stîng, iar durerea toracică, pneumotoraxul și pleurezia situate în dreapta apar într-un număr redus de cazuri.

Tomografia computerizată a fost utilizată pentru evaluarea pacienților aflați în stare gravă sau ■ celor necooperanți, care refuzau esofagoscopia cu substanță de contrast. Tomografia poate evidenția un hematom mediastinal, aer liber și/sau abcese în mediastin, pleurezii și/sau un pneumotorax. Lichidul pleural este un exudat maroniu, uneori cu miros fetid; concentrația amilazei salivare este crescută în 90% din cazuri, pH-ul < 6 (50% din cazuri). Acest lichid de multe ori conține resturi alimentare.

Secvența clinică clasică constituită din durere localizată toracic și/sau epigastric aparută după un efort de vărsătură, asociată cu apariția unui emfizem subcutanat și/sau a unui pneumomediastin, este întîlnită în 50-65% din cazuri. În alte cazuri nu există istoric de vărsături sau durere. Unele cazuri de ruptură esofagiană apar în cadrul crizelor severe de astm, în timpul travaliului, al unor accese severe de tuse sau de sughiț, în timpul ridicării unor greutăți, după mese copioase, în timpul dializei și după manevra Heimlich. Alte cazuri de ruptură esofagiană s-au corelat cu endoscopia, esofagoscopia, traumatismele sau corpii străini intraesofagieni. Afecțiunile esofagiene preexistente, precum stenoza, carcinomul, achalazia sau hernia paraesofagiană, pot conduce la ruptură esofagiană. Exista controverse cu privire la terapia optimă. Explorarea chirurgicală imediată, sutura esofagiană, lavajul mediastinal și drenajul sînt susținute de unii autori; alții obțin rezultate bune cu tratament medical conservator, prin nutriție parenterală totală, antibiotice, substituție volemică și drenaj toracic pe sondă.

CAPITOLUL

13 DUREREA ACUTĂ TORACICĂ ANTEROLATERALĂ

☐ LISTA DIAGNOSTICELOR POSIBILE

1. Durerea pleurală
   - A. Pneumonia
     1. Pneumonia bacteriană (incluzînd şi pneumonia de aspiraţie polimicrobiană)
     2. *Mycoplasma pneumoniae* (pneumonia primară atipică)
     3. *Legionella pneumophila* (legioneloza)
     4. A. *Chlamydia psittaci* (psitacoza, ornitoza)
        B. *Chlamydia pneumoniae* (tulpina TWAR)
     5. Febra Q
     6. Tularemia pulmonară
   - B. Tromboembolismul şi infarctul pulmonar
   - C. Tuberculoza
   - D. Afecţiuni ce interesează pleura şi/sau pericardul
     1. Lupusul eritematos sistemic şi lupusul indus medicamentos
     2. Artrita reumatoidă
     3. Sindroamele post-infarct miocardic, post-cardiotomie sau post-traumatism cardiac
     4. Pericardita virală sau idiopatică
     5. Pericardita cronică
        A. Pericardita purulentă
        B. Pericardita tuberculoasă
        C. Pericardita neoplazică
   - E. Pleurodinia şi alte cauze de pleurezii „virale"
   - F. Empiemul
   - G. Abcesul subdiafragmatic
   - H. Tumorile
     1. Mezoteliomul benign
     2. Mezoteliomul malign
     3. Cancerul primar sau metastatic care interesează pleura
   - I. Sindromul Fitz-Hugh-Curtis
2. Pneumotoraxul
   - A. Pneumotoraxul spontan
   - B. Pneumotorax sufocant
3. Durerea de perete toracic
   - A. Fracturile costale (traumatice sau patologice)
   - B. Costocondritele
   - C. Miozita şi traumatismele muşchiului pectoral – sindroamele miofasciale
   - D. Infarctele costale din siclemie
4. Durerea nevritică
   - A. Nevritele intercostale
   - B. Herpes zoster
   - C. Afecţiunile măduvei spinării şi radiculopatiile
5. Boala Mondor (tromboflebita venelor peretelui toracic)
6. Boala coronariană
   - A. Infarctul miocardic
   - B. Angina instabilă
7. Ruptura esofagului (sindromul Boerhaave şi alte cauze)

☐ REZUMAT

Durerea pleurală este ascuţită, ca un junghi, fiind agravată de inspirul profund sau de tuse şi uneori, de mişcările trunchiului (ridicarea din clinostatism). *Pneumonia bacteriană* este asociată cu durere pleurală, febră, frisoane, frisonete, tuse şi spută galben-verzuie, ruginie sau ciocolatie. Sputa purulentă poate să conţină striuri sanguinolente. *Mycoplasma*

pneumoniae determină o pneumonie atipică. Doar cîteva cazuri au asociată durere pleurală. Tusea rebelă şi febra sînt principalele simptome. *Legionella* produce pneumonie însoţită de durere pleurală, tuse cu spută mucoidă sau mucopurulentă, febră şi frisoane. Pacienţii cu această afecţiune acuză, de obicei, dureri abdominale, diaree şi tulburări psihice; pot prezenta tulburări ale funcţiei hepatice sau renale. Pacienţii cu *psitacoză* au durere pleurală numai în cazuri severe. De obicei, acestea se manifestă prin tuse, febră şi cefalee, splenomegalie şi prin semne clinice şi radiologice de pneumonie. Din anamneză rezultă contactul cu papagali sau cu alte păsări, precum raţele sau curcanii. În toate aceste afecţiuni radiografia toracică evidenţiază prezenţa opacităţilor infiltrative pulmonare. Diagnosticul se bazează pe datele clinice, pe examenul sputei sau al lavajului bronşic şi pe testele serologice. *Chlamydia pneumoniae* – tulpina TWAR (Taiwan acute respiratory) – produce o boală pulmonară acută, cu febră, cefalee, tuse, laringită, radiografia pulmonară vizualizînd imagini de pneumonie segmentară sau subsegmentară. Este o boală asemănătoare infecţiei cu *Mycoplasma pneumoniae* şi care răspunde la tratamentul cu tetraciclină. Pentru a pune diagnosticul este necesară izolarea germenului sau utilizarea unor antigene TWAR specifice, pentru efectuarea testelor serologice. Febra Q şi tularemia produc pneumonii penicilino-rezistente. Diagnosticul este stabilit, de obicei, prin teste serologice.

Tromboembolismul pulmonar apare la persoanele cu membre inferioare imobilizate datorită unor intervenţii chirurgicale recente, repausului prelungit la pat, aparatelor gipsate, paraplegiei sau hemiplegiei. Utilizarea contraceptivelor orale, istoricul familial de flebite şi tromboembolism (de exemplu datorate deficitului de antitrombina III, de proteină S sau proteină C), neoplaziile, sarcina şi insuficienţa cardiacă congestivă, predispun, de asemenea, la apariţia tromboembolismului. Durerea pleurală este ascuţită şi bine localizată. Este tranzitorie, dispărînd în decurs de cîteva ore, sau durează mai multe zile. Poate fi însoţită de febră dar fără frisoane. Hemoptiziile cu sînge roşu aprins sau închis la culoare apar în 20-30% din cazuri. Sputa purulentă sau ruginie este absentă. Apar dispneea şi tusea. Pe radiografia toracică apar atelectazii lamelare ipsilateral sau un infiltrat triunghiular cu baza spre pleură (semnul Hampton). Scintigrama şi angiografia pulmonară confirmă diagnosticul.

Tuberculoza poate determina durere pleurală, febră şi pleurezie evidenţiată prin examen clinic şi radiografie toracică. Cultura lichidului pleural şi/sau analiza materialului bioptic pleural va confirma diagnosticul în 70% din cazuri. Această boală apare de obicei la adulţii tineri. Intradermoreacţia la tuberculină este pozitivă la 90% din pacienţii cu această afecţiune.

Lupusul eritematos sistemic (LES) poate determina durere pleurală, dureri articulare, eritem facial „în fluture", tulburări renale, pericardită, tulburări neurologice (de exemplu: crize epileptice, pierderi de memorie şi/sau de conştienţă), dureri abdominale, alopecie şi prezenţa de anticorpi antinucleari (ANA – antinuclear antibody) şi de celule lupice (LE). Durerea pleurală poate fi singura manifestare clinică a LES, la un număr restrîns de cazuri. Dintre pacienţii cu *artrită reumatoidă*, 5% acuză durere pleurală asociată artritei simetrice, generalizate, nodulilor subcutanaţi şi factorul reumatoid prezent.

Persoanele cu *pericardită acută* prezintă durere toracică, agravată în decubit dorsal sau lateral stîng şi de inspirul profund. Durerea este ameliorată de respiraţia superficială şi prin aplecarea înainte a toracelui. Se auscultă o frecătură pericardică, iar febra este frecvent prezentă de la debut. Electrocardiograma evidenţiază supradenivelare concavă, ascendentă a segmentului ST, în toate derivaţiile, cu excepţia aV_R şi V_1. După 2-5 zile, cînd segmentul ST revine la linia izoelectrică, apare sau nu inversarea undei T. Frecvent, pericardita este de etiologie virală sau apare după 1-10 săptămîni de la un infarct miocardic documentat. Acest sindrom, similar pericarditei idiopatice, a fost denumit *sindromul postinfarct miocardic*, sau sindromul Dressler. Manifestări identice pot urma unui traumatism al cordului (pericardita post-traumatism cardiac) sau unei intervenţii chirurgicale (*sindromul post-cardiotomie*). *Formele de pericardită idiopatică, virală, uremică, post-traumatică sau asociate cu lupusul eritematos sistemic* răspund, de obicei, la terapia cu prednison. *Pericarditele purulente, tuberculoase şi cele neoplazice* pot mima alte forme de pericardită acută, ele fiind prednison-rezistente.

Pleurodinia este o viroză epidemică ce apare vara tîrziu şi toamna, care provoacă durere pleurală, uneori durerea survenind în paroxisme ce durează 2-10 ore. Durerea poate interesa unul sau ambele hemitorace. Simptome asociate frecvent sînt durerea spontană şi la palpare a abdomenului şi febra. Radiografia toracică este normală sau evidenţiază o pleurezie cu lichid în cantitate mică. *Empiemul* urmează unui episod de pneumonie bacteriană. Durerea pleurală, febra şi frisoanele, asociate cu pleurezie evidenţiată pe radiografia toracică, apărută după o săptămînă de la debutul pneumoniei, sugerează acest diagnostic. *Abcesele subdiafragmatice* apar după intervenţiile chirurgicale abdominale, în ulcerul gastric sau duodenal perforat, cancerul gastric, în diverticulita colonică sau carcinomul de colon, sau secundar contuziilor şi traumatismelor penetrante ale abdomenului. Se manifestă prin febră, frisoane, transpiraţii abundente şi uneori durere sau sensibilitate la palpare în epigastru sau la nivelul rebordului costal. La baza toracelui afectat se pot decela frecătură pleurală sau semne de pleurezie.

Metastazele pleurale sau *placardele metastatice carcinomatoase* produc durere toracică pleurală sau de altă natură. Dacă există un *mezoteliom*, pleurezia masivă îl poate însoţi. Toracocenteza şi biopsia pleurală stabilesc diagnosticul. De obicei, în antecedente există expunere la asbest pentru o perioadă de peste 20 de ani, dar aceste informaţii nu se obţin întotdeauna. *Neoplasmele pulmonare primare* sau *neoplasmele metastatice*, cu punct de plecare în alte organe (de exemplu sînul) pot invada pleura, producînd pleurezie şi durere

toracică pleurală sau o durere toracică surdă, persistentă, de altă natură. Diagnosticul este suspectat dacă în antecedente există un istoric recent de tumoră malignă şi este confirmat printr-o radiografie pulmonară, prin citologia lichidului pleural sau prin biopsia pleurală.

Durerea hipogastrică secundară salpingitei poate fi asociată cu durerea localizată în hipocondrul drept sau stîng sau cu durere difuză în abdomenul superior şi la nivel toracic inferior; durerea este intensificată de inspirul profund sau de mobilizare. Poate fi prezentă şi sensibilitatea la palpare la nivel abdominal superior şi toracic inferior, uni sau bilateral. Culturile din secreţia colului uterin dezvoltă *Neisseria gonorrhoeae* sau *Chlamydia trachomatis*. La examenul laparoscopic se observă hiperemie şi depuneri de fibrină perihepatic. Acest sindrom ginecologic (*sindromul Fitz-Hugh-Curtis*) răspunde prompt la antibioterapie.

Pneumotoraxul produce dispnee şi durere toracică, agravată de inspirul profund. La percuţia toracelui se constată hipersonoritate, iar la auscultaţie murmurul vezicular este diminuat sau abolit. Prezenţa pneumotoraxului este confirmată de radiografia toracică. Dacă se produce un *pneumotorax sufocant*, durerea toracică şi dispneea devin severe, apare turgescenţă jugulară şi traheea este împinsă în partea opusă, poate apărea hipotensiune severă. Acest diagnostic este confirmat prin toracocenteză, care evidenţiază evacuarea aerului cu presiune.

Durerea de perete toracic datorată *costocondritelor* este localizată parasternal, în aria cartilajelor costale ale coastelor II, III şi IV. Durerea debutează spontan sau după efort şi durează cîteva secunde, minute sau ore. Există sensibilitate localizată în aria unuia sau a două cartilaje costale. Presiunea digitală pe zona dureroasă determină o durere similară, cu aceeaşi localizare şi aceleaşi caracteristici ca cea resimţită spontan. Durerea provocată dispare după îndepărtarea presiunii. Unele manevre de provocare efectuate cu braţele sau cu toracele, mersul sau alergarea pot de asemenea să producă o durere cu localizare şi caracteristici similare. Radiografia toracică şi electrocardiograma sînt normale, la fel şi electrocardiograma de efort şi testele de stres cu taliu 201. Dureri similare apar ca urmare a *spasmului muşchilor pectoral mare şi pectoral mic* (de exemplu durere miofascială) şi în *miozitele* acestor muşchi. Sensibilitatea la palpare locală este prezentă şi la nivelul acestora. *Fracturile costale* determină dureri agravate de mişcare, de inspirul profund şi de decubitul pe partea afectată. Spre deosebire de acestea, pacienţii cu pleurită preferă să adopte decubitul pe partea afectată pentru a diminua mişcările pleurei afectate şi, implicit, durerea. Examenul clinic arată sensibilitate costală, echimoze şi, uneori, crepitaţii osoase la locul fracturii. Radiografia de grilaj costal sau radiografia toracică vor confirma diagnosticul. *Fracturile costale patologice* vor determina apariţia de simptome similare după un traumatism minor sau chiar în lipsa acestuia. Afecţiunile care pot determina fracturi costale patologice sînt: carcinomul metastatic, mielomul multiplu şi osteoporoza.

Siclemia poate produce crize dureroase cu dureri toracice agravate de mişcările respiratorii şi mobilizare, precum şi dureri de spate şi de membre superioare şi inferioare, cu istoric îndepărtat, încă din copilărie.

Nevrita intercostală produce o durere lancinantă, ascuţită sau ca o arsură, care iradiază în bandă pe un hemitorace, pornind de la coloana vertebrală. Trepidaţiile, tusea sau strănutul pot precipita un paroxism dureros, în timp ce mişcările respiratorii nu au acest efect, diferenţiind-o de durerea pleurală.

Dureri similare pot fi determinate de un *proces distructiv, neoplazic sau infecţios, al coloanei vertebrale toracale*. Durerea şi sensibilitatea la palpare a coloanei vertebrale toracale preced declanşarea durerii iradiate. Durerea radiculară poate avea un aspect de durere constantă, cu caracter nevralgic sau de arsură, cu paroxisme de durere lancinată cu iradiere în jurul hemitoracelui.

Herpes zoster determină o durere unilaterală cu caracter nevralgic sau de arsură, cu distribuţie în bandă, în jurul hemitoracelui, urmată de erupţie veziculară în buchete şi ulceraţii acoperite cu cruste pe tegumentul eritematos al regiunii dureroase. Hiperestezia cutanată şi sensibilitatea la palpare pot fi prezente în aria dureroasă.

Boala Mondor se manifestă prin apariţia unui cordon dureros, sensibil, acoperit de tegument eritematos, situat în regiunea toracică anterolaterală. Cordonul are diametrul unui creion subţire. Apariţia lui este consecinţa trombozei unei vene superficiale.

Boala coronariană se poate manifesta prin ea însăşi ca o durere prelungită, cu caracter de presiune, localizată retrosternal şi/sau anterotoracic, fiind însoţită de transpiraţii profuze, astenie, greaţă şi vărsături. Durerea iradiază spre gît, mandibulă şi spre unul sau ambele braţe. Pot apare tahicardie, bradicardie sau hipotensiune. Este posibil un ritm de galop. Diagnosticul este confirmat de electrocardiogramele seriate şi de dozările serice ale enzimelor de citoliză miocitară. O formă asemănătoare de durere ischemică toracică, prelungită poate apărea la pacienţii cu angină instabilă. În astfel de cazuri nu apare nici o dovadă a infarctului şi ischemia este reversibilă; ea se datorează unei stenoze arteriale, spasmului arterial sau unui tromb intraluminal.

Sindromul Boerhaave debutează cu durere de tip pleural sau persistentă, localizată retrosternal sau precordial, ce urmează unui episod de vărsături incoercibile Dispneea, hematemeza uşoară, disfagia, febra, şi polidipsia pentru apă rece sînt manifestările asociate. La examenul clinic şi/sau pe radiografia toracică pot fi observate emfizemul subcutanat, pneumotoraxul, pleurezia şi emfizemul mediastinal. Semnul Hamman apare la 20% din cazuri. Emfizemul subcutanat şi mediastinal diferenţiază această afecţiune de alte drame toracice (cum ar fi infarctul miocardic, anevrismul disecant de aortă, tromboembolismul pulmonar) şi de unele drame abdominale (de exemplu ulcer perforat, pancreatită acută, tromboză mezenterică), pe care le poate mima. Diagnosticul este confirmat de o esofagografie cu substanţă de contrast. Alte cauze ale rupturii esofagiene

TABELUL INCIDENȚEI BOLILOR

INCIDENȚA LA 100.000 (APROXIMATIVĂ)

Frecvente (>100)
Pneumonia și pleurita cu *Streptococcus pneumoniae*
Pneumonia și pleurita cu *Legionella pneumophila*
Pneumonia și pleurita cu *Haemophilus influenzae*
Infarctul pulmonar și pleurita asociată
Pneumonia de aspirație și pleurita asociată
Pneumotoraxul spontan
Fractura costală posttraumatică
Costocondrita
Siclemia și infarctul costal
Bolile coronariene și infarctul miocardic
Angina instabilă

Frecvență medie (>5-100)
Pneumonia cu *Staphylococcus aureus*
Pneumonia și pleurita cu *Klebsiella pneumoniae*
Pneumonia și pleurita cu tulpini TWAR
Pneumonia și pleurita cu germeni gram-negativi
Empiemul
Pleurita din lupusul eritematos
Pleurita din lupusul indus de medicamente
Pleurita din artrita reumatoidă
Sindromul postinfarct miocardic
Sindromul postcardiotomie
Sindromul posttraumatism cardiac
Pericarditele virale sau idiopatice
Pleurodinia sau pleurezia virală
Fracturile costale patologice
Herpes zoster
Sindromul Fitz-Hugh-Curtis
Pericarditele neoplazice
Carcinomatoza metastatică cu afectare pleurală
Miozita pectorală (sindromul miofascial)

Rare (>0-5)
Pneumonia și pleurita din febra Q
Pneumonia și pleurita din tularemie
Psitacoza și pleurita asociată
Abcesele subdiafragmatice
Mezoteliomul benign și malign
Pneumotoraxul sufocant
Nevritele intercostale
Afecțiunile spinale și radiculopatiile
Boala Mondor
Pneumonia și pleurita cu *Mycoplasma pneumoniae*
Pleurita tuberculoasă
Ruptura esofagiană – sindromul Boerhaave și alte cauze
Pericardita purulentă
Pericardita tuberculoasă

includ: manevrele endoscopice și instrumentale, corpii străini intraesofagieni sau diferite suferințe esofagiene intrinseci.

☐ DESCRIEREA AFECȚIUNILOR ENUMERATE

1. PLEURITA – DUREREA PLEURALĂ

Durerea pleurală este frecvent resimțită în regiunea toracică anterioară sau anterolaterală și la nivelul umărului. Caracteristic, durerea devine mai ascuțită și mai intensă în timpul unui inspir profund, ■ unui acces de tuse sau doar la schimbarea poziției din decubit dorsal în clinostatism sau în decubit lateral. În cazuri severe apare polipneea superficială, însoțită de cornaj. Unii pacienți stau nemișcați, în decubit lateral pe partea afectată. Durerea scapulohumerală iradiază spre regiunea cervicală și apare redoarea umerilor, care este agravată de mișcarea gîtului și a brațului. Sensibilitatea dureroasă locală ■ peretelui toracic, ■ gîtului sau a umărului poate mima o afecțiune musculoscheletală. Durerea persistă adesea între respirații, ca un disconfort surd sau cu caracter de arsură, fiind necesară analgezia. Această durere constantă devine mai intensă și mai ascuțită la mijlocul sau către sfîrșitul inspirului.

Durerea pleurală debutează progresiv, ajungînd la maximum de intensitate după o perioadă de minute sau ore, însă este posibil și debutul brusc. Cauzele durerii pleurale unilaterale sînt descrise mai jos.

A. Pneumonia

1. Pneumonia bacteriană (inclusiv pneumonia de aspirație polimicrobiană). *Streptococcus pneumoniae* este agentul etiologic în 75% din cazurile de pneumonie contactată în comunitate. Factorii de risc pentru apariția pneumoniei pneumococice sînt: vîrsta (vîrstele extreme), bolile cardiopulmonare cronice, alcoolismul, diabetul, hipersplenismul, splenectomia, hemoglobinopatiile, anomaliile imunologice. Coriza sau simptomele pseudogripale pot preceda, cu una sau mai multe zile, debutul bolii. Clasic, pneumonia pneumococică începe brusc, cu frison solemn cu durata de 15-30 de minute și cu febră ce crește rapid la valori de 39-40° C. Ulterior, apar durerea pleurală, dispneea și tusea productivă. Durerea este localizată în hemitoracele drept sau stîng, anterior și/sau lateral și iradiază spre umărul drept sau stîng. Este ascuțită, ca un junghi și este intensificată de fiecare inspir, de tuse sau de mișcările corpului. Pacienții stau în șezut sau sprijiniți de tăblia patului pentru a-și atenua durerea; respirația este rapidă și superficială. Pot apărea greața, vărsăturile și durerea în abdomenul superior.

Bătăile aripioarelor nazale însoțesc fiecare respirație superficială, putînd fi asociate și cu cornaj. Sputa este mucopurulentă, ruginie și este aderentă, dacă există deshidratare sau un conținut ridicat de polizaharide bacteriene. Pacienții ce prezintă infecții cu *Klebsiella pneumoniae* au adesea sputa purulentă cu striuri sanguinolente, șocolatie sau cu aspect de „peltea de coacăze". Spută verzuie a fost descrisă în unele cazuri de pneumonie cu *Haemophilus influenzae*.

Un frison solemn la debutul bolii pare a fi caracteristic pneumoniei pneumococice, pe cînd frisoanele multiple sugerează altă etiologie. Unele cazuri de pneumonie pneumococică evoluează numai cu durere pleurală şi febră, tusea şi/sau frisonul putînd lipsi.

La examenul fizic, pacientul are stare generală alterată şi polipnee; în unele cazuri se constată tahicardie, hipotensiune şi cianoză centrală. Herpesul labial este frecvent.

La inspecţia toracelui se observă un inspir prelungit şi/sau o reducere a expansiunii hemitoracelui afectat. În zona dureroasă există hipersensibilitate la nivelul coastelor şi spaţiilor intercostale. Poate fi palpată şi auscultată o frecătură pleurală. De obicei, hemidiafragmul ipsilateral este ascensionat şi cu mobilitate scăzută, percuţia decelând matitate toracică anterioară sau posterolaterală, în partea afectată. Auscultaţia pe aria de matitate relevă diminuarea murmurului vezicular şi/sau suflu tubar. Acesta din urmă este însoţit de alte semne ale sindromului de condensare, precum accentuarea vibraţiilor vocale, pectorilocvie afonă şi egofonie. Respiraţia suflantă nu este specifică, putînd surveni în atelectazia cu o bronhie liberă, în epanşamentele pleurale masive, în fistula bronho-pleurală. Cazurile cu prognostic grav pot dezvolta condensări rapid progresive şi în alţi lobi, hipotensiune, icter şi/sau distensie abdominală produsă de un ileus paralitic.

Radiografia toracică evidenţiază opacităţi segmentare sau lobare cu bronhograme aerice în zonele de condensare şi/sau opacităţi infiltrative nodulare (focare bronhopneumonice). Revărsatele pleurale decelabile în poziţia de decubit lateral sînt prezente la aproape 50% din cazurile de pneumonie pneumococică. Pacienţii cu pneumonie şi emfizem pot avea opacităţi neomogene prin prezenţa unor mici zone radiotransparente, dînd aspectul de „fagure de miere" sau de „schweizer". Acestea sînt rezultatul modificărilor pulmonare microchistice din cursul procesului emfizematos şi au fost confundate cu necrozele pulmonare. La pacienţii cu pneumonie pneumococică a lobului inferior pot apare opacităţi rotunde, care evoluează, uneori, spre opacifierea întregului lob. Există leucocitoză, chiar pînă la 40.000 leucocite/mm³ şi o deviere spre stînga a formulei leucocitare. Leucopenia este un semn de prognostic sever şi se asociază cu bacteriemia

Infecţiile cu *K. pneumoniae* survin mai frecvent la bărbaţi cu vîrstă peste 50 de ani, la alcoolici, diabetici, persoanele cu boli cardiace şi boli bronhopulmonare cronice şi la pacienţii spitalizaţi. Aceste pneumonii sînt rare (ating mai puţin de 1% din totalul pneumoniilor contactate în comunitate) şi clinic pot mima pneumonia pneumococică. Frecvent, sînt afectaţi lobii superiori drept şi stîng. O condensare omogenă poate opacifia întregul lob superior, determinînd deplasarea în jos a micii scizuri a plămînului drept. Acest semn este frecvent în pneumonia cu *K. pneumoniae*, dar nu este specific; el apare şi în pneumonia pneumococică, precum şi în pneumonia de alte etiologii.

Pneumonia stafilococică survine, de obicei, în cursul epidemiilor de gripă, la diabetici, la imunodeprimaţi, la consumatorii de droguri cu administrare intravenoasă (pneumonia hematogenă). Reprezintă 2-10% din pneumoniile contractate în comunitate. Se asociază cu opacităţi infiltrative nodulare, bilaterale, care evoluează în 2-10 zile spre formarea de cavităţi şi/sau de pneumatocele în interior. Pleurezia apare frecvent. Alte microorganisme ce pot determina pneumonie cu focare necrotice sau cu formarea de abcese includ tipul 3 de pneumococ, *K. pneumoniae*, anaerobi şi alte bacterii gram-negative, precum *Escherichia coli*, *Enterobacter* şi specii de *Pseudomonas*. O leucocitoză cu deviere spre stînga a formulei leucocitare este frecvent prezentă în infecţiile cu *S. pneumoniae*, *K. pneumoniae*, *S. aureus* şi *H. influenzae*; leucopenia apare ca un semn de prognostic nefavorabil în infecţiile cu *K. pneumoniae* şi în alte pneumonii fulminante.

Valoarea diagnostică a examenului de spută la pacienţi cu pneumonii contractate în comunitate nu este atît de mare cum se credea în trecut. Pe frotiurile din spută, colorate Gram, trebuie să se facă în primul rînd abstracţie de numărul mare de celule epiteliale scuamoase. Frotiurile din spută, efectuate în cadrul unui studiu, au fost contaminate cu salivă în 75% din cazuri şi o astfel de spută nu a fost acceptată pentru culturi. Coloraţia Gram trebuie să evidenţieze prezenţa în spută a unui număr mare de leucocite izolate sau grupate, precum şi a unui număr redus de celule epitaliale scuamoase. Trebuie să fie prezentă o singură formă bacteriană sau o floră predominantă, nu diverşi coci şi bacili. În sputa examinată pot fi prezenţi: diplococi lanceolaţi, gram-pozitivi (*S. pneumoniae*), coci gram-pozitivi izolaţi sau grupaţi „în ciorchine de strugure" (*S. aureus*), bacili încapsulaţi gram-negativi, scurţi şi laţi (*K. pneumoniae*), bacili încapsulaţi, mari, gram-negativi (*E. coli*), mici cocobacili (*H. influenzae*) sau floră polimicrobiană de coci şi bacili (pneumonie de aspiraţie sau contaminare cu salivă). Interpretarea frotiului de spută colorat Gram poate fi eronată prin colonizarea căilor aeriene superioare în proporţie de 2-18% cu bacterii gram-negative şi de pînă la 50% cu *S. pneumoniae*. La pacienţii cu pneumonie pneumococică dovedită, culturile din spută pot da rezultate fals-negative în proporţie de 50% şi fals-pozitive în proporţie de 44% (de exemplu prezenţa altor microorganisme). Utilizarea tehnicilor imunologice, precum contraimunoelectroforeza (CIE) sau coaglutinarea (CoA), în examinarea sputei, permite detectarea antigenului pneumococic în spută (sensibilitate 80% pentru CIE, 94% pentru CoA). Există, totuşi, îndoieli cu privire la specificitatea CoA şi CIE, întrucît antigenul poate fi

detectat şi în sputa pacienţilor cu bronşită cronică, dar fără pneumonie. Testele imunologice ale sputei, serului şi urinei au fost utile în diagnosticul precoce al pneumoniei cu Legionella.

Aspiraţia transtraheală furnizează eşantioane din care se identifică, cu mare probabilitate, agentul patogen determinant al pneumoniei contractate în comunitate. Sensibilitatea depăşeşte 90%, însă rezultatele fals pozitive pot fi prezente la pînă la 21% din pacienţi. Interpretarea rezultatelor este incorectă la pacienţii cu bronşită cronică, la care culturile sînt pozitive în 85% din cazuri, în absenţa pneumoniei. La un mare număr de pacienţi cu boli pulmonare cronice complicate cu pneumonie, care au fost supuşi acestei investigaţii, au fost izolate două sau mai multe microorganisme, în majoritatea cazurilor. La pacienţii veterani de război, frecvent este izolat *S. pneumoniae* în asociere cu un bacil gram negativ, cum ar fi *H. influenzae*, *E. coli* sau o specie de *Enterobacter*. Această tehnică este utilizată mai rar decît era în trecut, datorită unor complicaţii potenţial periculoase, precum: sîngerările, aspiraţia, aritmiile sau exitusul. Aspiraţia transtoracică poate furniza eşantioane de exudat alveolar cu o sensibilitate de 35-90% şi o specificitate de 88-100%. Această tehnică necesită un pacient cooperant, cu stare generală bună şi presupune un risc de pneumotorax la 20-30% din cazuri.

În 58% din cazurile de pneumonie contractată în comunitate, agentul etiologic nu poate fi identificat. Dacă microorganismul responsabil nu poate fi identificat pe frotiul din spută colorat Gram sau pe aspiratul transtraheal, pneumonia este tratată cu antibiotice cu spectru larg, precum ceftriaxona. Această cefalosporină este activă pe *S. pneumoniae*, *H. Influenzae*, *S. aureus*, *K. pneumoniae*, unii germeni anaerobi şi alte bacterii gram-negative. Identificarea microorganismului pe frotiul colorat Gram din aspiratul transtraheal sau transtoracic sau pe frotiurile din spută corect efectuate, permite începerea unui tratament ţintit (penicilină pentru *S. pneumoniae*, nafcilină sau vancomicină pentru *S. aureus*, o cefalosporină de generaţia a III-a pentru *K. pneumoniae* sau *H. influenzae* şi doze mari de penicilină sau clindamicină pentru pneumonia de aspiraţie). Pneumonia pneumococică răspunde prompt, în 1-2 zile, în timp ce în cazul altor pneumonii răspunsul clinic la tratament poate fi similar sau întîrziat cu 3-4 zile.

În *pneumonia de aspiraţie*, simptomele iniţiale sînt: durere toracică anterioară şi anterolaterală şi uneori durere scapulo-humerală, ascuţită sau sub formă de junghi, febra şi tuse. În unele cazuri, tusea şi expectoraţia pot fi absente. De obicei, pacientul nu prezintă frisoane, aşa cum se întîmplă în alte pneumonii bacteriene. Starea generală alterată, asteniea şi anorexia sînt frecvente. Prezenţa durerii pleurale, fără tuse şi cu febră minimă, sugerează posibilitatea existenţei embolismului pulmonar astfel încît în multe situaţii sînt efectuate scintigrafii de ventilaţie-perfuzie (V/Q). Pneumonia de aspiraţie apare la 2-4 zile de la debutul unui episod de pierdere de conştienţă datorat intoxicaţiei alcoolice, comei diabetice, unei intervenţii ce necesită anestezie, unei crize epileptice, unui traumatism cranian, unui stop cardiac sau administrării unei supradoze de drog. Pneumonia de aspiraţie apare şi la pacienţii cu achalazie, sclerodermie, reflux gastroesofagian şi disfagie neurogenă în care bolnavul se îneacă şi vomită. La examenul fizic se decelează febră, tahicardie şi, uneori, tahipnee. Posterior, la baza toracelui, uni sau bilateral, pot fi auscultate raluri fine, asociate uneori cu matitate şi frecătură pleurală.

Germenii izolaţi cel mai frecvent sînt *Fusobacterium nucleatum*, specii de *Bacteroides* şi *Peptostreptococcus*. Radiografia toracică evidenţiază opacităţi infiltrative, în segmentele pulmonare ventilate sub influenţa factorilor gravitaţionali. Sputa fetidă confirmă diagnosticului de pneumonie cu anaerobi, dar apare numai în 5% din cazuri. Culturile efectuate din aspirat transtraheal, transtoracic sau din material recoltat la bronhoscopie sînt necesare pentru un diagnostic microbiologic specific. Răspunsul este prompt la terapia intravenoasă cu penicilină sau clindamicină.

Complicaţiile sînt: pneumonia necrotizantă cu empiem şi apariţia de caverne, diseminarea bronhogenă cu pneumonie difuză cu germeni anaerobi şi formarea fistulei bronhopleurale cu apariţia unui pneumotorax.

2. Mycoplasma pneumoniae. Simptomul major al pacienţilor infectaţi cu *M. pneumonie* este tusea persistentă, chinuitoare, greu de controlat. De obicei, tusea este neproductivă sau cu minimă expectoraţie seroasă, curată. Uneori, apare durere pleurală asociată tusei. Mai frecvent, aceşti pacienţi acuză o senzaţie neplăcută de arsură în regiunea toracală anterioară sau anterolaterală, uni sau bilaterală. Cefaleea, febra, astenia şi mialgiile acompaniază tusea rebelă şi disconfortul toracic. Diareea şi greaţa survin în această afecţiune ca şi în pneumonia cu Legionella pneumophila. La examenul fizic al aparatului respirator se evidenţiază doar raluri subcrepitante, ronflante şi sibilante, sau aspect clinic complet normal. Pe radiografia toracică sînt prezente opacităţi nodulare difuze; modificările radiologice pot fi mult mai importante decât modificările minime constatate la examenul clinic. Mici revărsate lichidiene apar în 10-20% din cazuri. Diagnosticul poate fi ulterior confirmat de prezenţa în ser a aglutininelor la rece şi prin demonstrarea creşterii titrului anticorpilor fixatori de complement pentru Mycoplasma. Un titru al aglutininelor la rece >1:128 este, de obicei, produs de infecţia cu M. *pneumoniae*; titruri mai mici nu sînt specifice. Simptomele şi modificările radiologice

răspund la tratamentul cu eritromicină sau tetraciclină, răspunsul terapeutic nefiind însă atît de prompt ca în pneumonia pneumococică. Vindecarea poate fi obţinută în 4-7 zile.

Infecţia cu Mycoplasma este o cauză frecventă a epidemiilor de pneumonie în unităţile de instrucţie militară, în şcoli şi licee. Este mai frecventă la copiii de vîrstă şcolară şi la adulţii tineri. Se transmite în timpul acceselor de tuse; întreaga familie se poate îmbolnăvi de „răceală" sau pneumonie produse de acest agent. Deoarece perioada de incubaţie este de 2-3 săptămîni, membrii familiei se îmbolnăvesc mai degrabă succesiv, pe o perioadă de cîteva săptămîni, decît simultan. Remarca „familia mea nu este niciodată în totalitate sănătoasă", este făcută, frecvent, de părintele îngrijorat. Pneumonia survine doar la 3-10% din persoanele infectate.

3. Legionella pneumophila. Acest microorganism a fost agentul etiologic la maxim 1% (Seattle) şi aproximativ 23% (Chicago) din cazurile de pneumonie contractată în cadrul comunităţii. Debutul este brusc, cu stare generală alterată, mialgii şi cefalee severă. Asocierea tusei (75-95% din cazuri) febrei de peste 39° C (70-95% din cazuri), frisoanelor (59-73% din cazuri) şi durerii pleurale (30-42% din cazuri) poate mima pneumonia pneumococică. Sputa este mucoasă sau mucopurulentă, însă este redusă cantitativ şi poate fi absentă în primele trei zile de boală. Ea conţine neutrofile, dar fără floră bacteriană predominantă pe frotiul de spută colorat Gram. Cheia diagnosticului în legionelloză se bazează pe prezenţa factorilor de risc, precum insuficienţa renală la dializaţi sau transplantaţi, imunosupresia, bolile pulmonare cronice, etilismul sau tabagismul, diabetul, vârsta peste 50 de ani, expunerea la sisteme de condiţionare ale aerului din case spaţii comerciale, din imobile în construcţie sau excavaţii, din hoteluri sau din locuri aglomerate. Diareea şi/sau greaţa (13-54% din cazuri) şi/sau durerea şi sensibilitatea la palpare abdominală, encefalopatia cu dezorientare şi confuzie, icterul şi/sau creşterea nivelului transaminazelor, proteinuria, hematuria, cilindruria şi/sau creştea creatininemiei, o relativă bradicardie, lipsa răspunsului la antibioticele betalactaminice după 48-72 de ore şi/sau a răspunsului la eritromicină administrată parenteral sînt semnele care sugerează posibilitatea unei pneumonii cu Legionella.

Examenul clinic al aparatului respirator evidenţiază raluri diseminate, la debutul bolii. După 2-3 zile, pot apare semne de condensare, revărsat lichidian pleural, frecătură pleurală pe unul sau ambele hemitorace. Starea de prostraţie, de toxemie şi confuzia pot fi principalele manifestări.

Radiografia toracică este nespecifică şi poate evidenţia opacităţi nodulare multiple subsegmentare sau opacităţi omogene segmentare şi/sau lobare, pe unul sau ambele hemitorace. Opacităţile nodulare sînt sugestive pentru infecţia cu *Legionella micdadei*. Tabloul radiografic al sindromului de detresă respiratorie acută (SDRA) poate surveni în cazurile severe. Nu exista modificări specifice pentru a diferenţia pneumonia cu Legionella de alte forme de pneumonie bacteriană dobîndită în comunitate. Diagnosticul este în primul rînd unul clinic. Confirmarea rapidă este obţinută, totuşi, prin observarea pe frotiul de spută colorat Gram a numărului mic sau absenţei neutrofilelor şi a germenilor; prin decelarea bacteriilor filamentoase prin coloraţia cu carbol-fucsină, prin coloraţie Giemsa sau impregnare argentică Dieterle, sau prin decelare a anticorpilor prin imunofluorescenţă directă. Culturile efectuate din spută sau din lichidul pleural pe medii speciale (CYE) vor fi pozitive în 7-14 zile, iar titrul anticorpilor decelaţi prin imunofluorescenţă indirectă vor creşte în ser, la 75% din cazuri, în intervalul a 21 de zile. Aceste două teste de confirmare necesită prea mult timp pentru a fi utile în diagnosticarea rapidă şi în orientarea asupra terapiei. Detectarea antigenului în spută şi urina a fost utilizată pentru confirmarea rapidă a suspiciunii clinice iniţiale, dar sensibilitatea nu este suficient de mare pentru a exclude diagnosticul. Durerea pleurală şi febra răspund în 48-72 de ore la administrarea parenterală de eritromicină lactobionat. Manifestări sporadice similare, cauzate de *L. bozemanii* şi *L. micdadei* au fost descrise la pacienţii aparent normali. Cazurile severe de pneumonie cu *L. pneumophila* au tendinţă la recădere; impunînd o a doua cura terapeutică.

4. A. CHLAMYDIA PSITTACI. Infecţiile cu *Chlamydia psittaci* pot fi responsabile pentru o pneumonie acută manifestată prin durere pleurală şi tuse. Această afecţiune apare în contextul contactului cu păsări, precum papagalii, porumbeii, raţele sau curcanii. Pacienţii cu pneumonie şi istoric de contact cu păsări trebuie investigaţi pentru psitacoză. Afecţiunea este asemănătoare legionelozei; pot exista semne de encefalopatie cu delir, insuficienţă renală şi afectare hepatică. Tusea, este de obicei, neproductivă. Durerea toracică secundară pleuritei nu este obişnuită, dar este posibilă, iar epistaxisul apare în 25% din cazuri. Cei mai mulţi pacienţi acuză cefalee severă, fotofobie, astenie şi febră mare. Semnele fizice includ febră, hepatosplenomegalie (10-40% din cazuri) şi raluri în una sau mai multe arii pulmonare. Pot apare semne de condensare. În unele cazuri, pe faţă sau trunchi pot apare macule Horder (similare rozeolelor tifoide). Pe radiografia toracică sînt prezente opacităţi infiltrative nodulare, progresive către un sindrom de condensare segmentar sau lobar. Terapia cu tetraciclină este eficientă. Diagnosticul este clinic, deoarece confirmarea serologică sau prin culturi

durează prea mult pentru a fi utilă. Un pacient cu istoric de contact cu păsări, cu dovezi clinice şi radiologice de pneumonie şi cu splenomegalie trebuie tratat ca avînd, cu mare probabilitate, această afecţiune.

B. CHLAMYDIA PNEUMONIAE (TULPINA TWAR). Tulpina TWAR (Taiwan acute respiratory) de *Chlamydia pneumoniae* determină 10-12% din pneumoniile dobândite în comunitate, la adolescenţi şi la adulţii tineri. Ea pare să se transmită prin contact interuman. Boala produsă este greu de diferenţiat clinic de infecţia cu *Mycoplasma pneumoniae* şi este caracterizată prin febră, cefalee, tuse neproductivă, laringită şi, uneori faringită. Nu există modificări specifice în tabloul clinic sau cel radiologic. Diagnosticul necesită izolarea în culturi sau demonstrarea creşterii titrului anticorpilor anti-*Chlamydia pneumoniae*. Durerea pleurală este neobişnuită în această afecţiune. În prezent, agentul TWAR nu poate fi izolat prin metode de rutină în majoritatea laboratoarelor, iar studiile serologice sînt posibile numai în laboratoarele de cercetare. TWAR răspunde bine la tetraciclină, iar eritromicina este, în general, ineficientă.

***5. Febra Q* (Coxiella burnetii).** Persoanele cu această afecţiune se prezintă cu un sindrom pseudogripal cu cefalee, frisoane, febră, mialgii difuze, greaţă şi vărsături. Pot surveni tusea şi durerea toracică; modificările interstiţiale, nodulare şi chiar condensarea lobară sînt prezente la maxim 50% din pacienţii cu această afecţiune. Sputa este în cantitate minimă, mucoasă şi poate avea striuri sanguinolente. Uneori, sînt prezente raluri diseminate sau semne de condensare. Febra Q apare, frecvent, în vestul şi sud-vestul Statelor Unite, la persoanele expuse contactului cu animale domestice sau aerosolilor din zonele de creştere a şeptelului. Contagiozitatea mare a acestui microorganism se observă prin infectarea indivizilor care nu au avut contact direct cu şeptelul. Coxiella este sensibilă la tetraciclină. Convalescenţa poate fi îndelungată, cu astenie fizică şi scădere ponderală. Pentru certitudinea diagnosticului sînt necesare metode serologice.

6. Tularemia pulmonară. Această afecţiune însoţeşte tularemia ulceroganglionară sau oculoganglionară (15% din cazuri) sau tularemia tifoidică (50% din cazuri). Dispneea, tusea şi durerea pleurală apar în asociere cu semnele clinice caracteristice fiecărei forme de tularemie. Au fost descrise opacităţi infiltrative nodulare („densităţi nodulare"), opacităţi omogene subsegmentare sau segmentare, pneumonie lobară şi adenopatii hilare. Diagnosticul poate fi stabilit prin culturi din spută, hemoculturi sau prin demonstrarea creşterii titrului anticorpilor specifici. De obicei, există istoric de contact cu iepuri albi, şobolani, popîndăi sau înţepături de căpuşe, muşte. Streptomicina sau doxiciclina conduc la dispariţia durerii toracice şi a febrei.

Criteriile radiologice nu permit diagnosticul diferenţial cert între pneumoniile bacteriene şi pneumoniile de altă etiologie.

B. Tromboembolismul şi infarctul pulmonar. Embolia pulmonară cu originea într-un tromb venos de la nivelul membrului inferior sau pelvisului se manifestă prin respiraţie superficială şi durere toracică ascuţită, transfixiantă, asociată cu dispnee, tuse şi/sau poziţie antalgică. Poate apărea febră de 39°C, dar fără frison. Dacă este prezentă, tusea este neproductivă. În 30% din cazuri survin hemoptizii. Sputa prezintă cheaguri şi sânge roşu proaspăt sau este ruginie. De obicei, nu există în antecedente infecţii ale căilor respiratorii superioare. Pacienrul poate acuza durere scapulo-humerală şi în abdomenul superior, agravată de inspirul profund, dacă este afectat parenchimul pulmonar adiacent diafragmului. La examenul fizic se observă sensibilitate dureroasă localizată a peretelui toracic, frecătură pleurală şi/sau o mică arie de matitate şi raluri care se ausculţă în regiunea dureroasă. În embolia masivă apar semnele sindromului de condensare pe întreg lobul inferior. Radiografia toracică evidenţiază revărsate lichidiene pleurale şi mici infiltrate sau zone de atelectazie. Infiltratele tind să ocupe lobii inferiori şi adesea sînt de formă triunghiulară, cu baza la pleură (semnul Hampton). Hemidiafragmul de partea afectată este ascensionat şi cu mobilitate scăzută. Electrocardiograma trebuie să excludă infarctul miocardic. Modificările electocardiografice tranzitorii sînt: aspectul $S_1Q_3T_3$, inversarea undei T în derivaţiile V_1-V_3, aspect de suprasolicitare ventriculară dreaptă, semne de bloc de ramură dreaptă şi aritmii atriale.

Scintigrama pulmonară de perfuzie se realizează prin injectarea intravenoasă de particule marcate cu technetium 99m. O scintigramă de perfuzie normală elimină diagnosticul de tromboembolism pulmonar, dar o scintigramă de perfuzie patologică izolată nu pune diagnosticul de boală.

Scintigramele patologice sînt interpretate ca avînd o mare probabilitate (90% şanse de embolism), o probabilitate medie (30% şanse de embolism) sau o probabilitate mică (10% şanse de embolism). O scintigramă de mare probabilitate poate evidenţia un defect de perfuzie mai mare decât infiltratul vizibil, în aceeaşi arie, pe radiografia toracică. În plus, o scintigramă de mare probabilitate poate arăta absenţa perfuziei în multiple segmente pulmonare sau lobi şi alterarea raportului ventilaţie-perfuzie (V/Q). Defectele de perfuzie segmentare multiple cu menţinerea raportului V/Q sau un defect de perfuzie segmentar unic cu dezechilibru V/Q au doar 30% probabilitate să fie datorate emboliei pulmonare. Pacienţii cu defecte de perfuzie mici subsegmentare şi cu dezechilibru V/Q au o probabilitate mai mică, de 10%, de tromboembolism pulmonar.

Confirmarea sau infirmarea diagnosticului (în „cazurile nediagnostice") se va realiza prin angiografia pulmonară. Această procedură va identifica subgrupul de pacienţi care necesită terapie anticoagulantă din grupul celor cu probabilitate joasă sau medie de embolie pulmonară. Unii clinicieni practică angiografia pulmonară şi la pacienţii cu scintigramă de mare probabilitate, atunci cînd există factori de risc pentru terapia anticoagulantă sau cînd se pune problema inserţiei unui filtru Greenfield în vena cavă. Rezultatele studiilor au sugerat că pacienţii cu scintigramă de mică probabilitate nu necesită alte investigaţii sau terapie anticoagulantă.

Investigaţiile pentru depistarea trombozelor membrelor inferioare – utilizînd teste neinvazive, precum pletismografia de impedanţă, tehnici Doppler şi teste invazive (de exemplu venografia) – dacă sînt pozitive, vor susţine diagnosticul la pacienţii care nu au scintigrame pulmonare de mare probabilitate. 30% din pacienţii cu scintigrame de perfuzie patologice au demonstrată prezenţa trombozei venoase femurale. Descoperirea unui tromb femural reprezintă o indicaţie pentru terapie anticoagulantă; în acest caz angiografia pulmonară nu mai este necesară. Heparina este folosită pentru anticoagularea iniţială, continuîndu-se zece zile în doze de 1000-1800 de unităţi pe oră. Tratamentul cu anticoagulante cumarinice se începe după 4-5 zile de heparinoterapie. Cazurile netratate au o rată de mortalitate de 30% din cazuri, în timp ce cazurile diagnosticate şi tratate au 8% mortalitate. De obicei, simptomele se ameliorează în 2-3 zile de la începerea tratamentului anticoagulant.

C. Tuberculoza. Durerea pleurală este însoţită de febră şi tuse neproductivă. Durerea toracică poate fi asociată cu frecătura pleurală sau cu semnele de revărsat lichidian pleural. Această afecţiune este mai frecventă la persoane sub vîrsta de 30 de ani. Radiografia pulmonară evidenţiază lama de lichid care obstrucţionează sinusul costofrenic ipsilateral şi, uneori, un infiltrat şi/sau o adenopatie hilară de partea afectată. În majoritatea cazurilor, cîmpurile pulmonare şi regiunile hilare sînt fără modificări. Lichidul pleural este bogat în proteine şi limfocite. Intradermoreacţia la tuberculină este pozitivă la 90% din pacienţi, dar culturile din lichidul pleural sînt diagnostice pentru tuberculoză în 20% din cazuri. Puncţia biopsie pleurală este pozitivă în 50-60% din cazuri.

Aceşti pacienţi nu au, de obicei, tuberculoză pulmonară, dar prezintă un risc mare de a o dezvolta în următorii 5 ani (în 65% din cazuri), dacă nu este iniţiat un tratament cu izoniazidă.

Tuberculoza pulmonară poate determina, ocazional, durere pleurala, atunci cînd sînt prezente leziunile pulmonare active (precum leziuni fibrocazeoase şi caverne). Modificările radiologice pulmonare pun diagnosticul şi permit începerea precoce şi imediată a tratamentului tuberculostatic.

D. Afecţiuni ce implică pleura şi/sau pericardul

1. Lupusul eritematos sistemic şi lupusul indus medicamentos. Un episod de durere toracică anterioară şi/sau scapulohumerală, care se accentuează în inspir profund şi prin mişcările corpului (pleurită) poate apărea în evoluţia lupusului eritematos sistemic (70% din cazuri) sau al lupusului indus medicamentos. Durerea dispare spontan în 1-2 săptămîni sau necesită corticoterapie, care o va ameliora rapid şi prompt. Unii pacienţi cu durere pleurală dezvoltă epanşament pleural. De asemenea, lupusul se poate complica cu pericardită, care determină durere anterotoracică şi scapulo-humerală dreaptă şi/sau stîngă, agravată în inspir profund şi în decubit dorsal. Durerea este ameliorată de poziţia şezînd şi aplecarea toracelui înainte.

Pentru uşurarea diagnosticului lupusului eritematos sistemic au fost elaborate 11 criterii clinice. Prezenţa simultană sau succesivă a 4 sau mai multor criterii certifică diagnosticul de LES. Cele 11 criterii de diagnostic sînt: (1) rash malar în „aripi de fluture", (2) lupus discoid, (3) fotosensibilitate, (4) ulceraţii bucale, (5) artrită (artrită neerozivă, afectînd două sau mai multe articulaţii periferice), (6) serozită (pleurită sau pericardită), (7) afectare renală (proteinurie sau cilindrurie), (8) afectare neurologică (crize convulsive, semne neurologice de focar, delir, psihoze), (9) afectare hematologică (anemie hemolitică, leucopenie, limfopenie, trombocitopenie), (10) afectare imunologică (fenomen LE pozitiv sau prezenţa de anticorpi anti-ADN_{ds} sau anticorpi anti-Sm sau teste serologice fals pozitive pentru lues), (11) titru seric anormal al anticorpilor antinucleari, în absenţa administrării medicamentelor care induc lupusul iatrogen. Lupusul eritematos sistemic este tratat cu antiinflamatoare nesteroidiene sau cu prednison. Azatioprina şi ciclofosfamida au fost utilizate în combinaţie cu prednisonul, în cazul formelor severe ale acestei boli.

Medicamentele utilizate pentru tratamentul altor afecţiuni pot provoca episoade de febră, artralgii, pleurezie şi/sau pericardită, asociate cu teste pozitive pentru anticorpii antinucleari. Cele mai frecvente medicamente incriminate sînt: hidralazina, procainamida, metildopa, izoniazida, fenitoina, clorpromazina. Simptomele induse de aceste medicamente se remit, în general, la reducerea dozelor sau la întreruperea administrării.

2. Artrita reumatoidă. Durerea pleurală acompaniată de acumularea de lichid pleural apare la 5% din persoanele cu artrită reumatoidă simetrică generalizată. În poliartrita reumatoidă, lichidul pleural este un exudat, cu pH acid şi concentraţie scăzută de glucoză (<15 mg/100ml). Biopsia pleurală poate evidenţia noduli reumatoizi. În timp ce epanşamentul pleural produs de lupusul eritematos dispare rapid, cel din artrita reumatoidă poate persista luni de zile.

3. Sindroamele postinfarct miocardic, postcardiotomie şi posttraumatism cardiac. Debutează la 1-16 săptămîni, sau chiar mai mult, după ocluzia unei artere coronare care duce la infarct miocardic, după chirurgia cardiacă sau un traumatism al cordului. Pacienţii acuză febră şi durere pleurală sau pericardică localizată retrosternal, la nivelul umerilor şi/sau anterotoracic uni- sau bilateral. Durerea anterotoracică este intensificată de mişcările respiratorii sau de decubitul dorsal sau lateral stîng. Sînt prezente tahicardia, febra şi/sau frecătura pericardică. Radiografiile toracice sînt de obicei normale sau arată pneumonite tranzitorii, lichid pleural şi/sau cardiomegalie. Lichidul pericardic se poate acumula şi este hemoragic, dacă s-au administrat anticoagulante. Durerea toracică este ameliorată rapid prin administrarea de prednison. Ecocardiografia permite detectarea precoce a lichidului pericardic. Rareori, acumularea de lichid pericardic poate fi atît de rapidă, încît să producă tamponadă şi şoc.

4. Pericardita acută virală sau idiopatică. Această afecţiune debutează cu durere toracică, ascuţită, lancinantă, care este resimţită anterotoracic drept sau stîng. Regiunea cervicală şi scapulohumerală pot fi, de asemenea, dureroase. Durerea este agravată în decubit dorsal, sau lateral stîng, de mişcările respiratorii şi, uneori, de deglutiţie. Durerea este ameliorată în decubit lateral drept, în poziţie şezînd aplecat în faţă sau în ortostatism. Febra şi mialgia pot însoţi durerea. La unii pacienţi apare durerea toracică retrosternală, cu caracter de presiune sau constrictivă, mimînd durerea din infarctul miocardic, dar această situaţie este neobişnuită. În primele zile după debut, examenul clinic relevă un cord de dimensiuni normale, cu sau fără frecătură pericardică. Electrocardiograma evidenţiază iniţial supradenivelare concavă, ascendentă a segmentului ST, în aproape toate derivaţiile, exceptînd aVR şi V_1. În următoarele 7 zile apare inversarea sau aplatizarea undei T şi revenirea segmentului ST la linia izoelectrică. Nivelurile serice ale izoenzimelor de citoliză cardiacă pot fi crescute şi apare leucocitoză. Această afecţiune are drept cauză infecţia cu virusul echo, virusul gripal, virusul Epstein-Barr şi alte virusuri sau poate să aibă o cauză necunoscută (idiopatică).

Pacienţilor trebuie să li se recomande repaus la pat şi să li se administreze un tratament oral cu medicamente antiinflamatorii nesteroidiene sau prednison. De obicei, există un răspuns prompt la această terapie; recăderea este posibilă după o perioada variabilă de la întreruperea tratamentului.

5. Pericardita cronică. Durerea persistentă situată la nivelul toracelui anterior şi/sau a umărului şi regiunii cervicale laterale, însoţită de febră, care apare la un pacient fără insuficienţă renală şi care nu răspunde la tratamentul cu prednison, poate fi determinată de infecţii bacteriene sau fungice, tuberculoză sau de un carcinom pericardic.

A. PERICARDITA PURULENTĂ. Pericardita purulentă poate mima pericardita idiopatică. Febra înaltă, frisoanele, frisonetele, stare generală toxică şi rezistenţa la terapia cu prednison ridică suspiciunea diagnosticului de pericardită fungică sau bacteriană. Pericardita piogenică apare prin difuzarea directă a infecţiei de la o mediastinită (bacterii anaerobe), de la o pneumonie sau un empiem (*Streptococcus pneumoniae, Haemophilus influenzae* sau *Staphilococcus aureus*), prin bacteriemie de la o endocardită sau de la alte focare infecţioase (cu germeni ca: *S. aureus, Neisseria meningitidis* sau *Neisseria gonorrhoeae*), poate apărea după un traumatism toracic penetrant, după chirurgia cardiacă sau chiar prin evacuarea unui abces hepatic, subfrenic sau perirenal în pericard. Tomografia computerizată este utilă pentru a diferenţia forma purulentă de cea seroasă, pe baza densităţii lichidului. Pericardiocenteza va evacua un lichid cu 5.000-90.000 de neutrofile/mm^3; frotiul colorat Gram şi/sau culturile sînt pozitive pentru fungii sau bacteriile cauzatoare. În cazurile determinate de *S. pneumoniae, H. influenzae* şi *N. meningitidis*, agentul etiologic este rapid identificat prin contraimunoelectroforeză. În unele cazuri, pericardita este greu de diagnosticat, deoarece este absentă febra sau durerea toracică care să sugereze o afecţiune la nivel toracic sau manifestările sînt atît de severe, încît atenţia este îndreptată spre un alt organ. Drenajul pericardic şi antibioterapia i.v. sînt măsuri obligatorii, cu importanţă vitală pentru pacient. La un pacient cu stare septică, pericardita purulentă poate fi sugerată de rezultatele scintigrafiei cu leucocite marcate cu galiu 67 sau indiu 111 sau de semnele electrocardiografice sau ecografice.

B. PERICARDITA TUBERCULOASĂ. Pericardita tuberculoasă poate debuta insidios, cu indispoziţie, scădere ponderală, anorexie, febră şi frisonete manifestate cu cîteva săptămîni înaintea apariţiei dispneei sau a disconfortului toracic. Pînă la 10% din pacienţi au un debut brusc, cu durere de tip pericardic şi febră. Epanşamentele mari sînt frecvente. Culturile din lichidul pericardic au sensibilitate scăzută, în timp ce inocularea cu lichid pericardic a cobailor creşte sensibilitatea diagnostică. În unele cazuri, pentru diagnostic, este necesară biopsia pericardică şi efectuarea de culturi. Intradermoreacţia la tuberculină este, de regulă, pozitivă (80-90% din cazuri). Unui pacient cu pericardită persistentă inexplicabilă, cu exudat pericardic bogat în limfocite asociat cu un test la tuberculină pozitiv şi/sau cu evidenţierea granuloamelor la biopsia pericardică, trebuie să i se administreze un tratament de probă cu

tuberculostatice. Studii recente au arătat apariţia cazurilor de pericardită tuberculoasă la pacienţii cu SIDA, lupus eritematos sistemic şi insuficienţă renală.

C. PERICARDITA NEOPLAZICĂ. Această afecţiune apare datorită unei tumori maligne cardiace, precum fibrosarcomul, angiosarcomul, rabdomiosarcomul sau limfomul. Durerea toracică de origine pericardică, febra, aritmiile şi o viteză de sedimentare crescută sînt caracteristice. Nu apare ameliorarea clinică a durerii pericardice după iniţierea terapiei cu prednison. Tumora poate fi vizualizată prin ecocardiografie sau prin tomografie computerizată ultrarapidă cu contrast îmbunătăţit. Toracotomia şi biopsia sînt necesare pentru a stabili diagnosticul specific. Limfoamele răspund la radio- şi/sau chimioterapie. Rezecţia chirurgicală a sarcomului cardiac este dificilă sau imposibilă; această tumoră nu răspunde nici la chimio- sau la radioterapie.

Tumorile metastatice ale cordului şi pericardului apar prin diseminare de la nivelul tumorilor primare pulmonare sau ale sînului, prin metastazarea ganglionilor mediastinali, de la distanţă, din tumorile abdominale, renale sau ale tegumentului (melanoame) sau prin malignizarea primară a acestor ganglioni (limfoame). Se manifestă prin durere toracică, dispnee şi revărsat pericardic masiv, care provoacă tamponadă cardiacă. Obiectiv se observă: matitate retrosternală sau parasternală dreaptă şi frecătură pericardică. Ecocardiografia sau tomografia computerizată ultrarapidă poate decela tumori pericardice sau epicardice şi lichid pericardic. Revărsatul conţine proteine şi LDH în concentraţii foarte mari (proteine ≥5 g/100 ml; LDH > 2500 UI/100 ml). Pericardiocenteza va evidenţia o citologie pozitivă pentru neoplasm în 80-85% din cazuri. Biopsia pericardică poate fi necesară pentru cazurile cu citologie negativă. Adesea, există un istoric de tratament antitumoral (pentru carcinom sau limfom), dar boala pericardică poate fi şi prima manifestare a unei tumori încă nedescoperite.

Mezoteliomul malign debutează rareori la nivel pericardic. Acest tip de neoplasm, indus de azbest, iniţial este localizat pleural, apoi invadează, secundar, pericardul. Pentru diagnosticul de certitudine, este necesară o biopsie amplă, deoarece tumora poate mima, din punct de vedere histologic şi clinic, un adenocarcinom pulmonar.

E. Pleurodinia şi alte cauze de pleurezie „virală". Reprezintă un sindrom de origine virală determinat de virusul coxsackie de grup B şi de unele tulpini de echovirus. Apare în general vara şi toamna. Debutează brusc printr-o durere abdominală ascuţită, adesea intensificată de mişcări sau de tuse. Durerea este localizată iniţial în regiunea abdominală inferioară şi iradiază, ulterior, în regiunea abdominală superioară, uni- sau bilateral, simulînd succesiv apendicita acută şi afecţiunile colecistului. Durerea poate iradia anterior, uni- sau bilateral, în regiunea toracică inferioară. Este intensificată de tuse, de mişcări sau de inspirul profund. Zona toracică implicată poate fi sensibilă. Durerea poate fi continuă sau poate surveni în episoade paroxistice cu durată de 2-10 ore. Febra este variabilă (38-39,5°C). Numărul de leucocite este normal sau scăzut. Virusul poate fi cultivat din exudatul faringian sau din scaun în primele 7 zile, iar în decurs de 2 săptămîni se produce creşterea nivelului anticorpilor antivirali specifici. Radiografia toracică nu prezintă modificări sau apare pleurezie cu cantitate mică de lichid. Aceste manifestări sînt utile doar retrospectiv. Decizia cea mai importantă care trebuie luată în multe cazuri este dacă să explorăm sau nu abdomenul bolnavului. De obicei, în ciuda prezenţei tusei şi a sensibilităţii, abdomenul este moale (poate exista un minim spasm muscular) deşi există o oarecare sensibilitate dureroasă. Pentru a evita o intervenţie chirurgicală inutilă, este nevoie de un raţionament chirurgical corect. Nu există tratament specific. Pacienţii trebuie ţinuţi sub observaţie şi trataţi cu analgezice uşoare (acetaminofen sau aspirină). Ameliorarea spontană apare în 3-7 zile. Sindromul Fitz-Hugh-Curtis (descris mai jos) poate mima această afecţiune.

Pacienţii cu *pleurezie virală* sînt subfebrili (sau afebrili) şi prezintă cefalee, indispoziţie, mialgii şi durere toracică pleurală în regiunea anterolaterală. Durerea este ascuţită, avînd caracter de junghi, şi este agravată de inspirul profund sau mobilizare. Radiografia toracică este normală, iar numărul de leucocite este normal sau scăzut. Este esenţial să diferenţiem aceste cazuri de cele cu tromboembolism şi infarct pulmonar. Pacienţii cu pleurezie virală nu au factori de risc pentru tromboembolism pulmonar. În plus, ei au scintigrafie de perfuzie fără modificări. Unii autori consideră că această categorie diagnostică reprezintă cazuri sporadice, nonepidemice de pleurodinie sau de bronhopneumonie bacteriană subpleurală, la pacienţi cu bronşită cronică sau bronşectazie. Mulţi clinicieni nu acceptă pleurezia virală ca pe o entitate patologică. Tratamentul adresat acestor pacienţi este acelaşi cu cel pentru pleurodinie – repausul şi analgezicele sînt principalele măsuri terapeutice.

F. Empiemul. Se manifestă prin durere pleurală, febră, frisoane, scădere ponderală, tuse şi transpiraţii nocturne. Lichidul purulent, prezent în cavitatea pleurală, provine din diseminarea unei pneumonii, a unui abces pulmonar, a unui abces subdiafragmatic sau a unui abces hepatic (bacterian sau amoebian) în spaţiul pleural. În unele cazuri, empiemul apare ca urmare a unei perforaţii esofagiene prin traumatism, corpi străini sau vărsături. În alte cazuri este consecinţa unei intervenţii chirurgicale toracice.

Puncţia pleurală evacuatorie, cu ajutorul unui ac gros, identificarea agentului etiologic prin efectuarea de culturi şi

terapia antimicrobiană ţintită vor duce la vindecarea unui număr mare de pacienţi. Alţii, cu colecţii purulente multiloculate cu pereţi groşi, densificaţi, necesită pleurotomie cu drenarea cavităţilor. Colecţiile purulente sînt localizate cu uşurinţă prin tomografie computerizată toracică.

G. Abcesul subdiafragmatic. Această afecţiune apare, frecvent, în contextul unei intervenţii chirurgicale abdominale recente pe vezicula biliară, stomac, duoden, colon sau splină sau se datorează perforaţiei intestinale sau a colecistului. Se constată: febră în pusee şi durere severă, ascuţită, localizată la nivelul toracelui şi/sau umerilor, intensificată de mişcările respiratorii, tuse sau strănut, şi/sau durere şi sensibilitate epigastrică. Tomografia computerizată va vizualiza abcesul situat între ficat şi diafragm. De aceeaşi parte cu infecţia subdiafragmatică poate să apară epanşament pleural şi atelectazie bazală. Drenajul chirurgical sau inserţia percutană a unui cateter la nivelul abcesului şi antibioterapia vor conduce la vindecare, în majoritatea cazurilor.

H. Durerea nonpleurală asociată cu tumori toracice şi extratoracice

1. Mezoteliomul benign. Această afecţiune este urmarea unei expuneri prealabile la azbest. Există o perioadă de latenţă de 20 de ani (sau mai mult) între expunerea iniţială la azbest şi apariţia simptomelor. Pe suprafaţa pleurală apare o tumoră localizată care, rareori, este asociată cu durere pleurală. Mezoteliomul benign este însoţit de dureri articulare, hipocratism digital, durere, tumefacţie generalizată a extremităţilor şi sensibilitate osoasă (osteoartropatie pulmonară). Radiografiile oaselor lungi vor evidenţia îngroşarea periostului. Această afecţiune este rezolvată prin rezecţia leziunii pleurale.

2. Mezoteliomul malign. Mezoteliomul malign este o tumoră difuză a pleurei, ce se caracterizează prin producerea unei mari cantităţi de lichid pleural. Există un istoric de expunere la azbest cu peste 20 de ani în urmă. Aceşti pacienţi prezintă hipocratism digital, durere şi sensibilitate la nivel articular, durere şi sensibilitate difuză la nivelul extremităţilor, în special la nivelul zonelor unde suprafaţa osoasă este situată subcutanat. Radio- şi chimioterapia au o eficacitate relativă. Astenia severă, dispneea şi tusea sînt asociate cu o durere toracică uşoară nonpleurală, cu caracter nevralgic. În 1-2 ani survine decesul, în ciuda tuturor eforturilor terapeutice.

3. Carcinomul. Carcinomul pulmonar, de sîn, pancreas, ovar sau limfatic pot metastaza la nivel pleural, determinînd durere persistentă, nonpleurală sau durere pleurală şi pleurezie. Aceşti pacienţi au, de obicei, diseminare metastatică generalizată. Chimioterapia este eficientă la pacienţii care au cancer pulmonar cu celule mici, cancer de sîn sau limfom. Dacă pleurezia este masivă, instilarea de tetraciclină în spaţiul pleural va produce o simfiză pleurală, prevenind refacerea pleureziei. Diagnosticul de metastază pleurală este confirmat de biopsia pleurală (sensibilitate 25-40% din cazuri) şi de examenul citologic al lichidului pleural (sensibilitate 60%).

I. Sindromul Fitz-Hugh-Curtis. Se manifestă la femei, prin: febră, durere şi sensibilitate la palpare, cu localizare în etajul abdominal superior sau toracal inferior, uni sau bilateral, fiind expresia unei perihepatite secundare infecţiei cu Chlamydia sau gonococ. Durerea şi sensibilitatea în hipogastru pot fi prezente datorită bolii inflamatorii pelvine, dar sînt şi situaţii cînd acestea lipsesc Diagnosticul este confirmat laparoscopic şi prin culturile efectuate din secreţia de la nivelul colului uterin. Există un răspuns prompt la antibioterapie.

2. PNEUMOTORAXUL

A. Pneumotoraxul spontan. Această afecţiune debutează brusc cu o durere ascuţită, localizată în hemitoracele anterolateral, şi agravată de inspirul profund. Durerea poate interesa şi axila. Bolnavul este anxios, respiră superficial şi este tahipneeic.

Pneumotoraxul poate apărea fără o cauză precipitantă, sau este urmarea unei activităţi fizice intense sau a unui acces paroxistic de tuse. Traumatismele închise sau deschise pot, de asemenea, să provoace pneumotorax.

Din punct de vedere patogenic, evenimentul princeps este ruptura unor spaţii aeriene intrapleurale cu pereţi subţiri („vezicule pulmonare") situate în contiguitate cu parenchimul pulmonar. Semnele clinice sînt: amplianţă redusă a hemitoracelui afectat, hipersonoritate la percuţie şi diminuarea marcată sau abolirea murmurului vezicular. Radiografia toracică efectuată după un inspir profund şi respectiv după un expir profund va confirma diagnosticul clinic. Un pneumotorax mai mic de 25% din volumul plămînului se va remite în cîteva zile fără nici un tratament specific, doar prin repaus. Un pneumotorax mai voluminos necesită aspiraţia aerului din cavitatea pleurală sau inserţia unui tub intratoracic.

Pînă la 5% din cazurile de pneumotorax acut la femeile tinere sînt legate de ciclul menstrual, fiind recurente (pneumotorax catamenial). Terapia hormonală supresivă previne eficient recurenţele. Pneumotoraxul apare, de asemenea, la pacienţii cu astm, BPOC, abcese pulmonare, fibroză chistică, granulom eozinofilic, carcinom şi sarcom pulmonar.

Pneumotoraxul apărut la consumatorii de droguri este cauzat de încercările de injectare în artera subclavie (urme de injecţie în regiunea supraclaviculară) sau de manevre Valsalva prelungite – cu scopul de a amplifica efectele cocainei inhalate. Pneumonia cu *Pneumocystis carinii* la pacienţi cu SIDA creşte incidenţa pneumotoraxului.

Cauzele pneumotoraxului iatrogen sînt: ventilaţia mecanică cu presiune intermitent pozitivă (IPPV) sau cu

presiune pozitivă teleexpiratorie (PEEP), toracenteza, biopsia pleurală, inserţia de linii de abord venos în subclavie sau jugulară, resuscitarea cardiopulmonară.

B. Pneumotoraxul sufocant. Pneumotoraxul sufocant urmează, de obicei, unui traumatism penetrant (de exemplu: traumatisme prin armă albă, armă de foc, schijă) sau unui traumatism închis (de exemplu: căderi de la înălţime, izbirea de volanul maşinii). Se poate asocia şi cu folosirea aparatelor de ventilaţie mecanică după traumatisme. Durerea toracică severă cu caracter pleural, dispneea asfixică şi cianoza centrală sînt asociate cu devierea traheei în partea opusă pneumotoraxului, turgescenţă jugulară, tahipnee, tahicardie şi hipotensiune. În regiunea toracică dureroasă apare hipersonoritate la percuţie şi abolirea murmurului vezicular, la auscultaţie. Tratamentul acestei urgenţe majore presupune inserţia unui ac transtoracic prevăzut cu valvă Heimlich sau a unei sonde intratoracice prevăzută cu dispozitiv de sifonaj sub apă şi sistem de exsuflaţie. Eşecul terapeutic poate conduce la decompensare hemodinamică severă şi moarte prin ischemie miocardică. În cazurile fatale apare pneumotorax sufocant bilateral.

3. DUREREA DE PERETE TORACIC

A. Fracturile costale (traumatice şi patologice). Fracturile costale traumatice pot fi urmarea unei căderi, a unui traumatism închis de perete toracic (ca în accidentele de automobil) sau a unei lovituri în torace. Durerea continuă este intensificată de inspirul profund, de ridicarea din clinostatism şi de tuse, fiind asociată cu sensibilitate locală. Decubitul pe partea afectată precipită sau intensifică durerea şi poate întrerupe somnul bolnavului. De obicei, există sensibilitate locală în regiunea coastei afectate; pot exista echimoze pe tegumentul adiacent şi/sau crepitaţii osoase la palparea coastei. Apariţia unei fracturi costale poate produce un pneumotorax secundar, care determină o durere toracică mai difuză. Chiar după mai multe săptămîni de la vindecarea leziunilor costale şi de la dispariţia durerii primare pot apărea dureri şi sensibilitate la nivelul coastei afectate, prin mişcarea braţului sau după efort fizic.

Fracturile costale patologice apar spontan la un pacient cu un neoplasm cunoscut sau cu o tumoră primară nediagnosticată şi care a metastazat la nivelul coastelor, cu mielom multiplu sau cu osteoporoză severă. La aceşti pacienţi apar brusc dureri toracice, agravate de mişcări, de respiraţie, de tuse şi de presiune directă pe coasta afectată. Diagnosticul este documentat prin radiografie de grilaj costal, scintigrafie osoasă sau RMN.

B. Costocondrita. Durerea apare în regiunea parasternală, lîngă articulaţia sternocondrală. De asemenea, poate fi localizată şi la nivelul toracelui anterior, de-a lungul rebordului costal, mimînd o afecţiune biliară, atunci cînd este localizată în dreapta şi o afecţiune gastrică sau cardiacă, atunci este localizată în stînga. Episoadele dureroase debutează spontan sau sînt provocate de eforturi fizice, precum mersul, alergarea, urcatul scărilor sau urcarea unei pante. Durerea poate fi precipitată, de asemenea, de schimbarea poziţiei de decubit sau de anumite mişcări ale braţelor. Tusea, respiraţia profundă sau strănutul determină uneori crize tranzitorii de durere ascuţită, în aceeaşi arie în care apare şi durerea surdă, persistentă. La unii pacienţi apar dureri ascuţite sau pulsatile, cu durată de cîteva secunde. Acestea pot fi recurente, revenind la intervale de minute sau ore, în fiecare zi. Durerea poate iradia din regiunea parasternală către regiunea anteromediană a toracelui.

La pacienţii cu durere toracică anterioară există zone de sensibilitate locală în regiunea dureroasă. Presiunea aplicată, cu degetul sau cu palma, într-un punct trigger reproduce o durere cu localizare şi caractere similare celei care apare spontan. Alte manevre care provocă apariţia durerii includ: abducţia sau adducţia braţului efectuată împotriva unei rezistenţe, cu capul întors înspre braţul asupra căruia efectuăm manevra; tracţiunea în spate şi în sus a braţelor pacientului de către examinator, în timp ce pacientul are gîtul în extensie, privirea spre tavan şi se apleacă înainte, opunînd rezistenţă tracţiunii examinatorului (manevra „cocoşului care cîntă"); manevra de „autoîmbrăţişare", în care pacientul îşi înconjoară toracele cu braţele, menţinînd această poziţie 30 secunde; respiraţia profundă efectuată cu spatele în extensie; balansarea braţelor ca în timpul mersului, timp de 1-2 minute şi răsucirea sau rotaţia trunchiului, înainte şi înapoi. Provocarea unei dureri similare celei spontane prin oricare din aceste manevre este un indiciu că originea durerii este la nivelul coastelor, articulaţiilor, ligamentelor, cartilajelor costale sau muşchilor peretelui toracic. Rezultatele radiografiei toracice, electrocardiogramei, ecocardigrafiei şi testelor de stres cu taliu sînt, de obicei, în limitele normalului.

Mai rar, pacienţii au cartilajul costal tumefiat, sensibil şi dureros, facilitînd localizarea durerii (sindromul Tietze).

C. Miozita pectorală (durerea miofascială). Pacienţii cu durere toracică anterioară pot avea activităţi ce implică ridicări repetate de greutăţi sau utilizarea repetată a muşchilor toracelui (ca lucrul la linia de asamblare). Este posibil să apară afectarea acestor muşchi, prin ridicarea greutăţilor sau prin răsucire. Muşchii pectorali sînt difuz dureroşi şi sensibili sau există o durere bine localizată, în puncte trigger. Abducţia sau adducţia braţului împotriva unei rezistenţe intensifică durerea. Această afecţiune este benignă; pacienţii trebuie liniştiţi, instruindu-i că durerea sau sensibilitatea dureroasă nu sînt datorate unor boli cardiace, unui neoplasm sau unei alte afecţiuni grave. Tratamentul simptomatic cu antiinflamatoroare nesteroidiene şi aplicarea de căldură locală sînt de obicei utile. În cazurile refractare, ameliorarea se realizează prin injectarea locală de lidocaină şi metilprednisolon.

D. Crizele dureroase din siclemie. Pacienţii cu această afecţiune acuză durere cînd inspiră profund sau îşi mobilizează toracele. Pot fi prezente dureri şi la nivelul membrelor superioare, inferioare şi/sau dureri de spate, care sînt accentuate de mişcări. Peretele toracic este foarte sensibil la palpare, iar respiraţia este rapidă şi superficială datorită atelectaziei lobilor inferiori. Durerea toracică şi cea localizată la extremităţi sînt însoţite de febră. În unele cazuri, cauza durerii nu este criza din siclemie cu infarcte costale dureroase ci, mai degrabă, tromboembolismul pulmonar sau pneumonia bacteriană acută. Nu există terapie specifică pentru crizele dureroase. Repausul la pat, spirometria stimulantă, stimularea tusei, analgezicele şi administrarea de lichide intravenos pot preveni pneumonia şi atelectazia. Episoadele se remit spontan, în 5-8 zile, dar reapar la intervale de săptămîni sau luni. Există un istoric de dureri de spate şi membre care apar recurent, încă din copilărie; cei mai mulţi pacienţi adulţi ştiu că au siclemie. Durerea toracică şi abdominală apare mai rar decît durerea la nivelul membrelor, şi poate să debuteze la maturitate.

4. DUREREA NEVRITICĂ

A. Nevrita intercostală. Durerea este distribuită în bandă, pornind din regiunea coloanei vertebrale şi înconjurînd aproximativ jumătate de torace. Durerea continuă, cu caracter nevralgic, de arsură sau de junghi poate fi provocată de presiunea exercitată pe rădăcinile nervoase din regiunea toracică a coloanei vertebrale, sau de inflamaţii ale acestora. Durerea este, uneori, atît de severă, încît pacientul stă nemişcat, fiindu-i teamă că mobilizarea va declanşa o altă criză dureroasă. Mişcările bruşte, strănutul sau tusea provoacă durerea, dar mişcările respiratorii nu o influenţează. Astfel de dureri se pot datora afecţiunilor distructive ale coloanei vertebrale (osteomielită sau tumori), unui osteofit sau unui disc herniat care apasă pe un nerv spinal toracic. Leziunea este evidenţiată pe radiografia de coloană vertebrală, pe tomografia computerizată sau RMN. Unele cazuri de nevrită intercostală nu au nici o cauză aparentă, mecanică sau inflamatorie.

B. Herpes zoster. Se manifestă prin durerea însoţită, uneori, de parestezii, în bandă ce se întinde din spate pînă la nivelul sternului, înconjurînd hemitoracele. Durerea are caracter de arsură sau este surdă, persistentă, nefiind influenţată de mişcările respiratorii. În 1-4 zile, la nivelul zonei dureroase apar vezicule de 2-3 mm, organizate în buchete alcătuite din 4-6 vezicule. Curînd, acestea se sparg, formînd crustă. Tegumentul afectat este sensibil şi foarte dureros. Herpes zoster se tratează cu acyclovir, dar acesta nu grăbeşte remisiunea simptomelor. Durerea localizată în etajul abdominal superior şi toracal inferior, cu sensibilitate locală asociată – mimează afecţiuni intraabdominale.

C. Afecţiuni ale măduvei spinării datorate tumorilor sau osteomielitei. Apar dureri în bandă, pornind din regiunea posterotoracică şi înconjurînd regiunea toracică inferioară. Durerea se poate extinde anterior, la nivel abdominal. Ea este ascuţită sau lancinantă, apărînd în paroxisme sau este continuă, surdă sau cu caracter de arsură. Există un istoric de durere şi sensibilitate în regiunea coloanei vertebrale, precedînd durerea toracică. O tomografie computerizată sau o RMN la nivelul coloanei vertebrale evidenţiază osteolize datorate unei tumori, unei osteomielite piogene sau unei tuberculoze. La pacienţii fără modificări distructive poate fi prezentă compresia unei rădăcini nervoase datorată unui disc intervertebral herniat sau unui osteofit.

Tuberculoza afectează atît corpul vertebral cît şi discul intervertebral. Din această cauză se poate produce colapsul vertebrelor cu angularea coloanei vertebrale, formînd o proeminenţă dorsală sensibilă (*gibus*). Biopsia osoasă şi efectuarea de culturi sînt necesare dacă leziunea toracodorsală este primul simptom al unui neoplasm sau al unei infecţii. Neoplasmul se tratează prin radioterapie locală paliativă sau prin rezecţie. Infecţiile piogene trebuie tratate cu antibiotice, iar tuberculoza prin chimioterapie combinată şi, uneori, chirurgical.

5. BOALA MONDOR

Durerea, intensificată uneori de inspirul profund, este localizată superficial, pe o arie a unui hemitorace. Se palpează subcutanat un cordon sensibil. Cordonul are diametrul unui creion subţire; tegumentul care îl acoperă este eritematos şi sensibil. Această afecţiune este datorată trombozei unei vene superficiale a peretelui toracic. Simptomele se remit spontan în 1-4 săptămîni, rareori disfuncţii grave fiind asociate cu acest diagnostic. Cauza care a determinat apariţia acestei afecţiuni poate fi un traumatism vechi.

6. BOALA CORONARIANĂ

A. Infarctul miocardic. Durerea toracică anterioară dreaptă sau stîngă, cu iradiere în braţul ipsilateral, gît şi mandibulă, poate fi primul simptom al unui infarct miocardic acut. Doar un mic procent dintre pacienţi au durere toracică anterioară dreaptă asociată cu infarctul. Cei mai mulţi au durere retrosternală sau precordială, cu caracter de presiune, care iradiază spre gît şi braţul stîng. Apar transpiraţiile abundente (52% din cazuri), astenia, paloarea, greaţa şi vărsaturile. Poate exista un istoric de dureri similare, dar mai reduse ca intensitate şi ca durată, asociate cu efortul fizic, deşi există şi posibilitatea apariţiei lor în repaus. Pacienţii cu durere acută toracică anterioară cu caracterele de mai sus pot avea tahicardie sau bradicardie, hipotensiune şi tahipnee, sau semnele vitale pot fi normale. Auscultaţia cordului poate decela existenţa unui ritm de galop, cu zgomotul I asurzit, de intensitate

joasă, producînd un ritm de „tic-tac", sau zgomote cardiace normale; uneori, apar extrasistole sau tahiaritmie. Electrocardiograma confirmă existenţa infarctului miocardic în 80% din cazuri. Dozarea serică a izoenzimelor de liză cardiocitară (LDH_1 şi CPK-MB) creşte sensibilitatea diagnosticului la peste 95% din cazuri. Nivelurile acestor enzime serice pot fi crescute în infarctele miocardice nedetectate prin electrocardiogramă.

Dacă infarctul a mai vechi de 4 ore (de la debutul durerii severe, continue), pacientul trebuie internat într-o unitate de îngrijire a coronarienilor şi monitorizat. Pacienţii a căror durere a început cu mai puţin de 4 ore în urmă, trebuie trataţi prin administrarea intravenoasă sau intracoronariană de activator tisular al plasminogenului (tPA); această modalitate terapeutică este urmată de angioplastie în următoarele trei zile sau chiar în cîteva ore. Tromboliza şi restabilirea perfuziei sînt semnalate printr-o remisiune sau calmare bruscă a durerii toracice. Unii cardiologi nu folosesc terapia trombolitică; în schimb pentru a nu pierde timp, ei permeabilizează vasul cît mai repede, prin angioplastie directă. Astfel de intervenţii reduc mărimea zonei infarctizate cu 25%, dar rareori previn extinderea infarctului în evoluţie.

B. Angina instabilă. Durerea de repaus, retrosternală (în 66-72% din cazuri), cu caracter de presiune (42-50% din cazuri), debutează brusc şi poate continua 20-180 de minute. Remisiunea apare spontan sau după tratament medicamentos. Durerea iradiază spre mandibulă, gît, spre regiunea precordială sau, rareori, spre hemitoracele anterior drept şi spre braţul stîng sau drept. Durerea toracică este asociată cu modificări electrocardiografice reversibile, dar nu şi cu creşterea nivelului seric al izoenzimelor CPK-MB şi LDH_1. Aceşti pacienţi au arterele coronare cu stenoză critică (peste 75% din lumen) sau ocluzie luminală parţială printr-un tromb mare, intracoronarian (6-37%). Angina instabilă este asociată cu fisura plăcii ateromatoase coronariene, cu formarea unui tromb, cu tromboliză parţială şi cu spasmul coronarian. Tratamentul medical urmăreşte întreruperea evenimentelor patogenice, prin scăderea agregării plachetare (aspirină) şi înlăturarea spasmului coronarian (blocante ale canalelor de calciu şi nitraţi). Afecţiunea poate fi tratată şi prin utilizarea heparinei administrată intracoronarian şi a angioplastiei, pentru a fragmenta şi/sau a înlătura trombul şi a dilata segmentele arteriale stenozate. Angina instabilă mimează clinic infarctul miocardic acut, dar acesta nu este dovedit electrocardiografic, enzimatic sau scintigrafic.

7. RUPTURA ESOFAGIANĂ (SINDROMUL BOERHAAVE ŞI ALTE CAUZE)

Greaţa şi vărsăturile incoercibile sînt urmate imediat de apariţia bruscă a unei dureri retrosternale sau precordiale (70% din cazuri). Durerea poate, de asemenea, debuta în epigastru, în umărul stîng sau în regiunea scapulară. Durerea retrosternală a fost descrisă diferit, ca o constricţie, ca o presiune sau ca o durere surdă. Durerile precordială şi dorsală sînt surde şi persistente sau de tip pleural. Simptomele asociate sînt: dispneea (50% din cazuri – legată de pleurită, pneumonie sau pleurezie), hematemeza medie (50% din cazuri), febra (11-50%), odinofagia sau disfagia (<10%) şi polidipsia pentru apă rece (<10%).

La examenul fizic se observă tahicardie, tahipnee, febră şi hipotensiune (25% din pacienţi sînt în stare de şoc) sau toate semnele vitale pot fi normale. Emfizemul subcutanat poate apărea iniţial în fosa supraclaviculară, în maxim 33% din cazuri. Acesta este un semn tardiv şi apare la 6-18 ore după debutul durerii. Datorită unui pneumotorax sau unei pleurezii se constată diminuarea murmurului vezicular şi/sau raluri în hemitoracele posterior stîng. Semnul Hamman, constînd în crepitaţii retrosternale sincrone cu bătăile cardiace, poate fi prezent la 20% din cazuri şi este legat de prezenţa pneumomediastinului. Rar, se auscultă o frecătură pericardică produsă de pericardita purulentă determinată de mediastinită. Apare sensibilitate la palparea epigastrului şi la nivelul rebordului costal, contractură musculară şi durere la decompresiune în regiunea epigastrică, mimînd un ulcer perforat. 5% din pacienţi au pneumoperitoneu, făcînd diagnosticul mai dificil.

Radiografia toracică poate evidenţia pneumomediastin, observat pe conturul stîng al codului, al arcului aortic şi al aortei descendente. Semnul „V" al lui Naclerio este prezent în 20% din cazuri. El constă într-o radiotransparenţă în formă de „V", constituită de aerul ce disecă planurile fasciale ale mediastinului şi pleurei. Poate exista o opacitate infiltrativă alveolară a lobului inferior stîng şi semne de pleurezie stîngă, de pneumotorax sau de hidropneumotorax. Pneumomediastinul sau emfizemul subcutanat diferenţiază ruptura esofagiană spontană de cauzele frecvente ale durerii toracice anterioare, precum infarctul miocardic, tromboembolismul pulmonar, disecţia de aortă şi pericardita. Afecţiunile abdominale frecvent confundate cu ruptura esofagiană sînt: ulcerul perforat, ischemia mezenterică, ruptura unui abces subfrenic, hernia diafragmatică încarcerată şi pancreatita acută.

Diagnosticul este confirmat, în 90-95% din cazuri, prin administrarea de Gastrografin, care vizualizează pătrunderea substanţei de contrast în mediastin sau în spaţiul pleural stîng. În cazurile suspecte, cu un examen cu Gastrografin negativ sînt folosite, pentru a demonstra ruptura, esofagoendoscopia şi/sau tranzitul baritat esofagian. Durerea şi semnele clinice sînt localizate retrosternal sau în hemitoracele stîng, rareori existînd durere, pneumotorax şi pleurezie în hemitoracele drept.

Tomografia computerizată este utilă pentru evaluarea pacienţilor în stare gravă sau necooperanţi, la care nu se poate efectua examenul cu substanţă de contrast al esofagului. Tomografia computerizată evidenţiază un hematom mediastinal, aer sau abcese în mediastin, pleurezie sau pneumotorax. Lichidul pleural este maroniu şi uneori cu miros fetid; este un exudat cu concentraţie

crescută de amilază salivară (90% din cazuri), cu pH<6 (50% din cazuri), ce conține și resturi alimentare.

Istoricul de durere epigastrică și/sau toracică apărută după vărsătură este asociat cu apariția emfizemului subcutanat și/sau pneumomediastinului în 50-65% din cazuri. În alte cazuri nu există istoric de vărsături sau de durere. Unele cazuri apar în crizele severe de astm, tuse sau sughiț, în timpul travaliului sau al efortului de ridicare de greutăți, după mese copioase, în timpul dializei sau după manevra Heimlich. Rupturile esofagiene pot fi cauzate și de manevre endoscopice sau instrumentare, traumatisme și corpi străini intraesofagieni. Bolile esofagiene preexistente, precum stenoza, carcinomul, achalazia sau hernia paraesofagiană pot conduce la ruptură. Există controverse asupra tratamentului. Unii autori susțin explorarea chirurgicală imediată, sutura esofagului, lavajul și drenajul mediastinal. Alții obțin rezultate bune în urma unui tratament medical conservator, utilizînd nutriția parenterală totală, antibioticele, reechilibrarea volemică și drenajul prin tub intratoracic.

CAPITOLUL

14 DUREREA ACUTĂ TORACICĂ ANTERIOARĂ

☐ LISTA DIAGNOSTICELOR POSIBILE

1. Pleurita acută
   - A. Pneumonia bacteriană
   - B. Tromboembolismul pulmonar
   - C. Embolia pulmonară septică (endocarditele cordului drept)
   - D. Pleurodinia (boala Bornholm)
2. Pericardita acută
   - A. Pericarditele virale sau idiopatice
   - B. Pericarditele post-leziune cardiacă
     1. Pericardita post-infarct miocardic
     2. Pericardita post-cardiotomie
     3. Pericardita post-traumatism cardiac
     4. Pericardita post-iradiere
     5. Pericardita post-peforație secundară cateterismului cardiac sau pacemaker-ului
     6. Pericardita după anticoagulare, prin hemoragie intrapericardică
   - C. Pericarditele/pleuritele din colagenoze
   - D. Pericardita uremică
   - E. Pericarditele bacteriene sau fungice (purulente)
   - F. Pericardita tuberculoasă
   - G. Pericarditele neoplazice (primare sau secundare)
   - H. Hemoragia intrapericardică datorată anevrismului aortic rupt în sacul pericardic
3. Infarctul miocardic acut
4. Disecția acută de aortă
5. Distensia gastrică și refluxul gastroesofagian
6. Crizele dureroase din siclemie
7. Durerea de perete toracic – Costocondritele și durerea miofascială
8. Pneumotoraxul sufocant bilateral

☐ REZUMAT

Pleurita acută produce o durere ascuțită, ca un junghi, accentuată de inspirul profund, de tuse și de schimbarea poziției. Durerea este ameliorată de analgezice, de decubitul pe partea afectată și de polipneea superficială. După cîteva ore de evoluție apare un disconfort toracic persistent, surd, asociat cu un junghi puternic, resimțit la sfîrșitul inspirului. *Pneumonia bacteriană* se manifestă prin durere pleurală bilaterală, febră, frisoane, tuse și spută purulentă sau ruginie. Radiografia evidențiază opacități alveolare lobare sau în segmentele anterioare ale cîmpurilor pulmonare. Frotiurile sau culturile efectuate din sputa sau aspiratul traheal permit antibioterapia țintită, care realizează rezoluția simptomatologiei în 1-4 zile.

Tromboembolismul pulmonar provoacă durere pleurală bilaterală, febră de 39° C, tuse productivă, cu expectorație minimă, mucoasă sau sanguinolentă, dispnee și cianoză moderate. Examenul fizic decelează raluri sibilante și ronflante diseminate. Pe radiografia pulmonară se observă o opacitate

infiltrativă, de formă triunghiulară, cu baza spre pleură (semnul Hampton), o arteră pulmonară dilatată, hipovascularizaţie pulmonară periferică (semnul Westermark), pleurezie şi/sau ascensionarea cupolei diafragmatice. O scintigrafie de ventilaţie-perfuzie (V/Q) arată afectarea lobară sau segmentară bilaterală, cu un dezechilibru V/Q şi/sau defecte de perfuzie mai mari decît infiltratele pulmonare observate pe radiografie. Pletismografia de impedanţă sau ecografia Doppler descoperă prezenţa trombilor în venele coapsei, iar angiografia pulmonară va evidenţia embolii pulmonari. Simptomatologia se remite prin heparinotrapie.

Embolia septică apare la consumatorii de droguri cu administrare intravenoasă, care au endocardită de cord drept sau flebită purulentă a membrelor. Pacienţii prezintă febră înaltă, frisoane, frisonete, tuse, dispnee severă şi durere toracică sfîşietoare, intensificată de mişcările respiratorii sau de mobilizare. Cianoza centrală şi respiraţia rapidă, superficială sînt prezente. Examenul aparatului respirator poate fi normal sau se pot ausculta raluri subcrepitante fine, diseminate şi/sau frecătură pleurală. Radiografia pulmonară evidenţiază opacităţi infiltrative subsegmentare, nodulare, cu contur neregulat, cu sau fără necroză centrală şi cavităţi inelare, periferice, cu pereţi subţiri. Hemoculturile sînt pozitive şi simptomatologia răspunde prompt la antibioterapie intravenoasă.

Pleurodinia determină durere la nivelul rebordului costal şi la nivel epigastric, cu caracter de constricţie, junghi, accentuată de tuse, de inspirul profund, de rîs sau de mişcări. Durerea rămîne localizată deasupra rebordului costal sau se poate propaga spre abdomenul superior sau inferior. Examenul fizic al aparatului respirator este, de obicei, normal sau se poate decela o frecătură pleurală şi semnele unui revărsat pleural mic. Electrocardiogramele şi scintigramele V/Q sînt, în general, negative. Radiografia pulmonară este normală sau se vizualizează lichid pleural uni- sau bilateral. Afecţiunea este determinată de virusul Coxsackie B sau de un virus echo şi are incidenţă crescută vara şi toamna.

Pericardita acută determină durere toracică anterioară, bilaterală, laterocervicală şi scapulohumerală, persistentă, violentă şi agravată de inspirul profund, de tuse sau mobilizarea corpului. Decubitul dorsal sau lateral stîng intensifică durerea, în timp ce poziţia şezîndă şi aplecarea înainte o ameliorează. Aceşti pacienţi pot fi găsiţi în poziţie şezîndă şi aplecaţi peste tăblia patului. Febra de 39° C, mialgiile, artralgiile, dispneea şi starea generală alterată însoţesc poziţia antalgică descrisă. În unele cazuri, la examenul fizic se decelează frecătură pericardică şi cardiomegalie. Electrocardiograma evidenţiază supradenivelare concavă, ascendentă de segment ST şi aplatizarea undei T, iar ecocardiografia demonstrează existenţa lichidului pericardic.

Multe cazuri de pericardită au o etiologie necunoscută (*idiopatice*), dar uneori poate fi identificat un virus în cultura din lichidul pericardic sau în exudatul faringian, în coprocultură, sau serologic, prin prezenţa anticorpilor specifici. Alte cazuri au fost diagnosticate ca avînd *pericardită post-leziune cardiacă*, datorită asocierii cu o injurie cardiacă anterioară. Aceste cazuri au manifestări asemănătoare pericarditelor idiopatice şi pot asocia pleurezie şi pneumonie, completînd sindromul. Sindroamele post-leziune cardiacă sînt: pericarditele post-infarct miocardic, post-traumatism cardiac, post-cardiotomie, post-perforaţie datorată cateterului sau pacemaker-ului, post-iradiere şi pericardita după anticoagulare prin hemoragie intrapericardică. *Vasculitele din bolile de colagen* determină apariţia pericarditei şi/sau a pleuritei acute ca primă manifestare a bolii sau ca o parte a sindromului cu afectare multisistemică, ce cuprinde mai multe organe. Lupusul indus medicamentos se manifestă prin pericardită şi/sau afectare pleurală, cu sau fără febră. Pacienţii cu *insuficienţă renală* pot prezenta pericardite acute dureroase sau asimptomatice. Afecţiunile descrise mai sus răspund la tratamentul cu prednison şi antiinflamatoare nesteroidiene.

Pentru pacienţii cu *pericardite purulente, tuberculoase sau neoplazice* se recomandă o terapie specifică. Diagnosticul cert este necesar, deoarece aceste forme de pericardită nu răspund la tratamentul cu prednison. Prin pericardiocenteză se va evacua lichid folosit pentru efectuarea frotiurilor, contraimunelectroforeză şi culturilor pentru germeni aerobi, anaerobi, pentru fungi şi pentru *Mycobacterium tuberculosis*. Examenul citologic al lichidului pleural va fi, de asemenea, efectuat atunci cînd este suspectat un proces neoplazic.

Biopsia pericardică ajută la stabilirea diagnosticului de pericardită fungică, tuberculoasă sau neoplazică. Aceste afecţiuni se remit total sau parţial după iniţierea terapiei specifice. Pericardita care apare la cîteva zile de la o disecţie acută de aortă sau în prezenţa unui *anevrism de aortă* sugerează iminenţa rupturii şi apariţia unei tamponade potenţial letale.

Infarctul miocardic acut determină o durere cu caracter de presiune, de zdrobire, de strîngere sau de constricţie, localizată anterotoracic, care iradiază spre gît, mandibulă, braţe sau spate. Dispneea este rară în absenţa congestiei pulmonare secundare afectării cardiace. Mişcările respiratorii, schimbarea poziţiei corpului sau tusea nu modifică intensitatea durerii. Simptomele asociate sînt: ameţeala sau sincopa, transpiraţiile profuze, paloarea, extremităţile reci, greaţa şi vărsăturile. Examenul clinic poate decela un zgomot I diminuat sau asurzit, galop presistolic sau protodiastolic şi extrasistole sau accese de tahicardie paroxistică, sau poate fi normal. Electrocardiograma va demonstra existenţa unui infarct transmural sau a unui infarct non-Q în 80-85% din cazuri. Creşterea nivelurilor serice ale enzimelor de citoliză cardiacă apare în primele 3 zile de la debut. Durerea toracică este rapid ameliorată de tratamentul trombolitic cu activator tisular al plasminogenului sau de angioplastia directă cu balonaş.

Disecţia de aortă debutează brusc prin apariţia unei dureri cu caracter de sfîşiere, de spintecare, localizată toracic anterior, care iradiază în decurs de cîteva secunde în umeri, în abdomen şi în spate. Pacienţii se zvîrcolesc în pat de durere, contrar pacienţilor cu infarct miocardic, pleurezie sau pericardite, care preferă să rămînă imobili. Pot exista semne

TABELUL INCIDENŢEI BOLILOR

INCIDENŢA LA 100.000 (APROXIMATIVĂ)

Frecvente (>100)	Frecvenţă medie (>5-100)	Rare (>0-5)
Pericardita idiopatică	Pleurite acute datorate pneumoniilor	Embolia pulmonară septică
Pericardita uremică	Pleurite acute datorate emboliilor	Pericardita virală
Pericardita neoplazică datorată carcinomului metastatic	Pleurodinia	Pericardita purulentă
Infarctul miocardic acut	Pericarditele post-leziune cardiacă	Pericardita tuberculoasă
Crizele dureroase din siclemie	Pleuritele/pericarditele din colagenoze	Pericardita neoplazică datorată unei tumori primare
Durerea toracică secundară costocondritelor	Disecţia de aortă	Hemoragia intrapericardică datorată unui anevrism rupt
	Distensia gastrică	Pneumotoraxul sufocant bilateral
	Durerea toracică datorată afecţiunilor miofasciale	

de disecţie aortică retrogradă, cu apariţia unui suflu de insuficienţă aortică şi cu dovada electrocardiografică a unui infarct miocardic de perete inferior. Hemipareza şi/sau afazia indică afectarea trunchiului brahiocefalic sau a arterei carotide stîngi; dispariţia pulsului la membrele superioare indică ocluzia arterei subclavii sau a trunchiului brahiocefalic; tulburările intestinale sau ale măduvei spinării indică ocluzia ramurilor aortei abdominale. Aortografia sau tomografia computerizată cu substanţă de contrast vor confirma diagnosticul.

Refluxul gastroesofagian şi *distensia gastrică* determină durere toracică ca un junghi, localizată anterior sau anterolateral, bilateral şi care cedează la medicaţie antiacidă sau după eructaţii.

Siclemia poate determina durere şi sensibilitate anterotoracică bilateră asociată cu dureri la nivelul membrelor, agravate de mişcările active sau pasive. Unii pacienţi au drept cauză a durerii toracice infarctele costale, în timp ce alţi pacienţi dezvoltă pneumonie sau tromboembolism şi infarct pulmonar.

Costocondritele pot determina durere toracică parasternală, bilaterală şi sensibilitate la nivelul cartilajelor costale II-IV. *Durerea miofascială pectorală* este intensificată de mişcările braţelor şi, uneori, de inspirul profund. Există o sensibilitate locală a muşchiului pectoral. Rezultatele tuturor testelor de laborator, radiografia toracică, electrocardiogramele şi ecografiile de repaus şi de efort, testul de stres cu taliu sînt în limitele normalului.

Pneumotoraxul sufocant bilateral poate determina durere toracică severă, dispnee, cianoză centrală şi turgescenţă jugulară. Murmurul vezicular este abolit bilateral şi întregul torace este hipersonor. Radiografia toracică sau exuflaţia aerului pe un ac prevăzut cu valvă Heimlich vor confirma diagnosticul.

☐ DESCRIEREA AFECŢIUNILOR ENUMERATE

1. PLEURITA ACUTĂ

Durerea pleurală este ascuţită, ca un junghi şi este resimţită mai intens după un inspir profund sau după tuse. Disconfortul este, de asemenea, accentuat de modificarea poziţiei bolnavului. După 1-2 ore, o durere uşoară, surdă, constantă, se localizează în regiunea toracică afectată, necesitînd folosirea analgezicelor opioide şi chiar decubitul pe partea afectată, pentru imobilizarea toracelui. Durerea iradiază în unul sau în ambii umeri şi laterotoracic, de partea afectată. Durerea pleurală toracică anterioară, bilaterală apare în următoarele afecţiuni:

A. Pneumonia bacteriană bilaterală. Pacienţii au febră, frisoane şi/sau frisonete, durere pleurală toracică anterioară, tuse cu spută ruginie, cu aspect de „peltea de coacăze" sau purulentă şi, uneori, cu striuri sanguinolente. Examenul fizic decelează febră, tahipnee, tahicardie şi detresă respiratorie. Respiraţiile sînt superficiale şi însoţite de cornaj. Toracic anterior şi lateral sînt prezente matitatea şi suflul tubar, iar ralurile crepitante de însoţire se auscultă şi posterior. Frecătură pleurală este auscultată uni sau bilateral. Radiografia pulmonară arată opacităţi alveolare lobare sau segmentare, în cîmpurile pulmonare anterioare şi anterolaterale. Sputa este un exudat bogat în neutrofile şi, dacă nu a existat o contaminare cu salivă (apar doar cîteva celule epiteliale scuamoase) poate fi util în identificarea agentului etiologic. Identificarea diplococilor lanceolaţi, gram pozitivi (*Streptococcus pneumoniae*), a cocobacililor gram negativi (*Haemophilus influenzae*), a bacililor groşi, încapsulaţi, gram negativi (*Klebsiella pneumoniae*) sau a cocilor în ciorchini de strugure (*Staphylococcus aureus*) este utilă în selectarea regimului antibiotic iniţial. Este cunoscut faptul că frotiurile de spută sînt, de obicei, contaminate şi că, în cazul pneumoniilor contractate în comunitate, utilizarea aspiratului transtraheal va avea o specificitate şi o sensibilitate mai mare. Un frotiu din spută sau din aspiratul traheal pe care apar neutrofile, cu sau fără bacili filamentoşi, gram negativi, slab coloraţi, sugerează posibilitatea unei pneumonii cu *Legionella pneumophila*. Această boală se manifestă adesea printr-un prodrom diareic, durere abdominală şi/sau tulburări ale funcţiei renale şi hepatice, precum şi cu encefalopatie. Pneumonia bacteriană apărută prin diseminare hematogenă se manifestă prin durere pleurală bilaterală, febră, frisoane, fără tuse şi expectoraţie, iar radiografia toracică poate evidenţia opacifierea omogenă, cu aspect vătuit, din lobii inferiori pulmonari, bilateral. În maxim 58% din cazuri, cauza pneumoniei contractate în comunitate rămîne necunoscută în ciuda efectuării frotiurilor colorate Gram şi a culturilor din spută sau din aspiratul traheal.

S. pneumoniae reprezintă agentul etiologic cel mai frecvent întîlnit al pneumoniilor contractate în comunitate,

dar *L. pneumophila* deține o frecvență și o prevalență mai mari și este mai extinsă regional. Pneumoniile cu *S. aureus* apar la diabetici și în timpul epidemiilor cu virus gripal A, pneumoniile cu *H. influenzae* apar la pacienți cu bronșită cronică și emfizem, iar infecțiile cu *K. pneumoniae* sînt frecvent asociate cu alcoolismul. Pneumonia de aspirație apare la alcoolicii aflați în stare de obnubilare sau inconștiență, la dependenții de droguri, la pacienții neurologici și la vîrstnici. Pneumonia bacteriană răspunde în 1-4 zile la antibioterapia parenterală adecvată.

B. Tromboembolismul și infarctul pulmonar bilateral. Durerea pleurală severă, localizată toracal anterior, bilateral și sensibilitatea peretelui toracic sînt asociate cu dispneea. Tusea, febra de pînă la 39°C și hemoptizia sînt, de asemenea, prezente. La examenul fizic al aparatului respirator se observă frecătură pleurală, raluri diseminate și ascensionarea imobilă a cupolelor diafragmatice. Un infarct pulmonar întins se poate manifesta prin matitate lobară, suflu tubar și semne de pleurezie. Radiografia toracică poate evidenția una sau mai multe zone de infarct, de formă triunghiulară, cu baza la pleură (semnul Hampton) și epanșament pleural. Artera pulmonară afectată este dilatată, iar la periferia cîmpurilor pulmonare apare hipovascularizație (semnul Westermark). Aceste modificări radiologice survin într-un mic procent din cazuri. Scintigrafia de perfuzie va demonstra defecte de captare lobare sau segmentare dispuse bilateral și un dezechilibru față de scintigrama de ventilație. Pletismografia de impedanță sau ecografia Doppler efectuate la nivelul membrelor inferioare pot decela trombi la nivelul venelor iliofemurale. Angiografia pulmonară arată defecte de umplere intraluminală sau întreruperi bruște arteriale dispuse bilateral. Scintigrafiile pulmonare identifică defecte de captare lobare sau segmentare, însoțite de dezechilibru V/Q sau defecte de perfuzie mai mari decît opacitățile radiografice, modificări care sînt asociate cu o probabilitate mare de tromboembolism pulmonar. Prezența factorilor de risc și a simptomelor caracteristice crește probabilitatea de embolie pulmonară (96%, dacă există suspiciune mare anterioară efectuării testului). Există controverse privind semnificația scintigramelor de mică probabilitate; unii medici consideră că se impun investigații ulterioare, inclusiv angiografie pentru excluderea tromboembolismului (s-a dovedit că 40% din pacienții investigați aveau embolii mici), iar alți medici consideră că nu este necesară investigarea suplimentară pentru evaluarea și tratarea pacienților cu asemenea scintigrame. Rezultatele obținute la pacienții cu scintigrame de mică probabilitate, netratați și urmăriți timp de pînă la 1 an, reprezintă argumentul major pentru a doua abordare. Inițierea unei terapii cu heparină și anticoagulante cumarinice duce la remisia simptomatologiei.

C. Embolia septică și infarctul pulmonar bilateral. Durerea pleurală severă, cu localizare toracică anterioară, febra, frisoanele sau frisonetele și dispneea severă care apar la persoane ce folosesc droguri cu administrare intravenoasă pot fi determinate de embolia septică pulmonară, secundară endocarditei tricuspidiene. Durerea toracică este atît de severă încît pacientul refuză examinarea. Examenul fizic evidențiază polipnee superficială, raluri diseminate bilateral, una sau mai multe zone unde apare frecătură pleurală localizată și, în unele cazuri, suflu sistolic tricuspidian și/sau pulsații sistolice ale venelor jugulare externe și la nivelul ficatului. Adesea, sînt prezente la nivelul membrelor semnele administrării drogurilor pe cale intravenoasă (de exemplu urmele înțepăturilor de ace și venele trombozate). Radiografia toracică evidențiază opacități multiple, neregulate, subsegmentare, opacități mici, rotunde cu necroză centrală și cavități cu pereții subțiri, subpleurale. Hemoculturile sînt pozitive pentru *S. aureus* sau pentru o specie de *Pseudomonas*. Antibioterapia pe cale i.v. conduce la remisiunea febrei și a durerii toracice.

D. Pleurodinia. Această afecțiune poate determina durere cu caracter constrictiv, care poate căpăta caracter de junghi, loclizată toracic anterior. Durerea este intensificată de inspir, de tuse sau de rîs. Simultan apar dureri în hipogastru sau în epigastru și în hipocondru, care se accentuează în timpul mersului sau al rîsului. Paroxismele dureroase se pot remite după aproximativ 6 ore sau pot persista. Poate fi prezentă o stare subfebrilă (pînă la 38° C). Examenul clinic al aparatului respirator poate fi normal sau poate decela frecătură și/sau epanșament pleural minim. Leucograma este normală sau pune în evidență o ușoară leucocitoză. Durerea poate iradia în diferite regiuni abdominale sau toracice. Radiografia pulmonară evidențiază pleurezie bilaterală, cu cantitate mică de lichid sau este normală. Această afecțiune este determinată de virusul coxsachie B sau de virusul echo și este mai frecventă vara tîrziu sau toamna. Virusul responsabil este identificat prin culturi din exudatul faringian sau prin coproculturi; o creștere a titrurilor anticorpilor specifici este decelabilă după un interval de 2-4 săptămîni. Simptomatologia de remite spontan în decurs de o săptămînă. Nu există terapie specifică pentru această afecțiune.

2. PERICARDITA ACUTĂ

Apare durere ascuțită, ca un junghi sau persistentă, surdă, localizată toracic anterior, bilateral, în regiunea cervicală laterală și în unul sau în ambii umeri (la nivelul mușchiului trapez). Durerea este intensificată de inspir sau mișcările trunchiului. Decubitul dorsal sau lateral stîng intensifică, de asemenea, durerea, în timp ce poziția șezînd și aplecat înainte sau ortostatismul o ameliorează. Deglutiția sau tusea amplifică și ele durerea. Examenul fizic decelează febră, tahicardie și frecătură pericardică în trei timpi care se ascultă cel mai bine parasternal stîng. Electrocardiograma evidențiază supradenivelare (de 1-5 mm) de segment ST concavă ascendentă în toate derivațiile, exceptînd aV_R și V_1. Segmentul PR poate fi subdenivelat în derivațiile unipolare ale membrelor. În decurs de 3-7 zile, segmentul

ST revine la linia izoelectrică iar undele T sînt normale, aplatizate sau inversate. Inversarea undelor T persistă săptămîni, luni sau ani. Alte cauze de supradenivelare de segment ST sînt: infarctul miocardic acut, angina Prinzmetal şi repolarizarea precoce. La pacienţii cu ischemie miocardică, supradenivelarea de segment ST este convexă şi este simultană cu inversarea undei T, la scurt timp după debutul durerii toracice. Repolarizarea precoce în derivaţiile V_4 pînă la V_6 este concavă şi ascendentă şi este, de asemenea, uşor de confundat cu pericardita acută. Radiografia toracică este normală sau poate arăta mărirea umbrei cardiace, cu aspect de „carafă". Ecocardiografia poate vizualiza lichidul pericardic. Nivelurile serice ale CPK-MB şi LDH_1 pot fi crescute (la 78% din pacienţii) datorită unei miocardite asociate. La alţi subiecţi, prevalenţa creşterii nivelurilor enzimatice a fost mai scăzută.

În cele mai multe cazuri, această afecţiune nu are o etiologie identificabilă (*idiopatică*). La unii pacienţi cu tablou clinic identic s-a demonstrat o etiologie specifică, prin izolarea unui virus în lichidul pericardic, de la nivel faringian sau din scaun şi/sau prin creşteri semnificative ale titrurilor serice ale anticorpilor antivirali. Agenţii virali asociaţi cu pericardita acută sînt: virusul coxsachie B5 şi B6, virusul gripal A şi B, echovirusul 8, virusul urlian, virusul Epstein-Barr, specii de adenovirus, virusul hepatitic A sau B, virusul citomegalic, virusul rubeolic, virusul rujeolic.

Pericardita acută poate debuta la 1-16 săptămîni după un infarct miocardic (*pericardita post-infarct miocardic* sau sindromul Dressler), după intervenţii chirurgicale pe cord (*pericardita post-cardiotomie*), după traumatism cardiac deschis sau închis (*pericardita post-traumatism cardiac*), la 1 an după radioterapie (*pericardita post-iradiere*), după o *perforaţie datorată unui cateter sau unui pacemaker* şi după *tratamentul anticoagulant, prin hemoragie intrapericardică.*

O afecţiune similară apare în cadrul unor *boli multisistemice*, cum ar fi lupusul eritematos sistemic, artrita reumatoidă, reumatismul articular acut, boala mixtă de colagen, poliartrita reumatoidă juvenilă şi lupusul indus medicamentos. În cazuri rare, este prima şi singura manifestare a unei *vasculite din bolile de colagen.* Pleurita apare în asociere cu pericardita din lupusul sistemic sau din lupusul indus medicamentos, sau se poate manifesta în absenţa pericarditei. Pleuropericardita din cadrul lupusului eritematos sistemic răspunde la tratamentul cu prednison iar pleuropericardita din cadrul lupusului indus medicamentos răspunde, de obicei, la întreruperea administrării medicamentului incriminat şi la tratament cu prednison.

Pacienţii care suferă de *insuficienţă renală cronică* trataţi prin *hemodializă* sau *dializă peritoneală* pot dezvolta pericardite acute recurente. Afecţiunile descrise pînă acum în acest subcapitol răspund la tratamentul cu antiinflamatoare nesteroidiene sau cu prednison.

Pericarditele rezistente la tratament cortizonic sînt determinate de infecţii cu fungi sau cu bacterii piogene (pericardite purulente), de tuberculoză sau de tumori pericardice şi/sau de tumori primare sau metastaze cardiace.

Pericardita bacteriană se manifestă printr-un prodrom cu febră, frisoane, indispoziţie, mialgii şi artralgii. Aceste simptome preced simptomele specifice de organ, cum ar fi dispneea sau durerea pericardică. Examenul fizic decelează frecătură pericardică (50% din cazuri), cardiomegalie (25%) şi semne de pleurezie (25%). Radiografia toracică evidenţiază cardiomegalie, pleurezie şi, în unele cazuri, opacităţi infiltrative segmentare sau lobare. La pacienţii cu mediastinită se observă o lărgire a mediastinului. Electrocardiograma este normală sau arată supradenivelarea segmentului ST şi aplatizarea undei T. Ecocardiografia vizualizează lichidul pericardic. Pericardiocenteza evacuează un lichid purulent, cu 5.000-200.000 celule/mm^3, iar culturile şi/sau frotiurile colorate Gram sînt pozitive. Contraimunelectroforeza este utilizată pentru a identifica agentul etiologic în cazul pacienţilor trataţi cu antibiotice înaintea efectuării pericardiocentezei. Drenajul şi lavajul pericardic împreună cu administrarea intravenoasă a antibioticelor active pe germenul implicat alcătuiesc strategia terapeutică cea mai eficace.

Pericardita bacteriană este rareori primară, determinată de *Neisseria meningitidis* (15 cazuri raportate) sau *H. influenzae* (8 cazuri raportate). Cele mai multe cazuri de pericardită acută se produc prin extensie de la un proces infecţios adiacent cum ar fi pneumonia, empiemul (*S. pneumoniae*, *S. aureus* sau *H. influenzae*), mediastinita (*Peptococcus magnus*, *Eikenella corrodens*) sau abcesul subfrenic, perirenal sau hepatic (bacili şi coci gram negativi, aerobi şi/sau anaerobi). Unele cazuri au apărut după dezvoltarea unui focar infecţios (ostomielită sau abcese tegumentare), iar afectarea pericardului realizîndu-se prin bacteriemie. Intervenţiile chirurgicale pe cord sau traumatismele penetrante pot, de asemenea, determina o pericardită purulentă acută. Pericardita bacteriană şi/sau abcesele miocardice sînt complicaţii rare ale unui infarct miocardic, iar cînd apar sînt, de regulă, letale. Diagnosticarea corectă a pacienţilor cu pericardită purulentă este esenţială, deoarece aceasta este o afecţiune letală, în absenţa tratamentului. Unii pacienţi sînt afebrili şi nu prezintă dureri toracice sau dispnee. Aceşti pacienţi sînt diagnosticaţi prin descoperirea unei cardiomegalii inexplicabile (cord „în carafă") pe o radiografie toracică, prin semne electrocardiografice de pericardită, prin prezenţa lichidului pericardic la ecografie, prin hipocaptarea cardiacă la scintigrafia cu leucocite marcate cu galiu 67 sau indiu 111. Pericardiocenteza este utilă pentru reducerea tamponadei, prin evacuarea lichidului purulent şi pentru stabilirea diagnosticului de pericardită fungică sau bacteriană. *Candida tropicalis* sau *Candida albicans* pot determina pericardită purulentă la pacienţi cu evoluţie grefată de complicaţii după o intervenţie chirurgicală pe cord (de exemplu, pacienţii

ce necesită repetarea toracotomiei pentru sîngerare sau reintubare), la pacienţi cu imunitate alterată (de exemplu pacienţii cu neutropenie, care urmează chimioterapie pentru un neoplasm, la cei aflaţi sub antibioterapie asociată cu corticoterapie şi la cei cu cateter venos central) şi la pacienţii cu boli consumptive (alcoolism, insuficienţă renală, SIDA, lupus eritematos sistemic, hemopatii maligne). Diagnosticul de pericardită fungică este pus prin pericardiocenteză şi efectuarea de culturi sau prin biopsie pericardică. Culturi pozitive pentru fungi se obţin şi din secreţiile de la nivelul plăgilor chirurgicale, din sînge sau din lichidul pleural.

Deoarece pericardita acută, cu sau fără tamponadă, poate fi manifestarea iniţială a *pericarditei tuberculoase* (10-44% din cazuri), această afecţiune trebuie inclusă în diagnosticul diferenţial al pericarditelor acute. Intradermoreacţia la tuberculină poate fi negativă în 10-33% din cazuri, în acelaşi timp putînd fi pozitivă (41% în unele loturi) în pericardita idiopatică. Frotiurile şi culturile din spută pentru bacilul Koch stabilesc diagnosticul. Prin pericardiocenteză se obţine lichid pericardic pentru frotiu, dar şansa de a evidenţia *Mycobacterium tuberculosis* este mică, şi culturi în care bacilii tuberculoşi se dezvoltă într-un interval de cîteva săptămîni (pozitivare la 20% din cazuri). Examenul histopatologic al materialului obţinut prin biopsia pericardică în scop diagnostic, sau al ţesutului rezecat la pericardiectomie are o sensibilitate mai mare decît examenul lichidului pericardic. În cazurile sugestive cu evoluţie refractară este iniţiată proba terapeutică cu tuberculostatice dacă toate celelalte investigaţii au furnizat rezultate negative. Un studiu prospectiv a demonstrat că această terapie nu este necesară, dar ea este utilizată în practica medicală. Rezoluţia semnelor şi simptomelor după proba terapeutică se realizează în 5-10 săptămîni.

Pericardita acută şi/sau tamponada cardiacă sînt, uneori, manifestarea iniţială a unei *tumori primare cardiace* (de exemplu angiosarcom sau rabdomiosarcom) sau a unui carcinom metastatic. Examenul citologic al lichidului pericardic are o sensibilitate relativ mare, în timp ce biopsia izolată este mult mai puţin sensibilă. Examenul unei zone mari de pericard rezecat precizează cu certitudine diagnosticul de neoplasm. Examene citologice fals-pozitive pentru neoplasm pot apărea ocazional în cazul altor afecţiuni (tuberculoza). Rezultatele fals-negative, obţinute prin cultura lichidului pericardic pentru *M. tuberculosis* sau prin teste citologice pentru celulele tumorale, sînt prea frecvente pentru a putea utiliza aceste metode în scopul excluderii diagnosticului de tuberculoză sau neoplasm.

Pericardiocenteza este indicată în tamponadă, în suspiciunea de pericardită purulentă sau tuberculoasă sau în cazuriie de pericardită, cu persistenţa lichidului pericardic peste o săptămînă. Biopsia pericardică este efectuată ca o parte componentă a procedurii de drenaj chirurgical sau la pacienţii nediagnosticaţi după 3 săptămîni. În studiile prospective din Spania, pericardita idiopatică a fost prezentă în 86% din cazuri, pericardita tuberculoasă în 4% din cazuri, cea neoplazică în 6% din cazuri, pericardita purulentă în 1%, pericardita virală 1% şi pericarditele din cadrul vasculitelor în 1% din cazuri.

Disecţia acută de aortă se manifestă frecvent prin dureri sfîşietoare, cu caracterele descrise în subcapitolul „Disecţia acută de aortă" de mai jos. În timpul primei săptămîni de la debut, poate apărea o pericardită acută cu epanşament şi frecătură pericardică datorată sîngerării lente în sacul pericardic. La un pacient cu disecţie de aortă, pericardita acută se poate manifesta cu 4-5 zile înaintea rupturii anevrismului aortic în pericard şi a declanşării tamponadei letale. Pe electrocardiogramă se constată modificările de segment ST tipice pericarditei iar ecografic se evidenţiază epanşamentul pericardic. Prezenţa pericarditei datorată hemoragiei intrapericardice este o indicaţie majoră de intervenţie chirurgicală de urgenţă la un pacient cu disecţie de aortă, pentru a preveni ruptura.

3. INFARCTUL MIOCARDIC ACUT

Pacienţii cu această afecţiune au dureri severe retrosternale şi/sau toracice anterioare bilateral care iradiază în ambele braţe, mîini, gît, mandibulă sau pot rămîne localizate la nivel toracic. Durerea este descrisă ca o senzaţie de presiune, ca o greutate sau este constrictivă. Inspirul profund, tusea sau mişcările corpului nu modifică caracterul durerii. Ameţelile, respiraţia superficială, hipersudoraţia, greaţa, vărsăturile şi astenia severă sînt simptomele asociate. Examenul clinic al cordului poate decela o scădere a intensităţii zgomotului I la apex, un ritm de galop presistolic sau poate fi normal. Pot fi prezente tahicardia susţinută, extrasistolele ventriculare, fibrilaţia sau fluterul ventricular. Electrocardiograma evidenţiată unde Q, supradenivelări de ST şi inversarea undei T sau undele Q pot lipsi (infarct non Q). Valorile serice ale enzimelor de citoliză cardiacă sînt, de obicei, crescute. Dacă infarctul este diagnosticat în primele 2-4 ore de la debutul durerii, se poate administra intravenos activatorul tisular al plasminogenului. Această enzimă trombolitică poate produce disoluţia trombului coronarian şi oferă timp angioplastiei sau bypass-ului. În unele centre, cardiologii nu folosesc agenţi trombolitici, efectuînd imediat angioplastia. Dacă pacientul a avut dureri toracice mai vechi de 4-6 ore şi există dovada electrocardiografică a infarctului, terapia standardizată curentă este reprezentată de internarea într-o unitate de îngrijire a coronarienilor şi acordarea unui tratament de susţinere. Reperfuzia precoce salvează miocardul siderat şi prezervă funcţia cardiacă. Această terapie de urgenţă trebuie urmată de un efort medical intens pentru a controla factorii de risc, precum hipercolesterolemia, hipertensiunea, fumatul, sedentarismul, obezitatea şi scăderea nivelului HDL. Rareori, terapia trombolitică previne infarctul miocardic; ea poate să reducă dimensiunile zonei infarctate, în medie cu 20-25%.

4. DISECŢIA ACUTĂ DE AORTĂ

Durerea debutează brusc şi atinge intensitatea maximă în cîteva secunde. De obicei, are un caracter de sfîşiere, de spintecare, este resimţită imediat retrosternal şi iradiază în tot toracele anterior. Durerea poate fi resimţită secvenţial, iniţial în regiunea interscapulară, apoi în epigastru, în restul abdomenului şi în regiunea lombară, dacă disecţia se propagă spre aorta abdominală. La unii pacienţi durerea sfîşietoare poate lipsi.

Durerea asociată cu disecţia este, uneori, atît de intensă, încît pacienţii devin extrem de agitaţi. Ei se zvîrcolesc, se răsucesc în pat de pe o parte pe alta, neputînd găsi o poziţie antalgică. Durerea toracică nu este influenţată de mişcări, tuse sau de inspirul profund. Pacienţii cu infarct miocardic acut pot, de asemenea, să se zvîrcolească şi să se răsucească în pat.

Simptomele asociate sînt datorate opririi fluxului sanguin la nivelul unor organe vitale irigate de aortă. Durerea în flanc şi hematuria semnalează infarctul renal. Lipotimia, hemiplegia, sincopa şi afazia indică ocluzia arterei carotide stîngi şi a trunchiului brahiocefalic. Prezenţa unui suflu de insuficienţă aortică nou apărut indică prezenţa unei disecţii retrograde pînă la valva aortică. Durerea abdominală, vărsăturile, diareea, scaunele sanguinolente şi meteorismul sînt determinate de un infarct intestinal.

Durerea, paloarea, paresteziile membrului inferior şi absenţa pulsului la nivelul arterei femurale indică obstrucţia arterei iliace comune produsă de disecţie. Pot fi prezente hipertensiunea, pierderea asimetrică de puls periferic şi cardiomegalia. Apare, uneori, tamponada cardiacă, determinînd puls paradoxal, zgomote cardiace asurzite şi turgescenţă jugulară secundară hemoragiei intrapericardice. Matitatea şi diminuarea murmurului vezicular la baza plămînului stîng fac dovada scurgerii sîngelui din aortă în spaţiul pleural stîng. Electrocardiograma poate evidenţia hipertrofie, semne de suprasolicitare ventriculară şi, în pînă la 16% din cazuri, semne de infarct miocardic. Aortografiile prin cateter vor evidenţia prezenţa voalului intimal flotant, zona de stenozare aortică, originea şi capătul lumenului dublu şi ocluziile ramurilor arteriale. O tomografie computerizată cu substanţă de contrast poate, de asemenea, să stabilească diagnosticul.

La pacienţii cu disecţie dovedită este util tratamentul intravenos cu nitroprusiat sau trimetafan, pentru menţinerea tensiunii arteriale sistolice la 100-110 mmHg. Trebuie administrat propranolol pentru scăderea forţei de contracţie miocardică. Tipurile I şi II (tipul A) de disecţie, implicînd arcul aortic necesită, în general, intervenţia chirurgicală pentru creşterea supravieţuirii. Tipul III (tipul B) de disecţie începe distal de artera subclavie stîngă. Şi aceste tipuri de disecţie vor evolua mai bine după o intervenţie chirurgicală, decît după un tratament medical, dar efectuarea intervenţiei chirurgicale este controversată.

Disecţia de tip I şi II (tipul A) survine la adulţi tineri fără hipertensiune severă. Aceşti pacienţi pot avea sindrom Marfan (10% din cazuri), necroză mediochistică (20% din cazuri), anomalii congenitale ale valvelor aortice sau coarctaţie de aortă. Disecţia de tip B survine la pacienţi vîrstnici cu hipertensiune arterială.

5. DISTENSIA GASTRICĂ

Distensia gastrică asociată cu refluxul esofagian poate determina pirozis şi durere toracică bilaterală, ascuţită, ca un junghi, localizată toracic anterolateral, care se ameliorează rapid prin ingestia de antiacide solubile sau prin eructaţie. Durerea este probabil datorată distensiei gastrice. Durerea retrosternală nu apare în această afecţiune. Inspirul profund poate intensifica durerea.

6. SICLEMIA

Pacienţii au un istoric îndelungat de dureri simetrice sau asimetrice la nivelul musculaturii sau al articulaţiilor membrelor. Durerile sînt agravate de mişcări active sau pasive ale membrului afectat. Poate apărea hidrartroză cu cantitate mică de lichid, la nivelul genunchiului. O durere severă anterotoracică bilaterală, intensificată de mişcările respiratorii, de răsucirea de pe o parte pe cealaltă în pat, de ridicarea în ortostatism sau aşezarea în clinostatism poate fi prezentă. Coastele, ca şi oasele membrelor, sînt foarte dureroase la palpare. De obicei, debutul se produce încă din copilărie, constînd în frecvente crize dureroase, similare în desfăşurare, localizate la nivel toracic, abdominal sau al membrelor. Dacă anamneza nu remarcă prezenţa durerii toracice în cadrul atacurilor precedente, trebuie căutată cu atenţie pleurita secundară unei pneumonii sau infarctului pulmonar. În absenţa acestor complicaţii, examenul fizic al toracelui poate decela doar sensibilitate dureroasă, fără să existe semne de condensare, frecături sau raluri. Radiografia toracică evidenţiază vechi infarcte costale, fără infiltrate pulmonare sau epanşamente pleurale. La unii pacienţi, durerea toracică a fost atît de severă, încît au apărut atelectazii secundare prin ventilarea insuficientă a segmentelor pulmonare inferioare. Aceşti pacienţi prezintă matitate şi suflu tubar în una sau în ambele baze, care sînt secundare atelectaziilor precum şi valori anormale ale gazelor sanguine, toate modificările răspunzînd favorabil la tratamentul cu analgezice, la administrarea de oxigen şi la ventilaţie mecanică. Modificările pulmonare descrise mai sus pot mima un proces de condensare secundar unei pneumonii sau unei infarctizări la nivelul unuia sau a ambilor plămîni. Febra face parte din tabloul clinic al crizei dureroase din siclemie sau este secundară unei complicaţii (cum ar fi pneumonia sau infarctul pulmonar).

7. DUREREA MIOFASCIALĂ ŞI COSTOCONDRITELE BILATERALE (DUREREA DE PERETE TORACIC)

Durerea apare spontan, parasternal bilateral sau mai lateral, în regiunea toracică anterioară. Poate iradia în unul sau ambii

umeri sau în axilă. Durerea este descrisă ca ascuțită sau surdă și durează minute, ore sau zile. De obicei, este asociată cu sensibilitate localizată la nivelul celui de-al doilea pînă la al patrulea cartilaj costal, parasternal bilateral, sau cu puncte trigger sensibile, situate la nivelul mușchilor pectorali. Respirațiile profunde, mișcările brațelor, extensia coloanei cervicale și toracale și abducția sau adducția brațelor împotriva unei rezistențe pot intensifica sau declanșa durerea, care este similară, ca localizare și caractere, celei apărute spontan, dar are durată mai scurtă decît aceasta. De obicei, aplicarea de comprese locale, calde și umede, sau folosirea analgezicelor vor remite simptomele acestei afecțiuni. Evitarea activităților în care sînt folosiți mușchii brațelor și cei toracici, precum lucrul la o linie de asamblare, ridicarea de obiecte grele sau efectuarea unor exerciții fizice (de exemplu flotări) pot ameliora sau preveni viitoarele crize dureroase. Diagnosticul diferențial se face cu bolile cardiace dar radiografia toracică, electrocardiograma (standard și de efort) și testele de stress cu taliu sînt normale. Injectarea locală de lidocaină și metilprednisolon în punctul trigger sensibil de la nivelul unui cartilaj va calma instantaneu dar temporar durerea situată de partea anesteziată. Această procedură nu este recomandată ca metodă de rutină, deoarece remisiunea este tranzitorie. Psihoterapia, aplicarea locală de căldură și de comprese calde și umede, administrarea de antiinflamatoare nesteroidiene rezolvă simptomatologia înainte de remisiunea spontană.

8. PNEUMOTORAXUL BILATERAL SUFOCANT

Această afecțiune poate debuta spontan sau poate urma unor traumatisme severe toracice, închise sau deschise. Se constată: durere intensă toracică anterioară unilaterală și dispnee severă, hipotensiune, turgescență jugulară; traheea este împinsă de partea opusă pneumotoraxului, hemitoracele afectat este hipersonor, iar murmurul vezicular este abolit. Pe măsură ce cianoza și dispneea pacientului se agravează, este necesară ventilația mecanică cu presiune pozitivă inspiratorie, pentru a menține ventilația plămînului neafectat și, drept consecință, se produce pneumotorax secundar, care se manifestă prin polipnee superficială, emfizem subcutanat, cianoză severă și stop cardiac dacă nu se pune rapid diagnosticul și nu se face exuflația aerului pe un ac sau printr-un tub intratoracic. Dacă diagnosticul nu este pus prompt, presiunea intratoracică crescută (datorată pneumotoraxului) reduce întoarcerea venoasă și determină șoc, hipoxemie, scăderea perfuziei coronare, ischemie miocardică și aritmii ventriculare maligne.

După inserție, ambele tuburi intratoracice trebuie atașate aparatului de aspirație, pentru a preveni reacumularea intrapleurală a aerului. O intervenție chirurgicală profilactică poate fi necesară pentru profilaxia recurențelor.

CAPITOLUL

15 DUREREA ACUTĂ DE SÎN

☐ LISTA DIAGNOSTICELOR POSIBILE

1. Abcesele mamare
   - A. Abcesele periferice
   - B. Abcesele retroareolare
   - C. Mastita puerperală
   - D. Mastodinia din perioada de lactație
2. Falsele infecții mamare
   - A. Granulomatoza Wegener
   - B. Carcinomul scuamos mamar
   - C. Galactocelul
   - D. Carcinomul inflamator mamar
   - E. Necroza grăsoasă acută
3. Boala Mondor
4. Chistul cutanat infectat
5. Herpes Zoster
6. Costocondrita
7. Distensia gastrică
8. Mastopatia fibrochistică și chistul mamar cu dezvoltare rapidă
9. Carcinomul mamar
10. Sarcina în primul trimestru
11. Mastodinia bilaterală

☐ REZUMAT

Un *abces mamar periferic* determină durere locală, tumefacție, sensibilitate dureroasă, roșeață și căldură locală a tegumentului supraiacent. În zona dureroasă se palpează o formațiune sensibilă, fermă sau fluctuentă. Incizia locală și drenajul, cu administrarea de antibiotice antistafilococice conduc, de obicei, la rezoluție. Frecvent, apar la femei lăuze, care alăptează. *Abcesele periferice și retroareolare* pot surveni și la femei care nu alăptează sau, uneori, după menopauză. Există durere, sensibilitate dureroasă, eritem, tumefacție și o formațiune fluctuentă în regiunea retroareolară. Poate fi prezent un traiect sinuos, pornind de la abces spre areolă sau spre tegumentul adiacent. Abcesul periferic este produs de stafilococi sau streptococi, pe cînd abcesul retroareolar este produs, în general, de o floră mixtă, polimicrobiană (3-5 microorganisme). În culturile din aceste abcese polimicrobiene se dezvoltă stafilococi coagulazonegativi și unii germeni anaerobi. Abcesele subareolare și mastitele sînt secundare ectaziei ductale și metaplaziei epiteliale intraductale. Dilatația ductală este stimulată de medicamente sau de tumori hipofizare ce produc hiperprolactinemie. *Mastita puerperală* determină durere difuză, eritem și sensibilitate dureroasă a întregului sîn lactant. Această afecțiune se tratează prin mulgerea

permanentă a laptelui şi prin administrarea de antibiotice antistafilococice.

Abandonarea alăptatului în perioada postpartum determină mastodinie severă, tumefacţie şi sensibilitate dureroasă. Angorjarea sînului se previne prin administrarea de bromocriptină, imediat după naştere.

Falsele infecţii mamare includ *granulomatoza Wegener a sînului.* Aceasta se poate manifesta ca o formaţiune fluctuentă dureroasă, cu sensibilitate locală, eritem şi căldura locală, într-o regiune a sînului. Puncţia aspirativă evacuează puroi steril. Coafectarea sinusală, pulmonară şi renală sugerează diagnosticul, care este confirmat prin biopsia leziunilor de la nivelul sînului, mucoasei sinsale sau a plămînului.

Carcinomul scuamos mamar se manifestă ca o formaţiune inflamatorie dureroasă, cu sensibilitate locală, eritem al tegumentului şi căldură locală. Puncţia aspirativă pe ac prelevează celule inflamatorii şi lichid steril. Biopsia tranşează diagnosticul.

Un *galactocel* se manifestă ca o formaţiune mamară dureroasă şi sensibilă. Mamografia confirmă diagnosticul, prin identificarea unei leziuni chistice cu nivel grăsime/apă. Prin aspiraţie se obţine un lichid lăptos, steril.

Carcinomul inflamator mamar produce durere, căldură locală, edem (cu aspect de „coajă de portocală"), eritem violaceu şi indurarea tegumentului din aria afectată. Biopsia tegumentului evidenţiază un carcinom cu prinderea limfaticelor din derm şi hipoderm. Manifestări clinice similare pot fi determinate de *angiosarcomul sînului* sau *cistosarcomul phyloides*. *Necroza grăsoasă* determină echimoze locale, tumefacţie, durere şi o formaţiune sensibilă, fermă sau dură. Biopsia este necesară pentru a exclude abcesul sau carcinomul.

Boala Mondor se manifestă prin apariţia unui cordon subcutanat caracterizat prin durere, tumefacţie, eritem şi sensibilitate locală, localizat pe peretele anterolateral al toracelui. Este produsă de o flebită a venelor laterotoracice sau toracoepigastrice. Boala Mondor este, de obicei, idiopatică şi benignă; au fost însă remarcate cazuri de asocieri cu alte afecţiuni, precum carcinomul mamar, abcesul retroareolar, traumatismul, artrita reumatoidă. Un *chist cutanat infectat* la nivelul sînului poate forma un abces subcutanat fluctuent, cu eritem şi temperatură locală crescută a tegumentului supraiacent. *Herpes zoster* determină durere unilaterală, cu caracter de arsură, localizată la nivelul sînului, asociată cu erupţia unor mici vezicule grupate şi a unor ulceraţii situate pe fond hiperemic, dispuse de-a lungul dermatomului dureros. *Costocondrita* determină durere şi sensibilitate dureroasă în regiunea parasternală şi medială mamară. De obicei zona sensibilă este localizată la nivelul cartilajelor costale III, IV şi V sau la nivelul articulaţiilor condrosternale adiacente, uni sau bilateral. Presiunea cu degetul pe zona sensibilă poate provoca durere cu caracter şi localizare similare durerii spontane. *Distensia gastrică* determină durere intermitentă sau permanentă, resimţită în unul sau în ambii sîni, care se ameliorată după eructaţii şi/sau după administrare de antiacide. De obicei, nu există afecţiuni gastrice asociate.

TABELUL INCIDENŢEI BOLILOR

INCIDENŢA LA 100.000 (APROXIMATIVĂ)

Frecvente (>100)	Frecvenţă medie (>5-100)	Rare (>0-5)
Abcesul periferic mamar	Abcesul retroareolar	Granulomatoza Wegener
Mastita puerperală	Carcinomul inflamator mamar	Carcinomul scuamos mamar
Mastodinia din perioada de lactaţie	Necroza grăsoasă acută	
Chistul cutanat infectat	Galactocelul	
Costocondrita	Boala Mondor	
Mastopatia fibrochistică şi chistul mamar cu dezvoltare rapidă	Herpes zoster	
Carcinomul mamar	Distensia gastrică	
Sarcina în primul trimestru		

Mastopatia fibrochistică se manifestă printr-o durere localizată, prin sensibilitate dureroasă şi prin prezenţa unei formaţiuni chistice mamare. Se palpează o formaţiune fluctuentă dominantă, iar restul sînului este densificat şi difuz nodular. Mamografia evidenţiază opacităţi bine delimitate, rotunde sau ovalare iar ecografia demonstrează natura chistică a leziunii. Puncţia aspirativă evacuează lichid seros sau, mai rar, sanguinolent. *Carcinomul chistic* este rar întîlnit. Diagnosticul de carcinom chistic poate fi suspectat după pneumochistografie, după examenul citologic al lichidului evacuat şi/sau prin recurenţa sau persistenţa leziunii palpabile după aspiraţia lichidului. *Cancerul mamar* se poate manifesta prin durere şi sensibilitate localizate, în absenţa unei formaţiuni palpabile. Mamografia evidenţiază o tumoră în zona dureroasă (2-10% din pacienţii cu durere şi sensibilitate locală persistente la nivelul sînului). Între 18 şi 33% din pacienţii cu carcinom confirmat pot furniza date anamnestice, dacă sînt chestionaţi ţintit, despre durere şi sensibilitate locală la nivelul sînului care au precedat apariţia formaţiunii palpabile.

Sarcina în primul trimestru determină durere bilaterală a sînilor, angorjare şi sensibilitate dureroasă asociate cu amenoree, greaţă şi vărsături. Unele din afecţiunile descrise mai sus pot determina durere acută bilaterala a sînilor.

☐ DESCRIEREA AFECŢIUNILOR ENUMERATE

1. ABCESELE MAMARE

Abcesele mamare pot fi clasificate în retroareolare (apărute retroareolar sau la mai puţin de 1 cm de areolă), periferice (apărute la distanţă mai mare de 1 cm de areolă) sau nedelimitate (apărute în ambele zone). Într-un studiu efectuat pe o perioadă de 10 ani, 39% erau retroareolare, 46% periferice şi 15% nedelimitate.

A. Abcesul mamar periferic. Localizarea periferică a abcesului mamar este frecventă în perioada puerperală, în special în timpul alăptării. Abcesele periferice pot surveni şi la femeile care nu sînt gravide. Sînt frecvent incriminaţi *Staphilococcus aureus*, *S. albus* şi streptococi. Anaerobii apar rar în cazul abceselor periferice. Afecţiunea se manifestă prin durere locală, persistentă şi/sau pulsatilă la nivelul unui sîn, asociată cu o formaţiune sensibilă, de consistenţă fermă sau fluctuentă, cu eritem şi căldură locală a tegumentului supraiacent. Adenopatia axilară dureroasă a ganglionilor poate fi prezentă. În cazurile severe survin febra, frisonul, mialgiile, alterarea stării generale. Puncţia aspirativă a abcesului va evidenţia lichid purulent. Există un răspuns terapeutic prompt la incizia şi drenajul colecţiei şi la administrarea antibioticelor antistafilococice. Coloraţia Gram, culturile din materialul purulent aspirat şi antibiograma, vor putea orienta înlocuirea antibioticului iniţial. În trecut, aproape 3% din femeile ce alăptau sufereau de abces mamar, însă acest procentaj a scăzut mult în ultima decadă.

B. Abcesul retroareolar. Durerea, tumefacţia, sensibilitatea dureroasă şi eritemul cutanat sînt localizate inferior areolei sau adiacent acesteia. De obicei este prezentă o formaţiune subareolară sensibilă, indurată sau fluctuentă, ce se poate extinde spre periferie. Mamelonul este retractat la primul consult, în aproape 8% din cazuri. Abcesul retroareolar este asociat cu ectazie şi metaplazie scuamoasă ductală. Poate fi prezentă inflamaţia periductală. Din conţinutul acestor abcese se izolează stafilococi coagulazo-pozitivi (60%) şi/sau anaerobi, precum specii de *Peptostreptococcus* (70%), *Propionibacterium* (22%) şi *Bacteroides* (11%). În timp ce *Staphylococcus aureus* este, de obicei, responsabil pentru abcesele periferice, leziunile retroareolare sînt polimicrobiene (83%); o treime din germenii izolaţi sînt aerobi, restul fiind anaerobi. Utilizînd însămînţarea pe medii de cultură pentru germeni aerobi sau anaerobi, au fost izolate în medie 3,6 specii de germeni pentru fiecare abces. Aceste abcese tind să se refacă după incizie şi drenaj. Pentru prevenirea recurenţelor se impune excizia în întregime a colecţiei abcedate, a traiectelor fistuloase şi a ductelor galactofore retroareolare afectate. Abcesele retroareolare şi ectazia ductală sînt asociate cu hiperprolactinemia. Creşterile prolactinemiei, secundare inflamaţiei retroareolare, sînt temporare. Hiperprolactinemia persistentă este corelată cu prezenţa unui prolactinom hipofizar. Mastita nonpuerperală poate fi simptomul unui neoplasm hipofizar.

Pacienţii cu mastită subareolară nonpuerperală trebuie investigaţi pentru existenţa hiperprolactinemiei, după ce procesul inflamator mamar a fost rezolvat. Persistenţa hiperprolactinemiei impune efectuarea unei tomografii computerizate crebrale cu substanţă de contrast, pentru a se exclude un adenom hipofizar.

C. Mastita puerperală. Infecţia mamară secundară lăuziei poate determina durere, tumefacţie, roşeaţă, sensibilitate dureroasa a sînului afectat. Continuarea alăptării sau utilizarea unei pompe de sucţiune a laptelui şi terapia cu antibiotice antistafilococice conduce la rezolvarea simptomatologiei, evitînd formarea abcesului şi necesitatea drenajului chirurgical.

D. Mastodinia din perioada de lactaţie. Lactaţia fără alăptare poate determina tumefacţia dureroasă a ambilor sîni, cu angorjare şi sensibilitate dureroasă. Angorjarea şi secreţia lactată sînt prevenite prin administrarea de bromocriptină mesilat i.m. (Parlodel LA), în primele 3-4 ore de la delivrenţă.

2. FALSELE INFECŢII ALE SÎNULUI

A. Granulomatoza Wegener. Această afecţiune determină durere şi apariţia unei formaţiuni sensibile la nivelul sînului, cu temperatură locală crescută şi eritem al tegumentului supraiacent. Aspiraţia va evidenţia puroi steril. Febra poate persista în ciuda drenajului eficient al leziunii mamare.

Pot apărea şi progresa sinuzite cu durere şi sensibilitate a regiunii malare şi frontale, la care se asociază tuse, dispnee şi hemoptizii. Radiografia toracică evidenţiază opacităţi infiltrative, opacităţi nodulare şi cavităţi cu pereţi groşi.

Pot fi prezente proteinuria şi hematuria microscopică iar concentraţia creatininei serice şi viteza de sedimentare sînt crescute. Biopsia mamară şi/sau sinusală demonstrează prezenţa vasculitei şi/sau a celulelor gigante, precum şi a reacţiei tisulare granulomatoase. Această afecţiune răspunde la terapie cu prednison şi ciclofosfamidă.

B. Carcinomul scuamos mamar. Această tumoră apare ca o formaţiune mamară dureroasă, cu sensibilitate locală, eritem şi căldură locală a tegumentului. Puncţia aspirativă cu ajutorul unui ac descoperă doar celule inflamatorii; culturile sînt negative. Biopsia va confirma diagnosticul de carcinom cu metaplazie scuamoasă.

C. Galactocelul. Galactocelul determină o formaţiune mamară dureroasa sau indoloră, fluctuentă, sensibilă la palpare, situată într-o regiune periferică a glandei. Mamografia evidenţiază un nivel grăsime-apă la nivelul leziunii mamare, confirmând prezenţa galactocelului înainte de puncţia aspirativă. Aspiraţia evidenţiază lichid lăptos, steril. Majoritatea pacientelor cu această afecţiune au un istoric de lactaţie cu puţin înaintea apariţiei formaţiunii.

D. Carcinomul inflamator mamar. Sînul afectat devine dureros, eritematos, cald, tumefiat şi sensibil. Febra survine la pînă la 10% din cazuri. Este prezent edemul „în coajă de portocală" al tegumentului mamar edematos. Biopsia tegumentului şi a ţesutului subcutanat decelează celule carcinomatoase în limfaticele dermice sau subdermice. Formaţiunea tumorală discreta poate să nu fie palpabilă. Datorită sensibilităţii dureroase difuze şi a eritemului, această afecţiune poate fi confundată cu o mastită infecţioasă sau cu un abces mamar.

Angiosarcomul mamar şi uneori cistosarcomul filoid au un tablou clinic asemănător carcinomului inflamator.

E. Necroza grăsoasă acută. Această afecţiune este în general secundară unui traumatism mamar. Un traumatism mamar cauzează echimoze cutanate, durere locală, sensibilitate la palpare şi tumefacţie. Eritemul tegumentar poate fi prezent. Iniţial, apare o formaţiune tumorală care rămîne constantă sau creşte în dimensiuni. Durerea locală, sensibilitatea dureroasă şi formaţiunea tumorală mimează un abces sau un carcinom mamar. Biopsia va stabili diagnosticul de necroză grăsoasă. Necroza grăsoasă survine şi la pacientele tratate prin excizie tumorală şi radioterapie locală pentru carcinom mamar. Necroza grăsoasă apare între 4 şi 43 de luni după tratamentul chirurgical şi iradiere, putînd mima recurenţa cancerului mamar. Pentru excluderea recidivei carcinomului şi confirmarea diagnosticului de necroză grăsoasă se impune excizia cu biopsie, urmată de examenul histopatologic. Mamografia are sensibilitate şi specificitate mică pentru u diferenţia aceste afecţiuni.

3. BOALA MONDOR

Această afecţiune se caracterizează prin durere toracală anterolaterală unilaterală şi prezenţa unui cordon venos eritematos, tumefiat, sensibil, localizat subcutanat în peretele toracic. Cordonul are o configuraţie lineară sau în formă de Y şi este uneori unit cu unul sau mai mulţi ganglioni mici şi rotunzi.

Traumatismul este cauza obişnuită, dar multe cazuri survin în absenţa oricăror injurii preexistente de care pacienţii să-şi amintească. Afecţiunea este de fapt o flebită cu periflebită a venelor laterotoracice sau toracoepigastrice. Raportul incidenţei femei/bărbaţi este de 2/1 şi cele mai multe cazuri survin la grupul de vîrstă 21-55 ani. Au fost raportate cazuri secundare cancerului mamar primar şi cancerului pulmonar metastatic. Palparea şi/sau mamografia evidenţiază tumora cauzatoare, care de obicei este adiacenta venei afectate. Alte cazuri au fost raportate la 3-7 săptămîni după o intervenţie chirurgicală mamară (5% în mamoplastia de mărire a sînului, 1,6% în mamoplastia de micşorare a sînului, 3,4% în reconstrucţia mamară). Boala Mondor a fost rar asociată cu neoplazii cu altă localizare (de exemplu cancerul gastric), cu filarioza, cu artrita reumatoidă şi cu abcesul retroareolar.

Boala Mondor poate fi mimată de fibromatoza infiltrativă, de arterita mamară, de limfangită, de fibrosarcom şi de limfangita carcinomatoasă a sînului. Pentru a face diferenţierea este necesară biopsierea leziunilor descrise. A fost descrisă o afecţiune de tip Mondor, cu cordoane liniare subcutanate în regiunea axilară. Examenul histopatologic al acestei leziuni arată prezenţa unui infiltrat dermic difuz, cu limfocite, histiocite şi eozinofile. Nu s-a evidenţiat tromboza venoasă sau afectarea vasculară. În majoritatea cazurilor, boala Mondor este benignă şi autolimitantă, doar cazurile izolate se pot asocia cu boli grave.

4. CHISTUL CUTANAT INFECTAT

Un chist cutanat sebaceu sau un chist epidermic al sînului poate deveni roşu, dureros, sensibil. Tegumentul supraiacent este aderent formaţiunii superficiale fluctuente. Drenajul chistului şi antibioterapia conduc la vindecarea promptă.

5. HERPES ZOSTER

Durerea persistentă sau de tip arsură şi/sau pruritul pot afecta un sîn şi dermatomerul corespunzător regiunii toracale dorsale ipsilaterale. Durerea nu depăşeşte linia mediană. În 3-4 zile, în aria dermatomului dureros apare o erupţie cu vezicule grupate şi cu ulceraţii acoperite de cruste. Tegumentul din jurul veziculelor şi ulceraţiilor este eritematos şi, uneori, edematiat.

6. COSTOCONDRITA

Costocondrita poate determina durere în regiunea mamară medială, asociată cu sensibilitate dureroasă locală a peretelui anterior toracic. Aria de sensibilitate este, de obicei, situată la nivelul celui de-al treilea pînă la al cincilea cartilaj costal de partea dreaptă sau stîngă. Mişcările braţului, inspirul profund sau presiunea exercitată pe torace în timpul îmbrăţişării provoacă un episod tranzitor de durere localizată mamar medial, de tip nevralgic, persistentă şi/sau ascuţită, această durere provocată fiind similară celei resimţite spontan. Glanda mamară propriu-zisă nu este sensibilă. Afecţiunea răspunde la repaus, căldură locală şi analgezice simple. În cazuri severe, durerea este ameliorată de injecţii cu lidocaină şi metilprednisolon în regiunea cartilajului costal sensibil sau a articulaţiei condrosternale. Excluderea unei cardiopatii prin coronarografie sau prin testele de stress electrocardiografice sau scintigrafice cu taliu 201, este necesară în cazurile care mimează boala coronariană.

7. DISTENSIA GASTRICĂ

Distensia gastrică însoţită de senzaţia de plenitudine epigastrică şi pirozis poate de asemenea determina durere cu caracter de înţepături sau junghi în unul sau ambii sîni. Durerea este eventual ameliorată prin eructaţii sau prin administrare de antiacide. Durerea este de scurtă durată şi dispare cînd distensia gazoasă, pirozisul şi suprasolicitarea gastrică sînt înlăturate.

8. MASTOPATIA FIBROCHISTICĂ

Pacientele prezintă durere localizată în cadranele externe ale sînului, sensibilitate dureroasă şi formaţiuni chistice ce se dezvoltă rapid. Diagnosticul de boala fibrochistică poate fi stabilit prin examinare clinică, prin mamografie (sensibilitate de 80%), prin ecografie (sensibilitate 80-90%) şi/sau prin biopsie de glandă mamară. Durerea acută survine dacă un singur chist se dezvoltă rapid, determinînd

sensibilitate dureroasă şi apariţia locală a unei formaţiuni palpabile. Natura chistică ■ acestor leziuni este confirmată prin ecografie. Puncţia aspirativă ■ chistului va ameliora durerea şi sensibilitatea dureroasă. Dacă lichidul este sanguinolent sau pacienta are risc crescut de ■ dezvolta un neoplasm mamar, este obligatoriu examenul citologic al lichidului evacuat. Rareori, carcinomul poate mima o leziune benignă chistică, în peretele chistului aspirat existînd tumora reziduală. Asemenea leziuni sînt detectabile prin pneumochistografie, prin examenul citologic al lichidului aspirat sau prin biopsia formaţiunii persistente de la nivelul chistului.

9. CARCINOMUL MAMAR

O pacientă cu carcinom mamar prezintă mastodinie persistentă sau cu caracter de înţepătură. Durerea se accentuează la presiune digitală pe zona afectată. Formaţiunea tumorală palpabilă poate lipsi, dar tumora este evidenţiată prin mamografie. Pe un lot mare de paciente, 2,2% dintre cele cu durere mamară în absenţa unei formaţiuni palpabile aveau semne mamografice de carcinom în zona dureroasă. Puncţia cu ac subţire în zona sensibilă nu a putut demonstra modificările patologice în 80% din cazuri.

La un lot mare de paciente cu tumori operabile (N=478 cancere mamare), mastodinia localizată, urmată de apariţia indurației şi tumefacţiei la palpare survenit la 18% din cazuri. Într-un al doilea lot, 5% din pacienţi aveau numai mastalgie, în timp ce 33% din cazuri se plîngeau de apariţia unei tumefacţii dureroase. Mastalgia a fost, de obicei, localizată în zona în care mamografia a evidenţiat tumora. Timpul cu care durerea intermitentă sau persistentă poate preceda stabilirea diagnosticului depăşeşte, uneori, 4 ani.

10 SARCINA ÎN PRIMUL TRIMESTRU

Angorjarea mamară bilaterală, durerea ascuţită în cadranele mamare externe, sensibilitatea dureroasă şi apariţia papilelor mamelonare proeminente – sînt semne precoce de sarcină. Simptomele asociate includ amenoreea, greaţa, vărsăturile, hiperosmia şi ameţelile. Testele de sarcină urinare şi serice sînt pozitive.

11. DUREREA MAMARĂ ACUTĂ BILATERALĂ

Afecţiunile care determină durere mamară acută bilaterală sînt notate în tabelul 15-1.

Tabel 15-1
CAUZE DE DURERE MAMARĂ ACUTĂ BILATERALĂ

Mastita puerperală
Mastodinia din perioada de lactaţie
Costocondrita
Distensia gastrică
Mastopatia fibrochistică
Sarcina în primul trimestru

PARTEA a V-a

Durerea acută abdominală

PARTE A - V-B

Barrera acrílica subdominical

CAPITOLUL

16 DUREREA ACUTĂ LA NIVELUL HIPOCONDRULUI DREPT

☐ LISTA DIAGNOSTICELOR POSIBILE

1. Colica biliară
2. Colecistita acută
3. Pancreatita acută
4. Apendicita acută
5. Durerea asociată afecțiunilor hepatice
   - A. Hepatita acută
     1. Hepatita alcoolică
     2. Hepatitele virale
     3. Hepatitele induse de medicamente (reacții toxice sau idiosincrazice)
        - A. Paracetamol
        - B. Alte medicamente
     4. Substanțe toxice
        - A. Intoxicația cu ciuperci otrăvitoare
        - B. Tetraclorura de carbon
   - B. Abcesele hepatice
     1. Abcesul piogen
     2. Abcesul amoebian
   - C. Tumorile hepatice cu creștere rapidă, hemoragice sau infarctate
     1. Maligne (carcinomul hepatocelular)
     2. Benigne (adenomul, hiperplazia nodulară focală, hemangiomul)
   - D. Colangita obstructivă simplă (colangita ascendentă)
   - E. Staza hepatică
     1. Sindromul Budd-Chiari
     2. Staza hepatică acută
   - F. Hemoragia hepatică din preeclampsie
6. Durerea gastro-duodenală și colonul iritabil
   - A. Perforația unui ulcer duodenal sau unui ulcer piloric
   - B. Ulcerul duodenal și dispepsia nonulceroasă
   - C. Colonul iritabil
7. Costocondrita hemitoracelui anteroinferior drept și a rebordului costal drept
8. Perihepatita datorată infecțiilor gonococice sau cu chlamydii (sindromul Fitz-Hugh-Curtis)
9. Durerea pleuroabdominală datorată pneumoniei sau infarctului pulmonar
10. Afecțiuni ale rinichiului drept
    - A. Pielonefrita acută
    - B. Abcesul corticomedular acut
    - C. Abcesul cortical
    - D. Abcesul perinefretic
    - E. Infarctul renal
    - F. Tumorile renale
11. Cauze necunoscute de durere acută în hipocondrul drept
12. Herpesul zosterian

☐ REZUMAT

Colica biliară determină o durere constantă şi severă, cu sediul în hipocondrul drept, care poate iradia spre epigastru şi spre regiunea subscapulară dreaptă. Durerea dispare spontan în 2 pînă la 6 ore sau după administrarea de analgezice injectabile. O durere cu caractere similare, durînd mai mult de 24 de ore şi asociată cu febră, sensibilitate la palpare şi apărare musculară poate apărea în *colecistita acută*. Ecografia va confirma prezenţa calculilor în vezicula biliară şi, în cazul colecistitei, poate evidenţia prezenţa semnului ecografic al lui Murphy, îngroşarea peretelui colecistic şi lichid pericolecistic. Scintigrafia cu DISIDA a căilor biliare este de obicei pozitivă în colecistită. *Pancreatita acută* determină durere şi sensibilitate la palpare în epigastru şi în hipocondrul drept, fiind frecvent agravată sau ameliorată de modificari ale poziţiei corpului. Diagnosticul este confirmat de valorile crescute ale amilazei serice sau de un examen CT de pancreas. *Apendicita acută* determină durere epigastrica, care se localizează, apoi, în dreapta. În unele cazuri, doar explorarea chirurgicală poate diferenţia această afecţiune de colecistita acută. În apendicită, ecografia nu evidenţiază calculi în vezicula biliară şi poate confirma diagnosticul prin vizualizarea apendicelui afectat.

Inflamaţia sau necroza hepatică determină o durere surdă şi persistentă sau ascuţită, foarte severă, care apare spontan şi la palpare în hipocondrul drept. Evidenţierea în antecedente a consumului abuziv de alcool şi creşterea moderată a transaminazelor sînt elementele care identifică pacientul cu *hepatită alcoolica*. Nivelul enzimelor şi raportul dintre GOT (ASAT) şi GPT (ALAT) diferenţiază *hepatita virală* de cea alcoolică. Teste serologice specifice pot identifica infecţia cu virusurile hepatitice A, B sau delta. Un istoric de consum al unor medicamente identifică *hepatitele toxice* sau *idiosincrazice*; *ingestia de ciuperci otrăvitoare* sau expunerea la *tetraclorură de carbon* va orienta spre alte cauze de durere hepatică spontană sau la palpare. Febra, hepatalgia şi hepatomegalia survin şi în *abcesele piogenice şi amoebiene*. Acestea pot fi identificate şi localizate prin ecografie şi examen CT cu substanţă de contrast. Abcesele amoebiene pot fi diagnosticate serologic prin utilizarea unui test de hemaglutinare indirectă la *Entamoeba histolytica* în ser (95% din cazuri) sau prin identificarea parazitului în scaun (20-30% din cazuri). Conţinutul unui abces piogenic poate fi aspirat şi, din materialul obţinut, se pot realiza culturi. *Tumorile hepatice* care provoacă durere pot fi identificate prin ecografie, examen CT sau RMN; în unele cazuri, natura lor exactă poate fi determinată prin utilizarea angiografiei (hemangioame, carcinom hepatocelular, hiperplazie nodulară focală sau adenoame) sau prin RMN (hemangioame). Diagnosticul de certitudine al unor leziuni necesită puncţie biopsie sau biopsie pe cale chirurgicală clasică. *Colangita ascendentă* determină febră, icter şi durere constantă spontană şi la palpare în hipocondul drept, la pacienţii cu calculi, stenoze sau tumori obstructive ale canalului coledoc. *Ocluzia acută a venelor hepatice* determină o hepatomegalie dureroasă spontan sau la palpare şi ascită cu dezvoltare rapidă. Diagnosticul poate fi confirmat prin RMN sau prin examen CT cu substanţă de contrast la nivelul ficatului şi venelor hepatice. *Tromboembolismul pulmonar* masiv determină dispnee, dureri toracice, turgescenţa jugularelor şi hepatomegalie dureroasă, rapid instalată datorată *stazei hepatice acute*, asociată cu hipotensiune severă şi colaps cardiovascular. Debutul brusc al unei dureri spontane şi la palpare în hipocondrul drept la o pacientă cu *preeclampsie* indică de obicei prezenţa unei hemoragii hepatice subcapsulare sau intraparenchimatoase. Diagnosticul poate fi confirmat prin examen CT. Un *ulcer perforat* determină o durere severă, ascuţită, în epigastru şi în hipocondrul drept, care va iradia în întregul abdomen. Semnele fizice sînt sensibilitatea abdominală generalizată la palpare directă şi la decompresiunea bruscă a peretelui abdominal (manevra Blumberg), apărarea musculară difuză şi dispariţia matităţii hepatice. În 70% din cazuri se evidenţiază prezenţa pneumoperitoneului pe radiografia abdominală simplă efectuată în ortostatism sau în decubit lateral. O perforaţie poate fi confirmată şi prin radioscopia cu substanţe de contrast hidrosolubile care vizualizează scurgerea substanţei de contrast la nivelul ulcerului perforat. Durerea datorată *ulcerului duodenal sau dispepsiei nonulceroase* poate fi localizată în hipocondrul drept. Acest diagnostic trebuie confirmat prin endoscopie sau prin tranzit baritat cu dublu contrast. *Colonul iritabil* determină o durere ascuţită în hipocondrul drept, ameliorată temporar de evacuarea gazelor sau scaunului şi, uneori, asociată cu diaree şi/sau constipaţie. *Costocondrita* provoacă durere a cartilajului costal şi sensibilitate la palpare la nivelul rebordului costal drept, fără

TABELUL INCIDENŢEI BOLILOR

INCIDENŢA LA 100.000 (APROXIMATIVĂ)

Frecvente (>100)	Frecvenţă medie (>5-100)	Rare (>0-5)
Colica biliară	Hepatita indusă de medicamente şi hepatita toxică	Abcesul hepatic
Colecistita	Colangita ascendentă	Carcinomul hepatocelular
Pancreatita acută	Pielonefrita acută	Sindromul Budd-Chiari
Apendicita acută	Tumorile renale	Embolia pulmonară masivă cu congestie hepatică
Hepatita alcoolică	Infarctul renal	Pleurezia din pneumonie sau infarctul pulmonar
Hepatita virală	Herpes zoster	Hemoragia hepatică în preeclampsie
Hemangiomul şi adenomul hepatic	Ulcerul duodenal activ şi dispepsia nonulceroasă	Perforaţia unui ulcer duodenal sau a unui ulcer piloric
Hiperplazia focală nodulară		Abcesul cortico-medular acut
Colonul iritabil		Abcesul cortical renal
Costocondrita		Abcesul perinefretic
Perihepatita (sindromul Fitz-Hugh-Curtis)		
Cauze necunoscute		

alte modificari patologice. *Perihepatita* (sindromul Fitz-Hugh-Curtis) determină durere spontană şi la palpare în epigastru şi hipocondrul drept, asociată frecvent, dar nu întotdeauna, cu durere în etajul abdominal inferior, febră şi inflamaţie a trompelor uterine la tuşeul vaginal. *Pneumonia şi infarctul pulmonar* determină durere şi sensibilitate la palpare în hipocondrul drept, asociate cu semne fizice şi radiologice la nivelul lobului inferior al plămînului drept. Durerea pleurală însoţeşte, în unele cazuri, durerea abdominala. *Afecţiunile renale* determină, uneori, dureri în hipocondrul drept. Acest tip de durere se asociază de obicei cu durere spontană şi la palpare în regiunea lombară şi în flancul drept. În *pielonefrită, abcesul corticomedular* şi *abcesul perinefretic* există, de regulă, piurie şi bacteriurie. În *infarctul renal* apare hematurie. Ecografia şi examenul CT vor detecta abcesele renale şi perirenale, chisturile şi tumorile renale. Pentru confirmarea diagnosticului de infarct renal se impune efectuarea unei angiografii. *Abcesul cortical renal* este asociat cu sediment urinar normal şi uroculturi negative.

La unii pacienţi cu durere acută în hipocondrul drept nu se identifică nici o cauză a acestei dureri după efectuarea ecografiei şi a altor investigaţii complementare. Unii din aceşti pacienţi pot prezenta mici calculi coledocieni, stricturi, spasm al sfincterului Oddi sau tulburări funcţionale ale intestinului. *Herpes zoster* determină durere cu caracter de arsură sau surdă în hipocondrul drept, unilateral, precedînd cu 2-3 zile apariţia erupţiei herpetice tipice la nivelul peretelui toracic posterior sau lateral şi al hipocondrului drept. Durerea persistă mai multe zile după apariţia erupţiei şi poate fi însoţită de prurit.

☐ DESCRIEREA AFECŢIUNILOR ENUMERATE

1. COLICA BILIARĂ

Această tulburare este determinată de inclavarea unui calcul migrat din vezicula biliară în canalul cistic sau în extremitatea distală a canalului coledoc. Durerea debutează iniţial în epigastru şi iradiază spre hipocondrul drept, sau poate debuta în hipocondrul drept şi să iradieze spre epigastru sau spre hipocondrul stîng. Durerea apare brusc şi atinge intensitatea maximă în cîteva secunde sau minute, persistînd 2 pînă la 6 ore. În unele cazuri, se suprapun episoade de durere ascuţită, mai intensă, pe fondul durerii continue. Această durere este severă pînă la lancinantă şi poate fi descrisă ca ascuţită, persistentă, cu caracter de torsiune sau de presiune. Un număr mic de pacienţi preferă să stea liniştiţi în pat în timpul crizei dar majoritatea se mişcă în pat sau de la pat la scaun, căutînd o poziţie antalgică. Criza poate fi însoţită de transpiraţii, astenie, ameţeli, greaţă şi varsături. Meperidina (petidină, Mialgin®) ameliorează de obicei durerea în 1-2 ore sau durerea poate să dispară spontan. Pe toată durata crizei, pacientul este palid, cu tegumentele reci, umede şi tahicardic. În hipocondrul drept se poate palpa o formaţiune fluctuentă, indoloră, rotund-ovalară. De obicei, nu sînt prezente sensibilitatea la palpare şi apărarea musculară în hipocondrul drept. În general, diagnosticul de litiază biliară poate fi confirmat ecografic cu o sensibilitate de 95%; acest procentaj poate fi mai mic la pacienţii cu ileus sau în cursul unei colici, în condiţiile în care există doar un calcul şi acesta este inclavat în colul veziculei biliare. În cele mai multe cazuri există mai mulţi calculi. Colicile biliare repetate impun efectuarea colecistectomiei prin laparoscopie sau, mai rar, prin laparotomie.

2. COLECISTITA ACUTĂ

Primul episod de colecistită acută debutează ca o colică biliară tipică, după cum s-a prezentat anterior. După o perioadă variabilă, de 2-6 ore, durerea se calmează pentru scurt timp, după care reapare în hipocondrul drept. Durerea este severă şi poate iradia în regiunea toracică inferioară, spre regiunea subscapulară dreaptă sau la nivelul umarului drept.

Febra, frisoanele şi transpiraţiile apar în 6-12 ore. Temperatura poate atinge 39° C; cînd depăşeşte 39° C sugerează o complicaţie, cum ar fi perforaţia sau gangrena colecistului. Greaţa, varsăturile şi durerea la palpare în hipocondrul drept însoţesc durerea. În cele mai multe cazuri, există sensibilitate la palpare şi la decompresiunea bruscă a peretelui abdominal în regiunea vezicii biliare. În zona dureroasă se constată şi apărare musculară. Semnul Murphy este pozitiv. La 40% din pacienţi, vezicula biliară este palpată sau percutată sub forma unei mase rotund-ovalare.

Icterul, cu niveluri serice ale bilirubinei sub 4 mg/100ml, apare la 20% din pacienţi. Dacă bilirubinemia este mai mare, trebuie suspectată o obstrucţie coledociană. Pot fi evidenţiate leucocitoza (12.000-15.000/mm^3) şi creşterea valorilor serice ale transaminazelor, fosfatazei alcaline şi amilazei. Dispariţia bruscă a durerii din hipocondrul drept şi generalizarea treptată a durerii, sensibilităţii la palpare şi distensiei la întregul abdomen sugerează perforaţia colecistului şi deversarea secreţiei biliare în cavitatea peritoneală. Cele mai multe crize de colecistită acută persistă 5-10 zile şi apoi se remit treptat. În cazurile rezistente la tratament, durerea spontană şi la palpare persistă timp de mai multe săptămîni.

Diagnosticul de colecistită acută poate fi stabilit pe criterii clinice. El este susţinut de semne specifice evidenţiate ecografic şi/sau la colecistografie. Criteriile ecografice pentru diagnosticul afecţiunilor biliare sînt calculii biliari şi/sau lipsa vizualizării colecistului, îngroşarea peretelui, semnul Murphy ecografic (durere la compresia vezicii biliare cu sonda ecografului), distensia colecistului (>5 cm), forma rotundă şi prezenţa lichidului pericolecistic. Îngroşarea peretelui se corelează cel mai bine cu colecistita. Sensibilitatea ecografiei este de 90-98% iar specificitatea de 70%. Administrarea unui izotop radioactiv ca DISIDA sau HIDA şi realizarea scintigrafiei hepatice,

▪ veziculei biliare şi ▪ coledocului sînt utile pentru confirmarea diagnosticului de colecistită acută. În prezenţa acestei afecţiuni, vezicula biliară nu se vizualizează la 4 ore, pe cînd căile biliare şi duodenul conţin izotopi radioactivi. Colecistectomia poate fi efectuată în prima saptămînă sau poate fi amînată 6 săptămîni, în funcţie de tabloul clinic şi răspunsul iniţial la tratamentul conservator. Colecistectomia laparoscopică poate fi efectuată la pacienţii cu colecistită acută.

3. PANCREATITA ACUTĂ

În pancreatita acută apare durere spontan şi la palpare în epigastru şi în hipocondrul drept. Apărarea musculară este minimă sau absentă. Durerea este severă, continuă sau ca o senzaţie de presiune. Decubitul dorsal sau poziţia şezînd cu corpul flectat pot determina o ameliorare parţială ▪ durerii, pe cînd hiperextensia spatelui poate intensifica durerea la unii pacienţi. Meperidina sau alte analgetice opioide sînt necesare pentru ameliorarea durerii. Durerea în etajul abdominal superior este asociată cu vertij, ameţeli legate de postură, vărsături, astenie, transpiraţii, febră şi frisoane. Astenia şi ameţelile sînt secundare pierderilor lichidiene prin vărsături şi sechestrări de lichide în cel de-al treilea spaţiu, în ţesuturile peripancreatice. Urina hipercromă (bilirubinuria) şi icterul pot surveni în cazul în care capul pancreasului edematiat comprimă canalul coledoc. Primul episod al acestei afecţiuni se datorează abuzului de băuturi alcoolice, litiazei coledociene, litiazei biliare sau altor leziuni obstructive (stricturi, coledococel, pancreas divisum, spasm sfincterian) ale canalelor coledoc şi pancreatic. Puţine din cazurile de pancreatită se asociază cu hipercalcemie sau hipertrigliceridemie. Amilazemia este de obicei crescută (70-92% din cazuri); de asemenea, şi nivelul lipazei serice. Creşterea amilazei serice începe în primele 12 ore de la debutul durerii şi persistă 4-7 zile. Amilazuria este, de asemenea, crescută şi nivelurile atinse in urină pot persista mai mult timp decît cele serice. Un examen tomografic evidenţiază creşterea dimensiunilor pancreasului, dacă este prezentă necroza, apare o fixare redusă a substanţei de contrast în regiunile necrotice ale glandei. Administrarea de lichide şi masă eritrocitară intravenos, aspiraţia nasogastrică şi, la nevoie, antibioterapia vor conduce la rezoluţia durerii şi a sensibilităţii la palpare în 5-10 zile. Este necesară o evaluare minuţioasă, pentru a preveni recidivele ce pot conduce la exitus. Aceşti pacienţi trebuie investigaţi atent pentru detectarea calculilor biliari (prin ecografie, colecistografie orală), a obstrucţiilor de coledoc (prin colangiopancreatografie endoscopică retrogradă) şi a cauzelor metabolice (de exemplu hipercalcemia, hipertrigliceridemia şi consumul unor medicamente).

4. APENDICITA ACUTĂ

Această afecţiune frecventă debutează, de obicei, cu o durere moderată sau ascuţită şi colicativă, cu sediu epigastric. Durerea este însoţită de anorexie moderată, greaţă şi varsături. În 2-4 ore, durerea epigastrică îşi poate muta sediul în hipocondrul drept, sub rebordul costal. Sensibilitatea locală la palpare şi apărarea musculară pot fi prezente în regiunea dureroasă. În următoarele ore se instalează durerea localizată la decompresiune bruscă şi la tuse. Se constată leucocitoză de 12.000-14.000/mm^3 şi febră de 37,5-38,5^0 C. Explorarea chirurgicală, efectuată pentru suspiciunea de colecistită acută, evidenţiază doar o apendicită acută.

5. DUREREA ASOCIATĂ AFECŢIUNILOR HEPATICE

A. Hepatita acută

1. Hepatita alcoolică. În aceste cazuri, există un istoric de consum cronic excesiv de băuturi alcoolice. Pacienţii cu această afecţiune pot dezvolta treptat o durere constantă în hipocondrul drept şi sensibilitate la palparea ficatului. De asemenea, poate apărea durere epigastrică. Simptomele frecvent asociate sînt vărsăturile, scăderea ponderală, febra, frisoanele şi icterul. Pot fi prezente: hepatomegalia dureroasă (80-98% din cazuri), icterul (35-80%), febra (20-50%), splenomegalia (10-40%) şi ascita (25-75%). Nivelul GOT (ASAT) este crescut la valori de ordinul 100-300 U/l. Raportul GOT/GPT (ASAT/ALAT) este de obicei situat între 2:1 şi 5:1 în hepatita alcoolică, pe cînd în hepatita virală este apropiat de 1. Valorile GOT total nu depăşesc valoarea normală decît de 3-10 ori, pe cînd în hepatita virală acestea sînt cu mult mai mari. Nivelul bilirubinei serice este frecvent crescut, dar rareori depăşeşte 5 mg/100ml. Fosfataza alcalină are valori moderat crescute (de 1-3 ori mai mari decît normal) şi însoţeşte bilirubinemia crescută. Nivelul albuminelor serice creşte de la 1 la 4,4 g/100 ml. Leucocitoza sau leucopenia pot fi şi ele prezente. Sînt frecvente anemia şi trombocitopenia. Biopsia hepatică arată necroză hepatocelulară, infiltrat inflamator predominant neutrofilic, rozete de neutrofile, hialin alcoolic (corpi Malory) şi cicatrici stelate, care vor confirma diagnosticul în condiţiile consumului excesiv de băuturi alcoolice. Abstinenţa de la alcool duce la vindecare lentă pe parcursul unei perioade de 6 săptămîni-10 luni. În primele cîteva săptămîni de la internare, la 15-50% din pacienţi, evoluţia se poate agrava din punct de vedere clinic şi biochimic, în pofida abstinenţei de la alcool. S-a observat că administrarea orală de prednison (32 mg/zi, timp de o lună), accelerează vindecarea şi previne decesul.

2. Hepatitele virale. Durerea în hipocondrul drept constantă şi persistentă survine la aproximativ 65% din pacienţii cu icter. Durerea poate fi accentuată de vibraţii, iar ficatul este sensibil la palpare. Decubitul ventral poate provoca durere în hipocondrul drept datorită presiunii exercitate asupra ficatului mărit de volum şi sensibil. Se asociază frecvent anorexia,

astenia, urinile hipercrome, febra, vărsăturile, mialgiile şi cefaleea. Unii pacienţi îşi pierd apetitul pentru fumat şi au greaţă la mirosul unor mîncăruri. Vărsăturile sînt, de obicei, moderate. Mialgiile şi artralgiile pot surveni în toate tipurile de hepatită virală. La 20-40% din cazuri apar scaune hipocrome, acest semn fiind rar întîlnit în hepatita alcoolică. Artrita propriu-zisă, frecvent asociată cu erupţii cutanate, poate preceda simptomele sistemice ale hepatitei virale cu zile sau săptămîni, la un mic număr de cazuri. Examenul fizic evidenţiază sensibilitate la palparea ficatului, hepatomegalie moderată, precum şi o creştere a consistenţei hepatice. Splina este palpabilă la 5-15% din pacienţi, iar ganglionii occipitali pot fi măriţi de volum. GOT şi GPT au valori cuprinse între 500-5.000 U/l. Raportul GOT/GPT este mai mic sau egal cu 1. Nivelul seric al bilirubinei depăşeşte rareori 10 mg/100ml, dar au fost raportate şi valori mai mari (peste 20 mg/100ml). Biopsia hepatică nu este necesară de obicei şi este dificilă diferenţierea de unele forme de hepatită indusă de medicamente.

Hepatita acută virală A este confirmată prin detectarea anticorpilor IgM antivirus hepatitic A (IgM anti-VHA). Hepatita acută virală B este diagnosticată prin detectarea anticorpilor anti-HBc, anti-HBe şi a antigenului HBs în ser. Ag HBs apare în ser la 1-10 săptămîni după infectarea cu virusul hepatitic B (VHB) şi cu 2-8 săptămîni înainte de creşterea nivelului transaminazelor. Anticorpii IgM anti-HBc apar precoce şi sînt apoi înlocuiţi de anticorpii IgG anti-HBc, aceştia putînd persista luni sau ani după vindecare. Anticorpii anti-HBs sînt ultimii anticorpi care apar; apariţia lor survine de obicei la cîteva săptămîni sau luni după dispariţia antigenului de suprafaţă HBs din ser. Este disponibil un test ELISA pentru detectarea virusului hepatitic C (VHC) în serul pacienţilor cu hepatită non A sau non B. Nivelurile crescute ale GPT (ALAT) pot preceda cu 3-4 săptămîni apariţia anticorpilor anti-VHC. Sensibilitatea acestui test pentru detectarea infecţiei cu VHC este necunoscută. Într-un studiu, anticorpii anti-VHC au fost detectaţi la 56% din donatorii al căror sînge a determinat hepatită non A non B la cei ce au primit transfuzii cu acest sînge. Atigentul delta, un virus incomplet, asociat cu hepatita B agresivă, poate fi detectat prin metode serologice.

3. Hepatitele induse de medicamente

A. PARACETAMOL. Tabloul clinic poate mima o hepatită acută virală severă, la pacienţii cărora li s-a administrat o supradoză sau după ingestia de doze moderate, dar în condiţiile unui consum excesiv de băuturi alcoolice. Nivelul GOT poate depăşi 5.000 U/l, aceste valori fiind rareori atinse în hepatitele virale. Administrarea de acetilcisteină sodică în primele 10 ore de la ingestie poate proteja ficatul de leziuni letale.

B. ALTE MEDICAMENTE. Anumite medicamente utilizate în mod frecvent pot determina necroză hepatică, durere spontană şi la palpare în hipocondrul drept şi uneori, hepatomegalie. Pacientul prezintă febră, frisoane, urini hipercrome, icter precum şi leucocitoză şi niveluri crescute ale transaminazelor şi fosfatazei alcaline. Aceste reacţii mimează hepatita virală, colangita sau colecistita acută. Ele survin la mai puţin de 1% din pacienţii care consumă aceste medicamente de tipul celor enumerate mai jos.

Medicamentele asociate cel mai frecvent cu reacţii acute hepatotoxice şi idiosincrazice sînt metildopa, izoniazida, valproatul de sodiu, fenitoina, clorpromazina şi alte fenotiazine, eritromicina şi ketoconazolul.

4. Substanţele toxice

A. INTOXICAŢIA CU CIUPERCI (SPECIA AMANITA). După ingestie există o perioadă de latenţă de 6-20 ore, urmată de debutul brutal al unei dureri colicative abdominale generalizate, însoţită de diaree, greaţă, hematemeză şi colaps cardiovascular progresiv. Pacienţii care supravieţuiesc 24-72 ore acuză dureri în hipocondrul drept datorate hepatomegaliei. În evoluţia intoxicaţiei apar icterul, hipoglicemia, oliguria şi creşterea nivelului creatininei serice. Rata mortalităţii este de 50% în prima săptămînă după intoxicaţie.

B. TETRACLORURA DE CARBON. Intoxicaţia apare după ingestie sau inhalare. Simptomele imediate sînt ameţeala, greaţa, cefaleea şi confuzia. În urmatoarele 24-48 de ore, ficatul devine dureros şi sensibil, iar icterul şi alte anomalii ale funcţiei hepatice pot apărea. Insuficienţa renală este frecvent asociată leziunilor hepatice. Urina conţine albumină şi hematii. Decesul poate avea drept cauză leziunile hepatice, leziunile renale sau efectele toxice pe cord şi SNC.

B. Abcesul hepatic

1. Abcesul piogen. Această afecţiune determină pusee acute febrile însoţite de frisoane puternice (22% din cazuri), durere moderată continuă în hipocondrul drept şi sensibilitate la palpare a ficatului. Hepatomegalia apare în 51% din cazuri, iar icterul în 28% din cazuri. Din tabloul clinic mai pot face parte anorexia (53%) şi scăderea ponderală (14%). Numărul de leucocite este normal sau poate creşte pînă la 65.000/mm^3. Media numărului de leucocite, la două loturi la care au fost efectuate numărători, a fost de 14.000/mm^3 şi, respectiv, de 21.000/mm^3. Albumina serică este mai mică de 3 g/100ml, iar fosfataza alcalină (în 74% din cazuri) şi bilirubina serică (în 40% din cazuri) au valori crescute. Nivelul transaminazelor este, de obicei, normal. Abcesele unice sau multiple sînt detectate ecografic. Astfel de leziuni trebuie diferenţiate de chisturile simple sau de tumorile

metastatice necrozate. Examenul CT cu substanță de contrast evidențiază bine abcesele mici cu dimensiuni de 1-2 cm în diametru. Agenții etiologici cei mai frecvenți sînt microorganismele aerobe gram-negative, streptococii, stafilococii și germeni anaerobi.

Aceste leziuni sînt, de regulă, secundare unui focar infecțios situat în căile biliare, colon (diverticulită, apendicită, colită), intestinul subțire (boala Crohn) sau pancreas (pancreatită, abces) sau sînt secundare unei bacteriemii sistemice. Traumatismele hepatice cu necroză, tumorile și chisturile pot fi la originea unui abces hepatic. Diagnosticul unui abces piogen poate fi confirmat prin puncție aspirativă ghidată prin examen CT și, în unele cazuri, prin drenaj cu cateter. Această ultimă procedură sau drenajul chirurgical pe cale deschisă sînt necesare pentru vindecare. Antibioticele parenterale trebuie administrate înainte de efectuarea drenajului și 3-6 săptămîni după aceea.

2. Abcesul amoebian. Această formă de infecție amoebiană survine mai ales la bărbații (raportul bărbați/femei = 9/1) care au călătorit recent într-o zonă endemică (de exemplu regiuni subtropicale și tropicale). Afecțiunea se manifestă prin durere continuă în hipocondrul drept și sensibilitate la palparea ficatului, localizată la nivelul abcesului. Pot exista abcese multiple. Durerea din hipocondrul drept poate fi surdă și persistentă, sau ascuțită și lancinanta. Ea se poate accentua în inspir profund și poate iradia în umărul drept. Febra (în 50% din cazuri) și tusea (în 50% din cazuri) pot îndrepta atenția spre baza plămînului drept, la nivelul căruia pot fi evidențiate în 90% din cazuri, ascensionarea cupolei diafragmatice, atelectazie sau un revărsat pleural. Un abces unic sau abcesele multiple se pun în evidență prin ecografie sau examen CT. Aspirația și drenajul abceselor nu sînt necesare.

Numărul de leucocite și fosfataza alcalină serică sînt crescute. Difuzia în gel-agar, contraimunelectroforeza și testul de hemaglutinare indirectă pentru amoebiază sînt pozitive în 90-100% din cazuri, în prezența bolii invazive sau extraintestinale. Tratamentul cu metronidazol va determina o ameliorare clinică în 2-3 zile și leziunile se vor resorbi fără drenaj în 90% din cazuri. Doar 10-20% din pacienți elimină amoebe în scaun. La pacienții cu abcese foarte mari este necesar drenajul. Conținutul abcesului are aspect de pastă de pește și prezintă celule inflamatorii și țesuturi necrotice. Este dificil să se evidențieze amoebe în materialul aspirat din abces, diagnosticul fiind rareori stabilit prin această metodă.

C. Tumorile hepatice cu creștere rapidă, hemoragice sau infarctate

1. Tumorile maligne (carcinomul hepatocelular). Această afecțiune debutează brusc sau insidios, prin apariția unei dureri cu caracter continuu, în hipocondrul drept. Mobilizarea și mișcările respiratorii intensifică durerea. Există hepatomegalie dureroasă. La unii pacienți durerea este însoțită de febra, simulînd un episod de colecistită acută. Tumora va putea fi evidențiată prin ecografia colecistului și a ficatului sau prin examen CT cu substanță de contrast. Nivelurile serice ale fosfatazei alcaline și alfafetoproteinei sînt crescute; o valoare a alfafetoproteinei serice de peste 1000 pg/ml are valoare diagnostică. Diagnosticul mai poate fi confirmat prin biopsie efectuată pe cale laparoscopică, chirurgicală sau prin puncție-biopsie cu ac subțire ghidată tomografic. Înainte de a se realiza o puncție-biopsie, este important să se efectueze alte investigații imagistice prin care să se excludă leziunile benigne hepatice bogat vascularizate cum ar fi: hemangioamele, adenoamele sau hiperplazia nodulară focală.

2. Tumorile benigne. Adenomul și hemangiomul sînt tumori bogat vascularizate și pot determina, uneori, o durere ascuțită, continuă, cu sediul în hipocondrul drept, provocată de creșterea rapidă a tumorii sau de hemoragia intratumorală. Durerea poate fi accentuată de inspir sau de vibrații. Un examen RMN detectează corect existența unui hemangiom hepatic. Supravegherea ecografică pe o perioadă de mai multe luni nu pune în evidență creșterea dimensiunilor acestui tip de tumoră hepatică. Un hemangiom cavernos poate fi identificat, datorită aspectului său specific, prin examen CT cu substanță de contrast, efectuat în dinamică. Adenoamele survin aproape exclusiv la femeile ce consumă contraceptive orale. Acestea au dimensiuni de 8-15 cm și pot determina hepatalgie spontană și la palpare datorită hemoragiilor intrahepatice sau intraperitoneale (10% din cazuri). Angiografia hepatică este utilă în diferențierea adenoamelor de hiperplazia nodulară focală. Adenoamele sînt tumori bogat irigate, cu vascularizație de tip periferic și o rețea capilară moderată. Existența unui hematom intralezional este un semn tomografic specific. Aceste leziuni determină, mai frecvent decît hiperplazia nodulară focală (HNF), durere și sensibilitate hepatică și au, de obicei, dimensiuni mai mari (8-15 cm, față de 3-7 cm, în cazul HNF). Angiografia în hiperplazia nodulară focală evidențiază o rețea capilară difuză cu aspect stelat. Adenoamele sînt, de obicei, abordabile chirurgical, biopsiate și rezecate împreună cu o zonă de țesut sănătos, datorită riscului mic, dar real, ca aceste leziuni să fie de fapt carcinoame hepatocelulare cu creștere lentă sau leziuni premaligne. Multe adenoame își reduc dimensiunile cînd este întreruptă administrarea de contraceptive orale. Nici una din tumorile benigne prezentate nu este asociată cu valori crescute ale alfafetoproteinei. La pacienții cu adenoame necrotice sau hemoragice se pot înregistra creșteri moderate ale

fosfatazei alcaline serice şi ale transaminazelor. Nu este necesară rezecţia hiperplaziei nodulare focale şi a majorităţii hemangioamelor. Chistul coledocian este o leziune hepatică rară, care poate necesita explorarea chirurgicala pentru identificare. Această leziune poate precede apariţia unui colangiocarcinom. Din nefericire, excizia acestui chist nu previne apariţia ulterioară a formaţiunii maligne, astfel încît este necesară o supraveghere permanentă.

D. Colangita obstructivă simplă (colangita ascendentă). Această afecţiune se poate manifesta prin durere severă persistentă şi sensibilitate la palpare în hipocondrul drept, asociate cu pusee acute febrile, frisoane, urini hipercrome şi icter tegumentar şi scleral. Nivelurile serice ale fosfatazei alcaline şi bilirubinei sînt crescute şi pot apărea creşteri marcate, de scurtă durată, ale transaminazelor serice. Această afecţiune este secundară obstrucţiei canalului coledoc datorată unui calcul, unei tumori, unui chist sau unei stenoze. Cea mai frecventă este obstrucţia prin calculi.

Leziunea cauzală este identificată, de obicei, prin colangiopancreatografie endoscopică retrogradă (CPER). Febra, durerea şi icterul se remit spontan după 2-3 zile sau pot persista două sau mai multe săptămîni. Unele cazuri necesită tratament antibiotic parenteral, timp de 1-2 săptămîni, pentru a se obţine rezoluţia simptomelor. Biopsia hepatică evidenţiază multe neutrofile în spaţiile porte. Există cazuri în care nu se evidenţiază calculi veziculari sau coledocieni sau alte leziuni obstructive.

O variantă mai severă, adeseori letală, a acestei afecţiuni este colangita acută supurativă. Aceasta se manifestă prin durere severă în hipocondrul drept, sensibilitate la palpare, febră, frisoane, şi icter progresiv. Evoluţia se poate face spre septicemie, şoc şi comă. Această afecţiune este asociată cu obstrucţia coledociană completă. Drenajul coledocian prin tub Kehr sau prin CPER şi antibioterapia parenterală vor reduce rata mortalităţii la 35%.

E. Staza hepatică

1. Sindromul Budd-Chiari. Tromboza venelor hepatice se manifestă prin durere abdominală brusc instalată, cu sediul în hipocondrul drept sau în epigastru, însoţită de distensie abdominală progresivă provocată de acumularea rapidă a lichidului de ascită. Durerea este, de obicei, de intensitate mică dar poate fi severă şi continuă. Ficatul are dimensiunile crescute şi este sensibil la palpare. În aproximativ 30% din cazuri apar splenomegalia şi icterul. Creşterile valorilor serice ale transaminazelor şi ale fosfatazei alcaline sînt frecvent întîlnite. Hepatalgia poate fi atribuită hepatitei alcoolice sau cirozei hepatice şi, în acest caz, diagnosticul trebuie reevaluat.

Ecografia detectează ocluzia uneia sau mai multor vene hepatice importante. Tomografia computerizată hepatică cu substanţă de contrast identifică ocluzia venoasă hepatică şi evidenţiază structura neomogenă a parenchimului hepatic. Recent, s-a observat că RMN este o tehnică imagistică utilă atît pentru diagnosticarea ocluziei venoase cît şi pentru identificarea colateralelor venoase şi a anomaliilor parenchimului hepatic. Scintigrafia evidenţiază o pată caldă centrală datorată hipertrofiei lobului caudal. Acest lob are un drenaj venos separat în vena cavă şi poate fi afectat, dacă vena cavă este obstruată. Ocluzia acută a venelor hepatice nu permite, de obicei, apariţia acestui semn scintigrafic. Venografia hepatică selectivă arată obliterarea uneia sau a mai multor vene hepatice importante şi o reţea de colaterale venoase cu aspect de „pînză de paianjen".Biopsia hepatică poate, de asemenea, să sugereze diagnosticul (de exemplu staza sinusoidală centrolobulară şi extravazarea de eritrocite în spaţiul Disse). Această afecţiune survine la pacienţi cu policitemia vera (în 10% din cazuri) şi la cei cu forme subclinice ale acestei afecţiuni, după întreruperea tratamentului anticoagulant; la pacienţi cu siclemie, cu lupus anticoagulant şi la pacienţi cu obstrucţie membranoasă idiopatică a venei cave inferioare. Mai apar cazuri la persoanele care consumă anticoncepţionale orale, la gravide, în deficitul de antitrombină III şi la pacienţi cu anticorpi antifosfolipide circulanţi. Tumorile hepatice, abcesele (amoebiene), chisturile hepatice (chistul hidatic) pot provoca o compresie suficientă pentru a obstrua venele hepatice. Vena cavă inferioară poate fi invadată şi obstruată de către carcinoame renale sau hepatocelulare. Multe dintre aceste leziuni înlocuitoare de spaţiu sînt detectate prin utilizarea uneia dintre tehnicile imagistice utilizate pentru explorarea sistemului venos hepatic. Hepatalgia şi sensibilitatea la palpare a ficatului sînt ameliorate după efectuarea unei anastomoze porto-cave latero-laterale sau a unui şunt mezo-cav.

2. Staza hepatică acută. Această afecţiune rară poate fi rezultatul unei embolii pulmonare masive ce obliterează 50-75% din arborele arterial pulmonar. Presiunea în artera pulmonară creşte brusc şi atinge 40 mm Hg. Această creştere abruptă a presiunii arteriale pulmonare este transmisă atriului drept determinînd apariţia cordului pulmonar acut. Apare dispnee, senzaţie de presiune cu sediu retrosternal, anxietate şi hipotensiune. Poate apărea durere în hipocondrul drept secundară stazei hepatice acute. Presiunea este crescută în venele jugulare externe şi este prezent semnul refluxului hepatojugular. Ficatul este mărit de volum şi sensibil la palpare. Mai sînt prezente: întărirea zgomotului II în focarul pulmonar, galopul ventricular drept sau pulsaţiile ventriculului drept. Radiografia pulmonară evidenţiază o creştere a dimensiunilor arterei pulmonare şi dispariţia vascularizaţiei periferice pulmonare. Scintigrafia pulmonară de ventilaţie/perfuzie este utilă pentru stabilirea diagnosticului. Astfel de emboli sînt vizualizaţi cu uşurinţă prin examen CT cu substanţă

de contrast sau prin angiografie pulmonară selectivă. Inițial este instituită terapia trombolitică în această afecțiune cu risc vital. Dacă tromboliza nu dă rezultate, poate fi încercată embolectomia, care însă este corelată cu o rată a mortalității de 25%.

F. Hemoragia hepatică din preeclampsie. Apare durere severă și continuă în hipocondrul drept și sensibilitate la palpare cu zile sau ore înainte de naștere sau imediat după aceea. Ficatul are dimensiuni crescute, poate fi dureros la palpare și se pot semnala creșteri ale nivelurilor serice ale fosfatazei alcaline și transaminazelor. Aceste paciente mai prezintă hipertensiune, edeme și convulsii. Durerea este însoțită frecvent de anemie acută și trombocitopenie. O tomografie computerizată abdominală evidențiază un hematom intrahepatic subcapsular sau hemoragie difuză și necroză hepatică. Astfel de hemoragii trebuie supravegheate și tratate cu transfuzii de sînge și de factori de coagulare, dar trebuie explorate suplimentar, dacă încercările de stabilizare eșuează.

6. DUREREA DE ORIGINE GASTROINTESTINALĂ ȘI COLONUL IRITABIL

A. Perforația unui ulcer duodenal sau a unui ulcer pilloric. Debutul este brusc prin durere ascuțită, lancinantă, cu sediul în epigastru și hipocondrul drept. În cîteva minute, durerea poate să se extindă spre etajul abdominal inferior și spre hipocondrul stîng. Poate apărea durere în umărul drept, accentuată de inspir profund sau de mobilizare. Pacienții preferă să stea nemișcați în pat. Deplasarea de la pat la scaun sau la toaletă intensifică durerea; pacientul cu ulcer perforat va merge încet, apăsînd abdomenul cu mîinile. Imediat după perforare, apare greață și tegumentele devin palide și umede. Ritmul respirator se accelerează, iar pulsul devine slab și depresibil. Există durere difuză la palparea directă și la decompresiunea bruscă pe întregul abdomen, alături de apărare musculară generalizată. Pneumoperitoneul este evidențiat la percuție, matitatea hepatică fiind înlocuită de timpanism sau pe radiografie abdominală simplă efectuată în ortostatism sau decubit lateral (sensibilitate de 75%). După două sau mai multe ore, starea generală alterată se ameliorează, dînd falsa impresie că evoluția este favorabilă. În antecedentele recente se pot descoperi crize de durere epigastrică, ameliorate de ingestia de alimente sau antiacide, sau perioade de consum de aspirină sau de antiinflamatoare nesteroidiene. Perforația poate fi detectată și prin radioscopia gastro-duodenală cu Gastrorafin, prin vizualizarea extravazării substanței de contrast la nivelul ulcerului. Explorarea trebuie realizată cît mai curînd posibil, pentru a îmbunătăți rata supraviețuirii.

B. Ulcerul duodenal și dispepsia non-ulceroasă. Ulcerul duodenal provoacă o durere spontană și la palpare persistentă, cu caracter de arsură sau de roadere, cu sediul în hipocondru drept, simptome ameliorate prin administrarea de antiacide sau blocante de receptori H_2. Ingestia de alimente poate accentua sau diminua simptomatologia. Durerea nocturnă este frecventă. Diagnosticul poate fi confirmat prin endoscopie și/sau seriografia cu dublu contrast. Dispepsia nonulceroasă poate determina simptome asemănătoare, dar la endoscopie se va vizualiza un duoden normal sau modificări de duodenită.

C. Colonul iritabil. La persoanele cu *sindrom de colon iritabil*, durerea severă în hipocondrul drept însoțită de sensibilitate minimă la palpare poate mima o colică biliară. Acest sindrom este datorat spasmului sau destensiei unui segment al intestinului subțire proximal. Greața și vărsăturile însoțesc durerea. Nu există febră, iar durerea se calmează în cîteva ore sau poate persista mai multe zile. O durere colicativă cu sediul în etajul abdominal inferior poate coincide cu durerea din hipocondrul drept sau poate surveni în alt moment. Flatulența sau eructațiile ameliorează temporar durerea. Testul hemocult din scaun, VSH-ul, hematocritul și numărul leucocitelor sînt normale. Enteroscopia, colonoscopia și radiografiile cu substanță de contrast sînt în limite normale, iar ecografia abdominală nu evidențiază modificări patologice la nivelul ficatului, colecistului, pancreasului sau spațiului retroperitoneal.

Pot apărea diareea și/sau constipația. Scaunul poate avea formă de creion, panglică, sau bile. Metamucilul sau Bentilul pot ameliora simptomatologia. Evitarea consumului de produse lactate poate avea efect favorabil la pacienții cu deficit de lactază. Această afecțiune este rezistentă la tratament și are tendința de a se agrava sau ameliora spontan.

7. COSTOCONDRITA HEMITORACELUI ANTERO-INFERIOR DREPT ȘI A REBORDULUI COSTAL DREPT

Se manifestă prin durere persistentă, de intensitate moderată pînă la severă localizată la nivelul hemitoracelui inferior drept și în hipocondrul drept. Ficatul și regiunea subcostală nu sînt sensibile la palpare. Există durere la presiunea digitală pe cartilajele costale ale peretelui anterior toracic. Durerea poate fi intensificată de inspir profund și de mișcări ale brațului sau corpului. Acroșarea rebordului costal cu degetele și tracțiunea spre exterior poate reproduce sau intensifica durerea. Ecografia colecistului și ficatului și radiografia toracică sînt normale. O ameliorare parțială a simptomelor poate fi obținută prin aplicarea de comprese calde și umede și printr-o cură scurtă de antiinflamatorii nesteroidiene. În unele cazuri, această afecțiune este refractară la tratament, iar durerea poate persista sau recidiva o perioadă de luni sau ani.

8. PERIHEPATITA DATORATĂ INFECȚIILOR GONOCOCICE SAU CHLAMIDIENE

Se manifestă prin durere acută în epigastru sau în hipocondrul drept, la femeile care prezintă dureri

abdominale unilaterale sau bilaterale în etajul abdominal inferior şi/sau cu secreţii sau hemoragii vaginale. Durerea din abdomenul superior este intensificată de vibraţii, tuse, mobilizare sau inspir profund. Există sensibilitate la palparea regiunii hepatice precum şi apărare musculară. Tabloul clinic poate mima o colangită acută. O colecistografie cu substanţă de contrast poate să nu vizualizeze colecistul dar efectuarea unei ecografii evidenţiază o vezică biliară normală, fără calculi. Testele funcţionale hepatice sînt normale. Examenul ginecologic pune în evidenţă o cervicită mucopurulentă şi sensibilitate uni sau bilaterală la palparea anexelor. Febra poate fi asociată salpingitei sau perihepatitei. La unele paciente, simptomele din abdomenul inferior sînt minime, dar este prezentă sensibilitatea trompelor uterine la palpare, în timpul tuşeului vaginal. Laparoscopia efectuată în primele zile de la debutul afecţiunii va evidenţia hiperemie, edem şi exsudat fibrinos pe suprafaţa ficatului. Cele mai multe cazuri sînt asociate cu salpingita cu chlamydii, acest microorganism fiind cultivat din materialul recoltat de pe suprafaţa ficatului. Este esenţial să luăm în consideraţie această afecţiune în diagnosticul diferenţial al durerii cu sediul în hipocondrul drept, pentru a se putea evita o intervenţie chirurgicală inutilă pentru o colecistopatie inexistentă. Această afecţiune apare la aproximativ 5% din femeile cu boală inflamatorie pelvină. La bărbaţi au fost raportate cazuri rare. Răspunsul la antibioterapia cu ceftriaxon şi doxiciclină este prompt. Dacă tratamentul durerii din hipocondrul drept este întîrziat, se vor forma aderenţe dense, care pot fi la originea formei cronice recurente de durere în etajul abdominal superior precipitată de efortul fizic.

9. DUREREA PLEUROABDOMINALĂ DATORATĂ PNEUMONIEI SAU INFARCTULUI PULMONAR

O pneumopatie acută se poate manifesta printr-o durere acută spontană şi la palpare şi apărare musculară, cu sediul în hipocondrul drept, simulînd o colecistită acută. Mai pot fi prezente tusea, febra, frisoanele şi durerea pleurală. Sputa poate fi purulentă, ruginie sau alb-cenuşie, mucoasă sau hemoptoică. Pot apărea tahipnee şi distensie abdominală secundară unui ileus paralitic. Durerea în umărul drept intensificată de inspirul profund poate fi prezentă. Examenul obiectiv evidenţiază raluri şi ronhusuri la nivelul lobului posteroinferior drept sau matitate la percuţie, suflu tubar şi vibraţii vocale accentuate. Radiografia pulmonară va vizualiza un infiltrat segmentar sau lobar al lobului pulmonar inferior drept. O embolie pulmonară este asociată cu o imagine de infiltrat pulmonar de formă triunghiulară cu baza la pleură şi poate fi confirmată prin scintigrafie de ventilaţie-perfuzie sau prin angiografie pulmonară. La unii pacienţi cu pneumonie, contractura musculară difuză şi sensibilitatea la palpare a întregului abdomen necesită explorare chirurgicală. În majoritatea pneumopatiilor cu durere în etajul abdominal superior se va evidenţia radiologic o condensare segmentară sau lobară în lobul pulmonar inferior.

Antibioterapia va rezolva simptomatologia abdominală corelată cu pneumonia. Heparina şi anticoagulantele cumarinice permit ameliorarea simptomatologiei unui infarct pulmonar şi vor preveni emboliile şi trombozele ulterioare.

10. AFECŢIUNI ALE RINICHIULUI DREPT

Rareori bolile renale determină durere în hipocondrul drept. Aceasta poate surveni în pielonefrita acută, abcesele renale sau perinefretice. Un infarct renal datorat emboliei sau trombozei poate determina, de asemenea, durere în hipocondrul drept. În majoritatea cazurilor este asociată o durere în regiunea lombară dreaptă şi în flancul drept sau, cel puţin, o sensibilitate la palparea unghiului costovertebral. În unele cazuri, durerea şi sensibilitatea la palpare din regiunea lombară şi din flancul drept sînt asociate cu sensibilitate la palparea hipocondrului drept, fără durere spontană.

A. Pielonefrita acută. Se manifestă prin durere spontană şi la palpare în hipocondrul drept, asociată cu durere în flancul drept şi sensibilitate la palparea unghiului costovertebral. Febra şi frisoanele pot fi prezente sau absente. Polakiuria, tenesmele vezicale, disuria şi nicturia atrag atenţia asupra tractului urinar. Urina poate avea un miros neplacut, poate fi tulbure, se poate evidenţia piurie microscopica, iar hematuria şi bacteriuria sînt frecvent prezente. Leucocitele în urină sînt izolate, grupate sau există cilindri leucocitari. Majoritatea cazurilor au ca agent etiologic Escherichia coli. Răspunsul la tratamentul antibiotic este prompt.

B. Abcesul acut corticomedular. Această leziune apare la nivelul joncţiunii corticomedulare, secundar unei infecţii renale şi poate fi unică (focală) sau multiplă (multifocală). Manifestările clinice sînt similare cu cele din pielonefrita acută. Prezenţa abcesului este obiectivată ecografic (o formaţiune ecotransparentă slab delimitată) şi prin examen CT cu substanţă de contrast (o leziune triunghiulară hipodensă). Aceste afecţiuni răspund, în general, la antibioterapie parenterală intensivă. Drenajul poate fi necesar, dacă nu se semnalează o ameliorare clinică în 5-7 zile. Sedimentul urinar este normal în 30% din cazuri.

C. Abcesul cortical (rinichiul cărbunos). De obicei, există un istoric de leziuni cutanate (furuncul, paronichie, celulită), de endocardită sau osteomielită. Această afecţiune este mai frecventă la bărbaţi (raport bărbaţi/femei = 3/1). Debutul este acut cu febră, frisoane şi durere spontană şi la palpare şi apărare musculară în etajul abdominal superior şi în flanc, iar, uneori, se poate palpa o formaţiune în flanc. Majoritatea pacienţilor au examen de urină normal şi uroculturi negative, cînd abcesul nu comunica cu tractul urinar. Ecografia va evidenţia leziunea ca o formaţiune corticală semisolidă sau lichidiană. Examenul CT cu substanţă de contrast a înlocuit angiografia în diferenţierea acestor leziuni de tumorile renale. Durerea din flanc şi cea

din abdominul superior răspunde cu promptitudine la tratamentul antibiotic. Drenajul închis sau deschis al abcesului este necesar, dar unele cazuri se rezolvă doar prin terapie medicamentoasă.

D. Abcesul perinefretic. Aceste abcese apar prin ruptura unui abces renal în spaţiul perinefretic, prin extinderea de la un focar infecţios de vecinătate sau, mai rar, prin diseminare hematogenă.

Se manifestă prin durere spontană şi la palpare în hipocondrul drept şi flancul drept, febră, frisoane, disurie, greaţă, vărsături şi, uneori, prin scăderea ponderală. Există sensibilitate la palpare în flanc şi unghiul costovertebral. Sensibilitate la palparea abdomenului apare în 60% din cazuri. Durerea poate iradia pe membrul inferior drept. Se poate palpa o formaţiune în flanc. Sînt prezente: leucocitoza, anemia şi uneori azotemia (în 25% din cazuri). Piuria şi albuminuria sînt frecvente. Hemoculturile sînt pozitive în 40% din cazuri. Diagnosticul poate fi confirmat cu certitudine prin ecografie sau examen CT. Drenajul chirurgical sub protecţie cu antibiotice va conduce la vindecare.

E. Infarctul renal datorat unei embolii sau tromboze. Debutul este brusc cu durere severă, ascuţită, continuă, în flanc şi hipocondrul drept asociată cu sensibilitate la palparea acestor zone. Febra apare în primele 48 de ore, în cazurile severe şi poate fi însoţită de greaţă şi varsături. Embolia survine în condiţiile preexistenţei unei afecţiuni cardiace (fibrilaţie atrială, stenoză mitrală, mixom atrial, endocardită infecţioasă sau proteză valvulară) sau după chirurgie aortică, manevre de cateterism intraaortic sau utilizarea unui cateter intraaortic cu balonaş. Urina poate fi normală sau poate conţine un numar crescut de hematii. Nu apare piurie sau bacteriurie. Pot exista creşteri ale concentraţiilor serice de GOT şi LDH, secundar necrozei renale. Urografia intravenoasă evidenţiază reducerea sau absenţa funcţiei renale a rinichiului dureros, în timp ce pielografia retrogradă nu va arăta nici o obstrucţie sau anomalie structurala. Pentru un diagnostic de certitudine este necesară angiografia renală. Unele leziuni pot fi tratate cu agenţi trombolitici; angioplastia sau intervenţia chirurgicală pot fi necesare. În lipsa tratamentului specific, durerea dispare spontan în 3-4 zile.

F. Tumorile renale. Tumorile renale masive pot invada ficatul, diafragmul şi spaţiul retroperitoneal provocînd durere spontană şi la palpare atît în hipocondrul drept, cît şi în flancul drept. Tumora renală este de mărimea unei mingi şi este palpată cu uşurinţă. Hematuria macroscopică sau microscopică este frecvent prezenta; diagnosticul poate fi stabilit cu uşurinţă prin puncţie aspirativă cu ac subţire sau prin biopsie chirurgicală.

11. CAUZE NECUNOSCUTE DE DURERE ACUTĂ ÎN HIPOCONDRUL DREPT

Dintre toate afecţiunile cauzatoare de durere în hipocondrul drept, există un grup la care ecografia şi celelalte investigaţii sînt negative. Manifestările clinice la aceşti pacienţi mimează colica biliară acută sau colecistita. Unele cazuri se datorează eliminării unui calcul biliar, altele se datorează spasmului sfincterului Oddi şi presiunii crescute la nivelul ductului, iar altele se explică prin existenţa pleurodiniei sau a tulburărilor funcţionale intestinale. Supravegherea pe termen lung va stabili diagnosticul corect.

12. HERPESUL ZOSTERIAN

Durerea unilaterală surdă sau cu caracter de arsură, care iradiază în jurul toracelui spre abdomen poate fi determinată de herpesul zosterian. În primele 2-3 zile, afecţiunea poate fi confundată cu o suferinţă viscerală, cum ar fi colecistita, dar apariţia ipsilaterală a erupţiei alcatuite din vezicule grupate şi ulceraţii cu cruste hemoragice, ca şi dispoziţia „în bandă" a erupţiei la nivelul unui dermatomer suprapus zonei dureroase, clarifică diagnosticul.

CAPITOLUL

17 DUREREA ACUTĂ EPIGASTRICĂ

☐ LISTA DIAGNOSTICELOR POSIBILE

1. Perforația ulceroasă
   A. Perforația ulcerului gastric sau duodenal
   B. Perforația ulcerului gurii de anastomoză
2. Tumorile hepatice benigne și maligne cu hemoragie intratumorală sau în cavitatea peritoneală și hemoragia hepatică din sarcină
   A. Adenoamele și alte tumori benigne
   B. Carcinomul hepatocelular
   C. Hemoragia intrahepatică și subcapsulară din preeclampsie.
3. Hepatomegalia acută secundară hepatitei sau stazei vasculare
4. Pancreatita acută
5. Durerea cu origine în vezicula biliară și în căile biliare
   A. Colica biliară acută
   B. Colecistita acută
   C. Colecistita acută nelitiazică
   D. Perforația acută a colecistului
   E. Litiaza coledociană acută, obstrucția coledocului și colangita
6. Apendicita acută
7. Infarctul miocardic acut
8. Ocluzia intestinală
   A. Ocluzia acută a intestinului subțire (open loop)
   B. Ocluzia cu strangulare precoce a unei anse de intestin subțire dublu închisă (closed loop)
   C. Ocluzia vasculară mezenterică
   D. Ischemia mezenterică nonocluzivă
   E. Ocluzia mezenterică venoasă
9. Afecțiunile acute ale stomacului
   A. Volvulusul
   B. Stenoza pilorică
   C. Indigestia acută
   D. Gastroenterita acută
   E. Gastrita acută indusă de medicamente
   F. Sindromul ulceros acut și dispepsia nonulceroasă
10. Ruptura esofagiană – sindromul Boerhaave și alte cauze

☐ REZUMAT

Perforația ulceroasă se manifestă prin debutul exploziv al unei dureri epigastrice severe, însoțită de transpirații profuze, paloare și lipotimie. În decurs de cîteva minute, durerea se generalizează în întregul abdomen; la examenul obiectiv, putem pune în evidență sensibilitatea generalizată la palparea abdomenului și contractura musculară. Pneumoperitoneul se

evidențiază în 60-85% din cazuri și confirmă diagnosticul. Extravazarea în cavitatea abdominală a Gastrografinului administrat oral va confirma în egală măsură diagnosticul.

Perforația unui ulcer duodenal survine de 16 ori mai frecvent decît în cazul *ulcerelor gastrice. Perforația unui ulcer al gurii de anastomoză* este rară.

Hemoragia intratumorală în tumori hepatice (adenoame, hemangioame, carcinoame), ca și *hemoragia intraparenchimatoasă hepatică* și/sau *subcapsulară hepatică din preeclampsie* determină durere spontană și la palpare, de intensitate severă, continuă, cu sediul epigastric sau în hipocondrul drept. Examenul CT abdominal sau RMN pot fi utile în determinarea cauzei hemoragiei hepatice. Confirmarea necesită explorarea chirurgicală sau puncția-biopsie pe ac ghidată tomografic. Ruptura capsulei hepatice generează o hemoragie masivă, cu potențial de exsanguinare, în cavitatea peritoneală. Sensibilitatea la palpare în etajul abdominal superior poate fi asociată cu paloare și șoc.

Hepatitele sau *staza hepatică acută secundară tromboembolismului pulmonar* pot determina durere spontană și la palpare în epigastru și hipocondrul drept. Ficatul este ferm și cu dimensiuni crescute în hepatite și în staza vasculară acută. Cînd este prezentă staza hepatică, presiunea venoasă în jugulare este mărită și poate fi evidențiat refluxul hepatojugular.

Pancreatita acută survine de obicei la pacienți cu antecedente de litiază biliară sau consum cronic de alcool. Se manifestă prin durere severă în epigastru și/sau hipocondrul stîng, asociată cu sensibilitate moderată sau severă la palpare dar cu apărare musculară minimă în etajul abdominal superior. Sînt posibile ameteala și hipotensiunea legate de postură. Nivelurile serice și urinare ale amilazei sînt crescute, iar diagnosticul este susținut de modificările patologice ale pancreasului evidențiate prin examen CT.

Colica biliară determină dureri severe în epigastru și hipocondrul drept, însoțite de greață și vărsături, care persistă pînă la 6 ore, după care cedează spontan. Ecografia pune în evidență *litiaza biliară.* Un sindrom dureros asemănător, durînd 24 de ore sau mai mult și asociat cu febră, frisoane, transpirații, durere severă la palparea hipocondrului drept și rezultate pozitive la ecografia și scintigrafia cu DISIDA este determinat de *colecistita acută.*

Colecistita apărută la pacienți debilitați din secțiile de terapie intensivă, în absența calculilor biliari (colecistita nelitiazică), se diagnostichează ecografic sau prin TC.

Ruptura veziculei biliare apare la 3-5 zile după debutul colecistitei. Cînd se produce această complicație, durerea persistentă specifică colecistitei dispare brusc pentru 6-12 ore, dar febra persistă. În 24 de ore se dezvoltă o durere abdominală generalizată, durere la palparea directă și la decompresia bruscă a peretelui abdominal, apărare musculară și ileus, datorită peritonitei biliare și posibil, datorită unei peritonite infecțioase.

Calculii coledocieni provoacă o colică biliară tipică, asociată cu prurit, icter și, uneori, cu frison și febră, datorită *colangitei ascendente.*

Apendicita acută debutează cu o durere epigastrică continuă, de intensitate redusă, cu anorexie, greață și vărsături. Durerea epigastrică își mută apoi sediul în fosa iliacă dreaptă. Sensibilitatea la palpare este strict localizată în punctul lui Mc Burney. În această regiune, se mai pot evidenția durere la decompresiunea bruscă a peretelui abdominal și apărare musculară. Leucocitoza este prezentă frecvent, dar este inconstantă. *Infarctul miocardic acut* determină durere epigastrică spontană și la palpare, asociată cu modificări electrocardiografice și ale enzimelor cardiace.

Ocluzia intestinală la nivelul ileonului proximal determină *colica intestinală* propriu-zisă, asociată cu vărsături, oprirea tranzitului intestinal și distensie abdominală.

Radiografia abdominală pe gol în ortostatism vizualizează nivele hidroaerice în ansele destinse ale intestinului subțire. Sensibilitatea abdominală la palpare este minimă în timpul episoadelor colicative. Fiecare criză dureroasă este caracterizată de apariția unor succesiuni de zgomote intestinale de tonalitate înaltă (borborisme), care încetează în perioadele de acalmie. Obstrucția unei anse dublu închise determină durere continuă, severă, cu sediul epigastric, fără intervale de acalmie. Inițial, această durere nu este asociată cu sensibilitate la palpare sau cu apărare musculară. Obstrucția unei anse dublu închise trebuie suspectată cînd durerea abdominală este prea severă, în comparație cu semnele clinice. În 8-24 ore, se pot evidenția sensibilitatea la palpare, o formațiune abdominală palpabilă și lichidul de ascită. *Ocluzia vasculară mezenterică* survine la pacienții vîrstnici cu afecțiuni vasculare sau cu fibrilație atrială. Debutul este acut, cu durere lancinantă în epigastru și vărsături, însoțite de un tablou clinic sărac. Aortografia și arteriografia selectivă a arterei mezenterice superioare pot evidenția o ocluzie datorată unui tromb sau unei embolii sau dimpotrivă, un vas permeabil (*ischemia nonocluzivă*). *Ocluzia mezenterică venoasă* provoacă simptome similare, dar atunci cînd este obstruat sistemul venos există o incidență mai mare a scaunelor diareice sanguinolente. Diagnosticul ocluziei venoase mezenterice este confirmat prin arteriografie selectivă. Factorii de risc ai acestei afecțiuni sînt utilizarea de contraceptive orale, policitemia vera, trombocitoza esențială, infecțiile abdominale și hipertensiunea portală.

Volvulusul gastric determină durere epigastrică extremă, vărsături, eructații și hematemeză. Stomacul destins este vizualizat pe radiografia abdominală simplă, traversînd diafragmul și constituind o hernie paraesofagiană.

Stenoza pilorică determină senzație de plenitudine epigastrică, durere și vărsături, la pacienții cu istoric îndelungat de ulcer. Vărsăturile ameliorează durerea. Aceleași simptome apărute la un pacient vîrstnic, fără antecedente de ulcer, pot fi determinate de un *neoplasm gastric.*

Indigestia acută provoacă durere epigastrică severă, balonare, eructații și greață și este ameliorată de vărsăturile spontane sau provocate. *Gastroenterita acută* este frecvent asociată cu o durere colicativă epigastrică sau extinsă la tot abdomenul, febră, greață, vărsături și diaree apoasă. Anumite

medicamente (antiinflamatoarele nesteroidiene sau aspirina) determină o durere epigastrică, agravată, de obicei, de ingestia de alimente. Aceste medicamente determină atît o gastrită erozivă, cît şi ulceraţii gastrice. *Ulcerul şi gastrita* (*dispepsia nonulceroasă*) produc durere epigastrică, ameliorată de ingestia de alimente şi antiacide.

Sindromul Boerhaave debutează cu durere persistentă cu sediul retrosternal sau precordial stîng sau cu durere de tip pleural, care urmează unui episod de vărsături severe. Simptomele asociate posibile sînt dispneea, hematemeza de intensitate redusă, disfagia, febra şi polidipsia pentru apă rece. La examenul fizic şi/sau pe radiografia pulmonară se observă emfizemul subcutanat, pneumotoraxul, revărsatul pleural şi emfizemul mediastinal. Semnul Hamman apare la 20% din pacienţi. Emfizemul subcutanat şi mediastinal diferenţiază afecţiunea de dramele toracice (de exemplu: infarctul miocardic, anevrismul disecant şi trombembolismul pulmonar) şi dramele abdominale (de exemplu: ulcerul perforat, pancreatita acută şi tromboza mezenterică) cu care poate fi confundată. Diagnosticul poate fi confirmat printr-o esofagografie cu substanţă de contrast. Alte cauze de ruptură esofagiană includ endoscopia, manevrele instrumentale, corpii străini şi bolile esofagiene preexistente.

☐ DESCRIEREA AFECŢIUNILOR ENUMERATE

TABELUL INCIDENŢEI BOLILOR

INCIDENŢA LA 100.000 (APROXIMATIVĂ)

Frecvente (>100)	Frecvenţă medie (>5-100)	Rare (>0-5)
Hepatitele	Perforaţia unui ulcer duodenal	Perforaţia unui ulcer gastric sau a unui ulcer al gurii de anastomoză
Pancreatita acută	Adenomul şi hemangiomul hepatic	Hemoragia hepatică din preeclampsie
Colica biliară	Colecistita nelitiazică	Staza hepatică acută
Colecistita acută	Ruptura vezicii biliare	Infarctul miocardic acut
Ocluzia intestinală (open loop)	Colangita ascendentă	Volvulusul gastric
Indigestia acută	Ocluzia unei anse de intestin subţire dublu închisă (closed loop)	Carcinomul hepatocelular
Gastroenterita acută	Ruptura esofagiană	
Gastrita indusă de medicamente	Ischemia mezenterică datorată ocluziei arteriale	
Ulcerul peptic (gastric şi duodenal)	Ischemia mezenterică nonocluzivă	
Dispepsia nonulceroasă	Ocluzia venei mezenterice	
Apendicita acută	Stenoza pilorică	

1. PERFORAŢIA ULCEROASĂ

A. Perforaţia ulcerului gastric sau duodenal. Se manifestă prin debut brusc cu durere epigastrică, ascuţită, continuă, frecvent lancinantă, care iradiază în cîteva minute inferior şi se generalizează în tot abdomenul. Unii pacienţi se pot zvîrcoli şi ţipa datorită durerii. Lipotimia, paloarea, astenia, transpiraţiile şi sincopa pot însoţi durerea. Durerea poate fi resimţită în unul sau ambii umeri şi poate fi accentuată de inspirul profund. Modificările de poziţie şi mersul sînt foarte dureroase. Aceşti pacienţi se deplasează încet şi cu prudenţă, apăsîndu-şi abdomenul cu mîinile. Ei preferă să stea culcaţi, nemişcaţi şi evită mişcările inutile. Tusea şi inspirul profund intensifică, de obicei, durerea. 35% din pacienţii cu perforaţie nu relatează antecedente de durere epigastrică sau semnalează doar un istoric scurt (mai puţin de 3 luni) de durere epigastrică recurentă, calmată sau nu de ingestia de alimente şi antiacide.

Un procent mare de cazuri (peste 80% dintr-un grup de pacienţi vîrstnici) prezintă în antecedente un consum de medicamente antiinflamatoare nesteroidiene, aspirină sau corticosteroizi, pentru tratarea durerilor articulare.

Examenul fizic evidenţiază sensibilitate generalizată a peretelui abdominal la palpare directă şi la decompresiune bruscă, avînd, de obicei, intensitate maximă în epigastru.

Se observă spasmul şi rigiditatea musculaturii abdominale, realizînd aspectul de abdomen de lemn. Vărsăturile şi eructaţiile sînt frecvente în prima oră. Tuşeul rectal evidenţiază sensibilitatea dureroasă pelvină generalizată („ţipătul" Douglas-ului).

Pulsul şi frecvenţa respiratorie sînt, de obicei, normale la debutul acestei afecţiuni dar, în unele cazuri, pot fi accelerate. În cursul primelor 12 ore nu apare febră, putîndu-se constata cel mult subfebrilitate. Tensiunea arterială este iniţial normală, dar după cîteva ore poate începe să scadă datorită pierderilor lichidiene determinate de vărsături şi extravazării de exudat în cavitatea peritoneală (spaţiul III). Zgomotele intestinale pot fi abolite. Matitatea hepatică poate fi înlocuită de timpanism, acest semn fiind foarte important dacă este prezent pe linia axilară medie dreaptă, în zona ce începe la rebordul costal şi se extinde în sens cranial, 3-5 cm. Examenul radiologic în ortostatism sau decubit lateral stîng va detecta „aerul liber" în cavitatea peritoneală (pneumoperitoneu) în 60-85% din cazuri. Unele perforaţii de dimensiuni mici se pot închide rapid şi astfel, nu permit trecerea unei cantităţi mari de aer în cavitatea peritoneală. Administrarea orală de diatrizoat de meglumin (Gastrografin) va putea să indice dacă perforaţia s-a închis sau nu. Într-un studiu clinic s-a raportat că 30-40% din perforaţii nu mai erau deschise în momentul examinării iniţiale a bolnavilor.

În unele cazuri, durerea iniţială severă poate deveni mai puţin intensă după 1-2 ore şi atît pacientul cît şi medicul pot fi induşi în eroare, putînd crede că evoluţia ulterioară va fi favorabilă şi că momentul critic a trecut. Paloarea iniţială, transpiraţiile şi extremităţile reci se pot ameliora, la fel şi

starea generală a bolnavului; cu toate acestea sensibilitatea generalizată la palparea abdomenului, apărarea musculară şi absenţa zgomotelor intestinale persistă, fiind semne ale peritonitei aflate în evoluţie. Numărul de leucocite, amilazemia, pulsul şi febra cresc. Majoritatea pacienţilor ajung în sala de operaţie în decurs de 12 ore (media este de 9 ore în unele studii clinice). În 12 ore apar şi ileusul, ascita şi hipotensiunea prin hipervolemie severă. Mişcările respiratorii devin rapide şi superficiale iar temperatura corporală creşte.

Riscul operator creşte în prezenţa unor afecţiuni medicale preexistente, dacă există şoc preoperator sau dacă se amînă intervenţia chirurgicală mai mult de 24 de ore. În lipsa tuturor acestor factori de risc, rata mortalităţii chirurgicale este neglijabilă; în prezenţa unui factor de risc ea este de 10%; în prezenţa a doi factori de risc ea este 45%, iar cînd există trei factori de risc se apropie de 100%. Rata mortalităţii pentru perforaţia duodenală (raportul perforaţie duodenală/perforaţie gastrică = 15/1) este de 0-10 %, pe cînd rata mortalităţii în perforaţia ulcerului gastric este de 10-40%. Reechilibrarea volemică pentru înlocuirea lichidelor pierdute şi administrarea intravenoasă de antibiotice sînt măsuri importante ce trebuie iniţiate înainte de intervenţia chirurgicală.

Perforaţia ulcerului duodenal poate fi tratată prin aplicarea unui „patch" de epiploon şi prin vagotomie supraselectivă, pentru a preveni recurenţa ulcerului. Simpla închidere a defectului, fără aplicarea măsurilor definitive împotriva recidivelor ulceroase, se efectuează la pacienţii care prezintă unul sau mai mulţi factori de risc sau la cei fără antecedente sau cu istoric scurt de simptome ce sugerează ulcerul (ulcer acut).

Ulcerele gastrice juxtapilorice sînt tratate prin închiderea defectului, vagotomie tronculară şi piloroplastie sau prin vagotomie tronculară şi rezecţie. Ulcerele cu sediul la nivelul incizurii gastrice se tratează prin gastrectomie tip Billroth I. Ulcerele prepilorice se tratează prin rezecţie şi vagotomie tronculară. Vagotomia supraselectivă este ineficientă în prevenirea recurenţelor ulcerului gastric.

B. Perforaţia ulcerului gurii de anastomoză. Ulcerele gurii de anastomoză pot perfora în cavitatea peritoneală. La aceşti pacienţi trebuie suspectată prezenţa unui gastrinom. Simpla sutură se utilizează la pacienţii cu risc crescut şi instabili. Ceilalţi pacienţi trebuie trataţi prin proceduri chirurgicale definitive (de exemplu: vagotomia sau repetarea vagotomiei şi rezecţia gastrică sau completarea acesteia), pentru a preveni o recidivă ulterioară a ulceraţiei anastomotice.

2. TUMORI HEPATICE BENIGNE ŞI MALIGNE CU HEMORAGIE INTRATUMORALĂ SAU ÎN CAVITATEA PERITONEALĂ ŞI HEMORAGIA HEPATICĂ DIN SARCINĂ

A. Adenoamele şi alte tumori benigne. Hemoragia intratumorală, în cazul tumorilor hepatice, poate fi semnalată de debutul brusc al unei dureri epigastrice de intensitate moderată, continuă. Durerea se intensifică prin mişcări respiratorii şi vibraţii, existînd şi sensibilitate locală la palparea epigastrului. Durerea este continuă şi poate iradia în hipocondrul drept sau stîng. Se pot asocia greaţă şi vărsături. Hemoragia în interiorul unui adenom benign survine, de obicei, la femei care consumă contraceptive orale. Hiperplazia nodulară focală şi hemangiomul benign apar, de asemenea, predominant la femei şi pot fi sediul unor hemoragii. Infarctul şi necroza tumorală pot determina o durere cu caracter similare.

B. Carcinomul hepatocelular. Carcinomul hepatocelular este asociat cu sexul masculin (de 2-3 ori mai frecvent la bărbaţi decît la femei), cu starea de purtător al Ag HBs (prevalenţa tumorilor în China şi Coreea este de 85-95%, iar în SUA de 10%), cu ciroza, cu localizarea geografică (Asia şi Africa) şi cu vîrsta de peste 40 de ani. Hemoragia locală şi/sau necroza acestor tumori poate determina de asemenea durere epigastrică acută.

Dacă se produce ruptura capsulei hepatice, hemoragia provenită de la o tumoră benignă sau malignă poate difuza în cavitatea peritoneală determinînd un hemoperitoneu ce duce, uneori, la exsanguinare. În acest caz, tahicardia, tahipneea şi hipotensiunea apar la scurt timp, suprapunîndu-se durerii epigastrice şi abdominale generalizate, durerii iradiate în umăr şi sensibilităţii la palpare a abdomenului. Examinarea abdomenului evidenţiază contractură şi apărare musculară, iar sensibilitatea la palpare se poate extinde şi la nivel pelvin.

Tumorile care sîngerează abundent necesită intervenţia chirurgicală imediată pentru a putea fi controlate. Leziunile cu sîngerare lentă şi redusă cantitativ pot fi evidenţiate prin ecografie, examen CT cu substanţă de contrast sau prin RMN. Această ultimă tehnică este utilă în diferenţierea unui carcinom hepatocelular de un carcinom metastatic sau de un hemangiom benign. Un nivel seric crescut al alfafetoproteinei (>20 ng/ml) susţine, într-o oarecare măsură, suspiciunea că leziunea hemoragică este un carcinom hepatocelular. Leziunile hemoragice benigne pot necesita rezecţie chirurgicală. Carcinoamele sînt curabile, dacă sînt mici sau au aspect histologic fibrolamelar.

C. Hemoragia intrahepatică şi subcapsulară din preeclampsie. La femeile cu preeclampsie poate să apară o durere severă, persistentă, cu sediul în hipocondrul drept şi/sau în epigastru, fie înainte, fie la scurt timp după naştere. Durerea este asociată cu apărare musculară locală, sensibilitate la palpare şi hipertensiune. La scurt timp după debutul durerii, survine o scădere a hematocritului şi a numărului de trombocite, iar testele funcţionale hepatice se modifică. Examenul CT efectuat la aceste paciente evidenţiază zone multiple de hemoragie, atît intrahepatică, cît şi subcapsulară. Tratamentul constă în supravegherea atentă şi transfuzii sanguine, dar dacă sîngerarea continuă şi este severă, poate fi necesară intervenţia chirurgicală.

3. HEPATOMEGALIA ACUTĂ SECUNDARĂ HEPATITEI SAU STAZEI VASCULARE

Durerea are sediul în epigastru şi hipocondrul drept. Este continuă, persistentă şi însoţită de hepatomegalie dureroasă, de consistenţă crescută. La pacienţii cu hepatită există un prodrom de cîteva zile, caracterizat prin febră, mialgii, anorexie, greaţă şi vărsături. În unele cazuri de hepatită A şi B, simptomele bolii hepatice sînt precedate cu 1-3 săptămîni de erupţii urticariene sau maculare şi artralgii. Pierderea apetitului alimentar este frecvent asociată cu pierderea apetitului de a fuma şi cu tulburări ale gustului şi mirosului. Pot exista simptome legate de o infecţie de căi respiratorii superioare cum ar fi tusea, disfagia şi coriza. Durerea hepatică se intensifică la vibraţii sau tuse dar nu este atît de puternică încît să necesite utilizarea de analgezice opioide. La cîteva zile de la debutul durerii în hipocondrul drept şi al simptomelor specifice, apar icterul şi bilirubinuria. Concentraţiile serice ale transaminazelor GOT (ASAT) şi GPT (ALAT) cresc la început, atingînd valori de 400-4.000 U/l şi preced creşterea bilirubinei sanguine, care poate depăşi 20 mg/100 ml. Hepatita virală A este corelată cu igiena deficitară, cu epidemiile hidrice şi cele cauzate de alimente şi cu abuzul de droguri administrate intravenos. Hepatita virală cu virus B este asociată cu transfuziile sanguine, homosexualitatea, administrarea intravenoasă de droguri, cu activitatea heterosexuală în condiţii de promiscuitate şi cu originea etnică (Africa, China, Coreea sau Asia de sud-est). Hepatita non A non B este transmisă mai ales prin transfuzii, dar există cazuri asociate cu administrarea de droguri, contactul intrafamilial şi ocupaţional şi cu epidemiile hidrice în ţările slab dezvoltate. Hepatita cu antigen delta a fost corelată cu administrarea intravenoasă de droguri.

Durerea acută în epigastru şi hipocondrul drept, asociată cu hepatomegalie dureroasă, dispnee severă, turgescenţă jugulară, cianoză, reflux hepatojugular şi, uneori, cu galop ventricular drept apare în hipertensiunea pulmonară acută (ca şi în cordul pulmonar acut), datorită unui tromboembolism pulmonar masiv. El poate fi corelat cu existenţa în antecedente a intervenţiilor chirurgicale sau a unei naşteri recente, a imobilizării membrelor inferioare, a călătoriilor de lungă durată cu maşina sau avionul, a antecedentelor de insuficienţă cardiacă sau a neoplaziilor maligne. Diagnosticul poate fi susţinut prin efectuarea scintigrafiei pulmonare de ventilaţie-perfuzie şi confirmat prin angiografie pulmonară.

4. PANCREATITA ACUTĂ

Se manifestă prin durere epigastrică ascuţită sau surdă şi persistentă, apărută în cîteva minute, care devine constantă. Aceasta poate iradia spre hipocondrul stîng şi, uneori, spre cel drept. Durerea iradiată poate fi resimţită şi în umărul stîng şi, de asemenea, în spate, chiar în dreptul epigastrului. De obicei durerea este însoţită de anorexie, greaţă, vărsături, ameţeli legate de postură, astenie şi chiar sincope, secundare hipovolemiei rapid progresive. La debut, febra este prezentă sau poate lipsi dar va apare cu siguranţă în cursul evoluţiei bolii. Pacienţii aflaţi în stare gravă se prezintă cu hipotensiune, paloare şi cianoză, care le conferă un aspect gri-cenuşiu al tegumentelor.

Durerea poate fi uşoară sau poate fi foarte severă, simulînd o dramă abdominală şi necesitînd, pentru ameliorarea parţială, injectarea de analgezice opioide. Pacienţii cu dureri de mai mică intensitate observă că poziţia şezînd aplecat înainte sau decubitul în poziţie fetală flectată ameliorează parţial durerea, pe cînd hiperextensia coloanei vertebrale o accentuează. Durerea persistă 3-10 zile. Peste durerea continuă de fond se pot suprapune exacerbări dureroase cu caracter de junghi sau sfredelitoare. Frecvent, în antecedentele pacienţilor, se evidenţiază existenţa colicilor biliare, a colecistitei, litiazei biliare asimptomatice sau a consumului excesiv de băuturi alcoolice. O proporţie variabilă de pacienţi (10-30%) nu prezintă factori de risc cunoscuţi pentru această afecţiune. În rare cazuri, există o corelaţie cu tipurile I, IV şi V de hiperlipoproteinemie, iar aceşti bolnavi prezintă hipertrigliceridemie înainte de declanşarea crizei. Aceste cazuri pot fi controlate prin intermediul dietelor hipolipidice şi prin alte măsuri. Hipertrigliceridemia poate rezulta şi ca urmare a pancreatitei şi a alcoolismului. Acest tip de tulburare secundară a metabolismului lipidic trebuie diferenţiată de tulburările ereditare ale lipoproteinelor care pot precipita pancreatita acută.

Episoadele de pancreatită acută pot fi precipitate de traumatisme, consum excesiv de carne, chirurgie gastrică, biliară sau splenică şi medicamente ca tiazidele, corticosteroizii, antimetaboliţii şi sulfamidele. Este controversată legătura, într-un număr mic de cazuri, dintre hiperparatiroidism şi pancreatita acută, unii cercetători considerînd că acestea sînt perfect explicabile prin asocierea unei litiaze biliare sau a alcoolismului.

Examenul obiectiv pune în evidenţă tahicardie, febră (37,5-39°C) şi hipotensiune ortostatică sau de decubit. Este prezentă sensibilitatea la palpare medio-epigastrică sau spre stînga liniei mediane şi, uneori, supraombilical. Se poate semnala apărare musculară în zona dureroasă. Zgomotele intestinale sînt accentuate sau diminuate. Mişcările şi modificările de poziţie nu intensifică durerea, ca în cazul ulcerului perforat.

Amilazemia este crescută în primele 12 ore de la debut şi rămîne modificată 3-5 zile. În unele studii, 8-32% dintre pacienţi aveau valori normale ale amilazei serice în prezenţa altor semne de pancreatită. Nivelul amilazei are o mare variabilitate, într-o treime din cazuri avînd valori de sub 200 U/l, într-o altă treime, între 200 şi 500 U/l, iar în ultima treime din cazuri, valorile depăşind 500 U/l. Determinarea concentraţiei totale a amilazei în urina colectată în 2 ore este un test util de confirmare a diagnosticului. Determinarea raportului amilază/clearance de creatinină, considerat la un moment dat ca avînd o mare specificitate, a fost abandonată,

datorită proporției mari de rezultate fals pozitive și datorită faptului că nu este superioară dozării amilazemiei și amilazuriei. Confirmarea directă a inflamației pancreatice este realizată prin examen CT abdominal. Totuși, într-un studiu în care pacienții au fost examinați în primele 48 de ore de la debut, doar 64% din tomografiile computerizate au reușit să vizualizeze bine sau foarte bine pancreasul. La 29% dintre acești pacienți, pancreasul a avut aspect normal (fals negativ), în 28% din cazuri s-a evidențiat doar o creștere a dimensiunilor glandei și în 25% din cazuri a existat o creștere a dimensiunilor pancreasului și un edem al grăsimii peripancreatice. 18% din pacienți au avut un flegmon (țesut conjunctiv retroperitoneal împăstat, edemațiat și inflamat), cel mai adesea acesta extinzîndu-se în bursa omentală și în spațiul pararenal anterior stîng. Pancreatita necrotico-hemoragică a fost identificată prin fixarea deficitară a substanței de contrast în pancreas la examenul CT. Tomografia computerizată a mai permis detectarea altor complicații ca hemoragia, formarea de pseudochisturi și abcese.

Semnele Grey Turner și Cullen apar rar și tîrziu în evoluția bolii. Semnele radiologice cum ar fi amputarea colonului sau semnul ansei santinelă, prin dilatația primei anse jejunale sînt rare. Aceste semne sînt rareori utile pentru diagnostic, datorită sensibilității lor scăzute. Hiperglicemia și glicozuria confirmă diagnosticul, dar sînt rare în absența creșterii amilazemiei.

Durerea epigastrică acută și hiperamilazemia se pot datora și altor afecțiuni intraabdominale. Examenul radiologic în ortostatism poate evidenția pneumoperitoneul secundar perforațiilor ulceroase. O radiografie abdominală pe gol identifică obstrucția dublă a unei anse. Ecografia poate detecta calculii veziculari și mărirea dimensiunilor veziculei biliare. Perforația acută a unui ulcer, strangularea unei anse a intestinului subțire, infarctul mezenteric și colecistita acută sînt afecțiuni care pot fi confundate cu pancreatita și este posibil să fie asociate cu hiperamilazemia. Tratamentul pancreatitei implică o reechilibrare hidroelectrolitică atentă și transfuzii de masă eritrocitară, în cazul anemiei severe. Aspirația nasogastrică este necesară la pacienții cu greață, vărsături și ileus, dar se poate renunța la ea, în cazurile cu evoluție necomplicată. La pacienții cu afecțiuni cardiopulmonare, cateterizarea Swan-Ganz poate fi utilă pentru controlul administrării lichidelor. Hiperglicemia se tratează cu insulină administrată regulat, pe cînd hipercalcemia necesită rareori tratament. Explorarea chirurgicală precoce poate crește mortalitatea și, de aceea, este evitată în prezent. Mai puțin de 5% din pacienții cu pancreatită acută sînt operați.

5. DUREREA CU ORIGINE ÎN VEZICULA BILIARĂ ȘI ÎN CĂILE BILIARE

A. Colica biliară acută. Se manifestă printr-o durere surdă sau cu caracter de presiune, cu localizare epigastrică și subcostală dreaptă, care crește rapid în intensitate, în cîteva minute. Această durere va deveni în curînd continuă și severă. La intervale neregulate, survin pusee dureroase cu caracter de junghi, care se suprapun durerii de fond. Durerea poate iradia de-a lungul toracelui inferior drept, spre regiunea subscapulară dreaptă și, uneori, spre umărul drept. În 10% din cazuri, iradiază în hipocondrul stîng. Greața, vărsăturile și transpirațiile profuze însoțesc frecvent durerea. Administrarea injectabilă de meperidină ameliorează parțial durerea, dar frecvent acesta cedează spontan în 2-6 ore. Crizele apar mai frecvent noaptea și după mese copioase, dar aceasta nu este o regulă. Între criza inițială și cele ce vor urma poate trece o perioadă de timp variabilă, de cîteva săptămîni sau luni. În timpul atacului dureros, există sensibilitate la palpare în epigastru și apărare musculară, care dispar la scurt timp după ce durerea cedează.

Calculii biliari sînt prezenți la 10% din adulți. Obezitatea, sarcinile multiple, factorii constituționali (de exemplu la indienii Pima Indians), anemia hemolitică (litiază pigmentară), ciroza, rezecția ileală și afecțiunile ileale sînt factori asociați cu litiaza biliară. Ecografia evidențiază prezența litiazei biliare.

În multe centre medicale, pentru tratamentul litiazei biliare simptomatice și a colecistitei, colecistectomia laparoscopică a înlocuit colecistectomia chirurgicală pe cale chirurgicală. După colecistectomia laparoscopică, apare o durere în hipocondrul drept și umărul drept, care durează 24-72 ore și se datorează retenției intraperitoneale de gaze. Avantajele colecistectomiei laparoscopice sînt reprezentate de morbiditatea și mortalitatea scăzute. Complicațiile includ leziunile căilor biliare, fistulele canalului cistic și abcesele secundare unor calculi biliari intraperitoneali.

B. Colecistita acută. Se manifestă printr-o durere severă, continuă, surdă sau cu caracter de presiune, cu sediul în epigastrul și hipocondrul drept. După 4-6 ore, durerea dispare, pentru ca, după 2-3 ore să reapară. Se însoțește de greață, vărsături, frisoane și febră de 37,5-39°C. Durerea poate iradia în regiunile subscapulară și interscapulară drepte și se poate proiecta în umărul drept. Mai apar urinile hipercrome (bilirubinuria) și icterul scleral. Există sensibilitate la palpare și la decompresiune bruscă și apărare musculară în hipocondrul drept. În 20-40% din cazuri, se poate delimita prin palpare sau percuție un colecist de dimensiuni crescute, sensibil la palpare și destins. Este frecventă leucocitoza cu neutrofilie, cu un număr total de leucocite peste 12.000/mm^3. Bilirubinemia nu depășește de obicei 4 mg/100 ml și poate exista o creștere a concentrației amilazei serice, în absența pancreatitei (se pot depăși valori de 1000 U/l).

La pacienții la care se suspectează o colecistită acută, ecografia este tehnica imagistică la care se recurge inițial pentru vizualizarea colecistului. Criteriile majore pentru un colecist anormal includ calculii biliari și lipsa vizualizării colecistului (lipsa lichidului în lumen și a umbrei în fosa colecistică). Criteriile minore includ

îngroşarea peretelui vezicular (>5 mm), sensibilitatea la comprimarea veziculei biliare cu sonda ecografului (semnul Murphy ecografic), creşterea dimensiunilor colecistului (>5 cm în orice diametru), colecistul cu formă rotundă şi acumulare de lichid pericolecistic. Utilizarea pentru diagnostic atît a criteriilor majore, cît şi a celor minore creşte sensibilitatea ecografiei la 90-98%. Utilizarea doar a criteriilor majore pentru diagnosticul colecistitei creşte specificitatea la 94-98 %. Utilizarea ambelor tipuri de criterii, majore şi minore, scade specificitatea la 70 %.

Scintigrafia biliară cu acid disopropil iminodiacetic marcat cu ^{99m}Tc (DISIDA) nu reuşeşte, de obicei, să vizualizeze vezicula biliară după 1-4 ore la pacienţii cu obstrucţie a canalului cistic şi colecistită acută. Această tehnică poate fi utilizată pentru confirmarea colecistitei acute şi are o sensibilitate de 95-97% şi o specificitate de 90-97%. Rezultate fals pozitive pot surveni la pacienţii care au ţinut post prelungit (de exemplu pacienţii alcoolici sau cu nutriţie parenterală sau cei cu boli grave) şi la pacienţii cu hepatită sau pancreatită. Unii autori raportează o incidenţă crescută a rezultatelor fals pozitive la pacienţii cu colecistită acută.

În tratamentul colecistitei acute este utilizată colecistectomia laparoscopică. Mai puţin de 10% din pacienţii supuşi acestei proceduri necesită efectuarea unei colecistectomii pe cale chirurgicală. Criteriile ce indică recurgerea la colangiografia endoscopică retrogradă (CER) preoperatorie includ prezenţa unui coledoc dilatat, ▪ icterului, antecedentele de colangită sau de pancreatită acută asociată, prezenţa unor calculi veziculari mici şi multipli, un colecist inflamat fără calculi, la un pacient cu istoric de colici biliare. CER poate fi utilizată preoperator, pentru detectarea calculilor coledocieni şi îndepărtarea lor. Această procedură este utilă şi în vederea îndepărtării calculilor descoperiţi prin colangiografie intraoperatorie în timpul laparoscopiei.

C. Colecistita acută nelitiazică. Această afecţiune cu potenţial letal survine la pacienţii vîrstnici şi la pacienţii debilitaţi din unităţile de terapie intensivă. Aceşti pacienţi sînt frecvent victime ale unor traumatisme, prezintă arsuri întinse, au evoluţie postoperatorie prelungită după intervenţii chirurgicale majore abdominale sau toracice sau prezintă unele afecţiuni medicale neglijate (de exemplu, septicemie sau hemoragie gastrointestinală). Febra şi pot fi singurele simptome sau mai pot acuza durere spontană şi la palpare, în epigastru şi hipocondrul drept. Se crede că această afecţiune se corelează cu o creştere a vîscozităţii bilei datorată stazei (de exemplu, în post), cu edemul şi obstrucţia cisticului, care favorizează supraîncărcarea cu lichid, cu scăderea presiunii oncotice prin hipoalbuminemie şi cu scăderea vascularizaţiei colecistului. Alte cazuri de colecistită nelitiazică au apărut la pacienţi cu SIDA şi au fost atribuite unei infecţii colecistice mixte cu virus citomegalic şi cryptosporidium. Unii pacienţi vîrstnici prezintă colecistită acută fără calculi.

Ecografia are o sensibilitate de 92% şi o specificitate de 96% în diagnosticarea acestei afecţiuni. Îngroşarea peretelui, prezenţa de lichid pericolecistic şi edemul subseros al vezicii biliare sînt semne importante, care au fost asociate diagnosticului pozitiv la ecografie.

Într-un grup mic de studiu, examenul CT a demonstrat o sensibilitate şi specificitate de 100% în diagnosticarea colecistitei nelitiazice. Criteriile majore de diagnostic sînt: îngroşarea peretelui mai mare de 4 mm, lichidul pericolecistic, edemul subseros, acumularea intramurală de gaze şi hipertrofia de mucoasă.

Aspiraţia bilei, urmată de efectuarea de culturi şi frotiuri a avut o sensibilitate de doar 33%, într-un grup de studiu. Scintigrafia hepatobiliară este foarte sensibilă (95%), dar are o specificitate redusă (38%) datorită faptului că pacienţii se află după o perioadă de post prelungit şi prezintă, de obicei, disfuncţii hepatice. Colecistectomia este tratamentul de elecţie, dar multe cazuri au necesitat colecistostomie pe tub Kehr, procedura iniţială nefiind tolerată. În momentul intervenţiei chirurgicale 48% din pacienţi au gangrenă iar 7,5% au perforaţie.

D. Perforaţia acută ▪ colecistului. Există iniţial o afecţiune biliară care se manifestă prin durere spontană şi la palpare, localizată în epigastru şi în hipocondrul drept (colică biliară sau colecistită), febră, frisoane, greaţă şi vărsături, care evoluează timp de 2-3 zile. Ameliorarea bruscă a durerii între zilele 3 şi 6 semnalează ruptura vezicii biliare. Dacă aceasta s-a produs, leucocitoza şi febra vor persista şi, în următoarele 12-24 ore, va apare durerea abdominală generalizată, spontan şi la palpare, asociată cu ileus reflex, distensie abdominală şi ascită. Evoluţia perforaţiei veziculei biliare şi a peritonitei generalizate consecutive este mult mai lentă şi mai puţin dramatică decît în cazul perforaţiei unui ulcer gastroduodenal. Amelioararea bruscă a durerii din etajul abdominal superior după perforaţie este adeseori percepută ca o evoluţie favorabilă, pînă în următoarele 24 de ore, cînd devine manifestă peritonita generalizată.

E. Litiaza coledociană acută, obstrucţia coledocului şi colangita. Durerea este localizată în epigastru şi hipocondrul drept şi se proiectează frecvent în umărul drept şi/sau în regiunile subscapulară dreaptă şi interscapulară. Ea este similară ca severitate şi intensitate cu cea produsă de inclavarea unui calcul în canalul cistic. Sînt prezente greaţa şi vărsăturile; meperidina determină o ameliorare parţială şi temporară ▪ disconfortului. Dacă acest calcul coledocian reuşeşte să depăşească sfincterul Oddi, durerea va dispare brusc. Dacă acest eveniment nu are loc, se produce obstrucţia canalului coledoc şi vor apărea urinile hipercrome, icterul scleral şi tegumentar. Pruritul poate fi un simptom precoce, iar scaunul este hipocrom.

Apariţia frisoanelor, frisonetelor, a puseelor febrile, a durerii hepatice spontan şi la palpare, precum şi intensificarea icterului sugerează diagnosticul de colangită

ascendentă. Diagnosticul litiazei coledociene este suspectat dacă se evidenţiază ecografic sau la examenul CT un canal coledoc dilatat.

Colangiografia endoscopică retrogradă poate fi utilă pentru identificarea calculilor coledocieni şi îndepărtarea lor, înainte sau după colecistectomia laparoscopică.

6. APENDICITA ACUTĂ

La debut, se manifestă prin durere difuză epigastrică sau supraombilicală. Durerea este colicativă sau continuă, de intensitate uşoară sau moderată. Se pot suprapune exacerbări dureroase mai intense şi mai ascuţite, pentru scurt timp. După 3-4 ore, durerea din etajul abdominal superior îşi mută sediul în fosa iliacă dreaptă şi devine continuă. Disconfortul localizat în etajul abdominal superior este însoţit de anorexie şi greaţă, în unele cazuri putînd apare şi vărsături. Starea subfebrilă de pînă la 38°C debutează la cîteva ore după localizarea durerii în fosa iliacă dreaptă. Numărul total de leucocite depăşeşte de obicei 12.000/mm^3, dar poate fi normal, chiar în prezenţa perforaţiei.

Unii pacienţi nu prezintă durere epigastrică, primele simptomele fiind anorexia şi durerea în fosa iliacă dreaptă. La alţi pacienţi, durerea epigastrică se deplasează în regiunea lombară dreaptă (apendicita retrocecală), în hipogastru (apendicită pelvină) sau în fosa iliacă stîngă (apendice pelvin lung).

Semnele fizice includ sensibilitatea la palpare directă şi decompresiune bruscă a peretelui abdominal în punctul Mc Burney, cu sau fără contractură musculară. Tusea şi mersul intensifică durerea în punctul Mc Burney. Aceşti stimuli vor intensifica durerea şi în localizările atipice descrise mai sus pentru apendicita retrocecală şi pelvină. Radiografia abdominală pe gol evidenţiază o inflamaţie apendiculară, semn care susţine diagnosticul de apendicită, dar tehnicile imagistice nu sînt suficient de sensibile pentru luarea deciziei de intervenţie chirurgicală. Irigografia, utilizată frecvent pentru excluderea apendicitei la copii, poate da rezultate fals negative. Examenul CT este util în descoperirea localizării şi extinderii unui abces sau flegmon periapendicular. Tratamentul pentru apendicită acută este apendicectomia de urgenţă.

7. INFARCTUL MIOCARDIC ACUT

Durerea persistentă caracteristică debutează în partea superioară a epigastrului. Durerea poate fi însoţită de sensibilitate localizată la palpare, fără apărare musculară. Sînt prezente transpiraţiile profuze, astenia, greaţa şi vărsăturile. Frecvenţa cardiacă este mai mică de 60 bătăi pe minut sau există tahicardie, extrasistole frecvente şi un galop presistolic. Unii pacienţi relatează un istoric de dureri retrosternale sau epigastrice, precipitate de efortul fizic sau de stresul psihic şi ameliorate la repaus, în cîteva minute. Efectuarea unei electrocardiograme şi/sau dozarea serică a izoenzimelor LDH şi CPK cardiace, în ser confirmă diagnosticul de infarct miocardic acut. Dacă durerea a debutat cu 4 ore înainte de a ajunge la spital, se poate obţine ameliorarea durerii prin terapie trombolitică şi/sau prin angioplastie coronariană.

8. OCLUZIA INTESTINALĂ

A. Ocluzia acută a intestinului subţire (open-loop). Obstrucţia jejunului sau a ileonului proximal determină o durere epigastrică colicativă. Iniţial există un disconfort epigastric continuu, dar acesta este rapid înlocuit de durerea colicativă intermitentă. Durerea medio-epigastrică durează 2-3 minute şi este asociată cu zgomote intestinale de tonalitate înaltă, puternice, cu sonoritate metalică, care survin în pusee. Perioadele de acalmie, durează 4-5 minute, timp în care zgomotele intestinale sînt diminuate sau absente. Examenul fizic al epigastrului în timpul colicii relevă apărare musculară minimă şi sensibilitate redusă la palpare. Între colici, această regiune este relaxată, moale şi nedureroasă la palpare. Vărsăturile încep la scurt timp după debutul colicii.Iniţial, tranzitul pentru alimente şi gaze este prezent, ulterior instalîndu-se o constipaţie totală. Vărsăturile din ocluzia intestinului subţire pot conţine bilă dar nu sînt niciodată fecaloide. Dacă nu se iniţiază tratamentul, abdomenul se destinde şi durerea colicativă intermitentă este înlocuită de o durere continuă generalizată.

Strangularea şi perforarea intestinului pot surveni oricînd în primele 6 ore. Absenţa durerii localizate spontană sau la palpare, a febrei, tahicardiei şi leucocitozei nu garantează că strangularea nu a avut loc. Pe de altă parte, prezenţa unuia sau a mai multor semne din cele enumerate mai sus nu certifică prezenţa strangulării. Acurateţea diagnosticului pus pe criterii clinice este mai mică de 70%, cu multe diagnostice de necroză intestinală fals pozitive sau fals negative.

Examenele radiologice sînt utile în stabilirea diagnosticului de ocluzie a intestinului subţire proximal. Diagnosticul este susţinut de existenţa dilatării anselor intestinului subţire, cu nivele hidroaerice şi scăderea aerocoliei. La pacienţii care au suferit intervenţii chirurgicale, poate fi necesară diferenţierea ileusului paralitic de obstrucţia mecanică. Enteroclisma cu bariu este foarte utilă şi evidenţiază localizarea obstacolului, anselor dilatate şi modificările de mucoasă supraiacente sediului obstrucţiei mecanice.

Cînd nu există semne clinice de gangrenă, unii chirurgi pot trata ocluzia intestinală parţială sau completă prin decompresie de probă pe sondă nasogastrică sau intestinală timp de 24-48 ore. Pacienţii cu cele mai mici şanse de a evolua spre strangulare sînt cei cu ocluzie precoce postoperatorie, cu ocluzie datorată aderenţelor sau asociată cu boala Crohn. Alte cauze de obstrucţie a intestinului subţire sînt tumorile intestinului subţire sau metastazele neoplazice (de exemplu, dintr-un carcinom ovarian) şi herniile femurale sau inghinale încarcerate.

B. Ocluzia cu strangulare precoce a unei anse intestinale subţiri dublu închise (closed loop). Pacienţii cu această afecţiune acuză o durere severă cu debut brusc, continuă şi persistentă, localizată epigastric sau supraombilical, însoţită de greaţă şi vărsături. Durerea rămîne constantă şi nu există cicluri colică-perioade de acalmie, ca în cazul pacienţilor cu ocluzia intestinală acută (open loop). Examenul obiectiv efectuat în prima zi poate fi irelevant, cu excepţia existenţei palorii, transpiraţiilor abundente şi a tegumentelor reci. Abdomenul este indolor şi nu există apărare sau contractură musculară. Pulsul, temperatura şi tensiunea arterială sînt normale. În ciuda absenţei semnelor fizice semnificative, starea generală a bolnavului este alterată şi acesta se zvîrcoleşte de durere, ca în colica biliară sau renală. În primele 12-24 ore, radiografia abdominală simplă poate evidenţia ansele dilatate ale intestinului subţire cu nivele hidroaerice. Apare sensibilitatea locală la palpare în abdomenul superior, leucocitoza şi subfebrilitatea. Ecografia evidenţiază lichid de ascită şi o ansă intestinală dilatată, în formă de „U", cu un perete gros. Pacienţii cu aceste modificări trebuie reechilibraţi hidroelectrolitic şi exploraţi chirurgical, pentru a li rezeca segmentul de intestin gangrenos şi pentru restabilirea ulterioară a continuităţii intestinului subţire. Sechestrarea unei anse intestinale – prin aderenţe chirurgicale, prin hernii externe, frecvente şi hernii interne rare – reprezintă cea mai frecventă cauză de obstrucţie intestinală cu strangulare (closed loop).

C. Ocluzia vasculară mezenterică. Bărbaţii mai în vîrstă (între 45 şi 75 ani) au risc crescut pentru această afecţiune. Pacienţii au frecvent istoric de boală coronariană, cu angină sau infarct miocardic, sau de aritmii (mai ales fibrilaţia atrială). În alte cazuri, pacienţii au istoric de claudicaţie intermitentă, de angor abdominal (33% din cazuri), sau au în antecedente un accident vascular cerebral sau accidente ischemice tranzitorii.

Debutul este brusc cu durere epigastrică sau supraombilicală severă, persistentă sau cu caracter de presiune. Durerea poate fi colicativă în prima oră, dar devine foarte intensă şi continuă. Apar vărsături care sînt urmate la scurt timp de diaree. Scaunul este sanguinolent sau apare hemoragia ocultă. La unii pacienţi se constată o cianoză marmorată a abdomenului şi a membrelor. În primele ore, sensibilitatea la palpare şi apărarea musculară abdominală pot fi minime. Anumiţi pacienţi se zvîrcolesc de durere. Aceştia au tegumente reci, umede şi o stare generală alterată, deşi semnele fizice abdominale sînt minime şi nu reuşesc să explice aspectul general al bolnavului. Pe măsură ce gangrena evoluează, apar febra, semnele peritoneale, ascita şi distensia abdominală secundară ileusului paralitic. Se poate palpa o formaţiune abdominală sensibilă.

Numărul de leucocite, amilazemia şi hematocritul sînt normale sau crescute. Radiografia abdominală pe gol evidenţiază în primele 6-12 ore doar dilatarea unor anse ale intestinului subţire şi ale colonului. Aortografia şi angiografia selectivă trebuie efectuate cît mai curînd posibil (în primele 4-6 ore de la debut) la pacienţii cu durere severă, continuă în etajul abdominal superior, cu tablou clinic sărac şi care au vîrsta şi afecţiunile descrise anterior ca factori de risc ai acestei boli.

Ocluzia arterei mezenterice superioare printr-un tromb apare frecvent în primii 3 cm ai vasului, pe cînd ocluzia embolică survine mai distal. Arteriografia selectivă a arterei mezenterice superioare evidenţiază o ocluzie distală sau vase cu permeabilitatea păstrată (ischemie mezenterică nonocluzivă). Această metodă diagnostichează la fel de bine şi ocluzia venei mezenterice. Unele cazuri de infarct intestinal se datorează vasoconstricţiei splahnice, care se produce în condiţii ca: debit cardiac scăzut, hipovolemie, administrarea de medicamente vasoconstrictoare (digitală, dopamină, diuretice, betablocante sau vasopresină), septicemii sau după intervenţii chirurgicale cardiovasculare recente.

Tromboza şi embolia necesită tratament chirurgical de urgenţă constînd în rezecţie intestinală şi revascularizaţie prin embolectomie sau prin procedee de bypass pentru trombii situaţi proximal. Aceste metode vor fi precedate şi urmate de o perfuzie de medicamente vasodilatatoare ca tolazolina sau papaverina.

D. Ischemia mezenterică nonocluzivă. Această afecţiune se tratează în mod curent prin perfuzie intravenoasă cu tolazolină şi papaverină, explorarea chirurgicală efectuîndu-se la pacienţii care nu au răspuns la tratamentul medical în 6-12 ore.

E. Ocluzia venoasă mezenterică. Ocluzia venoasă cu infarct intestinal se însoţeşte de durere severă şi continuă pe linia mediană abdominală, similară celei provocate de afecţiunile descrise mai sus. Mai apar transpiraţii profuze, astenie, vărsături, hipotensiune arterială şi tahicardie. Diareea sanguinolentă este un semn posibil. După primele 6-12 ore apar sensibilitatea la palpare şi distensia abdominală. Numărul de leucocite şi hematocritul sînt mult crescute. Radiografia abdominală simplă evidenţiază dilatarea anselor intestinului subţire, cu nivele hidroaerice şi lichid de ascită. Rezecţia chirurgicală urmată de administrarea de heparină reprezintă tratamentul recomandat în această afecţiune. Ocluzia venoasă mezenterică a fost asociată cu trombocitoza, cu policitemia, cu utilizarea de contraceptive orale, cu supuraţiile abdominale şi cu ciroza cu hipertensiune portală.

9. AFECŢIUNILE ACUTE ALE STOMACULUI

A. Volvulusul gastric. Volvulusul gastric poate surveni ca o afecţiune acută la persoanele cu hernii paraesofagiene mari. Simptomele iniţiale sînt reprezentate de durerea epigastrică severă, distensia abdominală în etajul superior, greaţa şi hematemeza. Radiografiile abdominale pe gol

evidențiază o dilatație marcată supradiafragmatică a segmentului distal al stomacului, regiunea fundică fiind situată subdiafragmatic. Introducerea unei sonde nasogastrice este imposibilă. Dacă regiunea esogastrică este permeabilă, volvulusul se decomprimă prin aspirație nasogastrică sau endoscopic, dar abordarea chirurgicală este preferabilă, pentru a preveni recurențele, infarctele sau strangularea gastrică. Hernia hiatală paraesofagiană trebuie tratată chirurgical, pentru a preveni recurențele care pun viața în pericol.

B. Stenoza pilorică. Această afecțiune determină senzație de plenitudine epigastrică și durere după mese. Pierderea apetitului, greața și vărsăturile sînt simptome însoțitoare, iar vărsăturile spontane și autoprovocate ameliorează temporar simptomatologia. Pacientul poate avea un istoric îndelungat de ulcer duodenal. Debutul acestui complex de simptome la un pacient fără istoric de ulcer are prognostic prost și se datorează unui carcinom al regiunii juxtapilorice a stomacului. Cauza acestor simptome obstructive se determină prin examene radiologice gastrointestinale cu substanță de contrast și/sau endoscopic. Tratamentul chirurgical este obligatoriu.

C. Indigestia acută. După consumul excesiv de alimente condimentate, grase și/sau de băuturi alcoolice apare o durere epigastrică severă și continuă, cu iradiere toracică uni sau bilaterală, asociată cu greață și eructații frecvente. Vărsăturile spontane sau autoprovocate duc la ameliorarea aproape instantanee a simptomatologiei.

D. Gastroenterita acută. Se manifestă prin durere epigastrică surdă și persistentă sau ascuțită, greață și vărsături. Apar diaree și dureri colicative în diferite regiuni ale etajului abdominal inferior. Se mai semnalează febră cu frisoane, cefalee, mialgii și stare generală alterată. Majoritatea acestor infecții sînt virale și survin vara sau la începutul toamnei. Terapia simptomatică este suficientă, boala vindecîndu-se în 2-5 zile.

E. Gastrita acută indusă de medicamente. Se manifestă printr-o durere epigastrică de intensitate redusă, uneori intensificată sau precipitată de ingestia de alimente și puțin ameliorată de antiacide. Durerea poate fi provocată de ingestia unor medicamente iritante ca aspirina, antiinflamatoarele nesteroidiene, penicilina sau eritromicina. Simptomele asociate sînt greața și, uneori, vărsăturile. Întreruperea administrării medicamentului și utilizarea de sucralfat duc la dispariția simptomatologiei.

F. Sindromul ulceros acut și dispepsia nonulceroasă. Se manifestă prin durere epigastrică apărută brusc, persistentă, chinuitoare, ameliorată de alimente, lapte sau antiacide. Durerea survine între mese sau noaptea, trezind bolnavul din somn. Evoluția poate fi favorabilă, după cîteva zile de tratament cu blocanți de receptori H_2, antiacide sau sucralfat.

Această durere este produsă de un ulcer duodenal, de unele ulcere gastrice distale și, chiar, de unele carcinoame gastrice ulcerate. În multe dintre aceste cazuri nu se reușește evidențierea unui ulcer la evaluarea endoscopică, dar se pot constata leziuni de gastrită sau duodenită. Acuzele asociate includ plenitudinea gastrică, meteorismul și eructațiile. Studii recente au corelat unele cazuri de dispepsie nonulceroasă cu infecția cu *Helicobacter pilori* (cunoscut înainte sub denumirea de *Campylobacter pilori*). S-a constatat că simptomatologia a răspuns la un tratament de probă cu bismut și un antibiotic, ambele avînd activitate anti-*Helicobacter pilori*. Acest microorganism poate avea un rol semnificativ în patogeneza unor cazuri de gastrită și de ulcer duodenal.

10. RUPTURA ESOFAGIANĂ – SINDROMUL BOERHAAVE ȘI ALTE CAUZE

Greața și vărsăturile severe sînt urmate, în scurt timp, de apariția unei dureri acute retrosternale sau precordiale stîngi (70% din cazuri). Durerea mai poate apărea în epigastru, umărul stîng și regiunea toracică superioară și posterioară. Durerea retrosternală a fost variat descrisă ca avînd caracter constrictiv, compresiv sau surd. Durerea precordială și toracică posterioară este surdă și persistentă sau cu caracter de durere pleurală. Simptomele asociate includ dispneea (50% din cazuri – legată de pleurită, pneumotorax sau de revărsatul pleural), hematemeza ușoară (50%), febra (11-50%), odinofagia sau disfagia (<1%) și polidipsia pentru apă rece (<10%).

Examenul obiectiv poate evidenția tahicardie, tahipnee, febră și hipotensiune (25% din pacienți pot fi într-o stare asemănătoare șocului) sau toate semnele vitale pot fi normale. La 33% din cazuri, emfizemul subcutanat apare inițial în fosele supraclaviculare, dar este un semn tardiv, survenind la 6-18 ore de la debutul durerii. La nivelul hemitoracelui posterior stîng pot fi auscultate: un murmur vezicular diminuat și/sau raluri datorită unui pneumotorax și/sau unui revărsat pleural.

Semnul Hamman, descris ca perceperea de zgomote asemănătoare unor „scrîșnete", „bolboroseli" sau cracmente în zona retrosternală, sincrone cu contracțiile cardiace, poate fi auzit în maximum 20% din cazuri și este legat de prezența pneumomediastinului. Rareori, se auscultă o frecătură pericardică datorată unui pericardite purulente corelate cu infecția mediastinală. Mai pot să apară: sensibilitate la palparea epigastrului și a regiunii toracice inferioare, rigiditate epigastrică și semn Blumberg pozitiv, simulînd un ulcer perforat. Confuzia este și mai mare în rarele cazuri (5%) în care există pneumoperitoneu.

Radiografia toracică evidențiază prezența pneumomediastinului de-a lungul conturului stîng al cordului, al arcului aortic și al aortei descendente. Semnul în "V" al lui Naclerio este prezent în 20% din cazuri. Acesta constă în evidențierea unei imagini radiotransparente în formă "V", constituită de aerul ce disecă planurile fasciale ale mediastinului și pleurei. Poate fi prezent un infiltrat lobar

inferior stîng, precum şi un revărsat pleural stîng, un pneumotorax sau un hidropneumotorax. Prezenţa aerului subcutanat şi/sau mediastinal diferenţiază ruptura esofagiană spontană de cele mai frecvente cauze de durere toracică anterioară ca: infarctul miocardic, tromboembolismul pulmonar, disecţia acută de aortă şi pericardita acută.

Afecţiunile abdominale confundate frecvent cu ruptura esofagiană includ ulcerul perforat, ocluzia mezenterică, ruperea unui abces subfrenic, hernia diafragmatică încarcerată şi pancreatita acută.

Diagnosticul este confirmat în 90-95% din cazuri prin administrarea per os de diatrizoat de meglumin (Gastrografin) care va evidenţia scurgerea de substanţă de contrast în mediastin sau în cavitatea pleurală stîngă. Endoscopia şi/sau tranzitul baritat au fost utilizate pentru a detecta ruptura în cazurile suspecte, în care rezultatul la examenul radiologic cu Gastrografin a fost negativ.

Durerea şi semnele obiective au sediul în partea stîngă a toracelui anterior sau retrosternal, dar totuşi, într-un număr mic de cazuri, au fost observate durerea toracică dreaptă, pneumotoraxul şi revărsatul pleural drept.

Examenul CT a fost utilizat pentru evaluarea pacienţilor aflaţi în stare gravă sau la cei necooperanţi pentru un examen radiologic cu substanţă de contrast. Tomografia computerizată poate evidenţia: hematom, aer şi/sau abcese mediastinale, lichid pleural şi pneumotorax. Lichidul pleural este brun închis şi, uneori, are miros fetid. El este exudat cu o concentraţie crescută de amilază salivară (90% din cazuri), un pH<6 (50%) şi conţine frecvent resturi alimentare.

Tabloul clasic constituit din durere toracică după vărsătură şi/sau durere epigastrică asociată cu emfizemul subcutanat şi/sau pneumomediastinul este înregistrat în 50-60% din cazuri. În alte cazuri, este posibil să nu existe istoric de vărsături sau, rar, de durere. Unele cazuri de ruptură esofagiană survin în condiţii speciale: astmul bronşic sever, naştere dificilă, tuse severă şi sughiţ violent şi/sau prelungit, ridicerea unei greutăţi, în timpul dializei sau după manevra Heimlich, după endoscopie, manevre instrumentale esofagiene, după traumatisme şi corpi străini intraesofagieni. Bolile esofagiene preexistente cum ar fi stenozele, carcinomul, achalazia şi hernia para-esofagiană pot conduce la ruptură. Există controverse asupra terapiei optime. Explorarea chirurgicală de urgenţă, închiderea defectului esofagian şi lavajul şi drenajul mediastinal sînt recomandate de unii autori, alţii relatînd obţinerea de rezultate bune prin tratament medical conservator cu nutriţie parenterală totală, antibiotice, reechilibrare hidrică şi drenaj cu tub transtoracic.

CAPITOLUL

18 DUREREA ACUTĂ LA NIVELUL HIPOCONDRULUI STÎNG

☐ LISTA DIAGNOSTICELOR POSIBILE

1. Afecțiuni ale splinei
   - A. Ruptura splenică
   - B. Infarctul splenic
   - C. Abcesul splenic
   - D. Ruptura anevrismului de arteră splenică
2. Boala ulceroasă – ulcerul peptic gastric și duodenal și dispepsia nonulceroasă
3. Dilatația gastrică acută
4. Volvulusul gastric acut
5. A. Colica biliară acută
   - B. Colecistita acută
6. Pancreatita acută
7. Abcesele subfrenice stîngi
8. Afecțiunile colonului
   - A. Colonopatia funcțională
   - B. Diverticulita acută
   - C. Carcinomul flexurii splenice și al colonului descendent proximal
   - D. Colita
9. Afecțiunile renale
   - A. Abcesul cortical renal
   - B. Abcesul perinefretic
   - C. Infarctul renal
10. Diverticulita și perforația jejunală
11. Pleurezia secundară pneumoniei sau infarctului lobului inferior stîng pulmonar
12. Costocondrita

☐ REZUMAT

Ruptura splenică provoacă durere difuză în etajul abdominal superior sau durere spontană și la palpare în hipocondrul stîng, asociată cu tahicardie, hipotensiune, tegumente reci, umede și palide. Tomografia computerizată (CT) va confirma hemoragia intraabdominală și ruptura splenică. Frecvent, aceasta este omisă și pacientul este dus direct în sala de operație. O durere ascuțită, înțepătoare, cu sediul în hipocondrul stîng, agravată de inspir, la un pacient cu o boală mieloproliferativă, cu siclemie sau cu tară de siclemie sau cu endocardită este provocată de un *infarct splenic*. *Abcesul splenic* determină durere spontană și la palpare în hipocondrul stîng, splenomegalie, frisoane și febră. *Ruptura unui anevrism* al arterei splenice determină durere spontan și la palpare în hipocondul stîng și șoc hipovolemic. Examenul CT va vizualiza un abces splenic, putînd identifica un anevrism al arterei splenice sau o hemoragie intraperitoneală. *Boala ulceroasă și dispepsia nonulceroasă* determină durere în hipocondrul stîng, repetată de una sau mai multe ori pe zi și

ameliorată de alimente, antiacide, blocante de receptori H_2 sau sucralfat. În unele cazuri, ingestia de alimente intensifică şi precipită durerea. *Dilataţia gastrică acută* provoacă o durere ascuţită, severă în hipocondrul stîng însoţită de sensibilitate la palpare, timpanism şi distensie abdominală. Se poate dezvolta o stare asemănătoare şocului. O radiografie abdominală pe gol va indica dilataţia importantă a stomacului, cu nivel hidroaeric gastric. Introducerea unei sonde nasogastrice şi aspiraţia gastrică duc la dispariţia tuturor semnelor şi simptomelor. *Volvulusul gastric acut* produce o durere severă în hipocondrul stîng, cu sensibilitate la palpare şi distensie. Administrarea orală a unei substanţe de contrast hidrosolubile evidenţiază distensia severă a stomacului, care prezintă două porţiuni: una intratoracică şi alta intraabdominală. Simptomele şi semnele dispar după decompresia prin aspiraţie pe sondă nasogastrică sau endoscopică a stomacului stenozat. *Colica biliară acută* determină durere continuă, severă, persistentă, în hipocondrul stîng, însoţită de sensibilitate moderată la palpare. Ecografia evidenţiază calculi biliari. De obicei, durerea acută este ameliorată de analgetice injectabile sau dispare spontan în 2-6 ore. Persistenţa acestei dureri una sau mai multe zile, în asociere cu febră, frisoane, anorexie şi, uneori, icter indică prezenţa *colecistitei acute*. În colica biliară şi în colecistită, 10% din cazuri prezintă mai curînd o durere localizată în stînga decît în dreapta. *Pancreatita acută* este asociată, de obicei, cu abuzul de alcool sau cu litiaza biliară. Durerea este localizată epigastric şi în hipocondrul stîng şi se asociază cu hipotensiune, greaţă şi vărsături. Amilazemia şi amilazuria au valori crescute şi examenul CT abdominal evidenţiază o creştere a dimensiunilor pancreasului şi edem peripancreatic. *Abcesul subfrenic stîng* apare la 3-6 săptămîni după o intervenţie chirurgicală abdominală sau după o colecistectomie, după splenectomie, pancreatită sau după perforaţia stomacului, duodenului sau colonului. Boala se manifestă prin durere spontan şi la palpare în hipocondrul stîng, iradiată în umărul stîng şi printr-o ascensionare imobilă a cupolei diafragmatice stîngi, care determină atelectazie sau pneumonie la nivelul lobului pulmonar inferior stîng. Durerea pleurală stîngă poate acompania durerea spontană şi la palpare din hipocondrul stîng, fiind asociată cu un revărsat pleural stîng de dimensiuni moderate.

Durerea surdă cu sediul în hipocondrul stîng, cu sensibilitate la palpare minimă sau absentă se datorează, de obicei, unei tulburări funcţionale. Această durere poate persista mai multe ore în fiecare zi sau este constantă, durînd săptămîni sau luni. Ea este frecvent ameliorată de eliminarea scaunului sau a gazelor. Nu există semne fizice sau de laborator asociate. *Diverticulita acută* este foarte rară în etajul abdominal superior. Aceasta determină durere spontan şi la palpare şi febră. Diagnosticul poate fi confirmat prin examen CT şi prin clismă baritată efectuate la o săptămînă după iniţierea terapiei, pentru a evita perforaţia şi pătrunderea substanţei de contrast în cavitatea peritoneală. *Carcinomul de colon* determină durere colicativă în abdomenul superior

TABELUL INCIDENŢEI BOLILOR

INCIDENŢA LA 100.000 (APROXIMATIVĂ)

Frecvente (>100)	Frecvenţă medie (>5-100)	Rare (>0-5)
Ulcerul peptic şi dispepsia nonulceroasă	Ruptura splenică	Abcesul splenic
Colica biliară acută	Infarctul splenic	Ruptura anevrismului arterei splenice
Colecistita acută	Abcesul subfrenic stîng	Dilataţia gastrică acută
Pancreatita acută	Pneumonia şi infarctul lobului inferior stîng	Volvulusul gastric acut
Colopatia funcţională	Pleurezia lupică	Diverticulita colonului descendent proximal
Colita (ischemică, ulcerativă cu *Clostridium difficilae* şi granulomatoasă)	Pleurezia tuberculoasă	Abcesul perinefretic
Costocondrita (hemitoracele inferior stîng)	Carcinomul colonului descendent proximal	Diverticulita jejunală
	Abcesul cortical renal	
	Infarctul renal	

secundar obstrucţiei parţiale sau poate perfora, determinînd durere continuă spontan şi la palpare şi/sau palparea la acest nivel a unei formaţiuni dureroase. *Colita* determină diaree, scaune sanguinolente sau muco-sanguinolente şi durere spontan şi la palpare în hipocondrul şi flancul stîng. Variatele tipuri de colită pot fi diferenţiate prin irigografie şi/sau colonoscopie. Un *abces cortical renal sau perinefretic* poate provoca durere în hipocondrul şi flancul stîng. Urina poate sau nu să conţină leucocite şi bacterii. Examenul CT va detecta aceste leziuni la nivelul rinichiului şi al spaţiului perinefretic. *Infarctul renal* se poate datora unor emboli proveniţi din cavităţile cardiace, aortă sau de la o proteză valvulară infectată. Acesta se manifestă prin durere ascuţită şi severă, spontană şi la palpare, cu sediul în hipocondrul stîng, prin hematurie şi prin febră. Arteriografia va confirma diagnosticul, evidenţiind reducerea vascularizaţiei renale şi ocluzia arterei renale sau a ramurilor ei. *Diverticulii jejunali* se pot inflama sau pot perfora; aceştia determină durere continuă spontan şi la palpare în hipocondrul stîng. Clisma baritată va evidenţia diverticulul şi perforaţia. Laparotomia, rezecţia diverticulului şi drenajul abcesului reprezintă cea mai eficientă abordare diagnostică şi terapeutică a acestei afecţiuni.

O durere spontană şi la palpare cu sediul în hipocondrul stîng, însoţită de apărare musculară poate fi produsă de o *pneumonie sau de un infarct pulmonar* al lobului inferior stîng. Examenul fizic atent al toracelui va arăta ascensionarea şi mobilitatea diminuată a cupolei diafragmatice şi/sau semne de condensare în baza pulmonară stîngă. Radiografia toracică va evidenţia opacitate infiltrativă, condensare şi/sau revărsat pleural la baza pulmonului stîng. Pleurezia lupică sau cea tuberculoasă pot avea manifestări similare. *Costocondrita* provoacă durere persistentă la nivelul rebordului costal stîng,

în lipsa unei afecţiuni pulmonare sau abdominale de fond. Se poate provoca durerea prin palparea cartilajelor afectate; reproducerea durerii prin manevra de acroşare este sugestivă pentru această afecţiune.

☐ DESCRIEREA AFECŢIUNILOR ENUMERATE

1. AFECŢIUNI ALE SPLINEI

A. Ruptura splenică. Se manifestă prin durere ascuţită şi severă în etajul abdominal superior (67% din cazuri) sau în hipocondrul stîng (33% din cazuri). De obicei, debutul este brusc şi urmează unei contuzii sau unui traumatism penetrant. Splina cu modificări patologice preexistente se poate rupe spontan sau după traumatisme minore. Poate apărea durere în umărul stîng (semnul Kehr), ca urmare a iritaţiei diafragmatice. Această durere poate fi reprodusă prin plasarea pacientului în poziţia Trendelenburg. Durerea poate fi însoţită de senzaţia de slăbiciune şi de lipotimie apărute în clinostatism sau în ortostatism, precum şi de paloare şi transpiraţii. Mobilizarea şi tusea intensifică durerea. Pulsul este, de obicei, rapid şi depresibil şi tensiunea arterială este scăzută. Poate apărea polipneea. Tegumentele sînt reci, palide şi umede. Durerea la palpare şi la decompresiunea bruscă a peretelui abdominal şi apărarea musculară sînt prezente în hipocondrul stîng şi se palpează o formaţiune tumorală, slab delimitată sub rebordul costal stîng.

Ruptura splenică datorată contuziilor survine în accidente de automobil sau de motocicletă, după căderi de la înălţime şi în accidente de sanie sau de bicicletă. Fractura ultimelor trei coaste în regiunea toracică posterolaterală stîngă poate ridica suspiciunea unei rupturi splenice. Ruptura spontană a splinei survine, eventual, în primele 2-4 săptămîni, la pacienţii cu mononucleoză infecţioasă, dar această complicaţie este foarte rară. Splina se poate rupe şi în malarie. Cazuri izolate de ruptură splenică spontană au fost raportate la pacienţii cu abcese splenice mari, leucemie cronică, policitemia vera, sarcoidoză, boala Gaucher şi anemie hemolitică cronică. Diagnosticul de ruptură splenică complicată cu hemoragie intraabdominală poate fi confirmat prin examen CT abdominal. Prezenţa semnelor vitale anormale şi a abdomenului acut cu semne de iritaţie peritoneală necesită explorare chirurgicală, aceasta este efectuată de obicei numai pe baza manifestărilor clinice, fără a se aştepta rezultatul tomografiei.

Pînă la 15% din pacienţii cu contuzii severe la nivelul hipocondrului stîng şi peretelui toracic posterolateral stîng dezvoltă semne de ruptură splenică în 1-6 săptămîni după traumatism. Examenul CT efectuat după injuria iniţială poate detecta un hematom subcapsular splenic, înainte ca acesta să se rupă.

B. Infarctul splenic. Apare brusc o durere ascuţită, ca un junghi, în hipocondrul şi, uneori, în umărul stîng, care este intensificată de mişcările respiratorii. Această durere are intensitatea uşoară sau moderată şi este diminuată de respiraţia superficială. Infarctul survine la pacienţii cu splenomegalie (în metaplazia mieloidă sau în leucemia granulocitară cronică), la cei cu siclemie sau tară siclemică şi la cei cu endocardită infectioasă. Se pot constata: sensibilitate la palpare sub rebordul costal stîng, cu sau fără apărare musculară, un pol splenic dureros la palpare şi, rareori, frecătură splenică. Embolia infecţioasă poate determina febră şi frisoane asociate durerii. Diagnosticul de infarct splenic este confirmat prin tomografie computerizată (examen CT) sau rezonanţă magnetică nucleară (RMN).

C. Abcesul splenic. Debutul este progresiv, prin durere spontană şi la palpare în hipocondrul stîng, intensificată de inspir profund. Durerea poate iradia în regiunea inferioară a hemitoracelui stîng. Apar frisoane, febră şi diaforesis, sugerînd prezenţa unui proces infecţios. Durerea este surdă şi persistentă, dar odată cu apariţia complicaţiei pleurale, aceasta devine ascuţită şi intensă. Splina poate fi palpabilă şi dureroasă sau se poate constata doar o sensibilitate difuză la palpare in hipocondrul stîng. Abcesul splenic se datorează unei bacteriemii generalizate, unei endocardite bacteriene, unei embolii infecţioase, unui traumatism penetrant sau diseminării prin contiguitate de la un abces subfrenic sau perinefretic. Abcesul splenic poate fi cauza recăderilor precoce ale endocarditei, după tratamentul acesteia. Acest abces poate fi vizualizat de obicei prin scintigrafie, ecografie sau prin examen CT. Semnele clinice şi modificările radiologice care apar la nivelul bazei pulmonului stîng sînt datorate ascensionării cupolei diafragmatice, ateleCtaziei şi revăsatului pleural. Antibioterapia parenterală trebuie iniţiată prompt şi va fi urmată de splenectomie. Dacă nu este tratată prompt şi corect, această afecţiune poate avea un prognostic letal.

D. Ruptura anevrismului de arteră splenică. Mai mult de 90% din anevrismele arterei splenice sînt mici şi asimptomatice, fiind descoperite întîmplător, cu ocazia necropsiei. Dacă un astfel de anevrism începe să sîngereze, apare o durere cu debut brusc, severă, ascuţită sau ca un junghi, localizată în hipocondrul stîng sau generalizată în tot abdomenul superior. aceasta poate iradia în umărul stîng. Astenia, lipotimia şi ameţelile (în special în ortostatism), paloarea şi transpiraţiile apar la scurt timp. Durerea nu este ameliorată de nici o măsură specifică, dar este intensificată de inspirul profund, tuse şi mişcările corpului. Hemoragia dintr-un anevrism al arterei splenice este mai frecventă la femei decît la bărbaţi şi are o incidenţă mai mare în timpul sarcinii. Foarte rapid îşi fac apariţia tahicardia, tahipneea şi hipotensiunea ortostatică sau de decubit. Există sensibilitate la palpare şi apărare musculară la nivelul hipocondrului stîng sau sensibilitate la palpare,

difuză, în tot abdomenul superior. Rareori anevrismul este palpabil, iar splenomegalia poate fi prezentă. Este posibilă auscultaţia unui suflu arterial în hipocondrul stîng, dar acesta este nespecific şi, frecvent, este datorat sinuozităţii arterei splenice. Calcificările lamelare, arcuate, pluristratificate („în coajă de ou"), la periferia anevrismului pot fi observate pe radiografia abdominală simplă în 15% din cazuri. Ecografia sau examenul CT pot identifica un anevrism, uneori, confirmarea diagnosticului necesită efectuarea laparotomiei. Angiografia va evidenţia cu mai multă acurateţe anevrismele, în cazul în care există timp pentru efectuarea acestei investigaţii. Unele anevrisme sînt descoperite în urma angiografiilor realizate pentru diagnosticul altor afecţiuni. Anevrismele cu diametru de 3 cm sau mai mare vor trebui excizate. În ciuda explorării, pînă la 75% din pacienţii cu anevrisme rupte mor în şoc hemoragic. Aceste leziuni au fost identificate în aproximativ 10% din cazurile necropsiate, dar mai puţin de 10% din totalitatea anevrismelor splenice sîngerează. Ruptura în cavitatea peritoneală determină durere abdominală difuză, apărare musculară, distensie şi şoc. Ruptura în intestin sau în canalul pancreatic produce hematemeză şi melenă masive.

Speranţa de supravieţuire depinde de transfuziile sanguine si de reechilibrarea volemică iniţiate prompt, de izolarea şi rezecţia anevrismului şi/sau de splenectomie.

2. BOALA ULCEROASĂ – ULCERUL PEPTIC GASTRIC ŞI DUODENAL ŞI DISPEPSIA NONULCEROASĂ

Durerea din hipocondrul stîng survine la 5% din pacienţii cu aceste tulburări. Durerea este mai frecvent descrisă ca fiind persistentă, cu caracter de arsură sau de roadere. Ingestia de alimente poate duce în cîteva secunde la agravarea durerii din ulcerul gastric şi duodenal. Antiacidele alcaline, blocantele de receptori H_2 şi sucralfatul calmează durerea asociată acestor tipuri de boală peptică. Antiacidele au acţiune imediată, pe cînd celelalte medicamente necesită o perioadă de 2-3 zile pînă la apariţia efectului. Durerea nocturnă este înregistrată la o treime pînă la jumătate din totalitatea cazurilor şi este nespecifică. Majoritatea pacienţilor îşi calmează durerea prin ingestie de lapte, îngheţată sau antiacide şi pot să-şi continue somnul. Dacă durerea este calmată de ingestia de alimente, va reveni de cele mai multe ori la 1-3 ore după mese. Aceste afecţiuni au, de obicei, o anumită periodicitate, apărînd de 1-3 ori pe an. În timpul acestor perioade apar dureri zilnice, care durează săptămîni sau luni sau pînă la iniţierea terapiei. Anorexia, greaţa, scăderea ponderală, vărsăturile, pirozisul, eructaţiile şi meteorismul survin cu aceeaşi frecvenţă în toate cele trei afecţiuni. La unii pacienţii, durerea poate fi localizată atît în epigastru, cît şi în hipocondrul stîng şi poate iradia spre coloana vertebrală sau toracic posteroinferior. Diagnosticul de boală ulceroasă gastrică sau duodenală este confirmat prin efectuarea tranzitului baritat cu dublu contrast sau prin endoscopie (sensibilitate de 80-85%, respectiv 95%). Investigaţiile cu rezultate negative, în condiţiile existenţei simptomelor descrise mai sus, sugerează diagnosticul de dispepsie nonulceroasă.

3. DILATAŢIA GASTRICĂ ACUTĂ

Se manifestă prin durere severă şi ascuţită şi distensie, localizate în epigastru şi hipocondrul stîng. Debutul este brusc şi poate fi asociat cu eructaţii, greaţă şi vărsături. Hipocondrul stîng devine destins şi timpanic la percuţie şi există sensibilitate la palpare în tot etajul abdominal superior. Se pot observa: clapotajul gastric, stare de nutriţie precară, tendinţa la lipotimie în ortostatism şi paloare. Se constată, de asemenea: hipotensiune, transpiraţii, semne de hiponatremie si hipopotasemie. Radiografia abdominală standard va evidenţia o dilataţie masivă a stomacului, cu nivel hidroaeric. Dacă nu se instituie tratamentul, vărsăturile sînt aspirate în arborele bronşic şi produc o complicaţie redutabilă: pneumonia de aspiraţie. Dilataţia gastrică acută apare după anestezie, intervenţii chirurgicale, traumatisme, imobilizarea în aparate gipsate, pneumonie severă, cetoacidoză diabetică, utilizarea de anticolinergice şi după ingestia excesivă de alimente la pacienţii cu anorexie nervoasă. Creşterea marcată a presiunii intragastrice determină apariţia durerii severe din hipocondrul stîng care, dacă nu este tratată prin introducerea unei sonde nasogastrice şi aspiraţie, poate duce la gangrenarea peretelui gastric şi la perforaţie.

4. VOLVULUSUL GASTRIC ACUT

Se manifestă prin durere severă şi continuă şi distensie epigastrică şi în hipocondrul stîng, vărsături frecvente şi efort de vomă, cu eliminarea mai ales de salivă şi mai puţin de conţinut gastric. Este imposibilă introducerea unei sonde nasogastrice dincolo de esofagul distal. Radiologic, sînt evidenţiate două nivele hidroaerice în etajul abdominal superior. Administrarea orală a unei substanţe de contrast hidrosolubile va ajuta la vizualizarea obstrucţiei esofagului distal sau va evidenţia volvulusul, cu o porţiune de stomac intratoracică si alta intraabdominală. Această afecţiune apare la pacienţii cu hernie paraesofagiană, eventraţie a hemidiafragmului stîng sau paralizie frenică stîngă şi la pacienţii cu un diafragm ascensionat secundar unei pneumectomii. Tratamentul necesită decompresie gastrică, cura chirurgicală a herniei şi gastropexie. Eşecul diagnosticului şi tratamentului acestei afecţiuni are ca urmare gangrena şi perforaţia stomacului.

5. **A. Colica biliară acută.** Durerea începe brusc şi creşte în intensitate în cîteva secunde sau minute. Aceasta este de obicei continuă, dar se pot suprapune exacerbări dureroase peste durerea de fond. Durerea este descrisă ca fiind surdă sau cu caracter de presiune. Anorexia, greaţa, vărsăturile şi transpiraţiile sînt simptome însoţitoare. Durerea este localizată în epigastru, dar în 10% din cazuri apare doar în

hipocondrul stîng sau iradiază de-a lungul marginii inferioare a hemitoracelui stîng spre regiunea scapulară. Durerea durează 2-6 ore şi este, de obicei, calmată de administrarea unică de meperidină injectabilă sau dispare spontan. Cei mai mulţi pacienţi sînt agitaţi, se mişcă mult căutînd ameliorarea durerii şi o mică parte din ei stau nemişcaţi în pat. Examenul obiectiv relevă o formaţiune nedureroasă, moale, în hipocondrul drept sau uşoară sensibilitate la palpare în epigastru şi sub rebordul costal. Ecografia va detecta calculi biliari la 95% din pacienţii cu această afecţiune.

B. Colecistita acută. Această afecţiune debutează ca o criză de colică biliară. După 2-6 ore, durerea cedează pentru a reapare după două sau mai multe ore. După puţin timp apar febra, frisoanele, transpiraţiile, vărsăturile şi starea de prostraţie. Durerea şi febra pot persista 3-10 zile. După primele 10-12 ore, apare sensibilitate la palpare în hipocondrul drept şi/sau stîng şi epigastru şi apărare musculară în aceleaşi zone. Scintigrafia cu DISIDA sau HIDA (acizi iminodiacetici N-substituiţi marcaţi cu 99mTc) va indica lipsa vizualizării colecistului în 95% din cazuri. Ecografia abdominală obiectivează o îngroşare a peretelui colecistului, calculi veziculari şi un semn Murphy ecografic pozitiv. Durerea dispare după colecistectomie.

6. PANCREATITA ACUTĂ

Se manifestă prin apariţia unei dureri continue, moderate pînă la severe, în epigastru şi hipocondrul stîng. Aceasta este surdă sau are caracter de arsură. Poate iradia spre coloana vertebrală şi poate fi ameliorată parţial de aplecarea înainte a toracelui sau de decubitul în flexie, în poziţie fetală. Durerea este intensificată, uneori, în decubit dorsal sau prin hiperextensia spatelui. Apar frecvent anorexie, greaţă, vărsături, transpiraţii, febră şi frisoane. Hipovolemia este anunţată de sincopă, de astenie şi de incapacitatea de a sta in ortostatism (lipotimie). Această afecţiune este provocată de abuzul de băuturi alcoolice, de calculii biliari ce traversează canalul coledoc şi de leziunile obstructive oculte ale canalului coledoc în porţiunea sa distală sau ale canalului pancreatic. Diagnosticul afecţiunilor cauzale necesită efectuarea colangio-pancreatografiei endoscopice retrograde (CPER) pentru detectarea calculilor, tumorilor mici, pseudochisturilor pancreatice, a dilataţiilor de coledoc, a pancreasului divisum, a spasmului sau stenozei sfincterului Oddi. Alte cauze pot fi: medicamentele, hipercalcemia şi hipertrigliceridemia. Dozarea amilazei serice poate susţine diagnosticul. Creşterea amilazemiei survine la sfîrşitul primei zile şi persistă 3-10 zile. Sensibilitatea acesteia pentru pancreatită este de 70-92%. Nivelurile serice ale lipazei sînt ridicate în 87% din cazuri. În prezenţa unei amilazemii normale, efectuarea unei examen CT va evidenţia un pancreas de dimensiuni crescute, cu edem peripancreatic, hemoragie şi necroză, confirmînd diagnosticul de pancreatită acută.

7. ABCESUL SUBFRENIC STÎNG

Durerea se localizează în hipocondrul stîng şi poate iradia în umărul stîng. În unele cazuri, durerea este absentă. De obicei, febra, frisoanele şi scăderea ponderală sînt prezente. Cele mai multe cazuri survin la 3-6 săptămîni după o intervenţie chirurgicală pentru afecţiuni ale colonului, stomacului, coledocului sau splinei. Perforaţia ulcerului gastric sau duodenal, pancreatita acută sau diverticulita acută pot genera un abces subfrenic. Există sensibilitate la palpare şi apărare musculară în hipocondrul stîng şi/sau durere la percuţie a spaţiilor intercostale inferioare stîngi. Hemidiafragmul stîng este ascensionat şi imobil; este posibilă apariţia unei dureri pleurale diafragmatice stîngi şi/sau a unei dureri în umărul stîng, asociată cu tuse uscată, neproductivă. La nivelul hemitoracelui inferior stîng sînt prezente, uneori, focare atelectatice, pneumonice şi un revărsat pleural. Diagnosticul este confirmat prin tomografie computerizată şi prin drenaj chirurgical efectuat sub protecţie de antibiotice administrate parenteral.

8. AFECŢIUNILE COLONULUI (SINDROMUL FLEXURII SPLENICE)

A. Colonopatia funcţională. Durerea persistentă, surdă, cu sediul în hipocondrul stîng, ameliorată, în unele cazuri, de emisia de scaun şi gaze se poate datora distensiei sau spasmului flexurii splenice a colonului (*sindromul flexurii splenice*). Poate exista sensibilitate uşoară la palpare, fără apărare musculară. Ingestia de alimente agravează durerea sau poate să nu aibă nici un efect. Pacienţii prezintă diaree şi/sau constipaţie - sau au un tranzit intestinal normal, ca frecvenţă şi consistenţă a scaunelor. Sînt des întîlnite scaunele cu aspect de „bile", „panglică", sau „creion" şi acestea pot alterna cu scaune de dimensiuni şi formă normale. Durerea survine în crize ce continuă zilnic, timp de săptămîni sau luni, dispărînd apoi spontan. Poate dura minute sau ore, după care dispare, pentru a reapărea în ziua următoare. În unele cazuri, durerea persistă fără perioade de acalmie, timp de săptămîni sau luni. Durerea poate fi nocturnă, trezind bolnavul din somn. Nu există anemie, sînge în scaun sau creşteri ale VSH. Utilizarea de metamucil şi de anticolinergice poate determina ameliorarea simptomatică la o mică proporţie de pacienţi. Aceasta este cea mai frecventă cauză de durere în hipocondrul stîng întîlnită în clinică Distensia cu balon a colonului stîng reproduce, uneori, durerea tipică la aceşti pacienţi.

B. Diverticulita acută. Durerea cu sediul în hipocondrul stîng datorată acestei afecţiuni este rară, deoarece majoritatea acceselor din cursul acestei boli implică sigmoidul. Se poate manifesta prin durere continuă şi persistentă, febră, frisoane, alternanţă constipaţie-diaree, scaune sanguinolente. Pot apărea, de asemenea, durere posterioară, situată la acelaşi nivel, greaţă şi vărsături. Există, de obicei, sensibilitate la palpare şi la decompresiunea bruscă a peretelui abdominal şi apărare

musculară în hipocondrul stîng. Leucocitoza este de 11.000-15.000 elemente/mm³ (36% din cazuri). Examenul CT poate fi utilizat precoce în evoluția bolii, cînd endoscopia și irigografia sînt contraindicate. Îngroșarea localizată a peretelui colonic și densitatea crescută a grăsimii pericolice ajută la stabilirea diagnosticului. Colonoscopia este utilă pentru excluderea carcinomului, dar trebuie efectuată după o săptămînă de tratament. O clismă baritată sau utilizînd o altă substanță de contrast hidrosolubilă va putea fi efectuată în cea de-a doua săptămînă și va evidenția diverticuli, fistule sau tracturi sinusale, abcese, o masă pericolică sau o scurgere a substanței de contrast. Majoritatea cazurilor trebuie tratate prin oprirea alimentației și administrarea de lichide și antibiotice intravenos. Intervenția chirurgicală este rezervată pacienților cu crize recurente, cu suspiciune de carcinom, cu simptome legate de tractul urinar, cu obstrucția și perforația colonului și pentru pacienții cu vîrsta sub 55 ani.

C. Carcinomul flexurii splenice și al colonului descendent proximal. O durere colicativă în hipocondrul drept, însoțită de constipație, de scaune cu aspect de „panglică" sau „creion", de zgomote intestinale în etajul abdominal inferior și de durere în fosa iliacă stîngă pot fi datorate unei obstrucții parțiale produse de un carcinom stenozant sau de o strictură secundară unei diverticulite sau unei colite ischemice. Poate exista și distensia abdomenului inferior. Diagnosticul este confirmat de irigografie sau de colonoscopie. Perforația acută a carcinomului colonului descendent proximal provocă durere severă, constantă, ascuțită sau surdă; pot apărea: febră, frisoane și semne de peritonită localizată. Radiografia abdominală simplă arată pneumoperitoneu. Irigografia identifică tumora, iar colonoscopia însoțită de biopsie va preciza diagnosticul histologic. Într-un prim timp operator, segmentul de colon afectat va fi rezecat, practicîndu-se colostomă proximală, capătul distal fiind închis prin procedura Hartmann (drenajul abdominal este obligatoriu). Continuitatea va fi restabilită într-un timp operator ulterior.

D. Colita. Se poate manifesta printr-o durere cu debut brusc, surdă sau cu caracter de arsură în hipocondrul drept și, uneori, în fosa iliacă stîngă. Sînt prezente diareea, rectoragia cu eliminare de sînge roșu, proaspăt sau scaunele muco-sanguinolente, precum și sensibilitatea la palpare a abdomenului. Frecvent, apar febra, frisoanele, vărsăturile și leucocitoza. Colonoscopia poate evidenția o mucoasă friabilă, cu sîngerare difuză, acoperită de un exsudat albgălbui (colită ulceroasă), cu ulcere discrete cu pseudomembrane (colita cu *Clostridium difficile*), cu leziuni polipoide sau nodulare, albastru închis, cu ulcerații și pseudomembrane (colită ischemică) sau cu ulcere profunde și leziuni insulare (boală Crohn).

Irigografia va identifica multe impresiuni nodulare („în amprentă") datorate colitei ischemice; un aspect granular difuz și pliuri neregulate ale mucoasei datorate ulcerațiilor mucoase (colită ulcerativă) sau ulcerații profunde în „piatră de rîu" ale mucoasei și zone indemne insulare (boala Crohn).

9. AFECȚIUNILE RENALE

A. Abcesul cortical renal. Durerea localizată în hipocondrul și flancul stîng poate surveni la unii pacienți cu această afecțiune. Se constată sensibilitate la palpare sub rebordul costal stîng, dar fără apărare musculară. Majoritatea abceselor corticomedulare sînt secundare pielonefritei acute. Urina conține leucocite, cilindri leucocitari și bacterii gram negative. Dacă abcesul este cortical și secundar unei bacteriemii stafilococice, urina este normală, cu uroculturi negative. Pacienții cu ambele tipuri de abces sînt febrili, au frisoane și acuză durere în hipocondrul și flancul stîng. Dacă este prezent un abces corticomedular, apar frecvent semne de implicare a căilor urinare inferioare (polakiurie și disurie). Ecografia și tomografia computerizată identifică și localizează abcesul. Pentru vindecare, sînt necesare doze mari de antibiotice administrate parenteral și drenaj pe cateter percutan sau drenaj chirurgical.

B. Abcesul perinefretic. Abcesul perinefretic se datorează, în general, rupturii unui abces cortical în spațiul perirenal. Se manifestă prin durere spontană și la palpare în hipocondrul și flancul stîng, febră, frisoane și, în unele cazuri, prin polakiurie. Examenul CT va evidenția o masă perirenală de densitate scăzută, cu dispariția planurilor adiacente de țesuturi moi, și nivele hidroaerice. De obicei, sînt necesare antibioterapia intravenoasă și drenajul chirurgical. Rata mortalității în abcesul perirenal este aproximativ 50%. Calculii renali și pielonefrita acută sînt cauze rare de durere cu sediul în hipocondrul stîng iar dacă aceasta apare, va fi asociată cu durere în flancul stîng.

C. Infarctul renal. Se manifestă prin debutul brusc al unei dureri severe și ascuțite în hipocondrul sau flancul stîng. Pot apărea hematurie macroscopică și microscopică, greață și vărsături. Febra survine în a doua zi, dar poate persista mai multe zile. Concentrațiile serice ale GOT și LDH sînt crescute. Angiografia este necesară pentru stabilirea diagnosticului. Ocluzia embolică a arterei renale se produce la pacienții cu stenoză mitrală cu fibrilație atrială, infarct miocardic sau miocardită cu trombi murali, embolii cu material desprins din plăcile de aterom aortice sau la bolnavi cu endocardită.

10. DIVERTICULITA ȘI PERFORAȚIA JEJUNALĂ

Diverticulii jejunali sînt de obicei asimptomatici. Dacă survine inflamația sau perforația, apar durerea în hipocondrul stîng și semnele de iritație peritoneală. În hipocondrul stîng poate apărea o formațiune sensibilă la palpare și anume un abces. Clisma baritată detectează

diverticulul şi evidenţiază perforaţia. Tratamentul chirurgical, cu drenajul abcesului şi rezecţia diverticulului se impune pentru vindecare.

11. PLEUREZIA SECUNDARĂ PNEUMONIEI SAU INFARCTULUI LOBULUI PULMONAR INFERIOR STÎNG

Apare o durere continuă, severă, ascuţită sau surdă, în hipocondrul stîng; aceasta este însoţită de o durere cu caracter pleural, cu sediul în hemitoracele anterolateral stîng şi în umărul stîng. Febra şi tusea sînt simptome frecvent asociate. Poate fi prezentă sputa ruginie sau purulentă (pneumonie), sputa hemoptoică (infarct) sau sputa mucoasă (pneumonii cu *Mycoplasma*, pneumonii cu *Legionella* sau pneumonii virale). Durerea abdominală nu este ameliorată de nici o manevră, dar poate fi intensificată de tuse şi palpare. După cîteva ore, apare, eventual, distensia abdominală prin dezvoltarea unui ileus paralitic. Există sensibilitate la palpare şi apărare musculară în hipocondrul stîng. Hemidiafragmul stîng este ascensionat. Poate exista un suflu tubar şi matitate la percuţie, precum şi raluri în baza pulmonară stîngă. În unele cazuri, sînt prezente doar raluri bronşice şi alveolare. O radiografie toracică va arăta semne de condensare în lobul pulmonar inferior stîng sau un infiltrat pulmonar triunghiular cu baza la pleură. Se poate semnala un mic revărsat pleural. La pacienţii cu infarct pulmonar, există un istoric recent de imobilizare (călătorii îndelungate cu automobilul sau avionul, intervenţii chirurgicale sau sarcină, imobilizarea unui membru inferior) de insuficienţă cardiacă sau de neoplasm. O scintigrafie pulmonară de ventilaţie-perfuzie va demonstra existenţa unuia sau a mai multor infarcte pulmonare. Antibioterapia rezolvă durerea toracoabdominală în 48 de ore, dacă problema de bază este pneumonia. Tratamentul anticoagulant va avea efect benefic la pacienţii cu boală tromboembolică. Precauţia majoră este de a nu supune aceşti pacienţi unor intervenţii chirurgicale pe baza semnelor abdominale, pînă cînd nu s-a realizat o examinare atentă, clinică şi radiologică, a toracelui. Pleurezia lupică şi cea tuberculoasă pot avea manifestări similare. În aceste afecţiuni apare un exudat pleural, în absenţa infiltratelor pulmonare.

12. COSTOCONDRITA

Această afecţiune determină durere continuă, persistentă şi sensibilitate la palparea cartilajelor costale, ale arcurilor costale inferioare stîngi şi a regiunii parasternale inferioare stîngi. Mişcările toracelui şi braţului intensifică durerea. Examenul obiectiv este negativ, cu excepţia durerii locale la palpare. Acroşarea cu degetele mîinii stîngi şi tracţionarea uşoară a rebordului costal va intensifica sau reproduce durerea (manevra de acroşare) şi va confirma diagnosticul. Etiologia costocondritei este necunoscută. Unele cazuri se datorează utilizării excesive a muşchilor toracici la cei ce lucrează la benzi de asamblare; alte cazuri nu au însă o cauză evidentă. Restul examenului fizic, testele de laborator şi radiografia toracică şi de grilaj costal sînt normale. Această afecţiune apare şi dispare fără un motiv evident. Medicamentele antiinflamatorii nesteroidiene pot fi utilizate ca tratament simptomatic în cazurile severe.

CAPITOLUL

19 DUREREA ACUTĂ UNILATERALĂ LA NIVELUL FLANCULUI ŞI UNGHIULUI COSTOVERTEBRAL

☐ LISTA DIAGNOSTICELOR POSIBILE

1. Durerea de origine renală
   - A. Colica renală
   - B. Durerea renală necolicativă
     1. Pielonefrita acută
     2. Abcesul corticomedular renal
     3. Abcesul cortical renal (Carbunculul renal)
     4. Abcesul perinefretic
     5. A. Glomerulonefrita poststreptococică
        B. Glomerulonefrita rapid progresivă
        C. Nefropatia cu Ig A
     6. A. Nefrita interstiţială acută
        B. Nefropatia prin abuz de analgezice
        C. Sindromul lombalgie-hematurie
     7. Infarctul renal datorat emboliei, disecţiei arterei renale sau trombozei
     8. A. Boala polichistică renală
        B. Rinichiul spongios medular
     9. Cancerul renal
2. Durerea miofascială
3. Fracturi costale prin efort de tuse
4. Pleuritele
   - A. Pleurita asociată pneumoniei bacteriane
   - B. Pleurita asociată emboliei pulmonare
   - C. Pleurezia virală sau bacteriană
   - D. Pleurezia tuberculoasă
   - E. Pleurita lupică
5. Hemoragia (apoplexia) suprarenaliană intratumorală
6. Osteomielita osului iliac
7. Herpesul zoster
8. Durerea unilaterală dreaptă
   - A. Apendicita acută retrocecală
   - B. Durerea cu caracter pleural din:
     1. Ulcerul duodenal
     2. Colecistita acută
9. Durerea unilaterală stîngă
   - A. Regiunea lombară şi fosa iliacă stîngă
     1. Diverticulita
     2. Carcinomul de colon
   - B. Regiunea lombară şi hipocondrul stîng
     1. Infarctul splenic
     2. Abcesul splenic

☐ REZUMAT

Colica renală determină o durere lancinantă, ascuţită, în unghiul costovertebral şi în flanc ce iradiază în etajul abdominal inferior şi dincolo de el (în testicule sau în perineu la femei). Se pot asocia anorexia, greaţa şi vărsăturile. Suferinţa

pacienților este atît de mare încît se zvîrcolesc în pat, se plimbă prin cameră sau fac băi fierbinți. Contrar acestora, pacienții cu un proces inflamator acut preferă să stea întinși, nemișcați pentru a nu-și accentua disconfortului prin mobilizare. Pentru ameliorarea durerii sînt necesare analgetice opioide. Durerea debutează brusc și atinge intensitatea maximă în decurs de cîteva secunde. În timp, durerea se accentuează sau diminuă în intensitate și rareori cedează complet, cu excepția cazului în care calculul sau cheagul de sînge din ureter trece în vezica urinară. Pacienți au starea generală alterată și prezintă sensibilitate la palpare în unghiul costo-vertebral și în etajul abdominal inferior, fără apărare musculară. Calculii renali conțin frecvent calciu (80-90% din cazuri) și sînt vizualizați pe radiografia abdominală (pe gol). Urografia intravenoasă va arăta absența funcției renale de partea dureroasă. Excreția tardivă a substanței de contrast de către rinichiul afectat (la 1-4 ore de la injectare) poate opacifia ureterul pînă la sediul obstrucției. Colica renală determinată de un calcul sau de un cheag se asociază cu hematurie macroscopică sau microscopică (60-90% din cazuri). Necroza papilară renală se însoțește frecvent de piurie, hematurie și bacteriurie.

O durere mai puțin severă, surdă și continuă, cu sediul lombar, în flanc și uneori în etajul abdominal superior este prezentă în *infecțiile bacteriene acute ale rinichiului*. Unghiul costo-vertebral este sensibil la palpare. Cele mai frecvente cauze sînt: febra, frisoanele, transpirațiile abundente, greața și vărsăturile. Urina conține leucocite izolate sau grupate, cilindrii leucocitari și bacterii. Răspunsul la antibioterapia parenterală este, de obicei, prompt. Dacă acest tratament nu dă rezultate, trebuie suspectat un *abces corticomedular renal* sau *obstrucția căilor urinare*, impunîndu-se efectuarea ecografiei sau tomografiei computerizate renale. Abcesele mari necesită drenaj percutan sau chirurgical.

Abcesele corticale renale pot fi secundare diseminării hematogene a unei infecții bacteriene cutanate sau osoase. Stafilococii se localizează în cortexul renal și inițiază procesul inflamator. În această afecțiune apare durere persistentă în flanc și unghiul costo-vertebral, spasm muscular local, sensibilitate la palpare, frisoane, febră ridicată, putîndu-se palpa o formațiune dureroasă în flanc. Urina este de obicei limpede (70-80 % din cazuri) cu excepția cazului în care abcesul comunică cu un calice deversînd în urină leucocite și bacterii. Hemoculturile sînt negative. Diagnosticul poate fi confirmat ecografic sau prin examen CT abdominal. Tratamentul impune antibioterapie parenterală, cu antibiotice antistafilococice sau active pe alte microorganisme implicate și eventual drenajul abcesului.

Abcesul perinefretic este rezultatul rupturii unui abces renal în spațiul perirenal. Sînt prezente durerea spontană și la palpare și o senzație de tensiune în flanc. Se mai asociază transpirații și febră. De partea afectată se evidențiază: scăderea excursiilor diafragmului, matitate și diminuarea murmurului vezicular la baza toracelui posterior. Radiografia pulmonară arată ascensionarea diafragmului și existența unui revărsat pleural. Examenul CT abdominal evidențiază abcesul, sub forma unei mase cu perete gros și centru lichidian, situată adiacent rinichiului, în spațiul perinefretic. Pentru tratamentul eficient al acestei afecțiuni cu potențial letal, sînt necesare: drenajul (uneori nefrectomia) și antibioterapia parenterală.

Unii pacienți prezintă pielonefrită rezistentă la tratament, cu febră de origine nedeterminată, fără durere, cu stare generală alterată, fără semne localizate. În această ultimă situație, efectuarea unei scintigrafii cu leucocite marcate cu indiu (^{111}In) va atrage atenția asupra regiunii perirenale.

Glomerulonefrita acută afectează mai ales copilul mare și adolescentul. Debutul este brusc sau insidios, cu apariția de urini tulburi și hipercrome, edem facial și al mîinilor și hipertensiune arterială. Poate exista o durere surdă și sensibilitate la palpare în una sau în ambele loje renale. Durerea este de intensitate mică și nu apare în toate cazurile. Urina conține frecvent leucocite, hematii, cilindri și proteine. Nivelul creatininei serice crește peste 2 mg/100 ml, la peste 50% din pacienți. Dispneea cu ortopnee survine datorită retenției saline și insuficienței cardiace. *Glomerulonefrita rapid progresivă* este o afecțiune a adultului vîrstnic (vîrsta medie 56 ani). Este posibilă apariția unei dureri persistente cu sediul lombar și în flancuri, uni- sau bilateral, dar ea nu este prezentă în toate cazurile. Edemele și hipertensiunea sînt rare. Urina este brună sau tulbure și conține cilindri hematici și granuloși, hematii, leucocite și proteine. Poate surveni oligurie. Biopsia renală va evidenția multipli glomeruli cu proliferări semilunare. *Nefropatia cu IgA* (boala Berger) poate provoca durere continuă și sensibilitate la palpare în zona lombară și în flancuri, uni- sau bilateral. Ea apare în timpul unor infecții ale căilor respiratorii superioare sau a unor afecțiuni gripale. Simptomul major este reprezentat de prezența urinilor tulburi, brune sau cenușii. Edemul facial și al mîinilor și hipertensiunea se întîlnesc la mai puțin de 50% din pacienți. Concentrația creatininei serice poate depăși 2 mg/100 ml în 25% din cazuri. Urina conține hematii și cilindri hematici. Biopsia renală evidențiază depozite de IgA în mezangiul multor glomeruli. Unii glomeruli prezintă segmente cu proliferare mezangială.

Nefrita interstițială acută apare la pacienți cărora li s-au administrat anumite antibiotice, diuretice sulfamidice, anticoagulante, tuberculostatice și alte medicamente. Simptomele apar la 3 pînă la 35 zile de la inițierea terapiei cu medicamentul incriminat. Se constată dureri spontane și sensibilitate la palpare cu sediul lombar și în flancuri, uni sau bilateral și de hematurie macroscopică și microscopică. Se mai înregistrează febră, frisoane, erupție maculară și eozinofilie. Urina conține hematii, granulocite și eozinofile. Urocultura este de obicei negativă. Concentrațiile serice ale creatininei și ureei au valori crescute. Întreruperea administrării medicamentului respectiv conduce la rezolvarea simptomatologiei.

Consumul abuziv de analgetice determină debutul insidios al insuficienței renale cronice. Infecția renală esete o condiție frecvent asociată. Toxicitatea medicamentelor produce necroză papilară acută. Pasajul fragmentelor tisulare de-a lungul ureterului poate provoca o colică renală similară celei produse

în litiaza ureterală. În plus, durerea în flanc prin obstrucţie ureterală poate surveni, la un număr mic de pacienţi, datorită unui carcinom al epiteliului de tranziţie cu localizare ureterală sau bazinetală. Astfel de leziuni sînt mai frecvente la pacienţii care consumă în mod excesiv analgezice.

La femeile tinere ce consumă *contraceptive orale* apar uneori dureri lombare uni- sau bilaterale, însoţite de hematurie. Întreruperea acestei medicaţii duce la rezoluţia rapidă a sindromului.

Infarctul renal debutează frecvent prin durere, apărută brusc, severă, ascuţită, continuă, cu sediul lombar şi în flanc şi asociată cu sensibilitate la palpare. Ea poate simula o colică ureterală. Apare, de regulă, hematurie microscopică şi, rar, hematurie macroscopică. Nivelurile serice ale lactic dehidrogenazei, fosfatazei alcaline şi al aspartat aminotrasferazei (GOT) cresc mult peste valoarea normală, reflectînd eliberarea acestor enzime de către celulele renale ischemiate. Examenul CT renal cu substanţă de contrast va evidenţia structuri celulare normale cu absenţa excreţiei substanţei de contrast de partea afectată. Arteriografia renală va constata obstrucţia arterei renale. Ocluzia arterei renale poate fi provocată de emboli de origine cardiacă, de tromboză sau de disecţia arterei. Pacienţii cu fibrilaţie atrială paroxistică sau cronică, cu infarct miocardic recent, cu anevrism ventricular, endocardită sau cu cardiomiopatie au risc crescut de embolie. Hipertensiunea arterială cronică sau tranzitorie este asociată frecvent cu infarctul renal.

Pacienţii cu *rinichi polichistic* se prezintă la medic cu durere în flanc şi cu mase renale palpabile bilateral. Poate exista sensibilitate locală la palpare. Durerea, produsă prin calculi renali sau prin infecţie, este frecventă în această afecţiune. Este prezentă hematuria macroscopică sau microscopică. Diagnosticul clinic, care se bazează pe palparea bilaterală a unor formaţiuni nodulare în abdomenul superior şi în flancuri, va fi confirmat prin examen ecografic şi CT de abdomen.

Urografia intravenoasă efectuată la pacienţi cu *rinichi spongios medular* evidenţiază chisturi mici în medulara renală. Frecvent, pacienţii acuză colică renală produsă prin litiază sau durere spontană şi la palpare în flancuri datorată pielonefritei.

Carcinomul renal se poate manifesta prin hematurie macroscopică sau microscopică (50-60 % din cazuri), durere spontană şi la palpare în flanc (25-30 %) sau prin palparea unei formaţiuni în flanc. Diagnosticul este pus prin ecografie sau examen CT cu substanţă de contrast. O mică proporţie din pacienţi au una sau mai multe din următoarele modificări patologice: anemie sau eritrocitoză, febră, embolie pulmonară, hipertensiune arterială şi scădere ponderală.

Durerea musculară din regiunea toracolombară, este asociată cu sensibilitate locală la palpare avînd caracter difuz sau focal, pacientul arătînd cu degetul un punct declanşator („trigger"). Presiunea exercitată în punctele „trigger" reproduce durerea. O anumită mişcare a spatelui, cum ar fi flexia, extensia sau rotaţia trunchiului, poate accentua disconfortul. Examenul de urină şi radiografia renală sînt normale.

Fractura costală prin efort de tuse se datorează unui acces violent de tuse la pacienţi cu bronşită sau cu pneumonie. Este prezentă durerea la palparea coastelor XI sau XII. Durerea este persistentă şi continuă şi este agravată de inspirul profund şi de poziţia în decubit lateral pe partea afectată.

Pleurita provoacă durere unilaterală la baza toracelui posterior şi în flancul de aceeaşi parte, intensificată de inspirul profund şi de anumite mişcări ale corpului. La nivelul regiunii dureroase se poate ausculta o frecătură pleurală. *Pneumonia* cu tuse productivă, febră şi frisoane se află la originea unor forme de pleurită. *Embolia pulmonară şi infarctul* pulmonar determină de asemenea pleurită. Scintigrafia pulmonară de ventilaţie-perfuzie şi/sau o angiografie pulmonară vor ajuta la confirmarea diagnosticului de embolie pulmonară. Pleurita se poate datora şi unor infecţii virale.

La pacienţii cu pleurită de etiologie virală, scintigrafia pulmonară de perfuzie este negativă sau are un aspect nespecific. *Tuberculoza* poate produce febră, durere pleuritică şi revărsat pleural la adultul tînăr. Biopsia pleurală este, în general, necesară pentru diagnostic deoarece bacilul Koch este dificil de izolat din lichidul pleural. Lupusul eritematos sistemic determină pleurezie. În acest caz lichidul pleural conţine celule lupice şi/sau anticorpi antinucleari într-un titru mai mare de 1/160.

Durerea pleurală dreaptă poate apărea în regiunea toracică inferioară posterolaterală secundar unui ulcer peptic sau unei colecistite acute. Durerea toracică va răspunde la tratamentul ulcerului cu antiacide şi blocante de receptori H_2 sau la tratamentul colecistitei cu lichide şi antibiotice administrate intravenos.

Debutul brusc al unei dureri severe spontane şi la palpare, localizată unilateral în flanc şi lombă, însoţită de hipotensiune, febră şi insuficienţă respiratorie prin edem pulmonar necardiogen, poate fi secundar unor hemoragii dintr-un feocromocitom (*apoplexia adrenală*). Acest tip de durere este intensificată de inspirul profund şi de mobilizare; de obicei, ameliorarea sa necesită administrarea de analgezice opioide. O durere asemănătoare survenită la bărbaţi cu sindrom feminizant sau cu sindrom Cushing sau la femeile cu sindrom virilizant şi sindrom Cushing sugerează o hemoragie apărută la nivelul unui carcinom corticosuprarenalian.

Osteomielita osului iliac produce durere spontană şi la palpare în fosa iliacă şi în flanc cu limitarea extensiei membrului inferior de aceeaşi parte, cu febră ridicată, frisoane, greaţă şi vărsături. Mişcările corpului şi ale membrului pelvin afectat accentuează durerea abdominală şi din flanc. Durerea fesieră şi sciatică sînt posibile. Radiografia de bazin este negativă, dar scintigrafia osoasă, cu leucocite marcate cu galiu, examenul CT sau RMN pot localiza procesul inflamator iliac. Cazurile de osteomielită iliacă subacută ce nu răspund la antibioterapia intravenoasă în decurs de 72 de ore trebuie biopsiate, pentru a se exclude sarcomul Ewing. *Herpesul zosterian* determină o durere unilaterală în „bandă" ce interesează flancul şi abdomenul. Durerea este descrisă ca avînd caracter permanent sau sub formă de arsură şi poate fi

TABELUL INCIDENȚEI BOLILOR

INCIDENȚA LA 100.000 (APROXIMATIVĂ)

Frecvente(>100)	Frecvență medie (>5-100)	Rare (>0-5)
Colica renală	Abcesul renal corticomedular	Abcesul cortical renal (carbunculul renal)
Pielonefrita acută	Glomerulonefrita poststreptococică	Abcesul perinefretic
Durerea miofascială	Nefropatia cu Ig A	Glomerulonefrita rapid progresivă
Fractura prin tuse	Nefrita interstițială acută	Infarctul renal
Pleurita datorată pneumoniei sau emboliilor	Nefropatia prin abuz de analgezice	Pleurezia tuberculoasă
Pleureziile din infecțiile virale	Sindromul lombalgie-hematurie	Tumori cortico-suprarenale cu hemoragie
	Boala polichistică renală	Osteomielita iliacă
	Rinichiul spongios medular	Apendicita retrocecală
	Carcinomul renal	Infarctul splenic
	Diverticulita	Abcesul splenic
	Carcinomul de colon complicat cu perforație	
	Herpes zoster	
	Durerea pleurală datorată ulcerului duodenal și colecistitei acute	
	Pleurezia lupică	

însoțită de prurit. La 3-4 zile după debutul durerii, își face apariția o erupție veziculară și ulcero-crustoasă la nivelul zonei dureroase. Aceste leziuni nu depășesc linia mediană.

Durerea cu sediul în flancul și fosa iliacă dreaptă poate fi provocată de *apendicita acută retrocecală*. Durerea viscerală mediană poate să nu preceadă durerea localizată în dreapta. Sensibilitatea la palpare este prezentă în fosa iliacă dreaptă, în flanc și lombar, deasupra crestei iliace. Apare, anorexie, subfebrilitate precum și leucocitoză.

Durerea cu sediul în fosa iliacă și flancul stîng asociată cu febră, anorexie și vărsături poate fi consecința unei *diverticulite acute* sau perforării unui *carcinom de colon*. Pacientul poate prezenta sensibilitate la palpare în fosa iliacă, apărare musculară; manevra Blumberg poate fi pozitivă. Diagnosticul poate fi confirmat prin examen CT abdominal sau irigografie cu presiune mică a substanței de contrast. Carcinomul poate fi detectat și biopsiat prin colonoscopie.

Infarctul splenic determină durere în hipocondrul și flancul stîng, intensificată de inspirul profund sau de trepidații. Se asociază frecvent durere în umărul stîng. Febra este mică, atunci cînd este prezentă. Această afecțiune apare cel mai frecvent la pacienții cu siclemie sau cu tara siclemiei sau la cei cu *boli mieloproliferative* ca leucemia cronică mieloidă și metaplazia mieloidă.

Un *abces splenic* se poate afla la originea unei splenomegalii dureroase spontan și la palparea hipocondrului și flancului stîng. Febra, frisoanele și sensibilitatea la palpare în hipocondrul stîng sînt adesea prezente. Diagnosticul poate fi confirmat de scintigrafia cu galiu, examenul CT abdominal sau RMN.

☐ DESCRIEREA AFECȚIUNILOR ENUMERATE

1. DUREREA DE ORIGINE RENALĂ

A. Colica renală. Durerea provocată de un calcul bazinetal sau ureteral îmbracă aspectul *colicii renale*. În contrast cu durerea colicativă intermitentă din travaliu sau din ocluzia intestinală, durerea din colica renală atinge intensitatea maximă în cîteva secunde („foarte severă" sau „sfîșietoare") și persistă pentru o perioadă variabilă de timp (de la cîteva minute la mai multe ore), interval în care pot apărea episoade dureroase de intensitate mai mare. Durerea a fost descrisă ca fiind mai severă decît cea din timpul travaliului. Doze mari de meperidină nu o pot calma complet. Pacientul se zvîrcolește în pat, se plimbă prin cameră sau stă într-o baie cu apă caldă sau cu picioarele ridicate pe perete, în speranța ameliorării durerii. Acest comportament este diferit de cel al pacientului ce prezintă un proces inflamator acut și care preferă să stea întins, nemișcat, datorită faptului că disconfortul său se accentuează odată cu mobilizarea.

Durerea are sediul inițial lombar și iradiază anterior, de-a lungul flancului către hipogastru, testicule și penis sau în perineu la femei. Urina examinată într-un vas de sticlă, la lumină, poate fi roșie, rozată sau galbenă cu flocoane roșietice. Hematuria microscopică apare la 60-90% din pacienții cu durere declanșată de un calcul renal. (Absența hematuriei nu exclude această afecțiune). Anorexia, greața și vărsăturile pot însoți durerea. Urografia intravenoasă va evidenția întîrzierea sau absența excreției substanței de contrast în căile urinare de partea afectată (90% din cazuri). Sensibilitatea la palpare este evidentă în unghiul costo-vertebral. După eliminarea calculului, durerea dispare în 36 de ore.

Ameliorarea durerii poate avea loc spontan după 1-3 zile de la debut. Dacă nu s-a eliminat calculul, durerea recidivează intermitent pînă cînd acest eveniment are loc. Majoritatea calculilor ce depășesc 1 cm se fixează la nivelul joncțiunii ureteropielice și nu trec în ureter. Calculii de dimensiuni mai mici (6 mm-1 cm) se pot fixa în punctul în care ureterul intersectează vasele iliace sau la nivelul joncțiunii ureterovezicale. Calculii ce ajung în vezica urinară (sub 6 mm) sînt în general eliminați, cu sau fără durere în timpul micțiunii.

Pentru confirmarea diagnosticului de colică renală litiazică, toată urina trebuie filtrată. Calculii recuperați certifică diagnosticul și sînt analizați prin cristalografie

pentru a obţine informaţii despre compoziţia şi modul lor de formare.

Tratamentul iniţial necesită administrarea de analgetice opioide pînă la eliminarea calculului. Imposibilitatea evacuării calculului în 2-3 zile face ca durerea şi, posibil, febra să persiste. Sensibilitatea la palpare în unghiul costovertebral nu se ameliorează. Calculii fixaţi pot fi îndepărtaţi prin nefrostomie percutană urmată de extracţie cu forceps. Ca o alternativă, ei pot fi îndepărtaţi prin fragmentare in situ, utilizînd litotriţia ultrasonică sau ureteroscopul. În cazul calculilor mari (de exemplu calculii coraliformi) este necesară excizia chirurgicală.

Calculii de fosfat de calciu (apatita), oxalat de calciu, fosfat amoniacomagnezian (struvită) şi cisteină sînt radioopaci şi se vizualizează pe radiografia abdominală pe gol. Calculii pot fi confundaţi cu fleboliţi, ganglioni limfatici calcificaţi, cartilagii costale calcificate, calculi biliari sau corpi străini.

Litiaza recidivantă se datorează cel mai frecvent hipercalciuriei, ce poate fi confirmată prin analiza urinei colectate în 24 de ore, în condiţiile unei diete normale. Trebuie dozate eliminările urinare de calciu, acid uric, fosfat, oxalat, citrat şi de creatinină. Dacă este prezentă hipercalciuria, pacientul va trebui supus pentru o săptămînă unei diete sărace în calciu (400 mg/zi) şi sodiu (100 mEq/zi) şi se va efectua o nouă dozare a excreţiei de calciu, fosfat, acid uric şi de creatinină în urina din 24 de ore. Vor trebui determinate, de asemenea, şi nivelele serice ale calciului, acidului uric şi ale creatininei. Este necesară efectuarea testelor de excreţie a calciului a jeun, ca şi după încărcarea cu calciu. Calculii calcici apar în asociere cu următoarele tulburări metabolice:

Hipercalciuria prin absorbţie crescută poate fi identificată la 60 % din pacienţii care au calculi de oxalat de calciu. Reducerea aportului de calciu la 150 mg/zi sau postul normalizează excreţia renală a calciului, dar proba de încărcare orală cu calciu va determina hipercalciurie. Deoarece defectul de bază constă în capacitatea crescută a jejunului de a absorbi calciu mai mult decît în mod normal, o restricţie a aportului alimentar de calciu, sodiu, glucide şi proteine va reduce calciuria. În plus, ingestia a 2-3 l de apă pe zi scade concentraţia urinară a calciului, prin diluţie. Diureticele tiazidice cresc reabsorbţia urinară de calciu şi scad calciuria. Hipercalciuria prin absorbţie crescută survine în condiţiile unei concentraţii serice normale de vitamina D.

Hipercalciuria renală apare la 10% din pacienţii cu litiază urinară şi se datorează incapacităţii rinichiului de a reabsorbi calciu. Aceşti pacienţi prezintă hipercalciurie în condiţiile restricţiei aportului de calciu şi au, de asemenea, o excreţie crescută după încărcarea cu calciu. Diureticele tiazidice scad hipercalciuria renală prin creşterea reabsorbţiei calciului.

Hipercalciuria de resorbţie se datorează excesului de parathormon secretat de un adenom sau de un carcinom paratiroidian. Calcemia este crescută, iar fosfatemia este frecvent scăzută. Hipercalciuria se rezolvă prin ablaţia tumorii.

Hipercalciuria de resorbţie mai poate fi produsă de metastaze osoase, hipertiroidism, boală Cushing sau imobilizare prelungită. Sarcoidoza se asociază cu hipercalciurie de absorbţie şi cu acidoză renală tubulară de tip I cu hipercalciurie renală. Pacienţii cu sarcoidoză au acidoză, niveluri serice crescute ale fosfatazei alcaline, hipopotasemie, bicarbonat seric scăzut şi valori scăzute ale citratului urinar.

Unii pacienţi cu hiperuricozurie dezvoltă calculi de oxalat de calciu. Acest fenomen se poate datora nucleaţiei heterogene sau blocării acţiunii substanţelor inhibitoare ale formării de calculi datorită nivelurilor crescute de acid uric în urină.

Calculii de acid uric sînt radiotransparenţi. Ei îşi fac apariţia la pacienţii cu urină constant acidă şi cu valori normale ale acidului uric urinar. Pot fi de asemenea rezultatul secreţiei urinare crescute de acid uric, în cadrul unor afecţiuni sistemice cum ar fi: guta, sindromul Lesch-Nyhan sau bolile mieloproliferative. Deshidratarea datorată transpiraţiilor abundente sau unei diarei severe poate duce la creşterea concentraţiei urinare de acid uric. Unii pacienţi fără hiperuricemie pot avea hiperuricozurie secundară ingestiei crescute de purine şi proteine ori de salicilaţi sau prin administrarea de diuretice tiazidice. Aportul crescut de lichide, alcalinizarea urinei şi restricţia alimentară de proteine şi purine constituie profilaxia primară. În cazurile dificile, se poate recurge la alopurinol pentru scăderea producţiei şi excreţiei de acid uric.

Calculii de struvită apar în cadrul infecţiilor urinare cu microorganisme care au activitate ureazică. Urina este alcalină. Litiaza din infecţiile urinare poate fi asociată cu oricare din tulburările metabolice descrise mai sus. Calculii de struvită necesită de obicei excizie chirurgicală. Irigaţia cu hemiacedrin a calculilor de struvită bazinetali şi caliceali produce dizolvarea acestora. Se impune administrare concomitentă de antibiotice, deoarece dizolvarea calculilor permite diseminarea bacteriană.

Excreţie urinară crescută de oxalat (>60 mg/24 ore) apare la pacienţii cu boală inflamatorie a ileonului, după rezecţie chirurgicală ileală sau după bypass ileal. Calciul intestinal este fixat de către acizii graşi neabsorbiţi, permiţînd reabsorbţia crescută a oxalatului, eliminarea urinară crescută şi, ca urmare, formarea calculilor oxalici. Administrarea de citrat de potasiu, de trigliceride cu lanţ mediu, restricţia aportului de oxalaţi şi administrarea de substanţe ce fixează oxalatul (ca hidroxidul de aluminiu, colestiramina şi calciul) reduc excreţia urinară de oxalat şi procesul de litogeneza. Hiperoxaluria primară este o afecţiune genetică rară ce determină o excreţie urinară crescută a oxalatului, litogeneză şi insuficienţă renală la tineri.

Cistinuria este o boală autozomal recesivă (frecvenţă de 1/20.000) ce afectează absorbţia renală şi intestinală a aminoacizilor dibazici. Ea reprezintă 1-4 % din totalul

litiazelor renale. Homozigoții excretă în urină 500-1.000 mg de cisteină în 24 de ore, excreția normală este mai mică de 100 mg/zi. Un test screening eficient în această afecțiune este testul calitativ cu nitroprusiat de sodiu efectuat pe urina din 24 de ore. Primul episod de colică renală survine de obicei în adolescență, fiind urmat de multiple recidive. De cele mai multe ori sînt afectați și alți membri ai familiei. Din punct de vedere radiologic acești calculi sînt radioopaci și au aspect lamelar. Examinarea urinii matinale evidențiază cristalele caracteristice de cisteină care sînt hexagonale, plate. Analiza calculilor și testul cu nitroprusiat vor stabili diagnosticul. Pentru confirmare, va trebui efectuată dozarea cantitativă a aminoacizilor urinari. Tratamentul are ca obiectiv îndepărtarea calculilor și prevenirea recidivelor. Aportul crescut de lichide scade concentrația cisteinei urinare, alcalinizarea urinei prin administrarea orală de citrat de potasiu crește solubilitatea cisteinei, iar excreția sa poate fi diminuată prin administrarea de penicilamină sau de alfa-mercaptopropilglicină. În trecut, diagnosticul pozitiv al acestei afecțiuni era stabilit cu o întîrziere de aproximativ 6 ani, datorită imposibilității cercetării compoziției calculilor și a tulburării metabolice etiologice.

Alte cauze de durere colicativă renală sînt:

1. Migrarea unor cheaguri provenite din hemoragiile survenite la nivelul unei tumori intrarenale sau pelvice.
2. Migrarea unor fragmente necrotice papilare la diabeticii cu infecții urinare, la pacienții ce consumă excesiv analgetice sau la cei cu siclemie.
3. Migrarea unui fragment necrotic provenit de la nivelul unui carcinom pelvic.

Incidența colicilor renale produse prin migrarea unor fragmente tisulare moi ce produc obstrucție este mică față de cea a colicelor renale provocate de calculi.

B. Durerea renală necolicativă. Durerea renală se mai poate datora inflamației și edemului parenchimului renal sau ocluziei vasculare urmată de ischemie și infarct. Acest tip de durere este percepută ca un disconfort cu sediul lombar și în flanc. Ea poate fi intensificată de flexia sau rotația trunchiului, fiind astfel confundată uneori cu o afecțiune musculară locală. Uneori, mobilizarea nu accentuează disconfortul. Există, frecvent, sensibilitate la palparea în flanc și în unghiului costovertebral. Durerea și spasmul muscular se pot extinde ascendent de-a lungul spatelui, spre regiunea interscapulară și cervicală și iradiază către abdomen, producînd durere spontană și/sau la palparea abdomenului de aceeași parte.

1. Pielonefrita acută. Cistita poate preceda sau poate coincide cu debutul unei infecții de căi urinare superioare. Simptomele iritative ale vezicii urinare sînt: polakiuria, tenesmele vezicale, usturime la urinat, senzația de micțiune imperioasă și nicturia. Există durere spontană și la palpare; în regiunea suprapubiană. Pacienții cu infecții urinare superioare prezintă, uneori, doar simptome de iritație a vezicii urinare, doar durere în flanc și febră, sau toate aceste acuze. Cistita sociată cu infecția căilor urinare superioare este frecvent întîlnită la femeile din mediul urban.

Febra, frisoanele și durerea în unghiul costovertebral și în flanc debutează brusc. Durerea este însoțită de spasm muscular și de sensibilitate la palpare, fiind intensificată de flexia și rotația trunchiului. Unii pacienți cred că au suferit o contractură a mușchilor paravertebrali și recurg la un ortoped sau fizioterapeut. Alți pacienți nu au febră și frisoane ci doar durere lombară și piurie. În alte cazuri apar febra, frisoanele, cefaleea, durerile lombosacrate și redoarea de ceafă, mimînd meningita. Durerea în flanc a fost descrisă și în infecțiile urinare joase (de exemplu cistită sau uretrită) și se poate datora spasmului joncțiunii ureterovezicale ce determină creșterea presiunii de reflux vezicoureteral. Examenul microscopic al sedimentului urinar se poate efectua cu ajutorul unei camere de numărare a elementelor figurate sanguine. Un număr de leucocite ce depășește 10 celule/mm^3 este considerat anormal. În pielonefrita acută numărul de leucocite este, de obicei, prea mare pentru a putea fi numărat și, pe lîngă acestea pot fi evidențiate bacterii, hematii, aglomerări de leucocite, și cilindri leucocitari. Proteinuria este minimă sau moderată. Microscopia optică identifică bacili și coci ce pot fi cuantificați după efectuarea unei colorații Gram. În unele laboratoare se examinează sedimentul a 15 ml de urină centrifugată. Un număr mai mare de 1-2 leucocite/cîmp microscopic este considerat patologic. În pielonefritele extraspitalicești uroculturile pun în evidență prezența *Escherichiei coli* sau a altor germeni intestinali gram-negativi. În trecut *Escherichia coli* era sensibilă la majoritatea antibioticelor, mai nou însă, 40% din tulpini au devenit rezistente la ampicilină. Bacteriuria din pielonefrită depășește de cele mai multe ori 10^5 bacterii/ml dar și valori de 10^4 bacterii/ml pot fi sugestive pentru infecțiile urinare.

Pacienții cu forme grave de pielonefrită necesită internarea în spital și administrarea de antibiotice intravenos. Cei fără febră și manifestări sistemice pot fi tratați la domiciliu cu antibiotice per os.

În trecut, se administra ampicilină și gentamicină intravenos pînă cînd febra și manifestările sistemice cedau. Datorită rezistenței la antibiotice dobîndite de *E. coli*, recomandările recente sînt de a utiliza cotrimoxazol sau o cefalosporină de generația a III-a (de exemplu, ceftriaxon) sau doar gentamicină; toate acestea administrate intravenos. Antibioterapia trebuie continuată timp de două săptămîni și trebuie efectuate uroculturi la întreruperea tratamentului, pentru a decela infecțiile recurente sau persistente. Între 96% și 100% din microorganismele implicate în pielonefritele extraspitalicești sînt sensibile la antibioticele recomandate.

Dacă febra, frisoanele şi simptomele de toxicitate sistemică nu se remit în 72 de ore, trebuie exclus diagnosticul de obstrucţie ureterală şi/sau un abces corticomedular renal, diagnosticul pozitiv fiind stabilit ecografic sau prin examen CT abdominal.

2. Abcesul renal corticomedular. Această afecţiune trebuie suspectată la orice pacient cu pielonefrită acută ce nu răspunde la tratamentul descris mai sus. Se manifestă prin durere severă toracolombară ce iradiază spre flanc şi uneori spre hipogastru, ipsilateral. Mai sînt prezente febra, frisoanele, greaţa, vărsăturile şi semnele de iritare a vezicii urinare. În mai puţin de 60% din cazuri, în flanc se poate palpa o formaţiune dureroasă. Froturile de sînge periferic obiectivează leucocitoza, dar sumarul de urină este normal în 30% din cazuri, deoarece abcesul poate să nu dreneze în căile urinare. Cînd urina prezintă modificări patologice, acestea sînt reprezentate de leucocite, cilindri leucocitari, hematii şi bacterii. *Escherichia coli*, *Klebsiella* şi *Proteus mirabilis* sînt microorganismele cele mai frecvent izolate din urină. În majoritatea cazurilor, hemoculturile sînt pozitive.

Ecografia renală sau examenul CT vor identifica cu precizie abcesul corticomedular. Ecografia este un test de screening suficient de sensibil pentru detectarea unei leziuni localizate, bine delimitate, cum este abcesul. Totuşi, aspectul ecografic al unui abces intrarenal este variabil. Dacă nu există structuri ecogene în interiorul abcesului, acesta poate fi confundat cu un chist sau cu un diverticul caliceal. Aceste leziuni pot reproduce aspectul ecografic al unei tumori. Se recurge la examen CT cînd ecografia este greu de efectuat (la pacienţii obezi) sau cînd rezultatele sînt prea ambigue. Examenul CT este o tehnică mai sensibilă, deoarece poate detecta abcese cu dimensiuni mai mici de 2 cm în diametru. Un abces recent este greu de vizualizat prin examen CT şi poate scăpa diagnosticului. Abcesul este net delimitat de ţesutul parenchimatos renal. Delimitarea netă diferenţiază aceste leziuni de cele din nefrita bacteriană focală, care nu au evoluat încă pînă la supuraţie şi formare de abces şi care sînt prost delimitate. Prezenţa de gaze la nivelul leziunii focale este patognomonică pentru diagnosticul de infecţie. În unele cazuri apare „semnul inelului", prin fixarea substanţei de contrast în capsula hiperemică a abcesului.

Formarea abcesului corticomedular este secundară infecţiilor urinare ascendente cu germeni gram-negativi. Pacienţii cu această complicaţie au frecvent antecedente de pielonefrită netratată, litiază renală sau reflux vezicoureteral. Alte afecţiuni predispozante sînt reprezentate de diabet, hiperparatiroidism şi obstrucţia ureterală.

Tratamentul trebuie orientat spre eradicarea infecţiei, prin antibioterapie de durată. Este necesară dezbstrucţia chirurgicală a tractului urinar. În cazul unui abces mare, apărut de mult timp sau asociat cu obstrucţie ureterală sau cu urosepsis se va recurge la drenaj. Aceste poate fi realizat prin aspiraţie percutantă pe ac sau cu un cateter. În caz de uropatie obstructivă, poate fi necesară efectuarea unei nefrostomii.

Dacă drenajul percutan al abcesului nu are succes sau nu poate fi efectuat, se va recurge la drenaj chirurgical. Dacă rinichii sînt sever afectaţi poate fi necesară nefrectomia. Pe parcursul convalescenţei pacientul va fi urmărit ecografic. Toţi pacienţii trebuie să continue tratamentul cu antibiotice cel puţin 2-3 săptămîni.

3. Carbunculul renal. Această afecţiune debutează cu febră, frisoane şi stare generală alterată. Durerea poate avea sediul în regiunea costovertebrală, în flanc şi în etajul abdominal superior sau poate fi localizată doar la nivel lombar. Durerea este surdă şi persistentă şi este intensificată de flexia trunchiului sau de alte mişcări. Poate exista sensibilitate la palpare în unghiul costovertebral, cu sau fără durere asociată. Uneori la examenul obiectiv se observă contractura musculară paravertebrală reflexă , precum şi prezenţa unei mase palpabile dureroase în flanc. Examenul obiectiv al regiunii toracice postero-inferioare ipsilateral evidenţiază ascensionarea diafragmunlui, absenţa excursiilor diafragmatice, diminuarea murmurului vezicular, matitate şi raluri. Aceste semne au drept cauză iritaţia diafragmatică secundară procesului inflamator. Examenele de laborator indică leucocitoză şi, la majoritatea pacienţilor, examenul de urină este normal. Un număr mic de bolnavi au proteinurie, piurie şi hematurie, deoarece aceştia dezvoltă un proces inflamator în jurul abcesului, suficient de intens încît să producă modificări patologice urinare. Hemoculturile sînt frecvent negative.

Abcesele corticale sînt rezultatul diseminării hematogene a stafilococilor în cortexul renal, de la nivelul unui focar infecţios cutanat (furuncul, furuncul antracoid, paronichie, celulită), osos (osteomielită) sau valvular (endocardită). Consumatorii de droguri intravenoase, diabeticii şi pacienţii supuşi dializei au risc crescut pentru dezvoltarea acestei afecţiuni.

Deoarece agentul infecţios (*Stafilococul auriu* în 90% din cazuri) disemineză, de obicei, dintr-un focar aflat la distanţă, direct în rinichi şi se localizează în cortexul extern, pacienţii cu această afecţiune au acuză polakiurie sau micţiune dureroasă. Abcesul poate fi identificat prin ecografie sau examen CT, modificările fiind similare cu cele din abcesul corticomedular. Abcesul cortical recent, descoperit ecografic, necesită diagnostic diferenţial cu o tumoră renală. La pacienţii subfebrili, cu semne minime de toxicitate sistemică, suspiciunea de tumoră renală trebuie să fie suficient de puternică pentru a indica efectuarea unei arteriografii renale.

Nafcilina sau vancomicina trebuie administrate intravenos 10-14 zile după care se vor administra antibiotice antistafilococice orale, pentru încă 4 săptămîni. Durerea dispare după 24–48 de ore, iar febra după 5-7 zile. Doar 3% din pacienţi prezintă abcese renale bilaterale concomitente.

Dacă simptomele nu se ameliorează în 48 de ore de la iniţierea terapiei, trebuie să se recurgă la drenaj pe ac sau cu ajutorul unui cateter. Dacă acest drenaj nu dă rezultate se va efectua drenaj pe cale chirurgicală.

4. Abcesul perinefretic. Această afecţiune apare secundar rupturii unui abces renal în spaţiul perinefretic. Un mic număr de cazuri se datorează diseminării hematogene de la nivelul unei infecţii localizate extrarenal în spaţiul perirenal. Leziunile colonului, infecţia corpurilor vertebrale adiacente, empiemul, colecistita, abcesul hepatic sau boala inflamatorie pelvină pot duce la infectarea secundară a spaţiului perirenal.

Abcesul perinefretic survine, frecvent, ca o complicaţie a unui abces renal. Lipsa de răspuns la antibioterapie şi drenaj a unui abces renal trebuie să sugereze posibilitatea unei extinderi perinefretice.

Durerea unilaterală lombară şi în flanc apare în 80% din cazuri iar frisoanele şi usturimile la urinat la 40% din pacienţi. Greaţa, vărsăturile şi scăderea ponderală sînt prezente în 25% din cazuri. Unii pacienţi au ca unică acuză durerea spontană şi la palpare în regiunea lombară. Mai este posibilă apariţia durerii la palpare în flanc, în unghiul costovertebral şi în etajul abdominal mijlociu şi superior. În mai puţin de 50% din cazuri poate fi palpată o formaţiune cu sediul în flanc. Durerea poate iradia către şold, coapsă sau în genunchiul ipsilateral. Mobilizarea coloanei lombare sau extensia coapsei pe bazin în timpul mersului accentuează durerea lombară şi spasmul muscular asociat, sugerînd o afecţiune musculoscheletală. Se mai semnalează anemia în (40% din cazuri) şi leucocitoza. Piuria şi proteinuria sînt frecvent întîlnite dar la pînă la 33% din pacienţii cu abcese perinefretice examenul de urină este normal şi 40% din pacienţi au uroculturi negative. Hemoculturile sînt pozitive în 40% din cazuri.

Tabloul clinic descris mai sus, cu febră şi durere în flanc, este tipic pentru această afecţiune, dar unii pacienţi prezintă doar simptome nespecifice, cum ar fi: stare generală alterată, anorexie, astenie şi scădere ponderală. Prezenţa unui revărsat pleural sau diminuarea excursiilor diafragmatice, cu matitate în baza unui plămîn, la un pacient cu febră şi sensibilitate la palparea flancului ipsilateral, sugerază posibilitatea unei leziuni perirenale.

Acest diagnostic trebuie adăugat listei cauzelor de febră de origine neprecizată şi trebuie luat în considerare în condiţiile unei peritonite, ▪ unui abces pelvin sau unui empiem fără etiologie evidentă. Pînă la o treime din cazuri decedează fără a se preciza un diagnostic, acesta fiind stabilit abia la necropsie.

Ecografia sau examenul CT vor identifica rapid un abces perinefretic şi vor stabili extinderea sa. Examenul CT evidenţiază imagini lichidiene în spaţiul perirenal, înconjurate de o capsulă groasă, de densitate mare. În unele leziuni se observă bule de gaz ce confirmă diagnosticul de abces.

Drenajul chirurgical prompt şi antibioterapia cu spectru larg – un aminoglicozid şi un antibiotic antistafilococic – vor trebui iniţiate de urgenţă. Rata mortalităţii în această afecţiune este de 20-50%, multe decese datorîndu-se abordării greşite ▪ diagnosticului şi ▪ tratamentului. În cazul abceselor renale şi perinefretice, absenţa modificărilor urinare, poate distrage atenţia de la afectarea renală. În aceste condiţii, scintigrafia cu leucocite marcate cu citrat de ^{67}Ga sau ^{111}In va detecta inflamaţia renală şi perirenală. Examenul CT poate defini natura şi localizarea anatomică a procesului inflamator (de exemplu abces renal şi/sau perinefretic).

5. **A. GLOMERULONEFRITA POSTSTREPTOCOCICĂ.** Durerea persistentă în flanc şi în unghiul costovertebral, şi sensibilitatea la palpare, însoţeşte alte simptome ale acestei boli, şi anume: edemul mîinilor, feţei şi pleoapelor, hipertensiunea arterială şi urina de culoare brună sau cafenie. Urina conţine proteine (0,5 pînă la >3,5 g/zi), eritrocite, leucocite şi cilindri hematici şi granuloşi. Cilindrii hematici sînt adesea prezenţi (60-85% din cazuri), şi trebuie căutaţi în orice probă de urină, folosind un pH acid care conservă cilindrii şi utilizînd sedimentul urinar obţinut prin centrifugare blîndă. Glomerulonefrita poststreptococică afectează copiii cu vîrste cuprinse între 5 şi 15 ani, dar poate surveni şi la adulţii aflaţi în a şasea decadă de vîrstă. Ea urmează unei angine streptococice după o perioadă de latenţă de 6-20 de zile, sau unui impetigo streptococic, la 14-21 zile. Infecţiile streptococice cutanate determină sindrom nefritic în 25% din cazuri. Tratamentul prompt cu penicilină, al infecţiilor streptococice amigdaliene şi cutanate nu previne apariţia glomerulonefritei. Alte manifestări posibile sînt: insuficienţa renală cu nivel crescut al creatininei serice (50% din cazuri) şi insuficienţa cardiacă cu dispnee şi ortopnee. Tratamentul constă în restricţia salină şi administrarea diureticelor pentru controlul edemelor, hipertensiunii arteriale şi insuficienţei cardiace. Dializa este recomandată temporar pacienţilor cu insuficienţă renală severă. Majoritatea pacienţilor (95%) se vindecă, recapătîndu-şi funcţia renală normală.

B. GLOMERULONEFRITA RAPID PROGRESIVĂ. Această afecţiune apare mai ales la pacienţii vîrstnici

(peste 58 ani). În unele cazuri există durere lombară şi toracolombară persistentă asociată cu sensibilitate la palpare şi în flanc. Mialgiile, artralgiile şi durerile abdominale sînt prezente uneori. La fel hemoptiziile şi infiltratele pulmonare. Urina este brună sau tulbure şi conţine cilindri, hematii şi proteine. Edemele şi hipertensiunea sînt simptome inconstante, dar oliguria este caracteristică şi determină creşterea nivelului creatininei serice. Biopsia renală evidenţiază semilune epiteliale în mai mult de jumătate din glomeruli.

În 2 ani, peste 75% din pacienţi mor sau sînt supuşi dializei cronice. Factorii de prognostic nefavorabil sînt: oliguria persistentă, hipertensiunea arterială, creatininemia peste 6 mg/dl şi prezenţa semilunelor epiteliale în mai mult de 50% din glomeruli. Remisiunea poate fi obţinută prin pulsterapie cu metilprednisolon sau prin plasmafereză. Pacienţii cărora li se efectuează plasmafereză au fost trataţi în paralel cu prednison şi ciclofosfamidă. Sînt necesare studii ulterioare pe termen lung, pentru demonstrarea efectului pulsterapiei şi al plasmaferezei asupra prognosticului vital.

C. NEFROPATIA CU IgA (BOALA BERGER). Această afecţiune apare, de cele mai multe ori, în 2 zile de la debutul unei infecţii a căilor respiratorii superioare (50% din cazuri), al unui sindrom pseudogripal (15%) sau după o serie de simptome constînd în greaţă, vărsături şi diaree (10%). Hematuria macroscopică este simptomul predominant. Urina este de culoare brun-cenuşie sau cafenie. Alte simptome sînt: subfebrilitatea, starea generală alterată, durerile musculare şi durerea spontană şi la palpare, uni- sau bilaterală, cu sediul lombar. Disuria poate fi de asemenea prezentă. Edemele feţei şi mîinilor apar în mai puţin de 50% din cazuri. În 25% din cazuri, creatinemia creşte uşor. Sumarul de urină evidenţiază hematii, leucocite şi cilindrii eritrocitari şi leucocitari. Unii pacienţi au avut doar hematurie microscopică, iar urina nu a fost niciodată de culoare brună. 50% din pacienţi au episoade recurente de hematurie macroscopică, asociate cu infecţii virale acute. Hematuria microscopică poate persista între puseele de hematurie macroscopică. Biopsia renală va confirma diagnosticul, evidenţiind leziunile glomerulare focale cu proliferare mezangială, precum şi depozitele de Ig A. Sînt implicate doar o parte din segmentele unor glomeruli. În primele 6 luni, boala are o evoluţie insidioasă, cu prognostic nefavorabil în 20% din cazuri. Alţi pacienţi (30%) decedează sau necesită dializă cronică la 20 de ani de la debutul bolii. Nu există nici un tratament care să poată controla progresia bolii.

6. **A. NEFRITA INTERSTIŢIALĂ ACUTĂ.** Această afecţiune asociată cu hipersensibilitatea la anumite medicamente, a fost observată pentru prima dată la pacienţii trataţi cu meticilină. Ulterior, a mai fost asociată cu alte peniciline şi diuretice, ce conţin grupări sulfat, cum ar fi: tiazidicele, cefalosporinele şi rifampicina.

Simptomele apar în 3 zile pînă la 5 săptămîni de la iniţierea terapiei cu medicamentul respectiv. Debutul este brusc, cu febră, frisoane, stare generală alterată, durere lombară, urină brună sau tulbure sau hematurie macroscopică roşu închis. Erupţia maculopapulară generalizată este prezentă la mai puţin de 25% din pacienţi. Poate fi detectată hematuria microscopică şi piuria dar frotiurile colorate Gram şi uroculturile sînt negative. Frotiul din sedimentul urinar colorat Wright va evidenţia eozinofile, prezenţa lor fiind un argument important pentru susţinerea diagnosticului. Eozinofilia apare în sîngele periferic în 79% din cazuri, dar poate fi omisă dacă nu se efectuează numărători repetate ale elementelor figurate. Este posibilă apariţia oliguriei şi a insuficienţei renale. Prin pierderea renală de sare şi prin creşterea potasemiei apare acidoza hipercloremică. În unele cazuri sînt prezenţi anticorpi antimembrană bazală tubulară ce pot fi identificaţi prin biopsie renală, care pune în evidenţă infiltratul interstiţial cu limfocite, monocite şi eozinofile. Tratamentul constă în oprirea administrării medicamentului incriminat şi într-o cură scurtă de corticosteroizi administraţi per os. Eficacitatea corticoizilor este incertă, dar mulţi medici îi prescriu. Durerea lombară este uni- sau bilaterală, iar în unele cazuri este discretă sau absentă.

Rifampicina provoacă mai frecvent această tulburare dacă este administrată după o primă cură terapeutică sau dacă este administrată intermitent.

B. NEFROPATIA PRIN ABUZ DE ANALGETICE. Fenacetina, paracetamolul şi aspirina, utilizate în diferite combinaţii pentru combaterea durerii, pot produce insuficienţă renală cronică dacă sînt consumate în doze mari o perioadă lungă de timp. Pentru a susţine acest diagnostic este necesară evidenţierea, în antecedente, a unui consum mai mare de 1 g/zi de paracetamol şi aspirină timp de cel puţin 3 ani sau un consum total de cal puţin 3 kg din aceste medicamente. 50% din bolnavi prezintă valori serice crescute ale creatininei şi hipertensiune arterială, majoritatea fiind anemici. De obicei, există antecedente de cefalee cronică sau dureri de spate pentru care s-au administrat analgezice. Pielonefrita post-infecţioasă este regăsită în 50% din cazuri. Nefropatia prin consum excesiv de analgezice este

nedureroasă, pînă cînd se instalează necroza papilară cu eliminarea de fragmente necrotice în urină sau apare o infecție urinară.

Fragmentele papilelor necrozate pot obstrua parțial sau complet ureterul provocînd o durere severă în unghiul costovertebral și în flanc, ce poate iradia în hipogastru și organele genitale externe, simulînd o colică renală litiazică.

Obstrucția ureterului cu fragmente tisulare necrozate, fără simptome colicative, duce la dilatarea sistemului pielocaliceal, povocînd o durere surdă și continuă în regiunea lombosacrată. Durerea este intensificată de administrarea de lichide, dacă excreția lor destinde suplimentar sistemul pielocaliceal renal. Sensibilitatea localizată la palpare este asociată cu obstrcția ureterală sau cu hidronefroză. Urografia intravenoasă va evidenția dilatație caliceală (datorată obstrucției), lacună papilară și defect de umplere al calicelor, prin prezența unei porțiuni din papila necrozată care este liberă în calice (semnul „inelului").

Carcinomul epiteliului tranzițional este frecvent în această afecțiune. Poate sîngera sau poate produce obstrucție provocînd durere lombară și în flanc.

Tratamentul costă în întreruperea administrării abuzive de analgetice. În aproape toate cazurile de insuficiență renală se va obține remisiunea completă. Neoplasmul bazinetal sau ureteral necesită rezecție chirurgicală. Insuficiența renală se tratează prin dializă cronică și/sau prin transplant renal.

C. SINDROMUL LOMBALGIE-HEMATURIE. Acest sindrom ce se manifestă prin durere spontană și la palpare în flanc, uni sau bilaterală, asociată cu hematurie macroscopică și, uneori, cu hipertensiune se întîlnește la femei tinere care consumă anticoncepționale orale. În timp ce urografia intravenoasă este de obicei normală, arteriografia renală va evidenția stenoze și spasm vascular. Durerea este probabil de origine ischemică. Întreruperea medicamentației contraceptive duce la rezolvarea simptomatologiei.

7. ***Infarctul renal acut.*** Durerea severă, ascuțită, continuă, care apare brusc în unghiul costovertebral și flanc, unilateral iradiază anterior, spre etajul abdominal superior și regiunea periombilicală. Se însoțește de anorexie, greață și vărsături dar febra nu apare decît la 1-2 zile de la debutul durerii. Este prezentă sensibilitatea la palpare în flanc, în regiunea lombară, precum și în abdomenul superior. Ischemia renală provocă crize hipertensive. Hematuria macroscopică este rară dar cea microscopică este frecvent întîlnită. Proteinuria este prezentă în aproape toate cazurile. Datorită necrozei rinichiului afectat enzimele renale sînt eliberate în circulație și ca urmare crește concentrația lor serică. Aceste enzime sînt reprezentate de lactat dehidrogenază (LDH), fosfataza alcalină și aspartat aminotransferaza (AST/GOT). Nivelul LDH poate fi crescut și în urină. Creșterile enzimatice survin în primele 3 zile de la debutul simptomelor, iar nivelul LDH poate rămîne crescut pentru o perioadă mai lungă. Urografia intravenoasă va evidenția lipsa funcției renale de partea afectată, în timp ce ureteropielografia retrogradă nu evidențiază vreo leziune organică în rinichiul respectiv. Arteriografia renală confirmă diagnosticul. Examenul CT cu substanță de contrast indică structura renală normală și absența excreției substanței de contrast de partea afectată. Cauzele de infarct renal sînt următoarele:

Tromboembolismul de origine cardiacă la pacienții cu fibrilație atrială. Majoritatea pacienților cu tromboembolism au boală coronariană și doar unii au valvulopatie mitrală. Trombii cu origine în ventriculul stîng apar la pacienții cu infarct miocardic recent, miocardită, cardiomiopatie sau anevrism ventricular. La bolnavii cu endocardită, vegetațiile obstruează, uneori, artera renală. Anticoagulantele previn trombembolismul cu origine în cavitățile cardiace. Endocardita necesită tratament antibiotic prelungit. Terapia trombolitică cu streptokinază administrată intravenos și angioplastia nu au avut un succes semnificativ în permeabilizarea arterei renale.

Revascularizația prin metode chirurgicale trebuie evitată, cu excepția cazului în care există tromboembolism renal bilateral. Pacienții cu embolie renală bilaterală, care sînt tratați prin metode chirurgicale au o evoluție mai favorabilă decît cei tratați doar cu anticoagulante (supraviețuire 63% față de 14%).

Ocluzia arterială se mai poate datora *trombozei* spontane sau posttraumatice sau *disecției* de arteră renală. Tabloul clinic va fi similar celui descris mai sus. Unele cazuri de ocluzie arterială renală sînt asimptomatice. Cele două entități (disecția și ocluzia arterială) sînt diferențiate cu ajutorul arteriografiei. Indicațiile de tratament chirurgical în disecția arterei renale sînt hipertensiunea severă și deteriorarea funcției renale. Deși afectarea renală definitivă poate surveni brusc, au fost operate cazuri de ocluzie arterială renală completă, cu revascularizarea rinichiului și la o lună după ocluzie, obținîndu-se o recuperare bună a funcțiilor renale. Se presupune că viabilitatea rinichiului între momentul ocluziei și cel al tratamentului definitiv a fost prezervată prin existența circulației colaterale.

8. A. BOALA POLICHISTICĂ RENALĂ (CU TRANSMITERE AUTOZOMAL DOMINANTĂ). Această afecțiune determină durere în flanc și în regiunea lombară, de intensitate mică sau moderată. Durerea este de obicei surdă și persistentă. Este prezentă hematuria, macroscopică și microscopică; ea este precipitată de traumatisme sau de efort fizic sau poate surveni spontan. Pacientul observă, uneori,

prezenţa unor mase palpabile în ambele flancuri. Cefaleea, greaţa, vărsăturile, nicturia şi poliuria sînt acuze frecvente. Hipertensiunea apare la 30-40% din pacienţi. Insuficienţa renală este semnalată la 50% din pacienţii de peste de 70 de ani.

Diagnosticul poate fi confirmat prin ecografie sau examen CT renală. În 50% din cazuri pot exista chisturi hepatice, cu sau fără hepatomegalie. Aceste chisturi sînt uneori confundate cu metastazele neoplazice hepatice. Anevrismele cerebrale sînt asociate cu boala polichistică în 10-40% din cazuri. În cele mai multe clinici aceşti pacienţi nu sînt investigaţi imagistic pentru suspiciunea de anevrism decît în momentul în care acuză cefalee sau cînd dezvoltă tulburări neurologice.

Printre acuzele frecvente se numără anemia cauzată de hematuria macroscopică şi de insuficienţa renală. Durerea în flanc se poate datora creşterii dimensiunilor rinichiului, rupturii chisturilor sau hemoragiei în interiorul acestora. Hemoragia retroperitoneală poate fi explicată tot datorită rupturii chisturilor. Rinichiul polichistic oferă condiţii favorabile litogenezei, manifestate uneori prin colici renale. Chisturile se pot infecta determinînd apariţia de dureri lombare şi în flanc. Cotrimoxazolul difuzează în lichidul intrachistic, fiind eficient pentru infecţiile cu această localizare.

Nu s-a demonstrat că puncţia chisturilor ar avea vreun rol în prezervarea funcţiei renale. Examenul CT abdominal este utilizat pentru a determina cauza durerii şi a formaţiunilor din flanc. Durerea în flanc mai poate proveni şi de la un carcinom renal, frecvent întîlnit la pacienţii cu boală polichistică renală.

B. RINICHIUL SPONGIOS MEDULAR. Caracteristică este prezenţa dilataţiilor chistice la nivelul tubilor colectori din medulară. Pacienţii cu această afecţiune sînt predispuşi la dezvoltarea litiazei renale şi pielonefritei. Hematuria este frecventă. Durerea lombară şi în flanc este asociată litiazei sau infecţiilor. Diagnosticul poate fi stabilit prin urografie intravenoasă, care arată cavităţi medulare cu aspect pseudochistic cu dimensiuni de 1-5 mm, pline cu substanţă de contrast. Dispoziţia acestora conferă regiunii medulare un aspect de „buchet de flori".

În medulară apar calculi şi depozite de calciu. Hiperparatiroidismul este mai frecvent întîlnit în această boală; prin urmare, concentraţiile serice de calciu şi parathormon trebuie măsurate în cazul în care există litiază renală sau nefrocalcinoză, în scopul excluderii unei tumori paratiroidiene. Se constată scăderea capacităţii de concentrare a urinii şi prezenţa acidozei tubulare renale.

Tratamentul are ca obiective eradicarea infecţiei şi inhibarea litogenezei. Afecţiunea, regăsită la pînă la 20% din pacienţii cu litiază renală are caracter benign şi nu conduce la insuficienţă renală progresivă.

9. Carcinomul renal. Această afecţiune determină durere persistentă cu sediu lombar şi în flanc (35-40% din cazuri), hematurie macro- sau microscopică (50-60% din cazuri) şi/sau prezenţa unei formaţiuni abdominale laterale sau în flanc, care este descoperită chiar de pacient (25-45%). Febra este, uneori, singurul simptom (15%) şi poate fi asociată cu scădere ponderală şi un grad de anemie. Hipertensiunea survine în pînă la 40% din cazuri. Unii pacienţi (3-6%), au facies vultos şi nivele crescute ale hemoglobinei, probabil datorită stimulării măduvei osoase de către eritropoietina secretată de tumoră. Urografia intravenoasă identifică 75% din aceste tumori. Ecografia poate fi utilizată pentru a stabili structura chistică sau solidă a masei tumorale. Dacă formaţiunea are structură chistică nu se vor mai efectua investigaţii suplimentare. În condiţiile în care tumora este solidă va fi necesară recurgerea la examen CT cu substanţă de contrast. Dacă leziunea fixează substanţa de contrast, probabilitatea ca aceasta să fie de natură neoplazică este mare şi, prin urmare, se recomandă excizia chirurgicală. În cazul în care leziunea nu fixează substanţa de contrast, se va efectua o arteriografie renală. Dacă formaţiunea este vascularizată, este necesar tratamentul chirurgical constînd în nefrectomie. Cînd leziunea este avasculară, se efectuează o puncţie aspirativă pe ac, în vederea detectării prezenţei de celule maligne.

Tratamentul cancerului renal necesită o stadializare atentă, cu ajutorul examenului CT sau RMN. Dacă se suspectează invazia tumorală a venei renale, este utilă venografia venei cave inferioare pentru a determina gradul de extensie al tumorii. Pacienţii în stadiul I, cu tumori limitate la rinichi, cei aflaţi în stadiul II, cu tumori extinse în spaţiul perinefretic şi în regiunea suprarenaliană şi cei în stadiul III A cu tumori care invadează vena renală şi vena cavă inferioară vor fi supuşi unei intervenţii chirurgicale ce constă în nefrectomie, adrenalectomie, îndepărtarea trombilor din vena cavă precum şi excizia fasciilor şi ţesutului adipos, adiacente acestei structuri. O asemenea intervenţie este corelată cu o probabilitate de supravieţuire la 5 ani de 50-70%. Totuşi, dacă sînt implicaţi ganglionii limfatici paraaortici şi alţi ganglioni aflaţi la distanţă (stadiul II B, II C) atunci probabilitatea de supravieţuire la 5 ani scade la 15-35%. Pacienţii cu metastaze sistemice (stadiul IV) au răspuns, mai nou, la imunoterapia cu limfocite autologe activate prin expunerea în vitro la interleukină-2 (celule „LAK"). Prognosticul pe termen lung la aceşti pacienţi este necunoscut în prezent. Doar 10% din pacienţii trataţi cu interleukină-2 au prezentat remisiune completă, alţii 20% beneficiind doar de o remisiune parţială. Acest tratament este încă experimental şi are efecte toxice secundare.

2. DUREREA MIOFASCIALĂ - DUREREA MUSCULARĂ SPONTANĂ ŞI LA PALPARE ŞI DUREREA PRIN STIMULAREA UNOR PUNCTE „TRIGGER".

Durerea este surdă, persistentă şi continuă şi are sediul în regiunea toracolombară, unilateral. Poate fi intensificată de flexia, extensia şi rotaţia trunchiului şi limitează aceste mişcări. În anamneză se poate evidenţia un istoric de efort neobişnuit constînd în ridicarea de greutăţi, ca în cazul tinerelor mame care ridică copilul din pătuţ sau din ţarcul de joacă de mai multe ori pe zi. Examenul obiectiv relevă sensibilitatea la palpare generalizată sau localizată la nivelul unor puncte „trigger". Presiunea digitală exercitată asupra acestor puncte „trigger" va reproduce durerea pacientului şi uneori şi tipul de iradiere la distanţă a acesteia. Într-o regiune pot exista unul sau mai multe puncte „trigger" dureroase. Acest sindrom poate răspunde sau nu la tratamentul cu antiinflamatoare nesteroidiene. Din contră, injectarea locală, în punctul „trigger", de lidocaină şi metilprednisolon conduce la calmarea instantanee a durerii (datorită lidocainei) precum şi la o ameliorare pe termen lung. Punctele „trigger" sînt situate în regiunea muşchilor dinţaţi, rotatori şi longissimus. Alte metode de tratare a durerii miofasciale include utilizarea de spray-uri ce realizează răcirea tegumentelor, urmată de întinderea muşchilor, compresie ischemică digitală şi acupunctură la nivelul punctelor „trigger". Noi considerăm injecţiile cu lidocaină şi steroizi ca fiind eficiente, dar această terapie este rareori necesară deoarece durerea răspunde la aplicarea de căldură, la analgezice şi la gimnastică medicală.

Injecţiile cu lidocaină au, pe lîngă utilitatea terapeutică, şi un rol diagnostic, ele calmînd imediat durerea miofascială, fapt care nu se întîmplă în cazul durerii asociate unei afectări renale, pleurale sau vertebrale cu aceeaşi localizare. Examenul de urină, urografia intravenoasă şi ecografia renală sînt normale.

3. FRACTURI COSTALE PRIN EFORT DE TUSE

În cazul unor afecţiuni respiratorii ca bronşita sau pneumonia se pot înregistra accese de tuse atît de violente încît, prin acţiunea muşchilor inseraţi pe coaste, se pot produce fracturi ale coastelor XI sau XII, posterior, în regiunea costovertebrală. Aceste fracturi sînt fără deplasare. Există sensibilitate la palpare în punctele trigger de la nivelul coastelor XI sau XII. Inspirul profund, tusea sau decubitul pe partea afectată pot intensifica durerea. Administrarea de antitusive potente şi utilizarea unui depărtător de coaste reglabil va conduce de obicei la ameliorarea durerii. La unii pacienţi durerea îşi are originea la nivelul muşchilor intercostali, nu a coastelor şi există sensibilitate la palparea acestor muşchi. În acest caz, măsurile terapeutice sînt similare cu cele din fracturile costale.

4. PLEURITELE

Durerea pleurală poate cauza un disconfort bine delimitat, cu sediul toracic postero-inferior cu caracter de junghi sau de înţepătură. Durerea este mai intensă la sfîrşitul inspirului, în timpul acceselor de tuse şi la mobilizarea bolnavului. Diminuarea excursiilor respiratorii şi decubitul pe partea opusă celei afectate duc, de cele mai multe ori, la ameliorare, deşi între respiraţii poate persista o durere surdă. Pentru calmarea durerii mulţi pacienţi îşi modifică ritmul respirator, respirînd rapid şi superficial. Cauzele de pleurită sînt prezentate în continuare

A. Pneumonia. Pneumonia bacteriană este asociată cu durere pleurală, tuse, expectoraţie galben-verzui, ruginie sau cu aspect de „jeleu de coacăze", febră, frisoane şi uneori cu frison solemn. Frotiurile din spută colorate Gram vor evidenţia multe neutrofile şi bacterii. Răspunsul la antibioterapie este, de obicei, prompt. Radiografia pulmonară arată opacităţi segmentare sau nesistematizate. *Legionella pneumophila* este agentul etiologic al unei forme grave de pneumonie, frecvent precedată de diaree şi de dureri abdominale. În plus, testele ce investighează funcţia renală şi hepatică sînt, de cele mai multe ori, anormale. Pneumonia cu Legionella survine la pacienţi cu boli pulmonare cronice sau imunodeprimaţi, putînd afecta şi adulţii tineri. Eritromicina este medicamentul de elecţie.

B. Embolia pulmonară. Emboliile pulmonare mici pot provoca durere acută cu caracter pleural. Alte simptome frecvent întîlnite sînt: dispneea, tusea, hemoptizia (30% din cazuri) şi sincopa. La examenul obiectiv pot fi auscultate raluri şi/sau o frecătură pleurală (28%) şi pot fi prezente semne de revărsat pleural. Scintigrafia pulmonară evidenţiază anomalie perfuziei pulmonare care, dacă pneumonia implică mai multe segmente şi lobi, este asociată cu un dezechilibru important ventilaţie/perfuzie (V/Q), fiind un argument diagnostic important. Totuşi, dacă scintigrafia de perfuzie este pozitivă, în prezenţa altui tip de distribuţie V/Q (de exemplu echilibru V/Q), atunci trebuie efectuată o angiografie pulmonară în vederea stabilirii semnificaţiei rezultatelor obţinute prin scintigrafie. Pletismografia de impedanţă confirmă prezenţa unui trombus în venele femurale sau iliace ale unui pacient cu scintigrafie pulmonară anormală, rezultatul pozitiv fiind suficient pentru a impune începerea tratamentul anticoagulant cu heparină şi warfarină. La pacienţi cu embolie pulmonară, radiografiile pulmonare pot fi normale sau evidenţiază o opacitate cu baza spre pleură şi, uneori, un mic revărsat pleural.

Pacienţii cu embolie pulmonară sau tromboză venoasă ilio-femurală recentă vor trebuie trataţi cu heparină intravenos, timp de 7-10 zile, apoi cu warfarină per os, timp de 3-6 luni.

C. Pleurezia virală sau bacteriană. Pleurezia virală sau bacteriană secundară unui mic focar bronhopneumonic subpleural poate fi diagnosticată pe baza istoricului de durere pleurală tipică, subfebrilitate şi uneori, de cefalee şi mialgii. Radiografia pulmonară identifică un mic revărsat pleural sau este perfect normală. Scintigrafia de perfuzie şi angiografia

pulmonară nu evidenţiază semne de embolie pulmonară. Pletismografia de impedanţă nu detectează prezenţa de trombi în venele ilio-femurale. Din punct de vedere clinic, această afecţiune poate mima infarctul pulmonar embolic, necesitînd efectuarea unei scintigrafii pulmonare de perfuzie şi/sau a unei angiografii pulmonare, pentru a-l putea exclude. Agenţii virali, care determină acest sindrom sînt necunoscuţi. La pacienţii din ambulator, pleurezia virală este de 3-4 ori mai frecventă decît embolia pulmonară.

D. Pleurezia tuberculoasă. Pacienţii suferind de această afecţiune se prezintă la medic cu durere pleurală, febră şi revărsat pleural. IDR la PPD este pozitiv sau virează în cîteva săptămîni de la debut. Este necesară biopsia pleurală, cu efectuarea de culturi din materialul biopsiat deoarece *Mycobacterium tuberculosis* se izolează din revărsatul pleural tuberculos doar în 20% din cazuri. Mare parte dintre aceşti pacienţi fac, în lipsa terapiei, tuberculoză pulmonară. Tratamentul cu izoniazidă şi alte antibiotice antituberculoase timp de un an trebuie iniţiat imediat ce diagnosticul a fost confirmat.

E. Pleurita lupică. Lupusul eritematos sistemic poate debuta brusc cu durere pleurală unilaterală, localizată toracic posteroinferior şi, uneori, în umărul de aceeaşi parte. Se pot asocia febră, astenie, fatigabilitate şi anemie. De partea afectată există uneori revărsat pleural mic sau moderat. Lichidul este exudat şi conţine celule lupice. Titrul anticorpilor antinucleari (ANA) în lichidul pleural este mai mare de 1/160 şi poate fi mai mare sau egal cu titrul acestor anticorpi în ser. Tratamentul cu prednison conduce la o ameliorare spectaculoasă. În pleureziile non-lupice testul pentru identificarea ANA este de obicei negativ.

5. TUMORILE SUPRARENALIENE (FEOCROMOCITOMUL SAU CARCINOMUL SUPRARENALIAN) CU HEMORAGIE ACUTĂ

Debutul acut al unei dureri localizate unilateral în flanc sau în regiunea lombară poate semnala prezenţa unei hemoragii în interiorul unei tumori suprarenaliene. Durerea este exacerbată de inspirul profund sau de mobilizare. Calmarea durerii este obţinută de obicei doar cu analgezice opioide. Dacă afecţiunea neoplazică subiacentă este un feocromocitom, există, în general, un istoric de hipertensiune, de episoade recurente de cefalee pulsatilă, transpiraţii profuze, palpitaţii, scădere în greutate şi dureri toracice. În antecedentele recente poate fi semnalat un infarct miocardic acut. Pacienţii cu hemoragie suprarenaliană secundară feocromocitomului se pot prezenta cu durere apărută spontan şi la palpare în flanc, tahicardie, hipotensiune – prin hipovolemie – şi, uneori, cu edem pulmonar acut indus de catecolamine (dispnee, wheezing, tuse şi expectoraţie cu spută rozată, spumoasă). Prezenţa tumorii poate fi susţinută de descoperirea unor concentraţii crescute ale catecolaminelor serice şi urinare dar rezultatul poate fi normal în condiţiile „apoplexiei suprarenaliene". Un examen CT sau RMN confirmă prezenţa unei formaţiuni suprarenaliene de aceeaşi parte cu durerea şi poate evidenţia o hemoragie suprarenaliană.

Scintigrafia de glande suprarenale cu metaiodobenzilguanidină (MIBG) marcată cu ^{131}I sau ^{121}I este insensibilă în cazul feocromocitomului. Este puţin probabil ca scintigrafia să fie pozitivă în prezenţa unei hemoragii suprarenaliene majore.

Durerea acută cu sediul în flanc, secundară unei hemoragii intraadrenale, poate să complice evoluţia unui carcinom corticosuprarenalian. Apariţia bruscă a unei dureri în flanc la un pacient cu sindrom Cushing va impune efectuarea unui examen CT sau RMN de glande suprarenale. Unele carcinoame adrenale sînt asimptomatice pînă în momentul apariţiei hemoragiei. Alte carcinoame determină un sindrom feminizant la bărbaţi sau sindrom virilizant şi sindrom Cushing la femei. Aceste tumori pot fi detectate prin examen CT sau RMN.

6. OSTEOMIELITA OSULUI ILIAC

Osteomielita osului iliac se poate manifesta prin durere iliacă, sensibilitate la palpare şi apărare musculară, precum şi durere în zona inghinală şi în flanc. Membrul pelvin este flectat şi în rotaţie externă, durerea abdominală şi din flanc putînd fi intensificată de mişcările membrului inferior. Poate exista sensibilitate la palpare şi apărare musculară la nivel abdominal şi în flanc. Alte manifestări posibile sînt febra înaltă, frisoanele, anorexia, vărsăturile şi pierderea în greutate, precum şi leucocitoza. Radiografia de bazin rămîne fără modificări timp de 2 sau 3 săptămîni. Diagnosticul precoce este facilitat de efectuarea unei scintigrafii osoase sau a unui examen RMN de bazin. De obicei, există răspuns la tratamentul antibiotic în primele 48 de ore. Pacienţii cu simptomatologie persistentă mai mult de 4 săptămîni, cu leziuni osteolitice şi care nu răspund la antibioterapie parenterală în 72 de ore, necesită efectuarea unei biopsii osoase pentru excluderea sarcomului Ewing. Tabloul clinic şi radiologic al acestei tumori se confundă cu cel al osteomielitei subacute.

7. HERPESUL ZOSTERIAN

Această afecţiune determină apariţia unei dureri unilaterale, în bandă, persistentă sau cu caracter de arsură, precedînd cu 1-4 zile erupţia clasică. Erupţia este constituită din buchete de mici ulceraţii şi vezicule înconjurate de un halou îngust eritematos. Ulceraţiile se acoperă rapid cu cruste hemoragice. Erupţia poate fi minimă sau foarte întinsă şi este localizată în regiunea dermatomerică a durerii. În cazurile severe administrarea orală de acyclovir se recomandată.

8. DUREREA UNILATERALĂ DREAPTĂ

A. Apendicita acută retrocecală. Durerea poate apărea iniţial în fosa iliacă dreaptă şi în regiunea lombară, fără

fi precedată de durere medioabdominală. Poate exista sensibilitate la palpare în fosa iliacă şi/sau în regiunea lombară simulînd o colică litiazică renală sau o infecţie renală. Vărsăturile sînt inconstante iar leucocitoza întregeşte adesea tabloul paraclinic. Perforaţia apendiculară cu formare de abces duce la apariţia unei mase palpabile, dureroase în fosa iliacă dreaptă şi poate determina sensibilitate la palpare şi apărare musculară în flancul drept şi în regiunea costovertebrală. Apendicectomia trebuie executată înainte de perforarea apendicelui. Dacă abcesul este deja constituit, este necesară antibioterapia asociată cu drenaj.

B. Durerea pleurală din:

1. Ulcerul duodenal. Un ulcer duodenal poate produce durere în hemitoracele drept posteroinferior şi în flancul drept. Aceasta simulează durerea pleurală, deoarece este accentuată de mişcările corpului şi de respiraţie. Hemidiafragmul ipsilateral poate fi ascensionat şi imobil iar murmurul vezicular este diminuat. Administrarea de antiacide şi/sau de blocanţi de receptori H_2 calmează durerea toracică şi din flanc, modificările patologice pulmonare dispărînd în 48-72 ore.

2. Colecistita acută. Colecistita acută poate determina febră şi durere pleurală în hemitoracele drept posteroinferior şi în flancul drept; uneori şi în umărul drept. Durerea este agravată de inspir, tuse şi de mobilizare. Administrarea intravenoasă de antibiotice sau colecistectomia vor conduce la dispariţia durerii toracice şi din flanc precum şi a modificărilor patologice descoperite la examenul fizic pulmonar.

9. DUREREA UNILATERALĂ STÎNGĂ

A. Regiunea lombară stîngă şi fosa iliacă stîngă

1. Diverticulita. Diverticulita colonului descendent poate cauza durere în lomba şi în fosa iliacă stîngă, apărare musculară şi sensibilitate la palpare. Alte manifestări sînt reprezentate de febră, dureri lombare, greaţă, vărsături şi diaree. Leucocitoza este frecventă, dar inconstantă. Diagnosticul este confirmat prin irigografie efectuată fără pregătire prealabilă, cu introducerea substanţei de contrast sub presiune scăzută. Examenul CT confirmă, de asemenea, diagnosticul. Tratamentul medical poate duce la vindecare; unii pacienţi necesită însă laparotomie, drenarea abcesului şi rezecţia segmentului de colon afectat.

2. Carcinomul de colon. Perforarea unui carcinom poate avea un tablou clinic identic cu cel al diverticulitei. În antecedente se pot evidenţia rectoragii, constipaţie acută şi/sau agravări ale durerii abdominale. Diagnosticul se confirmă prin irigografie cu introducere lentă a substanţei de contrast, colonoscopie sau laparotomie exploratorie.

B. Regiunea lombară stîngă şi hipocondrul stîng

1. Infarctul splenic. Un infarct splenic determină apariţia unei dureri în hipocondrul şi flancul stîng. Durerea este ascuţită, sub formă de junghi şi intensificată de mişcările respiratorii. Sensibilitatea la palparea hipocondrului şi flancului stîng este frecvent prezentă. Splina, dacă este palpabilă, este şi dureroasă. Infarctul survine la pacienţi cu splenomegalie secundară unor boli mieloproliferative, cum ar fi leucemia granulocitară cronică. Pacienţii cu fibrilaţie atrială pot suferi un infarct splenic provocat de o embolie. Infarctul splenic mai este asociat cu siclemia şi cu tara de siclemie. Infarctele splenice septice survin secundar unei endocardite. Examenul CT va confirma diagnosticul de infarct splenic.

2. Abcesul splenic. Se manifestă prin febră, frisoane, splenomegalie dureroasă sau nu şi durere de intensitate mică pînă la moderată în hipocondrul stîng şi în flanc. Pot fi prezente sensibilitatea la palpare şi apărarea musculară în hipocondrul şi flancul stîng. Mai poate exista durere în umărul stîng, intensificată de inspirul profund şi tuse. Arareori, se evidenţiază o frecătură splenică. Abcesul este secundar unei embolizări din endocardită sau survine în urma unei bacteriemii cu salmonella, streptococ, stafilococ sau cu bacterii gram negative. Factorii de risc sînt: infarctele splenice repetate, hemoragia subcapsulară posttraumatică, pneumonia bacteriană, empiemul şi abcesele subfrenice sau cu alte localizări abdominale. Abcesul este vizualizat prin scintigrafia cu galiu şi/sau prin examen CT. Splenectomia şi antibioterapia intravenoasă sînt esenţiale pentru vindecare.

CAPITOLUL

20 DUREREA ACUTĂ PERIOMBILICALĂ

☐ LISTA DIAGNOSTICELOR POSIBILE

1. Ocluzia intestinală
   A. Ocluzia jejunului
   B. Ocluzia ileonului
   C. Ocluzia şi strangularea unei anse dublu închise
2. Ischemia mezenterică acută
   A. Embolia sau tromboza arterială
   B. Infarctul mezenteric nonocluziv
   C. Tromboza venei mezenterice
   D. Vasculitele şi infarctul mezenteric
3. Apendicita acută şi afecţiuni cu manifestări similare
   A. Diverticulita acută cecală
   B. Diverticulita Meckel
4. Gastroenterita acută
5. Ruptura unui anevrism al aortei abdominale
6. Hernia ombilicală încarcerată sau strangulată

☐ REZUMAT

Ocluzia intestinală determină o durere colicativă periombilicală, cu intervale de acalmie de 5-20 minute între crizele dureroase. *Ocluzia jejunului* se manifestă printr-un debut mai precoce al vărsăturilor (în prima sau a doua zi), faţă de situaţia întîlnită în *ocluzia ileală*. În obstrucţia ileală, vărsăturile pot fi galben maronii sau orange şi au miros fecaloid. Atît în obstrucţia jejunală, cît şi în cea ileală apare distensie abdominală, iar durerea devine continuă şi generalizată. Radiografia abdominală pe gol va evidenţia anse dilatate de intestin subţire, cu niveluri hidroaerice. După o evacuare iniţială a colonului, survine oprirea tranzitului intestinal pentru materii fecale şi gaze.

La pacienţii cu *ocluzie prin strangulare a unei anse dublu închisă* se remarcă debutul acut al unei dureri severe, persistente, cu sediul periombilical sau epigastric inferior, fără sensibilitate la palpare sau apărare musculară abdominală. Pacientul se prezintă cu stare generală alterată şi, de obicei, se răsuceşte de durere de pe o parte pe alta. Ecografia vizualizează dilatarea unei anse intestinale subţiri în formă de „U". În 6 pînă la 12 ore încep să apară semne de peritonită localizată, cu durere la palpare şi apărare musculară minimă. În 24 de ore se poate palpa o formaţiune în etajul abdominal mijlociu sau inferior şi, eventual, se constată prezenţa lichidului de ascită.

Ocluzia acută a arterei mezenterice determină o durere brutală severă şi continuă, cu sediu periombilical, asociată cu sensibilitate minimă la palpare. Dacă etiologia este *embolică*, există de obicei antecedente de afecţiuni cardiace, aritmii sau

TABELUL INCIDENȚEI BOLILOR

INCIDENȚA LA 100. 000 (APROXIMATIVĂ)

Frecvente (>100)	Frecvență medie (>5-100)	Rare (>0-5)
Ocluzia intestinală	Hernia ombilicală încarcerată	Vasculita mezenterică
Ocluzia unei anse dublu închise complicată cu gangrenă	Ocluzia mezenterică acută	Diverticulita cecală
Apendicita acută	Infarctul intestinal nonocluziv	Diverticulita Meckel
Gastroenterita acută	Tromboza venei mezenterice	
	Ruptura unui anevrism al aortei abdominale	

endocardită. La pacienții cu *tromboză* mai există și alte manifestări de ateroscleroză sistemică și, frecvent, un istoric de angină intestinală. Pacienții suferind de această afecțiune acuză durere severă și au stare generală alterată, dar abdomenul este de obicei moale și nedureros. Acest tablou clinic sugerează diagnosticul și indică efectuarea unei angiografii, care va confirma suspiciunea de embolie sau de tromboză a arterei mezenterice superioare. La unii pacienți cu durere periombilicală severă, arteriografia selectivă nu va vizualiza nici un semn de ocluzie, dar va semnala prezența unei vasoconstricții marcate (*infarctul intestinal nonocluziv*). Acești pacienți au istoric de insuficiență cardiacă, hipotensiune și/sau de consum de medicamente vasopresoare sau digitalice. *Ocluzia venoasă* determină simptome similare, dar poate fi detectată prin examen CT și prin angiografie selectivă. *Vasculitele* se pot manifesta prin simptome ce mimează embolia sau tromboza, dar pacienții cu aceste afecțiuni au artrită reumatoidă sau alte manifestări ale unei boli multisistemice (în special panarterita nodoasă).

Apendicita acută și afecțiunile cu manifestări similare, *diverticulita cecală* și *diverticulita Meckel*, pot debuta printr-o durere colicativă medio-abdominală, ce își mută rapid sediul în fosa iliacă dreaptă. O proporție variabilă a pacienților cu aceste afecțiuni prezintă, de asemenea, și febră, greață, vărsături și semne de iritație peritoneală, localizate în fosa iliacă dreaptă.

Gastroenterita acută provoacă o durere colicativă periombilicală, asociată cu sensibilitate minimă la palpare, greață, vărsături, diaree și, uneori, cu febră. *Ruptura unui anevrism al aortei abdominale* poate determina durere pulsatilă sau continuă, cu sediu epigastric inferior, periombilical, în flanc și în lombă. Frecvent, durerea este agravată de decubitul dorsal și este parțial ameliorată în ortostatism. Poate fi palpată o formațiune abdominală dureroasă și pulsatilă, iar diagnosticul se confirmă prin examen CT sau ecografie.

O formațiune ombilicală de consistență moale, sensibilă la palpare și ireductibilă indică prezența unei *hernii încarcerate*. Dacă o ansă intestinală este sechestrată în sacul herniar, atunci vor apărea durere ombilicală colicativă, vărsături și distensie abdominală, datorate ocluziei intestinale. Creșterea consistenței și a durerii provocate de palparea formațiunii respective, asociate cu durere periombilicală severă și continuă, cu febră, stare toxică și leucocitoză, sugerează diagnosticul de *strangulare a segmentului intestinal încarcerat*.

☐ DESCRIEREA AFECȚIUNILOR ENUMERATE

1. OCLUZIA INTESTINALĂ

A. Ocluzia intestinului subțire proximal (jejunul). Această afecțiune debutează brusc, cu durere continuă, apoi colicativă, localizată periombilical și în regiunea epigastrică inferioară. Durerea colicativă inițială persistă 15-30 minute, după care cedează, pentru a reîncepe 4-5 minute mai tîrziu. Fiecare criză dureroasă durează 2-3 minute și este asociată cu zgomote intestinale cu tonalitate înaltă (borborisme), pe toată durata durerii. Abdomenul devine dureros la palpare în timpul episodului dureros. Fiecare criză dureroasă este urmată de o perioadă de acalmie, de 4-5 minute. Acest ciclu durere-perioadă de acalmie poate continua 12-24 ore și se asociază cu greață și vărsături frecvente. În perioadele de acalmie, abdomenul este suplu și dureros. Vărsăturile apar precoce în ocluzia intestinului subțire proximal (ocluzia înaltă). Conținutul vărsăturilor constă inițial din suc gastric cu aspect apos gălbui și mai tîrziu devine galben-verzui, datorită eliminării conținutului duodenal. Dacă obstrucția persistă, apare distensia abdomenului superior. Tranzitul intestinal pentru gaze și materii fecale este oprit, după unul sau două scaune evacuate la debutul afecțiunii. Radiografia abdominală simplă evidențiază anse intestinale cu nivele hidroaerice. În absența strangulării unei anse intestinale, numărul de leucocite, temperatura, pulsul și examenul fizic al abdomenului rămîn în limite normale (nu există sensibilitate la palpare și apărare musculară localizată, iar semnul Blumberg este negativ). Pe măsură ce abdomenul se destinde, durerea colicativă intermitentă periombilicală cedează și este înlocuită de o durere continuă generalizată. Obstrucția mecanică a intestinului subțire se datorează, în general, aderențelor cauzate de intervenții chirurgicale anterioare (74% din cazuri), încarcerării unei hernii (8,1%), unui cancer primar sau metastatic (8,6%) și bolii Crohn (5,2%). Controversele iscate de tratamentul conservator al ocluziei intestinale acute, se datoresc faptului că examenul clinic nu reușește întotdeauna să pună în evidență prezența strangulării.

Pe de altă parte, chiar dacă leucocitoza, durerea localizată, tahicardia și febra sînt absențe, 5-13% din pacienți pot avea strangulare intestinală. În unele centre medicale, s-a încercat tratarea prin metode nechirurgicale a unui grup selecționat de pacienți. Pentru decomprimarea intestinului subțire proximal a fost utilizată o sondă de aspirație nasogastrică sau

intestinală şi s-au administrat lichide şi electroliţi intravenos. Pacienţii selecţionaţi pentru studiul privind tratamentul conservator au avut: fie o ocluzie postoperatorie precoce, fie o ocluzie secundară aderenţelor, fie o ocluzie parţială sau o ocluzie datorată bolii Crohn. Pacienţii cu boală Crohn au mai fost trataţi cu corticosteroizi şi nutriţie parenterală hipercalorică. În alte centre medicale, toţi pacienţii cu ocluzie completă sînt trataţi prin intervenţie chirurgicală de urgenţă şi doar cei cu ocluzie parţială sînt trataţi conservator.

B. Obstrucţia intestinului subţire distal (ileonul). Crizele dureroase în etajul abdominal mijlociu sînt similare cu cele descrise mai sus, dar intervalele dintre colici sînt mai mari (10-20 minute). Vărsăturile pot apărea cu 1-2 zile mai tîrziu şi nu sînt la fel de frecvente. Conţinutul vărsăturilor, care este iniţial gălbui sau verde, devine curînd orange sau brun şi are un miros fetid, fecaloid, fără a conţine materii fecale. Abdomenul rămîne suplu la palpare şi nedureros între episoadele dureroase, dar după 2-3 zile devine destins şi sensibil, colica fiind înlocuită de o durere moderată, difuză, generalizată şi surdă. Radiografia abdominală simplă evidenţiază dilatarea mai multor anse intestinale şi nivele hidroaerice. Intervenţia chirurgicală se impune pentru ameliorarea simptomelor şi salvarea vieţii.

C. Ocluzia şi strangularea unei anse dublu închise. Debutul brusc al unei dureri severe, continue, surde, periombilicale şi/sau epigastrice inferioare, cu un abdomen suplu, plat, nedureros sugerează ischemia intraabdominală. Pacienţii cu această afecţiune se pot zvîrcoli de durere. În prima zi, nu există, de obicei, febră, tahicardie, anemie, sensibilitate la palpare şi apărare musculară localizată. Radiografia abdominală simplă poate să nu arate prezenţa de gaz sau de nivele hidroaerice în intestinul subţire. În următoarele 24 ore apar febra, leucocitoza, tahicardia şi se poate palpa periombilical o masă dureroasă. Repetarea radiografiei abdominale poate evidenţia acum dilatarea unor anse intestinale subţiri. Ecografia abdominală vizualizează o ansă intestinală în forma literei „U", dilatată şi conţinînd lichid de stază; precum şi prezenţa lichidului de ascită. Lichidul de ascită are de obicei un miros fetid şi este serosanguinolent, iar concentraţiile de fosfaţi, LDH şi amilază depăşesc nivelurile serice. Laparotomia este necesară pentru a se realiza rezecţia ansei intestinale strangulate şi gangrenoase, înainte să survină complicaţii cu risc letal, cum ar fi necroza şi perforaţia intestinului, cu deversarea conţinutului intestinal toxic în cavitatea peritoneală. Incidenţa strangulării în ocluzia prin aderenţe fibroase este, în diferite studii, cuprinsă între 9% şi 32%. Mai mult de 80% din ocluziile prin aderenţe survin în primii 5 ani după o intervenţie chirurgicală, restul de 20% apar între 5-15 ani după operaţia respectivă.

2. ISCHEMIA MEZENTERICĂ ACUTĂ

A. Embolia sau tromboza arterială. Se pot manifesta prin apariţia bruscă a unei dureri severe, colicative, periombilicale sau epigastrice inferioare. Zgomotele intestinale sînt iniţial prezente, fiind chiar accentuate. În următoarele 4-5 ore, durerea devine mai intensă şi continuă, iradiind progresiv în tot abdomenul. Iniţial, abdomenul este suplu şi nedureros; după 8 ore poate apărea o sensibilitate uşoară la palpare şi leucocitoză; apare silentium abdominal, iar distensia abdominală devine evidentă. În primele 4-5 ore, simptomele şi semnele prezentate trebuie să ridice suspiciunea de ischemie intestinală, efectuarea unei angiografii selective abdominale fiind obligatorie. Intervenţia chirurgicală de urgenţă se impune, pentru îndepărtarea embolului sau trombului din artera mezenterică superioară şi pentru rezecţia segmentului intestinal necrozat. O intervenţie chirurgicală de control („second look"), efectuată la 36 ore după cea iniţială, are rolul de a descoperi necroza intestinală reziduală.

Imposibilitatea de a interveni chirurgical, în cazul unui pacient cu durere intensă în etajul abdominal mijlociu şi cu semne obiective minime, avînd antecedente de aritmie, boală coronariană sau boală valvulară sau endocardită, conduce la apariţia infarctului intestinal şi a gangrenei intestinale. Aceste complicaţii survin la 8-16 ore de la debutul durerii şi sînt anunţate de distensia abdominală, de apariţia semnelor de peritonită localizată, de rectoragii sau de hemoragiile oculte în scaun şi de semne sistemice, cum ar fi febra, tahicardia, leucocitoza, acidoza şi ascita. Prognosticul, din punct de vedere al salvării intestinului şi al supravieţuirii bolnavului, este nefavorabil, dacă intervenţia chirurgicală nu este efectuată în primele 6 ore de la debutul durerii. Angiografia va localiza sediul emboliei sau trombozei şi va identifica pacienţii care au infarct intestinal nonocluzivă.

B. Infarctul mezenteric nonocluziv. La pacienţii cu debit cardiac scăzut prin insuficienţă cardiacă, şoc sau hipoxemie severă poate surveni o durere periombilicală continuă, identică cu cea din ocluzia arterei mezenterice superioare prin embolie sau tromboză. Confirmarea diagnosticului necesită efectuarea unei angiografii selective a arterei mezenterice superioare. În cadrul acestui sindrom, vasoconstricţia splahnică este un semn angiografic frecvent întîlnit. În plus, se constată o umplere lentă şi un flux încetinit a sîngelui în vasele intramurale din peretele intestinal.

Ischemia nonocluzivă poate fi asociată cu administrarea de digitalice, catecolamine, diuretice, beta-blocante şi vasopresină. Debitul cardiac scăzut, şocul hipovolemic, dializa şi endotoxemia pot fi de asemenea asociate cu ischemia nonocluzivă. Rezolvarea prin mijloace farmacologice a durerii acute abdominale şi a sensibilităţii la palpare a fost posibilă în astfel de cazuri, prin administrarea intraarterială de tolazolină în bolus, urmată de o perfuzie intravenoasă cu papaverină. Prin intervenţia farmacologică, supravieţuirea a crescut la 50-60%. Unii chirurgi recomandă intervenţia chirurgicală la 6-12 ore după iniţierea

tratamentului medicamentos, iar alții recurg la operație doar dacă vasoconstricția evidențiată angiografic persistă la o angiografie de control sau dacă apar semne de peritonită.

C. Tromboza venei mezenterice. Această afecțiune debutează brusc, cu durere severă, continuă cu sediu ombilical sau epigastric. Greața, vărsăturile și scaunele sanguinolente sau cu hemoragie ocultă pot acompania durerea, însă în primele 8 ore semnele fizice sînt sărace. Sensibilitatea la palpare, apărarea musculară și distensia sînt minime. Ocluzia venoasă apare în contextul unei staze venoase (în insuficiența cardiacă, în ciroza cu hipertensiune portală sau în compresia venoasă prin tumori abdominale), al unei boli inflamatorii abdominale (peritonită, abces, enterită) sau la pacienții cu hipercoagulabilitate sanguină (consum de contraceptive orale, policitemie, deficiență de antitrombina III). La unii pacienți, factorii de risc sînt greu de detectat. Hemoconcentrația și leucocitoza apar precoce; lichidul de ascită are aspect serosanguinolent. Radiografia abdominală pe gol evidențiază distensia intestinului subțire și îngroșarea peretelui intestinal. Examenul CT abdominal poate demonstra în urgență ocluzia venei mezenterice superioare. Tomografia cu substanță de contrast va vizualiza un perete venos cu densitate crescută, cu un defect de umplere central și o vascularizație colaterală clar vizibilă. Radiografia abdominală pe gol, investigațiile cu substanță de contrast și examenul CT vor evidenția semnul „ansei rigide" și/sau al „ amprentei digitale". Angiografia selectivă pune în evidență un perete intestinal îngroșat și edematiat, cu o pată eritematoasă obținută prin opacifierea capilarelor, compresia arterelor mici periferice datorată edemului peretelui intestinal și o întoarcere venoasă scăzută, cu absența umplerii venei mezenterice.

Ocluzia venoasă cu infarct intestinal se tratează prin rezecție chirurgicală. Anticoagulantele sînt utilizate postoperator dacă nu există contraindicații de administrare (hipertensiune portală, tumori, traumatisme severe).

D. Vasculitele și infarctul mezenteric. Ocluzia arterială acută a vaselor mari și mijlocii poate surveni în panarterita nodoasă sau în vasculita asociată poliartritei reumatoide. Ocluzia aterosclerotică poate fi mimată de vasculite. Pacienții cu panarterită au hipertensiune, febră, gangrenă distală, insuficiență renală, infarct miocardic sau cerebral, mononevrită multiplă, anemie, leucocitoză și/sau eozinofilie, care sînt însoțite de suferință abdominală acută continuă. Pacienții cu poliartrită reumatoidă și vasculită acuză, uneori, dureri abdominale similare, perzintă noduli cutanați, artrită simetrică extensivă, ulcere ale membrelor inferioare și titruri mari ale factorului reumatoid în ser. Infarctul acut al unui segment intestinal necesită intervenție chirurgicală cu rezecția intestinului afectat. Pentru a preveni episoadele recurente de ischemie și infarct intestinal la pacienții cu vasculită este necesară inițierea tratamentului cu ciclofosfamidă și corticosteroizi.

3. APENDICITA ACUTĂ ȘI ALTE BOLI CU MANIFESTĂRI SIMILARE

Simptomul inițial este reprezentat de o durere de intensitate mică, colicativă sau persistentă, cu sediu periombilical sau epigastric inferior, care persistă, împreună cu alte cîteva simptome, timp de 3-5 ore. Această durere dispare și este înlocuită de o senzație de disconfort continuu, surdă sau ca o arsură, cu sediul în fosa iliacă dreaptă. În unele cazuri, durerea își mută sediul în zona lombară (apendice retrocecal), în regiunea suprapubiană sau în fosa iliacă stîngă (apendice pelvin). Greața și vărsăturile apar rapid, iar febra crește în 8-24 ore pînă la valori de 38,5°C. Febra este asociată, de obicei, cu o leucocitoză de pînă la 18.000 celule/mm^3. La examenul obiectiv se observă sensibilitate la palpare în fosa iliacă dreaptă, semnul Blumberg pozitiv și apărare musculară. Tusea și mișcările corpului intensifică durerea, care este, de regulă, bine localizată, într-o anumita zonă a abdomenului inferior. Laparotomia și apendicectomia vor duce la rezolvarea tuturor simptomelor.

A. Diverticulita cecală acută. Această afecțiune poate mima apendicita acută. Ea debutează cu o durere de intensitate mică, continuă, în fosa iliacă dreaptă. În puține cazuri, înainte de apariția durerii, cu sediul amintit anterior, poate exista un episod scurt de durere periombilicală. Greața și vărsăturile survin la mai puțin de 25% din pacienți. Uneori, apare subfebrilitate și leucocitoză, care este inconstantă. Diverticulita cecală acută se manifestă ca o apendicită cu evoluție lent progresivă, simptomele apărînd frecvent cu 3-30 zile înainte de solicitarea ajutorului medical. În 75% din cazuri, pacientul este operat pentru apendicită acută, diagnosticul de diverticulită fiind stabilit intraoperator. La pacienții cu apendicectomie în antecedente și cu o masă palpabilă localizată în fosa iliacă dreaptă sau cu scaune în care se evidențiază hemoragii oculte, ecografia sau examenul CT vor clarifica diagnosticul înainte de efectuarea intervenției chirurgicale și vor permite instituirea unei cure de tratament medical. În unele cazuri, această afecțiune se poate rezolva fără a se recurge la intervenția chirurgicală.

B. Diverticulita Meckel. Altă afecțiune rară care mimează apendicita este inflamația acută a deverticulului Meckel. De obicei, astfel de cazuri sînt descoperite intraoperator, cînd se constată că apendicele este normal.

4. GASTROENTERITA ACUTĂ

Gastroenterita acută determină durere periombilicală continuă sau colicativă, asociată cu diaree apoasă, greață și vărsături. Numărul de leucocite este de obicei normal sau scăzut. Poate exista sensibilitate la palpare în regiunea ombilicală sau generalizată, în tot abdomenul. Semnul Blumberg este pozitiv, dar nu apare apărare musculară involuntară. Zgomotele intestinale sînt accentuate. Febra poate însoți, inconstant, simptomele abdominale. Prezența

hemoragiilor oculte şi/sau a leucocitelor în scaun sugerează o infecţie cu *Campylobacter*, *Shigella* sau *Salmonella* sau debutul unei afecţiuni inflamatorii intestinale.

5. RUPEREA UNUI ANEVRISM AL AORTEI ABDOMINALE

Se manifestă prin durere pulsatilă sau surdă, avînd sediul periombilical şi prin asocierea unei dureri lombare şi în flancuri. Durerea este mai intensă în decubit dorsal şi poate fi ameliorată de ortostatism. Greaţa, vărsăturile, astenia generalizată şi sincopa sînt simptome asociate durerii. Examenul fizic abdominal poate evidenţia prezenţa unei formaţiuni pulsatile şi dureroase pe linia mediană, în etajul abdominal superior. Examenul CT va identifica un anevrism aortic şi sîngele extravazat în spaţiul retroperitoneal. Dacă anevrismul este fisurat, tahicardia şi hipotensiunea apar rapid şi hematocritul scade brusc în urma reechilibrării i.v. cu 2-3 litri de lichid. Intervenţia chirurgicală de urgenţă este obligatorie.

6. HERNIA OMBILICALĂ ÎNCARCERATĂ SAU STRANGULATĂ

La nivelul unei hernii ombilicale cunoscute apare o formaţiune dureroasă. Dacă o ansă a intestinului subţire este încarcerată în sacul herniar, se va declanşa o colică periombilicală tipică, cu vărsături şi meteorism indicînd ocluzia intestinală parţială sau completă. Formaţiunea este fermă, dureroasă la palpare şi ireductibilă, iar la nivelul ei se pot ausculta zgomote intestinale. Tegumentele ce acoperă hernia pot fi hiperemice, simulînd celulita. Dacă intestinul obstruat se destinde, iar inelul herniar este rigid, poate apărea ischemia intestinală şi apoi gangrena. Odată cu ocluzia şi gangrena unei anse dublu închise durerea devine foarte severă şi continuă, iar în următoarele 12-24 ore apare febră, leucocitoză, stare toxică şi durere severă la palparea formaţiunii herniate. Laparotomia este necesară pentru excizia intestinului necrozat, pentru refacerea continuităţii intestinului şi pentru a rezolva hernia. În unele cazuri, mai ales la adolescenţi, doar epiplonul este sechestrat în sacul herniar. Şi în acest caz, apare durere spontană şi la palpare şi poate fi necesară intervenţia chirurgicală pentru vindecare.

Încarcerarea şi strangularea herniei ombilicale a fost raportată la pacienţii cu ciroză şi ascită, după evacuarea rapidă a unei cantităţi mari de lichid prin paracenteză, şunt peritoneovenos sau prin tratament diuretic. Pacienţii supuşi, în ambulator, dializei peritoneale continue pot dezvolta hernii ombilicale, inghinale sau la locul de implantare a cateterelor, care pot evolua cu încarcerare şi strangulare.

CAPITOLUL

21 DUREREA ACUTĂ LA NIVELUL FOSEI ILIACE DREPTE

☐ LISTA DIAGNOSTICELOR POSIBILE

1. Apendicita acută
2. Afecţiuni medicale cu manifestări similare apendicitei
   - A. 1. Durerea pleurală
     2. Herpes zoster
   - B. Adenita mezenterică şi ileita din infecţiile cu *Yersinia*
   - C. Colica ureterală
   - D. Gastroenterita acută
   - E. Infecţiile renale şi perirenale
     1. Abcesul cortical renal
     2. Abcesul corticomedular renal
     3. Abcesul perinefretic
     4. Pielonefrita acută
   - F. Boala Crohn
   - G. Durerea abdominală de cauză neprecizată
   - H. Amoebiaza
   - I. Osteomielita acută a osului iliac drept
   - J. Sarcomul Ewing al osului iliac drept
3. Afecţiuni chirurgicale cu manifestări similare apendicitei acute
   - A. Diverticulita cecală
   - B. Carcinomul cecal perforat
   - C. Distensia cecală prin ocluzia distală a colonului
   - D. Diverticulita Meckel
   - E. Carcinomul apendicular perforat
   - F. Perforaţia unui ulcer duodenal cu deversarea conţinutului duodenal de-a lungul spaţiului parieto-colic drept
   - G. Colecistita acută
   - H. Infarctul marelui epiploon
   - I. Invaginaţia ileocecală
   - J. Abcesul psoasului
   - K. Torsiunea unui testicul intra-abdominal şi alte tipuri de durere de origine testiculară
   - L. Anisakiaza
   - M. Ruptura unui anevrism aortic infrarenal
   - N. Ruptura sau extensia unui anevrism al arterei iliace comune
   - O. Volvulusul cecal
   - P. Perforaţia ileală din febra tifoidă
   - Q. Enterocolita neutropenică
   - R. Tuberculoza ileocecală
4. Afecţiuni ginecologice cu manifestări similare apendicitei
   - A. Boala inflamatorie pelvină (BIP)
     1. Salpingita acută
     2. Abcesul tubo-ovarian acut (ATO)
     3. Ruptura ATO
   - B. Sarcina tubară
   - C. Afecţiuni cu manifestări similare sarcinii tubare, bolii inflamatorii pelvine şi apendicitei
     1. Chistul corpului galben cu hemoragie
     2. Chistul corpului galben din sarcină
     3. Ameninţarea de avort
     4. Chistul folicular cu hemoragie intraperitoneală (mittelschmerz)
     5. Endometrioza cu hemoragie intraperitoneală
     6. Torsiunea anexială

☐ REZUMAT

Apendicita acută debutează frecvent cu durere colicativă de intensitate mică, cu sediu epigastric sau periombilical. Această durere este surdă şi persistentă şi nu este intensificată de mişcări sau de tuse. În 4-5 ore, aceasta cedează şi apare o nouă durere în fosa iliacă dreaptă. Iniţial durerea este moderată, surdă şi persistentă şi este accentuată de mers, de tuse şî de modificarea poziţiei în pat. Apar: greaţă, anorexie şi vărsături. Pacientul poate localiza durerea în fosa iliacă dreaptă, într-o zonă de mărimea unei monede. Poate exista subfebrilitate, cu debut la 12-24 ore de la apariţia durerii, dar rareori aceasta depăşeşte valoarea de 38,5°C. Pacientul acuză constipaţie, avînd senzaţia că evacuarea conţinutului colonic ar putea ameliora complet simptomatologia. Unii pacienţi au diaree şi pot fi adeseori greşit diagnosticaţi ca avînd enterită. Polakiuria şi disuria apar, uneori, datorită faptului că apendicele inflamat se află în imediata vecinătate a vezicii urinare. De obicei, există sensibilitate la palpare bine localizată la nivelul şi în jurul punctului McBurney (91%), manevra Blumberg este pozitivă (68%), există leucocitoză şi/sau deviere la stînga a formulei leucocitare, iar evoluţia este progresivă.

Un număr mare de *afecţiuni medicale* pot mima apendicita acută, deoarece se manifestă prin durere cu sediul în fosa iliacă dreaptă sau printr-un complex de simptome în care durerea este componenta majoră. *Pneumonia*, *infarctul pulmonar* sau *pleurodinia* care afectează lobul inferior drept sau pleura diafragmatică pot determina durere spontană şi la palpare în fosa iliacă dreaptă simulînd colica apendiculară. Revederea radiografiei toracice înaintea intervenţiei chirurgicale permite, de obicei, atribuirea acestor simptome unei cauze pulmonare, dar mai există cazuri în care este extirpat un apendice sănătos la un pacient cu pneumonie, deoarece s-a omis examinarea radiografiei toracice.

Herpes zoster determină apariţia unei dureri cu caracter de arsură sau surdă, localizată toracolombar posterolateral drept, care iradiază în fosa iliacă dreaptă şi a unei erupţii alcătuite din vezicule şi ulcere acoperite de cruste, care apare după 2-5 zile. Leziunea este limitată la zona dureroasă.

Adenita mezenterică determină un tablou clinic identic cu cel din apendicita acută, cu leucocitoză şi/sau deviere la stînga a formei leucocitare, cu durere la palpare şi cu manevra Blumberg pozitivă în fosa iliacă dreaptă. Ecografia de înaltă rezoluţie cu compresie evidenţiază adenopatia şi un apendice de dimensiuni normale. Dacă *ileita* face parte din tabloul clinic, atunci există diaree şi ecografia vizualizează un ileon edematiat. Adenita şi ileita sînt frecvent cauzate de infecţia cu *Yersinia enterocolitica*, un microorganism sensibil, in vitro, la antibiotice. Cu toate acestea, afecţiunea răspunde doar în mică măsură la tratamentul parenteral cu antibiotice.

Colica ureterală acută produce durere continuă şi severă şi este însoţită de durere la palparea unghiului costovertebral, precum şi la palparea în fosa iliacă dreaptă. Diagnosticul este confirmat de evidenţierea hematuriei microscopice sau macroscopice şi de vizualizarea unui calcul obstructiv ureteral la urografie.

Gastroenterita se manifestă prin anorexie, greaţă, vărsături, febră, frisoane, diaree şi durere abdominală colicativă sau continuă, ce poate fi localizată în fosa iliacă dreaptă. Este produsă, de obicei, de infecţii cu germeni din genul *Yersinia* sau *Salmonella*. Poate apărea o durere colicativă abdominală generalizată, însoţită de sensibilitate la palpare şi de manevra Blumberg pozitivă, localizată în fosa iliacă dreaptă.

Un *abces cortical renal* va determina febră, frisoane şi durere spontană şi la palpare în flanc şi la nivel abdominal. Examenul de urină este de obicei negativ. Un *abces corticomedular renal* apare la pacienţii cu infecţii ale căilor urinare (în care sînt implicaţi germeni gram-negativi) şi în prezenţa unor obstrucţii parţiale. Diagnosticul de abces este confirmat ecografic sau prin examen CT. Un *abces perinefretic* se formează de obicei prin ruptura unui abces renal. Se poate manifesta prin durere în flanc şi în fosa iliacă dreaptă şi prin febră. Poate fi diagnosticat prin examen CT cu substanţă de contrast.

Pielonefrita acută determină de asemenea o durere în fosa iliacă dreaptă, însoţită sau nu de durere în flanc. Poate exista sensibilitate discretă la palpare, localizată în fosa iliacă dreaptă sau la nivelul unghiului costovertebral drept. Urina conţine un număr mare de leucocite şi bacterii şi mai puţine hematii. Există un răspuns favorabil la terapia parenterală cu antibiotice.

La pacienţii cu *boală Crohn* poate fi suspectată o acutizare, dacă există antecedente de durere cronică recurentă colicativă şi/sau continuă, cu sediu periombilical şi în fosa iliacă dreaptă şi diaree.

Amoebiaza provoacă durere în fosa iliacă dreaptă, febră şi diaree. Poate exista şi sensibilitate locală la palpare. Diagnosticul se confirmă prin examenul macroscopic al materiilor fecale şi biopsia ulceraţiilor, efectuată prin colonoscopie. Această afecţiune poate determina un abdomen acut, fiind confundată cu uşurinţă cu apendicita acută, datorită tendinţei de implicare a cecului. Diagnosticul este rareori stabilit preoperator.

Osteomielita acută a osului iliac drept determină durere spontană şi la palpare în fosa iliacă dreaptă. Local se palpează o formaţiune pseudotumorală cu caractere inflamatorii, iar scintigrafia osoasă sau un examen RMN vor confirma diagnosticul. Rareori, *sarcomul Ewing* poate avea manifestări clinice asemănătoare cu osteomielita.

Un număr de *afecţiuni chirurgicale* pot evolua cu aceleaşi semne clinice la nivelul fosei iliace drepte. *Diverticulita cecală acută* mimează, uneori, apendicita, dar durerea debutează frecvent în fosa iliacă dreaptă, fără să fie precedată de durere epigastrică şi periombilicală. Durerea este de intensitate redusă, iar evoluţia bolii este mai lentă decît a apendicitei. Diagnosticul este rareori stabilit preoperator, dar acest lucru este posibil prin utilizarea tomografiei sau a laparoscopiei. Dacă diagnosticul se confirmă, antibioterapia duce la dispariţia simptomelor, fără a se recurge la metode chirurgicale. În majoritatea cazurilor, diagnosticul este pus în sala de operaţie. *Carcinomul cecal sau apendicular* poate să surprindă de asemenea chirurgul, care se aşteaptă să opereze o apendicită. Aceste leziuni perforează frecvent, ducînd la formarea unui abces localizat. *Perforaţia unui ulcer duodenal* determină,

de obicei, apariţia bruscă a unei dureri severe în etajul abdominal superior, care îşi poate muta sediul în fosa iliacă dreaptă. Este posibilă existenţa sensibilităţii la palpare atît în epigastru, cît şi în fosa iliacă dreaptă, precum şi a semnelor radiologice de pneumoperitoneu. Administrarea orală de Gastrografin poate evidenţia un ulcer duodenal şi deversarea conţinutului intestinal de la nivelul perforaţiei, dacă aceasta nu s-a închis deja.

Un colecist inflamat şi destins poate ajunge pînă în fosa iliacă dreaptă, producînd durere spontană şi la palpare în această regiune. Uneori, vezicula biliară este palpată sau percutată şi poate fi vizualizată ecografic. Un istoric de crize recurente de durere epigastrică severă cu durată de 2-6 ore sugerează diagnosticul. Un *abces al muşchiului psoas* poate fi suspectat, cînd există un istoric de osteomielită a coloanei vertebrale, de boală Crohn sau de diverticulită. În plus, există durere spontană şi la palpare în fosa iliacă dreaptă şi semnul psoasului este pozitiv. Majoritatea pacienţilor au coapsa flectată pe bazin şi nu pot realiza extensia completă a membrului inferior afectat. Diagnosticul este confirmat prin examen CT de pelvis.

Explorarea abdominală suplimentară, după extirparea unui apendice sănătos, poate detecta o *diverticulită Meckel*, un *infarct epiploonic* sau o *invaginaţie*. Pacienţii cu invaginaţie pot prezenta hematochezie şi ocluzie intestinală. Diagnosticul este stabilit prin examen CT sau intraoperator. *Distensia cecală datorată ocluziei distale a colonului* se poate manifesta prin durere difuză în etajul abdominal inferior, durere care devine mai intensă în fosa iliacă dreaptă, pe măsură ce se destinde cecul. Un cec cu diametrul mai mare de 10 cm pe radiografia abdominală simplă are risc crescut de perforaţie.

Originea testiculară a durerii cu sediul în fosa iliacă dreaptă trebuie suspectată dacă în antecedentele recente ale bolnavului există efectuarea unui *vasectomii* sau dacă există durere testiculară spontană şi la palpare. Torsiunea testiculară provoacă o durere acută severă, tumefacţia şi retracţia testiculului. Diagnosticul este confirmat ecografic şi/sau scintigrafic. Intervenţia chirurgicală de urgenţă pentru corectarea torsiunii duce la rezolvarea simptomelor. *Torsiunea acută a unui testicul intraabdominal* poate provoca o durere severă în fosa iliacă dreaptă şi semne peritoneale, asociate cu absenţa testiculului drept din scrot.

Anisakiaza ce implică regiunea ileocecală poate mima apendicita acută şi este o afecţiune diagnosticată chirurgical, frecventă în Japonia, unde se consumă frecvent peşte crud. Agentul etiologic este un parazit a cărui gazdă este heringul.

Apariţia bruscă a unei dureri lancinante în fosa iliacă dreaptă, în prezenţa sau în lipsa unei dureri lombare, la un pacient ce a depăşit vîrsta de 50 ani, sugerează posibilitatea unei *rupturi de anevrism aortic*. Transpiraţiile profuze, ameţelile şi hipotensiunea se pot datora durerii şi hemoragiei retroperitoneale. Examenul obiectiv al abdomenului evidenţiază o formaţiune pulsatilă, slab delimitată, situată pe linia mediană. Prezenţa unui anevrism este confirmată ecografic, dar această investigaţie este rareori necesară. Majoritatea pacienţilor sînt operaţi de urgenţă. Durerea în fosa iliacă dreaptă, asociată cu un sindrom de iritaţie de psoas, în prezenţa unei formaţiuni pulsatile dureroase în etajul abdominal inferior, se datorează unui *anevrism al arterei iliace drepte*. Diagnosticul este confirmat prin ecografie sau prin examen CT. Intervenţia chirurgicală este indicată doar în prezenţa hemoragiei. *Volvulusul cecal* determină durere şi distensie în fosa iliacă dreaptă. Radiografia abdominală evidenţiază distensia ceculuı şi deplasarea lui spre stînga. Diagnosticul este confirmat printr-o clismă baritată sau prin examen CT abdominal.

Durerea spontană şi la palpare, însoţită de apărare musculară cu sediul în fosa iliacă dreaptă, apărută în a doua sau a treia săptămînă de evoluţie a *febrei tifoide*, se datorează perforaţiei ileale şi pentru a preveni apariţia peritonitei generalizate intervenţia chirurgicală de urgenţă este obligatorie.

Enterocolita neutropenică determină apariţia unei dureri abdominale generalizate şi localizate în fosa iliacă dreaptă şi a semnelor de peritonită, la un pacient cu un număr de neutrofile mai mic sau egal cu 1.000/mm^3 secundar leucemiei, anemiei aplastice, neutropeniei ciclice sau chimioterapiei mielotoxice. Diagnosticul poate fi confirmat prin examen CT abdominal. Simptomele răspund la antibioterapie în administrare intravenoasă sau la rezecţia chirurgicală a colonului drept. Pacientul cu *tuberculoză ileocecală* poate avea un tablou clinic de apendicită acută, ca urmare a perforaţiei în regiunea ileocecală.

Frecvenţa apendicectomiilor negative la femei este de 35-45%, de două ori mai mare decît cea de la bărbaţi. Mai multe *afecţiuni ginecologice* pot mima apendicita acută. Afecţiunile ginecologice cel mai frecvent confundate cu apendicita acută sînt boala inflamatorie pelvină (BIP), sarcina tubară şi hemoragia intrachistică. BIP determină durere în fosa iliacă dreaptă, sensibilitate la palpare şi semnul Blumberg este pozitiv. Absenţa greţurilor şi a vărsăturilor, în cele mai multe cazuri, o durată a durerii mai mare de două zile, debutul în prima săptămînă după menstruaţie, istoric de boli cu transmitere sexuală, deplasarea colului şi durere la palpare a anexelor şi a fosei iliace drepte sugerează diagnosticul de boală inflamatorie pelvină. Ecografia nu va permite vizualizarea unui apendice tumefiat, necompresibil, dar este posibil să evidenţieze dilatarea edematoasă a trompelor uterine sau un *abces tubar*. Laparoscopia poate confirma diagnosticul şi poate vizualiza un apendice normal. În unele centre medicale, unde femeile cu anamneză tipică de apendicită sînt operate în lipsa laparoscopiei, BIP este frecvent singura descoperire intraoperatorie.

Durerea cu localizare în etajul abdominal inferior, la o femeie de vîrstă fertilă, se poate datora unei *sarcini ectopice*. În stadiile precoce, durerea este colicativă şi moderată, dar după cîteva zile sau săptămîni devine intensă şi continuă. Dacă trompa dreaptă este sediul sarcinii, sarcina ectopică poate mima apendicita acută. În antecedente, se evidenţiază, de obicei, o perioadă de amenoree sau oligomenoree recentă. Hemoragiile vaginale mici şi moderate se manifestă după absenţa unuia sau a două cicluri menstruale şi pot persista; dar este posibilă şi apariţia amenoreei.

Ecografic, se vizualizează sarcină, sub forma unui embrion viabil în trompă (în 7-15% din cazuri) sau ■ unei formaţiuni ecodense (în 92% din cazuri) şi se poate demonstra absenţa sarcinii intrauterine. În 96-98% din cazuri, testele de sarcină ce evidenţiază â-HGC în ser sau testul urinar ICON sînt pozitive. Diagnosticul este confirmat laparoscopic sau prin laparotomie. Cazurile au fost tratate prin supraveghere sau prin laparoscopie sau pe cale chirurgicală clasică. *Torsiunea anexelor* provoacă durere colicativă, intermitentă şi apoi durere continuă, cu severitate progresivă, atît spontan cît şi la palpare, cu sediul în etajul abdominal inferior. La tuşeul vaginal, se poate palpa o formaţiune anexială dureroasă. Ecografia va indica o formaţiune anexială cu ecogenitate omogenă. Diagnosticul este confirmat laparoscopic sau intraoperator, ocazie cu care se efectuează rezecţia ovarului şi a trompei sau corectarea torsiunii.

Un *chist al corpului galben* determină amenoree sau întîrzieri ale menstruaţiei, urmate de hemoragii inconstante şi durere spontană şi la palpare în fosa iliacă dreaptă. Tuşeul vaginal evidenţiază o anexă sensibilă la palpare şi, uneori, prezenţa unei mici formaţiuni tumorale. Rezultatul testului de sarcină este negativ, iar laparoscopia vizualizează hemoragia în sau dintr-un chist de corp galben.

Un *chist al corpului galben în sarcină* poate mima o sarcină tubară, el determinînd apariţia unei dureri spontan şi la palpare în fosa iliacă dreaptă; anexial se poate palpa o masă tumorală, iar testul de sarcină ese pozitiv. Ecografia confirma sarcina intrauterină, iar laparoscopia identifica chistul hemoragic şi trompele normale. În acelaşi mod, laparoscopia poate identifică *chiste foliculare cu hemoragie* sau prezenţa *endometriozei. Ameninţarea de avort* determină o durere colicativă cu sediul pe linia mediană abdominală, dar poate cauza şi o durere anexială dreaptă. Ecografia va evidenţia sarcina intrauterină. Laparoscopia poate fi utilizată pentru a demonstra absenţa unei sarcini ectopice la nivelul trompelor sau ovarelor.

Durerea abdominală de cauză nedeterminată este un diagnostic de necesitate, el incluzînd pacienţii cu durere în fosa iliacă dreaptă, însoţită de sensibilitate la palpare, şi care nu prezintă modificări patologice identificabile prin laparotomie. Unii din aceşti pacienţi pot avea o afecţiune virală, ca pleurodinia, sau o salpingită minimă, cu inflamaţia moderată ■ trompelor uterine, greu de evidenţiat macroscopic. În majoritatea cazurilor nu se găseşte o explicaţie a durerii.

☐ DESCRIEREA AFECŢIUNILOR ENUMERATE

1. APENDICITA ACUTĂ

Se manifestă prin durere de intensitate mică, colicativă, care debutează brusc în regiunea epigastrică sau periombilicală. Această durere se menţine 2-4 ore, apoi se localizează în fosa iliacă dreaptă, devine continuă şi persistentă, cu caracter de arsură şi este agravată de mers, tuse şi chiar de modificarea poziţiei. Anorexia, greaţa şi

TABELUL INCIDENŢEI BOLILOR

INCIDENŢA BOLILOR LA 100. 000 (APROXIMATIVĂ)

Frecvente (>100)
Apendicita acută
Adenita mezenterică
Gastroenterita acută
Durerea abdominală de cauză neprecizată
Colica ureterală
Boala inflamatorie pelvină
Abcesul tubo-ovarian (ATO)
Sarcina ectopică
Ameninţarea de avort
Chistul folicular cu hemoragie

Frecvenţă medie (>5-100)
Diverticulita Meckel
Colecistita acută
Torsiunea anexială sau ovariană
Pielonefrita acută ce determină durere cu sediul în abdomenul inferior
Chistul corpului galben cu hemoragie
Chistul corpului galben cu hemoragie din sarcină
Endometrioza cu hemoragie
Boala Crohn
Ruptura ATO
Herpes zoster

Rare (>0-5)
Pleurezia care determină durere abdominală inferioară
Diverticulita cecală
Carcinomul cecal perforat
Distensia cecală datorată obstrucţiei distale a colonului
Volvulusul cecal
Carcinomul apendicular perforat
Perforarea ulcerului duodenal cu extravazarea conţinutului gastric în abdomenul inferior
Infarctul marelui epiploon
Invaginaţia ileocecală
Abcesul psoasului
Torsiunea testiculară şi epididimita
Torsiunea unui testicul intraabdominal
Anisakiaza regiunii ileocecale
Amoebiaza
Ruptura unui anevrism al arterei abdominale
Ruptura sau extensia unui anevrism al arterei iliace comune
Perforaţia iliacă din febra tifoidă
Osteomielita acută ■ osului iliac
Sarcomul Ewing al osului iliac
Abcesul renal acut
Abcesul perinefretic acut
Enterocolita neutropenică (tiflita)
Tuberculoza ileocecală cu perforaţie

vărsăturile pot însoți durerea inițială. Pacienții examinați în primele 24 ore de la debutul durerii prezintă o sensibilitate la palpare bine localizată la nivelul punctului McBurney. Palparea, percuția și tusea accentuează durerea. În 8 pînă la 24 ore își poate face apariția febra, cu valori ce pot atinge 38,5°C, dar în unele cazuri temperatura rămîne normală. Pulsul este de regulă în limite normale.

Apărarea musculară și semnul Blumberg pozitiv sînt semne tardive, care nu apar în primele 18 ore. Absența acestor semne nu trebuie să întîrzie diagnosticarea și efectuarea intervenției chirurgicale. Examenele de laborator relevă fie o leucocitoză moderată (10.000-18.000 elemente /mm^3), fie un număr normal de leucocite, cu deviere la stînga ■ formulei leucocitare, în 95% din cazuri. În 20% din cazuri, sedimentul urinar poate conține leucocite și/sau hematii. De obicei, viteza de sedimentare a hematiilor este normală în primele 36 ore.

Alvarado a alcătuit un scor de zece puncte rezumînd modificările patologice descrise mai sus. Este acordat cîte un punct pentru prezența fiecăreia din următoarele manifestări (1) durerea care își schimbă sediul în fosa iliacă dreaptă, (2) anorexia, (3) greața și vărsăturile, (4) manevra Blumberg pozitivă, (5) febra și (6) devierea la stînga a formulei leucocitare. Se acordă două puncte pentru sensibilitatea la palpare în fosa iliacă dreaptă și două puncte pentru leucocitoză. Un scor mai mare sau egal cu 7 este asociat cu un diagnostic corect de apendicită, în 88% din cazuri. Prezența unei formațiuni palpabile dureroase în fosa iliacă dreaptă, febra mai mare de 39°C sau o durată a durerii mai mare de 30 ore sugerează perforația apendicelui, cu formarea precoce a unui abces.

Alte simptome sînt posibile, dar mai puțin frecvente. Constipația și senzația că evacuarea conținutului colonic ar ameliora simptomele determină pacientul să recurgă la laxative și clismă. Eliminarea scaunului și a gazelor nu produce ameliorarea scontată. Diareea poate apărea dacă există o iritație inflamatorie ■ segmentului rectosigmoidian sau ileal. Rareori, polakiuria și disuria se datorează interesării ureterului drept, vezicii urinare sau prostatei de către inflamația apendiculară. Rarele cazuri de apendicită obstructivă pot fi la originea unei dureri abdominale generalizate severe ce mimează o colică datorată ocluziei intestinale sau o durere continuă severă, datorată ocluziei mezenterice.

În unele cazuri (apendicita retrocecală), durerea debutează brusc în fosa iliacă dreaptă, fără a fi precedată de durere viscerală de pe linia mediană. În alte cazuri dificil de diagnosticat, există doar o durere în etajul abdominal inferior și/sau o sensibilitate pelvină la tușeul rectal, fără prezența durerii în fosa iliacă dreaptă. Pacienții cu apendicită pelvină sau retrocecală au frecvent o durere localizată difuz, în etajul abdominal mijlociu sau inferior și pot să nu prezinte niciodată sensibilitate la palpare și durere spontană în fosa iliacă dreaptă. Hematuria macroscopică, durerea iradiată în testicul și sensibilitatea la palpare a testiculului sînt manifestări rare ale apendicitei.

Semnele fizice mai puțin frecvente includ hiperestezia cutanată în fosa iliacă dreaptă, asociată cu sensibilitate la palpare, apărarea musculară, manevra Blumberg pozitivă, durerea la efectuarea tușeului rectal, durerea la palparea testiculului și retracția testiculară. În unele cazuri, se semnalează pozitivarea semnelor mușchilor psoas și obturator.

Radiografia abdominală simplă evidențiază un ileus localizat sau un fecalom, dar acuratețea acestei investigații este prea mică pentru a fi valoroasă. Irigografia era utilizată în trecut, deoarece se credea că opacifierea apendicelui exclude diagnosticul, iar lipsa umplerii cu substanță de contrast îl susține. Totuși, 10% din apendicele normale nu se umplu cu substanță de contrast și 20% din apendicele inflamate negangrenoase se opacizează, astfel încît sensibilitatea de 70% a acestei proceduri este prea mică pentru a fi utilă. În plus, utilizarea irigografiei în contextul unui abdomen acut este dificilă și periculoasă.

La bărbații cu simptoame și semne clasice se înregistrează o rată a apendicectomiilor negative de 10-15%, pe cînd la femei această rată este de 30-45%. Cînd diagnosticul este pus tardiv (pentru a-i îmbunătăți acuratețea și a reduce numărul apendicectomiilor inutile), frecvența perforațiilor are tendința de a crește de la 14% (acurateță de 67%), la 29% (acurateță de 89%). Alegerea intervenției chirurgicale de urgență, cu acurateță scăzută dar și cu o frecvență mai mică a perforației, rămîne o problemă curentă.

Într-un grup de pacienți cu durere în etajul abdominal inferior și semne clinice atipice sau echivoce, a fost utilizată ecografia cu rezoluție înaltă, efectuată cu compresie gradată, pentru a detecta cazurile de apendicită În acest grup, ecografia a putut detecta 83% din pacienții cu apendicită acută. Diagnosticul este bazat pe vizualizarea unui apendice tumefiat și inflamat, cu diametru mai mare sau egal cu 6 mm. Doar o mică parte din apendicele normale pot fi vizualizate ecografic și acestea au un diametru mai mic decît 6 mm. Tratamentul chirurgical precoce poate fi instituit la pacienții care prezintă semne clinice atipice și la care ecografia apendiculară este pozitivă. Un rezultat ecografic negativ nu exclude apendicita. Ecografia poate fi de asemenea utilizată pentru confirmarea unui diagnostic de abces apendicular și pentru identificarea altor afecțiuni, cum ar fi salpingita sau chisturile ovariene, care pot determina semne și simptome asemănătoare.

Într-un studiu, 80% din femeile cu afecțiuni ginecologice ce mimau apendicita, 82% din pacienții cu afecțiuni gastrointestinale și 33% din pacienții cu afecțiuni ale căilor urinare au fost diagnosticați prin intermediul ecografiei. În general, diagnosticul corect al afecțiunilor ce mimează apendicita ■ fost sugerat de către ecografie, în 70% din cazuri, cu identificarea cauzei respective.

Laparoscopia a fost folosită la pacientele cu un tablou clinic incert, pentru ■ se confirma diagnosticul de apendicită, fără ■ mai fi nevoie să se continue observația clinică și pentru ■ se detecta alte cauze posibile care să explice manifestările clinice. Într-unul din studii,

laparoscopia nu a scăzut frecvența apendicectomiilor fals-negative dar a identificat mai precoce prezența altor afecțiuni (salpingita, chisturi ovariene și ileita).

Imposibilitatea vizualizării apendicelui survine în 20% din cazuri și în această situație decizia operatorie poate fi afectată de detectarea unei cauze alternative pentru simptomatologia respectivă. Dacă nu este descoperită altă cauză, intervenția chirurgicală depinde de continuarea evaluării clinice. Deoarece 25% din apendicele extirpate la femeile cu simptomatologie clasică sînt normale, utilizarea laparoscopiei la toți pacienții suspectați de apendicită poate scădea rata apendicectomiilor negative. Nu a fost încă efectuat un studiu prospectiv la astfel de pacienți. Laparoscopia este o metodă invazivă, necesită anestezie și timp și are o rată a rezultatelor fals pozitive și o rată a nonvizualizării suficient de mari, putînd conduce la decizia de intervenție chirurgicală chiar și la femeile fără apendicită. Pentru diagnosticul apendicitei, a fost utilizată recent scintigrafia cu leucocite marcate. Utilizarea acestei tehnici duce la o întîrziere de 3-5 ore în inițierea tratamentului. Scintigrafia cu leucocite marcate are la bărbați valoare predictivă negativă de 97% și o valoare predictivă pozitivă de 93%. În cazul femeilor, valoarea predictivă pozitivă este de numai 43% și, deci, este insuficientă pentru diagnosticarea apendicitei. Această tehnică a fost utilizată la prea puțini pacienți pentru a-i putea fi evaluată eficiența.

Perforația rămîne o problemă majoră la copii sub 8 ani și la adulții a căror vîrstă depășește 60 de ani, persoane la care a fost raportată o frecvență de 70% a acestei complicații. La aceste grupe de vîrstă, amînarea intervenției chirurgicale de către pacient și/sau de către medic a fost responsabilă pentru frecvența crescută a perforațiilor și pentru creșterea mortalității și morbidității. Pînă acum, utilizarea scalelor clinice cantitative, a testelor de laborator, a examenelor radiologice, a ecografiei, laparoscopiei sau scintigrafiei pentru un diagnostic precoce nu a scăzut rata perforațiilor la acești pacienți cu vîrste extreme.

Tratamentul definitiv al apendicitei acute constă în amputația apendicelui, cu ligaturarea bontului fără înfundare. Un apendice perforat cu abces local se va rezolva, de obicei, prin tratament antibiotic intravenos. Dacă acest tratament nu dă rezultate, va fi necesar drenajul abcesului. Apendicectomia după drenajul abcesului nu mai este de regulă necesară, putînd fi însă efectuată la 10-20% din pacienții, care acuză simptome recurente.

2. AFECȚIUNI MEDICALE CU MANIFESTĂRI SIMILARE APENDICITEI.

A. ***1. Durerea pleurală.*** Pneumonia sau embolia pulmonară cu infarct pot determina durere spontană și la palpare localizată în fosa iliacă dreaptă, putînd fi confundate cu apendicita acută. Durerea este, uneori, resimțită și în hemitoracele drept anteroinferior și/sau în umăr și poate fi intensificată de inspirul profund sau de tuse. Durerea pleurală datorată pneumoniei este asociată cu febră, frisoane și spută purulentă, ruginie sau hemoptoică. Examenul fizic al aparatului respirator identifică frecătură pleurală, matitate, suflu tubar și raluri la baza hemitoracelui drept. Radiografia pulmonară evidențiază infiltrate și opacitate alveolară masivă în cîmpul pulmonar drept. Embolia și infarctul pulmonar se pot manifesta prin tuse, dispnee, hemoptizii și febră. Examenul fizic este negativ sau evidențiază frecătură pleurală, semne de revărsat pleural, raluri subcrepitante, sibilante sau ronflante. Radiografia toracică poate fi negativă sau poate vizualiza un revărsat pleural, o opacitate triunghiulară cu baza la pleură, o zonă de condensare sau un infiltrat nespecific, creșterea dimensiunilor arterei pulmonare și/sau pierderea vascularizației în unele regiuni ale cîmpului pulmonar drept. Scintigrafia pulmonară de perfuzie este pozitivă și la pacienții fără defecte la scintigrafia de ventilație, constatare care poate fi susținută prin obiectivarea pletismografică sau ecografică a unui tromb în venele iliofemurale. Pentru a se confirma diagnosticul de infarct pulmonar la pacienții cu scintigrafie de perfuzie anormală și cu pletismografie de impedanță negativă, se va recurge la angiografia pulmonară. Pacienții cu risc crescut de embolie sînt cei cu traumatisme recente, cu intervenții chirurgicale, cu sarcină, cu insuficiență cardiacă, cu neoplazii, cei cu antecedente familiale de tromboembolism (familii cu deficiențe genetice de antitrombină III, de proteină S sau de proteină C), cei cu antecedente personale de trombembolism, cei care au efectuat recent călătorii prelungite cu automobilul sau avionul sau cei ce au suferit imobilizări prelungite ale membrelor inferioare (paralizie, aparat gipsat, artrite severe). Antibioterapia, în cazul pneumoniei și tratamentul anticoagulant, pentru trombembolism, vor conduce frecvent la rezoluția simptomelor. Este esențială examinarea atentă a toracelui și repetarea radiografiei pulmonare preoperator, cu scopul de a exclude o cauză pleurală a durerii din fosa iliacă dreaptă. Pleurodinia produsă de virusurile Coxsackie sau Echo poate cauza durere spontană și la palpare în fosa iliacă dreaptă, precum și în hipocondrul drept și/sau în hemitoracele drept. Mai apar tusea, sensibilitatea la palpare și apărarea musculară. Această afecțiune se vindecă spontan în 1-3 zile.

2. Herpes Zoster. Apendicita acută poate fi simulată de către herpesul zosterian. Există o durere cu debut insidios și caracter de arsură sau surdă, în regiunea lombosacrată, abdominală și în fosa iliacă dreaptă. În 2-3 zile, apar mici grupuri de ulcerații acoperite de cruste și vezicule cu dispoziție în bandă, care se suprapun ariei dureroase. Leziunile cutanate și durerea sînt limitate la regiunea dorsală, regiunea laterală și cea anterioară a hemitoracelui drept.

B. Adenita mezenterică şi ileita acută din infecţiile cu *Yersinia.* Speciile de *Yersinia* (*Y. enterocolitica* şi *Y. psudotuberculosis*) determină o enterocolită cu durere abdominală, diaree şi febră. Confirmarea diagnosticului necesită efectuarea de culturi şi dozarea titrurilor anticorpilor serici prin metoda ELISA. Unii pacienţi infectaţi cu *Yersinia* pot dezvolta o apendicită acută adevărată, adenită mezenterică şi/sau ileită acută. Aceste cazuri simulează tabloul clinic al apendicitei acute. Adenopatia poate sugera perforaţia şi formarea unui abces.

Ecografia cu compresie gradată a fost eficientă în diferenţierea apendicitei de adenita mezenterică şi de ileita terminală acută. Criteriile ecografice cele mai utile pentru excluderea apendicitei sînt reprezentate de (1) lipsa vizualizării unui apendice inflamat, (2) îngroşarea peretelui ileonului terminal. (3) vizualizarea adenopatiei mezenterice. Adenopatia survine la 40% din pacienţii cu apendicită, dar inflamaţia apendiculară poate fi vizualizată de obicei prin ecografie. Coprocultura şi testele serologice necesită prea mult timp pînă la obţinerea rezultatelor, pentru a fi utile în diferenţierea infecţiilor cu *Yersinia* de apendicită. Cînd adenita mezenterică şi ileita sînt descoperite intraoperator, cultura din ţesutul ganglionar inflamat sau colorarea cu anticorpi imunofluorescenţi a secţiunii tisulare prelevate din ganglionii inflamaţi vor identifica prezenţa *Yersinia enterocolitica.* Probele prelevate din scaun sau din ţesut pot fi cultivate pe agar CIN (cefsulodin-irgasan-novobiocină) sau agar citrat-deoxicolat, creşterea culturilor fiind obţinută prin menţinerea la o temperatură de 22°C, pentru 48-72 ore. Într-un studiu ecografic efectuat pe un număr mare de pacienţi, 8% din cele 170 de persoane luate în studiu pentru suspiciunea de apendicită au fost identificate ca avînd adenită mezenterică, ileită acută şi coproculturi pozitive. Antibiotice ca: aminoglicozidele, trimetoprim-sulfametoxazol sau ceftriaxonul pot influenţa favorabil evoluţia unei septicemii severe cu *Yersinia,* dar acestea nu par să reducă morbiditatea asociată cu adenita mezenterică şi cu ileita terminală. Ileită acută nu evoluează spre o formă cronică, recurentă, de boală Crohn.

C. Colica ureterală. În cazul în care un calcul renal, un cheag de sînge sau un fragment tisular se fixează la nivelul jumătăţii inferioare a ureterului, durerea poate fi localizată în fosa iliacă dreaptă. Această durere este severă şi continuă şi poate iradia spre testicul şi penis, la bărbaţi şi spre perineu, la femei. O durere cu sediul lombar drept poate coincide sau poate preceda cu cîteva ore apariţia durerii din fosa iliacă dreaptă. Există doar o sensibilitate moderată la palpare în fosa iliacă dreaptă, dar aceasta este inconstantă. Apărarea musculară este absentă, dar există durere provocată la palparea unghiului costovertebral drept. Se mai semnalează prezenta hematuriei macroscopice (20% din cazuri) sau a unei urini limpezi, de culoare galbenă, ce conţine, uneori, striuri fine de sînge coagulat. Hematuria microscopică este detectată în 60-80% din cazuri. Ecografia vizualizează calculul şi dilataţia ureterului proximal. Urografia intravenoasă în urgenţă poate arăta doar o nefrogramă sau absenţa funcţiei renale drepte. Opacifierea calicelor şi a ureterului poate fi întîrziată, dar după 2-24 ore se va putea evidenţia dilatarea căilor urinare supraiacente sediului obstrucţiei. 80% din calculii cu diametrul mai mic sau egal cu 6 mm vor putea fi eliminaţi fără intervenţie chirurgicală, pe cînd calculii mai mari de 8 mm rareori sînt evacuaţi spontan, necesitînd tratament chirurgical. Băile fierbinţi şi administrarea de meperidină ameliorează durerea severă, pînă la eliminarea spontană a calculului.

Calculii mari sau cei ce nu sînt eliminaţi în 72 ore necesită intervenţie urologică. Calculii localizaţi în jumătatea inferioară a ureterului pot fi abordaţi ureteroscopic pe cale retrogradă, iar calculii inclavaţi în ureter pot fi fragmentaţi şi îndepărtaţi prin litotriţie ultrasonică sau electrohidraulică. Pacienţii cu litiază ureterală nu au, de obicei, un istoric de durere viscerală mediană, sînt afebrili, iar numărul de leucocite rămîne normal în majoritatea cazurilor.

D. Gastroenterita acută. Se manifestă prin durere abdominală generalizată sau localizată, asociată cu anorexie, greaţă, vărsături, febră şi diaree. Durerea este intermitentă sau continuă şi poate rămîne localizată într-o regiune sau îşi schimbă sediul. La unii pacienţi, durerea se poate localiza în fosa iliacă dreaptă şi poate mima apendicita. Aceşti bolnavi au sensibilitate locală la palpare, apărare musculară voluntară şi chiar semnul Blumberg pozitiv. Absenţa diareei şi prezenţa leucocitozei pot aduce argumente suplimentare în favoarea unui diagnostic eronat de apendicită şi a unui tratament chirurgical inutil. Alţi pacienţi cu gastroenterită au o evoluţie favorabilă sub observaţie sau dezvoltă durere în alte regiuni ale abdomenului. Oprirea evoluţiei sau ameliorarea afecţiunii sînt principalii factori care determină chirurgul să amîne intervenţia chirurgicală sau să externeze pacientul. Inexactitatea evaluării clinice este dovedită de frecvenţa mare a perforaţiilor la pacienţii cu apendicită acută care au fost externaţi după o evaluare iniţială şi diagnosticaţi ca avînd gastroenterită sau durere abdominală de cauză nedeterminată. Asemenea cazuri au fost un stimul în încercarea de a pune un diagnostic mai specific, prin folosirea ecografiei cu compresie gradată şi a laparoscopiei.

Gastroenterita, adenita mezenterică şi durerea abdominală de cauză neprecizată nu pot fi diferenţiate de apendicita acută pe baza duratei durerii, a inapetenţei, greţurilor şi vărsăturilor, a febrei şi frisoanelor sau pe baza oricărei alte informaţii anamnestice. Chiar şi semnele obiective, cum ar fi sensibilitatea localizată la palpare (91% în apendicită, faţă de 75% în celelalte afecţiuni) şi pozitivarea manevrei Blumberg (68% în apendicită, faţă de 48% în celelalte afecţiuni) sînt prea nespecifice pentru a diferenţia apendicita de aceste afecţiuni. Leucocitoza şi devierea la stînga a formulei leucocitare au tendinţa de a fi statistic mai frecvente în apendicită, decît în afecţiunile medicale, dar diferenţa nu este suficient de semnificativă pentru a furniza criterii de diagnostic diferenţial în cazurile

individuale. La pacienţii cu durere spontan şi la palpare, bine localizată în fosa iliacă dreaptă, cu manevra Blumberg pozitivă, leucocitoză şi/sau cu deviere la stînga a formulei leucocitare, cea mai corectă abordare este explorarea chirurgicală. În 15% din cazurile cu tablou clinic şi anamneză tipică, apendicele este normal. Evitarea explorării chirurgicale, atunci cînd nu sînt îndeplinite toate criteriile de diagnostic poate determina o creştere a incidenţei diagnosticelor eronate şi o frecvenţă inacceptabil de ridicată a perforaţiilor şi formării de abcese.

E. Infecţiile renale şi perirenale. Inflamaţia renală se poate manifesta ca un abdomen acut chirurgical. Apare o durere abdominală, cu debut brusc sau insidios, cu sediul în fosa iliacă dreaptă sau în hipocondul drept. Frecvent, este prezentă durerea în regiunea lombară şi în flancul drept. Greaţa, vărsăturile, febra şi frisoanele sînt posibile, dar inconstante. Poate exista sensibilitate la palpare doar în fosa iliacă dreaptă şi în unghiul costovertebral drept. În alte cazuri, se semnalează semnul Blumberg pozitiv şi prezenţa contracturii musculare involuntare în fosa iliacă dreaptă şi, uneori, în zonele abdominale supraiacente. La pacienţii cu infecţii renale, frecvenţa durerii acute spontan şi la palpare, cu sediul abdominal anterior este de 15-60%. Cauza este inflamarea peritoneului posterior secundar procesului renal.

*1. **Abcesul cortical renal.*** Se manifestă prin febră, frisoane şi durere în etajul abdominal mijlociu, în fosa iliacă dreaptă şi/sau în flanc. Simptomele de iritaţie a vezicii urinare sînt rare, cu excepţia cazului în care abcesul erodează un calice. Examenul de urină şi uroculturile sînt de obicei negative. Stafilococul este agentul etiologic al abcesului cortical renal în 95% din cazuri. Infecţiile stafilococice osoase şi cutanate diseminează hematogen pînă la nivelul rinichiului. Într-un număr mic de cazuri, se poate palpa o formaţiune dureroasă în flanc. Urografia intravenoasă evidenţiază deformarea calicelor datorită unei formaţiuni intrarenale. Ecografia demonstrează existenţa unei formaţiuni chistice hipoecogene cu conţinut lichidian. Examenul CT vizualizează o tumoră chistică hipodensă şi cu perete gros. Conturul capsulei abcesului se poate intensifica după injectarea unei substanţe de contrast. O astfel de formaţiune poate fi aspirată pentru recoltarea de material purulent, sub ghidaj tomografic computerizat, confirmîndu-se diagnosticul de abces. Tratamentul cu nafcilină sau vancomicină este eficient şi duce la vindecare în 6 zile. Cazurile refractare la tratament pot necesita efectuarea unui drenaj mai complet al abdomenului.

*2. **Abcesul corticomedular renal.*** Acest tip de abces apare ca urmare a unui episod de pielonefrită acută. Constituirea abcesului poate fi precedată de simptome de iritaţie a vezicii urinare, de durere spontană şi la palpare în flanc şi de febră. În aproximativ 60% din cazuri, se palpează o formaţiune în flanc. Durerea spontană şi la palpare poate apărea şi în fosa iliacă dreaptă. Această afecţiune este întîlnită mai frecvent la pacienţii cu obstrucţie ureterală, reflux vezico-ureteral, cu litiază renală, diabet zaharat şi cicatrici renale. Examenul de urină este anormal în 70% din cazuri, iar uroculturile sînt pozitive în aceeaşi proporţie. Ecografia din pielonefrita acută este, de obicei, normală. Abcesul este vizualizat ca o formaţiune bine delimitată, cu conţinut lichidian, localizată în regiunea corticomedulară. Semnele ecografice pot fi confirmate prin examen CT cu substanţă de contrast. Această tehnică imagistică poate detecta abcese cu dimensiuni de cel puţin 2 cm. Tomografia cu contrast îmbunătăţit evidenţiază densificarea capsulei abcesului şi existenţa un centru hipodens. Majoritatea cazurilor se vindecă prin antibioterapie intravenoasă, dar poate fi necesar drenajul prin cateter percutan ghidat tomografic sau abordarea chirurgicală pe cale clasică.

*3. **Abcesul perinefretic.*** Această leziune se poate datora rupturii unui abces renal în spaţiul perinefretic. Alte cauze mai rare de infecţie perirenală includ bacteriemia de la focare infecţioase cutanate, din căile hepatobiliare, din focare pleurale, prostatice şi de la nivelul organelor genitale feminine. Este posibilă diseminarea bacteriilor de la nivelul unei apendicite acute, a unei diverticulite, a unui carcinom perforat de colon sau a unei osteomielite de vecinătate. Febra şi durerea în flanc sau în etajul abdominal mijlociu şi inferior sînt frecvente. Frisoanele şi disuria apar în pînă la 40% din cazuri. Sensibilitatea la palpare a unghiului costovertebral apare în 80-90% din cazuri, leucocitoza în 90-95%, iar sensibilitatea la palpare în partea dreaptă a abdomenului în 60%din cazuri. Se poate constata existenţa apărării musculară şi durere la decompresiunea bruscă a peretelui abdominal. În 50% din cazuri, se poate palpa o formaţiune dureroasă abdominală sau localizată în flanc. Este posibilă afectarea cavităţii pleurale drepte, cu apariţia durerii pleurale şi/sau a durerii în umăr. Evoluţia bolii poate fi complicată de un revărsat pleural, de un empiem, de o fistulă nefrobronşică sau de un abces subfrenic. Radiografia toracică este frecvent modificată, evidenţiind ascensiunea hemidiafragmului drept, prezenţa unui revărsat pleural şi/sau a unei opacităţi infiltrative pulmonare. Examenul CT este cea mai utilă tehnică imagistică pentru identificarea unui abces perinefretic. Această investigaţie arată o formaţiune cu un centru lichidian şi cu perete gros, situată în spaţiul perinefretic. Formaţiunea este de asemenea înconjurată de lichid. Ecografia poate vizualiza o leziune chistică extrarenală, dar este mai puţin specifică. Abcesul perinefretic impune drenaj prompt şi antibioterapie cu spectru larg administrată intravenos. În cazurile refractare la tratament, este necesară nefrectomia.

4. Pielonefrita acută. Pielonefrita acută se poate manifesta atît prin durere lombară dreaptă şi simptome de iritaţie vezicală, cît şi prin durere discretă abdominală spontană şi la palpare, dar semnele peritoneale sînt rareori asociate. Cazurile cu sensibilitate marcată la palparea abdomenului anterior drept pot mima apendicita sau colecistita acută. Urina conţine, de obicei, multe leucocite, hematii şi bacterii.

F. Boala Crohn. Aceasta este o afecţiune cronică, caracterizată prin durere continuă sau intermitentă, cu sediul periombilical sau în fosa iliacă dreaptă, prin diaree, scădere ponderală şi febră. Nu toate simptomele sînt prezente în fiecare caz. Este posibilă prezenţa sensibilităţii la palpare în fosa iliacă dreaptă şi periombilical. În unele situaţii, se poate palpa o formaţiune de consistenţă moale, neregulată şi dureroasă în fosa iliacă dreaptă. Clismă baritată şi radiografierea seriată a abdomenului vor evidenţia stenoza inflamatorie a ileonului terminal. Dacă debutul durerii – spontan şi la palpare – din fosa iliacă dreaptă este acut, se pune problema diagnosticului diferenţial cu apendicita acută. Acesta se stabileşte, de obicei, intraoperator. Diagnosticul preoperator este foarte dificil. Uneori, boala Crohn implică apendicele şi determină apendicită acută.

G. Durerea abdominală de cauză neprecizată. Există pacienţi cu durere acută în fosa iliacă dreaptă, cu sensibilitate la palpare şi la decompresiune bruscă şi/sau cu apărare musculară sau cu leucocitoză, care ajung pe masa de operaţie cu un diagnostic prezumtiv de apendicită acută şi care, la explorarea chirurgicală, nu au modificări patologice vizibile. În unele cazuri, cauza poate fi o afecţiune virală (de exemplu pleurodinia) aceasta putînd fi confirmată prin izolarea virusului şi prin efectuarea de teste cu anticorpi, dar în majoritatea acestor cazuri nu se poate stabili nici o etiologie.

H. Amoebiaza. Amoebiaza acută afectează frecvent cecul şi determină durere spontan şi la palpare în fosa iliacă dreaptă, cu apărare musculară şi diaree, mimînd apendicita. Diagnosticul se stabileşte prin sigmoidoscopie şi prin examinarea mucusului şi a sîngelui eliminate prin rect pentru detectarea trofozoiţilor. Cazurile supuse unei intervenţii chirurgicale, datorită unui diagnostic eronat de apendicită acută, au mortalitate crescută.

I. Osteomielita acută a osului iliac drept. Această afecţiune poate mima apendicita acută deoarece provoacă durere spontană şi la palpare în fosa iliacă dreaptă. Durerea este surdă şi continuă, debutînd în fosa iliacă dreaptă, în flanc şi/sau în coapsă. Nu debutează în epigastru sau în regiunea periombilicală, ca în cazul apendicitei. Durerea se instalează cu cîteva zile înaintea solicitării consultului medical de către pacient. La cîteva zile după debutul durerii apar febra înaltă, frisoanele, anorexia, greaţa şi vărsăturile. Traumatismele pelvine şi boala Crohn sînt factori de risc pentru apariţia osteomielitei osului iliac. Examenul obiectiv evidenţiază sensibilitatea la palpare în fosa iliacă dreaptă şi, uneori, apărarea musculară, dar semnul Blumberg este rareori pozitiv. Se poate palpa o formaţiune dureroasă în fosa iliacă dreaptă. Unii pacienţi, asociind durere la nivelul şoldului şi limitarea anumitor mişcări în articulaţia coxofemurală, pot mima artrită septică a articulaţiei coxofemurale. Alţii prezintă durere şi tumefacţie în regiunea fesieră şi/sau durere pe traseul nervului sciatic. Leucocitoza şi creşterea VSH–ului sînt modificări frecvente. Radiografia de bazin este lipsită de valoare diagnostică în primele 2-3 săptămîni de la debut, dar o scintigrafie osoasă cu citrat de Ga 67 şi/sau cu metilendifosfat marcat cu Tc^{99m} va indica o captare crescută în fosa iliacă dreaptă. Examenul CT indică leziuni osteolitice înainte ca acestea să fie vizibile pe radiografie. RMN-T_1 identifică zone de os cu o intensitate a semnalului scăzută sau intermediară, iar RMN-T_2 evidenţiază, în aceleaşi zone, o intensitate crescută a semnalului. Această modificare, de la un semnal de intensitate scăzută, la unul de intensitate crescută este caracteristică pentru un proces infecţios osos în evoluţie. RMN este o tehnică sensibilă şi modificările patologice sînt semnalate cu mult timp înainte ca acestea să devină evidente pe radiografie. Semnele şi simptomele osteomielitei acute a osului iliac răspund în decurs de 36 ore la tratamentul parenteral cu antibiotice. Evoluţia sub tratament este spectaculoasă şi este utilizată pentru a susţine corectitudinea diagnosticul. Lipsa de răspuns la tratament se poate datora existenţei unui abces osos sau al ţesutului moale, care necesită drenaj, sau unui diagnostic incorect (de exemplu prezenţa unei tumori).

J. Sarcomul Ewing al osului iliac drept. Această afecţiune determină durere abdominală şi osoasă şi febră, putînd simula tabloul clinic al osteomielitei acute. Dacă osteomielita a apărut de mai mult de 4 săptămîni, modificările radiologice sînt greu de diferenţiat de cele determinate de sarcomul Ewing al osului iliac. Lipsa unui răspuns prompt şi spectaculos la tratamentul antibiotic necesită efectuarea unui număr mare de biopsii osoase, pentru a exclude această tumoră extrem de malignă, dar tratabilă. Prezenţa durerii în flanc poate simula pielonefrita, dar sedimentul urinar este normal de cele mai multe ori.

3. AFECŢIUNILE CHIRURGICALE CU MANIFESTĂRI SIMILARE APENDICITEI

A. Diverticulita cecală. Tabloul clinic este extrem de greu de diferenţiat de cel al apendicitei acute. Manifestările comune celor două afecţiuni sînt durerea spontană şi la palpare în fosa iliacă dreaptă, subfebrilitatea şi leucocitoza. Greaţa (27-52%) şi vărsăturile (16-31%) sînt mai puţin frecvente, iar durerea este discretă şi are un debut progresiv la 41% din pacienţi. Elementele ce sugerează diagnosticul de diverticulită sînt: un istoric de crize similare, de hematochezie sau melenă, o durată a simptomelor ce depăşeşte 48 ore, un sediu iniţial al durerii situat în fosa

iliacă dreaptă, neprecedată de durere medioabdominală, semne minime de toxicitate sistemică, evidențierea fecaloamelor pe radiografia abdominală, palparea unei formațiuni dureroase în fosa iliacă dreaptă sau apendicectomia în antecedente.

Irigografia este periculoasă și poate fi lipsită de valoare diagnostică în 50% din cazuri. Aceasta poate ajuta la confirmarea diagnosticului dacă demonstrează prezența unui diverticul și un apendice normal, a unor defecte de umplere extrinseci, absența unui defect de umplere intraluminal (prin tumoră), un edem sau spasm al peretelui intestinal, o rigiditate și o mobilitate scăzută în zona de cec afectată. Colonoscopia este dificil de efectuat și lipsită de valoare diagnostică. Examenul CT oferă o modalitate neinvazivă de confirmare a diagnosticului, dar unele modificări patologice sînt nespecifice și necesită o corelare atentă cu semnele clinice. Tomografic se poate evidenția o îngroșare regională a peretelui colonic, prezența unei mase în țesutul moale pericolic, cu sau fără gaz și edemul țesutului adipos pericolic. Tumora pericolică este situată, de obicei, distal de valva ileocecală, dar această situație nu este întîlnită mereu. Evidențierea unui diverticul cecal este utilă, dar rară. Modificările patologice identificate tomografic sînt nespecifice și asemănătoare cu cele de la pacienții cu un abces apendicular. Prea puține cazuri au fost studiate cu ajutorul examenului CT, pentru a evalua utilitatea acestei proceduri în confirmarea diagnosticului de diverticulită cecală și în diferențierea acesteia de alte afecțiuni.

La pacienții diagnosticați preoperator ca avînd diverticulită cecală, administrarea intravenoasă de antibiotice duce, de obicei, la dispariția simptomelor și semnelor fără a se mai interveni chirurgical. La pacienții cu abces pericolic, diagnosticul intraoperator este dificil. Asemenea cazuri sînt greu de diferențiat intraoperator de un carcinom cecal perforat. Hemicolectomia dreaptă este procedura recomandată pacienților cu acest tip de diverticulită „mascată". În 65% din cazuri, diagnosticul este stabilit intraoperator. Aceste cazuri pot fi drenate, închise sau tratate cu antibiotice sau se poate efectua o rezecție parțială limitată, urmată de antibioterapie. Majoritatea chirurgilor extirpă și apendicele, pentru a evita o eventuală confuzie diagnostică.

B. Carcinomul cecal perforat. Carcinoamele cecale evoluează, în general, fără durere, și determină anemie feriprivă prin sîngerare cronică. Bolnavii cu această afecțiune pot acuza paloare, dispnee, dureri toracice la efort, amețeli, astenie și fatigabilitate. Scaunele sînt normale sau au o culoare neagră, lucioasă, datorită amestecării cu sînge. Medicul și/sau pacientul pot palpa o formațiune neregulată, de consistență dură, indoloră, în fosa iliacă dreaptă. Dacă tumora erodează peretele intestinal, apare o durere spontană și la palpare în fosa iliacă dreaptă datorată constituirii unui abces pericolic. Această afecțiune poate fi confundată cu apendicita acută sau cu diverticulita complicată cu formare de abces. Irigografia sau examenul CT vor evidenția o formațiune tumorală intraluminală în cec. Colonoscopia poate confirma diagnosticul. Tratamentul constă în hemicolectomie dreaptă, cu excizia grupelor de ganglioni limfatici ce drenează colonul drept.

C. Distensia cecală prin obstrucția distală a colonului. De obicei, există un istoric de durere colicativă cu sediul în etajul abdominal inferior, de diaree sau constipație și de rectoragie. Scaunele pot avea formă de panglică sau creion. La debutul ocluziei complete a colonului stîng, există episoade de durere colicativă cu sediul în abdomenul inferior, ce durează 2-4 minute, cu perioade de acalmie de 5-10 minute. Se instalează distensia abdomenului inferior și oprirea tranzitului pentru gaze și materii fecale. Dacă valva ileocecală este competentă, cecul se dilată cu gaze și lichid și dă naștere unei formațiuni palpabile, dureroase, timpanică la percuție, în fosa iliacă dreaptă. Durerea este severă și continuă și poate fi asociată cu manevra Blumberg pozitivă. Radiografia abdominală evidențiază cecul destins de gaze, avînd un diametru mai mare de 10 cm. Dacă nu se realizează intervenția chirurgicală și decompresia sau rezecția cecului și a colonului proximal, se produce perforația, cu formare de abces și/sau de peritonită acută. Irigografia sau c olonoscopia confirma ocluzia colonului descendent, datorată, de obicei, unui carcinom (70%), unei diverticulite (8%) sau volvulusului (6%).

Tratamentul chirurgical constă în efectuarea colectomiei subtotale, cu rezecția tumorii obstructive și a ganglionilor limfatici de drenaj și în realizarea ileosigmoidostomiei de urgență. Anastomoza se realizează între ileonul normal și colonul distal restant. Sînt rezecate cecul destins, colonul ascendent și colonul transvers.

D. Diverticulita Meckel. Pînă la 2% din populație prezintă un diverticul Meckel, localizat la aproximativ 100 cm de valva ileocecală. Inflamația se manifestă printr-un sindrom identic cu apendicita acută. În unele cazuri, durerea spontană și la palpare are o localizare mai medială față de cea din apendicită. Dacă apendicele este normal în timpul intervenției chirurgicale și nu există tablou clinic de apendicită acută, examinarea ileonului distal poate identifica diverticulita Meckel. Incidența perforației și a peritonitei în prezența diverticulitei este de 50%. Rezecția chirurgicală a diverticulului inflamat este necesară. Un diverticul perforat va fi rezecat și drenat sub protecție de antibiotice.

E. Carcinomul apendicular perforat. Această afecțiune se manifestă frecvent prin febră, durere continuă în fosa iliacă dreaptă, sensibilitate locală la palpare și/sau prin prezența unei formațiuni dureroase palpabile. Perforația a survenit la 55% din cazurile cuprinse într-un studiu. Diagnosticul este stabilit de cele mai multe ori, intraoperator. La 13% din pacienți, prezența unei formațiuni dureroase în fosa iliacă dreaptă sau în regiunea inghinală sau existența unei fistule pot sugera diagnosticul de neoplasm în stadiu avansat. Hemicolectomia dreaptă cu limfadenectomie și anastomoză ileotransversă este

tratamentul de elecţie în acest caz. Carcinomul apendicular, deşi rar întîlnit este cea mai frecventă neoplazie gastrointestinală complicată cu perforaţie.

F. Perforaţia unui ulcer duodenal cu deversarea conţinutului duodenal de-a lungul spaţiului parietocolic drept. De obicei, se evidenţiază un istoric de episoade zilnice de durere epigastrică surdă sau chinuitoare, calmată de ingestia de alimente, antiacide sau blocante de receptori H_2. Durerea poate trezi bolnavul din somn şi poate reveni la 2-4 ore după ce a fost calmată prin ingestie de alimente. Această durere apare zilnic, timp de mai multe zile sau săptămîni şi apoi poate dispare spontan pentru cîteva luni. De obicei, răspunde în 1-7 zile de la iniţierea tratamentului antiulceros. Perforaţia ulcerului are debut brusc, cu durere epigastrică lancinantă şi, uneori, cu disconfort în umărul drept. Deversarea conţinutului duodenal de-a lungul spaţiului parietocolic drept poate provoca durere spontan şi la palpare în fosa iliacă dreaptă. Aceşti pacienţi pot avea un tablou clinic asemănător apendicitei acute. Totuşi, prezenţa sensibilităţii difuze la palparea abdomenului şi epigastrului, contractura muşchilor peretelui abdominal şi evidenţierea pneumoperitoneului la examenul fizic şi/sau pe radiografia abdominală pe gol vor sugera diagnosticul. În cazurile în care perforaţia se închide rapid, pot apare confuzii în stabilirea diagnosticului, deoarece durerea spontană şi la palpare este, eventual, localizată doar în fosa iliacă dreaptă. O anamneză atentă a acuzelor abdominale, un tranzit gostro-duodenal cu Gastrografin sau endoscopia gastrointestinală stabilesc adevărata cauză a simptomatologiei cu localizare în fosa iliacă dreaptă.

G. Colecistita acută. Această afecţiune mimează apendicita acută, determină o durere abdominală spontană şi la palpare cu sediul în hipocondru drept, în etajul abdominal mijlociu şi în fosa iliacă dreaptă. Pot exista antecedente de colici biliare, cu episoade de durere epigastrică severă ce durează 2-6 ore, separate de perioade de acalmie cu durata de cîteva zile, săptămîni sau luni. Uneori, apare o durere similară, deplasată spre dreapta, care poate persista una sau mai multe zile. Durerea este însoţită frecvent de febra, anorexie, greaţă şi vărsături. La examenul obiectiv se poate palpa sau percuta în hipocondrul drept o veziculă biliară destinsă de volum şi dureroasă. Se înregistrează frecvent leucocitoză şi/sau deviere la stînga a formulei leucocitare. O scintigrafie cu DISIDA va confirma diagnosticul, iar ecografia va evidenţia calculi biliari (sensibilitate de 90%) şi arată îngroşarea peretelui veziculei biliare şi lichidul pericolecistic. Explorarea chirurgicală efectuată pentru o posibilă apendicită poate evidenţia, în schimb, o colecistită acută. Colecistectomia, drenajul şi antibioterapia parenterală duc la dispariţia simptomatologiei.

H. Infarctul marelui epiploon. Se manifestă prin durere epigastrică, urmată de durere în fosa iliacă dreaptă, greaţă şi febră. La 67% din pacienţi există leucocitoză. În unele cazuri, există crize prodromale astfel încît, atunci cînd pacientul vine la consult, simptomele sînt instalate de mai mult de 2 zile.

Durerea la palpare şi la decompresiunea bruscă mimează tabloul clinic al colecistitei sau apendicitei, care sînt cele mai frecvente diagnostice stabilite preoperator. Explorarea chirurgicală relevă faptul că apendicele, cecul, intestinul subţire şi mezenterul sînt de aspect normal şi pune în evidenţă prezenţa unui lichid serosanguinolent. Inspecţia marelui epiploon identifică o zonă triunghiulară de culoare roşu intens şi o induraţie la nivelul marginii libere laterale drepte a omentului mare. Rezecţia zonei de infarct epiplooic şi apendicectomia duc la vindecare promptă. Cazurile secundare de infarct epiplooic survin la pacienţii cu insuficienţă cardiacă severă sau cu policitemia vera şi după ocluzia venei porte.

I. Invaginaţia ileocecală. Cazurile apărute la adulţi sînt asociate cu tumori benigne sau maligne, cu bypass-ul jejunoileal, cu boala celiacă sau cu diverticulita Meckel. Durerea cu sediul în fosa iliacă dreaptă este colicativă sau continuă, însoţită de vărsături şi scaune melenice sau hematochezie. În fosa iliacă dreaptă, se evidenţiază frecvent durere la palpare, iar semnul Blumberg este pozitiv. În aceeaşi zonă se poate palpa o formaţiune şi poate fi prezentă şi contractura musculară severă. Examenul CT va confirma diagnosticul. Această investigaţie vizualizează orice formaţiune care poate să constituie un punct de plecare al invaginaţiei şi poate stabili sediul afectării. Ea mai poate detecta pneumoperitoneul sau perforaţia localizată, situaţii ce contraindică irigografia.

J. Abcesul psoasului. Durerea apare în fosa iliacă dreaptă. Ea este de intensitate mică sau moderată şi este persistentă. Este intensificată de extensia coapsei pe bazin sau de hiperextensia coapsei. Pacienţii stau întinşi în pat, cu genunchiul de partea afectată flectat şi, eventual, cu coapsa în rotaţie externă. Există sensibilitate la palpare în fosa iliacă dreaptă şi este posibilă palparea unei formaţiuni în această regiune. Febra este frecventă, dar poate fi intermitentă sau absentă în 75% din cazuri. Se pot întîlni anemie şi leucocitoză. Scăderea ponderală este un semn frecvent.

Abcesul psoasului este produs de infecţii tuberculoase sau netuberculoase ale coloanei vertebrale toracolombare sau este secundar unor afecţiuni intestinale ca boala Crohn, diverticulita sau carcinomul de colon perforat. Rareori, un abces perinefretic sau pancreatic invadează muşchiul psoas. Identificarea stafilococului auriu în culturile efectuate din materialul recoltat din abces susţine diagnosticul de infecţie prin bacteriemie, dar această situaţie este rar întîlnită. Cultura, cu identificarea a două sau mai multe bacterii gram negative şi/sau a unor bacterii anaerobe sugerează o origine intestinală a infecţiei. Tratamentul indicat presupune drenaj, rezecţia segmentului intestinal perforat şi antibioterapia parenterală susţinută, pentru rezolvarea infecţiei reziduale din cavitatea abcesului sau de la nivelul coloanei vertebrale. O complicaţie importantă a abcesului

de psoas este obstrucția ureterului cu apariția unei dureri în flanc și febră.

K. Torsiunea unui testicul intraabdominal și alte tipuri de durere de origine testiculară. Se manifestă prin durere severă cu debut brusc și sediul în fosa iliacă dreaptă. Durerea poate fi inițial colicativă, dar devine după scurt timp continuă. Greața și vărsăturile însoțesc durerea. După cîteva ore, apar durerea la palpare în fosa iliacă dreaptă, semnul Blumberg pozitiv și apărarea musculară în aceeași regiune, semne care impun explorarea chirurgicală. Testiculul drept nu se găsește în scrot. În unele cazuri, tumora inflamatorie produsă de infarctul testicular poate obstrua intestinul subțire, determinînd ocluzie intestinală. Testiculul afectat poate fi sediul unui seminom sau unui carcinom embrionar care precipită torsiunea. Rezecția chirurgicală este obligatorie în momentul apariției infarctului.

Un proces dureros la nivelul unui testicul coborît în scrot poate să determine, în egală măsură, durere spontană și la palpare în fosa iliacă dreaptă. Afecțiuni ca torsiunea testiculului, epididimita și infarctul postvasectomie pot imita, la prima vedere, apendicita acută. Testiculul drept este foarte dureros la palpare și poate fi tumefiat (în caz de torsiune și epididimită).

Un testicul ectopic poate, de asemenea, să determine o durere discretă în fosa iliacă dreaptă și sensibilitate la palpare, necorelate cu o torsiune. Absența testiculului drept din scrot este un indiciu pentru diagnosticul de torsiune testiculară.

L. Anisakiaza. Un parazit al heringului poate produce la om o leziune granulomatoasă în regiunea ileocecală, cu durere spontan și la palpare în fosa iliacă dreaptă, asociată, uneori, cu apariția unei formațiuni palpabile, mimînd apendicita. Boala este frecventă în Japonia, unde consumul de pește crud infestat are o prevalență ridicată. Prezența eozinofiliei în sîngele periferic este posibilă. Diagnosticul se stabilește de cele mai multe ori intraoperator.

M. Ruptura unui anevrism aortic infrarenal. Se poate manifesta prin debut brusc, cu dureri continue, de severitate marcată, localizate în fosa iliacă dreaptă și cu posibilă extindere laterală. Se asociază frecvent durerea lombosacrată. Simptomele ce însoțesc durerea sînt reprezentate de lipotimii, de astenie, greață și transpirații. În 33% din cazuri, există hipotensiune, iar tahicardia este un semn frecvent. Se observă prezența unei formațiuni sensibile, pulsatile, retroperitoneale (hematom) palpabile în regiunea supraombilicală (în 80% din cazuri). Pînă la 80% din pacienți nu știu că au un anevrism al aortei abdominale. În momentul în care se suspectează acest diagnostic, pe baza vîrstei pacientului (peste 40 ani), a antecedentelor și tabloului clinic, se impune efectuarea unei laparotomii de urgență, cu clamparea aortei (pentru a preveni exsanguinarea) concomitent cu reechilibrarea volemică susținută și restaurarea peretelui aortic. O mică parte din anevrisme sînt infectate, fapt ce impune efectuarea de culturi din toate anevrismele cu ocazia intervenției chirurgicale. Aceste afecțiuni pot fi confundate cu apendicita, datorită durerii spontane și la palpare în fosa iliacă dreaptă. Afecțiunea mai poate mima o colică renală, din cauza iradierii durerii în regiunea inghinală, în testicule și în perineu. Durerea mai poate iradia în teritoriul nervului sciatic, de-a lungul membrului inferior. Durerea se ameliorează după corectarea chirurgicală a anevrismului, prin utilizarea unei proteze de bifurcație aortică.

N. Ruptura sau extensia unui anevrism al arterei iliace comune. Durerea apare în fosa iliacă dreaptă. Ea iradiază pe fața anterioară a coapsei, iar pacientul menține coapsa flectată pe trunchi și în rotație externă, datorită iritației mușchiului psoas. Extensia coapsei agravează durerea, astfel că pacientul evită efectuarea acestei mișcări. Presiunea exercitată de anevrism asupra venei iliace comune poate avea ca rezultat apariția trombozei, cu durere profundă la nivelul membrului inferior, cianoză, și edem. Durerea din flancul drept este consecința obstrucției ureterale prin expansiunea anevrismului sau unui hematom asociat. Există durere spontan și la palpare și apărare musculară în fosa iliacă dreaptă și este posibilă palparea unei formațiuni pulsatile în aceeași regiune, între ombilic și ligamentul inghinal. Anevrismul este vizualizat prin ecografie sau examen CT. Rezecția chirurgicală și protezarea vor duce la dispariția durerii și vor preveni exsanguinarea prin ruptura anevrismului.

O. Volvulusul cecal. Debutul acut al unei dureri colicative cu sediul în fosa iliacă dreaptă și, uneori, periombilical este urmat în decurs de cîteva ore de instalarea distensiei abdominale și a sensibilității la palpare în fosa iliacă dreaptă. Apar greață si vărsături, dar febra și leucocitoza sînt rar întîlnite. Radiografia abdominală pe gol va evidenția distensia cecului, care este deplasat spre linia mediană sau spre partea stîngă și, uneori, prezența unui singur nivel hidroaeric. Se mai pot vizualiza nivele hidroaerice în ansele intestinului subțire datorită ocluziei complete, apărute distal de valva ileocecală. În 30% din cazuri, diagnosticul de certitudine poate necesita efectuarea unei irigografii, care va stabili sediul obstrucției. Examenul CT abdominal poate, de asemenea. să evidențieze „semnul vîrtejului" – dat de aglomerarea faldurilor mucoasei la nivelul obstrucției. Deși uneori se poate realiza decompresia cecului prin colonoscopie, intervenția chirurgicală este necesară de multe ori, datorită imposibilității depășirii punctului de obstrucție de către colonoscop. În plus, se recurge la cecopexie pentru prevenirea recurențelor.

P. Perforația ileală din febra tifoidă. Febra tifoidă debutează cu febră, cefalee, stare generală alterată, mialgii, letargie, anorexie, diaree sau constipație. Febra crește brusc sau în trepte, în 3-4 zile, atingînd valori cuprinse între 39,5-40,5°C; această stare febrilă poate fi continuă sau intermitentă. Bradicardia relativă (25% din cazuri), tusea (15% din cazuri) și splenomegalia sînt manifestări posibile

ale bolii. Este utilă pentru diagnostic obiectivarea unei erupții maculare roșu-pal pe tegumentul trunchiului, în a doua săptămînă de evoluție. În prima săptămînă, diagnosticul poate fi stabilit pe baza hemoculturilor, uroculturilor și coproculturilor. Titrul antigenelor O și H crește după prima săptămînă la valori mai mari sau egale cu 1:160. În mai puțin de 3% din cazuri, pe parcursul celei de-a treia săptămîni, poate surveni perforația unei plăci Payer, cu apariția durerii spontan și la palpare și a apărării musculare în fosa iliacă dreaptă. Perforația ileală poate fi însoțită de o creștere a frecvenței cardiace și de o scădere a temperaturii corporale. Este recomandat tratamentul chirurgical agresiv pentru a preveni apariția peritonitei cu evoluție letală. Această complicație poate surveni la pacienții aflați sub antibioterapie.

Q. Enterocolita neutropenică (tiflita). Această afecțiune apare la pacienții cu neutropenie (leucopenie $\leq 10^3/mm^3$), secundară leucemiei acute, neutropeniei ciclice sau anemiei aplastice. Neutropenia se mai poate datora unei cure de chimioterapice cu efect mielotoxic. Apar febră, anorexie, durere abdominală generalizată sau doar în fosa iliacă dreaptă. Există sensibilitate generalizată la palparea abdomenului și în fosa iliacă dreaptă, durere locală la decompresiune bruscă și contractură musculară; uneori, semnele din fosa iliacă dreaptă pot lipsi, deși durerea este prezentă. Manifestările ce însoțesc, eventual, durerea sînt reprezentate de greață, vărsături, distensie abdominală și diaree, cu scaune sanguinolente sau cu hemoragii oculte. Diagnosticul poate fi confirmat prin examen CT, care va vizualiza o îngroșare prin edem a peretelui colonic, cu spiculație la nivelul țesutului adipos pericolic și edem subcutanat. Toate simptomele sînt suprimate prin tratament cu corticosteroizi sau după antibioterapie. Crizele recurente sau refractare la tratament vor înceta după rezecția ceculului ulcerat sau necrozat (de exemplu, prin hemicolectomie dreaptă), urmată de efectuarea unei ileostomii.

R. Tuberculoza ileocecală. Pacienții pot acuza prezența unei dureri vagi în fosa iliacă dreaptă, asociată cu sensibilitate la palpare și apariția unei formațiuni palpabile și sensibile în aceeași regiune (în 50% din cazuri). Sînt frecvent prezente scăderea ponderală, febra și starea generală alterată. Diareea sau constipația sînt manifestări posibile. Unii pacienți se pot prezenta cu un tablou clinic de abdomen acut, secundar perforației în regiunea ileocecală. Apariția acestei complicații duce la intensificarea durerii spontane și la palpare din fosa iliacă dreaptă, asociată cu semne de iritație peritoneală, putînd fi mimat astfel tabloul clinic al apendicitei acute. Diagnosticul este stabilit de obicei în cadrul explorării chirurgicale.

4. AFECȚIUNILE GINECOLOGICE CU MANIFESTĂRI SIMILARE APENDICITEI ACUTE

Frecvența apendicectomiilor negative la femeile de vîrstă fertilă variază între 20-46%, depășind frecvența acestora la bărbați (15%). Cazurile cele mai frecvente care duc la o confuzie de diagnostic sînt afecțiunile ginecologice precum salpingita acută, ruptura chisturilor ovariene sau sarcina ectopică. Aceste afecțiuni sînt diagnosticate preoperator pe baza semnelor clinice, ecografice sau laparoscopice, dar utilizarea acestor investigații nu a reușit să reducă frecvența apendictomiilor negative.

A. Boala inflamatorie pelvină (BIP)

1. Salpingita acută. Această afecțiune este o cauză frecventă de diagnostic eronat de apendicită acută. În ambele afecțiuni se semnalează durere spontană și la palpare în fosa iliacă dreaptă și leucocitoză. Absența durerii localizate inițial pe linia mediană abdominală, a anorexiei, a greșturilor și vărsăturilor, durata durerii mai mare de 2 zile și debutul în primele 7 zile de la începutul ciclului menstrual favorizează stabilirea diagnosticului de salpingită acută. Un istoric de boli cu transmitere sexuală, sensibilitatea la palpare a anexelor și la mobilizarea colului uterin cu ocazia tușeului vaginal, precum și sensibilitatea la palpare a abdomenului și în alte zone decît în fosa iliacă dreaptă, susțin în egală măsură diagnosticul de salpingită. Salpingita poate fi asociată cu o durere în etajul abdominal superior, cauzată de perihepatită (5-15% din cazuri). Această durere este severă și are, de obicei, caracter pleural, fiind resimțită și la baza hemitoracelui drept și/sau în umărul drept. Ea poate fi intensificată de rîs, mers, inspir profund și tuse. Există sensibilitate la palparea hipocondrului drept și, uneori, a celui stîng. Fără tratament durerea persistă mai multe zile. Localizarea, severitatea, durata și caracterul acestei dureri din etajul abdominal superior o diferențiază de durerea temporară, cu caracter de crampă, situată pe linia mediană ce apare la debutul apendicitei acute. Ecografia cu rezoluție înaltă efectuată cu compresie gradată poate obține un diagnostic imagistic pozitiv pentru apendicită, prin vizualizarea unui apendice cu un diametru de peste 6 mm. Lipsa de vizualizare a apendicelui la ecografie nu exclude apendicita, deoarece sensibilitatea metodei este de numai 75-89%. Valoarea ecografiei constă în aceea că permite o intervenție chirurgicală promptă în cazul unei apendicite cu un tablou clinic incert sau atipic. Evidențierea ecografică a unui apendice de dimensiuni crescute este corelată cu o probabilitate ridicată de apendicită. Această metodă mai poate fi utilă în cazuri în care diagnosticul de apendicită este fals-pozitiv, deoarece ecografia poate descoperi și alte cauze responsabile pentru simptomatologie. Intr-un studiu realizat pe 297 de pacienți examinați prin ecografie cu compresie gradată pentru suspiciunea de apendicită, a fost posibilă identificarea altor alternative diagnostice specifice în 33% din cazurile în care diagnosticul de apendicită a fost infirmat. Salpingita și ruptura unor chisturi ovariene au fost cele mai frecvente două afecțiuni ginecologice descoperite de 75% din ecografiile cu rezultat negativ pentru apendicită și efectuate pentru afecțiuni cu tablou clinic asemănător.

Laparoscopia poate fi de asemenea utilă pentru confirmarea apendicitei cu tablou clinic atipic şi pentru stabilirea diagnosticului de salpingită, ruptură de chist ovarian sau de sarcină ectopică. În cazurile în care apendicele nu poate fi vizualizat datorită aderenţelor sau a unei localizări retrocecale, pacienţii trebuie evaluaţi din punct de vedere clinic şi dacă au indicaţie chirurgicală, trebuie exploraţi intraoperator. Salpingita poate răspunde la antibioterapie în decurs de 2-4 zile. Regimurile terapeutice recomandate în prezent includ tobramicina şi clindamicina, doxicilina şi metronidazolul, cefoxitinul şi doxicilina sau aztreonamul în asociere cu clindamicina. Cazurile cu durere severă spontană şi la palpare, febră şi semne de toxicitate sistemică trebuie internate şi supuse antibioterapiei parenterale.

2. Abcesul tubo-ovarian acut (ATO). Durerea apare în etajul abdominal inferior şi poate mima apendicita acută, dacă este unilaterală şi localizată în dreapta. Febra este frecvent prezentă, dar 35-65% din pacienţi pot fi afebrili. Greaţa, vărsăturile şi diareea survin la mai puţin de 25% din cazuri. Leucocitoza apare în 70% din cazuri, iar VSH este crescută în 80% din cazuri.

Sensibilitatea la palpare şi la decompresiune bruscă apărută local este maximă în abdomenul inferior, la nivelul sau sub simfiza pubiană. Tuşeul vaginal evidenţiază o durere la palparea anexelor şi o formaţiune laterouterină în mai puţin de 50% din cazuri. Ecografia are o sensibilitate înaltă pentru detectarea unui ATO şi va vizualiza prezenţa unei formaţiuni anexiale complexe sau a unei formaţiuni chistice datorate unui ATO, în maximum 35% din cazurile de BIP severă. Laparoscopia este utilizată pentru confirmarea diagnosticului, pentru liza aderenţelor, drenarea lichidului purulent şi pentru excizia leziunilor necrotice. Majoritatea cazurilor răspund la antibioterapie parenterală în 3-5 zile. Prin administrarea unor asocieri de antibiotice, cum ar fi aztreonam cu clindamicină sau gentamicină cu metronidazol se obţine vindecarea. Tratamentul medical dă rezultate în 33-74% din totalitatea cazurilor.

Lipsa de răspuns la antibiotice sau ruptura abcesului impune intervenţia chirurgicală de urgenţă, deoarece infectarea peritoneului poate conduce la şoc septic şi deces.

3. Ruptura abcesului tubo-ovarian. Incidenţa ATO este de 14-35% din totalitatea femeilor internate cu diagnosticul de BIP. Diferenţierea unei BIP necomplicate de un ATO este foarte dificilă, în lipsa ecografiei sau a laparoscopiei. Dacă abcesul este localizat în dreapta, el poate mima apendicita. Ruptura survine doar într-un număr mic de cazuri. Debutul este acut sau exploziv, cu apariţia bruscă a unei dureri abdominale generalizate şi a semnelor de iritaţie peritoneală. La tuşeul vaginal se poate palpa o formaţiune tumorală. Poate exista subfebrilitate sau febră înaltă, hipotensiune severă şi o evoluţie rapidă, în cîteva ore, spre şoc septic. Difuziunea progresivă a conţinutului abcesului în cavitatea peritoneală se poate manifesta prin extinderea durerii şi a sensibilităţii la palpare, de la nivel pelvin, spre zone superioare ale abdomenului. Ruptura poate surveni atît la pacientele netratate cît şi la cele supuse antibioterapiei parenterale. Diagnosticul de ruptură a ATO este confirmat prin laparoscopie sau laparotomie. Culdocenteza este utilă dacă rezultatele sînt pozitive, dar aceasta poate fi negativă în prezenţa rupturii abcesului tubo-ovarian.

Salpingo-ovarectomia bilaterală şi histerectomia oferă cele mai mari probabilităţi de vindecare. Rezecţia chirurgicală trebuie asociată cu lavajul peritoneal abundent cu ser fiziologic şi cu tratamentul antibiotic parenteral. Aceste abcese conţin bacterii anaerobe ca *Bacterioides fragilis* şi *Bacterioides bovius*, coci anaerobi gram-pozitivi ca *Peptococcus* şi *Peptostreptococcus* şi bacterii aerobe, ca *Escherichia coli*. Tratamentul antibiotic trebuie să includă tobramicină sau aztreonam şi un antibiotic cu acţiune pe bacterii anaerobe, ca metronidazolul sau clindamicina. Rata mortalităţii variază între 5 şi 20%.

B. Sarcina tubară. Mai mult de două treimi din pacientele diagnosticate cu această afecţiune au antecedente de BIP, ligaturare tubară, reconstrucţie tubară, utilizarea unui dispozitiv intrauterin (DIV) sau o sarcină ectopică în antecedente. Unele paciente prezintă simultan mai mulţi factori de risc.

Durerea survine în 98% din cazuri şi poate fi iniţial intermitentă şi colicativă, cu sediul de partea trompei uterine afectate. Dacă se constituie un hematom în peretele trompei uterine, durerea devine surdă şi continuă. Ruptura tubară cu hemoragie, acompaniată de o durere severă, ascuţită, unilaterală, care iradiază în etajul abdominal inferior şi, apoi, în cel superior. În 10-15% din cazuri, la durerea abdominală inferioară generalizată se asociază şi o durere în umăr. În 50-60% din cazuri, se semnalează lipsa unuia sau a două cicluri menstruale. Perioada care urmează amenoreei se caracterizează prin hemoragii vaginale neregulate, mici şi moderate. Bradimenoreea şi/sau sîngerarea continuă în cantitate moderată sau hemoragia după ultima menstruaţie sînt înregistrate în aproximativ 43% din cazuri. Hemoragia vaginală profuză cu eliminare de cheaguri, care apare în cadrul avortului incomplet, este rară. Într-un mic număr de cazuri, este posibilă existenţa amenoreei cu o durată de 2-3 luni, neînsoţită de hemoragie. Poate exista sensibilitate discretă sau moderată la palparea abdomenului de partea trompei implicate. Tuşeul vaginal evidenţiază durere la mobilizarea colului, sensibilitate la palparea anexelor şi o creştere a dimensiunilor trompei uterine afectate (în 19-35% din cazuri). Dacă a apărut hemoragia intraperitoneală semnificativă, există distensie şi durere la nivelul fundului de sac Douglas. Ruptura trompei se asociază cu sensibilitate la palparea şi la decompresiunea bruscă a abdomenului.

Ecografia endovaginală poate exclude o sarcină tubară, prin detectarea unei sarcini intrauterine. Această investigaţie este mai sensibilă decît ecografia transvezicală. În plus, ecografia endovaginală furnizează elemente de diagnostic pozitiv pentru sarcina tubară prin detectarea unui embrion viu la nivelul trompei (7-15% din cazuri), ▪ unei formaţiuni anexiale nonchistice (sensibilitate de 88-92%) sau ▪ lichidului liber în regiunea anexelor. Testele mai vechi ce evidenţiază gonadotrofina corionică umană (HCG) în urină pot fi negative în 20-30% din cazurile de sarcină ectopică, pe cînd detectarea β-HCG în ser prin metode radioimunologice este rareori negativă (sensibilitate de 99%). Acurateţea diagnosticului obţinută prin dozarea β-HCG este de 97-100%. Un nou test de sarcină imunoenzimatic, care foloseşte urina (ICON) a avut o sensibilitate de 96% într-un grup de 27 de cazuri. Acest test este rapid (4 minute) şi detectează concentraţii urinare al β-HCG de ordinul ▪ 50 mUI/ml. Atunci cînd acest test este negativ, se poate utiliza dozarea radioimunologică a β-HCG în ser. Un test de sarcină negativ face ca diagnosticul de sarcină să fie improbabil. Investigaţiile ce ajută la confirmarea diagnosticului, ecografia endovaginală şi dozarea β-HCG, conferă diagnosticului o acurateţe de 95-100%. Acurateţea diagnosticului poate fi crescută suplimentar prin efectuarea laparoscopiei. Culdocenteza pentru sînge necoagulabil este pozitivă în 90% din cazuri, dar este o manevră invazivă şi aceleaşi informaţii pot fi obţinute prin ecografia corelată cu datele obţinute la examenul clinic. La unele paciente poate surveni avortul spontan al sarcinii tubare, intervenţia chirurgicală devenind inutilă. Tratamentul conservator implică spitalizarea, urmărirea semnelor şi simptomelor şi ▪ concentraţiei serice a β-HCG. Majoritatea pacientelor cu o sarcină tubară ce depăşeşte 3 cm trebuie tratate prin salpingectomie, dacă acestea nu doresc să mai rămînă însărcinate. Dacă se doreşte păstrarea funcţiei reproductive, se recomandă efectuarea unei rezecţii tubare, urmate de reanastomoza microchirurgicală a trompei într-o intervenţie ulterioară. Diagnosticul de sarcină tubară trebuie suspicionat la orice femeie de vîrstă fertilă, care are durere în etajul abdominal inferior. Prezenţa tulburărilor menstruale, ▪ semnelor de iritaţie peritoneală (sensibilitate la palpare şi durere în umăr) şi ▪ hipovolemiei (slăbiciune, ameţeli, lipotimii şi şoc) trebuie să conducă la efectuarea de teste care să confirme existenţa sarcinii, a unei formaţiuni anexiale (ecografie sau laparoscopie), a sîngelui în fundul de sac Douglas (ecografie sau culdocenteză) sau se va recurge la laparoscopie de urgenţă, dacă starea generală a pacientei este instabilă.

C. Afecţiuni cu manifestări similare sarcinii tubare, bolii inflamatorii pelvine şi apendicitei

1. Chistul corpului galben cu hemoragie. Un chist ovarian poate produce durere spontană şi la palpare în etajul abdominal inferior prin dezvoltarea rapidă în dimensiuni sau prin hemoragie intrachistică sau în cavitatea peritoneală. Durerea este moderată sau severă şi se poate asocia cu sensibilitate la palparea hipogastrului, durere la mobilizarea colului uterin sau la palparea anexelor, aceste semne putînd mima BIP. Hemoperitoneul poate fi asociat cu subfebrilitate, fapt care ridică suspiciunea unei infecţii.

Chisturile corpului galben determină frecvent întîrzieri ale menstruaţiilor, durere abdominală unilaterală spontan şi la palpare, durere la palparea anexelor şi prezenţa unei formaţiuni palpabile. Aceste semne sugerează o sarcină tubară. Testele de sarcină (serice şi urinare) sînt negative, iar laparoscopia poate confirma diagnosticul.

2. Chistul corpului galben de sarcină. Hemoragia la nivelul unui chist de corp galben în timpul sarcinii poate provoca durere spontană şi la palpare în fosa iliacă dreaptă, sensibilitate la palparea anexei implicate, cu apariţia unei formaţiuni palpabile în zona respectivă. Există un istoric de amenoree, teste de sarcină pozitive; ecografia evidenţiind prezenţa sarcinii intrauterine şi ▪ unei formaţiuni anexiale. Laparoscopia explorează trompa şi ovarul de partea afectată. Unele cazuri sînt eronat diagnosticate (din punct de vedere clinic) ca sarcină ectopică, fiind supuse explorării chirurgicale.

3. Ameninţarea de avort. Ameninţarea de avort se poate manifesta prin durere spontană şi la palpare în etajul abdominal inferior, pe linia mediană sau în fosa iliacă dreaptă, prin sîngerări vaginale reduse cantitativ sau prin hemoragie vaginală la o pacientă cu amenoree instalată de 2-3 luni. Durerea este frecvent colicativă şi iradiază şi în regiunea lombosacrată. Testele de detectare a β-HCG în ser şi urină sînt pozitive. Ecografia endovaginală poate confirma prezenţa sarcinii intrauterine şi, dacă se vizualizează contracţiile cardiace fetale, probabilitatea ca sarcina să evolueze în continuare este de 90%. Ecografia mai poate de asemenea evidenţia absenţa unei formaţiuni anexiale. În cazurile dificile este necesară laparoscopia.

4. Chistul folicular cu hemoragie intraperitoneală (Mittelschmerz). Chisturile foliculare pot provoca durere spontan şi la palpare în fosa iliacă dreaptă. În unele cazuri, debutul durerii este brusc şi intensitatea acesteia poate fi invalidantă. La alte paciente, durerea este discretă şi uşor de tolerat. Examenul obiectiv relevă sensibilitate la palpare în etajul abdominal inferior şi la nivel pelvin, de aceeaşi parte cu ovarul afectat. Durerea survine de obicei la mijlocul ciclului menstrual şi ▪ evidenţiază în antecedente existenţa unor episoade similare de disconfort, de aceeaşi parte sau de partea opusă. Culdocenteza evidenţiază sînge, iar laparoscopia va confirma diagnosticul, fiind efectuată înainte de laparotomie.

5. Endometrioza cu hemoragie intraperitoneală. Hemoragia cu originea la nivelul unei zone de endometrioză poate provoca de asemenea durere

spontan şi la palpare în fosa iliacă dreaptă. În antecedente se semnalează prezenţa dismenoreei secundare, a dispareuniei şi, uneori, a diareei, a tenesmelor, proctalgiilor şi/sau a hemoragiilor asociate cu menstruaţia, existînd şi simptome de iritaţie vezicală. Diagnosticul de endometrioză cu hemoragie este confirmat prin laparascopie.

6. Torsiunea anexială. Se manifestă prin durere colicativă sau continuă în fosa iliacă dreaptă. Aceasta devine progresiv severă şi continuă. Febra apare rar şi, dacă există, se manifestă prin subfebrilitate. Alte simptome posibile sînt greaţa, vărsăturile, diareea, constipaţia. Poate exista leucocitoză. După 3-4 ore, la tuşeul vaginal se palpează o formaţiune anexială dureroasă. Ecografia va evidenţia un ovar de dimensiuni crescute, cu ecogenitate uniformă, care este mai hipoecogen faţă de structurile adiacente (torsiune de ovar) sau o formaţiune cu structură complexă (torsiune de ovar asociată cu torsiune anexială). Laparoscopia va confirma diagnosticul şi va permite efectuarea unei intervenţii chirurgicale precoce. În majoritatea cazurilor diagnosticul este stabilit prea tîrziu pentru a evita rezecţia ovarului infarctizat. Ovarele care se torsionează au frecvent dimensiuni crescute, datorită preexistenţei unui chist sau unei tumori ovariene. Dacă este prezentă o neoplazie ovariană, tratamentul va trebui reevaluat intraoperator.

CAPITOLUL

22 DUREREA ACUTĂ HIPOGASTRICĂ

☐ LISTA DIAGNOSTICELOR POSIBILE

1. Prostatita acută
2. Retenția acută de urină
   A. Hipertrofia benignă de prostată (HBP)[1]
   B. Prostatitele
   C. Prostatita cronică cu HBP
   D. Carcinomul de prostată
   E. Stricturile uretrale
   F. Retenția de cauză neurogenă
3. Retenția de urină de cauză neurogenă sau psihogenă la femei
4. Cistita bacteriană acută
   A. Cistita acută
   B. Cistita acută cu pielonefrită subclinică
   C. Cistita acută cu pielonefrită acută manifestă clinic
   D. Sindromul disurie-polakiurie acut
5. Apendicita pelvină
6. Calculii vezicali
7. Afecțiunile colonice
   A. Ocluzia
      1. Carcinomul
      2. Diverticulita
      3. Pseudoocluzia colonică (sindromul Ogilvie)
      4. Ocluzia prin fecaloame
      5. Volvulusul sigmoidian
      6. Volvulusul de cec
   B. Perforațiile colonice
      1. Diverticulita
      2. Carcinomul sigmoidian
      3. Colita ischemică
      4. Megacolonul toxic
      5. Fecaloamele
   C. Diareea acută infecțioasă
      1. *Salmonella*
      2. *Campylobacter*
      3. *Shigella*
      4. Alte microorganisme
      5. Episodul inițial de colită ulceroasă sau de boală Crohn
8. Hernia ventrală sau spigeliană încarcerată sau strangulată
9. Cauze ginecologice de durere hipogastrică
   A. Endometrita
   B. Avortul septic
   C. Miomul uterin necrozat și/sau hemoragic
   D. Avortul spontan acut
   E. Sarcina tubară
   F. Hemoragia dintr-un chist folicular sau de corp galben
   G. Endometrioza și hemoragia intraabdominală
   H. Hemoragia intrachistică

☐ REZUMAT

Prostatita acută produce durere suprapubiană, dar și durere scrotală, perineală sau lombară. De obicei, sînt prezente semne de iritație și obstrucție vezicală, dar și manifestări sistemice, cum ar fi: febra, frisoanele și starea generală alterată. Urina conține leucocite, hematii și bacterii. Răspunsul la antibioterapie este prompt.

[1] În literatura română de specialitate – adenomul de prostată (n.red.)

Retenția acută de urină determină o durere surdă hipogastrică, asociată cu senzație de micțiune. La bărbat, această simptomatologie este dată de *prostatita acută* cu febră și frisoane, dar cel mai adesea ea este observată în cadrul unui sindrom obstructiv (de exemplu, *hipertrofia benignă de prostată*, însoțită sau nu de *prostatită cronică* sau *stricturi uretrale*), situație în care are evoluție lentă (ani), sau în cadrul unei neoplazii (*carcinom de prostată*), caz în care evoluția este mai rapidă (luni). Semne și simptome de natură obstructivă sînt: jetul urinar întrerupt, cu flux redus, dificultate în inițierea micțiunii, micțiune incompletă, necesitatea de a forța eliminarea urinii. *Retenția de urină la femei* este rară și are mai ales *cauze psihogene*, dar se poate datora și unui *carcinom vaginal* sau *uretral* sau poate avea *cauze neurogene*.

Cistita acută bacteriană determină disconfort suprapubian surd sau cu caracter de arsură, care se ameliorează după micțiune. Simptomele asociate sînt piuria, hematuria macroscopică sau microscopică, polakiuria, disuria și tenesmele vezicale. Nu există manifestări sistemice. La 40% din acești pacienți, uroculturile sînt negative, ei fiind diagnosticați cu *sindromul disurie-polakiurie*. Femeile cu acest sindrom au frotiurile urinare (colorate Gram) și uroculturile negative. Uneori, prezintă infecție urinară bacteriană minimă, cu număr mic de colonii dezvoltate pe mediile de cultură sau uroculturi intermitent pozitive. Multe paciente cu acest sindrom nu prezintă leucocite și hematii în urină. Cîteva din aceste paciente, cu frotiurile și uroculturile pozitive sînt active sexual și unele dintre acestea prezintă și secreție vaginală abundentă. Unele femei cu cistită acută au asociată și o *pielonefrită* nemanifestă clinic. Aceasta este mai frecvent întîlnită la pacientele la care simptomele de cistită sînt prezente de cel puțin șapte zile; la care au apărut recăderi după administrarea de cure scurte de antibiotice; la cele care au antecedente de pielonefrită, diabet, imunosupresie, la gravide; la cele care nu au răspuns după trei zile de antibioterapie sau în cazurile în care vîrsta la care s-a instalat infecția urinară a fost mai mică de 12 ani sau mai mare de 65 de ani. Pacienții cu pielonefrită asociată pot fi identificați prin culturi efectuate din spălături vezicale sau prin detectarea bacteriilor prin imunofluorescență directă. Cistita acută poate însoți pielonefrita clasică, cu durere spontană și la palpare în flanc, febră și frisoane. Cistita acută poate, alteori, să fie prima manifestare a unei fistule colono-vezicale datorate bolii Crohn sau diverticulitei. Pneumaturia și contaminarea fecală a urinii însoțesc semnele de iritație vezicală.

Apendicita pelvină debutează printr-o durere colicativă, situată în etajul abdominal superior sau mijlociu; ulterior își mută sediul în hipogastru și pelvis. Este însoțită frecvent de grețuri, vărsături, febră și leucocitoză. Tușeul rectal este dureros și permite palparea unei formațiuni pelvine. Semnele de peritonită impun efectuarea de urgență a intervenției chirurgicale. Diagnosticul este confirmat prin ecografie sau laparoscopie, care vizualizează apendicele patologic. *Calculii vezicali* determină apariția semnelor de iritație vezicală, exacerbate de vibrații și mișcare. Este posibilă întreruperea bruscă a fluxului urinar în timpul micțiunii, precumși disuria și hematuria terminală. Deoarece mulți calculi sînt radiotransparenți, se practică cistoscopia , care reușește să vizualizeze toți calculii.

Ocluzia de colon determină durere hipogastrică și, uneori, durere iliacă uni sau bilaterală, distensia abdomenului inferior, constipație și, tardiv, vărsături fecaloide. Ocluzia poate avea drept cauze *carcinoamele*, *diverticulita*, *fecaloamele* și *leziunile stenozante* datorate bolii inflamatorii intestinale sau colitei ischemice. *Pseudoocluzia (sindromul Ogilvie)* poate mima ocluzia colonică, putînd fi diagnosticată prin clismă baritată sau colonoscopie, care permit excluderea unei ocluzii mecanice a colonului. În multe din loturile studiate, la 35-37% din pacienții cu diagnostic prezumtiv de ocluzie colonică, obstrucția nu a fost confirmată și rezolvarea nu a necesitat aplicarea unui tratament chirurgical. *Volvulusul de cec sau sigmoidian* determină distensia abdomenului inferior, constipație și durere; el poate fi diagnosticat pe baza unei radiografii abdominale pe gol, confirmarea necesitînd însă efectuarea unei irigografii sau a unei tomografii computerizate abdominale, în 36% din cazuri.

Perforațiile de colon determină durere hipogastrică localizată, constantă sau semne de iritație peritoneală difuze. *Diverticulita*, *carcinoamele colonice*, *colita ischemică* și *bolile inflamatorii intestinale* pot conduce la perforație. Dacă există obstrucție colonică distală și distensia retrogradă a cecului depășește 12 cm, este posibilă producerea perforației cecale.

Colitele infecțioase acute determină durere în etajul abdominal inferior, febră și diaree apoasă sau sanguinolentă. Pot apărea durerea la defecație, localizată în abdomenul inferior și tenesmele rectale. *Salmonella*, *Campylobacter* și *Shigella* sînt cele mai frecvente bacteriile care produc o colită infecțioasă, *colita amoebiană* fiind cea mai importantă colită de cauză parazitară.

Colita ischemică și colita ulceroasă pot mima o colită acută infecțioasă. Clisma baritată, în colita ischemică, evidențiază ulcerații și aspect de „amprentă digitală", iar colonoscopia poate vizualiza noduli submucoși albaștri-negricioși. Un prim episod de colită ulceroasă poate fi diferențiat de o diaree infecțioasă numai pe baza unui examen coprologic negativ pentru Entamoeba hystolitica și a coproculturilor negative pentru diferite bacterii patogene, ca și pe baza evoluției cronice și a tendinței la recidivă a bolii.

Hernia ventrală încarcerată determină durere hipogastrică localizată și apariția unei formațiuni dureroase în această zonă, dar se mai poate manifesta și prin colică abdominală difuză, greață și vărsături, datorate ocluziei intestinale.

Durerea acută hipogastrică la femei poate avea o cauză ginecologică. *Endometrita* apare la pacientele care au dispozitive contraceptive intrauterine (sterilet), manifestîndu-se cu febră, dispareunie profundă, durere spontană și la palpare suprapubiană, uter dureros, cu dimensiuni crescute. Afecțiunea răspunde prompt la îndepărtarea steriletului și la antibioterapie. Simptome similare sînt constatate într-o sarcină recentă, după încercarea de a provoca *avortul* prin introducerea unor corpi străini în uter. Tabloul clinic mai cuprinde febră, frisoane, durere în etajul abdominal inferior, uter cu consistență păstoasă

şi menometroragii. Prin orificiul extern al colului se elimină cheaguri de sînge şi membrane.

Un avort în primul trimestru de sarcină debutează printr-o durere hipogastrică colicativă şi hemoragii vaginale. La unele paciente avortul este complet, altele rămîn în stadiul de ameninţare de avort, durerile şi sîngerările oprindu-se după un timp. La femeile la care avortul este complet, colul este deschis, iar produsul de concepţie proemină în vagin.

Miomul uterin sîngerează sau se necrozează, determinînd durere spontană şi la palpare, localizată în hipogastru. Tuşeul vaginal pune în evidenţă evidenţiază un uter mare, miomatos, cu o zonă nodulară dureroasă. Diagnosticul este facilitat de ecografie.

Sarcina tubară în trompa proximală sau în istm determină o durere hipogastrică continuă sau colicativă, cu amenoree de una sau două luni şi sîngerări vaginale moderate sau chiar hemoragii vaginale. La tuşeul vaginal se palpează o formaţiune anexială. Diagnosticul este confirmat ecografic, prin laparoscopie sau prin efectuarea unui test de sarcină seric sau urinar.

Hemoragia dintr-un chist ovarian sau chistul apărut într-o zonă de endometrioză determină o durere constantă, severă, localizată în etajul abdominal inferior. Durerea la palparea directă sau la decompresiunea bruscă a abdomenului inferior şi contractura musculară sînt localizate sau difuze. Fundul de sac Douglas este sensibil la palpare. Un *chist de corp galben* hemoragic poate mima ruptura unei sarcini ectopice, deoarece determină amenoree, menoragii şi semne de iritaţie peritoneală, localizate în etajul abdominal inferior. Hemoragia dintr-un chist folicular apare la mijlocul ciclului menstrual (Mittelschmerz) şi, de obicei, toate simptomele dispar în 48-72 de ore. *Hemoragia dintr-un endometriom* apare în contextul unei dismenorei cronice secundare, a menoragiilor şi/sau a infertilităţii. Ecografia este utilă în evidenţierea chisturilor, iar laparoscopia va confirma hemoragia intraabdominală. Pot apărea *hemoragii în interiorul formaţiunilor chistice*, fără ca acestea să se reverse în cavitatea peritoneală. În această situaţie, durerea din etajul abdominal inferior este surdă şi pote fi palpată o formaţiune anexială dureroasă.

☐ DESCRIEREA AFECŢIUNILOR ENUMERATE

1. PROSTATITA ACUTĂ

Se manifestă printr-un disconfort surd, persistent, în regiunea suprapubiană, care este temporar ameliorat de micţiune. Durerea lombară şi perineală, pot fi prezente. În timpul şi/sau după micţiune este resimţită, uneori, o durere ascuţită, arzătoare, la nivel perineal şi penian. Durerea lancinantă, datorată unui spasm vezico-uretral apare fără avertisment, în regiunea suprapubiană, iradiind în penis şi perineu. Într-un astfel de atac, se poate pierde involuntar o cantitate mică de urină. Spasmul vezico-uretral durează doar cîteva secunde sau minute, dar se poate repeta, pînă cînd antibioticele administrate reduc inflamaţia acută locală.

Frisoanele şi/sau frisonetele, febră de 40,5°C, alterarea stării generale, anorexia, mialgiile şi artralgiile reflectă originea sistemică a prostatitei acute. Simptome asociate sînt semnele de iritaţie vezicală, cum ar fi: polakiuria, nicturia, tenesmele vezicale; senzaţia de golire incompletă

TABELUL INCIDENŢEI AFECŢIUNILOR

INCIDENŢA LA 100.000 (APROXIMATIVĂ)

Frecvente (>100)
Retenţia acută de urină la bărbaţi datorată hipertrofiei benigne de prostată (HBP)
HBP cu prostatită
Cistita bacteriană acută
Cistita acută şi pielonefrita
Sindromul disurie-polakiurie
Ocluzia de colon datorată unui carcinom
Perforaţia de colon datorată diverticulitei
Diareea infecţioasă acută
Miomul uterin cu necroză şi/sau hemoragie
Avortul aseptic
Sarcina tubară
Hemoragia dintr-un chist ovarian

Relativ frecvente (>5-100)
Prostatita acută
Retenţia acută de urină datorată carcinomului de prostată, prostatitei acute, abcesului prostatic, stricturilor uretrale
Prostatita acută sau strictura de uretră peniană
Apendicita pelvină
Calculii vezicali
Ocluzia colonică datorată diverticulitei sau fecaloamelor
Pseudoocluzia colonică
Volvulusul sigmoidian
Perforaţia de colon datorată unui carcinom sau colitei ischemice
Colita ischemică
Episodul iniţial al bolii inflamatorii intestinale
Endometrita datorată steriletului
Hemoragia intrachistică
Endometrioamele complicate cu hemoragie intraperitoneală

Rare (>0-5)
Abcesul prostatic acut
Retenţia acută de urină la femei
Volvulusul de cec
Perforaţia datorată megacolonului toxic sau fecaloamelor
Hernia ventrală încarcerată
Avortul septic
Retenţia acută de urină la bărbaţi, de cauze neurogene sau indusă de medicamente

a vezicii şi incontinenţa urinară. Simptomele de obstrucţie urinară se datorează edemului prostatic şi inflamaţiei uretrale acute, ele fiind următoarele: diminuarea amplorii jetului urinar, dificultatea în iniţierea micţiunii, urinatul în picături, jetul întrerupt şi retenţia totală sau parţială de urină.

Semnele fizice includ febra, tahicardia şi o prostată dureroasă hipertrofiată şi de consistenţă redusă la palpare. De regulă, urina este tulbure, conţinînd leucocite şi bacterii. Proba celor trei pahare arată o turbiditate crescută şi numeroase leucocite în primii 10 ml de urină eliminată, comparativ cu urina de la mijlocul jetului. Masajul prostatic sau compresia glandei trebuie evitate, pentru a nu se provoca o bacteriemie. Identificarea bacteriilor cauzatoare se face prin urocultură. Pacienţii necesită internare în spital, perfuzii cu soluţii lichidiene şi antibioterapie. Retenţia urinară este rezolvată prin cateterizare sau prin cistostomie suprapubiană. Dacă în 48 de ore nu apare un răspuns pozitiv la administrarea de antibiotice, prostata trebuie reexaminată prin tuşeu rectal sau prin ecografie rectală, pentru a evidenţia un eventual abces prostatic care necesită drenaj. După vindecare, este necesară efectuarea unei evaluări urologice complete, pentru eventuale leziuni obstructive uretrale.

2. RETENŢIA ACUTĂ DE URINĂ

Pacientul simte nevoia să urineze, dar nu poate. Pe măsură ce vezica urinară se destinde, se adaugă senzaţia de presiune în etajul abdominal inferior şi disconfortul local, însoţite de necesitatea de a urina. Vezica devine palpabilă, sub forma unei mase suprapubiene compresibile. Uneori, se poate destinde mult, ajungînd pînă la ombilic. Această formaţiune şi senzaţia de disconfort dispar imediat după cateterizarea vezicii urinare şi evacuarea a 750-1.500 ml de urină. Retenţia acută de urină are mai multe cauze.

A. Hipertrofia benignă de prostată (HBP). Pacientul are un istoric îndelungat de nicturie, tenesme vezicale şi de micţiune cu jet urinar diminuat şi fără presiune. Iniţierea micţiunii este dificilă, iar cînd apare, jetul este întrerupt sau eliminarea urinii se face în picături. Pacientul este nevoit să depună un efort suplimentar pentru a putea urina complet. Prostata are o consistenţă uşor crescută şi este compresibilă, mărită de volum. Dacă glanda nu este mărită, trebuie suspectată prezenţa unei obstrucţii mediane de tract urinar.

B. Prostatita. Inflamaţia acută a prostatei determină apariţia durerilor suprapubiene, perineale şi lombosacrate, a febrei, frisoanelor, a polakiuriei şi disuriei, a jetului urinar redus cantitativ şi, uneori, a retenţiei de urină.

C. Prostatita cronică cu hipertrofie benignă de prostată (HBP). Prostatitele cronice determină hipertrofia glandei, cu disurie, polakiurie, un jet urinar diminuat şi durere surdă sau cu caracter de arsură, localizată suprapubian şi ameliorată de micţiune. Hipertrofia moderată a prostatei asociată cu prostatită duc la retenţie de urină, datorită obstrucţiei provocate de ambele afecţiuni amintite.

D. Carcinomul de prostată. Retenţia acută de urină se poate datora unui carcinom de prostată. Evoluţia rapidă şi progresivă a unui sindrom alcătuit din polakiurie, nicturie, jet urinar redus cantitativ şi viteză redusă de eliminare a urinii este caracteristică neoplaziei. Sindromul descris poate progresa mai curînd în cîteva luni decît în cîţiva ani, cum se întîmplă în hipertrofia benignă de prostată. Se asociază scăderea ponderală, anorexia şi prezenţa durerilor lombosacrate. La tuşeul rectal, prostata este mărită de volum, cu unul sau ambii lobi de consistenţă dură, lemnoasă. Fosfatazele (acidă şi alcalină) şi antigenii prostatici specifici (APS) au valori serice crescute.

E. Stricturile uretrale. Stricturile uretrale sînt de obicei consecinţa unei uretrite gonococice. Bolnavul are o suferinţă veche, cu diminuarea progresivă a forţei şi debitului jetului urinar, înainte ca retenţia de urină să se manifeste.

G. Retenţia de urină de cauză neurogenă. Contractilitatea vezicii poate fi modificată datorită unor suferinţe medulare. Retenţia de urină poate apărea după traumatisme, intervenţii chirurgicale, anestezie (de exemplu, rahianestezia) şi după utilizarea anumitor medicamente, cum ar fi anticolinergicele şi meperidina.

3. RETENŢIA DE URINĂ DE CAUZĂ NEUROGENĂ SAU PSIHOGENĂ LA FEMEI

Acest simptom este rareori provocat de leziuni obstructive, cum ar fi: carcinomul uretral, stricturile uretrale sau invazia unor tumori vaginale sau cervicale. Cele mai multe cazuri de retenţie de urină la femei sînt datorate unor factori neurogeni sau psihogeni.

4. CISTITA BACTERIANĂ ACUTĂ

A. Cistita acută. Pacienţii prezintă durere suprapubiană surdă, asociată cu disurie, polakiurie, tenesme vezicale şi, uneori, cu incontinenţă urinară. Urina este, de multe ori, urît mirositoare şi tulbure, din cauza numărului mare de neutrofile şi/sau bacterii. La fiecare micţiune, sînt eliminate cantităţi reduse de urină, apărînd senzaţia de golire incompletă a vezicii. Mai mult de 50% din femeile cu această afecţiune prezintă hematurie macroscopică. Un rol important în etiologia cistitei acute îl are viaţa sexuală, folosirea diafragmei reprezentînd un factor suplimentar de risc. Zona periuretrală este frecvent colonizată cu aceleaşi microorganisme care au provocat cistita. Vaginita bacteriană este asociată infecţiei urinare, fiind consecutivă colonizării cu *Escherichia coli* (situaţie în care pH-ul vaginal creşte; pH>5), cu *Gardnerella vaginalis*, *Mycoplasma hominis* sau anaerobi (de exemplu: *Bacteroides, Mobiluncus* şi *Peptostreptococcus*) şi scăderii numărului de lactobacili. Simptome precum febră, frisoane, greaţă şi vărsături, stare generală alterată sînt

rareori prezente, fiind întîlnite mai ales dacă există o pielonefrită asociată.

Disconfortul suprapubian este parțial și temporar ameliorat de micțiune. Există sensibilitate la palpare în regiunea suprapubiană. O picătură de urină necentrifugată prezintă mai mult de 10 leucocite/mm^3, la numărătoarea cu hemocitometru. Această metodă indică cu acuratețe mai mare rata crescută a excreției leucocitelor pe 24 de ore, comparativ cu numărarea leucocitelor din sedimentul urinar. La peste 90% din pacienți, frotiul colorat Gram din urina necentrifugată va evidenția una sau mai multe bacterii/cîmp, prezentând cel puțin 10^5 UFC/ml (UFC = unități formatoare de colonii). 33% din femeile cu cistită bacteriană determinată de *E. coli*, de *Proteus* sau de *Staphilococcus saprophyticus* prezintă numai 10^2–10^4 UFC/ml. În practică, fie se realizează o urocultură la debutul afecțiunii, fie se începe tratamentul cu amoxicilină, biseptol sau ciprofloxacin, fără efectuarea prealabilă de uroculturi. Bacteriile sensibile dispar rapid din urină, iar modificările clinice și de laborator se remit în 1-3 zile. La pacientele fără factori agravanți asociați, se poate institui terapia cu doză unică sau terapia scurtă de 3 zile. La pacientele cu cistită acută și factori agravanți–cum ar fi: sarcina, diabetul, malformațiile de tract urinar, cu simptomatologie urinară depășind 7 zile sau la cele la care se suspicionează o infecție subclinică de căi urinare superioare, tratamentul trebuie continuat 7 zile sau chiar mai mult.

B. Cistita acută cu pielonefrită subclinică. Aceste paciente acuză durere suprapubiană și semne de iritație vezicală, datorate inflamației. De obicei, nu prezintă febră, frisoane sau durere spontană și la palpare în flanc. Suspiciunea de pielonefrită asociată cistitei apare cînd există factori de risc, cum ar fi: recădere după un tratament recent pentru cistită, administrare recentă de antibiotice, diabet, sarcină, imunosupresie, debut al infecției la vîrste mai mici de 12 ani și mai mari de 65 de ani, istoric de pielonefrită în ultimele 12 luni, simptome prezente de cel puțin 7 zile înainte de inițierea tratamentului și eșecul terapiei de 3 zile. Pacienții cu cistită, care prezintă în plus acești factori de risc s-au dovedit a fi gazdele unor infecții bacteriene de tract urinar superior. Acest lucru a fost dovedit prin metode diferite, cum ar fi: culturile din spălături vezicale, din cateterizarea selectivă a ureterelor și imunofluorescența directă. Urocultura și antibiograma sînt obligatorii, iar pacientul trebuie tratat cel puțin 14 zile. Eficacitatea tratamentului se evaluează prin intermediul uroculturilor efectuate la sfîrșitul perioadei de tratament.

C. Cistita acută cu pielonefrită acută manifestă clinic. De multe ori, simptomele de cistită preced, cu 2-8 zile, pe cele de afectare ale tractului urinar superior, cum ar fi: febra, frisoanele, vărsăturile, astenia, starea generală alterată, durerea localizată în flanc uni sau bilateral și sensibilitatea la palpare în unghiurile costo-vertebrale. Pacienții care prezintă această simptomatologie consecutiv unui sondaj uretro-vezical recent, unei intervenții chirurgicale în sfera urologică, unor leziuni obstructive sau după o recentă internare în spital trebuie reinternați și tratați cu antibiotice administrate parenteral de tipul ceftriaxon sau biseptol. Cateterizarea pe termen scurt (sub 3 zile) se asociază cu infecții determinate de *E. coli, Proteus mirabilis, Pseudomonas aeruginosa, Klebsiella pneumoniae, Staphylococcus epidermidis* și de enterococi. Cateterizarea pe termen lung se asociază cu infecții provocate de aceeași germeni, dar și de *Providencia stuartii* sau de *Morganella morganii*.

D. Sindromul disurie-polakiurie acut. În cadrul acestui sindrom, sînt prezente simptomele caracteristice unei cistite acute, cum ar fi: polakiuria, disuria și tenesmele vezicale, dar uroculturile sînt sterile. Comparativ cu femeile cu uroculturi pozitive, aceștia pacienți prezintă rar leucociturie (45%, față de 80%), hematurie (6%, față de 24%) și frotiuri Gram pozitive (13%, față de 89%). Femeile cu uroculturi negative au mai frecvent secreție vaginală abundentă (52%, față de 31%), o durată mai mare a simptomelor amintite (5,6 ± 3,5 zile, față de 3,7 ± 3,5 zile) și sînt mai puțin active sexual (69%, față de 87%). Bolnavele fără semne urinare au, uneori, o infecție transmisă pe cale sexuală cu *Neisseria gonorrhoeae*, *Chlamydia trachomatis* sau *Herpes simplex*, prezentînd uroculturi pozitive inconstant, cu un număr mic de colonii microbiene sau pot avea o afecțiune de etiologie necunoscută. Multe paciente cu acest sindrom sînt tratate, de la început, cu antibiotice și răspund prompt (de exemplu, cînd urocultura a fost fals negativă) sau deloc la tratament. Dacă uroculturile sînt pozitive, dar numărul de colonii este extrem de redus, germenii implicați sînt, de obicei, următorii: *E. coli* (55%), *Staphylococcus* (10%) și *Klebsiella*, *Proteus* și enterococi (29%).

5. APENDICITA PELVINĂ

Apendicita acută pelvină debutează printr-o durere surdă, tranzitorie, cu caracter de crampă, localizată periombilical, care dispare în 4-6 ore. Ulterior, durerea se localizează suprapubian sau în fosa iliacă dreaptă, devinind continuă. Este intensificată de tuse și mers. Iritația inflamatorie a vezicii urinare poate determina disurie, polakiurie, tenesme vezicale și piurie sterilă. Interesarea rectului este dovedită de prezența peristaltismului intestinal accentuat, a diareei sau a tenesmelor rectale. Simptomele urinare sînt observate mai rar la femei. În curînd apar anorexia, greața, vărsăturile, subfebrilitatea și leucocitoza. Examenul obiectiv al abdomenului evidențiază sensibilitate la palpare pe marginea simfizei pubiene, în hipogastru sau în fosa iliacă dreaptă, însă fără apărare musculară. Frecvent, este prezent semnul obturatorului. Tușeul rectal, cu explorarea fundului de sac Douglas este dureros. Ecografia sau laparoscopia confirmă diagnosticul de apendicită, prin vizualizarea directă a apendicelui.

Dispariția bruscă a durerii sugerează inițial vindecarea spontană, dar această ameliorare este doar temporară, fiind

urmată, în scurt timp, de febră cu agravarea durerii datorate perforării apendicelui. Tuşeul rectal sau vaginal poate descoperi un abces fluctuent, dureros, de-a lungul peretelui pelvin drept. Uneori, perforaţia liberă şi peritonita sînt semnalate de sensibilitatea difuză la palpare directă şi decompresiune bruscă a abdomenului inferior, de apărarea musculară şi de distensia abdominală. Diagnosticul de abces pelvin este confirmat prin ecografie sau prin examen CT. Abcesul poate fi drenat percutan sau chirurgical, sub protecţie de antibiotice administrate intravenos. Este controversată necesitatea efectuării apendicectomiei, odată cu drenajul abcesului, deoarece riscul de recurenţă în absenţa acesteia este mai mic de 10-20%.

6. CALCULII VEZICALI

Se manifestă prin disconfort surd suprapubian, însoţit de o durere ascuţită, precipitată de vibraţii şi exerciţii fizice. În timpul micţiunii, calculul poate obstrua brusc uretra, diminuînd sau chiar oprind jetul de urină. Apare, de asemenea, hematurie terminală. Simptomele obstructive, cum ar fi: diminuarea debitului urinar sau dificultatea în iniţierea micţiunii sînt însoţite de polakiurie, disurie sau tenesme vezicale. Cistoscopia este necesară pentru diagnostic, deoarece mulţi calculi sînt radiotransparenţi. Alţi calculi vezicali conţin oxalaţi sau fosfaţi de calciu. Calculii vezicali se formează, de regulă, secundar unei obstrucţii cronice şi/sau existenţei unui reziduu vezical, datorat unei afecţiuni prostatice, unei stricturi uretrale sau unei vezici neurogene. Corpii străini, cum ar fi cateterele „f demeur", predispun la formarea de calculi vezicali. Litotriţia mecanică sau ultrasonică poate îndepărta calculii, însă de multe ori este necesară intervenţia chirurgicală. Prevenirea litiazei recurente implică tratarea infecţiilor, ■ stazei, ■ dezechilibrelor metabolice precum şi îndepărtarea corpilor străini vezicali.

7. AFECŢIUNILE COLONICE

A. Ocluzia

1. Carcinomul. Ocluziile colonice sînt datorate, în 67% din cazuri, stenozelor intraluminale secundare carcinoamelor şi, în 7% din cazuri, leziunilor cicatriceale secundare diverticulitei. Un simptom precoce îl reprezintă durerea colicativă cu localizare în hipogastru şi, uneori, în fosele iliace sau chiar în perineu. Astfel de crize dureroase durează 2-3 minute, după care se remit pentru un interval de timp relativ lung (10-20 de minute). Sînt prezente greaţa, anorexia şi distensia abdomenului inferior. Dacă valva ileocecală este incompetentă (20% din pacienţi), apare distensia abdomenului superior şi vărsături fecaloide. În decurs de 8-24 de ore, pe măsură ce abdomenul se destinde, durerea devine constantă. Iniţial, rectul se poate goli spontan de gaze şi materii fecale, în una sau două etape, după care se instalează oprirea completă a tranzitului. La examenul fizic se obervă distensia şi sensibilitatea la palpare a abdomenului inferior. În timpul puseelor dureroase este posibilă apariţia borborismelor şi a contracturii musculare abdominale. În cazurile de ocluzie distală, radiografiile abdominale evidenţiază dilatarea proximală a colonului, prezenţa nivelelor hidroaerice, distensia ceculuişi, la cei 20% din pacienţi care au valva ileocecală incompetentă, stază lichidiană şi gazoasă la nivelul intestinului subţire.

La pacienţii cu suspiciune de ocluzie colonică, înainte de intervenţia chirurgicală trebuie efectuată irigografia. În două loturi studiate, 34% respectiv 37% din pacienţi nu prezentau ocluzie şi deci nu au necesitat intervenţie chirurgicală.

La pacienţii cu ocluzie mecanică a colonului se poate efectua decompresia temporară a acestuia prin by-pass endoscopic, cu sonde introduse retrograd, dincolo de sediul ocluziei şi prin fotocoagulare laser, care recanalizează lumenul colonic.

Procedura chirurgicală optimală este controversată. Unii chirurgi recomandă rezecţia tumorii obstructive şi realizarea unei anastomoze într-un singur timp operator. Riscul este de a apărea postoperator dezunire la nivelul gurii de anastomoză, cu revărsarea intraperitoneală a conţinutului colonic şi peritonită. O altă procedură recomandată este efectuarea unei colostomii proximale de decompresiune, după care, într-un al doilea timp, se rezecă leziunea distală şi se reface continuitatea colonului printr-o anastomoză cu segmentul proximal. La pacienţii cu neoplasme, prima procedură, care realizează rezecţia şi anastomoza într-un singur timp, permite o creştere a ratei de supravieţuire la 5 ani (48%, faţă de 21%) în comparaţie cu intervenţia chirurgicală în doi timpi.

Alte cauze de ocluzie colonică sînt: fecaloamele (5%), cicatrizarea leziunilor de colită ulceroasă (sub 1%), pseudoocluziile intestinale şi volvulusul de sigmoid (9%).

2. Diverticulita. Diverticulita provoacă inflamaţii pericolice sau modificări cicatriceale intraluminale, determinînd ocluzia completă sau parţială a colonului. Tabloul clinic este identic cu cel din ocluzia colonică prin carcinom. Cea mai sigură procedură chirurgicală este rezecţia intestinală cu colostomie proximală şi sutura capătului distal, de tip Hartmann. Diagnosticul diferenţial dintre un carcinom şi o diverticulită la nivelul segmentului ocluzat este posibilă doar prin examen anatomopatologic.

3. Pseudoocluzia colonică (Sindromul Ogilvie). Iniţial apare distensia nedureroasă a abdomenului inferior, urmată de greţuri şi vărsături. Constipaţia rebelă este prezentă la jumătate din pacienţi, în timp ce alţii prezintă tranzit pentru gaze şi scaune apoase. Pe măsură ce distensia progresează, 80% din subiecţi dezvoltă o durere surdă, continuă, cu localizare în etajul abdominal inferior. La acest nivel este prezentă, de asemenea,

durerea la palpare directă şi decompresiune bruscă, datorată distensiei marcate a cecului şi colonului pînă la nivelul flexurii splenice, zonă unde distensia pare să se oprească. Zgomotele intestinale sînt rareori absente, fiind, de regulă, hiperactive. Uneori, pacientul prezintă febră şi leucocitoză marcată. Datorită distensiei cecale, intestinul poate perfora. Radiografiile abdominale pe gol demonstrează dilataţia colonului proximal şi, uneori, prezenţa obstrucţiei distale. Colonul dilatat din pseudoocluzie are septuri vizibile, haustre bine marcate şi număr mic de nivele hidroaerice. Absenţa obstrucţiei mecanice este demonstrată cu ajutorul irigografiei. Acest lucru poate fi confirmat prin colonoscopie, care, în plus, poate realiza decompresia colonul proximal, fără a se interveni chirurgical. Pentru a menţine decompresia colonului, în urma colonoscopului care este extras se lasă pe loc un tub lung, radioopac, introdus pînă la nivelul flexurii hepatice. După decompresiune, cei mai mulţi pacienţi se simt mai bine, funcţiile colonului normalizîndu-se în 3-6 zile.

Într-un lot mic de 12 pacienţi cu diagnostic iniţial de pseudoocluzie, 2 au avut ocluzie mecanică reală, necesitînd tratament chirurgical. Este clar că, pentru diagnosticul diferenţial între o pseudoocluzie şi o ocluzie mecanică, se impune efectuarea irigografiei şi a colonoscopiei. Pseudoocluzia colonică poate fi idiopatică sau datorată invaziei neoplazice a ganglionilor autonomi retroperitoneali, unei intervenţii chirurgicale, unui traumatism, unui proces inflamator sau infecţios retroperitoneal, radioterapiei, unor medicamente (de exemplu: narcotice, anticolinergice şi antidepresive), unei afecţiuni cardiace severe, unor tulburări neurologice (de exemplu: boala Parkinson, scleroza multiplă, distrofia miotonică), insuficienţei respiratorii, diabetului, uremiei, hipotiroidism, feocromocitomului şi unor colagenoze (de exemplu: scleroza sistemică, lupusul eritematos sistemic, dermatomiozita). Tratamentul acestor afecţiuni enumerate nu rezolvă pseudoocluziile, dacă nu se realizează şi decompresia mecanică a colonului.

4. Ocluzia prin fecaloame. Această afecţiune plurifactorială are o frecvenţă mare la vîrstnici şi la persoanele debilitate. Anumite medicamente favorizează formarea fecaloamelor, de exemplu: narcoticele, antidepresivele triciclice anticolinergicele, fenotiazinele, antihipertensivele, diureticele, sucralfatul, fierul şi antiacidele. Abuzul de laxative poate leza plexul mienteric, determinînd „sindromul catartic".

Sedentarismul, demenţa, deshidratarea şi adontoţia cresc riscul acestei afecţiuni. Pacienţii cu insuficienţă renală cronică, diabet, neuropatie autonomă asociată sau cu metastaze medulare prezintă incidenţă crescută pentru formarea coproliţilor. Această boală este frecvent întîlnită la pacienţii cu tulburări neurologice, astenici şi imobili (de exemplu: pacienţii după un accident vascular cerebral, cei cu scleroză multiplă sau cu scleroză laterală amiotrofică). Formarea fecaloamelor este o complicaţie frecventă în boala Parkinson, în leziunile sau tumorile medulare.

Impactarea unui fecalom, la adulţii tineri poate fi consecinţa bolii Hirschsprung, bolii Chagas, sindromului catartic sau megacolonului idiopatic.

Ocluzia este semnalată de un istoric de constipaţie severă care durează de 3 sau mai multe zile şi/sau de diaree paradoxală, prezenţa de disconfort în abdomenul inferior, distensie abdominală, a anorexie şi greţuri Pacientul ppoate fi febril şi tahicardic. Compresia vezicii urinare de către colonul destins poate determina disurie, retenţie de urină, polakiurie sau incontinenţă urinară prin preaplin. Diagnosticul se pune prin tuşeu rectal, prin sigmoidoscopie sau chiar prin colonoscopie, în rarele cazuri în care ampula rectală este goală şi materiile fecale sînt foarte dure. Astfel de situaţii se întîlnesc în prezenţa unor adenocarcinoame sau a unor afecţiuni de măduvă cervicală sau toracală. Manevrele manuale şi clismele determină, de regulă, decompactarea materiilor fecale şi rezolvarea ocluziei. Fecaloamele foarte dure necesită lavaj direct prin sigmoidoscopie sau folosirea unei soluţii hiperosmotice de substanţă de contrast, pentru a stimula peristaltismul şi a lubrefia materiile fecale. Dacă toate aceste manevre eşuează, se recurge la îndepărtarea chirurgicală a segmentului colic ocluzionat.

5. Volvulusul sigmoidian. Se manifestă prin apariţia bruscă în hipogastru a unei dureri constante sau cu caracter de crampă, care ulterior îşi schimbă sediul în fosa iliacă stîngă. Sînt prezente greaţa, vărsăturile şi constipaţia. Abdomenul este destins, sensibil la palpare şi timpanic la percuţie. Radiografiile abdominale simple arată o buclă sigmoidă dilatată, mare, fără haustre („în omega" sau „în ţeavă de puşcă"). Convexitatea buclei este divergentă de sediul ocluziei. Îngustarea „în cioc de pasăre" a coloanei de aer distale identifică punctul de ocluzie. În 30-40% din cazuri, radiografiile abdominale pe gol sînt lipsite de valoare diagnostică, fiind necesare tomografii computerizate (care evidenţiază semnul „vîrtejului") sau investigaţii cu substanţe de contrast. O clismă cu Gastrografin identifică stenoza proximală a rectului. Sediul ocluziei este indicat de aspectul particular în „cioc de pasăre" şi de pliurile mucoasei care converg către acesta în spirală sau în „tirbuşon". Dacă nu se semnalează febră, leucocitoză sau contractură musculară abdominală, decomprimarea este realizată prompt cu ajutorul unui tub rectal bine lubrifiat, introdus printr-un sigmoidoscop, care va evacua brusc gazele şi lichidele. Decomprimarea pe cale conservatoare are o rată a succesului este de 70-90%, dar şi recurenţele sînt frecvente (30-60%); de aceea se recomandă rezecţia selectivă a porţiunii colonice hipokinetice în maximum 7 zile de la realizarea

decompresiei. După decomprimare, este necesară monitorizarea atentă a materiilor fecale (pentru a detecta prezența sîngelui) și a abdomenului (pentru a detecta semnele de peritonită) astfel încît să se surprindă momentul necrozei intestinale. Eșecul decomprimării cu ajutorul tubului rectal sau colonoscopului, impune intervenția chirurgicală de urgență, pentru explorare, decompresie și rezecția anselor necrozate. Volvulusul sigmoidian apare cu o frecvență mai mare la vîrstnici și la femeile gravide. Se asociază constipației cronice și sigmoidului hipokinetic. Frecvența volvusului este crescută la pacienții cu boala Chagas, Parkinson, cu para/tetraplegie spinală sau cu colită ischemică. Volvulusul sigmoidian este frecvent cauza ocluziilor intestinale la femeile gravide.

6. Volvulusul de cec. În hipogastru și/sau în fosa iliacă dreaptă apar dureri ușoare, cu caracter de crampă sau colici severe. Pacientul prezintă distensia abdomenului inferior și sensibilitate la palpare la nivelul cecului destins. Radiografia abdominală pe gol arată o imagine aerică ovoidală sau rotundă, mult dilatată, în zona medioabdominală (cecul). Clisma cu Gastrografin localizează sediul obstrucției cecale. Colonoscopia reduce cu succes volvulusul, dar intervenția chirurgicală se impune pentru a preveni gangrena și/sau perforația cecală. După rezolvarea volvulusului, trebuie efectuate cecopexia sau cecostomia, pentru a evita recurențele.

Dacă intervenția chirurgicală nu se realizează înainte de instalarea gangrenei, rata mortalității postoperatorii ajunge la 55%, datorită creșterii incidenței peritonitelor postoperatorii, a abceselor și a septicemiilor.

B. Perforațiile colonice. Reprezintă complicații ale diverticulitei cecale sau rectosigmoidiene, ale carcinoamelor sau ale colitei ischemice. Mai rar, sînt secundare volvulusului, fecaloamelor sau colitelor ulceroase sau amoebiene. În momentul perforației, contaminarea peritoneală determină o durere acută localizată în fosele iliace sau în hipogastru. Durerea este constantă și se accentuează la tuse, rîs, trepidații sau mobilizare. De obicei, se constată prezența durerii la palpare și la decompresiunea bruscă a peretelui abdominal, a contracturii musculare involuntare, a durerii și sensibilității pelvine și a distensiei abdomenului inferior. Poate apărea durere lombară, greață, vărsături, febră și leucocitoză. Anamneza oferă date utile pentru stabilirea etiologiei perforației și a peritonitei localizate sau generalizate. Intervenția chirurgicală este necesară atît pentru rezecția zonei de intestin perforat și/sau ischemiat, cît și pentru decompresia colonului printr-o colostomie proximală. Trebuie evitată efectuarea anastomozei în primul timp operator, datorită contaminării peritoneale care poate induce dehiscența anastomozei.

În continuare, sînt descrise manifestările clinice ale afecțiunilor asociate cu perforațiile colonice.

1. Diverticulita. În cazul diverticulitei sigmoidiene, durerea este constantă, surdă sau cu caracter de arsură, situată în hipogastru sau în fosa iliacă stîngă. Diverticulita cecală determină durere în fosa iliacă dreaptă și în hipogastru. Durerile lombare pot apărea simultan cu durerile abdominale. Alte simptome semnalate sînt: febra, greața, vărsăturile, diareea sau constipația. Leucocitoza este frecvent întîlnită.

Datorită extinderii inflamației la nivelul vezicii urinare sînt prezente polakiuria și tenesmele vezicale. Durerea la palpare, la decompresiune bruscă și apărarea musculară, sînt localizate în hipogastru și în fosa iliacă stîngă. Se poate palpa o formațiune tumorală dureroasă în fosa iliacă stîngă și în hipogastru.

De teama precipitării perforațiilor prin creșterea presiunii intracolice, în multe centre medicale sînt evitate irigografiile. În alte centre, în care se practică irigografiile, nu se constată o creștere a frecvenței complicațiilor. Într-un studiu recent asupra diverticulitelor, a fost comparată utilitatea diagnostică a irigografiilor cu cea a tomografiilor computerizate. Sensibilitatea diagnostică a irigografiilor a fost de 77%. Studiile de tomografie computerizată au permis obținerea unor elemente diagnostice de valoare, cum ar fi decelarea unei formațiuni sau a unor acumulări gazoase pericolice, în 41% din cazuri, și a unor aspecte sugestive pentru diverticulită, în alte 38% din situații (de exemplu: îngroșarea peretelui colic, retracția țesuturilor moi mezenterice și aponevrotice, extravazarea localizată a substanței de contrast). Pentru confirmarea diverticulitei acute, în multe spitale se practică tomografiile computerizate în locul irigografiilor. Deoarece ambele proceduri sînt asociate cu obținerea unui număr mare de rezultate fals negative (10-15%), rezultatele negative nu exclud diagnosticul. Tomografiile computerizate prezintă avantajul de a fi capabile să evidențieze abcesele localizate în abdomenul inferior, pelvis sau chiar cu alte localizări, cum ar fi cele hepatice și cele din spațiul subdiafragmatic. Tratamentul perforațiilor impune administrarea parenterală de antibiotice (active pe germeni aerobi și anaerobi) și drenarea abceselor localizate fie printr-un cateter percutan, fie pe calea unei abordări chirurgicale directe. Într-o intervenție chirurgicală, procedurile optime sînt colostomia proximală, rezecția zonei afectate și închiderea de tip Hartmann a segmentului intestinal distal.

În 2-4% din cazuri, apare o fistulă colo-vezicală. Aceasta se manifestă printr-un disconfort suprapubian, polakiurie, disurie, piurie, bacteriurie, tenesme vezicale, pneumaturia și fecaluria. Diagnosticul se pune pe baza tomografiei computerizate, care arată prezența aerului în vezica urinară, prin cistoscopie și prin irigografie cu substanță de contrast hidrosolubilă, care va opacifica vezica urinară imediat după administrare. Fistulograma efectuată în cursul cistoscopiei are o mare sensibilitate, pe cînd irigografiile detectează numai 25% din fistulele colo-vezicale. Ingestia de cărbune medicinal urmată de

examinarea urinii poate confirma diagnosticul, dar la femei sînt posibile rezultate fals-pozitive, datorită contaminării fecale a ariei periuretrale.

2. Carcinomul de sigmoid. Pacienţii cu carcinom de sigmoid pot suferi o perforaţie adiacentă tumorii sau o perforaţie de cec, datorită dilatării retrograde a acestuia prin obstrucţia determinată de neoplasm. Anterior perforaţiei, pot să apară episoade dureroase discrete (crampe) cu sediul în abdomenul inferior (suprapubian şi/sau fosele iliace). Semnele de peritonită localizată, febra şi frisoanele însoţesc perforaţia. Pacientul prezintă, de obicei, istoric de constipaţie şi/sau diaree, hematochezie şi scaune în formă de panglică sau de creion. Diagnosticul este confirmat prin colonoscopie, iar extinderea abceselor este evaluată de tomografia computerizată. Tratamentului optim este reprezentat de colostomia proximală, rezecţia segmentului afectat şi închiderea tip Hartmann, efectuate sub protecţie de antibiotice.

3. Colita ischemică. Această afecţiune apare la pacienţi de peste 50 de ani, cu istoric semnificativ de boală cardiovasculară (de exemplu: angină, infarct de miocard, accident vascular cerebral, amputaţia unui membru inferior pentru gangrenă). Colita ischemică fulminantă debutează printr-o durere colicativă, ulterior constantă, localizată în hipogastru şi în fosa iliacă stîngă, distensie abdominală, febră, greaţă, vărsături şi prin constipaţie sau diaree severe. Scaunele sînt formate sau neformate, sanguinolente sau cu hemoragii oculte. Durerea la palpare directă şi la decompresiune bruscă a abdomenului inferior, apărarea musculară şi distensia abdominală apar după 8-24 de ore. Diagnosticul este susţinut de colonoscopie, care arată absenţa leziunilor pînă la nivelul centimetrului 15 al sigmoidului (omiterea rectului). După 15 cm, sînt prezente ulceraţiile, hemoragiile şi nodulii submucoşi negri-albăstrui. Radiografia abdominală pe gol evidenţiază aerocolie marcată cu distensia colonului oprită la nivelul segmentului afectat. În peretele intestinal infarctat, se pot observa bule de gaz. Irigografiile sînt, de regulă, evitate, de tema precipitării unei perforaţii. Dacă se face, totuşi, o clismă baritată, în momentul în care durerea, sensibilitatea la palpare şi febra s-au remis, se pot observa ulceraţii în „amprentă digitală" sau spiculaţii. Angiografiile nu reuşesc, de regulă, să identifice obstrucţia arterială, deci nu au valoare diagnostică şi sînt rareori utilizate. Intervenţia chirurgicală este necesară pentru rezolvarea perforaţiei şi pentru evitarea contaminării cavităţii peritoneale cu materii fecale. Cele mai multe episoade ischemice provoacă durere spontană şi la palpare în etajul abdominal inferior şi diaree sanguinolentă uşoară, manifestări ce se remit sub tratament suportiv. Modificările patologice observate prin colonoscopie pot mima boala Crohn sau colita ulceroasă, iar tabloul clinic poate mima diverticulita. Un puseu iniţial de colită ulceroasă acută, la un pacient mai în vîrstă, se poate datora, de fapt, colitei ischemice.

La subiecţii cu perforaţie sau gangrenă intestinală, procedeul chirurgical cel mai eficient pentru ameliorarea prognosticului vital este rezecţia segmentului necrozat cu colostomie proximală şi închidere de tip Hartmann.

Colita ischemică apare la persoanele cu arterioscleroză localizată în artera mezenterică inferioară, după ruptura unui anevrism în insuficienţa cardiacă gravă cu debit cardiac foarte redus, după rezolvarea chirurgicală a unui anevrism aortic sau după rezecţia abdomino-perineală a unui cancer rectal. În rare situaţii, colita este secundară unei vasculite, unei amiloidoze, unor stări de hipercoagulabilitate sanguină, unui cancer colorectal sau utilizării derivaţilor de secară cornută, vasopresinei sau contraceptivelor orale.

4. Megacolonul toxic. Megacolonul toxic este datorat colitelor ischemice, amoebiene şi bacteriene, colitelor ulceroase şi bolii Crohn. Se manifestă prin durere şi distensie abdominală severă, evoluînd către perforaţie şi peritonită generalizată.

5. Fecaloamele. Acestea determină ulcere stercorale, care pot perfora sau obstrucţie cu perforare ulterioară, la nivelul cecului destins.

C. Diareea acută infecţioasă. Durerea abdominală colicativă este resimţită în regiunile periombilicale şi hipogastrice. Durerea în fosa iliacă dreaptă (pseudo-apendicita) este frecventă în infecţiile cu Salmonella şi Shigella ca şi în amibiaza ileocecală. Durerea abdominală şi disconfortul rectal debutează sau se exacerbează odată cu senzaţia de defecaţie, fiind calmate, temporar, de defecaţie şi flatulenţă. Pacientul prezintă tenesme rectale; scaunul poate fi apos, de culoare verde sau brun-închis, sau poate fi amestecat cu mucus şi sînge. În cazurile severe, hemoragiile sînt macroscopice, scaunul conţinînd cheaguri de sînge. Tabloul clinic în urma infecţiei cu un anumit agent patogen este, de regulă, identic cu cel produs de alţi germeni, deosebirea fiind imposibil de realizat în absenţa coproculturilor şi a examenului microscopic al materiilor fecale. Germenii capabili să producă diaree acută sînt descrişi în continuare.

1. Salmonella. Aceste microorganisme determină 2,3% din totalul gastroenteritelor severe din Statele Unite. Durerea este, de regulă, prezentă şi localizată în hipogastru; uneori se localizează periombilical sau în fosa iliacă dreaptă. Diareea este apoasă sau dizenteriformă. În 50% din cazuri, pacienţii prezintă febră de 39°C. Durerea la palparea abdomenului este discretă sau poate să mimeze un abdomen acut chirurgical. Scaunul conţine, frecvent, hemoragii oculte şi un număr crescut de leucocite. Dacă febra persistă peste 3-4 zile, trebuie avute în vedere infecţiile metastatice sau prin bacteriemie. Gastroenteritele cu Salmonella nu se tratează cu antibiotice, decît la pacienţii peste 50 de

ani; la cei cu leucemie, limfoame, boală vasculară subiacentă, artrită severă, siclemie, SIDA ; la cei care au suferit o plastie articulară sau un recent transplant de organ. Aceşti pacienţi trebuie trataţi cu amoxicilină sau cloramfenicol. Suşele rezistente de Salmonella typhi solicită un tratament cu chinolone sau cu cefalosporine de generaţia a-III-a.

2. Campylobacteriile. În 70- 90% din cazuri, pacienţii prezintă diaree, febră, dureri în etajul abdominal mijlociu sau inferior. Frecvent, diareea este precedată de simptome sistemice: mialgii, artralgii, anorexie, frisoane şi vărsături.

Durerea este colicativă, se exacerbează înainte de defecaţie şi se calmează după evacuare. Scaunele conţin leucocite în număr mare şi hemoragii oculte sau macroscopice. Microscopia directă a materiilor fecale arată bacterii în formă de virgulă, foarte mobile. Diagnosticul este confirmat de coprocultura pe medii selective, incubate la 42°C (de exemplu, mediul Butzler modificat). 5-7% din gastroenteritele severe din Statele Unite sînt provocate de *Camylobacter*. Antibioticele active pe *Campylobacter* sînt eritromicina şi ciprofloxacina.

3. Shigella. Iniţial, infecţia debutează printr-o diaree apoasă, voluminoasă, după care se instalează scaunele dizenterice sanguinolente. 33% din pacienţi sînt febrili. Diareea este însoţită de tenesme şi dureri localizate în etajul abdominal inferior. Shigellele sînt sensibile la ciprofloxacin şi biseptol.

4. Alte microorganisme. Specii de *Yersinia*, *Clostridium difficile* (după antibioterapie), *E. coli* (0157:H7), *Vibrio parahemolyticus* (după ingestia de scoici crude) şi *Entamoeba histolytica* determină un sindrom similar, cu febră, dureri abdominale şi diaree. Scaunele conţin hemoragii macroscopice sau oculte, mucus şi număr crescut de leucocite.

5. Episodul iniţial de colită ulceroasă sau de boală Crohn. O boală diareică acută bacteriană sau o amibiază mimează un episod iniţial de colită ulceroasă sau de boală Crohn. La pacienţii cu o boală inflamatorie colonică, coproculturile sînt negative pentru bacteriile patogene, iar microscopia directă nu identifică paraziţi (de exemplu, amoebele).

8. HERNIA VENTRALĂ SAU SPIGELIANĂ ÎNCARCERATĂ SAU STRANGULATĂ

Aceste hernii ale zonei mediale a abdomenului inferior pot conţine anse intestinale, care se pot strangula sau încarcera, producînd o formaţiune tumorală locală, însoţită de durere hipogastrică persistentă, sensibilitate la palpare şi indurate. Dacă încarcerarea sau strangularea sînt complete, apare ocluzia intestinală manifestată prin vărsături, colică generalizată şi distensie abdominală. Strangularea poate fi semnalată de apariţia unei dureri intense la palparea şi decompresiunea bruscă a abdomenului inferior, de febră şi leucocitoză. Reducerea chirurgicală a herniei, rezecţia intestinului necrozat şi refacerea peretelui abdominal vor rezolva simptomatologia.

9. CAUZE GINECOLOGICE DE DURERE HIPOGASTRICĂ

A. Endometrita. Durerea surdă, constantă, cu caracter de crampă, localizată în etajele abdominale mijlociu şi inferior este asociată cu o secreţie vaginală bogată în leucocite. Alte simptome sînt febra, frisoanele şi durerea la palpare directă în ariile abdominale dureroase. Uterul este uşor mărit de volum, iar mobilizarea colului sau palparea corpului uterin provoacă durere. Uneori este prezentă şi sensibilitatea uni- sau bilaterală a anexelor. Culturile din secreţiile vaginale evidenţiază *Neiserria gonorrhoeae*, *Chlamydia trachomatis*, bacili gram negativi sau enterococi.

Prezenţa unui sterilet creşte riscul de endometrită şi de salpingită.

O formă rară de endometrită şi de salpingită provocată de *Actinomyces israeli*, a fost asociată cu prezenţa steriletelor. În această afecţiune, durerea din abdomenul inferior şi din pelvis şi febra însoţesc abcesele tubo-ovariene şi, uneori, abcesele metastatice situate în alte regiuni ale abdomenului, în torace sau în creier. Durerea şi celelalte simptome asociate cu endometrita se rezolvă prin tratament antibiotic. Pentru a controla infecţia endometrială, poate fi necesară îndepărtarea steriletului.

B. Avortul septic. O formă severă de endometrită acută poate să apară la o pacientă care a încercat efectuarea unor manevre abortive nesterile. Frisoanele, febra şi stare generală alterată sînt asociate cu durerea surdă sau colicativă din zona hipogastrică şi cu sensibilitatea locală la palpare. Pot exista peritonită în abdomenul inferior sau semne de distensie abdominală. Uterul este mărit de volum, suplu şi dureros. Este prezentă o secreţie vaginală sanguinolentă. Cervixul este deschis şi moale. Orificiul extern al colului este blocat cu resturi de membrane sau deciduă necrozată. Există frecvent durere la palparea ambelor ligamente largi. Leucocitoza şi anemia se adaugă tabloului clinic. În cazurile grave, provocate de *Clostridium perphringens*, icterul şocul şi anemia hemolitică severă evoluează rapid către deces.

Avorturile septice sînt urgenţe care pun în pericol viaţa, necesitînd chiuretarea de urgenţă a uterului, administrarea intravenoasă a unor doze mari de antibiotice şi histerectomia de urgenţă în cazul pacientelor cu evoluţie nefavorabilă.

C. Miomul uterin necrozat şi/sau hemoragic. Necroza sau hemoragia dintr-un miom uterin determină apariţia bruscă a unei dureri spontane şi la palpare localizată în hipogastru. La tuşeul vaginal evidenţiază un uter mărit de volum, nodular, cu un nodul dureros localizat în punctul de durere maximă. Ecografia ajută la confirmarea

diagnosticului. Durerea este surdă şi persistă timp de o săptămînă, după care dispare. Afecţiunea necesită o supraveghere atentă, intervenţiile chirurgicale fiind rareori necesare. Uterele mari, miomatoase, sînt rare înainte de 35 de ani. Rezecţia chirurgicală a mioamelor uterine este recomandată frecvent, deoarece acestea cresc rapid, devenind masive şi provoacă compresia rectului şi a vezicii urinare, apariţia unei senzaţii de disconfort în abdomenul inferior şi a menometroragiilor.

D. Avortul spontan acut. Amenoreea cu durata de 1 pînă la 3 luni, urmată de apariţia unor secreţii vaginale sanguinolente sau a unor hemoragii vaginale, este sugestivă pentru diagnosticul de ameninţare de avort. În unele cazuri, hemoragia se opreşte spontan, dar în altele, sînt însoţite de dureri colicative hipogastrice şi lombosacrate, şi de evacuarea unor cheaguri de sînge şi ale produsului de concepţie.

Durerea abdominală hipogastrică, asociată cu hemoragia vaginală, într-o sarcină de prim trimestru, sînt semne de prognostic nefavorabil. Durerile sînt asemănătoare cu cele din travaliu, sau sînt surde şi persistente. Dacă hemoragia se opreşte înaintea eliminării membranelor sau a embrionului, viabilitatea sarcinii poate fi apreciată prin efectuarea seriată a dozărilor de HGC, prin estimarea dimensiunilor uterului la tuşeu vaginal sau prin vizualizarea produsului de concepţie viabil prin ecografiei. Dacă se ajunge la concluzia că sarcina nu este viabilă, avortul trebuie efectuat complet.

E. Sarcina tubară. Durerea cu caracter de crampă sau surdă se instalează progresiv, de o parte sau de alta a liniei mediane. Există un istoric de amenoree sau de hipomenoree cu o durată de una sau de mai multe luni. Sîngerările vaginale mici şi moderate sau hemoragia vaginală francă apar frecvent după prima lună de amenoree. Dacă la nivelul trompei uterine se formează un hematom, durerea din abdomenul inferior devine constantă.

Durerea severă, lancinantă, ca o lovitură de cuţit, situată în abdomenul inferior, urmată de instalarea unei dureri spontane şi la palpare generalizată în tot abdomenul, a unei dureri în umăr, a palorii şi ameţelilor, sînt semne sugestive pentru ruptura trompei afectate, cu hemoragie intraperitoneală consecutivă. În 5% din cazuri, extremităţile sînt reci, palide, acoperite de sudori şi există tahicardie, hipotensiune şi tahipnee. Aceste paciente necesită reechilibrare volemică rapidă şi intervenţii chirurgicale, pentru a se evita exsanguinarea.

Tuşeul vaginal efectuat înainte de ruptură evidenţiază durere la palparea anexelor în vecinătatea corpului uterin şi o formaţiune tumorală palpabilă. Testele de sarcină serice şi urinare sînt pozitive. Ecografia arată prezenţa unei formaţiuni tubare ecodense, cu caracter complex, şi absenţa sarcinii intrauterine. Laparoscopia se foloseşte pentru a se vizualiza şi a se evalua sarcina tubară. În cazul intervenţiei chirurgicale pe abdomen deschis se practică salpingectomia sau sarcina este rezecată şi trompa este reparată chiar în acest prim timp operator sau într-un timp ulterior.

F. Hemoragia dintr-un chist folicular sau de corp galben. Sîngerările dintr-o leziune chistică determină durere bruscă, spontană şi la palpare, în hipogastru. Chisturile foliculare sîngerează la mijlocul ciclului menstrual (mittelschmertz). Chisturile luteale pot mima o sarcină ectopică, deoarece determină o durere în hipogastru şi provoacă întîrzierea următoarei menstruaţii. Sîngerările vaginale mici şi moderate pot urma după instalarea amenoreei. Hemoragiile severe intraabdominale, cu durere difuză spontană şi la palpare în abdomenul inferior pot apare în cazul chisturilor luteale. Există, uneori, durere difuză la decomprimarea bruscă şi apărare musculară în abdomenului inferior. Laparoscopiile sau ecografiile pot confirma prezenţa chistului luteal, iar testele de sarcină (inclusiv valorile serice ale HGC) rămîn negative. Aceste chisturi trebuie supravegheate atent, intervenţia chirurgicală fiind necesară doar în cazul hemoragiei severe, pentru controlul acesteia.

Chisturile de corp galben în sarcină sînt asociate cu un test de determinare a HGC pozitiv. Ecografia arată sarcina intrauterină, iar laparoscopia poate identifica chistul luteal şi trompele normale.

G. Endometrioza şi hemoragiile intraabdominale. În endometrioză, este caracteristică durerea localizată în hipogastru şi fosele iliace, care începe cu cîteva zile înainte de menstruaţie şi continuă în timpul acesteia sau după terminarea ei. Dispareunia profundă, durerea la defecaţie, diareea, hematochezia, polakiuria şi disuria pot să apară consecutiv interesării rectului şi vezicii urinare. Tuşeul vaginal evidenţiază sensibilitatea la palpare şi prezenţa unor leziuni fine granulare sau a unor noduli mici plasaţi în ligamentele uterosacrate, în ariile anexiale şi în fundul de sac rectovaginal.

Debutul brusc al durerii hipogastrice şi, uneori, iliace, durerea la palpare directă şi la decompresiune bruscă şi apărarea musculară pot fi provocate de ruptura şi sîngerarea unei leziuni chistice, datorate acestei afecţiuni. Diagnosticul este confirmat prin laparoscopie, tratamentul pentru calmarea durerii şi pentru controlul hemoragiei putînd fi imediat iniţiat. Se poate folosi fotocoagularea cu laser a leziunilor prin intermediul unui laparoscop, dar, dacă hemoragia este masivă, ea nu poate fi controlată decît printr-o intervenţie chirurgicală pe cale deschisă.

H. Hemoragia intrachistică. Sîngerarea în interiorul unui chist ovarian sau al unui endometriom, fără ca sîngele să se reverse în cavitatea peritoneală, poate provoca sensibilitate şi durere moderată, constantă şi localizată în abdomenul inferior. La tuşeul vaginal se palpează o formaţiune anexială dureroasă. Diagnosticul este confirmat prin laparoscopie.

CAPITOLUL

23 DUREREA ACUTĂ LA NIVELUL FOSEI ILIACE STÎNGI

☐ LISTA DIAGNOSTICELOR POSIBILE

1. Diverticulita acută
2. Afecţiuni care mimează diverticulita acută
   - A. Apendicita acută
   - B. Perforaţia acută a unui carcinom de colon descendent
   - C. Ocluzia intestinală acută datorată unui carcinom de colon
   - D. Colita ischemică
   - E. Colita infecţioasă acută
   - F. Colita ulceroasă acută
   - G. Ischemia şi necroza intestinului subţire complicate cu sigmoidită
   - H. Inflamaţia şi/sau compresia sigmoidului datorată afecţiunilor altor organe
   - I. Ruptura unui anevrism de aortă infrarenală
   - J. Abcesul de psoas
   - K. Sindromul muşchiului psoas datorat unui anevrism expansiv al arterei iliace comune stîngi
   - L. Volvulusul sigmoidian
   - M. Torsiunea unui testicul intra-abdominal
   - N. Abcesele renale şi perinefretice şi pielonefritele
     1. Abcesul cortical renal acut
     2. Abcesul corticomedular acut
     3. Abcesele perinefretice
     4. Pielonefrita acută
   - O. Herpes zoster
   - P. Diverticuloza
   - Q. Osteomielita acută a osului iliac stîng
3. Colica ureterală
4. Pneumonia sau infarctul pulmonar
5. Afecţiunile ginecologice
   - A. Boala inflamatorie pelvină (BIP)
     1. Salpingita acută
     2. Abcesul tuboovarian
     3. Abcesul tuboovarian rupt
   - B. Sarcina tubară
   - C. Afecţiuni care mimează sarcina tubară şi BIP
     1. Chistul hemoragic de corp galben
     2. Chistul hemoragic de corp galben în sarcină
     3. Ameninţarea de avort
     4. Chistul folicular cu hemoragie intraperitoneală (mittelschmerz)
     5. Endometrioamele cu hemoragie intraperitoneală
     6. Torsiunea de anexe

☐ REZUMAT

Diverticulita acută determină o durere colicativă sau surdă, constantă, care apare spontan şi la palpare în aria iliacă stîngă. Febra, frisoanele, greaţa, vărsăturile şi leucocitoza sînt simptome asociate. Irigografia este metoda radiologică de

elecţie, care pune în evidenţă diverticulii (imagini adiţionale), reţinerea substanţei de contrast la nivelul acestora, stenozele intestinale, îngroşarea pliurilor mucoasei colice şi prezenţa uneia sau a mai multor fistule. Tomografia computerizată vizualizează îngroşarea peretelui colonic, stenoza mezenterică şi prezenţa unor colecţii pericolice lichidiene şi/sau gazoase. Afecţiunea răspunde prompt la antibioterapie. *Apendicita acută* determină, rareori, o durere localizată în fosa iliacă stîngă şi în hipogastru, asociată cu semne peritoneale, febră, greaţă, vărsături şi cu leucocitoză. Diagnosticul este confirmat laparoscopic sau prin laparotomie. *Perforaţia unui carcinom colonic* poate mima diverticulita, determinînd abcese pericolice şi, uneori, fistulă. Pacienţii cu carcinom de colon pot să aibă un istoric de *simptome obstructive*, cum sînt durerea colicativă în fosa iliacă stîngă, scaune cu aspect de panglică sau de creion şi episoade de distensie abdominală inferioară şi de constipaţie. Hematochezia şi/sau anemia, secundară hemoragiilor macroscopice sau oculte, pot apărea în unele cazuri. Irigografia evidenţiază o zonă de stenoză care este evaluată mai bine prin colonoscopie cu biopsie. În 15% din cazuri, prezenţa unui cancer poate fi confirmată numai după rezecţia colonului. Cancerul de colon este cauza cea mai frecventă a ocluziilor colonice. Ocluzia completă determină durere în fosa iliacă dreaptă, datorată distensiei cecului. Irigografia va confirma ocluzia, iar colonoscopia este utilă pentru decomprimarea colonul proximal şi poate confirma diagnosticul prin biopsie.

Colita ischemică apare la pacienţii de peste 50 de ani cu istoric îndelungat de boală cardiovasculară. Durerea de fosă iliacă stîngă şi diareea sanguinolentă sau prezenţa scaunelor neformate sînt acuzele cele mai frecvente în această afecţiune. În cazurile severe, cu infarct intestinal apare febra şi starea toxică. Diagnosticul pozitiv este susţinut de endoscopie, care vizualizează o mucoasă edematiată şi cianotică, noduli negri-albăstrui submucoşi şi mucoase sîngerînde, friabile şi cu ulceraţii. 85% din cazuri trebuie supravegheate, acestea fiind frecvent diagnosticate eronat ca fiind diverticulite. Există şi persoane care prezintă o formă foarte gravă de boală, cu febră şi stare toxică, cu semne peritoneale şi distensie abdominală, secundar gangrenei şi perforării peretelui intestinal.

Colita infecţioasă determină durere surdă şi/sau colicativă, localizată în fosa iliacă stîngă, în hipogastru şi, frecvent, în fosa iliacă dreaptă; febră, frisoane, mialgii, artralgii şi cefalee. Pot fi eliminate pînă la 25 de scaune apoase sau sanguinolente pe zi, însoţite de tenesme rectale. Senzaţia de defecaţie imperioasă este însoţită de o durere ascuţită, severă în abdomenul inferior, care se ameliorează după defecaţie şi flatulenţă. În scaun sînt prezente leucocite, iar testele hemocult sînt pozitive. Datele epidemiologice oferă unele elemente utile în identificarea microorganismului care a provocat colita, dar diagnosticul specific se pune exclusiv pe baza coproculturilor şi a examenelor microscopice ale materiilor fecale. Un episod iniţial de *colită ulceroasă* poate mima colita infecţioasă. Datele radiologice şi endoscopice din colitele ulceroase idiopatice pot mima pe cele provocate de o infecţie sau de ischemie. Înainte de diagnosticarea unui caz de colită ulceroasă idiopatică, este necesar să se constate absenţa amoebelor la examinarea microscopică a materiilor fecale, absenţa anticorpilor anti-amoebe din ser (prin testul de hemaglutinare indirectă) şi existenţa unor coproculturi negative pentru *Salmonella, Shigella, Campylobacter, Clostridia, Yersinia* şi alte specii patogene. Evoluţia ulterioară a colitei idiopatice constă într-un răspuns pozitiv la corticoterapie sau o perioadă trenantă de boală, nici una din aceste două alternative nefiind întîlnite în cazul diareelor infecţioase. *Ischemia intestinului subţire* determină durere abdominală periombilicală sau generalizată, distensie abdominală şi vărsături. *Aderenţele intestinului ischemic inflamat la sigmoid* pot determina durere spontană şi la palpare în fosa iliacă stîngă, mimînd diverticulita. Explorarea chirurgicală va evidenţia anse de intestin subţire ischemiate, aglomerate, aderente de sigmoid. Alte procese inflamatorii, cum ar fi abcesele perinefretice sau un testicul intraabdominal infarctizat, pot determina, prin extensie directă, serozita sigmoidului. *Ruptura unui anevrism aortic* precipită apariţia bruscă a durerii cu sediu lombar şi în fosa iliacă stîngă, însoţită de colaps, astenie şi transpiraţii abundente. La 90% din cazuri, periombilical se palpează o formaţiune pulsatilă, dureroasă, prost delimitată. În diagnosticul anevrismului, radiografia abdominală pe gol are o sensibilitate de 76-83%, cea a ecografiei apropiindu-se de 100%. Ruptura de anevrism este un diagnostic clinic, care necesită efectuarea de urgenţă a intervenţiei chirurgicale. O formă rară de ruptură de anevrism, cu formarea unei fistule aortoduodenale, provoacă durere, hematemeză şi melenă; în aceste situaţii, anevrismul poate fi detectat prin examen clinic (în 25% din cazuri) sau prin ecografie (în 97-100% din cazuri).

Abcesul de psoas determină durere spontană şi la palpare în fosa iliacă dreaptă, în regiunea inghinală şi pe faţa anterioară a coapsei, febră, frisoane, mers modificat şi tendinţa de a menţine coapsa stîngă în flexie şi rotaţie externă. Diagnosticul este confirmat prin tomografie computerizată. Abcesul este, de regulă, secundar unei perforaţii intestinale provocate de boala Crohn, de carcinoamele colonice sau de diverticulită. Alteori, este secundar osteomielitei piogenice sau tuberculoase care interesează vertebrele toracice inferioare sau lombare. Un sindrom dureros similar poate fi determinat de necroza prin presiune a muşchiului psoas datorată unui *anevrism expansiv de arteră iliacă comună*. Anevrismul se palpează sau este vizibil la ecografie. *Volvulusul sigmoidian* determină durere severă în fosă iliacă stîngă, distensie abdominală marcată şi constipaţie rebelă. Diagnosticul este suspicionat pe baza radiografiei abdominale simple, care evidenţiază aspectul „în ţeavă de puşcă" sau „în cioc de pasăre". În aproximativ 30% din cazuri, confirmarea diagnosticului necesită realizarea irigografiei sau a tomografiei computerizate. Decomprimarea volvulusului cu un tub rectal poate avea valoare diagnostică.

Torsiunea unui testicul stîng intraabdominal se manifestă prin durere în fosa iliacă stîngă, greaţă, vărsături şi proctalgii. Testiculul stîng este absent din scrot. Afecţiunea determină semne peritoneale, localizate în fosa iliacă stîngă. Diagnosticul se pune, de regulă, în momentul intervenţiei chirurgicale.

Abcesul renal determină durere spontan şi la palpare în flanc şi în fosa iliacă stîngă. Local, apar şi semnele de iritaţie peritoneală. Diagnosticul este confirmat de examenul CT şi ecografic. *Un abces cortical renal* de origine stafilococică este asociat, de obicei, cu sumar de urină normal şi cu urocultură negativă, pe cînd, în cazul unui *abces cortico-medular*, cauzat de bacterii gram-negative, modificările urinare sînt evidente iar urocultura este pozitivă. *Abcesul perinefretic* se formează prin extensia unui abces renal. Pacientul prezintă febră înaltă, frison, tremor, durere spontan şi la palpare în etajul abdominal inferior, leucocitoză şi o formaţiune tumorală dureroasă, sensibilă, palpabilă în flanc sau în abdomen. Diagnosticul este confirmat prin examen CT cu substanţă de contrast. *Pielonefrita acută* determină durere spontan şi la palpare în lombă şi în fosa iliacă stîngă, febră, frisoane şi piurie, simptome care răspund în mod spectaculos la antibioterapie. *Herpes zoster* determină o durere cu caracter de arsură, dispusă în bandă în fosa iliacă stîngă, însoţită de erupţie herpetică. Colonul iritabil determină durere spontană şi la palpare, constantă, persistentă sau colicativă, localizată în fosa iliacă stîngă, la un pacient cu *diverticuloză* putînd conduce la diagnosticul eronat de diverticulită şi la efectuarea inutilă a unui tratament chirurgical sau medicamentos specific. *Osteomielita acută a osului iliac stîng* determină durere în fosa iliacă stîngă,unde poate fi palpată o formaţiune tumorală dureroasă. Febra, frisoanele şi starea generală alteratăpun problema unui diagnostic diferenţial cu diverticulita acută. RMN sau scintigrafiile osoase localizează procesul septic de la nivelul osului iliac. Cazurile cu osteoliză care nu se ameliorează prompt după 36 de ore de antibioterapie trebuie biopsiate, deoarece se suspicionează un *sarcom Ewing*.

Un calcul renal care traversează ureterul determină durere severă în lomba sau în fosa iliacă stîngă, însoţită frecvent de sensibilitatespontană a ariei iliace şi a unghiului costo-vertebral. În urină sînt prezente hematii şi mici cheaguri de sînge, diagnosticul fiind confirmat de urografia intravenoasă cu filme tardive.

Pneumonia sau infarctul pulmonar pot determina durere în hemitoracele stîng, în umăr şi în etajul abdominal superior sau inferior. În plus, *leziunile subdiafragmatice* – cum ar fi un abces renal, pancreatic sau subfrenic – determină manifestări clinice, modificări radiologice pulmonare, precum şi durere în fosa iliacă stîngă.

În *boala inflamatorie pelvină* (BIP) durerea din fosa iliacă stîngă are diverse cauze.

Salpingita acută provoacă durere spontan şi la palpare în fosa iliacă stîngă, sensibilitate la mobilizarea colului uterin şi a anexelor. În 30-40% din cazuri, există o secreţie vaginală purulentă, febra şi leucocitoza fiind prezente în 50% din cazuri. În 50-75% din cazuri, culturile din secreţiile cervicale pun în evidenţă *Neiserria gonorrheae* sau *Chlamydia trachomatis*. 90% din pacienţi răspund prompt la antibioterapie.

Aproximativ 40% din pacientele internate cu diagnosticul de boală inflamatorie pelvină au *abcese tuboovariene*. Acestea sînt diagnosticate fie prin tuşeu vaginal, care evidenţiază prezenţa unei mase anexiale dureroase, fie prin ecografie sau examen CT. *Ruptura unei formaţiuni tuboovariene* este semnalată de generalizarea durerii abdominale inferioare şi de instalarea semnelor de peritonită. Pentru rezolvarea durerii şi a afecţiunii care a provocat-o, intervenţia chirurgicală se impune. *Sarcina tubară* determină sensibilitate şi durere în fosa iliacă stîngă, precedate de amenoree, sîngerări vaginale moderate sau hemoragii vaginale. Examenul fizic poate pune în evidenţă prezenţa unei mase anexiale (în 30-40% din cazuri). Testele urinare şi serice pentru detectarea gonadotrofinei umane corionice (β-HCG) sînt pozitive, iar ecografia transvaginală descoperă un uter fără sarcină şi/sau o masă anexială. În cazurile dubitative, laparoscopia confirmă diagnosticul. Tabloul clinic din boala inflamatorie pelvină şi din sarcina tubară este reprodus de *chistul ovarian hemoragic*. Un chist luteal persistent provoacă durere spontană şi la palpare în fosa iliacă stîngă însoţită de amenoree, simulînd sarcina tubară; testele de sarcină însă sînt negative.

Hemoragia într-un chist de corp galben de sarcină se manifestă prin durere şi sensibilitate în fosa iliacă stîngă, însoţite de amenoree şi sîngerări vaginale moderate; testele de sarcină sînt pozitive. Examenul ecografic sau/şi laparoscopic va stabili diferenţa între această afecţiune şi sarcina tubară.

Hemoragia dintr-un chist ovarian sau dintr-un endometriom în cavitatea peritoneală debutează brusc prin durere generalizată în tot abdomenul şi semne de iritaţie peritoneală. *Ameninţarea de avort* determină durere spontană şi la palpare în hipogastru şi fosa iliacă stîngă, hemoragie vaginală severă, cu cheaguri de sînge, asociate cu teste de sarcină pozitive. Ecografia ajută diagnosticul, prin detectarea sarcinii intrauterine şi prin excluderea sarcinii tubare. Laparoscopia este utilă deoarece exclude sarcina tubară, prin vizualizarea directă a trompei uterine. *Torsiunea de anexe* produce o durere spontană şi la palpare în fosa iliacă stîngă, durere care se exacerbează rapid. Tuşeul vaginal şi ecografia descoperă un ovar dureros, mărit de volum. Laparoscopia confirmă diagnosticul. Intervenţia chirurgicală de urgenţă se impune; multe din ovarele afectate sînt sediul unor tumori care predispun la torsiune.

☐ DESCRIEREA AFECŢIUNILOR ENUMERATE

1. DIVERTICULITA ACUTĂ

Iniţial apare o durere colicativă, intermitentă, localizată în fosa iliacă stîngă, care în scurt timp devine constantă, surdă sau cu caracter de arsură. Durerea în lomba stîngă însoţeşte durerea iliacă sau o precede cu cîteva ore. Tusea, trepidaţiile sau palparea intensifică durerea, în timp ce repausul la pat previne exacerbările dureroase cu caracter de junghi. Durerea este însoţită de greaţă şi vărsături (în 20% din cazuri), de diaree (în 53% din cazuri) şi de constipaţie (în 7% din cazuri). Febra şi frisoanele apar în 50 –75% din cazuri, iar leucocitoza, în 60-70% din cazuri. La examenul

TABELUL INCIDENȚEI BOLILOR

INCIDENȚA LA 100. 000 (APROXIMATIVĂ)

Frecvente (>100)	Relativ frecvente (>5-100)	Rare (>0-5)
Diverticulita acută	Ocluzia colonică datorată carcinoamelor de colon	Apendicita acută
Colita infecțioasă acută	Colita ischemică	Carcinomul de colon perforat
Colonul iritabil cu diverticuloză	Colita ulceroasă acută	Ischemia de intestin subțire complicată cu sigmoidită
Colica ureterală	Ruptura anevrismelor de aortă	Sigmoidita datorată unui proces infecțios adiacent
Chistul folicular cu hemoragia intraperitoneală (mittelschmerz)	Abcesul de psoas	Sindromul de mușchi psoas datorat anevrismului de arteră iliacă stîngă
Salpingita acută	Volvulusul sigmoidian	Torsiunea unui testicul intraabdominal
Abcesul tuboovarian acut	Pielonefrita acută	Abcesul perinefretic
Sarcina tubară	Abcesul renal	Pneumonia sau infarctul pulmonar
Amenințarea de avort	Herpes zoster	Torsiunea de anexe
	Chistul de corp galben hemoragic	Fistula aortoduodenală
	Chistul de corp galben de sarcină hemoragic	Abcesul subdiafragmatic
	Endometrioamele complicate cu hemoragie	Osteomielita acută a osului iliac
	Abcesul tuboovarian rupt	Sarcomul Ewing al osului iliac

fizic se constată că pacientul este febril, tahicardic, prezintă sensibilitate la palpare în fosa iliacă stîngă (uneori, semn Blumberg pozitiv) și contractură musculară abdominală. Uneori, se palpează o formațiune pelvină sau înfosa iliacă stîngă. Majoritatea cazurilor răspund favorabil la tratamentul ambulator, constînd în repaus la pat, dietă bogată în lichide și tetraciclină, administrată timp de 7-10 zile. Pacienții care prezintă semne de sepsis, șoc endotoxinic, peritonită, masă tumorală abdominală palpabilă, cei cu vîrste extreme sau cu afecțiuni grave asociate – cum ar fi: insuficiența renală, diabetul sever și/sau imunosupresia – trebuie internați și tratați cu antibiotice administrate parenteral (clindamicină sau metronidazol și un aminoglicozid).

La pacienții care nu răspund la tratamentul descris, sînt utile investigațiile imagistice pentru a confirma diagnosticul de diverticulită, pentru a depista eventualele complicații și pentru a diagnostica alte afecțiuni care mimează o diverticulită. Radiografia abdominală simplă evidențiază niveluri aerice sau hidroaerice într-un abces sau, în caz de ocluzie, niveluri hidroaerice în intestinul subțire sau în colon.

Irigografia cu bariu este efectuată *fără* presiune crescută sau clisme preparatorii efectuate anterior și *fără* a utiliza dublul contrast. Unele centre medicale utilizează substanțe de contrast hidrosolubile, de teama unei eventuale difuziuni a bariului în cavitatea peritoneală, dar astfel de procedee nu sînt întotdeauna adecvate din punct de vedere tehnic.

Diagnosticul de diverticulită se pune pe irigografie, pe baza demonstrării existenței a două sau mai multe din următoarele aspecte: extravazarea localizată a substanței de contrast, pliurile mucoasei colonice groase și dezorganizate, imagine adițională și continuitatea mucoasei la nivelul diverticulului. Alte semne posibile sînt: diverticulii, stenoza lumenului colonic (provocată de spasm sau de abcesele intraluminale), rigiditatea segmentului colonic afectat sau prezența unor fistule colonice deschise în vezica urinară, ureter, vagin, intestin sau tegument. Diagnosticul diferențial cu carcinomul de colon nu se poate face doar pe seama irigografiei. Într-un studiu, 30-69% din carcinoamele asociate au trecut neobservate. Colonoscopia este mai fidelă în stabilirea cauzelor ocluziei colonice, deoarece permite vizualizarea directă a acestora și efectuarea unei biopsii. În 20% din cazuri, colonoscopul nu poate atinge nivelul la care se află leziunea.

Rolul examenului CT în diagnosticul și tratamentul diverticulitelor este controversat. Tomografia computerizată este considerată diagnostică pentru o diverticulită, dacă este evidențiată o colecție lichidiană sau gazoasă pericolică (abces), asociată cu una sau mai multe din următoarele aspecte: îngroșarea peretelui colonic mai mare de 4 mm, retracția țesutului moale mezenteric sau retracția țesuturilor moi aponevrotice. Într-un lot de studiu, tomografia computerizată a fost diagnostică în 47% din cazuri și a avut o valoare importantă în 39% din cazuri, rezultînd o sensibilitate combinată de 86%. Examenul CT a avut sensibilitate mică (70% din cazuri) în formele moderate de boală. Aspectele găsite la tomografia computerizată pot fi nespecifice, deoarece un perete colonic gros poate avea drept cauză un neoplasm, o boală inflamatorie sau ischemică. Totuși, tomografiile au avantajul de a putea detecta colecțiile purulente situate în locuri mai greu accesibile (în ariile subdiafragmatice și în pelvis) și de a diagnostica alte afecțiuni care mimează diverticulita, cum ar fi abcesul de psoas, abcesul perinefretic sau ruptura unui anevrism.

Durerea datorată diverticulitei poateiradia, în decurs de cîteva ore, din fosa iliacă stîngă, către etajul abdominal superior și jumătatea dreaptă a abdomenului. O astfel de durere este însoțită, de obicei,de sensibilitate la palpare directă și la decompresiune bruscă, de apărare musculară sau de rigiditate abdominală, precum și de febră înaltă și

stare toxică. Aceste manifestări indică apariţia perforaţiei şi contaminării cavităţii peritoneală cu materii fecale sau cu puroiul dintr-un abces. În 50% din cazuri, este prezent pneumoperitoneul. Intervenţia chirurgicală este obligatorie.

Durerea colicativă, distensia abdomenului inferior şi constipaţia rebelă indică fie existenţa unei ocluzii colonice funcţionale (spasm), fie a unei ocluzii colonice mecanice (prin abces intramural sau pericolic). Carcinoamele pot fi diagnosticate sau excluse prin colonoscopie. Dacă diagnosticul de neoplasm este pozitiv, este necesară intervenţia chirurgicală. Irigografia sau colonoscopia sînt utile în depistarea pacienţilor cu ocluzii mecanice reale.

2. AFECŢIUNI CARE MIMEAZĂ DIVERTICULITA ACUTĂ

A. Apendicita acută. Iniţial, apare o durere colicativă, cu evoluţie gradată, localizată epigastric şi periombilical, care persistă 4-6 ore, după care aceasta se ameliorează şi un disconfort surd sau cu caracter de arsură, se instalează în hipogastru şi în fosa iliacă stîngă. Greaţa, vărsăturile şi subfebrilitatea sînt simptome frecvente. În timp, se dezvoltă durerea la palpare şi la decompresiune bruscă în abdomenul inferior, însoţită sau nu de apărare musculară. Proctalgia poate fi şi ea prezentă. În peste 80% din cazuri, există leucocitoză şi deviere la stînga a formulei leucocitare. De multe ori, diagnosticul este pus în momentul intervenţiei chirurgicale pentru peritonită; uneori, diagnosticul este precoce, pe baza semnelor clinice şi a laparoscopiei. Durerea cu sediul în fosa iliacă stîngă este un simptom rar întîlnit în apendicita acută.

B. Perforaţia acută a unui carcinom de colon descendent. Apar durerea în fosa iliacă stîngă, surdă sau cu caracter de arsură, febra, frisoanele, greaţa şi vărsăturile. Există semne de peritonită, localizate în zona dureroasă. Pacientul poate relata un istoric, de săptămîni sau luni, de durere surdă sau colicativă, localizată în fosa iliacă stîngă, de hematochezie inconstantă, de scaune neformate, de constipaţie sau de scaune modificate ca formă şi dimensiuni (scaune în formă de panglică sau de creion). Dacă se complică cu perforaţia, apare leucocitoza şi/sau devierea la stînga a formulei leucocitare. Se poate detecta o anemie hipocromă (în 27% din cazuri); dacă este prezentă, ea se datorează hemoragiilor cronice oculte din tumoră. Irigografia cu un detaliu de mucoasă este capabilă să detecteze carcinomul, dar este periculoasă, din cauza posibilei perforaţii. Colonoscopia permite observarea directă şi biopsiere. Tomografia computerizată este utilă în delimitarea afectării extracolonice (prezenţa de abcese, fistule, traseuri sinusale, metastaze). Peritonita impune intervenţia chirurgicală de urgenţă.

C. Ocluzia intestinală acută datorată unui carcinom de colon. Această afecţiune poate determina apariţia unei dureri colicative, localizate hipogastric şi în fosa iliacă stîngă, însoţită de distensia abdomenului inferior, de constipaţie severă şi, uneori, de dureri în fosa iliacă dreaptă, datorate distensiei cecale. Vărsăturile fecaloide apar la 24-48 de ore de la ocluzie. Radiografia abdominală pe gol arată o distensie a cecului şi colonului ascendent, care se opreşte brusc la nivelul colonului descendent. Cecul poate avea un diametru de peste 10 cm. La 20% din pacienţi, care au valva ileocecală incompetentă, se pot observa niveluri hidroaerice în ansele intestinului subţire. Irigografia arată ocluzia mecanică, iar colonoscopia poate vizualiza aria obstruată şi permite efectuarea de biopsii.

D. Colita ischemică. 85% din cazuri sînt uşoare şi autolimitante. Interesarea colonului descendent şi a sigmoidului provoacă o durere surdă, constantă şi/sau cu caracter de crampă, localizată în fosa iliacă stîngă şi diaree sanguinolentă sau hematochezie. Pacienţii acuză greaţă şi subfebrilitate. Durerea la palpare este, de regulă, uşoară, iar semnele de iritaţie peritoneală sînt frecvent absente. Leucocitoza este rar întîlnită, doar în cazurile în care apare o necroză însemnată a segmentului de colon respectiv. Majoritatea pacienţilor se vindecă în 1-2 săptămîni, după repaus la pat, administrare de lichide intravenos şi antibioterapie. Cazurile cu semne peritoneale localizate pot fi diagnosticate în mod greşit ca diverticulită. Colita ischemică apare la persoane de peste 50 de ani, cu antecedente de boală cardiovasculară, de ateroscleroză, hipotensiune, aritmie sau de trombembolism. Unele cazuri sînt asociate cu stări de hipercoagulabilitate (cum ar fi policitemia), cu folosirea contraceptivelor orale, cu deficienţele de proteine C sau S, cu amiloidoza sau vasculita sau cu utilizarea ergotaminei sau a vasopresinei. Poate să apară şi în cadrul neoplaziilor colonice avansate.

Colonoscopia vizualizează o mucoasă cianotică, edematiată, hemoragii mucoase generalizate, friabilitate crescută a mucoasei, ulcere mari, neregulate şi, în unele cazuri, noduli submucoşi negri-albăstrui. Biopsia realizată în zona de graniţă dintre zonele de mucoasă normală şi cele de mucoasă ischemiată facilitează diagnosticul. Modificările patologice descoperite endoscopic mimează o boală inflamatorie idiopatică a colonului şi/sau colita toxică clostridiană. Îngustarea rigidă a rectului este prezentă în 95% din cazuri, aceasta fiind constatată şi în boala Crohn (45% din cazuri). Irigografia arată „amprente digitale" şi ulceraţii, aceste aspectele putînd mima o boală inflamatorie colică sau o colită pseudomembranoasă. Coproculturile, examenele microscopice pentru *Entamoeba histolytica* şi testele de laborator folosite pentru identificarea *Clostridium difficile* (culturi sau depistarea toxinei acestuia) sînt negative.

15% din cazuri pot fi severe, cu un debut brusc şi o evoluţie rapidă, progresivă. În aceste situaţii, durerea din fosa iliacă stîngă este intensă şi se însoţeşte de diaree sanguinolentă. Apare durere difuză la palpare şi la decompresiune bruscă şi apărare musculară în fosa iliacă stîngă, care se generalizează rapid, în tot abdomenul. Febra şi leucocitoza sugerează perforaţia şi revărsarea conţinutului colonic în peritoneu.

Se impune intervenţia chirurgicală de urgenţă, cu rezecţia intestinului necrozat şi cu lavajul cavităţii peritoneale.

E. Colita infecţioasă acută. Durerea din fosa iliacă stîngă este surdă, cu caracter de arsură sau colicativă. Se pot suprapune episoade dureroase ascuţite, severe, localizate în hipogastru sau în fosa iliacă stîngă, asociate cu senzaţia de defecare imperioasă. Aceste crampe sînt complet sau parţial ameliorate de flatulenţă sau defecaţie. Apar şi tenesme rectale. Diareea apoasă (pînă la 20 de scaune/zi) persistă mai multe zile. În anumite cazuri, scaunele iniţial apoase, devin muco-sanguinolente sau sanguinolente. În cazurile severe, scaunele conţin sînge coagulat şi cheaguri de sînge. Aspectele toxice şi deshidratante ale bolii sînt dovedite de simptomatologia sistemică, constînd în: febră, frisoane, mialgii, artralgii, durere de cap, slăbiciune, prostraţie şi ameţeli. De altfel, tabloul clinic este foarte variat; acelaşi agent patogen putînd induce, în anumite cazuri, o diaree apoasă uşoară, în altele o diaree sanguinolentă fără afectare sistemică sau un tablou clinic fulminant, ca cel descris anterior, la o a treia categorie de pacienţi.

Frecvent, scaunele au testul hemocult pozitiv sau au hemoragii macroscopice şi un număr mare de leucocite, evidenţiate pe frotiul colorat cu albastru de metilen. Sigmoidoscopia arată o mucoasă cu hemoragii peteşiale, friabilă şi sîngerîndă. Se pot vizualiza pseudomembrane şi dilacerări ale mucoasei. Leucocitele în fecale sînt prezente atît la pacienţii cu diaree apoasă, cît şi la cei cu dizenterie. Tabloul clinic, modificările de laborator şi cele observate la sigmoidoscopie, descrise mai sus pot fi induse de specii de *Shigella*, *Salmonella* sau *Campylobacter*; de *E. coli* enteroinvazivă; de *Vibrio parahaemolyticus*; de *Plesiomonas shigelloides*; de *Entamoeba histolytica*; de boala inflamatorie a intestinului sau de colita ischemică. Diagnosticul specific se face pe baza examenului microscopic direct al materiilor fecale (mobilitatea intensă a speciilor de *Campylobacter* sau trofozoiţi, chisturi de *Entamoeba histolytica*) şi a coproculturilor.

Unele aspecte epidemiologice pot oferi date preţioase despre etiologia infecţiilor. Speciile de *Campylobacter* sînt transmise prin consumul de apă netratată, din surse de suprafaţă, prin consumul de lapte nepasteurizat şi de pui trataţi termic necorespunzător. De asemenea, aceste bacterii se mai pot transmite prin contactul direct interuman, prin materiile fecale diareice ale animalelor decasă, prin contactul mamă-sugar, în colectivităţile din creşe şi între adulţii homosexuali. Infecţiile cu specii de *Campilobacter* încep, frecvent, printr-un prodrom febril, cu frisoane, cefalee, astenie şi mialgii, care durează aproximativ 24 de ore, după care se declanşează diareea. Aceasta este remitentă, cu evoluţie bifazică.

Salmonelele se transmit prin intermediul lactatelor, ouălor, cărnii de mamifer sau de pasăre contaminate. Îmbolnăviri mai pot să apară în timpul inundaţiilor, prin contactul cu păsări şi broaşte ţestoase. Este posibilă contaminarea alimentelor şi a băuturilor de către purtătorii umani, ca şi izbucnirea de epidemii intraspitaliceşti. Salmonella, ca şi *Yersinia enterocolitica*, provoacă, uneori, un sindrom similar apendicitei.

Shigelele sînt răspîndite intrafamilial sau în colectivităţi prin contact direct interpersonal (în 67% din cazuri); epidemiile apărute în colectivităţi mai pot fi datorate contaminării alimentelor şi a surselor de apă. De asemenea, microorganismul se poate transmite prin contactul interpersonal la homosexualii activi. Shigella este cel mai frecvent agent patogen întîlnit la bolnavii cu diaree acută severă, care necesită spitalizarea subiectului. Se pare că dizenteria este transmisă şi de către muşte.

Amibiaza apare după călătorii şi sejururi în zone în care afecţiunea este endemică; la homosexualii de sex masculin; într-un singur caz, a apărut după clisme folosind instrumente nesterilizate în cadrul unui tratament chiropractic. Este posibilă şi transmiterea intrafamilială a afecţiunii.

Infecţia cu *E. coli* enteroivaziv este asociată cu ingestia de apă sau alimente contaminate şi poate provoca adevărate epidemii. *Vibrio parahaemolyticus* determină episoade diareice scurte, cu caracter epidemic, la persoanele care consumă animale sau plante marine crude. Simptomele cele mai frecvente sînt: durerea abdominală colicativă (82% din cazuri), greaţa (71% din cazuri), vărsăturile (52% din cazuri) şi febra (27% din cazuri), acestea însoţind scaunele diareice care conţin leucocite şi sînge. *Plesiomonas shigelloides* stă la originea unui sindrom dizenteriform, care apare după consumul de scoici crude.

Clostridium difficile produce durere în fosa iliacă stîngă, scaune diareice apoase şi/sau muco-sanguinolente, în cadrul unui tratament antibiotic (sau la 3 săptămîni după terminarea lui). Cele mai multe cazuri de infecţii încep la 5-10 zile de la administrarea antibioticelor per os sau parenteral. Antibioticele cele mai frecvent implicate sînt clindamicina, ampicilina şi cefalosporinele.

F. Colita ulceroasă acută. Cazurile severe debutează printr-un scurt episod de diaree cu scaune apoase şi/sau sanguinolente, cu durere surdă şi/sau colicativă, localizată în fosa iliacă stîngă şi hipogastru, cu anorexie, vărsături şi febră care poate să atingă 40,5° C. În cazurile severe, se semnalează zece sau mai multe scaune pe zi, o febră de peste 40° C, tahicardie, anemie, leucocitoză, diaree apărută în cursul nopţii şi tenesme rectale. În unele cazuri, diareea muco-sanguinolentă şi sanguinolentă conduc rapid la hipovolemie şi anemie. Abdomenul este difuz sensibil la palpare sau sensibilitatea la palpare poate fi localizată în fosa iliacă stîngă. Rectosigmoidoscopia evidenţiază o mucoasă friabilă, afectată difuz, de la nivelul rectului, pînă la nivelul centimetrului 65 sau chiar mai sus, cu peteşii, granulaţii mucose, ulceraţii sîngerînde şi pseudomembrane. Este important de exclus o eventuală determinare infecţioasă a tabloului clinic, deoarece utilizarea corticosteroizilor (pentru tratamentul colitei ulceroase) în

prezența unui microorganism patogen poate determina diseminarea invazivă a infecției și evoluția către exitus. Boala Crohn se instalează, de regulă, insidios, și se manifestă rareori asemănător unei colite ulceroase. Coloranția cu albastru de metilen Löeffler a materiilor fecalepermite vizualizarea leucocitelor, iar examenul microscopic cu contrast de fază va putea evidenția mobilitatea intensă a campilobacteriilor. Coloranția Gram poate detecta coci dispuși în ciorchine (enterocolita stafilococică). Un fragment de materii fecale proaspete poate fi emulsionat într-o soluție salină și/sau într-o soluție salină iodată, pentru a se identifica amoebele, sub formă de chisturi sau trofozoiți. Dacă sînt prezenți trofozoiți, detectarea lor poate fi simplificată de utilizarea unei colorații cu albastru de metilen tamponat sau cu tricrom a materiilor fecale. În plus, testul de hemaglutinare indirectă a serului pentru amoebiază este util în excluderea acestei afecțiuni, testul avînd o înaltă valoare predictivă negativă. Materiile fecale vor fi folosite pentru efectuarea coproculturilor, deși tamponamentele rectale sînt suficiente pentru izolarea shigelelor. Probele se examinează imediat sau, în caz contrar, vor fi păstrate la temperaturi de aproximativ 4° C. Evidențierea enterobacteriaceelor patogene, cum ar fi *Shigella* sau *Salmonella* sau a *E. coli* enteroinvaziv și a *Yersiniei enterocolitica* poate fi realizată pe agar MacConkey sau pe agar cu eozină și albastru de metilen. Agarul MacConkey permite și creșterea altor germeni patogeni: *Vibrio parahaemolyticus*, tulpini de *Aeromonas* și *Plesiomonas shigelloides*.

Pe agar Salmonella-Shigella (SS) cresc aceeași germeni ca pe agar cu eozină și albastru de metilen. Probele care ar putea să conțină *Campylobacter jejuni* trebuie inoculate într-un mediu lichid și apoi cultivate pe un mediu selectiv care să conțină antibiotice. Incubarea la 42°C într-o atmosferă cu 6% oxigen și 8% bioxid de carbon (microaerofilie) potențează creșterea lui *Campylobacter jejuni*.

Izolarea *Yersiniei enterocolitica* este ușurată de îmbogățiri reci sau alcaline ale mediilor de cultură. Agarul cu cefsulodin-irgasan-novobiocină (CIN) este un mediu selectiv util în detectarea acestui microorganism. *Clostridium Difficile* se izolează din materiile fecale cu ajutorul unui mediu selectiv pe bază de gălbenuș de ou și fructoză și cu adaos de cicloserină și cefoxitină. Toxina germenelui *Clostridium difficile* poate fi detectată printr-un test de identificare a citotoxicității având drept țintă celulele fibroblastice. Izolarea germenului are aceeași sensibilitate ca și testul de depistare a toxinei.

În continuare, colita ulceroasă are o evoluție recurentă sau persistentă, pe o durată de mai mulți ani. Infecțiile sînt, în general, autolimitante, iar simptomele, semnele și modificările patologice evidențiate endoscopic dispar după cîteva săptămîni, rareori după cîțiva ani. Amibiaza poate avea o evoluție cronică, mai ales dacă infecția a fost potențată de corticoterapie. Testul de hemaglutinare indirectă (HAI) reprezintă o procedură utilă și sensibilă care permite excluderea acestei infecții înainte de a se începe un tratament cortizonic.

G. Ischemia și necroza intestinului subțire complicate cu sigmoidită. Ocluzia arterei mezenterice superioare sau a ramurilor sale determină durere spontan și la palpare și semne de peritonită, localizate în fosa iliacă stîngă, însoțite de febră și vărsături. Nu apar diareea și hematochezia. Radiografia abdominală simplă evidențiază distensia intestinului subțire și prezența nivelelor hidroaerice. La irigografie se observă o formațiune tumorală extrinsecă care comprimă sigmoidul, determinînd aspecte de „amprentă digitală"și spiculații în zonele sigmoidiene adiacente. Intestinul subțire este stenozat și obstruat. În timpul explorării chirurgicale poate fi descoperit un intestin subțire necrozat, aderent la o suprafață sigmoidiană inflamată. Într-un lot de studiu, trei cazuri au fost provocate de un tromb sau de un embol vascular, în timp ce al patrulea caz a fost cauzat de strangularea intestinului subțire într-o hernie internă. Rezecția intestinului necrozat și efectuarea unei anastomoze sînt obligatorii. Majoritatea pacienți au peste 50 de ani și au istoric de ateroscleroză, aritmii și hipotensiune sau folosesc medicamente vasoconstrictoare, cum ar fi ergotamina, vasopresina sau digitalice administrate parenteral.

H. Inflamația și/sau compresia sigmoidului datorată afecțiunilor altor organe. Boala inflamatorie pelvină determină compresia și inflamația sigmoidului, provoacă durere localizată în fosa iliacă stîngă și semne peritoneale, însoțite de febră. Torsiunea de testicul intraabdominal se manifestă prin durereseveră, care apare spontan și la palpare, în fosa iliacă stîngă, precum și prin apariția unei formațiuni tumorale inflamatorii, care comprimă colonul. Abcesul perinefretic poate afecta și el sigmoidul, determinînd o durere surdă constantă și sensibilitate la palpare, localizate în fosa iliacă stîngă.

I. Ruptura unui anevrism de aortă infrarenală. Debutează acut, cu durere severă în fosa iliacă stîngă, asociată, uneori, cu o durere lancinantă în zona lombară sau lombosacrată, ipsilateral. Iradierea durerii către unul sau către ambele testicule mimează colica renală, iar iradierea pe fața posterioară a membrului inferior poate crea confuzii cu o nevralgie de sciatic. Astenia marcată, lipotimiile, colapsul și transpirațiile profuze pot acompania durerea. Alte acuze posibile sînt greața, vărsăturile și anuria. Examenul fizic relevă hipotensiune, în 35% din cazuri și prezența unei formațiuni tumorale dureroase, difuz delimitate, periombilicale, cu caractere pulsatil, în 75% din cazuri. Obezitatea face dificilă examinarea corectă a pacientului. Rareori, se constată prezența unor macule tegumentare pe abdomen și membre (2% din cazuri) și pe flancuri (în 2% din cazuri) și prezența echimozelor perianale și scrotale (în 1% din cazuri). Radiografiile abdominale simple confirmă existența anevrismului în 76-83% din cazuri. Examenul fizic detectează ruptura anevrismului

cu o acurateţe de 91-100%. Confirmarea diagnosticului şi evaluarea exactă a dimensiunilor anevrismului se obţine prin ecografie şi prin examen CT abdominal, dar aceste investigaţii sînt efectuate rareori în momentul în care se instalează ruptura. Reechilibrarea hidroelectrolitică şi transportul de urgenţă în sala de operaţie a acestor pacienţi se vor face înainte ca resuscitarea să se fi terminat. Regiunea anevrismală se înlocuieşte cu o grefă din bifurcaţia aortoiliacă. Porţiunile anevrismale restante şi mezenterul colonului stîng sînt, ulterior, suturate deasupra protezei, pentru a se preveni formarea de aderenţe anevrismale. Unele cazuri, cu durere şi sensibilitate la palparea anevrismului, pot fi datorate expansiunii acestuia, fără a exista dovada rupturii în momentul intervenţiei chirurgicale. Febra, frisoanele, hemoculturile pozitive, durerea şi sensibilitatea la palpare sugerează infecţia anevrismului, care necesită instituirea antibioterapiei şi înlocuirea anevrismului infectat cu grefă vasculară. Trebuie efectuate culturi din fragmentele anevrismale rezecate, deoarece există posibilitatea infectării unei zone mici anevrismale, fără a se manifesta clinic specific.

Fistula aortoduodenală este o complicaţie rară a anevrismului de aortă infrarenală. Simptomul iniţial este, în 64% din cazuri, o hemoragie, exteriorizată sub formă de hematemeză sau melenă (sîngerare premonitorie). Durerea cu sediul în fosele iliace, în zona lombară sau în flanc este prezentă la 32% din pacienţi, dar numai la 25% se palpează o tumoră pulsatilă. Debutul cu şoc hipovolemic este rar întîlnit (în 5% din cazuri), sîngerările iniţiale fiind, de regulă, reduse cantitativ. În aceste condiţii, diagnosticarea unui anevrism este rară. Endoscopia nu este utilă, deoarece fistula se produce, de obicei, la nivelul segmentului II sau III al duodenului. Radiografia abdominală pe gol evidenţiază anevrismul în 58-91% din cazuri. Tranzitul baritat gastro-duodenal este rareori util. Arteriografia în scop diagnostic nu a fost folosită. Doar la 28% din pacienţii cu astfel de fistule s-a intervenit chirurgical doar pe baza primelor simptome. Mortalitatea operatorie este de aproximativ 36%. Specialiştii în domeniu recomandă screeningul ecografic al tuturor pacienţilor cu hemoragii digestive superioare, care nu prezintă semne endoscopice diagnostice.

J. Abcesul de psoas. Durerea este localizată în fosa iliacă stîngă şi, uneori, pe faţa anterioară a coapsei, în regiunea inghinală şi coxofemurală. Membrul inferior stîng este menţinut flectat pe coapsă şi în rotaţie externă; în cazurile mai puţin severe, pacientul nu poate să efectueze extensia completă a coapsei stîngi faţă de trunchi sau să atingă cu fosa poplitee stîngă planul patului. Semnul psoasului este pozitiv pe partea stîngă. Există sensibilitatea la palpare în fosa iliacă stîngă şi, rareori, se poate palpa o formaţiune tumorală inghinală. Crepitaţiile subcutanate sînt, uneori, palpabile în zona inghinală şi la nivelul rădăcinii membrului inferior. Puseele febrile, frisoanele, astenia, mialgiile, dificultatea la mers şi scăderea ponderală sînt alte manifestări întîlnite în abcesul de psoas. Cazurile secundare unei osteomielite tuberculoase sau bacteriene prezintă şi durere spontan şi la palpare, localizată medial în zona toracică postero-inferioară şi în cea lombară superioară.

Culturile din puroiul abcesului identifică originea intestinală a germenilor care au provocat abcesul de psoas. Izolarea enterobacteriaceelor şi a anaerobilor sugerează diagnosticul de abces secundar bolii Crohn, diverticulitei sau unui carcinom rectal. Totuşi, osteomielita poate fi, de asemenea, determinată şi de bacili gram-negativi. Formele rare de abces de psoas sînt cauzate de ruptura unor abcese perinefretice sau pancreatice în teaca psoasului. Tomografia computerizată este o investigaţie utilă pentru diagnosticarea afecţiunii şi pentru monitorizarea evoluţiei acesteia.

Abcesul de psoas, secundar unor boli intestinale, necesită rezecţia şi drenajul porţiunii de intestin afectate şi administrarea parenterală de antibiotice corespunzătoare.

K. Sindromul muşchiului psoas datorat unui anevrism expansiv al arterei iliace comune stîngi. Durerea este localizată în fosa iliacă stîngă şi în zona inghinală, putînd fi resimţită şi în aria anterioară a coapsei. Membrul inferior stîng este menţinut parţial flectat pe şold şi în rotaţie externă şi opune rezistenţă la extensia forţată (semnul psoasului pozitiv). Sînt prezente sensibilitatea la palparea ariei iliace stîngi şi o masă pulsatilă localizată subombilical, de partea stîngă. Membrul inferior stîng este edematiat, datorită compresiei sau ocluziei venelor iliace, iar eventuala durere resimţită în flancul stîng are drept cauză compresia ureterală. Ecografiile şi tomografiile computerizate identifică anevrismul şi extinderea acestuia. Rezolvarea simptomatologiei impune refacerea peretelui aortic la nivelul anevrismului. Muşchiul psoas prezintă semne de hemoragie şi necroză, secundare compresiei exercitate de anevrism.

L. Volvulusul sigmoidian. Afecţiunea debutează brusc cu durere în fosa iliacă stîngă şi, uneori, în hipogastru şi prin distensia marcată a abdomenului inferior. Greaţa, vărsăturile şi constipaţia rebelă sînt simptome de însoţire. Distensia, timpanismul şi sensibilitatea la palpare se localizează în fosa iliacă stîngă sau difuz în etajul abdominal inferior. Nu există febră şi leucocitoză, decît în situaţia în care a apărut gangrena. Radiografiile abdominale simple indică un colon destins „în ţeavă de puşcă" sau „în omega". Convexitatea ansei intestinale este opusă sediului obstrucţiei, care este indicat de un segment colonic distal, îngustat, conic (semnul „ciocului de pasăre"). Diagnosticul este bine precizat la irigografie sauexamen CT, investigaţii care sînt foarte utile mai ales în acea minoritate de cazuri (maximum 30%), la care datele clinice şi radiologice sînt neconcludente. Multe cazuri sînt rezolvate prin introducerea unui tub rectal sau prin sigmoidoscopie. Alte cazuri necesită intervenţie chirurgicală. În maximum o săptămînă de la decomprimare trebuie efectuată intervenţia chirurgicală definitivă, care să prevină recurenţele,

deoarece frecvența acestora depășește 40%. Volvulusul de sigmoid este o cauză frecventă de ocluzie a intestinului gros în Scandinavia, Europa de Est și în țările subdezvoltate din Asia și Africa. În Statele Unite atinge o frecvență maximă la bătrîni, dintre care mulți au afecțiuni psihice. Este cea mai frecventă cauză de ocluzie din timpul sarcinii. Volvulusul este asociat cu boala Chagas, cu boala Parkinson, cu afecțiunile medulare care produc paralizii și cu colita ischemică, fiind, probabil, legat de hipokinezia colonică întîlnită în cadrul acestor afecțiuni.

M. Torsiunea unui testicul intraabdominal. Durerea debutează brusc, în fosa iliacă stîngă. Are caracter de crampă sau este constantă și progresiv severă. Apar greața, vărsăturile, durerea la palpare în fosa iliacă stîngă și proctalgia. Torsiunile de testicul stîng mimează diverticulita acută. Un element foarte util în diagnostic este absența testiculului stîng din scrot. În unele cazuri, o formațiune tumorală inflamatorie constituită de testiculul infarctizat provoacă mici ocluzii intestinale. Într-un studiu, 45% din pacienții cu torsiunea de testicul intraabdominal, prezentau la nivelul acestuia un semiom sau un carcinom embrionar. Rezecția testiculului intraabdominal infarctizat ≠ impune.

N. Abcesele renale și perinefretice și pielonefritele. Simptomul dominant este durerea moderată pînă la severă, surdă și constantă sau cu caracter de arsură, localizată în fosa iliacă stîngă, care apare izolat sau asociată cu durere în flancul stîng. Se mai semnalează greață și vărsături, febră, frisoane și tremor. Durerea abdominală este intensificată de tuse și trepidații. În aria dureroasă, există sensibilitate la palpare, iar în unele cazuri este posibilă apariția sensibilității la decompresiune bruscă și ▪ apărării musculare abdominale. Frecvența durerii spontane și la palparea abdominală variază, în diferite loturi, între 15 și 60%; aceste simptome apar datorită interesării inflamatorii a peritoneului parietal posterior, în cazul unui abces renal sau perirenal și, mult mai rar, al unei pielonefrite necomplicate.

*1. **Abcesul cortical renal acut.*** Frecvent, pacienții acuză febră, frisoane și durere abdominală și /sau în flanc. De regulă, nu există semne de iritație vezicală, acestea apar însă dacă abcesul erodează într-un calice; ca urmare, sedimentul urinar și urocultura sînt negative. Există, de obicei, în antecedente, o infecție stafilococică cutanată, osoasă sau de valve cardiace sau o bacteriemie primară. Stafilococii sînt însămînțați în cortexul renal, provocînd abcese multiloculare. Sensibilitatea la palpare în flanc și apărarea musculară pot fi prezente. Urografia intravenoasă evidențiază calicele deformate datorită unei formațiuni intrarenale. Ecografia și examenul CT vor arăta modificări; tomografia computerizată permite, în plus, excluderea categorică a unui diagnostic de neoplasm și poate ghida acul în timpul puncției aspiratorii necesare pentru realizarea culturilor. Tratamentul cu nafcilină și cu vancomicină este, de obicei, eficient, rezolvînd simptomatologia în cel mult 6 zile. Cazurile care nu răspund la antibioterapie necesită drenaj percutan sau chirurgical.

*2. **Abcesul corticomedular renal acut.*** Această afecțiune este o complicație ▪ unei pielonefrite ascendente produse de bacterii gram-negative. De obicei, este asociată cu o obstrucție a căilor urinare, calculi urinari sau reflux vezico-ureteral. Pacienții prezintă frecvent (70% din cazuri) semne de iritație vezicală, un sediment urinar patologic (cu leucocite, eritrocite și bacterii) și uroculturi pozitive. Mai putem găsi o formațiune tumorală, palpabilă în flanc (în 60% din cazuri) și hepatomegalie (în 30% din cazuri). Febra, frisoanele, durerea abdominală și în flanc sînt simptome asociate.

Ecografia sau examenul CT cu substanță de contrast evidențiază focarele de nefrită bacteriană uni sau multiloculare. Ecografia vizualizează, în plus, prezența unei formațiuni hipoecogene la nivelul joncțiunii corticomedulare. În nefrita bacteriană focală acută, tomografiile computerizate cu substanță de contrast vizualizează una sau mai multe arii poligonale, hipodense, pe aria renală. Abcesul apare ca o leziune parenchimatoasă, bine delimitată și hipodensă, care nu se opacifiază cu substanță de contrast. Cei mai mulți pacienți răspund la administrarea de antibiotice, dar unele cazuri necesită drenaj percutan sau chirurgical.

*3. **Abcesele perinefretice.*** Abcesele intraparenchimatoase renale se pot rupe în spațiul perinefretic, realizînd un abces secundar. Această categorie de abcese apare și prin diseminarea locală sau hematogenă ▪ unei infecții localizate într-un organ adiacent (ficat, pancreas, colecist, pleură). Debutul afecțiunii este insidios, cu febră, astenie, scădere ponderală, anorexie și greață, putînd să nu fie asociate cu semne și simptome locale, timp de mai multe zile (7-21 de zile). Durerea spontană și la palpare în flancul sau în fosa iliacă stîngă atrag atenția asupra ariei renale stîngi. În maximum 50% din cazuri, se palpează o formațiune în fosa iliacă sau în flanc. Febra înaltă, leucocitoza și anemia reflectă natura infecțioasă ▪ bolii. În 30% din cazuri, sedimentul urinar și urocultura sînt normale. Ecografia și examenul CT confirmă diagnosticul. La tomografia computerizată cu substanță de contrast, se poate observa prezența unei mase extrarenale cu pereți groși, avînd un centru cu densitate lichidiană. Planurile tisulare adiacente abcesului pot fi îngroșate sau obliterate. Intervenția chirurgicală de urgență, efectuată pentru drenaj sau, uneori, chiar pentru nefrectomie, este obligatorie și va fi efectuată sub protecție de antibiotice.

*4. **Pielonefrita acută.*** Pielonefrita acută, care se manifestă prin durere în flanc și simptome de iritație vezicală determină durere moderată, spontan și la palpare, la nivelul abdomenului, dar mimează rareori

un abdomen acut, aşa cum fac abcesele renale descrise anterior.

O. Herpes zoster. Determină o durere surdă sau cu caracter de arsură, localizată în fosa iliacă stîngă, în flanc şi în lombă. În 1-4 zile, apare o erupţie specifică, alcătuită din vezicule grupate şi ulcere mici, acoperite de cruste. Erupţia apare pe ariile dureroase, fără a depăşi linia mediană.

P. Diverticuloza. În cazul unui episod iniţial de diverticulită, la pacienţi de peste 55 de ani, care prezentau simptome urinare, ocluzie intestinală sau perforaţie se practica rezecţia de sigmoid. Argumente pentru efectuarea intervenţiei erau atît recidivele frecvente cît şi imposibilitatea de a exclude eventuala dezvoltare a unui carcinom prin alte metode. Pînă la mijlocul anilor '70, aproape 33% din pacienţii cărora li s-a rezecat sigmoidul pentru diverticulită, prezentau, de fapt, doar diverticuloză, neînsoţită de semne de inflamaţie. Aceşti pacienţi aveau simptome severe de iritaţie intestinală, manifestate prin durere şi tulburări de tranzit. Actualmente, rata rezecţiilor în cazul unui intestin normal histopatologic este mult mai mică, procentele exacte nu sînt însă cunoscute. Diagnosticarea corectă a inflamaţiei intestinale, cu ajutorul irigografiei şi al tomografiei computerizate, înainte de intervenţia chirurgicală ar trebui să reducă procentul hemicolectomiilor, în cazul intestinelor neinflamate.

Q. Osteomielita acută a osului iliac stîng. Traumatismele locale pelvine şi boala Crohn sînt factori de risc pentru dezvoltarea osteomielitei iliace. Această afecţiune poate mima un abces paracolic, secundar carcinoamelor sau diverticulitelor. Semnele şi simptomele de boală sînt: durerea spontană şi la palpare în fosa iliacă stîngă, febra, frisoanele sau frisonetele, greaţa şi vărsăturile. Numărul de leucocite şi VSH-ul sînt crescute. Se palpează o formaţiune tumorală dureroasă în aria iliacă stîngă. Mulţi pacienţi acuză dureri în şold sau fesă. Pot prezenta durere la mobilizarea activă sau pasivă a şoldului. Spre deosebire de bolnavii cu artrită septică a şoldului, mobilitatea este limitată în doar unul sau două sensuri de mişcare. Radiografiile sînt normale sau lipsite de valoare diagnostică timp de mai multe săptămîni; scintigrafiile osoase sînt sensibile, dar nespecifice.

RMN prezintă, de regulă, un semnal de intensitate scăzută în secţiunea T1 şi un semnal de intensitate crescută, în zona corespunzătoare din secţiunea T2, secvenţă care este caracteristică infecţiei osoase active. Semnele şi simptomele răspund la antibioterapia intravenoasă în decurs de 36 de ore. Existenţa durerii în flanc ridică problema existenţei unei pielonefrite, dar sedimentul urinar este, în general, normal.

Sarcomul Ewing al osului iliac stîng produce un tablou asemănător, dar de o intensitate mai redusă, cu durere abdominală şi de şold şi cu febră. Imaginea radiologică a unei osteomielite de 4 săptămîni nu poate fi deosebită de cea a unui sarcom Ewing. Dacă un astfel de caz de osteomielită nu răspunde prompt (în 36 de ore) la antibiotice, este necesară efectuarea neîntîrziată a unei biopsii, pentru a se putea exclude o eventuală tumoră malignă.

3. COLICA URETERALĂ

Această afecţiune debutează printr-o durere localizată în lomba stîngă, care iradiază în fosa iliacă stîngă. În cîteva minute, durerea devine foarte severă, rămînînd constantă. Pacienţii se pot zvîrcoli de durere sau se plimbă agitaţi, spre deosebire de bolnavii cu abdomen acut. Alţii fac băi fierbinţi, în speranţa ameliorării simptomatologiei. Este prezentă hematuria macroscopică sau, mai frecvent, microscopică (în 90% din cazuri). Există sensibilitate la palpare în unghiul costovertebral stîng şi în fosa iliacă stîngă, cu semnul Blumberg negativ şi fără apărare musculară. Urografia intravenoasă poate evidenţia o nefrogramă densă, urmată de opacefiere ureterală întîrziată, în 1-4 ore. Filmele radiologice tardive arată dilatarea ureterului şi a căilor urinare superioare şi identifică sediul ureteral al obstrucţiei. Cele mai frecvente obstrucţii au loc la nivelul joncţiunii ureterovezicale, la marginea pelvisului şi la joncţiunea ureteropelvică. Durerea este persistentă, continuă sau intermitentă pînă cînd se elimină calculul. Calculii mai mici de 6 mm trec relativ uşor, pe cînd cei mai mari de 8 mm nu trec. Ameliorarea durerii este obţinută prin administrarea de antiinflamatoare nesteroidiene şi de analgetice opioide. Dacă calculul rămîne blocat, după 72 de ore, se poate efectua ureteroscopia ultrasonică pentru al fragmenta şi îndepărta.

4. PNEUMONIA SAU INFARCTUL PULMONAR

Pneumonia sau infarctul pulmonar determină durere pleurală, care iradiază în fosa iliacă stîngă, devenită sensibilă. Semnele pulmonare – cum ar fi: matitatea, suflul tubar, ralurile sau frecăturile pleurale – orientează atenţia medicului către plămîn. Radiografia pulmonară va confirma suspiciunea de pneumonie, în timp ce scintigrafia de ventilaţie-perfuzie este utilă pentru excluderea infarctului pulmonar. Prezenţa radiografică a unui hemidiafragm stîng ascensionat, a unui infiltrat sau a unui revărsat pleural poate îndrepta atenţia către plămîn, în timp ce adevărata problemă se situează la nivelul rinichiului, pancreasului sau în regiunea subfrenică. Unele din aceste afecţiuni pot determina durere spontan şi la palpare în fosa iliacă stîngă (de exemplu, un abces perinefretic). Examenul clinic şi radiologic vor stabili dacă procesul inflamator se situează la nivelul toracelui sau al etajului abdominal superior. În cazurile dificile, ecografia şi examenul CT ajută la identificarea procesului subdiafragmatic.

5. AFECŢIUNILE GINECOLOGICE

A. Boala inflamatorie pelvină (BIP)

1. Salpingita acută. Apare o durere constantă, surdă, localizată în fosa iliacă stîngă şi, uneori, în hipogastru.

Se poate asocia o durere lombosacrată de partea stîngă. Durerea este intensificată de mers, de urcatul scărilor, de trepidaţii şi de actul sexual. La 40% din paciente, există o secreţie vaginală purulentă. Febra este rară, apărînd doar la 33-50% din bolnavi. 50% din cazuri prezintă leucocitoză, iar la 55-75%, VSH-ul este crescut (peste 15 mm/h). Diagnosticul pus numai pe existenţa secreţiei vaginale, a febrei şi a datelor de laborator este de multe ori eronat.

Criteriile clinice pentru diagnosticul de salpingită acută sînt următoarele: sensibilitate la palparea directă, cu sau fără durere la decompresiune bruscă, localizată în abdomenul inferior; durere la mobilizarea colului uterin şi la palparea anexelor. În plus, sînt necesare unul sau mai multe din următoarele semne clinice: febră (>38°C); leucocitoză; leucocitoză în lichidul obţinut prin culdocenteză; frotiurile Gram din materialul recoltat din col pozitive pentru coci intracelulari gram negativi; palparea sau vizualizarea ecografică a unei formaţiuni tumorale pelvine sau anexiale.

Ecografia este utilă pentru evidenţierea unui abces tuboovarian, la 30-40% din pacientele internate în spital şi care prezintă această complicaţie.

În multe spitale, laparoscopia a devenit procedura standard pentru punerea diagnosticului de boală inflamatorie pelvină recurentă. S-a demonstrat pe loturi mari de bolnave că numai 52-72% din cele cu tablou clinic de BIP au cu adevărat această afecţiune. Pînă la 37% din paciente au trompele uterine şi ovarele fără modificări la examenul laparoscopic, iar 10-25% au o altă afecţiune, cu manifestări clinice similare şi imposibil de diferenţiat de BIP. Acestea sînt chisturile ovariene, ruptura de chisturi ovariene, sarcina ectopică, torsiunea de anexe şi sîngerarea pelvină dintr-un chist.

Boala inflamatorie pelvină este mai frecventă la adolescentele active sexual, decît la femeile mai în vîrstă; la femeile cu parteneri multipli, la cele care folosesc sterilete în comparaţie cu cele care folosesc metode de contracepţie prin bariere şi la femeile care au antecedente de boli cu transmitere sexuală. Persoanele de culoare şi cele cu un status socio-economic scăzut prezintă risc crescut de BIP, dar acest aspect este controversat.

În Statele Unite, rata de izolare din endocol a *Neiserriei gonorrhoeae* (39-80%) este mai mare decît cea pentru *Chlamydia trachomatis* (8-34%), la pacientele cu BIP. În Scandinavia, situaţia este inversă, infecţia cu *Chlamydia trachomatis* are o prevalenţă mai mare (23-46%, faţă de 5-28% pentru gonococi). Cercetările au indicat o frecvenţă mai mare a izolărilor *C. trachomatis* la femeile de culoare şi la adolescentele din Statele Unite. Deşi acest aspect nu este specific, se pare că debutul simptomelor în decurs de o săptămînă de la prima zi a menstruaţiei reprezintă un argument în favoarea diagnosticării unei infecţii gonococice. Culturile de material purulent recoltat laparoscopic din lumenul fimbrial al trompelor au indicat prezenţa *C. trachomatis* în 12% din cazuri, iar al *N. gonorrhoeae*, în numai 1% din cazuri. *Actinomyces israelii*, *Gardnerella vaginalis* şi *Ureaplasma ureolyticum* au fost izolate fiecare cu o frecvenţă mai mică de 3%.

Există variate scheme de cure antibiotice eficiente în salpingita acută. În cazurile uşoare, este recomandată asocierea ceftriaxonei administrate intramuscular, cu doxiciclină per os. Cazurile severe răspund după 3-4 zile de tratament parenteral cu una din următoarele combinaţii: cefoxitină şi doxiciclină; clindamicină şi gentamicină; doxiciclină şi metronidazol; aztreonam şi clindamicină. Rata răspunsurilor pozitive este de peste 90% în cazurile acute necomplicate.

2. Abcesul tuboovarian. Datele clinice şi de laborator sînt identice cu cele din salpingo-ovarita acută necomplicată, cu excepţia prezenţei unei mase sensibile anexiale, care poate fi palpată la maximum 40% din paciente. Durerea este prezentă în 88-94% din cazuri, febra ridicată şi frisoanele, în numai 35-50% din cazuri, secreţia vaginală, în 28% din cazuri, iar sîngerările uterine anormale, în 21% din cazuri. Creşterea temperaturii corporale este înregistrată la 60-80% din paciente, iar leucocitoza, la 66-80%. La pacientele cu abcese tuboovariene, ecografia are o sensibilitate de 99-100% în evidenţierea formaţiunii tumorale anexiale. Aceasta descoperă, de obicei, o masă complexă (93% din cazuri) sau o masă chistică simplă (7% din cazuri). Tomografia computerizată şi laparoscopia au o sensibilitate de 95-100%, avînd specificitate ridicată în diagnosticarea abceselor tuboovariene. Aproximativ 70% din cazuri răspund la o cură de antibiotice administrate intravenos. Acest tip de abces conţine un amestec de bacili gram negativi aerobi (cum ar fi *Escherichia coli*), streptococi aerobi şi bacili anaerobi (cum ar fi: *Bacteroides fragilis*, *Bacteroide bivius*, tulpini de *Peptococcus* şi tulpini de *Peptostreptococcus*). Trebuie instituit un tratament cu antibioticele active pe anaerobi (clindamicină sau metronidazol) şi antibiotice active pe bacteriile aerobe gram-negative (aminoglicozide, aztreonam şi cefalosporine de generaţia a III-a). Pacientele care nu răspund la acest tratament în decurs de 3-4 zile sau cele care prezintă semne de ruptură a abcesului, necesită rezecţia chirurgicală a trompelor abcedate şi drenajul abceselor pelvine.

3. Abcesul tuboovarian rupt. Simptomele de BIP – cum ar fi: durerea spontană şi la palpare localizată în fosa iliacă stîngă, dispareunia profundă, febra şi frisoanele, secreţiile sau sîngerările vaginale – ca şi greaţa, vărsăturile şi diareea preced ruptura cu cîteva zile. Unele cazuri debutează brusc, cu durere şi semne peritoneale generalizate. În alte cazuri, sensibilitate şi durerea iradiază treptat, pe parcursul a cîteva ore, în întregul abdomen. Culdocenteza (puncţia sacului Douglas) şi laparoscopia sînt utile pentru confirmarea

diagnosticului. Ruptura este o indicaţie majoră de explorare chirurgicală. Tratamentul optim constă în antibioterapie intravenoasă continuă şi rezecţia chirurgicală a uneia sau a ambelor anexe, cu sau fără histerectomie. La femeile fertile, se încearcă păstrarea funcţiei de reproducere. Este obligatoriu lavajul peritoneal intraoperator, pentru îndepărtarea bacteriilor şi a puroiului. O complicaţie importantă a rupturii de abces tuboovarian este abcesul subfrenic. Un număr mic de paciente (10-15% din cazuri) fac şoc septic cu bacili gram negativ, înscriindu-se în grupul cu risc vital crescut. Tratamentul conservator, după drenajul abcesului şi rezecţia trompei afectate, nu a crescut rata mortalităţii peste nivelul obişnuit de 4-7%. În timpul explorării chirurgicale efectuate pentru durere şi semne de peritonită generalizate, chirurgul poate descoperi numai o salpingită sau un abces tuboovarian integru cu peritonită pelvină. Laparoscopia preoperatorie permite evitarea intervenţiei chirurgicale în cazurile în care aceasta nu este necesară.

B. Sarcina tubară. Durerea din fosa iliacă stîngă poate fi iniţial intermitentă şi colicativă; ulterior, devine constantă, pe măsură ce în peretele trompei care conţine sarcina se formează un hematom. Febra şi frisoanele sînt rareori prezente. Amenoreea precede durerea în 50-60% din cazuri şi este de multe ori urmată de o hemoragie vaginală francă sau de o sîngerare vaginală mică, care apare după un interval variabil de timp (7 zile – 14 săptămîni). Aproximativ 40% din paciente nu relatează amenoreea, dar confirmă prezenţa sîngerărilor vaginale mici şi moderate apărute după ultima menstruaţie, sau a hemoragiei intermenstruale. Abdomenul inferior de partea afectată este sensibil la palpare, local sau difuz şi, uneori, la decompresiune bruscă. În 50% din cazuri, apare durere la mobilizarea colului, iar la 25-35% din cazuri, se poate palpa o formaţiune anexială dureroasă.

Testele urinare de sarcină (ICON) au o sensibilitate de 96-100%, fiind, în plus, înalt specifice şi rapide (<4 minute). Au fost întîlnite şi cazuri rare de sarcină tubară, fără niveluri serice detectabile β-HCG. Ecografia endovaginală este mai sensibilă decît ecografia transabdominală în depistarea sarcinii intrauterine foarte timpurii (100%, faţă de numai 20%). Imaginea ecografică poate arăta sacul gestaţional, lichidul amniotic, polul fetal şi mişcările cardiace ale produsului de concepţie. La o pacientă cu teste de sarcină pozitive, prezenţa unei sarcini intrauterine exclude, în general, o eventuală sarcină tubară, pe cînd absenţa sarcinii în uter susţine diagnosticul pozitiv de sarcină extrauterină. La persoanele cu titrul seric β-HCG>3.600 mUI/ml, ecografia endovaginală identifică, de obicei, o sarcină intrauterină. La cele mai multe paciente cu semne şi simptome de sarcină, nivelul seric al β-HCG este mai mic de 3.600 mUI/ml; în aceste circumstanţe, faptul că ecografia nu detectează o sarcină în uter poate fi explicat fie prin vîrsta prea mică a sarcinii, fie prin localizarea ectopică a acesteia. Ecografia transabdominală vizualizează o sarcină intrauterină dacă vîrsta fătului este de cel puţin 40 de zile. Titrul β-HCG devine pozitiv în 23 de zile, iar în perioada dintre a 23-a zi şi a 40-a zi de sarcină, ecografia endovaginală are o sensibilitate mai mare în detectarea sarcinii uterine decît cea transabdominală. Ecografiile pot demonstra prezenţa unei mase anexiale, care, în condiţiile prezentate anterior, constituie un argument în plus în favoarea diagnosticului de sarcină extrauterină. Într-un studiu, ecografiile endovaginale au evidenţiat o formaţiune anexială în 91% din cazuri, pe cînd ecografiile transabdominale au demonstrat acest lucru doar în 50% din cazuri. Laparoscopiile sînt utile în vizualizarea directă a trompei afectate, în situaţiile în care diagnosticul este incert.

Ruptura unei sarcini ectopice este semnalată de iradierea durerii către pelvis, abdomen şi, uneori, chiar în umăr şi de sensibilitatea difuză la palpare directă sau la decompresiune bruscă a abdomenului inferior. Tahicardia şi hipotensiunea reflectă existenţa unei hemoragii masive. Ecografiile pot confirma prezenţa sîngelui în fundul de sac Douglas şi/sau hemoperitoneul generalizat. Culdocenteza confirmă hemoragia intraabdominală (cu o sensibilitate de 70-97%), iar laparotomia poate fi necesară pentru a preveni exsanguinarea pacientei.

Este de preferat ca diagnosticul de sarcină tubară să fie pus cît mai precoce, pentru a preveni hemoragia masivă şi pentru a permite conservarea anatomică şi funcţională a trompei. Cura chirurgicală implică salpingectomia totală, rezecţia segmentară a sarcinii şi reanastomoza trompei sau incizia trompei (salpingostomia), excizia sarcinii şi sutura trompei. Laparoscopia a fost întotdeauna încununată de succes.

Sarcina tubară apare, de obicei, în prezenţa unuia sau a mai multor factori de risc. Aceştia sînt: antecedentele de salpingită (în 50% din cazurile în care trompele sînt rezecate chirurgical), ligatura trompelor, refacerea chirurgicală a trompelor, prezenţa unui dispozitiv contraceptiv intrauterin (sterilet) şi o sarcină ectopică în antecedente (risc de 10% la o sarcină ulterioară).

C. Afecţiuni care mimează sarcina tubară şi BIP

1. Chistul hemoragic de corp galben. Un chist ovarian determină durere, spontan şi la palpare în abdomenul inferior, datorită dezvoltării rapide sau sîngerării intrachistice sau în cavitatea peritoneală. Durerea este moderată pînă la severă, fiind asociată cu sensibilitate la palparea abdomenului inferior, la mobilizarea colului uterin şi la palparea anexelor. Hemoperitoneul este însoţit de subfebrilitate, mimînd şi mai bine un proces infecţios.

Chisturile de corp luteal determină hipomenoree şi durere spontană şi la palparea abdominală, unilateral, precum şi durere la palparea anexelor şi palparea unei formaţiuni tumorale la acest nivel. Aceste elemente mimează sarcina tubară. Testele serice şi urinare de

sarcină sînt negative, iar laparoscopia poate confirma diagnosticul.

*2. **Chistul hemoragic de corp galben în sarcină.*** Sîngerarea într-un chist de corp galben de sarcină determină durere spontană şi la palpare, localizată unilateral în abdomenul inferior şi durere la palparea anexelor, cu o formaţiune tumorală palpabilă la acest nivel. Pacienta relatează existenţa amenoreei, iar testele de sarcină sînt pozitive. Ecografia poate evidenţia sarcina intrauterină şi existenţa unei formaţiuni anexiale. Evaluarea anexelor de partea afectată se face laparoscopic. Unele din aceste cazuri sînt diagnosticate eronat drept sarcini extrauterine şi sînt explorate în consecinţă.

*3. **Ameninţarea de avort.*** Ameninţarea de avort determină durere spontană şi la palpare în fosa iliacă stîngă şi hipogastru, sîngerări vaginale mici şi hemoragie vaginală francă, la o pacientă cu amenoree de una sau două luni. Durerea este, de multe ori, colicativă şi iradiază lombar. Uterul este mărit de volum şi dureros. Testele serice şi urinare de sarcină sînt pozitive. Ecografia endovaginală confirmă prezenţa sarcinii intrauterine; dacă sînt detectate mişcări fetale, există şanse într-o proporţie de 90% ca sarcina să poată continua. Ecografia poate să excludă prezenţa unei formaţiuni tumorale anexiale. În cazurile dificile se recomandă efectuarea unei laparoscopii.

*4. **Chistul folicular cu hemoragie intraperitoneală (mittelschmertz).*** Chisturile foliculare determină durere spontan şi la palpare, localizată unilateral în abdomenul inferior. Debutul durerii este brusc, cu alterarea stării generale. În unele cazuri, durerea este mai uşoară sau mai bine tolerată. Examenul fizic arată prezenţa sensibilităţii pelvine şi abdominale, ipsilateral durerii. O astfel de durere apare, de regulă, la mijlocul ciclului; pot fi evocate episoade similare de disconfort, de aceeaşi parte, sau de partea opusă. Culdocenteza indică prezenţa sîngelui intraperitoneal, iar laparoscopia confirmă diagnosticul şi trebuie efectuată înainte de laparotomie.

*5. **Endometrioamele cu hemoragie intraperitoneală.*** Hemoragiile într-un sau dintr-un endometriom determină durere spontană şi la palpare în etajul abdominal inferior, similare celor descrise anterior. De obicei, există în antecedente dismenoree şi dispareunie; iar uneori diaree, tenesme rectale, proctalgie şi/sau sîngerare rectală, asociate cu menstruaţie şi în unele cazuri simptome de iritaţie vezicală. Diagnosticul de endometrioză cu hemoragie se confirmă laparoscopic.

*6. **Torsiunea de anexe.*** Durerea este continuă sau colicativă, localizată în abdomenul inferior. Ea devine progresiv severă şi susţinută. Apare inconstant subfebrilitate. După 3-4 ore, tuşeul vaginal poate detecta o formaţiune anexială dureroasă. Ecografia vizualizează un ovar mărit de volum, omogen ecogen, sau ca o masă complexă (în caz de torsiune anexială). Laparoscopia confirmă diagnosticul şi permite intervenţia chirurgicală rapidă. De cele mai multe ori, diagnosticul este pus prea tîrziu pentru ca rezecţia ovarului infarctizat să poată fi evitată. Aceste ovare sînt, frecvent, hipertrofiate anterior episodului de torsiune, datorită faptului că sînt sediul unei tumori sau unui chist. Dacă este prezentă o neoplazie, se impune luarea unei hotărîri intraoperatorii asupra măsurilor chirurgicale care trebuie instituite.

CAPITOLUL

24 DUREREA ACUTĂ BILATERALĂ LA NIVELUL ETAJULUI ABDOMINAL SUPERIOR

☐ LISTA DIAGNOSTICELOR POSIBILE

1. Pleurodinia epidemică
2. Pleurita acută bilaterală
3. Costocondrita bilaterală
4. Pancreatita acută asociată sau nu cu colecistită, colangită sau hepatită
   A. Colecistita acută şi pancreatita
   B. Colangita ascendentă şi pancreatita
   C. Hepatita alcoolică şi pancreatita
5. Volvulusul gastric acut
6. Ulcerul gastric sau duodenal perforat
7. Colecistita acută perforată
8. Dilataţia gastrică acută
9. Aerofagia acută
10. Staza hepatică acută datorată unui tromboembolism pulmonar masiv acut
11. Hepatita alcoolică şi gastrita acută şi/sau boala ulceroasă
12. Sindromul Fitz-Hugh-Curtis (perihepatita)

☐ REZUMAT

Pleurodinia epidemică este o boală febrilă, manifestată prin episoade dureroase localizate în etajul abdominal superior şi toracic inferior. Durerea se ameliorează în 2-10 ore, după care reapare. Poate exista o oarecare sensibilitate şi apărare musculară în abdomenul superior în cadrul episodului dureros, dar aceste simptome retrocedează odată cu dispariţia durerii. Durerile severe determină o intervenţie chirurgicală în aproximativ 20% din cazuri. *Pleurita* poate determina durere toracică şi în abdomenul superior, similară cu cea provocată de pleurodinie. Radiografiile pulmonare evidenţiază infiltrate bilaterale, provocate de pneumonie sau de infarctele pulmonare. *Costocondrita* determină durere spontană şi la palpare la nivelul regiunii parasternale inferioare şi al ultimelor cartilaje costale. Există, uneori, şi durere în abdomenul superior, dar sensibilitatea la palpare este minimă la acest nivel. *Pancreatita acută* provoacă durere spontană şi la palpare în abdomenul superior, lipotimie şi febră. Afecţiunea se poate asocia cu *colecistita acută*, cu *colangita ascendentă* sau cu *hepatita alcoolică*. Diagnosticul este confirmat prin dozarea amilazei şi izoamilazei serice. Colangita este sugerată de prezenţa frisoanelor, febrei şi icterului. *Hepatita alcoolică* se manifestă prin hepatomegalie dureroasă, valori serice crescute ale GOT, GPT şi ale ă-GTP (gama-glutamiltranspeptidaza) şi prin bilirubinurie. *Volvulusul gastric* determină distensia marcată a abdomenului superior, durere şi eructaţii. De obicei, sonda nazo-gastrică nu poate fi introdusă pînă în stomac. Tranzitul baritat gastro-duodenal va indica locul obstrucţiei. Intervenţia chirurgicală va rezolva simptomatologia. De multe ori, există antecedente de hernie paraesofagiană. *Perforaţia unui ulcer peptic* determină durere difuză spontan şi la palpare, în abdomenul superior şi pneumoperitoneu. De obicei, pacientul are un istoric îndelungat de dureri epigastrice zilnice,

ameliorate temporar de ingestia de alimente şi de antiacide sau, din contră, exacerbate de alimente. *Colecistita acută* determină durere în hipocondrul drept şi epigastru şi, uneori, în hipocondrul stîng. Ecografia poate evidenţia îngroşarea pereţilor colecistului şi prezenţa unuia sau a mai multor calculi. O scintigrafie cu DISIDA marcată cu ^{99m}Tc demonstrează absenţa radioactivităţii colecistului, la o oră de la injectarea radiotrasorului. *Perforaţia colecistului* este semnalată de debutul brusc al unei durerii locale, urmată, în decurs de 24 de ore, de iradierea durerii spontane şi la palpare şi a apărării musculare, în tot abdomenul superior.

Dilataţia gastrică acută provoacă durere în abdomenul superior, senzaţie de plenitudine şi timpanism. În cazurile severe se adaugă transpiraţiile reci, hipotensiunea şi şocul. Radiografia abdominală pe gol arată dilataţia gastrică masivă şi prezenţa unui nivel hidroaeric în stomac. Pasajul sondei nazo-gastrice ameliorează majoritatea simptomelor, odată cu decomprimarea stomacul.

Aerofagia produce simptome similare, dar mai puţin severe. Simptomele sînt ameliorate prin ingestie de antiacide sau prin introducerea unei sonde nazogastrice, dacă dilataţia gastrică este masivă.

Staza hepatică acută se manifestă prin durere spontană şi la palpare, apărută secundar unui tromboembolism pulmonar masiv. Presiunea crescută din artera pulmonară, datorată ocluziilor vasculare, se poate transmite retrograd la nivelul ficatului. Diagnosticul de tromboembolism pulmonar este confirmat de scintigrafia ventilaţie-perfuzie, sau de angiografia pulmonară. *Hepatita alcoolică* determină durere în hipocondrul drept şi în epigastru şi sensibilitate la palparea ficatului. Pacienţii cu această afecţiune prezintă, uneori, şi dureri epigastrice şi în hipocondrul stîng, datorate gastritei sau bolii ulceroase, endoscopia fiind necesară în cazurile cu hematemeză sau melenă. *Sindromul Fitz-Hugh-Curtis (perihepatita)* determină durere difuză spontan şi la palpare, în abdomenul superior, sensibilitate şi febră, asociate cu durere pelvină, durere la palparea anexelor şi culturi pozitive pentru chlamidii sau gonococi.

☐ DESCRIEREA AFECŢIUNILOR ENUMERATE

1. PLEURODINIA EPIDEMICĂ

Se manifestă prin debutul brusc al unei dureri bilaterale, localizate în etajul abdominal superior şi toracic inferior. Durerea poate fi descrisă ca „zdrobitoare", „ca un junghi", „ca o menghină"sau „ca o sfîşiere", fiind însoţită de polipnee superficială sau de o senzaţie subiectivă de dispnee. Durerea durează 2-10 ore, după care se remite şi reapare ulterior, însă cu o intensitate mai mică. În aria unde este localizată durerea, bolnavul prezintă sensibilitate la palparea muşchilor toracali. Dacă se instalează şi contractura musculară abdominală, unii pacienţi ajung să

TABELUL INCIDENŢEI BOLILOR

INCIDENŢA LA 100.000 (APROXIMATIVĂ)

Frecvente (>100)	Relativ frecvente (>5-100)	Rare (>0-5)
Costocondrita bilaterală	Pleurodinia epidemică	Volvulusul gastric acut
Pancreatita acută cu hepatită alcoolică	Pleurita bilaterală datorată pneumoniei sau infarctului pulmonar	Ulcerul gastric sau duodenal perforat
Hepatita alcoolică şi gastrita acută sau boala ulceroasă	Pancreatita acută cu colangită ascendentă	Dilataţia gastrică acută
	Pancreatita acută cu colecistită acută	Staza hepatică acută datorată unui tromboembolism pulmonar masiv acut
	Colecistita acută cu perforaţie	
	Aerofagia acută	
	Sindromul Fitz-Hugh-Curtis	

fie explorati chirurgical, în ciuda numărului normal sau scăzut de leucocite (la 20% din pacienţi se realizează o laparotomie). Inspirul profund sau mobilizarea intensifică durerea, de aceea bolnavul are tendinţa de a sta nemişcat în pat pe perioadele dureroase. Mersul, rîsul şi tusea exacerbează durerea, timp de cîteva secunde pentru fiecare pas, hohot de rîs sau pentru fiecare chintă de tuse. Între crizele dureroase pacientul se simte bine. Este prezentă febra, între 38°C şi 40°C. Radiografia pulmonară nu arată modificări patologice, dar este posibilă apariţia unor revărsate pleurale. Electrocardiogramele sînt, de obicei, normale. Durerea în umăr este rareori întîlnită. Diagnosticul este confirmat prin izolarea virusurilor coxackie de grup B şi a virusurilor echo din lichidul obţinut prin lavaj bronşic sau din materiile fecale ca şi de evidenţierea unei creşteri a titrurilor de anticorpi specifici Pleurodinia apare în epidemii, la sfîrşitul verii sau la începutul toamnei şi are tendinţa să apară în mediul familial sau în colectivităţile de copii şi de adulţi. Nu există tratament specific, boala vindecîndu-se spontan în 1-6 zile.

2. PLEURITA ACUTĂ BILATERALĂ

Durerea este localizată bilateral în abdomenul superior şi în epigastru, interesînd şi ambii umerii. Este accentuată de inspirul profund sau de mobilizarea corpului (de exemplu, ridicarea în clinostatism). Dacă pleurita este datorată pneumoniei, febra atinge 40°C, apar frisoanele, tusea cu spută ruginie, purulentă sau hemoptoică. Dacă afectarea pleurală este secundară infarctului sau emboliei pulmonare, febra este de aproximativ 38,5°C şi este însoţită de dispnee şi hemoptizie. În ambele situaţii, examenul fizic al aparatului respirator pune în evidenţă raluri bazal, frecături pleurale, matitate pulmonară şi, uneori, suflu tubar. Pe radiografiile pulmonare, se observă prezenţa unei opacităţi

alveolare neomogene localizată în lobii inferiori şi/sau prezenţa unui revărsat pleural. Abdomenulpoate fi destins, iar zgomotele intestinale pot lipsi, datorită ileusului secundar. Abdomenul superior este sensibil la palpare şi la decompresiune bruscă, apărarea musculară constată sugerînd în mod fals un abdomen acut chirurgical. Hemoculturile, frotiurile şi culturile realizate din spută şi/sau din aspiratul transtraheal sînt utile în determinarea agentului etiologic al pneumoniei. La pacienţii mai puţin cooperanţi, secreţiile traheale necesare pentru frotiu şi culturi se obţin cu ajutorul bronhoscopului cu vîrf protejat.

Angiografia pulmonară este necesară pentru confirmarea tromboembolismului sau infarctului pulmonar. Tratamentul antibiotic va avea ca urmare ameliorarea durerii provocate de pneumonia bacteriană, iar anticoagulantele facilitează rezolvarea durerii pleurale legate de prezenţa embolilor. Pacienţii cu pneumonie lobară inferioară bilaterală pot avea, ca manifestări predominante, durere, sensibilitate şi apărare musculară în abdomenul superior, astfel încît este posibil să ajungă în mod nejustificat pe masa de operaţie, în timp ce opacităţile alveolare pulmonare prezente pe radiografia toracică sînt ignorate sau sînt observate postoperator.

3. COSTOCONDRITA BILATERALĂ

Afecţiunea determină durere persistentă şi sensibilitate la palpare, bilateral, la nivelul ultimelor cartilaje costale. Nu există apărare musculară sau sensibilitate la palpare în abdomenul inferior. Durerea este, frecvent, intensificată de inspirul profund, de mobilizarea trunchiului sau a braţului. Nu există durere în umăr. Examenul fizic descoperă o sensibilitate moderată pînă la severă la palparea ultimelor cartilaje costale, dar examenul fizic al aparatului respirator şi radiografiile pulmonare sînt normale. Durerea şi sensibilitatea răspund la aplicarea de comprese calde şi umede şi la administrarea de aspirină sau de alte antiinflamatoare nesteroidiene.

4. PANCREATITA ACUTĂ ASOCIATĂ SAU NU CU COLECISTITĂ, COLANGITĂ SAU HEPATITĂ

Pacienţii cu pancreatită severă se prezintă cu o durere difuză, localizată în epigastru, care se extinde în hipocondrul drept şi în cel stîng. Local, există o sensibilitate moderată la palparea directă şi apărare musculară abdominală. Apar greaţa, vărsăturile şi inapetenţa, alături de astenie, ameţeală în ortostatism, febră şi transpiraţii abundente. Febra este însoţită de hipotensiune şi tahicardie. Numărul de leucocite este, de regulă, crescut, iar amilaza şi izoamilaza serice au valori duble faţă de cele normale. Tratamentul necesită aspiraţia pe sondă nazogastrică, administrarea de lichide intravenos şi transfuzii de sînge, care să compenseze pierderile lichidiene în peritoneu. Durerea se calmează cu meperidină administrată intravenos, iar antibioticele sînt utile în tratarea abceselor intraabdominale apărute în urma pancreatitei. Complicaţiile pancreatitei sînt următoarele: necroza pancreatică, formarea de abcese şi de pseudochisturi pancreatice, atelectaziile pulmonare, revărsatele pleurale şi apariţia de focare pneumonice, interesînd, de obicei, lobii inferiori pulmonari. Intervenţia chirurgicală este necesară numai în cazurile grave de pancreatită, în scopul debridării ţesuturilor pancreatice necrozate sau pentru drenajul abceselor pancreatice. Pancreatita acută este mai frecventă la alcoolici şi apare cu o frecvenţă mai mare în prezenţa calculilor biliari.

A. Colecistita acută şi pancreatita. Colecistita acută poate să apară în asociere cu pancreatita, provocînd durere difuză spontan şi la palpare, în abdomenul superior. Calculii pot fi localizaţi în canalul coledoc, provocînd pancreatită acută şi colangită ascendentă, cu durere în hipocondrul drept, sensibilitate la palparea ficatului, icter, frisoane intense şi febră. Îndepărtarea calculilor şi excizia colecistului trebuie realizate obligator şi precoce. Calculii coledocieni, blocaţi la nivelul sfincterului Oddi, pot fi îndepărtaţi cu ajutorul endoscopului. Diagnosticul de colecistită acută poate fi confirmat şi prin intermediul scintigrafiei cu ^{99m}Tc. Se consideră că o scintigrafie este pozitivă, dacă după o oră, nu se observă radioactivitate la nivelul colecistului.

B. Colangita ascendentă şi pancreatita. Colangita determină durere în hipocondrul drept, sensibilitate hepatică, febră ridicată, frisoane puternice, icter, leucocitoză şi creşterea nivelului seric al fosfatazei alcaline. Tratamentul impune drenajul căilor biliare şi administrarea intravenoasă de antibiotice. Durerea epigastrică şi din hipocondrul stîng este secundară pancreatitei asociate.

C. Hepatita alcoolică şi pancreatita. Alcoolicii prezintă adeseori dureri în hipocondrul drept, hepatomegalie dureroasă şi valori serice crescute ale transaminazelor (datorate hepatitei alcoolice), dar şi durere epigastrică şi în hipocondrul stîng (datorată pancreatitei de etiologie alcoolică). Durerea se poate extinde la nivelul întregului abdomen superior. În hepatita alcoolică, raportul GOT/GPT este de 2/1 pînă la 5/1; în hepatitele virale, acest raport este rareori supraunitar. În hepatitele alcoolice, nivelul GOT poate depăşi de 10 ori valorile normale. Abstinenţa alcoolică, combinată cu intubaţie nazogastrică şi administrare intravenoasă de lichide duce, de regulă, la ameliorarea durerii şi rezolvarea acuzelor în 1-2 săptămîni.

5. VOLVULUSUL GASTRIC ACUT

Se manifestă printr-o durere constantă, severă în abdomenul superior, prin eructaţii însoţite de vărsături reduse cantitativ şi prin dificultatea de pasaj a sondei nazo-gastrice la nivelul regiunii inferioare a esofagului. Abdomenul superior este mult destins şi sensibil, iar cel inferior rămîne suplu şi nedureros. Pacientul relatează prezenţa unei hernii paraesofagiene, în antecedente. Tranzitul baritat esofagian vizualizează stenozarea esofagului inferior. Endoscopia nu este indicată în ocluziile complete, deoarece endoscopul

nu poate trece de zona stenozată. Corecția chirurgicală a volvulusului și gastropexia care asigură fixarea stomacului într-o poziție corectă reprezintă etapele unui tratament chirurgical corect. Necroza stomacului, datorată strangulării vaselor sale sanguine, impune efectuarea rezecției gastrice.

6. ULCERUL GASTRIC SAU DUODENAL PERFORAT

Pacientul relatează apariția, de cîteva zile, a unei dureri recurente, localizate în abdomenul superior, calmate, uneori, de ingestia de alimente și antiacide, dar care reapare după 1-3 ore. În alte cazuri, alimentația nu face decît să accentueze sau să precipite durerea. Dacă un astfel de ulcer perforează, iar conținutul gastric se revarsă în cavitatea peritoneală, apare sensibilitate al palpare, rigiditate și durere severă în abdomenul superior. Pneumoperitoneul subdiafragmatic, este vizualizat pe o radiografie abdominală pe gol efectuată în incidență oblică anterioară dreaptă sau în decubit lateral. Administrarea per os a unei cantități mici de substanță de contrast hidrosolubilă demonstrează revărsarea conținutului gastric în cavitatea peritoneală, aceasta tehnică fiind utilizată numai dacă pe radiografia abdominală simplă nu există pneumoperitoneu. După reechilibrarea volemică, este obligatorie explorarea chirurgicală și sutura perforației.

7. COLECISTITA ACUTĂ PERFORATĂ

Colica biliară începe sub forma unei dureri epigastrice constante, surde, asociate cu greață și vărsături. Ocazional, pacienții prezintă o colică adevărată, cu perioade de acalmie de 10-15 minute între crizele de durere. Colica durează, de regulă, una pînă la 5 ore, după care dispare spontan. După un episod de colică și o perioadă de acalmie (de 2-3 ore), poate urma apariția unei dureri localizate în hipocondrul drept și în epigastru, asociate cu febră și sensibilitate la palpare abdominală. Durerea iradiază posterior, pînă sub scapula dreaptă și este acompaniată de o durere în umărul drept. Inspirul profund intensifică durerea. Durerea poate iradia și spre hipocondrul stîng. Scintigrafia cu ^{99m}Tc nu poate vizualiza, la o oră, colecistul. Perforația colecistului, cu revărsarea bilei infectate în abdomenul superior, determină calmarea durerii din hipocondrul drept, care este urmată, la cîteva ore, de instalarea unei durerii generalizate, spontan și la palpare. Această complicație a colecistitei acute apare, de regulă, la 3-4 zile de la debutul durerii persistente din abdomenul superior și al febrei. Aceste cazurile necesită administrarea de antibiotice cu spectru larg, excizia chirurgicală și drenajul colecistului. Pacienții cu perforație de colecist necesită lavaj peritoneal abundent și drenaj abdominal.

8. DILATAȚIA GASTRICĂ ACUTĂ

Dilatația gastrică acută provoacă durere severă și distensie în abdomenul superior, asociate cu eructații. Alte simptome asociate sînt transpirațiile, hipotensiunea și tahicardia. Se poate complica cu colapsul cardiovascular sever. Radiografia abdominală simplă evidențiază dilatație masivă și nivel hidroaeric la nivelul stomacului. O distensie foarte mare necesită introducerea de urgență a unei sonde nazo-gastrice pentru decompresie. De obicei, nu există obstrucția evacuării gastrice. Dilatația gastrică acută este o complicație postoperatorie frecventă în chirurgia abdominală, putînd fi prevenită prin intubația și aspirația naso-gastrică efectuate preoperator. Dilatația acută apare și la pacienții care au fost imobilizați în corsete, care au cetoacidoză diabetică sau care iau medicamente anticolinergice. De asemenea, poate însoți pneumonia acută, poate urma unui traumatism sever al abdomenului superior sau se poate datora embolizării trunchiului celiac.

9. AEROFAGIA ACUTĂ

Persoanele foarte stresate pot înghiți cantități mari de aer și dezvoltă, în acest fel, o dilatație gastrică acută. Durerea este continuă și localizată în epigastru, ea poate iradia în întreg abdomenul superior. Încercările de a eructa sînt frecvente, iar ameliorarea poate surveni după o eructație importantă, după administrarea unei soluții de bicarbonat de sodiu sau după intubare. Înainte de instituirea tratamentului, abdomenul superior poate deveni vizibil destins, timpanic și sensibil la palpare. Guma și băuturile carbogazoase sînt contraindicate. Pentru a se exclude alte cauze importante de ocluzie gastrică, este util să se efectueze o endoscopie sau seriografii gastro-duodenale.

10. STAZA HEPATICĂ ACUTĂ DATORATĂ UNUI TROMBOEMBOLISM PULMONAR MASIV ACUT

Durerea severă din abdomenul superior poate fi secundară stazei hepatice acute. Aceasta are drept cauză obstrucția patului vascular pulmonar de către un embol suficient de mare încît să producă hipertensiune pulmonară acută și insuficiență ventriculară dreaptă. Presiunea crescută din cordul drept se transmite la nivel hepatic. Embolia este însoțită de durere toracică și dispnee sau simptomele pulmonare sînt discrete. Apare hepatomegalie dureroasă, iar presiunea în venele jugulare crește. Diagnosticul este confirmat de scintigrafia sau de angiografia pulmonară. Tratamentul se inițiază prin administrarea în artera pulmonară de factor activator al plasminogenului tisular, pentru a se realiza liza embolului, dar, uneori, se impune îndepărtarea chirurgicală a acestuia. Haparinoterapia, necesară pentru a preveni recurențele și migrarea embolilor trebuie începută imediat după ce diagnosticul este confirmat.

11. HEPATITA ALCOOLICĂ ȘI GASTRITA ACUTĂ ȘI/SAU BOALA ULCEROASĂ

Febra, frisoanele și durerea persistentă în hipocondrul stîng sînt simptomele caracteristice acestor asocieri patologice. Apare hepatomegalia dureroasă, fermă la palpare, uneori

putînd fi prezentă şi ascita. Numărul leucocitelor şi valoarea bilirubinemiei sînt crescute, iar nivelul transaminazelor serice este de 10 ori mai mare decît valoarea normală. Gastrita şi boala ulceroasă determină durere în hipocondrul stîng şi în epigastru, greaţă, vărsături şi hematemeză. EGD (esofagogastroduodenoscopia) vizualizează o gastrită erozivă şi/sau unul sau mai multe ulcere gastrice sau duodenale. Boala ulceroasă sau gastrita se vindecă prin abstinenţă la alcool prin administrarea de sucralfat sau de blocante ale receptorilor H_2. Tratamentul hepatitei alcoolice necesită întreruperea consumului de alcool. În cazurile severe de hepatită alcoolică, rata de supravieţuire poate fi îmbunătăţită printr-o cură de prednison, cu durată de o lună.

12. SINDROMUL FITZ-HUGH-CURTIS (PERIHEPATITA)

Durerea difuză, spontană şi la palpare, localizată în etajul abdominal superior, însoţită de febră, se poate datora unei perihepatite clamidiene sau gonococice. Se mai pot constata: sensibilitatea la palpare directă sau la decompresiune bruscă, în abdomenul superior, apărare musculară şi hepatalgie. Ocazional, în aria hepatică se poate ausculta o frecătură. Respiraţia, tusea şi mobilizarea exacerbează durerea. Nivelul transaminazelor poate fi crescut. Durerea din abdomenul inferior, unil sau bilaterală însoţeşte simptomele localizate în abdomenul superior, putînd lipsi în unele cazuri. Tuşeul vaginal evidenţiază prezenţa durerii la mobilizarea colului uterin şi la palparea anexelor, uni sau bilateral. *Chlamydia trachomatis* sau *Neisseria gonorrhoeae* cresc în culturile realizate din materialul recoltat de la nivelul colului sau uretrei. Laparoscopia permite vizualizarea depozitelor perihepatice de fibrină şi, după cîteva săptămîni, organizarea acestora în aderenţe în „coardă de vioară". Examenul laparoscopic al trompelor uterine indică prezenţa inflamaţiei acute şi a secreţiei tubare purulente. Afecţiunea răspunde prompt la administrarea de antibiotice active pe germenii implicaţi. Sindromul Fitz-Hugh-Curtis poate apărea uneori la bărbaţi, datorită invaziei bacteriemice a *Neisseriei gonorrhoeae*.

CAPITOLUL

25 DUREREA ACUTĂ BILATERALĂ LA NIVELUL ETAJULUI ABDOMINAL INFERIOR

☐ LISTA DIAGNOSTICELOR POSIBILE

1. Colita acută
2. Perforația colonului
3. Ulcerul duodenal perforat
4. Ocluzia de colon
   A. Carcinomul sau diverticulita de colon
   B. Volvulusul cecal sau sigmoidian
   C. Fecaloamele
5. Megacolonul toxic
   A. Boala inflamatorie intestinală
   B. Colita ischemică și colita infecțioasă
6. Ruptura unui anevrism aortic infrarenal
7. Afecțiunile ginecologice
   A. Boala inflamatorie pelvină
   B. Hemoragia intraperitoneală datorată:
      1. Sarcinii tubare
      2. Chistului de corp galben din sarcină
      3. Chistului de corp galben
      4. Chistului folicular
      5. Endometriozei
   C. Torsiunea ovariană sau anexială

☐ REZUMAT

Pacienții care au *colită acută* acuză o durere constantă, surdă sau cu caracter de arsură, și/sau o durere colicativă, localizată în etajul abdominal inferior, bilateral, asociată cu ingestia de alimente și cu tenesmele rectale. Scaunele sînt diareice, mucopurulente sau sanguinolente. Febra, frisoanele, artralgiile, mialgiile și cefaleea însoțesc simptomatologia abdominală. *Boala inflamatorie intestinală* idiopatică sau *infecția colonică* specifică cu *germeni patogeni sau cu Entamoeba histolytica* determină un tablou clinic identic. Diferențierea acestor afecțiuni se face prin coproculturi și prin examenul microscopic al materiilor fecale și/sau a probelor de exsudat recoltate la nivelul ulcerelor intestinale sau ■ celor obținute prin biopsie, în cadrul sigmoidoscopiei. *Perforația de colon* determină apariția bruscă a unei dureri difuze în abdomenul inferior și a semnelor de peritonită. Radiografia abdominală simplă vizualizează pneumoperitoneul. Perforația urmează după o diverticulită, care a provocat durere spontan și la palpare în fosa iliacă stîngă; după o apendicită sau un carcinom apendicular, care au stat la originea unei dureri în fosa iliacă dreaptă; după ocluzia simptomatică secundară unui carcinom de colon descendent; după durerea din fosa iliacă stîngă și diareea sanguinolentă provocate de colita ischemică; după diareea cronică și durerea colicativă ce însoțesc boala Crohn sau după un megacolon toxic, care s-a manifestat prin durere difuză cu distensia abdomenului inferior și prin toxicitate sistemică.

Evoluția unui *ulcer duodenal cronic*, cu durere epigastrică surdă sau cu caracter de roadere, poate fi brusc modificată prin apariția unei dureri acute și a sensibilității la palpare în fosa iliacă dreaptă, urmate de instalarea unei dureri mai difuze în abdomenul inferior și a semnelor de peritonită. Perforația este demonstrată fie prin evidențierea pneumoperitoneului pe

o radiografie abdominală simplă, fie pe tranzitul gastro-duodenal cu Gastrografin. *Ocluzia de colon* se poate datora unei stenoze distale, secundare unor carcinoame sau unei diverticulite cicatrizate. Pacientul prezintă distensie abdominală, crampe în etajul abdominal inferior, tranzitul pentru materii fecale fiind absent. Datorită dilatației colonice, apare sensibilitate la palpare directă sau la decompresiune bruscă. Durerea spontană și la palpare din fosa iliacă dreaptă este secundară distensie cecale, provocate de ocluzia distală a colonului. Diagnosticul de ocluzie poate fi confirmat prin irigografie, iar biopsia colonoscopică decelează eventuala natură malignă a procesului care a stat la baza ocluziei. Ocluzia prin strangulare a colonului, cu durere difuză în abdomenul inferior, sensibilitate și distensie, se poate datora *volvusului de sigmoid sau cec.* Radiografiile abdominale simple oferă aspecte caracteristice „în țeavă de pușcă", de „cîrjă frîntă" sau îngustarea „în cioc de pasăre" a imaginii aerice din colon, cu vîrful orientat spre sediul ocluziei. Diagnosticul de certitudine necesită efectuarea unei clisme baritate sauexamen CT, în 30-40% din cazuri. Volvulusul de cec va fi suspicionat, dacă la un pacient cu durere abdominală inferioară, constipație severă și distensie abdominală poate fi pus în evidență un cec destins, reniform, deplasat către stînga. Irigografia confirmă diagnosticul. *Ocluzia prin fecaloame* se poate diagnostica prin tușeu rectal și se rezolvă prin îndepărtarea materiilor fecale.

Megacolonul toxic este o complicație cu potențial letal a *bolii inflamatorii a intestinului* sau, rareori, a *colitelor infecțioase*. Simptomele de toxicitate includ febra, frisoanele, transpirațiile, delirul și astenia. Există sensibilitate și durere localizate difuz în abdomenul inferior, ca și o distensie marcată a abdomenului inferior sau a întregului abdomen. Radiografia abdominală realizată în decubit dorsal demonstrează distensia colonului transvers, cu un diametru care depășește 6 cm. Colonoscopia evidențiază inflamația acută a colonului, prin evidențierea unei mucoase friabile, ulcerate și prin prezența puroiului și sîngelui în lumenul intestinal. Detectarea pseudopolipilor în peretele intestinului destins de gaze orientează diagnosticul etiologic către boala Crohn a colonului sau către colita ulceroasă. Înainte de a se începe tratamentul cu corticosteroizi, trebuie exclusă colita amoebiană, prin examinarea materiilor fecale și a biopsiilor prelevate din ulcerații, ca și prin efectuarea unor teste serologice pentru amibiază. *Colita ischemică* cu megacolon toxic este foarte rară, dar trebuie luată în considerație la un pacient mai vîrstnic, cu antecedente de boală cardiovasculară și fără istoric de colită.

Ruptura de anevrism aortic este semnalată de instalarea brutală a durerii în abdomenul inferior (uneori, în zona lombosacrată), de astenie, transpirații, de sincope, ca și de apariția unei formațiuni pulsatile dureroase, situate pe linia mediană în abdomenul inferior.

Boala inflamatorie pelvină determină durere spontan și la palpare, în etajul abdominal inferior, bilateral. Unele paciente prezintă și dureri lombare, febră, frisoane, secreție vaginală abundentă și disurie. Tușeul vaginal evidențiază prezența sensibilității la mobilizare a colului uterin și a anexelor, și, în anumite cazuri, indică existența unei formațiuni tumorale

TABELUL INCIDENȚEI BOLILOR

INCIDENȚA LA 100.000 (APROXIMATIVĂ)

Frecvente (>100)	Relativ frecvente (>5-100)	Rare (>0-5)
Colita bacteriană	Colita ulceroasă	Ulcerul duodenal perforat
Ocluzia colonică datorată unui carcinom	Boala Crohn a colonului	Megacolonul toxic datorat ischemiei, amibiazei sau dizenteriei bacilare
Boala inflamatorie pelvină	Colita amoebiană	Perforația liberă a colonului, datorată unui carcinom apendicular
Hemoragia intraperitoneală datorată chistului de corp galben, chistului folicular sau endometriozei	Colita ischemică	
	Perforația colonului	
	Ocluzia colonică datorată diverticulitei	
	Ocluzia colonică datorată volvulusului sau fecaloamelor	
	Megacolonul toxic datorat bolii inflamatorii intestinale	
	Ruptura de anevrism aortic	
	Torsiunea anexială sau ovariană	
	Sarcina tubară	
	Chistul de corp galben de sarcină cu hemoragie intraperitoneală	

alungite la nivelul anexelor,uni sau bilateral. Ecografia și laparoscopia confirmă diagnosticul de *abces tuboovarian*. De regulă, pacientele răspund prompt la antibioterapie. Ruptura unui abces tuboovarian determină sensibilitate la palpare și durere ascuțită, difuză, în întregul abdomen inferior, instalate brusc, însoțite de semne de peritonită, care se extind rapid către etajul abdominal superior. Poate să apară șocul, secundar bacteriemiei. Diagnosticul de ruptură de abces tuboovarian este confirmatde ecografic sau laparoscopic.

Durerea apărută brusc, spontană și la palpare, ascuțită, localizată în abdomenul inferior, asociată cu semne de iritație peritoneală, cu evoluție rapidă poate fi secundară unei *hemoragii* dintr-o *sarcină tubară* sau *dintr-un chist ovarian*. Culdocenteza pune în evidență sînge necoagulat, iar ecografia confirmă prezența sîngelui în abdomen și în fundurile de sac.

Sarcina tubară debutează cu amenoree, urmată de apariția sîngerărilor vaginale mici și moderate sau de hemoragia vaginală francă. Apare o durere unilaterală, colicativă sau constantă. Ruptura sau hemoragia profuză sînt semnalate de durerea difuză, ascuțită, lancinantă, apărută în abdomenul inferior și de sensibilitatea directă și la decompresiune bruscă a peretelui abdominal. Testele de sarcină sînt pozitive; ecografia demonstrează absența sarcinii intrauterine și vizualizează formațiunea anexială. Laparoscopia diagnostichează sarcina tubară sau detectează *hemoragia dintr-un chist de corp galben de sarcină*. Similar, și alte leziuni ovariene

chistice hemoragice (*chisturile foliculare, endometrioamele* şi *chistul luteal*) pot fi detectate prin laparoscopie.

Torsiunea anexială sau ovariană provoacă durere severă unilaterală, în abdomenul inferior, cu caracter progresiv, care se extinde rapid bilateral. Se constată prezenţa unei formaţiuni anexiale cu dezvoltare rapidă. Ecografia evidenţiază ecogenitatea omogenă a maselor anexiale; diagnosticul poate fi confirmat şi de laparoscopie sau de laparotomie.

☐ DESCRIEREA AFECŢIUNILOR ENUMERATE

1. COLITA ACUTĂ

Se manifestă prin durere spontană şi la palpare, surdă, localizată în abdomenul inferior, asociată cu febră şi diaree apoasă sau sanguinolentă. Durerea constantă şi sensibilitatea localizate în fosa iliacă dreaptă sînt asociate cu infecţiile determinate de *Salmonella* şi de *Yersinia enterocolitica*. Durerea colicativă, ascuţită, din abdomenul inferior, se poate suprapune unui disconfort surd, constant, sau poate fi unicul tip de durere prezent. Crampele apar spontan sau se asociază cu ingestia de alimente şi cu tenesmele rectale. Durerea este frecvent ameliorată temporar de defecaţie şi flatulenţă. O rectosigmoidită este semnalată de tenesme şi de eliminarea frecventă a unor scaune de volum mic. Scaunele sînt mucoase, striate cu sînge, sanguinolente sau apare chiar hematochezie. Sensibilitatea la palparea abdominală este mai pronunţată pe cadrul colonic, durerea la decompresiune bruscă fiind şi ea semnalată. Apărarea musculară este, de regulă, voluntară. Colorarea cu albastru de metilen a unei probe de materii fecale sau mucus indică prezenţa unui mare număr de neutrofile.

Boala inflamatorie acută a intestinului (rectocolita ulcerohemoragică) şi infecţiile specifice produse de *Campylobacter, Salmonella, Shigella, Clostridium difficile, E. coli* O 157:H7, *Vibrio parahaemolyticus* şi de *Yersinia enterocolitica* au un tablou clinic similar. Sigmoidoscopia vizualizează o mucoasă friabilă, cu granulaţii, depozite muco-purulente, ulceraţii, eritem şi, uneori cu pseudomembrane. Biopsiile rectale pot evidenţia abcese criptice, o lamina propria infiltrată cu polimorfonucleare şi, în anumite situaţii, pseudomembrane. Sigmoidoscopia efectuată în infecţiile cu *Yersinia* este, de regulă, normală, deoarece acest microorganism se localizează în cec şi în ileonul terminal. *C. difficile* produce o colită toxică, cu leziuni precoce papuloase, acoperite de pseudomembrane şi separate între ele prin zone de mucoasă normală. Cazurile mai severe se prezintă cu o mucoasă friabilă, cu ulceraţii, sîngerări şi necroză difuză.

Sigmoidoscopia la pacienţii cu colită amoebiană poate fi complet normală, dacă sînt interesate numai cecul şi colonul ascendent. Dacă există rectosigmoidită amoebiană, se vizualizează ulcere mici, perforate, cu margini curate, uşor reliefate şi slab delimitate, înconjurate de arii de mucoasă normală. Ulceraţiile sînt acoperite, de regulă, de un exsudat alb-gălbui. În cazurile severe de rectosigmoidită, poate exista o mucoasă ulcerată difuz, friabilă, care mimează colita ulceroasă sau pe cea bacteriană. Examenul microscopic al exsudatului sau biopsia efectuată din marginea unei ulceraţii identifică trofozoiţi. Chisturile şi trofozoiţii sînt prezenţi şi în scaun. Pentru a putea exclude amoebiaza, sînt necesare studii serologice. Diagnosticul de colită amoebiană este susţinut de existenţa în antecedentele a călătoriilor în zone endemice sau, la bărbaţii, a relaţiilor homosexuale. Evidenţierea *Entamoebei histolytica* la bărbaţii homosexuali poate conduce la un diagnostic eronat de dizenterie amoebiană, deoarece mulţi sînt purtători sănătoşi de amoebe şi episodului actual de dizenterie are, probabil, o altă etiologie.

Antibioterapia recentă sau curentă reprezintă o indicaţie pentru efectuarea coproculturilor şi a testelor de depistate a toxinei pentru *Clostridium difficile*. În boala inflamatorie a intestinului şi în colita ischemică apar leucocite în materiile fecale. Coproculturile sînt investigaţiile cele mai utile pentru identificarea germenilor patogeni specifici. Colitele ulceroase acute pot mima dizenteria bacilară sau amoebiană, dar, în această situaţie, scaunele nu conţin Entamoeba histolytica sau bacterii patogene. Infecţiile cu amoebe răspund la diiodohidroxiquină, la metronidazol şi la diloxanid furoat. *C. difficile* răspunde la întreruperea antibioterapiei şi la administrarea orală de vancomicină. Alţi germeni patogeni, cum ar fi campylobacteriile, răspund la eritromicină; shigelele reacţionează la cotrimoxazol şi ambii germeni sînt sensibili la norfloxacină. Colita salmonelotică nu se tratează în mod curent cu antibiotice, dar acestea pot fi utilizate în circumstanţe speciale; cloramfenicolul şi ampicilina sînt foarte eficiente. Boala inflamatorie nespecifică a intestinului răspunde la sulfasalazină şi la prednison.

2. PERFORAŢIA COLONULUI COMPLICATĂ CU PERITONITĂ

Perforaţia de colon secundară bolii inflamatorii a intestinului, diverticulitei, apendicitei, carcinomului apendicular, colitei ischemice sau megacolonului toxic determină o durere persistentă, localizată bilateral în abdomenul inferior, intensificată de trepidaţii, mers, tuse, strănut sau de palparea abdomenului. Pacienţii prezintă durere la palpare directă şi la decompresiune bruscă, localizată difuz în etajul abdominal inferior, apărare musculară involuntară, distensia abdomenului inferior şi silentium intestinal. La tuşeu rectal, se constată sensibilitate pelvină difuză. Intestinul este paralitic, deci apare întreruperea tranzitului pentru materii fecale şi gaze. Semnele abdominale sînt însoţite de febră şi frisoane. Radiologic, se constată pneumoperitoneu (pînă la 50% din cazurile de diverticulită), acest aspect avînd indicaţie pentru explorare chirurgicală. Leucocitoza şi/sau devierea la stînga a formulei leucocitare sînt, de regulă, prezente.

Diverticulita debutează cu durere în fosa iliacă stîngă, durere lombară, febră şi sensibilitate locală la palpare. Este posibilă perforaţia liberă a unui diverticul sau a unui abces pericolic.

Apendicita acută debutează printr-o durere colicativă epigastrică, care se mută, ulterior, în fosa iliacă dreaptă, fiind asociată cu durere la palpare directă şi la decompresiune bruscă şi cu apărarea musculară. Febra, greaţa şi vărsăturile sînt simptome de însoţire. Perforaţia liberă sau ruptura unui abces apendicular sînt complicaţii posibile.

Carcinomul apendicular este o afecţiune rară, dar adeseori perforează şi produce un abces sau o peritonită difuză. Diagnosticul preoperator, este, de cele mai multe ori, de apendicită acută.

Cancerul de colon poate perfora liber în cavitatea peritoneală sau perforaţia iniţială mică determină un abces care se va rupe secundar. Acest tip de peritonită acută este precedat, cu săptămîni sau luni, de constipaţie sau diaree progresivă, de crampe în abdomenul inferior, de scaune cu aspect modificat (în formă de panglică sau creion), de hematochezie şi de anemie.

Colita ischemică determină durere spontan şi la palpare în fosa iliacă stîngă şi diaree sanguinolentă, anterior perforaţiei. Irigografia arată aspecte de „amprentă digitală". Sigmoidoscopia poate vizualiza o mucoasă edematiată, cianotică, noduli submucoşi negri-albăstrui şi, uneori, ulceraţii cu sau fără pseudomembrane.

Boala Crohn a colonului determină pierdere în greutate, diaree, durere colicativă în etajul abdominal inferior şi rectoragii. Perforaţiile libere apar rareori.

Megacolonul toxic cauzat de boala inflamatorie intestinală, de colitele amoebiene, bacilare sau ischemice, poate perfora liber. În prezenţa pneumoperitoneului sau a semnelor de peritonită este obligatorie explorarea chirurgicală.

3. ULCERUL DUODENAL PERFORAT

Revărsarea sucului gastric, de-a lungul spaţiului parietocolic drept, dintr-un ulcer duodenal perforat, determină durere în fosa iliacă dreaptă şi semne de iritaţie peritoneală, care se pot extinde către hipogastru sau fosa iliacă stîngă. La tuşeul rectal se evidenţiază durere pelviană sau rectală. Examenul fizic evidenţiază tahicardie, durere la palpare directă şi la decompresiune bruscă în abdomenul inferior, bilateral şi apărare musculară involuntară. Matitatea hepatică dispare datorită timpanismului abdominal. Radiografia abdominală simplă vizualizează pneumoperitoneul. Aceşti pacienţii au un istoric îndelungat de durere epigastrică, surdă sau cu caracter de roadere, calmată de ingestia de alimente sau de antiacide, care apare zilnic, cu un anumit orar. În absenţa pneumoperitoneului, perforaţia este documentată prin tranzitul gastro-duodenal cu o substanţă de contrast hidrosolubilă (Gastrografin).

4. OCLUZIA DE COLON

Se manifestă prin episoade scurte (2-4 minute) de durere colicativă, apărută în abdomenul inferior, între episoadele dureroase existînd perioade acalmie de 10-20 de minute. Disconfortul abdominal este însoţit de zgomote intestinale de intensitate înaltă. Durerea poate debuta în fosa iliacă dreaptă, deplasîndu-se spre stînga odată cu fiecare episod colicativ. Apar rapid distensia abdominală şi oprirea tranzitului pentru materii fecale şi gaze. Datorită ocluziei distale a colonului, cecul se destinde pînă la peste 9-10 cm diametru, iar în fosa iliacă dreaptă se instalează o durere constantă, severă. Cecul poate perfora, producînd durere difuză şi semne de peritonită generalizată în etajul abdominal inferior.

A. Carcinomul sau diverticulita de colon. Ocluzia de colon este determinată cel mai frecvent de un carcinom distal obstructiv (în 70% din cazuri). Pacienţii au un istoric (de săptămîni sau luni), de constipaţie din ce în ce mai severă, de durere colicativă în abdomenul inferior, de scaune cu aspect de panglică sau de creion (scaunele cu aspect de panglică se asociază cu leziunile anorectale şi cu tulburările funcţionale) şi de rectoragii. Pot fi relatate crize anterioare de durere colicativă şi de distensie, localizate în abdomenul inferior. Diagnosticul necesită efectuarea irigografiei, pentru a se confirma obstrucţia, deoarece 35% din pacienţii cu tablou clinic de ocluzie nu prezintă lumen colonic obstruat. Identificarea segmentului intestinal anormal poate fi urmată de colonoscopie şi de biopsie. Un tablou clinic asemănător este determinat de diverticulita cu abcese pericolice sau intramurale şi/sau de fibroza peretelui colonic. Unele cazuri de boală Crohn determină de asemenea obstrucţie. Aceasta este rareori asociată cu leziunile stenotice cicatriceale produse de colita ischemică, deoarece cicatrizarea acesteia nu este severă.

B. Volvulusul cecal sau sigmoidian. Volvulusul de sigmoid determină durere difuză, spontan şi la palpare, distensie marcată în abdomenul inferior şi oprirea tranzitului pentru materii fecale şi gaze. Radiografiile abdominale simple vor evidenţia imaginea aerică a colonului cu aspect de „ţeavă de puşcă" sau de „cioc de pasăre", la nivelul ocluziei. La 30% din pacienţi, irigografia (cu semnul „ciocului de pasăre") sau tomografia computerizată (cu pliuri mucoase spiralate – semnul „vîrtejului") sînt necesare pentru a se demonstra existenţa unui volvulus. Decomprimarea printr-un tub rectal sau cu ajutorul colonoscopului realizează evacuarea masivă de gaze la trecerea tubului prin zona de ocluzie, confirmînd astfel diagnosticul de volvulus.

Volvulusul de cec determină apariţia bruscă a unei dureri uşoare, localizate în fosa iliacă dreaptă şi/sau în hipogastru, avînd un caracter colicativ sau de crampă. Imediat apare distensia abdomenului inferior, oprirea tranzitului pentru materii fecale şi gaze şi o durere constantă, localizată în abdomenul inferior. Examenul obiectiv pune în evidenţă sensibilitatea la palpare şi timpanismul în fosa iliacă dreaptă. Radiografia abdominală simplă arată cecul mult destins de volum, sub forma unei umbre reniforme, deplasate spre stînga, pînă în epigastru şi hipocondrul stîng.

Ansele destinse ale intestinului subțire sînt vizibile către dreapta, iar în cec se poate vedea un nivel hidroaeric unic. Colonul distal este lipsit de imagine aerică, dar, uneori, aceasta poate să apară. Irigografia confirmă diagnosticul. Colonoscopul poate fi utilizat pentru decomprimarea cecului, dar cele mai multe cazuri necesită intervenția chirurgicală. Încercările repetate de decomprimare a volvulusului cecal pot produce perforație.

C. Fecaloamele. Ocluzia poate fi provocată de compactarea materiilor fecale. Această situație se rezolvă prin îndepărtarea manuală a fecaloamelor și/sau prin irigații și clisme.

5. MEGACOLONUL TOXIC

A. Boala inflamatorie intestinală. Pacienții au stare toxică, cu febră înaltă, tahicardie, transpirații abundente, tremor și frisoane, astenie și confuzie. Prezintă distensie și durere difuză în abdomenul inferior; diaree și rectoragii sau constipație. La nivelul abdomenului inferior sau al întreg abdomenului, poate exista sensibilitate la palparea directă și timpanism. Zgomotele intestinale sînt reduse sau absente. Durerea la decompresiune bruscă și apărarea musculară abdominală sînt constatate în prezența sau în absența perforației libere. Hipersonoritatea sau timpanismul la percuție, prezente la nivelul matității hepatice, sugerează perforația liberă. Radiografia abdominală în decubit dorsal vizualizează un colon transvers mult dilatat, cu diametrul de peste 6 cm. Poziționarea pacientului în decubit ventral deplasează imaginea aerică din colonul transvers, spre colonul descendent. Ca semne de laborator, sînt frecvente: leucocitoza de peste 20.000 celule/mm^3, anemia, hipoalbuminemia, hiponatremia și hipopotasemia. Cînd colonul este mult destins, perforația poate apărea în orice moment, producînd semne difuze de peritonită în abdomenul inferior și durere generalizată în întregul abdomen. Detectarea pneumoperitoneului poate fi primul semn de perforație colonică. Există de obicei, în cazul colitei ulcerative, un istoric de dureri colicative în abdomenul inferior și de diaree sanguinolentă sau în cazul bolii Crohn, un istoric de durere în fosa iliacă dreaptă și de diaree apoasă.

B. Colita ischemică și colita infecțioasă. Rareori, megacolonul toxic poate complica o colită ischemică sau o colită infecțioasă, provocată de specii de *Campylobacter*, de *Entamoeba histolytica* sau de *Clostridium difficile*. Datele oferite de sigmoidoscopie nu sînt utile în diferențierea unei boli intestinale inflamatorii severe de una din infecțiile anterior enumerate. Detectarea amoebelor sau testele serologice care dovedesc amibiaza sau evidențierea unei infecții campylobateriene sau clostridiene oferă posibilitatea instituirii unei terapii mai specifice. Inițial, există un răspuns bun la reechilibrarea hidroelectrolitică, ca și la administrarea de antibiotice și prednisolon intravenos. Răspunsul terapeutic apare, de regulă, în decurs de 48 de ore. Persistența semnelor și simptomelor peste acest interval de timp crește riscul de perforație, impunînd hemicolectomia sau proctocolectomia și ileostomia. Amînarea intervenției chirurgicale pînă în momentul apariției perforației crește rata mortalității de la 10% la 50%. Megacolonul toxic se poate asocia unui episod inițial de boală inflamatorie intestinală. 10% din pacienții cu boală Crohn sau cu colită ulceroasă care necesită spitalizare, pot dezvolta această complicație. Relația dintre debutul megacolonului toxic și efectuarea irigoscopiei sau administrarea de anticolinergice, opiacee și de steroizi este controversată. Pînă la 80% din pacienții cu megacolon toxic necesită intervenție chirurgicală în cursul primei internări în spital.

Alte cîteva afecțiuni pot provoca o distensie marcată a colonului transvers și descendent, mimînd radiologic un megacolon toxic. Aceste afecțiuni includ ocluzia colonică distală datorată unui carcinom sau diverticulitei, ocluzia prin strangulare provocată de volvulusul cecal sau sigmoidian, ischemia colonică secundară obstrucției arterei mezenterice superioare, pancreatita acută și pseudoocluzia secundară anomaliilor de inervație a pereților intestinali. Pseudoocluzia este confirmată de irigografie (care nu vizualizează nici o obstrucție) și/sau de colonoscopie, care arată permeabilitatea lumenului intestinal și absența modificărilor inflamatorii ale mucoasei.

6. RUPTURA UNUI ANEVRISM AORTIC INFRARENAL

Ruptura anevrismului apare de obicei la pacienții de peste 50 de ani, marea majoritate avînd peste 70 de ani. Debutul este brutal cu durere foarte severă, localizată în etajul abdominal inferior, uni sau bilateral. Aceasta iradiază foarte rapid către aria lombosacrată și/sau în întregul abdomen. La mai puțin de 30% din pacienți apar transpirații abundente, astenie, sincopă și colaps; acestea reflectînd hipovolemia secundară hemoragiei intraperitoneale. Simptome mai rar întîlnite sînt: retenția de urină, hipotonia, parestezii și senzațiile de amorțeală în membrele inferioare, vărsăturile și durerile sciatice și testiculare. Examenul fizic evidențiază prezența unei formațiuni pulsatile, dureroase, localizată pe linia mediană în abdomenul inferior, indusă de anevrismul rupt asociat cu un hematom retroperitoneal. Se poate observa mai frecvent sub forma unei formațiuni difuz delimitate, datorită hemoragiei retroperitoneale asociate. La 75% din pacienții cu o astfel de formațiune pulsațiile sînt palpabile. Semnele clinice mult mai rar întîlnite sînt: marmorarea tegumentelor membrelor, echimozele din flancuri și echimozele perianale și scrotale. Diagnosticul trebuie pus pe datele clinice, iar pacientul trebuie supus de urgență intervenției chirurgicale pentru a se înlocui porțiunea anevrismală cu o proteză vasculară. Confirmarea semnelor obținute prin examenul clinic se obține la radiografiile abdominale (sensibilitate 56-89%) sau la ecografia efectuată la patul bolnavului. Odată cu instalarea rupturii, mortalitatea operatorie crește de la 5% la 50%.

7. AFECȚIUNILE GINECOLOGICE

A. Boala inflamatorie pelvină. Se manifestă prin apariția durerii acute bilaterale localizate în fosa iliacă și hipogastru, asociată, uneori, cu o durere lombară. Durerea este constantă și surdă, este intensificată de mers, de urcatul și coborîtul scărilor și de actul sexual (dispareunie profundă). Secreția vaginală abundentă apare în 30-40% din cazuri, fiind, de regulă, purulentă. Febra și frisoanele sînt semne inconstante (în 60% din cazuri sînt absente). Alte simptome sînt disuria și sîngerările vaginale. Este prezentă sensibilitatea bilaterală la palparea anexelor și a abdomenului inferior și o durere severă la mobilizarea colului. Dacă se palpează o formațiune anexială unilateral sau bilateral, poate fi suspectat un abces tuboovarian, a cărui prezență se confirmă prin ecografie sau laparoscopie. Salpingita se asociază frecvent cu durere la decompresiune bruscă și cu apărare musculară, difuză, în întreg abdomenul inferior, mimînd un abdomen acut. Laparoscopia confirmă diagnosticul de salpingită acută, evitînd efectuarea unei inutile laparotomii. Ruptura abcesului tuboovarian este semnalată de apariția unei dureri ascuțite, intense în abdomenul inferior, de febră și frisoane, precum și de generalizarea semnelor de peritonită. Apar, eventual, hipotensiunea și șocul septic. În majoritatea cazurilor de boală inflamatorie pelvină, există leucocitoză și/sau deviere la stînga a formulei leucocitare și creșterea VSH-ului. Cazurile ușoare de boală inflamatorie pelvină, manifestate doar printr-o ușoară durere spontană și la palpare în abdomenul inferior, fără toxicitate sistemică, răspund la administrarea intramusculară de ceftriaxonă și la administrarea orală de doxiciclină. Alte cazuri necesită spitalizare și administrare intravenoasă de antibiotice. Dacă tratamentul abcesului tuboovarian eșuează sau dacă acesta se rupe, este necesar drenajul chirurgical și/sau salpingectomia sau histerectomia și salpingo-ovarectomia bilaterală. Cauzele frecvente de salpingită acută sînt determinate de *Neisseria gonorrhoeae* și de *Chlamydia trachomatis*. Dacă se efectuează culturi din exsudatul tubar, se pot evidenția bacterii anaerobe și anaerobe gram negative și coci gram pozitivi. Se crede că microorganismele transmise pe cale sexuală, produc inițial o leziune mucoasă, care facilitează suprainfecția trompelor uterine cu cei doi germeni amintiți anterior.

În culturile realizate din puroiul tubar, prelevat prin laparoscopie cresc *N. gonorrhoeae* în doar 1-3% din cazuri și *C. trachomatis*, doar în 10-12% din cazuri.

B. Hemoragiile intraperitoneale. Se manifestă prin debutul brusc al unei dureri spontan și la palpare, inițial unilateral, apoi difuz în tot abdomenul inferior. Apare rapid durere la decompresiune bruscă, și apărare musculară, localizate difuz în abdomenul inferior. Durerea poate fi resimțită în unul sau în ambii umeri. Hemoragia intraperitoneală din abdomenul inferior poate proveni de la o sarcină tubară, de la un chist ovarian hemoragic sau de la o leziune chistică provocată de endometrioză.

1. Sarcina tubară. Sarcina tubară debutează prin amenoree (60% din cazuri), urmată de sîngerări vaginale mici și moderate sau de adevărate hemoragii vaginale. Pacienta prezintă istoric de durere constantă sau colicativă, localizată unilateral în etajul abdominal inferior, care a debutat la cîteva săptămîni după menoragie. Apariția bruscă a unei dureri mai difuze, în abdomenul inferior și a semnelor de peritonită generalizată semnalează hemoragia sau ruptura la nivelul trompelor uterine. Testele urinare și serice de sarcină sînt pozitive, iar ecografia sau laparoscopia identifică prezența formațiunii tubare. Explorarea chirurgicală este obligatorie la sarcinile tubare cu hemoragie, pentru a prevenii exsanguinarea. În 5% din cazuri, debutul sarcinii tubare se face printr-o hemoragie masivă cu hipotensiune.

2. Chistul de corp galben din sarcină. Un chist de corp galben poate sîngera în peritoneu, simulînd o hemoragie datorită unei sarcini ectopice, mai ales că testele de sarcină sînt pozitive, iar durerea difuză, spontană și la palpare din abdomenul inferior este însoțită de semne de iritație peritoneală difuze. Ecografia poate evidenția sarcina intrauterină, dar și chistul de corp galben. Laparoscopia va evidenția chistul ca sursă a hemoragiei și va demonstra absența sarcinii ectopice. Această afecțiune care mimează sarcina ectopică trebuie abordată doar printr-o supraveghere atentă, fără a se interveni chirurgical.

3. Chistul de corp galben. Chistul de corp luteal, la o pacientă fără sarcină, se poate rupe sau sîngera. Un astfel de chist determină o scurtă perioadă de amenoree sau absența menstruației pe parcursul unui ciclu, care este urmată de sîngerări vaginale mici sau moderate. Testele de sarcină sînt negative; diagnosticul este confirmat prin laparoscopie.

4. Chistul folicular. Durerea datorată hemoragiei dintr-un chist folicular apare la mijlocul ciclului (mittelschmerz) și debutează brutal, cu durere unilaterală sau difuz localizată, în abdomenul inferior sau cu semne de peritonită uni sau bilateral. Diagnosticul este confirmat de laparoscopie.

5. Endometrioza. Sîngerarea dintr-un chist endometrial situat pe suprafața seroasă a organelor genitale poate produce semne clinice identice cu cele observate în hemoragiile datorate altor afecțiuni genitale. Există frecvent antecedente de dismenoree secundară severă, de dispareunie profundă și de infertilitate (aproximativ 40% din cazuri).

C. Torsiunea ovariană sau anexială. Debutează progresiv printr-o durere surdă, unilaterală, localizată în etajul abdominal inferior, care devine progresiv severă, în decurs de cîteva ore. Există sensibilitate la palparea abdomenului inferior și a anexelor, de partea afectată. La

scurt timp de la debut se poate palpa o formațiune dureroasă. Pe măsură ce afecțiunea evoluează, durerea și sensibilitatea depășesc linia mediană. Ecografia detectează un ovar hipertrofiat, sub forma unei formațiuni omogen hipoecogenă, în raport cu structurile adiacente. Torsiunea anexială determină apariția unei formațiuni complexe la ecografie. Laparoscopia va confirma diagnosticul. Intervenția chirurgicală se impune, pentru a salva ovarul sau pentru a-l rezeca, dacă este necrozat. Astfel de ovare conțin frecvent un chist mare sau o tumoră; prezența unei tumori ovariene impune histerectomia și salpingo-ovarectomia bilaterală.

CAPITOLUL

26 DUREREA ACUTĂ BILATERALĂ LA NIVELUL FLANCULUI ŞI UNGHIULUI COSTOVERTEBRAL

☐ LISTA DIAGNOSTICELOR POSIBILE

1. Durerea de origine renală
   - A. Pielonefrita acută
   - B. Abcesele corticale renale
   - C. Glomerulonefrita acută
     1. Glomerulonefrita acută poststreptococică
     2. Glomerulonefrita acută postinfecţioasă
     3. Nefropatia cu IgA (boala Berger)
     4. Sindromul nefrotic idiopatic
        - a. Glomerulonefrita mezangială proliferativă
        - b. Tromboza bilaterală de vene renale
     5. Glomerulonefrita rapid progresivă (GnRP)
        - a. GnRP idiopatică
        - b. GnRP cu anticorpi anti-membrană bazală glomerulară (MBG)
        - c. GnRP cu complexe imune
        - d. GnRP asociată vasculitelor
   - D. Nefrita interstiţială acută datorată medicamentelor – nefropatia prin hipersensibilizare
   - E. Sindromul lombalgie-hematurie
   - F. Infarctul renal bilateral
     1. Embolic
     2. Trombotic
2. Durerea miofascială
3. Pleuritele
   - A. Pneumonia bacteriană bilaterală
   - B. Embolia pulmonară recurentă
   - C. Pleurita bilaterală secundară lupusului eritematos sistemic
   - D. Lupusul indus de medicamente
4. Osteomielita vertebrală cu interesare radiculară

☐ REZUMAT

Pielonefrita acută determină o durere surdă bilaterală, localizată în flancuri şi sensibilitate la palpare în regiunile costovertebrale. Febra, frisoanele sau frisonetele, vărsăturile şi simptomele de iritaţie vezicală însoţesc frecvent durerea. Urina conţine leucocite izolate, grupate sau sub formă de cilindri leucocitari şi foarte multe bacterii. Antibioterapia intravenoasă duce la rezoluţia promptă a simptomatologiei.

Abcesele corticale renale bilaterale provoacă durere în flanc, frisoane, febră şi leucocitoză. De obicei, există un istoric recent de infecţii osoase, cutanate sau localizate la nivel valvular, dar acestea pot fi absente. Sedimentul urinar şi urocultura sînt de regulă negative, un mic procent din pacienţi pot prezenta însă unele modificări. Diagnosticul este stabilit prin tomografia computerizată cu substanţă de contrast.

Glomerulonefrita acută determină, într-un număr mic de cazuri, durere bilaterală în flanc, sensibilitate la palpare în unghiurile costovertebrale, febră şi hematurie microscopică sau macroscopică. Sedimentul urinar este caracteristic sindromului nefritic (hematii deformate, cilindrii hematici şi pigmentari, leucocite) şi proteinuria este mai mică de 3 g/zi. Acest sindrom urmează unei infecţii cutanate sau faringiene de etiologie *streptococică*, diagnosticul stabilindu-se prin detectarea tulpinilor streptococice nefrogenice în culturi şi/sau prin evidenţierea unui răspuns mediat de anticorpi la exoenzimele streptococice, asociat frecvent cu un nivel seric redus al C3. Un tablou clinic identic se întîlneşte şi în *alte infecţii de etiologie bacteriană sau virală* (endocardită, infecţii de şunt, procese septice intraabdominale sau intratoracice). *Boala Berger* debutează prin mialgii şi hematurie microscopică sau macroscopică. Examenul de urină evidenţiază un sediment de tip nefritic, iar pe biopsia renală se vizualizează depozitele de IgA în mezangiu. Unii pacienţi cu boală Berger pot dezvolta o proteinurie masivă (sindrom nefrotic) şi o durere surdă, persistentă, în flanc. Pacienţii cu *sindrom nefrotic idiopatic* au, rareori, durere în flanc, dar proteinuria ≥3,5 g/1,73 m^2/zi şi edemele generalizate sînt frecvent prezente. Pînă la 10% din bolnavii cu sindrom nefrotic idiopatic au, la biopsia renală, glomerulonefrită proliferativă mezangială. Acest diagnostic este sugerat de un sediment urinar caracteristic sindromului nefritic. Debutul brusc al durerii severe spontane şi la palpare, bilaterală, în flancuri, al febrei şi al hematuriei, la un pacient cu sindrom nefrotic, sugerează posibilitatea apariţiei unei *tromboze bilaterale de vene renale*. Aceasta poate determina şi un varicocel acut stîng, oligurie, un desen venos anormal al peretelui abdominal anterior. (dacă vena cavă inferioară a fost şi ea obliterată) şi semne clinice de tromboembolism pulmonar. Diagnosticul poate fi confirmat printr-o tomografie computerizată, prin RMN sau printr-o venografie renală selectivă.

Glomerulonefrita rapid progresivă (GnRP) conduce la instalarea rapidă a insuficienţei renale. Etiologia afecţiunii este variată, incluzînd *GnRP idiopatică, GnRP cu anticorpi anti-membrană bazală, cu complexe imune* sau *asociată vasculitelor sistemice*. Diagnosticul trebuie suspectat în cazul unei nefrite acute cu un nivel crescut al creatininei serice şi cu oligurie. Diagnosticul de certitudine se pune numai pe biopsia renală, dacă în 50% sau mai mult din glomerulii renali conţinuţi în materialul biopsiat, sînt prezente semilune celulare glomerulare.

Nefrita acută interstiţială poate fi asociată cu o durere spontană şi la palpare, bilaterală, localizată în flancuri, febră, eozinofilie, erupţie eritematoasă pe torace, eozinofilurie, creatininemie crescută şi un răspuns prompt la întreruperea administrării medicamentului, care a determinat afecţiunea. Printre medicamentele care produc această afecţiune amintim antibioticele, diureticele, allopurinolul şi antihipertensivele. *Sindromul lombalgie-hematurie* apare la pacientele care consumă anticoncepţionale orale, simptomele dispărînd imediat după ce se întrerupe această metodă de contracepţie. *Infarctul renal bilateral* este provocat de *embolia* sau de *tromboza* ambelor artere renale sau a aortei descendente. Durerea lombară bilaterală debutează brusc, fie succesiv, fie simultan, fiind însoţită de hematurie microscopică sau macroscopică. Diagnosticul este confirmat de tomografia computerizată cu substanţă de contrast sau de angiografia renală. Simptomatologia răspunde prompt la terapia trombolitică, în caz contrar fiind necesară intervenţia chirurgicală pentru a se prezerva funcţia renală. *Durerea miofascială* este exacerbată de anumite mişcări ale corpului. Durerea poate interesa regiunea toracolombară, bilateral şi flancurile. Radiografiile renale, pulmonare şi examenul de urină nu prezintă modificări patologice. Simptomatologia se ameliorează la administrarea de analgezice, la anestezia locală în punctele trigger şi la evitarea activităţilor fizice care solicită musculatura implicată. *Reacţiile pleurale* bilaterale, la bazele pulmonilor provoacă un disconfort ascuţit, junghiular, localizat în toracele inferior şi în flancuri şi exacerbat de tuse, respiraţie şi mobilizare. Semnele sindromului de condensare, frecăturile pleurale, febra şi tusea sînt caracteristice pacienţilor cu *pneumonie bacteriană bilaterală*, care răspunde prompt la

TABELUL INCIDENŢEI BOLILOR

INCIDENŢA LA 100.000 (APROXIMATIVĂ)

Frecvente (>100)
Pielonefrita acută
Durerea miofascială

Relativ frecvente (>5-100)
Glomerulonefrita poststreptococică
Nefropatia cu IgA
Sindromul nefrotic idiopatic
Sindromul lombalgie-hematurie

Rare (>0-5)
Abcesele corticale renale bilaterale
Glomerulonefrita postinfecţioasă
Sindromul nefrotic idiopatic cu glomerulonefrită proliferativă mezangială
Tromboza bilaterală a venelor renale
Glomerulonefrita rapid progresivă
Nefrita interstiţială acută indusă de medicamente
Infarctul bilateral renal
Pleurodinia din:
- Pneumonia bacteriană bilaterală
- Infarctul pulmonar
- Pleurita lupică
- Pleurita din lupusul indus medicamentos

Osteomielita vertebrală cu durere radiculară iradiată în flanc

administrarea intravenoasă de antibiotice. Dispneea, hemoptizia şi febra asociate cu durerea pleurală şi cu revărsatul pleural sînt datorate *emboliilor pulmonare multiple*. Diagnosticul se stabileşte pe baza scintigrafiei pulmonare, a angiografiei pulmonare sau a imaginilor Doppler color ale fluxurilor venoase femurale. Se constată ameliorarea simptomelor după iniţierea terapiei anticoagulante. *Pleurezia bilaterală asociată cu lupusul eritematos sistemic* apare, de regulă, alături de alte semne şi simptome caracteristice bolii de bază şi răspunde la administrarea de prednison. Unele medicamente, cum ar fi hidralazina sau procainamida, provoacă *sindromul lupic indus medicamentos*, cu febră, pleurită bilaterală şi, uneori, cu pericardită, care se vindecă în momentul în care se întrerupe administrarea substanţei incriminate. *Osteomielita vertebrală* determină durere la nivelul coloanei vertebrale şi în flanc, asociate sau nu cu febră. Radiografia coloanei vertebrale, scintigrafia sau RMN stabilesc diagnosticul. Pacienţii răspund favorabil la antibioterapia parenterală după 5-7 zile.

☐ DESCRIEREA AFECŢIUNILOR ENUMERATE

1. DUREREA DE ORIGINE RENALĂ

A. Pielonefrita acută. Durerea apare iniţial într-o lombă şi iradiază, în scurt timp, în cealaltă sau debutează simultan în ambele lombe. Durerea este surdă, persistentă şi exacerbată de mobilizarea corpului sau de trepidaţii. De obicei, mai sînt prezente: febra de 39,5° C sau mai mare, frisoanele şi frisonetele, anorexia, greaţa, vărsăturile şi starea generală alterată. Pot exista cazuri fără febră şi simptome digestive. Simptomele de iritaţie vezicală preced cu 1-7 zile debutul durerii în flanc sau apar ulterior acesteia. La anumiţi pacienţi, aceste acuze pot lipsi. Contractura şi sensibilitatea la palparea muşchilor paravertebrali pot fi severe şi se pot extinde pînă în regiunea cervicală, provocînd cefalee, durere cervicală şi toracică superioară şi redoare, semne clinice care mimează meningita bacteriană. Există şi sensibilitate la palparea regiunii costovertebrale, bilateral şi în etajul abdominal superior. Urina este tulbure şi conţine leucocite izolate, grupate sau sub formă de cilindri, eritrocite şi bacterii. Uroculturile sînt pozitive pentru bacterii gram-negative (10^5 unităţi formatoare de colonii=UFC/ml) sau pentru enterococi (10^4 UFC/ml). În 25% din cazuri hemoculturile sînt pozitive. Cele mai multe cazuri de pielonefrită acută care apar în absenţa unor manevre instrumentale sau chirurgicale pe căile urinare sînt determinate de *Escherichia coli* (30-40% din aceste tulpini fiind rezistente la antibiotice), restul cazurilor fiind provocate de *Klebsiella* sau *Proteus*.

Infecţiile cu *Proteus, Klebsiella, Enterobacter, Pseudomonas, enterococi* sau cu *stafilococi* se întîlnesc mai frecvent la pacienţii care au fost supuşi unor investigaţii invazive la nivelul căilor urinare.

Pielonefrita acută răspunde la tratamentul antibiotic intravenos, în decurs de 24-48 de ore de la iniţierea acestuia. Dacă ameliorarea nu apare în 72 de ore, trebuie suspectată apariţia unei complicaţii sau existenţa unei afecţiuni de fond. Cele mai frecvente complicaţii sînt pionefroza secundară obstrucţiei ureterale printr-un calcul, abcesul corticomedular renal şi abcesul perinefretic.

Urografia intravenoasă este normală în 70% din cazurile de pielonefrită acută. Opacifierea caliceală întîrziată sau redusă, dilatarea sistemului colector şi mărirea conturului renal sînt semnele cel mai des constatate în pielonefrita acută. Febra care persistă mai mult de 72 de ore, la un pacient tratat pentru pielonefrită a fost asociată cu semne urografice de obstrucţie prin calculi, de chist infectat, de abces sau de pielonefrită xantogranulomatoasă. În pielonefrita acută, ecografia este normală sau evidenţiază o hipertrofie renală, pierderea ecourilor parenchimatoase sau un indice cortico-medular modificat. În plus, la ecografie se poate evidenţia prezenţa uni abces renal sau perinefretic. Tomografia computerizată cu substanţă de contrast este, de regulă normală. Anomaliile nefrografice sînt, în general, prezente. Nefrita focală bacteriană acută (NFBA) produce defecte parenchimatoase hipodense, poligonale, striate, extinse de la cortex către hil. Tomografia computerizată este mai sensibilă decît ecografia pentru diagnosticarea infecţiilor parenchimatoase neabcedate. NFBA poate fi mimată, pe o tomografie computerizată, de un carcinom, de un proces inflamator cronic sau de un infarct renal. Examenul CT tardiv cu substanţă de contrast (întîrziat), demonstrînd funcţionarea parenchimului renal, exclud abcesele şi neoplaziile. Scintigrafia cu leucocite marcate cu indiu 111 identifică formaţiunea renală vizibilă pe tomografia computerizată, ca avînd o origine inflamatorie.

Ecografia poate fi folosită în urmărirea modului de rezoluţie a formaţiunilor renale cu etiologie inflamatorie. Această metodă de monitorizare previne omisiunea diagnosticării neoplaziilor rare care pot mima NFBA. Investigaţiile imagistice sînt utile şi pentru identificarea malformaţiilor, care reprezintă factori de risc pentru pielonefrite, cum ar fi bazinetele bifide, rinichiul spongios medular, boala polichistică, calculii neobstructivi şi stenozele ureterale. La bărbaţii care prezintă un puseu unic de pielonefrită acută, este necesar să se realizeze o evaluare completă urologică, inclusiv acele investigaţii care pot diagnostica o prostatită cronică. Femeile cu cistită sau cu pielonefrită necomplicate răspund prompt la tratamentul antibiotic, iar recidiva apare foarte rar. În absenţa răspunsului terapeutic sau în prezenţa recidivelor precoce, este necesară o evaluare urologică.

B. Abcesele corticale renale. În 3% din cazuri, sînt implicaţi ambii rinichi. Durerea bilaterală din flanc sau lombară debutează simultan sau succesiv. Este asociată cu febră înaltă, frisoane, frisonete, transpiraţii profuze şi stare generală alterată. Pacienţii prezintă sensibilitate la palpare, în unghiurile costovertebrale, bilateral şi, uneori, în etajul

abdominal superior, ca şi contractura muşchilor paravertebrali din regiunea toracolombară. Se poate constata existenţa unor tumefacţii situate în flanc, uni sau bilateral. Examenul clinic al aparatului respirator relevă matitate bazală, datorată ascensionării diafragmului sau semne de sindrom lichidian pleural, cu diminuarea murmurului vezicular şi apariţia ralurilor la nivelul lobilor posteroinferiori. În 95% din cazuri există leucocitoză cu deviere la stînga a formulei leucocitare, iar urina este, de regulă, normală, cu toate că, în caz de deschidere a abceselor în medulara renală sau în calice, poate fi constatată leucocituria, hematuria şi proteinuria. Abcesele corticale renale apar prin diseminarea hematologică a stafilococilor (în 90% din cazuri) de la un focar infecţios osos, cutanat sau valvular. Factorii de risc esenţiali pentru abcesele renale sînt reprezentaţi de traumatismele ariilor renale, de insuficienţa renală tratată prin hemodializă şi de diabetul zaharat. În aproximativ o treime din cazuri, infecţia primară poate trece neobservată. Timpul scurs între episodul infecţios iniţial şi apariţia febrei şi a durerii din flanc variază de la cîteva zile, la cîteva luni (în medie, 7 săptămîni). Urografia intravenoasă poate arăta prezenţa unor formaţiuni intraparenchimatoase renale bilaterale, cu deformări caliceale, dar fără deplasarea rinichilor. Ecografia evidenţiază existenţa unor formaţiuni parenchimatoase cu pereţi groşi şi cu conţinut lichidian. Un abces renal în faza precoce are o imagine ecografică asemănătoare unui neoplasm, dacă este ecodens. Tomografia computerizată cu substanţă de contrast diagnostichează abcesul, diferenţiindu-l de un neoplasm. Prezenţa febrei şi a frisoanelor, ca şi a formaţiunilor renale bilaterale fac diagnosticul de carcinom renal puţin probabil. Tratamentul implică administrarea intravenoasă de antibiotice. Aspiraţia percutană, sub ghidaj tomografic sau drenajul chirurgical deschis al abceselor sînt indicate dacă în 2-3 zile nu apare răspuns la antibioterapie.

C. Glomerulonefrita acută. Durerea în ambele flancuri apare în faza de debut a pielonefritei acute. Pacientul prezintă hematurie macroscopică, urina fiind, de regulă, negricioasă sau brună (cafenie). Astenia, starea generală alterată, anorexia, greaţa şi vărsăturile însoţesc frecvent tulburările urinare. Doar un număr mic de pacienţi acuză prezenţa unui disconfort în flanc; sensibilitatea la palparea unghiurilor paravertebrale poate fi prezentă şi în absenţa durerii.

În sedimentul urinar apar hematii dismorfice (microscopic, peste 80% din hematii au forma şi dimensiunile modificate, probabil datorită pasajului prin pereţii capilarelor glomerulare alterate), cilindri eritrocitari, cilindri pigmentari şi, uneori, cilindri hialini sau granulari. Proteinuria este de ordinul a 3-5 g/zi. Leucocitele şi cilindrii leucocitari reflectă gradul de inflamaţie renală.

În timpul primei săptămîni de boală, se pot dezvolta hipertensiunea, edemele faciale şi periferice, ortopneea şi dispneea. Creatinina serică are valori crescute, cu sau fără oligurie.

1. Glomerulonefrita acută post-streptococică (GnPS). Debutul bolii are loc la 6-10 zile de la un episod de faringită streptococică acută sau la 10-14 zile de la un episod de piodermită. Ambele tipuri de infecţii sînt determinate de serotipuri nefritigene streptococice. Poate să apară un sindrom nefritic tipic, aşa cum a fost descris mai sus, sau sînt prezente doar cîteva simptome. În anumite situaţii, nu este prezent nici unul din elementele caracteristice sindromului nefritic. Raportul episoadelor asimptomatice faţă de cele simptomatice este de 3/1. Stabilirea diagnosticului depinde de izolarea serotipului nefritigen de streptococ din faringe sau din leziunile cutanate şi/sau din demonstrarea unei creşteri semnificative a cantităţii de anticorpi faţă de una sau mai multe exoenzime streptococice (de exemplu, antistreptolizina O = ASLO, antistreptokinaza = ASK, antideoxiribonucleaza B, antihialuronidaza = AH sau antinicotinil adenin dinucleotidaza = ANAdaza). Sensibilitatea testelor pentru diferiţi anticorpi (testul Streptozime) este mai mare de 90%, dacă sînt testate mai multe probe de sînge. În această situaţie patologică, scade nivelul seric al C3, în timp ce nivelul C4 este puţin sau deloc scăzut. Pot fi pozitive testele care evidenţiază prezenţa în ser a crioglobulinelor, complexelor imune sau a moleculelor de fibrinogen cu greutate mare. Proteinuria este neselectivă, iar urina conţine concentraţii mari de C3 şi de produşi de degradare a fibrinogenului. Examenul ecografic sau CT evidenţiază hipertrofia renală. Biopsia relevă prezenţa glomerulonefritei proliferative endocapilare, uneori şi cu infiltrare leucocitară. Testele de imunofluorescenţă arată existenţa depozitelor de C3, de properdină şi de IgG în ansele capilare glomerulare şi în regiunile mezangiale. Episoadele sporadice de GnPS, la adult, pot conduce la instalarea insuficienţei renale cronice în aproximativ 50% din cazuri. Durerea lombară şi în flanc este inconstantă, în acest tip de glomerulonefrită. Dacă este prezentă, tinde să se remită spontan în decursul primei săptămîni de boală.

Terapia suportivă, constînd în repaus la pat, restricţie sodată, administrare de diuretice de ansă şi de antihipertensive ameliorează sau previne encefalopatia sau congestia pulmonară. Poate fi necesară dializa. Dacă este dovedită infecţia streptococică, ea trebuie tratată cu penicilină sau cu eritromicină.

2. Glomerulonefrita acută postinfecţioasă. Infecţiile produse de virusuri, diferite bacterii şi de paraziţi se complică, rareori, cu nefrite acute, care au acelaşi tablou clinic ca şi GnPS. Incidenţa acestor cazuri este foarte mică, comparativ cu cea datorată infecţiilor streptococice. Pot fi urmate de glomerulonefrite acute infecţiile cu: virusul gripal, adenovirus, virusul hepatitei B, virusul Epstein-Barr, virusul urlian, HIV, agentul febrei denga, virusul rujeolic, virusul varicelo-zosterian, echovirusuri, virusuri Coxsackie şi *Mycoplasma*

pneumoniae. Infecţiile cu *Staphilococcus epidermidis* la pacienţii cu şunturi ventriculo-jugulare sau ventriculo-atriale, izolarea de *Staphylococcus aureus* sau de *Streptococcus viridans* la pacienţii cu endocardite şi infecţiile intraabdominale cu germeni gram-negativi pot fi de asemenea asociate cu glomerulonefrita acută postinfecţioasă. Au fost comunicate puţine cazuri de glomerulonefrită secundară febrei tifoide, sifilisului secundar şi septicemiilor. Toxoplasmoza şi malaria pot provoca şi ele glomerulonefrite. Nefrita asociată cu procesele septice intraabdominale, cu endocardita şi cu infecţiile de şunt se rezolvă după tratamentul antibiotic adresat infecţiei primare.

3. Nefropatia cu IgA (boala BERGER). Apar dureri lombare bilaterale, surde şi hematurie macroscopică. Afecţiunea de faţă este mai frecventă la bărbaţi (sex ratio bărbaţi/femei = 3/1), mai ales în decadele doi şi patru de viaţă. Urina conţine eritrocite dismorfice, cilindrii eritrocitari şi pigmentari, proteine (pînă la 2g/zi) şi, uneori, leucocite. Într-un mic număr de cazuri, este posibilă apariţia hipertensiunii şi a insuficienţei renale, dar insuficienţa renală acută este extrem de rară. Hematuria şi durerea în flanc apar simultan sau la interval de 48 de ore de la instalarea unei afecţiuni de căi respiratorii superioare (50% din cazuri), a unei afecţiuni ce mimează gripa (15% din cazuri) sau a unei gastroenterite (10% din cazuri). Pacienţii care prezintă hipertensiune sau proteinurie de rangul unui sindrom nefrotic au un risc mai mare de a dezvolta insuficienţă renală cronică. Diagnosticul necesită efectuarea unei biopsii renale, care va confirma glomerulonefrita focală cu depozite mezangiale de IgA şi, într-o proporţie mai mică, de IgG, C3 şi de properdină. Pînă la 50% din pacienţi ajung în stadiul uremic în decurs de 5 ani de la debutul primelor simptome de boală. Nu există un tratament eficient.

O formă similară de nefrită apare în purpura Henoch-Schönlein, asociată cu erupţie maculo-papuloasă pe fond eritematos la nivelul membrelor inferioare şi/sau cu purpură palpabilă şi, în anumite cazuri, cu tumefacţii şi dureri articulare sau cu dureri abdominale.

4. Sindromul nefrotic idiopatic. Există o proteinurie severă (3,5g/1,73 m^2/zi) însoţită frecvent de hipoalbuminemie şi de edeme generalizate. Hiperlipemia (creşterea valorilor LDL şi ale colesterolului plasmatic) se datorează stimulării sintezei hepatice de lipoproteine de către presiunea osmotică mică a plasmei.

A. GLOMERULONEFRITA MEZANGIALĂ PROLIFERATIVĂ. Pînă la 10% din adulţii cu sindrom nefrotic idiopatic prezintă, la biopsie, o glomerulonefrită proliferativă mezangială. Pot să apară dureri surde, persistente, localizate în ambele flancuri, însoţite de hematurie microscopică. Urina poate avea elemente caracteristice sindromului nefritic (cilindri eritrocitari, cilindrii pigmentari, eritrocite dismorfice, leucocite şi cilindri leucocitari) şi elemente caracteristice sindromului nefrotic (corpi şi cilindri lipidici, corpi lipidici ovalari şi proteine). Această combinaţie a fost denumită „sediment urinar telescopat". Biopsia renală indică creşterea celularităţii capilarelor observate prin examen microscopic. Studiile de imunofluorescenţă identifică diferite tipuri de depozite mezangiale. Unii pacienţi au depozite mezangiale de IgA, C3 şi antigenele reactive ale fibrinei (în boala Berger), pe cînd alţii au depozite granulare de IgM, de C3, depozite dispersate de IgG sau nu au nici un fel de depozite. Glomerulonefrita proliferativă mezangială poate să apară în cadrul glomerulonefritei post-infecţioase, al nefritelor ereditare, al purpurei Henoch-Schönlein, al lupusului eritematos sistemic şi al unor forme de vasculită. Durerea bilaterală în flanc poate însoţi orice formă de sindrom nefrotic idiopatic, dar este mai frecventă la pacienţii cu dovezi imunopatologice de boală Berger. Răspunsul la tratamentul cu corticosteroizi este un factor de prognostic favorabil. Lipsa de răspuns poate prognoza un risc mare de evoluţie către insuficienţă renală. Acest lucru este cu atît mai probabil cu cît există o modificare semnificativă de glomeruloscleroză focală evidenţiată prin biopsie renală.

B. TROMBOZA BILATERALĂ DE VENE RENALE. Pacienţii cu sindrom nefrotic pot dezvolta brusc o durere severă, persistentă, localizată în flanc bilateral, hematurie macroscopică, varicocel stîng şi, uneori, embolii sau infarcte pulmonare. Pot urma oliguria şi insuficienţa renală progresivă. Există sensibilitate bilaterală în unghiurile costovertebrale, febră şi circulaţie venoasă colaterală la nivelul peretelui abdominal, dacă şi vena cavă a fost obstruată. Diagnosticul este stabilit de venografia selectivă, de tomografia computerizată abdominală şi de RMN. Tratamentul cu factor activator al plasminogenului tisular, urmat de administrarea de heparină, poate rezolva toate simptomele şi restabili patenţa venelor renale.

5. Glomerulonefrita rapid progresivă (GnRP)

A. GnRP IDIOPATICĂ. Acest sindrom apare la adulţii vîrstnici (vîrsta medie este de 58 de ani), cu o uşoară predominenţă la bărbaţi. Prodromul este similar unei gripe, cu artralgii, mialgii, febră şi durere surdă bilaterală în flanc şi abdominală. Uneori, pot să apară opacităţi alveolare pulmonare tranzitorii şi hemoptizie. Ulterior, se dezvoltă un sindrom nefrotic, cu hematurie macroscopică sau microscopică, cu proteinurie şi cu creşterea rapidă a nivelului creatininei plasmatice. Oliguria este prezentă de la debut în 50% din cazuri. Biopsia

renală arată că peste 50% din glomeruli au semilune celulare proeminente. Studiile de imunofluorescenţă indică absenţa depozitelor glomerulare de anticorpi, de tip linear sau granular. Nu există anticorpi anti-membrană bazală în ser şi nu există semne clinice sau paraclinice care să indice prezenţa unei afecţiuni sistemice. Pulsterapia steroidică şi plasmafereza pot opri deteriorarea funcţiei renale în maximum 75% din cazurile tratate în fazele precoce, dar prezervarea funcţiei renale pe termen lung nu este asigurată.

B. GnRP MEDIATĂ DE ANTICORPI ANTI-MEMBRANĂ BAZALĂ GLOMERULARĂ (MBG). Această afecţiune debutează cu simptome de tip pulmonar, cum ar fi hemoptizia sau dispneea, asociate sau nu cu apariţia unor opacităţi alveolare sistematizate (sindromul Goodpasture). În scurt timp se instalează nefrita acută, însoţită de febră, hematurie macroscopică şi durere surdă, persistentă, localizată în flanc, bilateral. Sedimentul urinar este de tip nefritic, cu proteinurie. În 50% din cazuri, creatinina serică este crescută încă de la primul consult. Biopsia renală demonstrează existenţa anticorpilor anti-membrană bazală, sub forma unor depozite lineare imunofluorescente, situat în pereţii tuturor capilarelor glomerulare. În plus, prezenţa anticorpilor serici anti-membrană bazală se poate face prin teste de imunofluorescenţă sau prin RIA. Leziunile renale sînt reversibile prin plasmafereză, iar leziunile pulmonare pot fi controlate prin pulsterapie steroidică. Unii pacienţi necesită efectuarea dializei şi/sau a transplantului renal. Aproximativ o treime din pacienţii cu glomerulonefrită mediată de anticorpi anti-membrană bazală nu acuză simptome pulmonare, simulînd o glomerulonefrită idiopatică, dar biopsia renală şi/sau identificarea în ser a anticorpilor antimembrană bazală glomerulară stabilesc diagnosticul.

C. GnRP CU COMPLEXE IMUNE. Acest sindrom este asociat cu depozitele granulare de IgG-C_3 în glomerul. Poate să apară la pacienţii cu glomerulonefrită postinfecţioasă, cu lupus eritematos sistemic, cu purpură Henoch-Schönlein sau cu crioglobulinemie mixtă şi în prezenţa unui antigen derivat dintr-un carcinom sau dintr-un limfom. Unele boli renale primare, cum ar fi nefrita idiopatică cu complexe imune sau glomerulonefrita membranoproliferativă pot determina GnRP.

D. GnRP ASOCIATĂ VASCULITELOR. GnRP se poate asocia cu panarterita nodoasă, cu angeita de hipersensibilitate şi cu granulomatoza Wegener, în absenţa depozitelor de complexe imune.

D. Nefrita interstiţială acută datorată medicamentelor – nefropatia prin hipersensibilizare. Se manifestă brusc cu febră, frisoane, stare generală alterată, durere spontană şi la palpare localizată bilateral în unghiurile costovertebrale sau în lombe. Urina este maronie sau negricioasă, poate prezenta eozinofile sau neutrofile, precum şi eritrocite şi proteine. Aproximativ 25% din pacienţi prezintă eozinofilie şi o erupţie maculopapuloasă pe trunchi. Eozinofiluria a fost asociată şi cu glomerulonefrita postinfecţioasă sau cu glomerulonefrita rapid progresivă; acestea trebuie excluse cînd acest semn urinar este prezent. Sînt posibile oliguria şi insuficienţa renală. Biopsia renală arată un număr mare de mononucleare şi de eozinofile interstiţiale. Afecţiunea de faţă apare la 3-5 zile de la instituirea tratamentului cu medicamentul incriminat. În trecut, meticilina era principalul agent etiologic, dar şi alte medicamente pot fi implicate: penicilinele, cefalosporinele, tuberculostaticele, vancomicina, sulfonamidele, diureticele (tiazidice, furosemidul, clortalidona, acetazolamida), alopurinorul, antiinflamatoarele nesteroidiene, fenitoina, metildopa, captoprilul, cimetidina, etc. Cele mai multe cazuri se însoţesc de remisiune clinică la întreruperea administrării substanţei respective. Cu rare excepţii, datele de laborator care documentează insuficienţa renală sînt reversibile.

E. Sindromul lombalgie-hematurie. Durerea surdă, persistentă, localizată în flanc, bilateral şi hematuria macroscopică, cu sau fără hipertensiune asociată, sînt acuze întîlnite la tinerele femei care folosesc anticoncepţionale orale. Urografia intravenoasă este, în general, normală, dar arteriografia renală selectivă demonstrează existenţa stenozei sau a spasmului la nivelul vaselor intrarenale. Întreruperea consumului de anticoncepţionale rezolvă rapid întreaga simptomatologie.

F. Infarctul renal bilateral

1. Embolic. Afecţiunea este secundară embolizărilor de la nivelul cordului (de exemplu, infarct miocardic recent, miocardită, cardiomiopatie, fibrilaţie atrială, anevrism ventricular, stenoză mitrală, endocardită bacteriană) sau de la nivelul aortei (de exemplu, un anevrism sau o placă de aterom ulcerată). Durerea se instalează simultan sau succesiv în ambele flancuri şi are un caracter surd, persistent sau este severă, chinuitoare, ca în cazul unei colici renale. Iradiază către etajul abdominal superior, uni sau bilateral. Se asociază proteinuria sau hematuria macroscopică sau, mai frecvent, microscopică. Febra apare după o perioadă de latenţă de 1-2 zile. Este posibilă creşterea nivelurilor serice de LDH, GOT şi fosfatază alcalină, prin eliberarea acestora din ţesuturile renale infarctizate. Odată cu extinderea infarctului bilateral, se dezvoltă oliguria şi anuria, asociate cu creşterea nivelului seric al creatininei. Diagnosticul se confirmă prin absenţa excreţiei renale a substanţe de contrast, observată pe urografia intravenoasă sau pe tomografia computerizată şi pe baza evidenţierii imaginii renale normale pe o tomografie computerizată sau pe o pielografie

retrogradă. Ocluzia arterelor renale este demonstrată pe o angiografie renală. Tratamentul trombolitic şi anticoagulant pot reface permeabilitatea arterei renale. În unele cazuri, se impune efectuarea intervenţiei chirurgicale deschise. Emboli renali bilateral apar în aproximativ 33% din cazuri.

2. Trombotic. Tromboza de arteră renală determină rareori un infarct renal bilateral într-un interval scurt de timp, cu excepţia situaţiilor în care este obstruată chiar aorta descendentă. În caz de ocluzie aortică, apar dureri severe în membrele inferioare, bilateral şi o scădere a forţei musculare. Durerea este severă şi ascuţită, fiind resimţită din regiunea fesieră pînă la glezne. Parestezиile şi amorţelile extremităţilor inferioare se asociază durerii. Afectarea renală este semnalată de durerile surde, apărute spontan şi la palpare, în flancuri, bilateral, de hematuria macroscopică sau microscopică şi de oligurie. Absenţa pulsului femural reprezintă dovada obstrucţiei aortice. Aortografia confirmă diagnosticul şi evaluează extinderea procesului. De multe ori, astfel de situaţii impun efectuarea unor intervenţii chirurgicale, iar restabilirea fluxului sanguin renal poate reface, parţial sau total, funcţionalitatea rinichilor.

2. DUREREA MIOFASCIALĂ

Se manifestă prin durere resimţită în flanc sau lombă, bilateral, asociată cu sensibilitate la palpare, localizată sau difuză, în zonele afectate. Majoritatea pacienţilor, nu perzintă sensibilitate la palpare. Durerea este precipitată sau intensificată de anumite mişcări ale trunchiului, cum ar fi flexia, extensia sau rotaţia. Intensitatea durerii variază de la o oră la alta, sau pe parcursul mai multor zile. Tusea, strănutul, trepidaţiile pot intensifica durerea, dar, în general, nu o influenţează. Sumarul de urină, radiografiile de coloană vertebrală şi urografiile sînt normale. Unele cazuri sînt asociate cu traumatisme lombare recente sau vechi sau cu utilizarea intensă şi frecventă a muşchilor lombari sau abdominali, în cadrul activităţilor zilnice, de exemplu, sub forma unor aplecări şi ridicări repetate.

Rezolvarea completă sau parţială a acuzelor se obţine prin întreruperea sau modificarea efortului fizic cauzator, prin administrarea de antiinflamatoare nesteroidiene sau prin injectarea punctelor trigger cu lidocaină sau metilprednisolon.

3. PLEURITELE

Pleuritele bilaterale pot determina durere toracolombară şi în flanc. La debut, durerea ascuţită, junghiulară, este resimţită la sfîrşitul unui inspir profund sau în timpul tusei. În 2-3 ore, durerea începe să apară în mijlocul inspirului, determinînd pacientul să respire rapid şi superficial. Durerea devine curînd surdă, persistentă, constantă şi continuă să fie exacerbată de inspirul profund. Un simptom comun este durerea iradiată într-unul sau în ambii umeri. Ridicarea în şezut sau culcatul în decubit dorsal intensifică durerea. Durerea pleurală bilaterală se asociază cu următoarele situaţii patologice.

A. Pneumonia bacteriană bilaterală. Febra, frisoanele sau frisonul solemn, tusea şi expectoraţia purulentă, ruginie (*Streptococcus pneumoniae*), mucoasă sau în peltea de coacăze (*Klebsiella pneumoniae*) însoţesc frecvent durerea cu caracter pleural. Examenul fizic al aparatului respirator indică matitate bazală, diminuarea murmurului vezicular, prezenţa uneia sau a mai multor frecături pleurale şi raluri audibile la nivelul zonelor de matitate bazale. Radiografia pulmonară arată condensări segmentare sau lobare, la nivelul lobilor inferiori, bilateral şi, eventual, prezenţa unui revărsat pleural. Există, întotdeauna, leucocitoză. Frotiurile Gram efectuate din spută evidenţiază diplococi gram-pozitivi (*S. pneumoniae*), colonii de bacili gram-negativi încapsulaţi (*K. pneumoniae*), bacili gram negativi scurţi pleiomorfi (specii de *Haemophilus influenzae*) sau poate să nu se evidenţieze nici un agent patogen (probabil *Legionella*). Durerea pleurală şi febra răspund prompt la administrarea intravenoasă de antibiotice.

B. Emboliile pulmonare recurente. Pleurodinia bazală bilaterală postero-laterală este frecvent asociată cu dispnee şi, uneori, cu hemoptizie şi febră. Examenul fizic obiectivează tahicardie, febră, frecături pleurale, raluri, semne de condensare lobară sau segmentară şi/sau prezenţa unui revărsat pleural. Diagnosticul este confirmat pe baza scintigrafiei ventilaţie-perfuzie, a evidenţierii trombilor în vena ilio-femurală sau a angiografiei pulmonare. Heparinoterapia urmată de administrarea de cumarinice conduce, de regulă, la rezoluţia semnelor şi simptomelor, prevenind recurenţele. Factorii de risc pentru apariţia emboliilor pulmonare şi a infarctizărilor sînt următorii: imobilizarea prelungită, insuficienţa cardiacă, neoplaziile, intervenţiile chirurgicale, sarcina, siclemia, policitemia, deficit de antitrombină III, de proteină C sau S, hemoglobinuria paroxitică nocturnă, abuzul de droguri şi endocardita tricuspidiană, precum şi utilizarea contraceptivelor orale.

C. Pleurita bilaterală secundară lupusului eritematos sistemic. Această afecţiune se poate asocia cu pleurodinie toracolombară bilaterală. Evidenţierea revărsatului pleural (matitate şi diminuarea intensităţii murmurului vezicular) şi a pleuritei (frecături pleurale) se face prin intermediul examenului clinic. Revărsatul pleural prezintă <3.000 neutrofile mononucleare/mm^3, un nivel scăzut al complementului şi, uneori, pot fi puse în evidenţă celule lupice. Titrul anticorpilor antinucleari (ANA) poate fi 160, iar raportul anticorpi antinucleari în revărsatul pleural/anticorpi antinucleari serici poate fi supraunitar. Criteriile de diagnostic sînt cele puse la punct pentru lupusul eritematos sistemic. Prezenţa a patru sau mai multe din următoarele 11 criterii, în mod simultan sau succesiv, permite stabilirea diagnosticului cu un grad foarte mare de probabilitate: (1)

erupţie malară, (2) erupţie discoidă; (3) fotosensibilitate; (4) ulceraţii bucale; (5) artrită neerozivă; (6) serozite (pleurezie sau pericardită); (7) afectare renală (proteinurie, cilindrurie şi/sau azotemie); (8) afectare neurologică (crize comiţiale, psihoze, afectarea funcţiilor cognitive sau leziuni focale neurologice); (9) afectare hematologică (anemie hemolitică, leucopenie şi/sau trombocitemie); (10) tulburări imunologice (celule lupice, în 73% din cazuri; anticorpi anti-ADN_{ds}, în 67% din cazuri; anticorpi anti-Sm) sau teste fals pozitive pentru sifilis şi (11) un titru anormal de anticorpi antinucleari. Dacă se aplică obligativitatea prezenţei celor patru criterii, diagnosticele fals pozitive sau fals negative sînt foarte rare. Durerea pleurală toracolombară datorată LES se remite, de regulă, în 24-48 de ore de la începerea tratamentului cu prednison.

D. Lupusul indus de medicamente. Durerea bilaterală pleurală, în flanc, alături de pericardită, de febră şi de un titru pozitiv al anticorpilor antinucleari pot fi asociate administrării de hidralazină, procainamidă, izoniazidă, clorpromazină, metildopa şi de fenitoină. Dacă tratamentul este întrerupt, semnele şi simptomele se remit în 1-3 săptămîni.

4. OSTEOMIELITA VERTEBRALĂ CU INTERESARE RADICULARĂ

Osteomielita vertebrală bacteriană sau tuberculoasă determină o durere la nivelul coloanei vertebrale toracolombare, intensificată de mobilizare şi de trepidaţii şi ameliorată de repaus. Febra şi astenia pot însoţi durerea. Interesarea radiculară este semnalată de durerea surdă sau ascuţită localizată paraspinal şi în flanc, iniţial unilaterală, apoi bilaterală. Leucocitoza şi/sau creşterea VSH-ului sînt, de regulă, prezente. Diagnosticul este stabilit de radiografiile de coloană vertebrală, dar confirmarea necesită efectuarea unei scintigrafii sau a unei RMN. Tratamentul antimicrobian conduce la remisiunea simptomelor.

CAPITOLUL

27 DUREREA ACUTĂ ABDOMINALĂ DIFUZĂ DE INTENSITATE CONSTANTĂ

☐ LISTA DIAGNOSTICELOR POSIBILE

1. Perforația gastrică sau duodenală
2. Perforația colecistului
3. Perforația intestinului subțire
4. Perforația colonului
   - A. Rectocolita ulcerohemoragică
   - B. Megacolonul toxic complicat cu perforație
   - C. Diverticulita complicată cu perforație
   - D. Colita ischemică complicată cu perforație
   - E. Carcinomul de colon complicat cu perforație
   - F. Apendicita complicată cu perforație
5. Ruptura unui abces abdominal
   - A. Abcesul subfrenic
   - B. Abcesul hepatic
     1. Amoebian
     2. Piogen
   - C. Abcesul splenic
   - D. Abcesul perinefretic
   - E. Abcesul tuboovarian
   - F. Ruptura abcesului pericolic rezultat în urma perforației unui diverticul colonic
6. Infarctul intestinului subțire
7. Ocluzia intestinului subțire
   - A. Fără strangulare
   - B. Cu strangulare
8. Pancreatita acută
9. Hemoragiile severe intraabdominale
   - A. Ruptura unei sarcini ectopice sau a unui chist ovarian
   - B. Ruptura splenică, a unui anevrism al arterei splenice sau a colecistului
   - C. Ruptura unui adenom hepatic și hemoragia datorată tratamentului anticoagulant
   - D. Apoplexia abdominală
   - E. Ruptura unui anevrism al aortei abdominale
   - F. Anevrismul disecant de aortă
10. Peritonita la pacienții cu ascită
    - A. Peritonita bacteriană spontană
    - B. Peritonita bacteriană secundară, la pacienții cu ciroză hepatică și ascită
    - C. Hemocromatoza
11. Peritonita secundară ocluziei venoase sau arteritelor
    - A. Urgențele vasculare majore (ocluzia venoasă)
    - B. Arterita mezenterică
      1. Poliarterita nodoasă
      2. Poliartrita reumatoidă
      3. Purpura Henoch-Schönlein
      4. Lupusul eritematos sistemic
12. Peritonita asociată cu enterocolita neutropenică (tiflita) și leucemia acută
13. Afecțiuni medicale ce determină dureri abdominale generalizate
    - A. Porfiria acută intermitentă
    - B. Cetoacidoza
      1. Cetoacidoza diabetică
      2. Cetoacidoza alcoolică
    - C. Mușcătura păianjenului „văduva neagră"
    - D. Intoxicația cu plumb
    - E. Criza dureroasă din siclemie
    - F. Criza hemolitică
    - G. Criza hiperparatiroidiană și hipercalcemică
    - H. Criza addisoniană

14. Durerea abdominală difuză asociată cu boli infecţioase specifice
A. Tuberculoza ileocecală şi peritonita tuberculoasă
B. Febra pătată a Munţilor Stîncoşi
C. Pacienţi cu SIDA şi enterită cu CMV

REZUMAT

Prin *perforaţia gastrică* sau *duodenală* (ulcer peptic, tumoră, etc.) se revarsă în cavitatea peritoneală conţinutul gastric acid, enzimatic. Sucul gastric este foarte iritant pentru peritoneu şi determină apariţia imediată a durerii difuze abdominale generalizate, a sensibilităţii la palpare, a rigidităţii peretelui abdominal, a lipotimiei şi a unei stări asemănătoare şocului. În următoarele 1-2 ore, durerea se ameliorează iar starea generală se îmbunătăţeşte, dar persistă sensibilitatea la palpare şi rigiditatea. La 6-12 ore după debutul durerii iniţiale, apare peritonita infecţioasă cu intensificarea durerii la palpare şi meteorism.

Mulţi pacienţi cu ulcer duodenal au un istoric îndelungat de durere epigastrică, ameliorată parţial sau complet de antiacide şi alimente. Unii pacienţi cu ulcer sau cancer gastric au un istoric de durere, cu debut precoce după ingestia de alimente şi/sau de scădere ponderală. Radiografia abdominală efectuată în ortostatism sau în decubit lateral stîng va vizualiza pneumoperitoneul în 60-70% din cazuri.

Perforaţia colecistului infectat este precedată de durere în hipocondrul drept, asociată cu sensibilitate la palpare, apărare musculară, febră şi frisoane. În zilele 2-3 de boală, durerea din hipocondrul drept se ameliorează brusc. În următoarele 24 de ore, apare durerea abdominală generalizată, spontan şi la palpare şi, în final, semnele de peritonită, datorate revărsării în cavitatea peritoneală a conţinutului biliar infectat şi iritant chimic.

Boala Crohn determină durere în etajul abdominal mijlociu şi inferior, cu caracter continuu sau intermitent, diaree şi febră. Crizele durează săptămîni sau luni şi deseori sînt ameliorate de administrarea de sulfasalazină sau prednison. *Carcinoamele intestinului subţire* pot produce anemie prin pierderea ocultă de sînge în scaun, precum şi durere colicativă în etajul abdominal mijlociu datorată obstrucţiei intestinale parţiale Limfoamele intestinului subţire pot evolua, de asemenea, cu hemoragie şi obstrucţie. Dacă într-un segment intestinal, afectat de boala Crohn sau de o tumoră, se produce perforaţia, conţinutul intestinal va fi deversat în cavitatea peritoneală, determinînd durere abdominală generalizată, febră, sensibilitate la palparea directă şi la decompresiunea bruscă a peretelui abdominal precum şi apărare musculară, datorate peritonitei.

Perforaţia colonului determină iniţial durere spontană şi la palpare în etajul abdominal inferior, apărare musculară şi febră înaltă. La nivel abdominal inferior se poate constitui o masă tumorală, dureroasă spontan şi la palpare. Perforaţia colonului are loc de obicei la nivelul unor leziuni cauzate de o afecţiune preexistentă.

Rectocolita ulcerohemoragică se manifestă prin scaune diareice frecvente, rectoragii, durere la defecaţie şi febră. Cînd se produce perforaţia, durerea abdominală generalizată, spontană şi la palpare, apare în 12-24 ore, dacă nu este mascată de tratamentul cu prednison. Distensia abdominală difuză, durerea spontană şi la palpare la un pacient cu rectocolită ulcerohemoragică pot semnala *dilataţia acută a colonului (megacolonul toxic)*. Aceşti pacienţi sînt febrili, au starea generală alterată, iar numărul scaunelor diareice poate scădea faţă de perioada anterioară, tranzitul intestinal putînd fi complet oprit. Radiografia abdominală indică dilatarea marcată a colonului. Cu toate că astfel de pacienţi prezintă risc crescut de perforaţie, majoritatea perforaţiilor colice din rectocolita ulcerohemoragică survin în absenţa megacolonului toxic. *Diverticulita* determină, de obicei, durere spontană şi la palpare în hipogastru şi în fosa iliacă stîngă, precum şi febră. Dacă diverticulul sau un *abces pericolic* provenit dintr-o perforaţie precedentă se rupe, este posibilă apariţia durerii generalizate în etajul abdominal inferior, care va cuprinde şi etajul abdominal superior, a sensibilităţii la palpare şi a apărării musculare. Adesea, durerea abdominală asociată cu diverticulita este agravată de efortul de defecaţie.

Colita ischemică determină durere spontană şi la palpare în etajul abdominal inferior, diaree, scaune sanguinolente şi febră. Pacienţii cu colită ischemică sînt vîrstnici şi prezintă o boală cardiacă preexistentă sau antecedente de accident vascular cerebral. Perforaţia colonului determină o durere localizată sau difuză, în etajul abdominal inferior, care se generalizează în întregul abdomen în decurs de o zi. *Carcinoamele de colon* debutează cu durere colicativă în etajul abdominal inferior, constipaţie recent instalată, scaune frecvente sau diaree şi/sau cu prezenţa de sînge franc sau hemoragii oculte în scaun. Perforaţia neoplazică sau ruptura secundară a unui abces peritumoral evoluează rapid spre peritonită generalizată. Obstrucţia distală determină distensia ceculuí cu perforaţie şi durere în fosa iliacă dreaptă, urmată de durere abdominală generalizată, datorată peritonitei.

Apendicita acută debutează de obicei printr-o durere epigastrică sau în etajul abdominal mijlociu, care îşi va muta sediul, după 2-5 ore, în fosa iliacă dreaptă şi care se asociază cu sensibilitate bine localizată, la palparea directă şi la decompresiunea bruscă a peretelui abdominal. Cînd sensibilitatea la palpare devine mai difuză şi/sau se palpează o formaţiune tumorală în fosa iliacă dreaptă, probabil perforaţia apendiculară s-a produs. Acest proces inflamator se poate extinde, provocînd peritonită generalizată.

Ruptura unui abces, iniţial bine localizat în cavitatea peritoneală, determină durere abdominală ce se extinde rapid, sensibilitate difuză la palparea directă şi la decompresiunea

bruscă a peretelui abdominal şi apărare musculară. Dacă anterior durerea spontană şi la palpare a avut sediul în hipocondrul drept sau stîng şi s-au înregistrat creşteri bruşte ale temperaturii corporale şi frisoane, se va suspiciona diagnosticul de abces subfrenic. Radiografia toracică evidenţiază ascensionarea diafragmului, prezenţa unui revărsat pleural şi/sau a unui nivel hidroaeric la nivelul abcesului.

Examenul CT va localiza abcesul într-unul din cele patru spaţii *subfrenice*. Un *abces hepatic* poate determina hepatomegalie dureroasă şi febră. Examenul CT poate identifica unul sau mai multe abcese hepatice. Un *abces splenic* se manifestă prin febră, frisoane, durere spontană şi la palpare în hipocondrul stîng şi splenomegalie. Tomografia computerizată va confirma existenţa abcesului. Un *abces perinefretic* determină febră, frisoane, durere în flancuri şi, uneori, piurie. Există sensibilitate la palparea locală, la nivelul rinichiului afectat, iar radiografia toracică va arăta ascensionarea diafragmului şi/sau prezenţa lichidului pleural de partea abcesului. *Abcesele tuboovariene* (ATO) determină durere în etajul abdominal inferior, uni sau bilaterală, febră şi frisoane, precum şi dispareunie. La tuşeul vaginal sînt palpate trompele uterine de dimensiuni crescute şi dureroase, unilateral sau bilateral. Dacă ATO se rupe, apare brusc o durere difuză pelvină şi în etajul abdominal inferior şi hipotensiune. Diseminarea masivă a conţinutului purulent în cavitatea peritoneală determină dezvoltarea rapidă a durerii abdominale severe şi generalizate, spontan şi la palpare, durere acompaniată de şoc profund cu tegumente palide şi reci, tahicardie şi hipotensiune. Diagnosticul poate fi confirmat prin culdocenteză, laparoscopie sau laparotomie.

Infarctul intestinului subţire determină durere epigastrică şi periombilicală severă, colicativă, apoi continuă, cu sensibilitate la palpare şi apărare musculară, minime în primele ore de la debut. Scaunele sînt diareice, putînd conţine sînge franc sau hemoragii oculte. Radiografia abdominală este normală sau evidenţiază dilatarea uneia sau a mai multor anse intestinale, cu niveluri hidroaerice. În 12-36 de ore, apare durerea difuză la palpare, apărarea musculară şi meteorismul. La vîrstnici, această afecţiune se poate datora stenozei progresive a arterei mezenterice superioare. Aproximativ 50% din pacienţii cu boală ocluzivă datorată trombozelor, relatează un istoric de episoade de durere postprandială, în etajul abdominal mijlociu (angina abdominală), asociată cu scădere ponderală şi limitarea voluntară a cantităţii de alimente ingerate la o masă. Debutul brusc al unei dureri difuze abdominale la un pacient cu fibrilaţie atrială şi afectare cardiacă se poate datora unei embolizări în artera mezenterică. O parte din pacienţii cu infarct intestinal nu prezintă ocluzii vasculare majore şi nu sînt candidaţi la reconstrucţia arterială. Infarctul nonocluziv poate fi identificat prin arteriografie, înainte de explorarea chirurgicală. Infarctul poate fi urmat de necroză transmurală, de perforaţie, de revărsarea conţinutului intestinal în cavitatea peritoneală şi de peritonită localizată sau generalizată.

Ocluzia intestinului subţire (fără strangulare) debutează cu durere intermitentă, colicativă, localizată în etajul abdominal mijlociu, cu vărsături şi distensie abdominală. Dacă o ansă intestinală este sechestrată de către aderenţe sau într-o hernie internă, vascularizaţia ansei respective poate fi compromisă, determinînd durere abdominală continuă, severă. În multe cazuri, distensia, sensibilitatea la palpare şi apărarea musculară nu apar decît după multe ore, iar radiografia abdominală simplă poate fi iniţial negativă. *Strangularea intestinului* determină la început durere localizată, la palpare, fără apărare musculară. Se poate palpa o formaţiune dureroasă. Perforaţia ansei gangrenoase are ca urmare apariţia febrei şi altor semne de peritonită acută generalizată.

Pancreatita acută debutează cu durere spontană şi la palpare în etajul abdominal superior, cu apărare musculară şi febră. Durerea şi apărarea musculară se propagă în întregul abdomen fiind însoţite de distensia abdominală generalizată. Creşterea concentraţiilor serice ale amilazei şi lipazei sînt utile în confirmarea diagnosticului.

Hemoragia intraabdominală determină durere abdominală generalizată, spontană şi la palpare, cu debut rapid. O *sarcină tubară* provoacă, înainte de a se rupe, o durere unilaterală în etajul abdominal inferior. În antecedente se semnalează amenoreea şi/sau recente hemoragii vaginale reduse cantitativ. Un istoric asemănător au pacientele cu un *chist ovarian luteal*. Pacientele cu sarcină tubară au testul de sarcină pozitiv, spre deosebire de cele cu chist luteal. Hemoragia se poate instala rapid, determinînd o durere abdominală generalizată, spontană şi la palpare, şi şoc.

Ruptura splenică sau a unui anevrism al arterei splenice determină durere spontană şi la palpare în hipocondrul stîng, şoc şi, uneori, durere în umărul stîng. *Ruptura colecistului*, după cum s-a descris mai sus, se poate asocia cu dureri abdominale generalizate care apar spontan şi la palpare, datorate hemoragiei şi revărsării bilei în spaţiul peritoneal.

În unele cazuri, cauza hemoragiei abdominale nu este identificată pînă la intervenţia chirurgicală (de exemplu, hemoragia la nivelul unei tumori hepatice – *adenom*; *apoplexia abdominală* – un vas intraabdominal aparent normal începe să sîngereze). Pacienţii aflaţi sub tratament anticoagulant cu heparină sau cumarinice pot dezvolta o hemoragie acută intraabdominală.

Pacienţii cu *anevrism* al aortei abdominale, care sîngerează în cavitatea peritoneală, decedează de obicei rapid. Înaintea hemoragiei fatale, poate exista un istoric de durere abdominală în fosele iliace, hipogastru, flanc şi/sau în regiunea lombosacrată, asociată cu prezenţa unei formaţiuni pulsatile abdominale, situată pe linia mediană.

Anevrismul disecant de aortă poate precipita o durere sfîşietoare la nivelul toracelui anterior şi posterior şi al abdomenului. Radiografia toracică identifică o lărgire a umbrei mediastinale, iar diagnosticul este confirmat prin aortografie sau examen CT cu substanţă de contrast.

Peritonita bacteriană spontană apare la pacienţii cu ciroză Laennec şi ascită. Manifestări frecvente la debut sînt febra şi durerea abdominală generalizată, spontană şi la palpare. Semnele de peritonită apar în mai puţin de jumătate din cazuri. Pentru diagnostic se impune paracenteza. Un număr de

TABELUL INCIDENȚEI BOLILOR

INCIDENȚA LA 100. 000 (APROXIMATIVĂ)

Frecvente (>100)
Apendicita acută complicată cu perforație
Infarctul și necroza intestinală secundare unei embolii sau tromboze arteriale
Ruptura unei sarcini tubare sau a unui chist ovarian cu hemoragie intraabdominală generalizată
Peritonita bacteriană spontană asociată cu ciroza și ascita
Criza siclemică
Ocluzia intestinală cu strangulare
Ocluzia intestinală fără strangulare

Relativ frecvente (>5-100)
Perforația unui ulcer sau carcinom gastric
Perforația unui ulcer duodenal
Perforația colecistului
Perforația colonului din:
- Rectocolita ulcerohemoragică
- Megacolonul toxic secundar rectocolitei ulcerohemoragice
- Carcinomul de colon
- Diverticulită
- Colita ischemică

Ruptura unui abces intraabdominal cu apariția peritonitei acute:
- Abcesul tuboovarian
- Abcesul pericolic sau mezenteric

Infarctul intestinal nonocluziv
Pancreatita acută cu peritonită generalizată
Cetoacidoza diabetică
Peritonită bacteriană secundară, asociată cu ciroză și ascită

Rare (>0-5)
Perforația intestinului subțire
Ruptura cecului datorată obstrucției colonului distal
Ruptura unui abces intraabdominal cu apariția peritonitei acute:
- Abcesul hepatic
- Abcesul splenic
- Abcesul perinefretic
- Abcesul subfrenic

Hemoragia generalizată intraabdominală severă determinată de:
- Ruptura splinei
- Ruptura colecistului
- Ruptura unui anevrism al arterei splenice
- Ruptura unui adenom hepatic
- Apoplexia abdominală
- Tratamentului anticoagulant
- Ruptura unui anevrism abdominal în cavitatea peritoneală
- Anevrismul disecant de aortă

Hemocromatoza și peritonita bacteriană spontană
Ocluzia venelor mezenterice sau a venei porte
Infarctul intestinal și perforația determinate de:
- Purpura Henoch-Schönlein
- Lupusul eritematos sistemic
- Poliarterita nodoasă
- Poliartrita reumatoidă

Criza hemolitică
Criza hipercalcemică
Criza addisoniană
Porfiria acută intermitentă
Cetoacidoza alcoolică
Mușcătura păianjenului „văduva neagră"
Colica saturnină
Tuberculoza ileocecală cu perforație și peritonită acută
Enterocolita neutropenică
Febra pătată a Munților Stîncoși și vasculita abdominală
SIDA și infecția cu CMV, cu perforație intestinală și peritonită acută și/sau cu formare de abcese

neutrofile care depășește 500 celule/mm³ și un pH <7,32 în lichidul de ascită sînt sugestive pentru peritonită. În 70% din cazuri, culturile sînt pozitive și se izolează, de obicei, un singur agent patogen, aerob. Manifestări clinice identice, la un pacient cirotic se pot datora perforației gastrice sau intestinale. În aceste cazuri, numărul de leucocite în lichidul de ascită este foarte mare și frecvent sînt polimicrobiene, dar izolarea unui singur microorganism și un număr mic de leucocite nu exclud o leziune gastrointestinală preexistentă. Durerea abdominală acută spontană și la palpare la un pacient cu *hemocromatoză* este provocată cel mai adesea de peritonita bacteriană spontană.

Ocluzia venei mezenterice și/sau a venei porte determină durere abdominală generalizată, spontană și la palpare, diaree sanguinolentă și febră și poate duce la peritonită. Diagnosticul este confirmat prin vizualizarea trombozei venoase prin examen CT cu substanță de contrast sau RMN. *Ocluzia arterială* se poate datora vasculitei din cadrul unor afecțiuni multisistemice, cum ar fi *poliarterita nodoasă*, *poliartrita reumatoidă*, *purpura Henoch-Schönlein*, *lupusul eritematos sistemic*, sindromul Behçet și granulomatoza Wegener. Durerea abdominală este determinată, inițial, de ischemia și necroza intestinală. Perforația poate conduce la peritonită generalizată.

Pacienții neutropenici cu *leucemie acută*, anemie aplastică, neutropenie ciclică sau cei sub chimioterapie, dezvoltă dureri abdominale generalizate și semne de peritonită în fosa iliacă dreaptă, secundar ulcerației mucoasei cecului și colonului ascendent (*enterocolita neutropenică*). Aceasta evoluează uneori spre gangrenă cecală, perforație și peritonită.

Anumite afecțiuni medicale pot mima un abdomen acut chirurgical și ducînd la o laparotomie inutilă.

Porfiria acută intermitentă determină o durere abdominală severă şi generalizată cu sau fără durere la palpare. Se asociază frecvent greaţa, vărsăturile şi constipaţia. Febra, hipertensiunea şi tahicardia apar în evoluţie şi se poate semnala prezenţa unei neuropatii dureroase senzitivo-motorii periferice şi a encefalopatiei cu delir şi comportament psihotic. Diagnosticul este confirmat prin excreţia urinară crescută a porfobilinogenului. *Cetoacidoza diabetică* determină hipotensiune ortostatică, greaţă şi vărsături, durere abdominală generalizată, spontană şi la palpare, care mimează un abdomen acut chirurgical. Semnele şi simptomele dispar după cîteva ore de la iniţierea reechilibrării volemice parenterale şi a tratamentului cu insulină. O durere abdominală asemănătoare, asociată cu greaţă şi vărsături, poate fi provocată de *cetoacidoza alcoolică*, aceste acuze răspunzînd la rehidratare şi administrarea de glucoză. De obicei, există istoric de alcoolism cronic şi un istoric recent de consum exagerat de alcool, urmat de 2-3 zile de abstinenţă la alcool şi post alimentar.

Muşcăturile păianjenului "văduva neagră" se întîlnesc în lunile calde ale anului. Muşcătura poate provoca o durere cu caracter de usturime sau poate trece neobservată. Într-o oră vor debuta brusc durerile abdominale generalizate, dorsale şi ale membrelor. Greaţa, vărsăturile, spasmele musculare, transpiraţiile abundente, salivaţia şi tremorul sînt frecvent prezente. Muşchii abdominali pot deveni dureroşi şi rigizi la palpare. Administrarea de calciu intravenos sau de metocarbamol 10% duce la ameliorarea simptomatologiei. *Intoxicaţia cu plumb* determină durere abdominală colicativă generalizată. Alte semne includ pierderea controlului asupra articulaţiilor pumnului şi piciorului, paloarea, lizereul gingival şi encefalopatia. Concentraţiile de plumb în ser şi în urină sînt crescute.

Siclemia determină dureri spontane şi la palpare la nivelul membrelor, spatelui şi toracelui, agravate de mişcări. Spontan sau la palpare, poate apărea o durere difuză sau localizată în etajul abdominal superior. De obicei, se semnalează un istoric îndelungat de crize dureroase recurente. *Crizele hemolitice* la pacienţii cu anomalii eritrocitare pot determina dureri abdominale generalizate, anemie şi creşterea nivelurilor serice ale bilirubinei şi lactat dehidrogenazei.

Hipercalcemia secundară *hiperparatiroidismului*, neoplaziilor, sarcoidozei şi altor afecţiuni determină dureri abdominale generalizate, spontan şi la palpare, letargie sau agitaţie şi confuzie, hipertensiune, constipaţie, greaţă şi vărsături. Scăderea calcemiei serice prin hidratare şi tratament diuretic sau administrare de mitromicină duce la dispariţia simptomelor. *Criza addisoniană* se datorează insuficienţei suprarenaliene idiopatice, din cadrul infecţiilor tuberculoase sau fungice sau poate fi indusă de suprimarea bruscă a tratamentului cu corticosteroizi. Pacienţii prezintă dureri abdominale continue sau colicative, greaţă şi vărsături, confuzie şi astenie. Nivelul sodiului în ser este normal sau scăzut, iar potasemia este crescută sau normală. Concentraţia serică a cortizolului este foarte scăzută. Simptomele răspund la administrarea de corticosteroizi. Diagnosticul este confirmat prin dozarea cortizolului plasmatic după administrare de ACTH.

Tuberculoza abdominală determină o infecţie ileocecală, care evoluează cu perforaţie acută şi peritonită bacteriană sau cu producere de aderenţe dense sau de cicatrici ale lumenului intestinal, determinînd ocluzie intestinală acută. Se poate palpa o formaţiune dureroasă în fosa iliacă dreaptă, care creşte probabilitatea diagnosticului de tuberculoză. *Febra pătată a Munţilor Stîncoşi* se manifestă prin semne localizate sau generalizate de peritonită acută, febră înaltă şi cefalee, cu sau fără erupţia caracteristică. Prezenţa în antecedente a unei muşcături de căpuşă sau expunerea anterioară la căpuşe este utilă în stabilirea diagnosticului. Cazurile rare de *SIDA asociată cu infecţie intestinală cu virus citomegalic (CMV)* pot evolua cu perforaţie la nivelul regiunilor cu leziuni produse de CMV. Revărsarea conţinutului intestinal în cavitatea peritoneală duce la apariţia peritonitei acute bacteriene şi/sau la formarea de abcese locale.

☐ DESCRIEREA AFECŢIUNILOR ENUMERATE

1. PERFORAŢIA GASTRICĂ SAU DUODENALĂ

Perforaţia unui ulcer sau unui carcinom gastric sau a unui ulcer duodenal în cavitatea peritoneală precipită brusc o durere abdominală generalizată, lancinantă, datorată revărsării sucului gastric acid, bogat în enzime, în cavitatea abdominală. Apare şocul reflex, cu tegumente reci şi umede şi puls rapid şi depresibil. Temperatura corporală poate scădea pînă la 35°C. Localizarea iniţială a durerii este, de obicei, în hipocondrul drept sau în epigastru. Durerea iradiază în cîteva minute în etajul abdominal mijlociu şi apoi în întregul abdomen. Viteza propagării durerii se datorează faptului că agresiunea este chimică şi independentă de dezvoltarea unui răspuns inflamator acut la contaminarea bacteriană. Reacţia inflamatorie necesită o perioadă de 6-24 ore pînă la apariţia unei dureri semnificative. Această perioadă acută cu durere severă şi şoc durează pînă la 2 ore. Sincopa poate surveni la puţin timp după debutul durerii. Cînd apare durerea intensă, datorată revărsării sucului gastric, pacientul se zvîrcoleşte, se rostogoleşte de pe o parte pe cealaltă sau adoptă o poziţie fetală. Inspirul profund şi mişcările agravează durerea, astfel încît pacientul respiră rapid şi superficial. Pe măsură ce durerea severă iniţială cedează, bolnavul se linişteşte şi stă nemişcat în pat.

La o oră sau două de la debut, durerea se ameliorează. Temperatura corporală creşte pînă la o valoare normală, frecvenţa pulsului scade, iar forţa undei pulsatile se normalizează. Pacientul afirmă că se simte mai bine. Totuşi, respiraţia rămîne polipneică şi superficială. Mişcările sau vibraţiile agravează durerea, iar pacientul preferă să stea întins, nemişcat, în pat. În primele 2 ore, abdomenul este difuz sensibil la palpare, cu rigiditate „de lemn" a muşchilor abdominali. Aceste manifestări abdominale persistă. Tuşeul rectal sau vaginal duce la exacerbarea durerii în etajul

abdominal inferior. La percuție se semnalează existența timpanismului la nivelul ficatului, datorat pneumoperitoneului. Dacă se detectează hipersonoritate percutorie la nivelul liniei axilare medii, la 5 cm deasupra rebordului costal, prezența pneumoperitoneului este mai probabilă decît atunci cînd timpanismul se detectează doar la nivelul peretelui anterior. De obicei, zgomotele intestinale sînt absente. Intervenția chirurgicală trebuie executată în primele 6 ore. Dacă diagnosticul nu este stabilit, iar intervenția chirurgicală este amînată, peritonita chimică inițială se transformă în peritonită infecțioasă. Durerea spontană și la palpare se intensifică după 12 ore, cînd apar vărsăturile, febra și distensia abdominală. Rigiditatea abdominală diminuă, pe măsură ce distensia progresează.

Pneumoperitoneul subdiafragmatic este întîlnit în 75-85% din cazuri. Creșterea amilazemiei survine în 16% din cazuri. De obicei, există leucocitoză.

Durerea iradiată poate fi resimțită la nivelul umărului drept în momentul perforării și revărsării, dacă sediul perforației este la nivelul duodenului sau a regiunii pilorice ▪ stomacului. Durerea proiectată în ambii umeri survine în urma perforației feței anterioare a stomacului.

Mulți dintre pacienții care prezintă tabloul clinic dramatic descris mai sus, vor relata antecedente de episoade zilnice de durere epigastrică cu caracter surd sau chinuitoare, de-a lungul unei perioade de săptămîni sau luni, durerea fiind ameliorată de ingestia de alimente sau antiacide. Alți pacienți relatează antecedente de durere epigastrică precipitată de ingestia de alimente. Bolnavii care prezintă aceste acuze pot avea ulcere gastrice sau duodenale deja diagnosticate.

Pe scurt, perforația cu deversarea de material iritant chimic și infecțios în cavitatea peritoneală, determină aproape instantaneu o durere severă. Dacă se extravazează doar material infecțios, debutul durerii este insidios, pînă atingere o intensitate maximă (de exemplu, perforația colonului).

Revărsarea unor cantități mici de suc gastric deetermină durere spontană și la palpare, localizată doar în etajul abdominal superior, dacă revărsarea este limitată rapid. Este posibil să nu se poată aprecia gravitatea acestei situații, dacă pacientul este examinat la 2 ore de la debut, în perioada de remisiune. Chiar dacă durerea abdominală se ameliorează și pulsul se normalizează, abdomenul rămîne rigid și dureros la palpare și pacientul nu se poate mișca fără a-și accentua disconfortul. Aceste manifestări susțin decizia de ▪ se recurge la intervenția chirurgicală în primele 6 ore.

În timpul intervenției chirurgicale se efectuează lavajul peritoneal și drenajul abdominal, iar ulcerul perforat este suturat sau rezecat. Pacienții cu ulcer duodenal cronic beneficiază de vagotomie selectivă. Prezența carcinomului gastric impune o intervenție chirurgicală amplă.

2. PERFORAȚIA COLECISTULUI

Această afecțiune debutează, de obicei, ca un episod de colică biliară cu durere persistentă în epigastru, greață și vărsături. În 6-8 ore, durerea se mută în hipocondrul drept și poate iradia în umărul drept sau în regiunea subscapulară dreaptă. Apar febră și frisoane puternice. Există durere la palpare și apărare musculară și, uneori, un colecist de dimensiuni crescute palpabil și percutabil în hipocondrul drept. La 1-2% dintre pacienții cu colecistită acută, în a doua sau ▪ treia zi de boală se produce perforația colecistului destins cu deversarea bilei și a bacteriilor în cavitatea peritoneală.

După perforație, se poate înregistra o ameliorare spectaculoasă ▪ durerii spontane și la palpare din hipocondrul drept. Această perioadă de acalmie durează cel mult una sau două zile, dar, după care, se instalează o durere abdominală continuă și generalizată, asociată cu sensibilitate la palpare și distensie abdominală. Temperatura poate crește pînă la 39,5°-40,5°C, apar frisoane și vărsături severe. Radiografia abdominală arată atît dilatarea intestinului subțire cît și pe cea a colonului. Se impune explorarea chirurgicală cu lavaj peritoneal și drenajul sau excizia colecistului. Dezvoltarea durerii abdominale generalizate este mai insidioasă în cadrul perforației colecistice decît după perforația unui ulcer gastric sau duodenal.

Antibioterapia și reechilibrarea volemică sînt esențiale în perioada postoperatorie. În ciuda intervenției chirurgicale, rata mortalității este de 30%.

3. PERFORAȚIA INTESTINULUI SUBȚIRE

Boala Crohn determină o durere abdominală cu sediul în fosa iliacă dreaptă, asociată cu febră și diaree. Boala Crohn este o afecțiune cronică, iar aceste simptome apar zilnic dacă nu sînt controlate prin tratament medicamentos. Uneori se înregistrează remisiuni spontane sau induse medicamentos. Perforația în marea cavitate peritoneală este un eveniment rar, deoarece majoritatea perforațiilor intestinului subțire duc la formare de fistule între segmentul intestinal perforat și ansele adiacente, colon sau vezica urinară.

În cazul perforației în marea cavitate peritoneală, peritonita generalizată apare după o perioadă de 12-24 de ore, cu febră, durere abdominală generalizată, sensibilitate la palpare și la decompresiunea bruscă ▪ peretelui abdominal, apărare musculară, distensie, diminuarea sau dispariția zgomotelor intestinale, greață și vărsături și, uneori, cu semne de șoc și deshidratare. Numărul de leucocite este de obicei >20.000/mm^3. Radiografia abdominală simplă vizualizează dilatarea intestinului subțire și gros și edemul peretelui intestinal. Paracenteza diagnostică demonstrează prezența lichidului intraperitoneal, bogat în neutrofile și bacterii. Dezvoltarea peritonitei generalizate la un pacient cu antecedente de boală Crohn indică perforația în marea cavitate peritoneală.

Perforația intestinului subțire este, uneori, primul semn care apare la pacienții cu carcinom sau limfom al intestinului subțire. În plus, pacienții cu ischemia intestinului subțire, datorată ocluziei trombotice sau

embolice a vascularizației peretelui intestinal, pot și ei suferi o perforație intestinală. Deversarea conținutului intestinului subțire în cavitatea peritoneală determină o peritonită bacteriană generalizată. Perforația intestinului subțire datorată unor afecțiuni organice este rară, fiind mai frecventă după traumatisme penetrante sau contuzii.

4. PERFORAȚIA COLONULUI

Simptomele de perforație în marea cavitate peritoneală sînt: durerea abdominală generalizată, apărută spontan și la palpare, asociată cu distensie în etajele abdominale mediu și inferior, vărsături, febră și frisoane. Aceste simptome se instalează la un interval de 6-24 de ore de la perforație și nu au un debut exploziv, ca în cazul durerii și rigidității abdominale din ulcerul perforat.

Este necesar mai mult timp pentru ca bacteriile să se dividă și să inițieze un proces inflamator intens la suprafața peritoneului, provocînd durere și distensie abdominală. Radiografia abdominală evidențiază dilatația intestinului subțire și a colonului. Numărul de leucocite depășește de obicei 20.000/mm^3. Aspirația lichidului peritoneal și examinarea acestuia relevă mai multe tipuri de germeni și un număr mare de leucocite polimorfonucleare. Afecțiunile care se asociază cu perforația liberă a colonului sînt discutate în continuare.

A. Rectocolita ulcerohemoragică. Este o boală diareică cronică, cu istoric îndelungat de durere colicativă în etajul abdominal inferior, asociată cu tenesmele rectale și care este frecvent ameliorată, parțial sau complet, prin evacuarea unui scaun lichid sau solid. Materiile fecale pot conține sînge și mucus. Pacienții cu un grad avansat de colită prezintă, uneori, perforație spontană cu apariția peritonitei infecțioase generalizate. Perforația în absența megacolonului toxic se înregistrează la maxim 3% din pacienții cu rectocolită ulcerohemoragică. Perforația are ca urmare apariția pneumoperitoneului subdiafragmatic, ▪ durerii abdominale generalizate, ▪ distensiei și sensibilității la palparea peretelui abdominal, semn Blumberg pozitiv, precum și dispariția zgomotelor intestinale. Datorită tratamentului cortizonic, este posibil ca sensibilitatea la palpare și la decompresiunea bruscă a peretelui abdominal, ca și rigiditatea abdominală să nu apară. Argumentele ce pledează pentru perforație sînt reprezentate de deteriorarea marcată ▪ stării generale ▪ bolnavului, creșterea severității durerii abdominale, distensia importantă datorată ileusului și/sau penetrării aerului în cavitatea peritoneală, precum și diminuarea peristaltismului intestinal. De cele mai multe ori, perforația se prezintă în forme fulminante.

B. Megacolonului toxic complicat cu perforație. Această complicație severă a inflamației colonului survine de obicei la 1-2,5% dintre pacienții cu rectocolită ulcerohemoragică. Mai poate fi semnalată în cazurile severe de boală Crohn, de dizenterie bacteriană, de colită amoebiană sau ischemică și, uneori, în febra tifoidă și holeră.

Starea generală a acestor pacienți este sever alterată, cu febră foarte înaltă (pînă la 40°C) și frisoane. Durerile abdominale sînt generalizate, abdomenul este destins și proeminent iar durerea se intensifică la mobilizare. Pulsul este rapid și depresibil, pacientul este astenic și, de obicei, confuz sau obnubilat. La percuție, abdomenul este timpanic. Zgomotele intestinale sînt marcat diminuate sau absente. De obicei, concentrațiile serice ale albuminei și hemoglobinei sînt scăzute, iar leucocitoza de 20.000 celule/mm^3.

Radiografiile abdominale simple evidențiază dilatația întregului colon sau doar a unui segment, cum ar fi, de exemplu, colonul ascendent sau transvers. Dilatația măsurată la mijlocul colonului transvers sau la nivelul celorlalte segmente dilatate este mai mare de 6 cm. Aerul delimitează ulcerațiile neregulate ale peretelui colic și poate fi prezent la acest nivel, ca urmare a ulcerațiilor profunde ale mucoasei. Uneori se mai observă dilatarea unor anse ale intestinului subțire. Dacă perforația s-a produs, prezența pneumoperitoneului va fi detectată printr-o radiografie efectuată în ortostatism sau în decubit lateral drept.

Cauza acestei complicații cu potențial letal a colitelor severe este necunoscută, dar, de regulă, se constată prezența unei necroze extensive, ce cuprinde întreaga grosime a peretelui intestinal.

Megacolonul toxic secundar rectocolitei ulcerohemoragice poate fi tratat prin reechilibrare hidroelectrolitică, transfuzii, aspirație nasogastrică, poziționarea pacientului în decubit ventral, pentru a scădea acumularea gazelor în colon, suprimarea administrării de opioide și anticolinergice și administrarea intravenoasă de prednisolon și antibiotice (de exemplu ampicilină, un aminoglicozid și metronidazol).

Remisiunea sub tratament se manifestă prin diminuarea durerii, distensiei, dilatației colice, febrei și a semnelor de prostrație și șoc. Din păcate, doar o mică parte din pacienți răspund favorabil la tratamentul medical, majoritatea necesitînd efectuarea unei colectomii în anul următor. Pacienții ▪ căror evoluție nu se ameliorează în 48 pînă la 72 de ore sau cei a căror stare se agravează în acest interval necesită intervenție chirurgicală. Dacă intervenția chirurgicală este efectuată înainte de perforație, mortalitatea este de 10%, iar dacă este efectuată după perforație, mortalitatea crește la 30-50%. Căutarea atentă ▪ pneumoperitoneului și sesizarea agravării durerii spontane și la palpare trebuie să conducă la detectarea perforației, cît mai aproape de momentul producerii acesteia, deoarece corticosteroizii (prednisolon) pot masca simptomele acesteia. În multe cazuri, hipotensiunea marcată, transpirațiile profuze, tahicardia și polipneea sînt singurele semne ale acestei complicații dramatice, cu mortalitate înaltă. O treime din totalitatea deceselor, la pacienții cu rectocolită ulcerohemoragică se datorează perforației colonului.

C. Diverticulita complicată cu perforaţie. Perforaţia unui diverticul colonic poate apărea subit, fără prodromae sau cu simptome minime în etajul abdominal inferior. Durerea debutează brusc în fosa iliacă stîngă sau în hipocondrul stîng şi, mai rar, în fosa iliacă dreaptă sau la nivel hipogastric. Durerea şi sensibilitatea la palpare vor interesa întregul abdomen, în următoarele 12-24 de ore. Sînt posibile şi alte semne, cum ar fi: semnul Blumberg pozitiv, apărarea musculară, absenţa zgomotelor intestinale şi timpanismul la nivel hepatic. Pe radiografia abdominală efectuată în ortostatism se observă pneumoperitoneul (în 50-60% din cazuri). Distensia abdominală progresează pe măsură ce peritonita se extinde. Febra, frisoanele, vărsăturile, transpiraţiile şi leucocitoza completează tabloul clinic al perforaţiei unui diverticul colic. Tratamentul presupune administrarea unui aminoglicozid (activ pe bacteriile aerobe) şi a clindamicinei sau metronidazolului (active pe bacteriile anaerobe), reechilibrarea hidroelectrolitică parenterală, aspiraţie nasogastrică şi intervenţie chirurgicală, în cadrul căreia se practică colostomie şi rezecţia segmentul de colon perforat.

D. Colita ischemică complicată cu perforaţie. Pacienţii cu această afecţiune sînt, de obicei, vîrstnici. Ischemia colonului descendent ▪ manifestă prin durere în flancul stîng, iniţial colicativă apoi continuă, cu febră şi diaree sanguinolentă.

La debutul bolii, sigmoidoscopia detectează ulceraţii şi noduli albăstrui-negricioşi la nivelul peretelui colic. Radiografiile abdominale simple vizualizează „amprente digitale" şi ulceraţii ale mucoasei. Odată cu producerea gangrenei peretelui intestinal, are loc şi perforaţia, care poate determina peritonită generalizată şi/sau formarea de abcese abdominale.

E. Carcinomului de colon complicat cu perforaţie. Pacienţii cu neoplasm colonic relatează, de obicei, un istoric de dureri abdominale cu caracter intermitent şi colicativ, în etajul adbominal inferior, de rectoragii, de scaune în formă de „creion" sau „panglică", de modificare a frecvenţei scaunelor (constipaţie sau diaree) şi de flatulenţă. Anemia feriprivă apare secundar cancerelor de colon drept.

Dacă se produce perforaţia, aceasta va fi adiacentă tumorii sau va avea loc chiar la nivelul ei. Perforaţia în cavitatea peritoneală liberă, care produce durere abdominală generalizată, sensibilitate la palpare şi febră, este rar întîlnită. De obicei, leziunea are dimensiuni mici, astfel încît revărsarea conţinutului intestinal este minimă, producînd un abces adiacent peretelui intestinal, imediat în apropierea tumorii. Un astfel de abces poate creşte în dimensiuni şi, ulterior, se poate rupe în cavitatea peritoneală liberă, determinînd peritonită generalizată cu durere severă, sensibilitate la palparea directă, semn Blumberg pozitiv şi distensie abdominală.

Un carcinom obstructiv situat distal faţă de cec poate determina dureri în etajul abdominal inferior, care iradiază spre partea dreaptă spre partea stîngă ▪ abdomenului. La unii pacienţi, această durere pare să dispară la nivelul ariei în care, ulterior, va fi detectată tumora. Pacientul percepe zgomote intestinale intense în această regiune a abdomenului, asociate cu scurte episoade dureroase. Dacă obstrucţia colonului este completă, iar valva ileocecală rămîne competentă (în 80% din cazuri), cecul se poate dilata, ca urmare ▪ obstrucţiei tumorale distale. Cînd diametrul cecului este de 10 cm, există pericolul gangrenei şi perforaţiei cecale. Acestea vor determina o durere acută, cu debut brusc, în fosa iliacă dreaptă, pneumoperitoneu şi durere abdominală generalizată, spontană şi la palpare, datorată peritonitei polimicrobiene.

În caz de obstrucţie completă ▪ colonului distal, cecul destins va trebui decomprimat, prin cecostomie sau colostomie. Tumora şi ganglionii limfatici implicaţi trebuie rezecaţi.

F. Apendicita complicată cu perforaţie. Apendicita acută debutează cu dureri epigastrice sau periombilicale, ce durează 3-4 ore, după care cedează. Durerea reapare mai tîrziu în fosa iliacă dreaptă şi este însoţită de sensibilitate localizată la palpare, greaţă, vărsături şi febră de pînă la 38°C. Dacă apendicele perforează, temperatura va creşte pînă la 38,5-39°C şi sensibilitatea la palpare în fosa iliacă dreaptă devine mai difuză. Dacă s-a produs perforaţia în cavitatea peritoneală, sensibilitatea la palpare începe să se extindă spre fosa iliacă stîngă şi hipogastru cuprinzînd regiunea abdominală stîngă şi apoi întreg abdomenul.

Tuşeul rectal sau vaginal evidenţiază durere pelvină, localizată sau generalizată, iar zgomotele intestinale sînt, de obicei, absente. Abdomenul este destins şi sensibil difuz. Starea generală a pacientului este sever alterată şi asociată cu astenie extremă. Febra creşte pînă la 40°C şi pot apare frisoane şi transpiraţii profuze. La unii pacienţi, se palpează o formaţiune dureroasă în fosa iliacă dreaptă sau în pelvis. Suspiciunea de perforaţie apare dacă simptomele sînt prezente de peste 36 de ore, temperatura depăşeşte 38,5°C, sensibilitatea la palpare nu mai este bine localizată şi/sau leucocitoza depăşeşte 20.000/mm^3.

Perforaţia determină peritonită difuză, formare de abcese sau ambele. În majoritatea cazurilor, la copii şi bătrîni, perforaţia survine înainte ca diagnosticul să fi fost stabilit. Dacă se intervine chirurgical în primele 12 ore de la debut, perforaţia este rară, dar totuşi posibilă. Tratamentul apendicitei însoţite de peritonită generalizată impune utilizarea aminoglicozidelor, a antibioticelor active pe anaerobi (de exemplu, clindamicina sau metronidazolul) şi a ampicilinei, activă pe enterococi, toate în administrare intravenoasă, la care se adaugă aspiraţia nasogastrică, drenajul abceselor, apendicectomia şi sutura tardivă a plăgii pentru a preveni infectarea ei.

Pacienţii trataţi medical pot necesita o intervenţie chirurgicală ulterioară, pentru drenarea abceselor, care apar într-o proporţie de 13-33% din cazuri. Dacă simptomele şi formaţiunea abdominală dispar în cîteva zile, se poate efectua apendicectomia, după 5-6 săptămîni sau se poate renunţa la intervenţia chirurgicală, deoarece doar 10-20% din cazurile de apendicită recidivează în absenţa apendicectomiei.

Prezenţa frisoanelor, a febrei şi a icterului, la un pacient cu apendicită, sugerează faptul că infecţia ■ diseminat în vena portă. Această complicaţie necesită antibioterapie intensivă prelungită.

Peritonita se poate rezolva complet prin antibioterapie, drenajul abceselor şi excizia apendicelui. În unele cazuri, peritonita se vindecă, dar se formează noi abcese care necesită drenaj. Acest fapt este semnalat de creşterea marcată a temperaturii corporale şi de apariţia transpiraţiilor abundente. Abcesele pot fi localizate prin tomografie computerizată şi drenate percutan.

Rareori, peritonita diseminată este rezultatul rupturii unui diverticul Meckel.

5. RUPTURA UNUI ABCES ABDOMINAL

A. Abcesul subfrenic. Un abces situat subdiafragmatic determină durere în hipocondrul drept sau stîng şi/sau în flancuri, febră înaltă, frisoane, transpiraţii profuze şi durere la palpare în etajul abdominal superior şi toracic inferior. Unele abcese sînt indolore şi nu determină sensibilitate la palparea peretelui toracic. O radiografie abdominală simplă va evidenţia un nivel hidroaeric sub un hemidiafragm şi apariţia unui revărsat pleural de partea afectată. Diafragmul, examinat clinic sau radioscopic, este ascensionat şi imobil. Examenul CT va localiza abcesul, permiţînd drenajul chirurgical sau printr-un cateter. Dacă un abces subfrenic se rupe în cavitatea peritoneală liberă, apar durerea generalizată, durerea difuză la palpare şi la decompresiunea bruscă ■ peretelui abdominal şi alterarea stării generale, datorate peritonitei bacteriene acute.

B. Abcesul hepatic

1. Amoebian. Durerea apare în hipocondrul drept şi este, de obicei, continuă şi surdă. Uneori este ascuţită, junghiulară şi este agravată de inspirul profund. Apar, de asemenea, febră, frisoane şi alterarea stării generale. Greaţa, vărsăturile şi scăderea ponderală sînt frecvent prezente, dar icterul este inconstant. De obicei, se semnalează hepatomegalie şi sensibilitate la palpare în hipocondrul drept sau în epigastru, dacă este implicat lobul hepatic stîng. Sensibilitatea la palpare este de obicei bine localizată. Hemidiafragmul homolateral este, de regulă, ascensionat şi uneori se poate ausculta o frecătură hepatică. Ecografia sau examenul CT vor evidenţia abcesul. Dacă un abces hepatic drept se rupe în cavitatea pleurală dreaptă, produce un empiem pleural. Ruptura în cavitatea peritoneală determină peritonită generalizată, cu mortalitate de 75%. Amibiaza mai poate conduce la deces prin ruptura colonului, secundară ulceraţiilor profunde sau megacolonului toxic. Unele abcese hepatice amoebiene se rezolvă fără drenaj, dacă se administrează metronidazol (750 mg de 3 ori pe zi), timp de 10 zile.

2. Piogenic. Această formă de abces apare în contextul unei afecţiuni colecistice, posttraumatic, în asociere cu alte focare de infecţie abdominale (de exemplu: diverticulită, apendicită, cancer gastric sau colic cu perforaţie) sau prin diseminare hematogenă. Tabloul clinic cuprinde febră înaltă, frisoane, astenie, alterarea stării generale şi scădere ponderală. Unii pacienţi se prezintă cu durere pleurală, hemoptizii şi dispnee. Este posibilă apariţia durerii, spontan şi la palpare, în hipocondrul drept şi a hepatomegaliei (50%), dar în multe cazuri, singurul simptom constant este subfebrilitatea.

Poate apărea icter secundar obstrucţiei canalului cistic de către abces. Fosfataza alcalină serică este, uneori, crescută, iar nivelul albuminei este scăzut în circa 75% din cazuri. Concentraţiile serice ale bilirubinei sînt crescute la 50% dintre pacienţi, pe cînd transaminazele (GOT şi GPT) sînt de obicei normale. Unii pacienţi pot prezenta modificări radiologice pulmonare (revărsat pleural, opacităţi alveolare pulmonare, atelectazie şi/sau ascensionarea unui hemidiafragm). Un abces hepatic piogen se vizualizează prin ecografie, examen CT sau RMN. Tratamentul constă în drenaj chirurgical sau percutan, sub ghidaj tomografic şi în antibioterapie.

Abcesul amoebian este mai probabil dacă pacientul are vîrsta sub 50 de ani, are antecedente de diaree sanguinolentă, se detectează amoebe în scaun şi nu există condiţii favorizante pentru un abces piogen. Testul de hemaglutinare indirectă pentru amibiază este pozitiv în peste 95% din cazuri.

Ruptura unui abces hepatic piogen în cavitatea peritoneală determină peritonită generalizată cu durere difuză abdominală, spontan şi la palpare, apărare musculară şi alterarea stării generale.

C. Abcesul splenic. Se manifestă prin febră şi durere în hipocondrul stîng şi/sau sensibilitate la palpare în aceeaşi regiune. Durerea mai poate fi resimţită în hemitoracele inferior stîng şi este intensificată de inspirul profund. Poate exista durere la nivelul umărului stîng datorată iritaţiei frenicului. Splina este mărită de volum şi sensibilă la palpare. Radiografia toracică evidenţiază ascensionarea hemidiafragmului stîng şi prezenţa unui revărsat pleural stîng. Radiografia abdominală simplă evidenţiază prezenţa unei formaţiuni în ţesutul moale din hipocondrul stîng, a gazelor în splină sau deplasarea colonului sau a stomacului. Scintigrafia, ecografia, examenul CT sau RMN confirmă diagnosticul. În scop curativ, se impune tratamentul antibiotic şi splenectomia.

Rareori, un abces splenic se poate rupe în cavitatea peritoneală, provocînd durere generalizată, spontan şi la palpare, apărare musculară şi alterarea stării generale.

D. Abcesul perinefretic. Durerea debutează la nivelul unui flanc, cu sensibilitate locală la palpare, febră şi frisoane. Alte semne sînt polakiuria, disuria şi palparea unei formaţiuni dureroase în flanc. Pe radiografia toracică sînt observate infiltrate pulmonare în lobul inferior, atelectazie, revărsat pleural şi/sau ascensionarea diafragmului de partea afectată. Urografia intravenoasă relevă gradul scăzut de opacifiere a parenchimului renal, deformare caliceală şi deplasarea anterioară a rinichiului. Abcesul va fi identificat cu ajutorul ecografiei sau a examenului CT. Tratamentul constă în administrarea parenterală de antibiotice, drenajul abcesului şi rezolvarea obstrucţiei urinare. Rareori, astfel de abcese se rup şi drenează în cavitatea peritoneală, provocînd o peritonită generalizată.

E. Abcesul tuboovarian (ATO). Această afecţiune debutează cu febră, leucoree abundentă şi durere în etajul abdominal inferior, uni sau bilateral. Durerea este intensificată de mers sau de contactul sexual, astfel încît acesta va fi evitat. Se evidenţiază durere la mobilizarea colului uterin şi la palparea etajului abdominal inferior şi a anexelor. Una sau ambele trompe uterine sînt crescute în dimensiuni, ca un cordon. Un ATO se rupe spontan, după actul sexual sau după tuşeul vaginal. Acest fapt precipită apariţia bruscă a unei dureri în etajul abdominal inferior şi pelvis, asociată cu sensibilitate la palpare, frisoane şi febră înaltă. Aceste paciente pot prezenta hipotensiune severă cu puls accelerat şi depresibil şi stare generală alterată. În cîteva ore, se dezvoltă peritonita generalizată. Apare distensia abdominală, datorată ileusului paralitic, iar starea bolnavei pare de o gravitate extremă. La unele paciente s-au înregistrat creşteri ale temperaturii corporale de pînă la 39-40°C.

Intervenţia chirurgicală pentru ruptura ATO trebuie efectuată de urgenţă, sub protecţie cu antibiotice intravenos, în paralel cu reechilibrarea volemică. Se efectuează histerectomia, salpingo-ovarectomie bilaterală. Colecţiile purulente masive trebuie îndepărtate, lavajul abundent pelvin fiind obligatoriu.

F. Ruptura abcesului pericolic rezultat în urma perforaţiei unui diverticul colonic. Diverticulita implică, de obicei, existenţa unui singur diverticul. Odată inflamat, acest diverticul poate permite difuzia bacteriilor intestinale în cavitatea peritoneală sau într-o zonă limitată adiacentă peretelui intestinal, formînd un abces pericolic. Apare durere, spontan şi la palpare, în etajul abdominal inferior, în partea stîngă sau mai rar, în cea dreaptă, apărare musculară, febră, iar la palparea abdomenului sau la tuşeul rectal se poate evidenţia o formaţiune dureroasă. Dacă abcesul pericolic se rupe în cavitatea peritoneală, în cîteva ore apare durere abdominală generalizată, sensibilitate la palparea directă şi la decompresiunea bruscă a peretelui abdominal, apărare musculară, distensie şi stare generală alterată. Se impune intervenţia chirurgicală pentru drenajul abcesului şi rezecţia segmentului de colon afectat.

6. INFARCTUL INTESTINULUI SUBŢIRE

Întreruperea bruscă a vascularizaţiei unui segment sau a întregului intestin subţire precipită o durere colicativă localizată iniţial în regiunea periombilicală. În cîteva ore, durerea devine mai severă şi continuă, fiind resimţită în aproape tot abdomenul. În aproximativ 50% din cazuri, simptomele sînt atît de discrete, încît pacientul solicită asistenţă medicală doar după cîteva zile. La debutul acestei afecţiuni, zgomotele intestinale pot fi prezente, iar cînd durerea colicativă este prezentă, pot fi chiar intense şi hiperactive.

În pofida durerii continue, în fazele precoce ale acestei afecţiuni, la examenul obiectiv al abdomenului se poate observa doar un abdomen plat, nedureros sau cu sensibilitate minimă la palpare. Pe măsură ce afecţiunea evoluează, abdomenul devine din ce în ce mai destins şi dureros la palpare, iar semnele vitale încep să reflecte severitatea bolii, apărînd febră, tahicardie, tahipnee şi hipotensiune. Leucocitoza este importantă (peste 30.000/mm^3).

Dacă intervine necroza intestinală, apar semne de peritonită, cum ar fi: sensibilitate la palparea directă şi la decompresiunea bruscă a peretelui abdominal, apărarea musculară şi distensia abdominală. Zgomotele intestinale sînt absente. Radiografia abdominală vizualizează dilatarea mai multor anse intestinale cu nivele hidroaerice ce certifică staza intestinală. Pot apare rectoragii sau hemoragii oculte (test hemocult pozitiv). Amilaza şi fosfataza alcalină serice pot avea valori crescute.

Pînă la 50% dintre pacienţii cu infarct secundar ocluziei arterei mezenterice superioare au un istoric de angină intestinală. Majoritatea pacienţilor cu infarct al intestinului subţire au peste 60 de ani şi prezintă în antecedente angină, infarct miocardic, accidente vasculare cerebrale sau vasculopatii periferice.

La explorarea chirurgicală, ansele intestinale au un aspect palid, albicios, datorită ischemiei. Se impune rezecţia întinsă a intestinului şi reconstrucţia arterială. Deoarece poate apărea un infarct tardiv al segmentului intestinal care nu a fost rezecat, mulţi chirurgi recurg la o a doua intervenţie chirurgicală, după 24 de ore, pentru a stabili dacă mai este necesară o rezecţie ulterioară. Rata mortalităţii este foarte ridicată. La pacienţii vîrstnici cu angina intestinală, trebuie efectuată angiografia trunchiului celiac şi a arterei mezenterice superioare, în speranţa de a descoperi un vas sclerozat, ce poate fi dezobstruat sau ocolit prin bypass, înainte de a surveni o catastrofă abdominală.

Aproximativ 65% dintre pacienţii cu infarct intestinal prezintă vasoconstricţie intensă, în absenţa ocluziei unei artere intestinale majore. În astfel de cazuri, bypass-ul arterial sau angioplastia nu sînt utile pentru revascularizarea intestinului. Administrarea digitalicelor sau a diureticelor poate contribui la precipitarea acestei afecţiuni. Dacă angiografia nu identifică ocluzia unui vas mare, trebuie încercată administrarea unui vasodilatator, care să limiteze ischemia şi necroza intestinală. Insuficienţa cardiacă severă,

şocul şi hipovolemia pot de asemenea să ducă la vasoconstricţie şi ischemie intestinală.

La pacienţii cu antecedente de infarct miocardic, cardiomiopatie, valvulopatii sau aritmii, se poate întîlni ocluzia embolică a unei artere indemne. În astfel de cazuri, îndepărtarea precoce a embolului şi rezecţia segmentului de intestin afectat, determină o rată crescută a supravieţuirii. Pot fi efectuate angiografii preoperatorii pentru a se confirma diagnosticul de tromboembolism, dar acestea rareori sînt utile.

7. OCLUZIA INTESTINULUI SUBŢIRE

A. Fără strangulare. Obstrucţia intestinului subţire determină o durere colicativă în regiunea periombilicală, fiecare episod dureros durînd 2-5 minute. Durerea se poate asocia cu borborisme. Fiecare episod colicativ este separat de următorul printr-o perioadă de acalmie, care durează 5-10 minute. Ulterior, apar meteorismul, sughiţul, greaţa şi vărsăturile. La început, vărsăturile sînt bilioase. După cîteva ore, acestea devin poracee şi fecaloide, dacă obstrucţia se află la nivelul ileonului distal. Pe măsură ce intestinul subţire se destinde, abdomenul, iniţial suplu şi discret sensibil, devine dureros la palpare, iar durerea colicativă devine generalizată şi continuă. Febra, tahicardia, semnele de peritonită şi leucocitoza sugerează posibilitatea strangulării. Într-un studiu, 90% din pacienţii cu strangulare prezentau două sau mai multe dintre aceste semne.

Oprirea tranzitului intestinal pentru materii fecale şi gaze este uneori un simptom tardiv al obstrucţiei. În primele ore, colonul se poate goli spontan (defecaţie şi flatulenţă), dar după 6 ore, în obstrucţia totală, tranzitul intestinal este oprit complet. Diagnosticul de obstrucţie a intestinului subţire este susţinut de radiografia abdominală simplă, care indică dilatarea anselor intestinale, prezenţa nivelelor hidroaerice şi absenţa sau diminuarea imaginii aerice a colonului.

B. Cu strangulare. Debutul unei dureri abdominale severe, difuze şi continue, cu abdomen suplu, nedureros şi nedestins sugerează o ocluzie cu strangulare a intestinului subţire sau un infarct ischemic. Greaţa, vărsăturile şi distensia se dezvoltă în următoarele 6-18 ore. În cel mult 50% din cazurile de ocluzie cu strangulare este posibil să nu se semnaleze distensia intestinală cu nivele hidroaerice, deoarece aceste semne ale ocluziei sînt tardive. În unele cazuri, radiografia abdominală poate vizualiza o opacifiere abdominală difuză (datorată ascitei) şi o formaţiune cu aspect de „bob de cafea" (segmentul intestinal necrotic şi edematiat).

Dacă, pe baza tabloului clinic, este suspicionată o obstrucţie intestinală, iar aspectul radiologic este normal, există o mare probabilitate ca strangularea şi gangrena intestinală să fie prezente. Este important să nu se excludă diagnosticul de obstrucţie, în prezenţa semnelor clinice, chiar dacă radiografiile abdominale au aspect normal.

Unele cazuri de obstrucţie simplă, surprinse în fazele iniţiale ale evoluţiei, pot prezenta un aspect radiologic normal, deoarece distensia intestinului subţire nu a avut încă timp să se producă.

Obstrucţia completă necesită intervenţie chirurgicală, dacă nu se obţine ameliorare la 6 ore de la decomprimarea prin sondare. Pericolul amînării tratamentului chirurgical, constă în posibilitatea apariţiei gangrenei intestinale. Gangrena determină perforaţie şi peritonită generalizată. Persistenţa durerii abdominale spontane şi la palpare, după decomprimarea prin sondă gastrică sau intestinală şi/sau febra, tahicardia şi hipotensiunea reclamă intervenţie chirurgicală de urgenţă.

În obstrucţia fără strangulare, rata mortalităţii este de 5-10%, pe cînd în obstrucţia cu strangulare este de 2-7 ori mai mare.

8. PANCREATITA ACUTĂ

Această afecţiune este întîlnită la persoanele care fac abuz de alcool, cu litiază biliară sau cu hipertrigliceridemie.

Durerea debutează în epigastru şi în hipocondrul stîng şi se asociază cu sensibilitate la palpare în etajul abdominal superior şi, în 50% din cazuri, cu dureri toracolombare. Pierderile lichidiene datorate febrei, transpiraţiilor abundente, vărsăturilor şi sechestrării de lichide în spaţiul retroperitoneal peripancreatic, în cavitatea peritoneală şi în lumenul intestinal sînt importante. Hipovolemia rezultată duce la lipotimii, astenie şi hipotensiune ortostatică.

În cavitatea abdominală se acumulează suc pancreatic bogat în enzime, care determină peritonită chimică difuză. Pacientul are tegumente palide sau cenuşii şi este tahipneic. Vărsăturile şi efortul de vomă sînt frecvent întîlnite. Temperatura variază între 37,5-39,5°C. Pot fi prezente tahipneea şi hipotensiunea, ca şi sensibilitatea generalizată la palparea abdomenului şi semnele de ascită. După 3-5 zile apare echimoze violacee pe flancuri sau periombilical, datorate difuziunii sîngelui intraabdominal în ţesuturile peretelui abdominal.

Amilazemia depăşeşte, de obicei, de două ori valoarea normală. Această enzimă mai poate avea valori crescute în serul pacienţilor cu cetoacidoză diabetică sau cu alte tipuri de acidoză, în perforaţia sau infarctul intestinal sau după ruperea unei sarcini tubare. Concentraţiile serice ale izoamilazei sînt crescute în pancreatită şi sînt foarte rar modificate în alte afecţiuni.

O creştere a lipazei serice, într-un context clinic care sugerează pancreatita acută, confirmă diagnosticul. Dozarea lipazei serice nu este suficient de sensibilă pentru a putea fi utilă în toate cazurile. În pancreatita acută, radiografia abdominală „pe gol" poate evidenţia una sau mai multe dintre următoarele modificări:

1. „Ansa sentinelă" (o ansă intestinală adiacentă pancreasului, destinsă de gaze)
2. Semnul „colonului amputat" (un spasm iritativ al flexurii splenice a colonului şi absenţa imaginii serice a colonului dincolo de acest punct)
3. Ileusul paralitic

4. Opacifierea difuză datorată ascitei pancreatice
5. Deplasarea stomacului
6. Calcificările pe aria pancreatică (datorate inflamației cronice)
7. „Bule de gaz" sau nivele hidroaerice în țesutul pancreatic datorate prezenței unui abces

La 20-30% din pacienți se semnalează tuse, polipnee și durerea pleurală. Radiografia toracică poate demonstra prezența unui revărsat pleural, ascensionarea hemidiafragmului, atelectazia și infiltrate pulmonare în lobul inferior.

Tratamentul pancreatitei alcoolice acute constă în abstinență alimentară, instituirea aspirației nasogastrică și administrarea de meperidină și de soluții cristaloide, intravenos. Antibioticele vor fi utilizate dacă se suspectează o infecție, iar în caz de anemie sau de scădere severă a masei sanguine se vor institui transfuzii de sînge.

Pentru pacienții cu ascită pancreatică iritativă, lavajul peritoneal poate fi benefic. Se poate introduce un cateter percutan, cu realizarea lavajului timp de 3 zile. Se recurge la intervenția chirurgicală pentru debridarea țesutului pancreatic necrozat, pentru drenajul abceselor și al pseudochisturilor, pentru rezolvarea obstrucției duodenale sau pentru controlul sîngerărilor masive. Dacă pancreatita este corelată cu inclavarea unui calcul biliar în segmentul distal al canalului coledoc, îndepărtarea endoscopică a calculului în 24-36 de ore va facilita vindecarea.

9. HEMORAGIILE SEVERE INTRAABDOMINALE

A. Ruptura unei sarcini ectopice sau a unui chist ovarian. Pacientele pot acuza durere abdominală generalizată, apărută spontan și la palpare și, uneori, durere uni sau bilaterale la nivelul umerilor. Semnele clinice frecvent asociate sînt tegumentele reci și umede, pulsul rapid și depresibil și hipotensiunea.

Manifestările precoce ale *sarcinii ectopice* sînt durerea colicativă unilaterală în etajul abdominal inferior, amenoreea recentă și/sau sîngerările vaginale reduse cantitativ, și o trompă uterină dureroasă și de dimensiuni crescute; testul de sarcină fiind pozitiv.

Chisturile ovariene foliculare sau luteale determină o durere abdominală cu debut brusc, în etajul abdominal inferior, care se poate generaliza. Hemoragia severă se asociază cu tahicardie și hipotensiune. În prezența unei hemoragii masive se impune reechilibrare volemică cu soluții cristaloide, transfuzie de sînge, urmate imediat de anestezie și intervenție chirurgicală.

B. Ruptura splenică, a unui anevrism al arterei splenice sau a colecistului. *Ruptura splenică* spontană poate surveni la pacienți cu malarie, mononucleoză infecțioasă sau afecțiuni mieloproliferative. Acest eveniment determină durere în hipocondrul stîng și în umăr și șoc hipovolemic. Se impune intervenția chirurgicală de urgență. *Ruptura unui anevrism al arterei splenice* poate de asemenea să determine hemoragie intraabdominală severă. Acești pacienți au un istoric neclar de dureri localizate în hipocondrul stîng, nivel la care poate fi ascultat un suflu. Rareori, o sîngerare profuză urmează *rupturii colecistului*, secundar unei colecistite. Există un istoric de febră în urmă cu 2-3 zile, asociată cu durere continuă și sensibilitate la palpare în hipocondrul drept, urmate de ameliorarea bruscă a durerii în momentul rupturii colecistului. Hemoragia masivă din aceste afecțiuni poate precipita o durere abdominală difuză și sensibilitate la palparea și la decompresiunea bruscă a peretelui abdominal, la nivelul întregului abdomen.

C. Ruptura unui adenom hepatic și hemoragia datorată tratamentului anticoagulant. Unele medicamente pot avea ca urmare o hemoragie intraabdominală. Femeile tinere care iau contraceptive orale pot dezvolta tumori hepatice benigne (adenoame) care, uneori, sîngerează în cavitatea peritoneală, producînd durere abdominală generalizată, spontan și la palpare, asociată cu durere la nivelul umărului și șoc. Pacienții aflați sub tratament cu cumarinice sau heparină pot avea ca reacție secundară hemoragie intraperitoneală cu apariția durerii generalizate spontan și la palpare.

D. Apoplexia abdominală. Unii pacienți prezintă durere abdominală generalizată, spontană și la palpare, paloare și șoc, datorate unei hemoragii intraabdominale spontane. Pacienții sînt de obicei hipertensivi și vîrstnici. Explorarea chirurgicală și ligaturarea sursei de sîngerare reprezintă tratamentul de elecție. În cazurile în care sursa hemoragiei este dificil de identificat, rata mortalității este mai mare. Vasele implicate sînt arterele gastrice sau o ramură a arterei mezenterice superioare. La nivelul vasului respectiv nu există anevrisme, dar se constată, de obicei, leziuni întinse de ateroscleroză.

E. Ruptura unui anevrism al aortei abdominale. Majoritatea anevrismelor sînt asimptomatice pînă încep să sîngereze. Sîngerarea redusă cantitativ determină durere pulsatilă sau surdă în epigastru. Durerea mai poate fi resimțită în flanc, uni sau bilateral, în fosele iliace și/sau lombar. În regiunea supraombilicală pe linia mediană se palpează o formațiune pulsatilă, difuz delimitată, dureroasă, cu un diametru mai mare de 4 cm.

Aceste anevrisme se rup și sîngerează intraperitoneal, determinînd exsanguinarea rapidă și durere generalizată. Singura șansă de supraviețuire o reprezintă intervenția chirurgicale de urgență. Prezența unui anevrism poate fi confirmată ecografic sau prin examen CT.

Anevrismele mai pot sîngera în spațiul retroperitoneal, cu apariția unei formațiuni pulsatile, dureroase în flancul stîng sau a durerii în fosa iliacă dreaptă. Durerea provocată de un anevrism rupt, poate fi agravată în clinostatism și ameliorată în ortostatism și de aplecarea trunchiului înainte (14% din cazuri) mimînd comportamentul durerii din bolile pancreasului.

Mortalitatea postoperatorie a anevrismelor este de 10%. Frecvența preconizată a rupturii anevrismelor cu

dimensiuni de 4-6 cm, pe o perioadă de 10 ani, este de 20%, pe cînd anevrismele mai mari au o frecvență a rupturii de 50%.

F. Anevrismul disecant de aortă. Disecția de aortă debutează, de obicei, cu durere toracică ascuțită sau sfîșietoare, care iradiază succesiv și rapid în regiunea cervicală, spate și abdomen. Durerea este, de obicei atît de severă, încît ameliorarea nu poate fi obținută nici la analgezicele opioide, iar pacientul se zvîrcolește în pat. Frecvent, se remarcă un istoric de hipertensiune. Pot exista diferențe de puls la nivelul membrelor. În 50% din cazuri apare un suflu diastolic aortic nou, datorat disecției retrograde a valvei aortice și electrocardiograma evidențiază uneori modificări de infarct miocardic inferior (10-15% din cazuri). Afectarea trunchiului brahiocefalic sau a arterei carotide stîngi poate cauza hemipareză și/sau afazie. Disecția ce cuprinde originea arterelor renale determină durere în flancuri și hematurie. Radiografia toracică va arăta lărgirea mediastinului. Diagnosticul este confirmat de aortografie sau prin examen CT cu substanță de contrast.

Măsurile terapeutice urmăresc scăderea valorilor tensionale și scăderea inotropismului cardiac prin administrare de propranolol, deoarece acești factori pot agrava disecția. Disecția aortei ascendente necesită corecție chirurgicală. Tipul III de disecție, inițiată sub originea arterei subclavii stîngi, determină dureri toracice și abdominale și are un prognostic mai bun. În cazul în care simptomele evoluează în ciuda tratamentului medical, intervenția chirurgicală este obligatorie. Durerile abdominale se pot datora hemoragiei intraparietale aortice sau ischemiei și necrozei intestinale, cauzate de întreruperea vascularizației nutritive, de către disecție. În contrast cu anevrismele aortei abdominale, ruptura unui anevrism disecant de aortă în spațiul retroperitoneal este rară.

10. PERITONITA LA PACIENȚII CU ASCITĂ

A. Peritonita bacteriană spontană. Această afecțiune survine la pacienții cu ciroză Laennec și ascită. Febra apare în 50-80% din cazuri, durerea difuză abdominală, în 27-72% din cazuri, iar sensibilitatea la palpare directă și la decompresiunea bruscă a peretelui abdominal, în peste 50% din cazuri. Hipotensiunea este semnalată în fazele precoce ale bolii, la 5-14% din cazuri, iar în fazele tardive, apare în 70-100% din cazuri. Pînă la 48% din pacienții cu peritonită infecțioasă pot să nu prezinte durere abdominală spontană sau la palpare. Pacienții la care survine această complicație au de obicei hipertensiune portală severă, cu ascită și insuficiență hepatică. Apariția diareei, creșterea creatininemiei plasmatice, hipotermia sau alterarea stării de conștiență pot datora infecției intraperitoneale.

Paracenteza diagnostică relevă prezența lichidului de ascită, cu o creștere în valoare absolută a numărului de polimorfonucleare (PMN) de peste 500/mm³ (sensibilitate 86%, specificitate 98%). Pacienții cu un număr de PMN >1.000/mm³ trebuie tratați indiferent de rezultatele culturilor, deoarece în aproximativ 35% din cazuri cultura din lichidul de ascită poate fi negativă. Pacienții cu valori ale PMN >250 și <1.000/mm³ trebuie tratați parenteral cu antibiotice, în așteptarea rezultatelor culturilor din lichidul de ascită și a modificărilor tabloului clinic. Alte teste care sînt utile în susținerea diagnosticului de infecție includ un nivel al lactatului în lichidul de ascită >25 mg/dl (sensibilitate de 81%, specificitate de 94%) și un gradient pH ser/pH ascită >0,1. Asocierea unor semne cum ar fi un număr de PMN >500/mm³ și/sau un pH al lichidului de ascită <7,35 are o sensibilitate de 100% și o specificitate de 96%. O evaluare a numărului de PMN >500/mm³ pare a fi cel mai bun factor individual de predicție a infecției bacteriene. *Escherichia coli* (47%), *Klebsiella* (11%) și alte enterobacterii gram-negative (11%) sînt responsabile pentru 69% din infecții, iar bacteriile gram-pozitive (*Streptococcus pneumoniae* 8%, enterococii 5%, streptococii 12%, și stafilococii 5%) se află la originea a 30% din cazuri. Infecțiile polimicrobiene (8%) sînt rare, în majoritatea cazurilor izolîndu-se o singură bacterie. Microorganismele anaerobe și microaerofile, sînt rar izolate prin culturi (5%). La pacienții simptomatici, cu un număr de leucocite PMN în lichidul de ascită >500/mm³ și culturi negative (16-35%), răspunsul la antibioterapie, evaluat pe baza evoluției tabloului clinic și a numărului de leucocite în lichidul de ascită, este util în monitorizarea tratamentului.

Deși peritonita bacteriană spontană la adult este mai frecvent asociată cu ciroza alcoolică și ascita, ea a fost raportată și în alte afecțiuni hepatice, incluzînd ciroza postnecrotică, hepatita cronică activă, hepatita acută virală, hemocromatoza și în metastazele hepatice. S-au înregistrat cazuri rare la pacienții cu ascită de cauză cardiacă și la cei cu lupus eritematos sistemic. Cele 3 cazuri semnalate de ascită de origine cardiacă au fost cauzate de un enterococ (1) și de *S. pneumoniae* (2). Prezența ascitei pare a fi esențială pentru dezvoltarea peritonitei bacteriene spontane.

Un frotiu Gram efectuat din lichidul de ascită centrifugat orientează tratamentul antimicrobian. Prezența a două sau mai multe tipuri de bacterii orientează spre antibiotice active pe anaerobi. Administrarea intravenoasă a unei cefalosporine de generația a III-a și a clindamicinei sau metronidazolului, atunci cînd este necesar, duce de obicei la eradicarea infecției, dar mortalitatea rămîne crescută (48-57%) și se datorează în general afecțiunii hepatice asociate. Doar 20-29% dintre decese sînt datorate peritonitei.

B. Peritonita bacteriană secundară la pacienții cu ciroză hepatică și ascită. Tabloul clinic cu febră, dureri abdominale difuze, sensibilitate la palpare și alterarea stării generale este identic cu cel determinat de peritonita bacteriană spontană. Prezența pneumoperitoneului pe radiografia abdominală pe gol sugerează diagnosticul de perforație a unui viscer cavitar (de exemplu, duoden sau

stomac). Existența în lichidul de ascită a unui număr de leucocite >10.000/mm³, a concentrație proteinelor >2,5 g/dl, a LDH-ului >225 UI/ml și a glucozei <50 mg/dl sugerează o peritonită secundară, datorată însămînțării bacteriene a cavității peritoneale de la nivelul unui viscer perforat.

Însămînțarea pe medii de cultură a lichidul de ascită recoltat evidențiază mai mulți germeni patogeni, inclusiv anaerobi, dar pe unele culturi s-a identificat un singur microorganism, dacă peritonita apare în contextul unui empiem, al unei perforații colecistice, al ulcerelor gastrice sau duodenale perforate sau al colitei ischemice. La pacienții alcoolici, perforația unui ulcer este cea mai frecventă cauză de peritonită secundară.

Într-un studiu efectuat pe un număr mic de cazuri, concentrația proteinelor în lichidul de ascită din peritonita secundară (4,4 ± 1,5 g) a fost mai mare decît în peritonita bacteriană spontană (PBS) (0,81 ± 0,4 g). Leucocitoza din lichidul de ascită din PBS și cea din lichidul de ascită din peritonita secundară sînt aproape de același rang. Numărul de leucocite din SBP poate varia între 40-27.000/mm³, cu o medie de 6.084/mm³. Într-un studiu, numărul de leucocite în lichidul de ascită a fost de 23.756 ± 11.000, la pacienții cu peritonită secundară.

Pacienții cu ciroză fără peritonită au un număr mediu de leucocite în lichidul de ascită de 150 ± 100/mm³, cu o variație a valorilor între 28 și 1.800/mm³ și o valoare procentuală medie a PMN de 43%. Tratamentul diuretic poate crește numărul de leucocite în lichidul de ascită pînă la valori >2.000/mm³. Această creștere indusă de diureză se face, de obicei, pe seama celulelor mononucleare. Datorită acestor similarități în ceea ce privește numărul de leucocite din lichidul de ascită infectat și cel neinfectat, efectuarea de frotiuri Gram și de culturi reprezintă teste de confirmare importante, atunci cînd valorile leucocitelor sînt situate în intervalul de suprapunere (500-1000 PMN/mm³).

Peritonita secundară la pacienții fără ascită este asociată cu infecție polimicrobiană și cu o prevalență crescută a germenilor anaerobi (81%). Infecția polimicrobiană poate surveni și la pacienții cu ascită, dar prevalența anaerobilor este mai scăzută datorită presiunii parțiale a oxigenului (pO_2) relativ mai ridicate în lichidul de ascită. Izolarea unui singur germen aerob nu exclude o leziune primară intraabdominală care ar necesita intervenție chirurgicală. În cazul suspectării acestei afecțiuni, investigațiile CT, ecografice, examenele intestinale cu substanță de contrast, laparoscopia sau endoscopia vor stabili diagnosticul etiologic. Dacă nu se intervine chirurgical în timp util, peritonita secundară are întotdeauna o evoluție fatală.

C. Hemocromatoza. Această tulburarea a metabolismului fierului determină hiperpigmentare cutanată, diabet zaharat și ciroză hepatică. Sideremia este mare, iar concentrațiile feritinei plasmatice sînt marcat crescute. Rareori, acești pacienți dezvoltă durere abdominală difuză generalizată, spontan și la palpare și șoc, evoluția fiind nefavorabilă. Unii specialiști presupun că durerea abdominală spontană și la palpare este cauzată de eliberarea rapidă a feritinei în cavitatea peritoneală. Este mai probabil ca acești pacienți să dezvolte o peritonită bacteriană spontană care evoluează, fără a fi descoperită, pînă în stadii avansate. Paracenteza de urgență efectuată în scop diagnostic și inițierea tratamentului antibiotic pot salva pacientul cu peritonită acută.

11. PERITONITA SECUNDARĂ OCLUZIEI VENOASE SAU ARTERITELOR

A. Urgențele vasculare majore (ocluzia venoasă). Ocluzia printr-un tromb a venei mezenterice superioare sau a venei porte determină în primele ore de la debut, durere abdominală difuză, cu sensibilitate minimă la palpare și apărare musculară discretă. Distensia, diareea apoasă sau sanguinolentă și febra se dezvoltă în perioada imediat următoare. Durerea este severă, surdă și continuă. Ascita se acumulează rapid sau crește cantitativ, iar splina se poate mări progresiv. Afecțiunile asociate cu ocluzia venoasă sînt reprezentate de policitemia vera, trombocitemia esențială, carcinomul de colon, gastric sau pancreatic, utilizarea de anticoncepționale orale, tratamentul estrogenic, deficiențe de antitrombină III, deficiența de proteină C sau proteină S, hipertensiunea portală din ciroză, bolile inflamatorii intestinale și siclemia. Diagnosticul poate fi confirmat prin examen CT sau RMN cu vizualizarea directă a venei trombozate.

B. Arterita mezenterică

1. Poliarterita nodoasă. Apare o durere abdominală de origine ischemică, datorată ocluziei vasculitice a vaselor intestinale de dimensiuni medii. Durerea este localizată sau generalizată, continuă, severă și surdă. Examenul fizic este sărac, iar semnele de peritonită sînt absente. După 1-2 zile, apariția progresivă a modificărilor ireversibile este semnalată de debutul febrei, a sensibilități la palpare directă și la decompresiunea bruscă a peretelui abdominal precum și a apărării musculare, datorate perforației și deversării conținutului intestinal în cavitatea peritoneală. Aceste cazuri necesită tratament chirurgical de urgență, lavaj peritoneal, administrarea de antibiotice intravenos și rezecția segmentului intestinal perforat. Ischemia urmată de necroză intestinală, perforație și peritonită apare și în alte forme de vasculită, care vor fi descrise mai jos. Durerea abdominală poate fi manifestarea inițială a poliarteritei, dar survine mai frecvent în contextul altor boli cum ar fi hipertensiunea arterială, astmul, gangrena periferică a degetelor de la mîini și de la picioare, febra, infarctul renal, disfuncțiile hepatice, boli neurologice (de exemplu, mononevrita multiplex și hemipareza sau infarctul miocardic). Afecțiunile abdominale localizate, cum ar fi pancreatita acută, colicistita acută și ulcerul duodenal, pot de asemenea să determine dureri abdominale la pacienții cu poliarterită. Unele episoade de durere abdominală se ameliorează după administrarea intravenoasă în bolus a corticosteroizilor.

2. Poliartrita reumatoidă. Afectarea vasculitică a patului arterial mezenteric, este semnalată de debutul unei dureri abdominale difuze, severe, dar cu un examen fizic sărac. Abdomenul poate fi suplu şi nedureros la palpare. Poliartrita reumatoidă este prezentă, de obicei, cu doi sau mai mulţi ani înainte de debutul durerii abdominale. În 24-48 de ore, apar febra şi semnele de peritonită. Infarctul poate implica fie intestinul subţire, fie colonul sau le poate afecta simultan. Evoluţia se complică cu necroză sau perforaţie intestinală, care provoacă peritonită acută. Mortalitatea este ridicată (67%) şi se apropie de 100% dacă nu se intervine chirurgical.

3. Purpura Henoch-Schönlein. Pacienţii cu această afecţiune prezintă leziuni purpurice maculopapulare pe membrele inferioare, artralgii şi artrită, nefrită şi durere abdominală secundară ischemiei vasculitice şi hemoragiei intraparietale intestinale. În maximum 6% din cazuri, durerea abdominală este primul simptom. Semnele de peritonită se pot dezvolta în prezenţa leziunilor hemoragice multiple ale seroasei intestinului subţire şi/sau gros, în absenţa necrozei sau perforaţiei peretelui intestinal. În contrast cu poliarterita, perforaţia este rar întîlnită în această afecţiune.

4. Lupusul eritematos sistemic. Vasculita severă cu afectare intestinală este rară în această boală, dar este posibilă apariţia ischemiei, infarctului şi perforaţiei intestinale. La pacienţii cu perforaţie şi peritonită difuză, se impune intervenţie chirurgicală.

12. PERITONITA ASOCIATĂ CU ENTEROCOLITA NEUTROPENICĂ (TIFLITA) ŞI LEUCEMIA ACUTĂ

La pacienţii cu leucemie acută şi neutropenie severă secundară unei boli sau tratamentului medicamentos, durerea abdominală generalizată, febra, vărsăturile şi diareea survin brusc şi persistă. Scaunele apoase pot fi sanguinolente sau testul hemocult pentru hemoragii oculte este pozitiv. După 2-3 zile, apar semne de peritonită în fosa iliacă dreaptă. Acestea pot răspunde la antibioterapia intravenoasă intensivă, dar recurenţa episoadelor sau evoluţia spre peritonită necesită hemicolectomie dreaptă. La nivelul colonului ascendent şi cecului se evidenţiază ulceraţii întinse ale mucoasei şi, în cazurile severe, se constată gangrena şi perforaţia peretelui intestinal. Crizele de enterocolită neutropenică pot fi recurente şi pot răspunde la tratament antibiotic. Intervenţia chirurgicală este indicată în cazul apariţiei semnelor ce indică o perforaţie iminentă, peritonita difuză sau sepsisul cu instabilitate hemodinamică. Această afecţiune mai poate fi întîlnită la pacienţi cu anemie aplastică sau neutropenie ciclică. Diagnosticul este susţinut de examenul CT abdominal.

Modificările patologice semnificative evidenţiate prin examen CT sînt îngroşarea edematoasă a peretelui cecului şi colonului ascendent, modificările inflamatorii de la nivelul ţesutului adipos pericolic şi prezenţa pneumoperitoneului. Unii pacienţi cu leucemie acută acuză dureri în etajul abdominal superior, datorate pancreatitei acute sau ulcerului gastroduodenal sau dureri severe în etajele abdominale mijlociu şi inferior, determinate de salpingită, endometrită sau de către o enterocolită pseudomembranoasă indusă de tratamentul antibiotic.

13. AFECŢIUNI MEDICALE CE DETERMINĂ DURERI ABDOMINALE GENERALIZATE

A. Porfiria acută intermitentă. Această afecţiune debutează la adolescenţi sau la adultul tînăr. Este mai frecventă la femei, iar crizele dureroase pot surveni în timpul menstrei, în sarcină sau pot fi asociate cu consumul de contraceptive orale.

Durerea abdominală este de obicei colicativă, dar poate fi şi continuă, de la o intensitate moderată pînă la o severitate extremă. Poate fi localizată sau generalizată. Se poate asocia o discretă sensibilitate la palpare, dar nu există apărare musculară. Radiografia abdominală evidenţiază dilataţia gastrică. Durerile abdominale se datorează în mod obişnuit neuropatiei vegetative. Durerea iradiază uneori dorsal (lombar) şi este asociată cu febră, vărsături, constipaţie şi leucocitoză. Intestinul are anse spastice sau dilatate. Aceşti pacienţi au în antecedente numeroase intervenţii chirurgicale datorate severităţii durerilor abdominale. Porfiria este frecvent confundată cu ocluzia intestinală sau apendicita acută.

Anamneza sau observarea unei crize dureroase aduc alte elemente care pot ajuta medicul în stabilirea diagnosticului de porfirie. Există semne de neuropatie periferică, sub forma tulburărilor de sensibilitate la nivelul membrelor sau feţei (de exemplu, durere nevritică lancinantă şi parestezii – amorţeală, furnicături, înţepături – şi/sau sub forma unui deficit motor al membrelor, cum ar fi senzaţia de greutate la nivelul mîinilor sau picioarelor, paraparează sau tetraparează. Dacă sînt afectaţi nervii cranieni, apar dificultăţi de vorbire, disfagie, diplopie şi cecitate. Tensiunea arterială este crescută şi alura ventriculară este rapidă, datorită eliberării de catecolamine.

Sînt posibile tulburările psihice de tipul anxietăţii severe, tulburărilor de comportament, agitaţiei, halucinaţiilor, iluziilor şi dezorientării. Scăderea natremiei determină astenie şi delir, iar scăderea magneziemiei poate produce tetanie. Uneori urina este roşie în momentul micţiunii, dar îşi modifică culoarea în brun sau negru după o perioadă de staţionare. În cursul crizelor dureroase cresc valorile porfobilinogenului şi acidului δ-aminolevulinic, iar concentraţia porfobilinogen deaminazei în hematii sau limfocite este scăzută. Această boală are tendinţa la recidivă, crizele pot fi precipitate de post alimentar, deshidratare, consum de alcool şi medicamente (fenitoină, barbiturice sau anticoncepţionale orale).

Tratamentul implică întreruperea administrării medicamentelor incriminate şi administrarea de fenotiazine şi meperidină pentru controlul durerii. Administrarea

intravenoasă a 20 g glucoză pe oră poate calma rapid criza. Administrarea de hematină la 12 ore, timp de 48 de ore, este o alternativă în cazul în care nu se obține un răspuns la glucoză.

Porfiria trebuie luată în considerare la pacienții cu istoric de crize dureroase abdominale recurente asociate cu tulburări psihice și cu neuropatie periferică senzitivo-motorie dureroasă.

B. Cetoacidoza

1. Cetoacidoza diabetică. Această afecțiune debutează cu greață severă, vărsături și dureri abdominale generalizate. Abdomenul este dureros la palpare și rigid. Respirația este de obicei profundă și rapidă și, datorită deshidratării severe, pacientul acuză amețeli și astenie la trecerea în clinostatism sau în ortostatism. Dacă există hiperglicemie și cetoacidoză, administrarea de insulină va avea ca urmare remisiunea rapidă a manifestărilor abdominale.

Dacă semnele și simptomele abdominale persistă, după ce tratamentul cu insulină a rezolvat cetoacidoza, se suspectează o afecțiune chirurgicală, care necesită o evaluare completă.

2. Cetoacidoza alcoolică. Un sindrom similar cu greață, vărsături, dureri abdominale generalizate, spontane și la palpare, și cu tulburări psihice poate surveni la alcoolici după oprirea consumului de alcool, urmată de post alimentar timp de 2-3 zile. Simptomele și semnele dispar după perfuzarea intravenoasă de soluții cristaloide și glucoză. Acești pacienți prezintă acidoză cu deficit anionic, determinată de corpii cetonici, în absența hiperglicemiei.

C. Mușcătura păianjenului „văduva neagră". Majoritatea mușcăturilor survin în lunile călduroase ale anului. Inițial, mușcătura determină durere cu caracter de usturime, eritem și edem local sau un disconfort minim. În 15-60 minute, apar crize repetate de durere generalizată abdominală, lombară și la nivelul membrelor. Durerea poate fi atît de severă încît pacientul țipă și se zvîrcolește de durere. Se pot semnala greață, vărsături, transpirații, hiperventilație, tremor, fasciculații musculare și parestezii la nivelul mîinilor și picioarelor. Temperatura corporală și tensiunea arterială cresc. Musculatura abdominală devine rigidă, dar de obicei sensibilitatea la palpare este minimă și manevra Blumberg este negativă. Durerea persista timp de 3 zile.

Administrarea de calciu intravenos sau de metocarbamol 10% vor ameliora spasmele musculare și durerea. Antiveninul poate fi utilizat la copiii mici și la bătrînii, care au un risc mai mare de evoluție spre deces. Sindromul descris a fost confundat cu ulcerul perforat, cu pancreatita și apendicita acută, dar prezența durerii abdominale generalizate spontane, în absența sensibilității la palpare, face ca aceste afecțiuni să fie foarte puțin probabile.

D. Intoxicația cu plumb. Durerile abdominale colicative se asociază cu constipație sau diaree. Pot exista semne de neuropatie motorie cu hipotonia membrelor. Paloarea este secundară anemiei induse de intoxicația cu plumb. La nivelul gingiilor se poate observa prezența unui lizereu de culoare albastră. Encefalopatia cu tulburări mentale, convulsia și ataxia cerebeloasă sau hemiplegia survin de obicei la sugari și copiii mici. Nivelul plumbemiei este ridicat și excreția urinară de plumb este crescută. Tratamentul cu EDTA, D-penicilamină sau dimercaprol a fost instituit pentru creșterea excreției urinare de plumb și ameliorarea simptomelor.

Sursa intoxicației cu plumb trebuie identificată, iar expunerea trebuie evitată.

E. Criza dureroasă din siclemie. Siclemia se caracterizează prin debutul, încă din copilărie, a crizelor dureroase cu sediul la nivelul membrelor, spatelui, regiunii cefalice și toracice și uneori al abdomenului, la intervale de timp variabil. Durerea abdominală este intensificată de mișcări și de vibrații. Poate exista sensibilitate difuză sau localizată la palpare, apărare musculară și febră. De obicei durerea abdominală este asociată cu dureri spontane și la palpare la nivelul mușchilor și articulațiilor membrelor. Poate exista durere la palparea peretelui toracic. Greața și vărsăturile sînt rare. Prezența durerii spontane și la palpare, cu localizare în hipocondrul drept sugerează colicistita acută, o complicație frecventă la acești pacienți. Hemograma relevă prezența unei anemii semnificative și a leucocitozei, care este des întîlnită în siclemie. Tratamentul conservator de susținere va avea ca urmare rezoluția simptomelor în 3-7 zile, dacă nu a intervenit colicistita acută. Această complicație necesită tratament chirurgical. În general, durerile toracice și ale membrelor sînt mai frecvente decît durerea abdominală, la pacienții cu criză dureroasă siclemică.

F. Criza hemolitică. În timpul perioadelor de hemoliză, sferocitoza ereditară și alte anemii hemolitice se pot asocia cu dureri abdominale generalizate, fără semne de peritonită. Creșterea bilirubinemiei, a concentrației LDH și a numărului de reticulocite sînt argumente pentru existența hemolizei.

G. Criza hiperparatiroidiană și hipercalcemică. Hipercalcemia severă (14-20 mg/dl) este asociată cu confuzie mentală, obnubilare și agitație, greață, vărsături, constipație severă și dureri abdominale, spontan și la palpare. Mai pot apărea dureri la nivelul membrelor, poliurie și polidipsie. Creșterea calcemiei este însoțită de hipo sau hiperfosfatemie, creșteri ale nivelului seric al PTH și acidoză hipercloremică. Durerea se poate datora bolii ulceroase gastroduodenale sau complicațiilor sale, pancreatitei acute sau eliminării unui calcul ureteral și/sau poate fi nespecifică, fiind corelată cu hipercalcemia. Durerea abdominală difuză, spontană și la palpare, ce mimează un abdomen acut este cauzată, uneori, și de

hipercalcemia datorată sarcoidozei sau neoplaziilor. Scăderea calcemiei duce la remisiunea tuturor simptomelor. Pacienţii cu hiperparatiroidism necesită excizia chirurgicală a adenomului sau carcinomului paratiroidian.

H. Criza addisoniană. Se manifestă prin astenie, fatigabilitate, greaţă, vărsături şi dureri abdominale difuze, continue sau colicative, fără sensibilitate la palparea abdominală. Pacientul poate prezenta apatie, confuzie şi febră înaltă. În boala Addison cu evoluţie cronică, natremia este scăzută (88%), iar potasemia este crescută (64%), dar în insuficienţa corticosuprarenaliană acută doar 45% dintre pacienţi prezintă hiponatremie, iar potasemia este de obicei normală. Administrarea de soluţii saline şi de dexametazon calmează durerile abdominale şi rezolvă simptomatologia. Răspunsul clinic la administrarea de dexametazonă sugerează criza addisoniană, diagnosticul fiind confirmat prin dozarea cortizolului seric, după o perfuzie cu ACTH.

14. DUREREA ABDOMINALĂ DIFUZĂ ASOCIATĂ CU BOLI INFECŢIOASE SPECIFICE

A. Tuberculoza ileocecală şi peritonita tuberculoasă. Pînă la 40 % dintre pacienţi se prezentă cu un tablou clinic de abdomen acut chirurgical datorat perforaţiei în regiunea ileocecală (peritonită bacteriană) sau datorat aderenţelor fibroase şi stenozelor care determină ocluzie intestinală. Aceşti pacienţi pot prezenta o formaţiune dureroasă la palpare în fosa iliacă dreaptă şi semne de peritonită localizată sau difuză. Pacienţii cu obstrucţie intestinală prezintă greaţă, vărsături, oprirea tranzitului intestinal şi distensie abdominală, iar radiografia abdominală arată ansele intestinale dilatate, cu nivele hidroaerice. Aceste cazuri necesită tratament chirurgical. Însămînţarea pe medii de cultură şi examenul histopatologic al segmentului ileocecal rezecat, precum şi examenul bioptic al ganglionilor limfatici submucoşi, stabilesc diagnosticul de tuberculoză. Această afecţiune răspunde la o schemă terapeutică cu trei antituberculoase. În Anglia, majoritatea pacienţilor sînt de origine asiatică sau sînt vîrstnici. De un mare interes este debutul acut al tuberculozei intestinale, deoarece tuberculoza este considerată a fi o afecţiune cronică cu evoluţie lent progresivă.

B. Febra pătată a Munţilor Stîncoşi. Este o boală infecţioasă cu potenţial letal, care debutează cu febră înaltă, cefalee, mialgii la nivelul membrelor şi spatelui şi o erupţie maculopapuloasă, care apare iniţial, la nivelul articulaţiilor pumnului şi piciorului, pentru a se extinde ulterior centripet. Erupţia apare la 1-3 zile de la debutul febrei, mai tîrziu sau poate lipsi. Vasculita rickettsiană determină dureri abdominale localizate sau generalizate, colicative sau continue. Este mimat tabloul clinic al apendicitei sau colecistitei acute sau apare durere spontană şi la palpare în regiunea periombilicală, datorată ischemiei intestinului subţire. Abdomenul poate fi suplu şi nedureros la palpare sau poate prezenta semnele de peritonită, local sau difuz. Evidenţierea în antecedente a expunerii la căpuşe sau a unei muşcături de căpuşă (de exemplu, în timpul unor călătorii în zone endemice) sau prezenţa unei boli febrile severe asociate cu cefalee, care survine vara sau la începutul toamnei, într-o zonă endemică vor creşte probabilitatea acestui diagnostic. Proba terapeutică cu doxiciclină implică riscuri minime şi este justificată în contextul descris. Efectuarea intervenţiilor chirurgicale inutile creşte rata mortalităţii de şapte ori.

C. Pacienţi cu SIDA şi enterită cu CMV. Infecţia cu virusul citomegalic (CMV) localizată la nivelul intestinului subţire sau gros, determină febră, dureri abdominale şi diaree. Apar rareori perforaţii unice sau multiple ale peretelui intestinal, cauzate de CMV, care dau naşteri unei peritonite acute bacteriene, ce necesită intervenţie chirurgicală.

CAPITOLUL

28 DUREREA ACUTĂ ABDOMINALĂ DIFUZĂ COLICATIVĂ

☐ LISTA DIAGNOSTICELOR POSIBILE

1. Infecţii gastrointestinale
   - A. Virale
   - B. Bacteriene
   - C. Cu protozoare
2. Toxiinfecţii alimentare
   - A. Toxiinfecţii cu debut la 1-6 ore de la ingestie
   - B. Toxiinfecţii cu debut la 6-16 ore de la ingestie
   - C. Toxiinfecţii cu debut la mai mult de 16 ore de la ingestie
3. Intoxicaţia cu ciuperci otrăvitoare
4. Medicamente care produc durere abdominală cu caracter colicativ
   - A. Antibioticele
   - B. Chinidina
   - C. Propranololul
   - D. Antiacidele
   - E. Clorura de potasiu
   - F. Opiaceele
5. Constipaţia
6. Alergii alimentare
   - A. Enterita eozinofilică
   - B. Alte forme de alergie alimentară
7. Ocluzia intestinală
8. Ischemia şi infarctul intestinal
9. Intoxicaţii cu metale grele
   - A. Arsenic
   - B. Plumb
   - C. Mercur
10. Cetoacidoza diabetică şi alcoolică
11. Muşcătura păinjenului „văduva neagră" (*Latrodectus maclans*)
12. Criza hiperparatiroidiană şi hipercalcemică
13. Criza addisoniană
14. Porfiria acută intermitentă
15. Angioedemul ereditar
16. Ingestia de cocaină
17. Dureri asociate cu sarcina
    - A. Falsul travaliu
    - B. Travaliul propriu-zis
    - C. Durerile postpartum
    - D. Abruptio placentae
    - E. Ruptura uterină

☐ REZUMAT

Durerile abdominale generalizate, greaţa şi diareea se pot datora infecţiei cu *rotavirusuri* sau cu *agenţi tip Norwalk*. Pacientul este subfebril şi nu prezintă leucocite sau sînge în scaun. Această afecţiune survine sporadic sau mai frecvent, sub formă de epidemie. Speciile de *Salmonella*, *Shigella* şi *Campylobacter* determină febră, frisoane, dureri abdominale generalizate cu caracter colicativ şi diaree. Durerile în etajul abdominal mijlociu şi în cel inferior şi durerile rectale pot preceda şi/sau însoţi fiecare undă peristaltică intestinală. Aceste dureri se ameliorează, de obicei, după încetarea hiperperistaltismului. *Escherichia coli* şi bacteriile din genul *Yersinia* determină o afecţiune cu manifestări similare. *Vibrio*

parahemolyticus provoacă dureri abdominale generalizate şi diaree apoasă, această infecţie apărînd după ingestia de fructe de mare contaminate. Leucocitele şi sîngele sînt prezente în materiile fecale, la majoritatea pacienţilor cu aceste afecţiuni, cu excepţia infecţiilor cu *E. coli* enteropatogen şi cu enterovirusuri.

Dizenteria cu dureri abdominale colicative, diaree sanguinolentă şi tenesme rectale este determinată de specii de *Salmonella* şi *Shigella*, de *Campylobacter jejuni*, *E. coli* enteroinvaziv (0157:H7), *V. parahaemolyticus*, *Yersinia enterocolitica* şi de *Entamoeba histolytica*.

Aceste microorganisme sînt identificate prin coprocultură, efectuată pe medii speciale, cu excepţia infecţiei amoebiene care necesită examen microscopic direct al materiilor fecale. Infecţia cu *Giardia lamblia* determină dureri abdominale colicative, diaree apoasă, flatulenţă marcată, greaţă, vărsături şi meteorism. Examenul microscopic al materiilor fecale este necesar pentru diagnostic. Infecţia cu *Cryptosporidium* produce dureri abdominale colicative şi diaree. Tehnicile de laborator speciale, care presupun frotiuri colorate cu soluţii iodate şi/sau cu ser fiziologic contribuie la identificarea parazitului în materiile fecale. Diareea din SIDA este frecvent determinată de *Cryptosporidium*.

Toxiinfecţiile alimentare afectează două sau mai multe persoane care au consumat acelaşi aliment după o masă servită în familie, în grup sau la restaurant. Durerile abdominale severe, colicative, generalizate, asociate cu diaree şi vărsături, cu debut *la 1-6 ore* de la ingestie, se datorează de regulă, toxinei produse de *Staphilococcus aureus* sau de către *Bacilus cereus*. *B. cereus* contaminează de obicei orezul fiert, carnea sau legumele. *S. aureus* poate contamina şunca, conservele de carne, maioneza, produsele de patiserie cu frişcă, produsele avicole şi salata de cartofi. Aceşti germeni sînt identificaţi prin examinarea unei probe din alimentul consumat.

Dacă simptomele apar la *6-16 ore* de la ingestie, contaminarea alimentelor este produsă de *Clostridium perfringens* sau de *B. cereus*. *C. perfringens* contaminează de obicei carnea sau produsele avicole care au fost preparate termic şi apoi au fost lăsate să se răcească lent la temperatura camerei. Infecţiile cu *B. cereus*, apărute după o contaminare redusă cu acesta, determină simptome – normal la 6-16 ore de la ingestie – prin proliferare în vivo şi producere de toxină în tractul intestinal al gazdei. Aceste microorganisme pot fi identificate prin culturile efectuate din probele de aliment contaminat.

Toxiinfecţiile alimentare cu debut după o perioadă de incubaţie de *16-72 de ore* pot fi determinate de *E. coli* enterotoxigen, *Vibrio cholerae* sau *V. parahaemolyticus*; precum şi de către specii de *Salmonella*, *Shigella* sau *Campylobacter*. Diagnosticul se stabileşte prin coprocultură. *Campylobacter* şi alţi vibrioni necesită pentru izolare utilizarea unor medii de cultură speciale.

Greaţa, vărsăturile, durerile abdominale şi diareea sînt simptome precoce de botulism. Mai apar diplopie, tulburări de vedere, disfagie, odinofagie şi uscăciunea mucoasei bucale. În evoluţie vor surveni pareze ale membrelor şi ale muşchilor respiratori. Diagnosticul este confirmat prin detectarea toxinei botulinice în ser, scaun şi în alimentele contaminate.

Intoxicaţia cu ciuperci otrăvitoare apare după ingestia de ciuperci sălbatice şi determină dureri abdominale colicative şi diaree, asociate cu lăcrimare, sialoree, transpiraţii abundente, wheezing, tuse şi tulburări de vedere. În intoxicaţia cu unele tipuri de ciuperci (*Amanita*, *Galerina*), simptomele gastrointestinale preced, de obicei, oligo-anuria (insuficienţă renală oligurică) şi insuficienţă hepatică (icter, hepatomegalie).

Medicamentele, de exemplu eritromicina, pot determina dureri abdominale şi meteorism, după 2-5 zile de administrare. Alte *antibiotice* administrate mai mult de 4 zile, pot provoca dureri abdominale severe colicative şi diaree. Aceste simptome se datorează frecvent proliferării în colon a unei bacterii anaerobe enterotoxigene, *Clostridium difficile*. Toxina produsă de *C. difficile* determină durere şi diaree apoasă, care devine ulterior sanguinolentă. La sigmoidoscopie, se observă ulcere mici, acoperite cu pseudomembrane. Alte medicamente care determină dureri abdominale colicative şi diaree sînt reprezentate de *chinidină*, *propranolol*, probucol şi clofibrat. La pacienţii aflaţi sub tratament antiulceros, antiacidele care conţin magneziu pot genera dureri abdominale şi diaree. *Potasiul* administrat sub formă de capsule poate determina uneori ulceraţii ale intestinului subţire şi dureri abdominale. *Codeina* şi *alte opiacee* pot provoca o constipaţie severă şi compactarea materiilor fecale în rect. Acestea determină dureri abdominale severe cu caracter continuu şi/sau colicativ, calmate prin clismă sau prin îndepărtarea manuală a materiilor fecale din rect. Ocluzia intestinală cu dureri abdominale colicative, vărsături şi meteorism se poate datora fecaloamelor în colon.

Intoleranţa sau *alergia alimentară* determină dureri abdominale generalizate, cu caracter colicativ corelate cu ingestia unui alergen alimentar. Aceste simptome sînt reproductibile şi nu sînt ameliorate de antiacide şi antispastice. În unele cazuri, şi alte manifestări alergice însoţesc durerile abdominale, de exemplu: greaţa, vărsăturile, urticaria, angioedemul, wheezing-ul, hipotensiunea datorată sechestrării de lichide în cel de-al treilea spaţiu şi diareea.

Enterita eozinofilică determină dureri abdominale generalizate colicative, greaţă şi vărsături. Examenul histopatologic al materialului biopsiat de la nivelul stomacului şi intestinului, evidenţiază numeroase eozinofile, în asociere cu eozinofilie marcată în sîngele periferic. Această afecţiune mimează boala Crohn. Unele cazuri sînt asociate cu malabsorbţia (dureri abdominale, diaree şi steatoree cu scaune grăsoase, neformate sau apoase şi cu miros putrid) sau cu ascita. În 20% din cazuri se evidenţiază o etiologie alergică.

Ocluzia intestinală determină dureri colicative abdominale (2-3 minute de durere, urmate de o perioadă de acalmie de 5-10 minute şi apoi iar de durere cu repetiţie ciclică). Episoadele dureroase se asociază cu zgomote intestinale audibile, de frecvenţă înaltă („colici de luptă"). Rapid apar greaţa, vărsăturile, oprirea tranzitului intestinal pentru materii fecale şi gaze şi distensia abdominală. Radiografiile abdominale pe gol indică dilatarea anselor intestinului subţire şi nivele hidroaerice. Colonul este lipsit de imagine aerică.

TABELUL INCIDENȚEI BOLILOR

INCIDENȚA LA 100.000 (APROXIMATIVĂ)

Frecvente (>100)	Relativ frecvente (>5-100)	Rare (>0-5)
Infecția cu rotavirusuri sau agenți Norwalk	Infecția cu *Yersinia enterocolitica*	Enterita cu *Vibrio cholerae*
Infecția cu specii de *Salmonella*	Colita cu *Entamoeba histolitica*	Botulismul (*Clostridium botulinum*)
Infecția cu specii de *Shigella*	Enterita cu *Cryptosporidium*	Intoxicația cu ciuperci otrăvitoare
Infecția cu specii de *Campylobacter*	Enterocolita cu *Vibrio parahaemolyticus*	Alergiile alimentare
Escherichia coli (enterotoxigen)	Durerea indusă de propranolol și de clorura de potasiu	Enterita eozinofilică
Enterita cu *Giardia lamblia*	Enterocolita cu *Clostridium difficile*	Intoxicația cu arsenic
Toxiinfecția alimentară determinată de *Staphylococcus aureus*	Ischemia și infarctul intestinal	Intoxicația cu plumb
	Cetoacidoza diabetică	Intoxicația cu mercur
Toxiinfecția alimentară determinată de *Bacillus cereus*	Mușcătura păianjenului „văduva neagră"	Cetoacidoza alcoolică
	Abruptio placentae	Criza hiperparatiroidiană, criza hipercalcemică datorată altor afecțiuni
Toxiinfecția alimentară determinată de *Clostridium perfringens*		Criza addisoniană
		Porfiria acută intermitentă
Enterocolita indusă de antibiotice		Angioedemul ereditar
Diareea indusă de chinidină		Ingestia de cocaină
Diareea indusă de antiacide		Ruptura uterină
Constipația și durerile induse de codeină		
Durerea din constipație		
Obstrucția intestinală		
Durerile din travaliu		
Durerile din falsul travaliu		
Durerile post partum		

Ischemia intestinală determină inițial dureri colicative abdominale și diaree sanguinolentă sau apoasă cu hemoragii acute. După cîteva ore, durerea devine continuă și examenul radiologic abdominal va pune în evidență distensia anselor intestinului subțire și nivele hidroaerice. În primele ore, abdomenul este suplu și nedureros la palpare, în pofida durerii spontane severe, iar în curînd va apare distensia, apărarea musculară și sensibilitatea la palpare. Tratamentul necesită explorare chirurgicală. Angiografia va pune în evidență permeabilitatea vaselor mari care irigă intestinul subțire și colonul, asociată cu vasoconstricția vaselor mici, ischemie și/sau infarct. Într-un număr mic de cazuri, angiografia va localiza sediul obstrucției la nivelul unei artere importante.

Ingestia de arsenic determină dureri abdominale generalizate cu caracter colicativ, senzație de arsură la nivelul buzelor și faringelui și disfagie. Apar vărsături, diaree și o halenă cu miros de usturoi. Radiografia abdominală simplă vizualizează opacități dense la nivelul stomacului și intestinului, asemănătoare reziduurilor de bariu post tranzit baritat, dar care se datorează arsenicului ingerat. Sînt posibile oliguria și eventual hematuria și proteinuria. După cîteva zile se va constata prezența anemiei cu leucopenie și tardiv, se poate dezvolta o neuropatie senzitivo-motorie importantă. Diagnosticul este confirmat prin dozarea arsenicului în sînge și urină.

Colica saturnină este o colică intestinală propriu-zisă (se remarcă apariția ciclică a unor crize dureroase ce durează 2-5 minute, cu perioade de acalmie de 5-10 minute). În timpul colicii există apărare musculară și sensibilitate la palparea peretelui abdominal, dar aceste semne dispar sau sînt greu de evidențiat în perioadele de acalmie. Pot fi prezente constipația, hipotonia mîinilor și picioarelor, un lizereu violaceu de plumb la nivel gingival și anemia cu hematii ce prezintă granulații bazofile. Cilindruria, hematuria și proteinuria sînt frecvent întîlnite. Diagnosticul este confirmat prin dozarea plumbului în sînge și urină. *Intoxicația cu mercur* determină dureri abdominale generalizate și diaree sanguinolentă, în asociere cu insuficiența renală acută. Diagnosticul poate fi confirmat prin dozarea mercurului în sînge și urină.

Cetoacidoza diabetică se manifestă prin dureri abdominale generalizate, sensibilitate la palpare și apărare musculară, respirație Küssmaul, amețeli și semne de deshidratare. Există hiperglicemie, valori crescute ale corpilor cetonici în ser și acidoză metabolică, iar durerea cedează rapid în cîteva ore după insulinoterapie. Cetoacidoza alcoolică determină simptome abdominale similare. Crizele dureroase apar la 2-3 zile după întreruperea consumului de alcool.

Mușcătura păianjenului „văduva neagră" precipită apariția unei dureri abdominale generalizate severe, cu rigiditate musculară, însă la palpare abdomenul rămîne nedureros. Crampele dureroase apar, de obicei, la nivelul membrelor, toracelui și spatelui și pot exista parestezii, tremor și pareze ale membrelor superioare și inferioare. În antecedențe se evidențiază o mușcătură de păianjen în regiunea fesieră, genitală sau la nivelul membrelor inferioare, cu apariția locală de edem și eritem. În unele cazuri, nu se semnalează durere sau reacție locală, în zona mușcăturii. Lipsa reacției locale face ca diagnosticul să fie mai dificil de stabilit, deoarece pacientul nu știe că a fost mușcat.

Dureri abdominale cu caracter colicativ, asociate cu vărsături, somnolență sau agitație, pot apărea în *hipercalcemie*

(14-20 mg/dl). Alte simptome prezente sînt confuzia mentală, constipaţia şi poliuria. *Criza addisoniană* determină dureri abdominale surde sau colicative, vărsături şi febră. Se pot asocia confuzia mentală şi somnolenţa. Se înregistrează uneori niveluri scăzute ale cortizolemiei, dar această modificare nu este patognomonică. Simptomele răspund prompt la administrarea de dexametazonă. Diagnosticul este confirmat prin măsurarea cortizolului plasmatic, după o probă de provocare prin injectare de cosintropin (o formă sintetică de ACTH).

Porfiria acută intermitentă determină dureri abdominale generalizate, cu sensibilitate minimă sau absentă la palpare. O neuropatie dureroasă senzitivo-motorie poate afecta membrele. Delirul sau unele simptome psihotice însoţesc, de asemenea, simptomele abdominale. În timpul crizelor se evidenţiază, frecvent, creşteri ale concentraţiei urinare a porfobilinogenului.

Angioedemul ereditar determină dureri abdominale, greaţă, vărsături, care dispar spontan după 1-3 zile. Angioedemul apare la nivelul feţei, mîinilor şi picioarelor, odată cu durerile abdominale. Diagnosticul se stabileşte pe baza scăderii nivelului seric al C4 şi al inhibitorului C1-esterazei. *Ingestia de cocaină* produce dureri colicative severe datorate ischemiei şi necrozei intestinale.

Durerile din travaliu sau din falsul travaliu apar în al treilea trimestru de sarcină şi sînt episodice, durînd pînă la 90 de secunde, cu intervale de acalmie variabile. Durerile din travaliu afectează lombele şi/sau abdomenul şi survin de obicei la intervale regulate. Durerile din falsul travaliu apar în hipogastru şi în regiunile inghinale şi sînt rareori regulate. Dezlipirea prematură de placentă normal inserată (*abruptio placentae*) se manifestă prin durere abdominală generalizată, continuă şi severă, asociată cu sensibilitate la palpare şi hemoragie vaginală. Ruptura uterină intervine de obicei în timpul travaliului şi determină o durere ascuţită, sfîşietoare, generalizată, în cursul unei contracţii uterine. După apariţia rupturii, travaliul încetează şi se instalează semnele de hipovolemie.

DESCRIEREA AFECŢIUNILOR ENUMERATE

Durerea abdominală cu caracter colicativ survine la nivelul unei regiuni limitate a abdomenului sub formă de criză cu durată variabilă, de obicei, de ordinul minutelor sau secundelor. Durerea se mută după o perioadă de mai multe minute sau ore, dintr-o regiune a abdomenului într-o zonă adiacentă sau la distanţă. Durerile pot apărea simultan în una sau mai multe regiuni. Durerea colicativă se poate asocia cu prezenţa zgomotelor intestinale intense, audibile de către pacient.

Examenul obiectiv evidenţiază sensibilitate la palparea zonei dureroase şi, la unii pacienţi, durere la decompresiunea bruscă a peretelui abdominal. De obicei, nu există apărare musculară sau distensie abdominală, cu excepţia cazului în care durerea este cauzată de ocluzia intestinală.

Durerea are de obicei intensitate redusă sau moderată, dar există şi crize dureroase de intensitate severă care determină bolnavul să se ghemuiască, cuprinzîndu-şi abdomenul cu ambele mîini şi să ţipe. Această durere poate fi ameliorată de defecaţie sau flatulenţă dar ameliorarea este, de obicei, tranzitorie.

Cauzele durerii abdominale generalizate cu caracter colicativ, cu trăsăturile descrise mai sus, survenind brusc la o persoană anterior sănătoasă şi apoi dispărînd după o perioadă de ore sau zile, sînt discutate în cele ce urmează.

1. INFECŢII GASTROINTESTINALE

A. Virale. Rotavirusurile sînt cauza principală a infecţiilor gastrointestinale apărute la sugari şi copiii mici, dar pot afecta şi adulţii. Agenţii de tip Norwalk afectează adulţii. Greaţa, vărsăturile şi diareea însoţesc durerea colicativă, localizată în etajul abdominal inferior sau generalizată. Unii pacienţi acuză subfebrilitate, cefalee, mialgii, astenie şi alterarea stării generale. Boala durează 1-3 zile. Poate exista sensibilitate la palparea directă a peretelui abdominal şi chiar o manevră Blumberg pozitivă, dar aceste semne dispar în 2-3 zile. Examenul microscopic al materiilor fecale pentru leucocite şi sînge este negativ. Gastroenterita virală survine frecvent în epidemii. Deoarece epidemiile provocate de agenţii de tip Norwalk sînt mai frecvente iarna, această boală a fost denumită „boala emetică de iarnă". Coprocultura este negativă pentru germeni patogeni şi examenele coproparazitologice nu evidenţiază prezenţa Entamoebei histolytica sau a *Giardiei lamblia*.

Deoarece identificarea agenţilor tip Norwalk necesită examinarea electronomicroscopică a unei probe recoltate din scaun şi teste radioimunologice (RIA), pentru identificarea anticorpilor serici, aceste teste sînt rareori efectuate în cazuri izolate. Ele sînt efectuate în cazul epidemiilor mari, în studii epidemiologice.

Tratamentul gastroenteritei virale include rehidratare orală şi antispastice cum ar fi: codeina, loperamida sau difenoxilat asociat cu atropină. Greaţa şi vărsăturile se tratează cu antiemetice de tipul proclorperazinei şi trimetobenzamidei.

B. Bacteriene. Infecţia cu *Salmonella* determină apariţia de dureri abdominale colicative în etajul inferior sau durere generalizată, scaune diareice apoase sau de consistenţă scăzută, frecvent asociate cu evacuarea de mucus şi sînge. Apar febra cu valori pînă la 39°C şi frisoanele. Se poate observa sensibilitate la palpare şi la decompresiunea bruscă a peretelui abdominal, fără semne de peritonită. Dacă există o afectare importantă a colonului, evacuarea scaunelor sanguinolente este mai frecventă şi apar tenesmele rectale. În lipsa tratamentului, această afecţiune se vindecă în 2-5 zile, dar

există cazuri care rămîn simptomatice şi după 2 săptămîni. Prin coproculturi se va izola *Salmonella*, iar examenul microscopic al frotiului efectuat din scaun sau din mucusul aderent, după colorare Gram sau cu albastru de metil, relevă un număr mare de leucocite.

Cazurile foarte severe de gastroenterită cu *Salmonella* se pot asocia cu febră persistentă, dureri abdominale colicative, diaree, o erupţie constituită din mici macule roz pe spate, torace şi abdomen (rozeole), splenomegalie şi leucopenie.

Rozeolele apar la începutul celei de-a doua săptămîni de boală. Din coproculturi şi hemoculturi se izolează *Salmonella*. Această formă de boală a fost denumită febră paratifoidă şi diferenţierea ei de febra tifoidă este imposibilă în lipsa efectuării culturilor şi a testelor serologice.

Tratamentul de susţinere prin rehidratare orală este suficient în formele necomplicate de gastroenterită. Tratamentul cu antibiotice nu accelerează remisiunea simptomelor abdominale, putînd predispune la apariţia stării de purtător sănătos de *Salmonella* şi putînd prelungi intervalul de timp scurs pînă la vindecarea completă. Pacienţii care au depăşit vîrsta de 50 de ani, cu anevrisme, cu valvulopatii sau boală coronariană cunoscute trebuie trataţi cu antibiotice. Pacienţii cu febră paratifoidă trebuie supuşi aceluiaşi tratament. Medicamentele active pe *Salmonella* sînt cloramfenicolul, ampicilina, trimetoprim-sulfametoxazolul şi ciprofloxacina.

Infecţiile cu *Shigella* determină dureri abdominale colicative, localizate în etajul abdominal inferior sau generalizate, diaree apoasă, uneori sanguinolentă şi febră cu valori pînă la 40,5-41°C. Alte simptome sînt mialgiile, frisoanele, cefaleea şi durerile lombare. Cînd afectarea colonului descendent este severă, apar tenesme. Scaunul conţine leucocite şi sînge. În regiunile dureroase apare şi sensibilitate la palpare. Zgomotele intestinale sînt hiperactive şi pot fi clar auscultate. Sigmoidoscopia relevă eritem, edem şi ulceraţii superficiale ale mucoasei colonului.

Fără tratament, febra se remite în 3-4 zile, dar diareea poate persista 2 săptămîni. Confirmarea diagnosticului depinde de izolarea Shigella în coproculturile efectuate pe mediu enteric [MacConkey sau agar *Salmonella-Shigella* (SS)]. Coproculturile sînt pozitive în prima săptămînă de boală.

Febra este prezentă în doar 40% din cazuri, iar evacuarea de sînge şi mucus în doar 33% din cazuri. Majoritatea pacienţilor prezintă crampe abdominale şi diaree apoasă.

Efectuarea unei singure coproculturi poate omite 33% din pacienţii cu infecţie cu *Shigella*. Dacă se suspectează această afecţiune, trebuie efectuate 3 coproculturi în 3 zile consecutive, pentru a creşte probabilitatea obţinerii rezultatelor pozitive.

Cazurile uşoare nu sînt tratate în mod normal cu antibiotice. Cazurile moderate sau severe trebuie supuse antibioterapiei cu trimetoprim-sulfametoxazol, amoxicilină sau ciprofloxacină.

Infecţia cu *Campylobacter* determină, de asemenea, febră, frisoane, mialgii, diaree apoasă şi dureri abdominale colicative generalizate, asociate cu tenesme rectale. În cazurile severe, diareea devine sanguinolentă în 1-2 zile. Se pot evacua în fiecare oră scaune cu sînge roşu sau brun şi cu cheaguri. Izolarea *C. jejuni* din scaun necesită o incubare la 42°C şi un mediu selectiv care conţine cîteva antibiotice. Administrarea orală de eritromicină poate scurta evoluţia bolii. Cazurile severe cu septicemie necesită tratament antibiotic parenteral.

E. coli determină dureri abdominale cu caracter colicativ şi diaree apoasă. Tulpinile care produc enterotoxine inhibă reabsorbţia apei în intestin, determinînd diaree. *E. coli* enterotoxigen este o cauză frecventă a diareei turiştilor.

Tulpina 0157:H7 de *E. coli* determină o boală cu tablou clinic identic cu al dizenteriei bacilare, produsă de *Shigella*, *Salmonella* sau de *Campylobacter*. Colita hemoragică provocată de *E. coli* 0157:H7 nu se asociază cu febră sau cu prezenţa leucocitelor în scaun. Absenţa acestor semne poate fi utilă în diferenţierea afecţiunii discutate de o dizenterie cu altă origine. Pentru identificarea microorganismului este necesară efectuarea de coproculturi cu determinarea serotipului de *E. coli* implicat. Trimetoprim-sulfametoxazolul duce la ameliorarea rapidă a simptomelor diareice. Alte microorganisme care provoacă diaree sanguinolentă şi febră sînt bacteriile din genul *Yersinia* şi *Vibrio parahaemolyticus*. Izolarea acestor bacterii în unele cazuri de dizenterie necesită utilizarea de medii selective.

La pacienţii cu gastroenterită bacteriană, cu leucocite şi sînge în materiile fecale, sînt contraindicate antispasticele.

C. Cu protozoare. Forma uşoară a *amibiazei intestinale* determină dureri colicative în etajul abdominal inferior şi unul pînă la patru scaune apoase pe zi, asociate cu flatulenţă excesivă. Este prezentă o sensibilitate discretă la palparea abdominală. Stabilirea diagnosticului necesită examenul microscopic direct al scaunului pentru detectarea trofozoiţilor şi chisturilor de amoebe. Sigmoidoscopia evidenţiază numeroase ulcere cu aspect de sticlă (flask-shaped), mucoasa din jur avînd aspect normal. Testul de hemaglutinare indirectă pentru amibiază este pozitiv.

Formele severe sînt caracterizate prin febră cu valori de 40-40,5°C, dureri abdominale colicative generalizate, tenesme şi emisie frecventă de scaune sanguinolente. Sensibilitatea la palparea directă şi la decompresiunea bruscă a peretelui abdominal este severă. Poate apărea hepatomegalia. Trofozoiţii sînt detectaţi în scaun. Amibiaza răspunde la tratamentul cu metronidazol şi cu oxichinoleine iodate pentru eradicarea fazei intestinale.

După 1-3 săptămîni de la ingestia de apă sau alimente contaminate, infecţia cu *Giardia lamblia* determină dureri abdominale colicative generalizate sau doar epigastrice şi diaree apoasă. Scaunul este voluminos şi aderă de vasul de toaletă, are miros putred sau este steatoreic. Pacientul prezintă eructaţii şi flatulenţă, iar gazele intestinale produc meteorism şi distensie abdominală. La unii pacienţi apare inapetenţa, greaţa, vărsăturile şi subfebrilitatea. În majoritatea cazurilor, simptomele se ameliorează în 5-7 zile şi dispar în 1-4 săptămîni.

O mică parte din pacienţi continuă să prezinte scaune diareice moi, flatulenţă şi dureri abdominale colicative, epigastrice sau generalizate. Febra şi scăderea ponderală pot persista. Unii pacienţi dezvoltă intoleranţă la lapte, datorită unei deficienţe de lactază. Deficienţa de lactază determină dureri abdominale colicative, diaree şi flatulenţă după ingestia de produse lactate. Diagnosticul de giardioză se stabileşte prin examen microscopic direct al materiilor fecale, cu evidenţierea trofozoiţilor de *Giardia* sau după concentrarea scaunului cu formol-eter, pentru evidenţierea chisturilor. În cazurile în care examenul coproparazitologic este repetat negativ, se poate introduce în duoden (unde *Giardia* se ataşează la peretele intestinal) un fir de naylon (enterotest) care va fi mai apoi extras şi examinat la microscop. Unii pacienţi dezvoltă duodenită cu dureri de tip ulceros. Aspiratul duodenal rezultat în urma endoscopiei efectuate pentru suspiciunea de ulcer duodenal poate releva prezenţa parazitului. Testul ELISA detectează antigenele *Giardiei* în scaun şi este mai sensibil decît examenul microscopic direct. Specificitatea acestui test nu a fost pe deplin evaluată. Tratamentul cu quinacrină sau metronidazol este eficient. *Giardia* este parazitul intestinal cel mai frecvent identificat.

Infecţiile cu *Giardia* survin cu incidenţă crescută la bărbaţii homosexuali şi la persoanele care au călătorit în zone endemice. Parazitul poate contamina conductele cu apă, conducînd la epidemii majore. Chisturile rezistă la clorinarea apei, cea mai utilizată metodă de dezinfectare a apei în oraşe şi poate trece prin sistemele de filtrare defecte.

Criptosporidioza se manifestă prin diaree apoasă, dureri colicative abdominale generalizate, greaţă şi subfebrilitate. Zgomotele intestinale sînt hiperactive. Se poate semnala sensibilitate generalizată la palparea abdomenului. Scaunele sînt voluminoase, cu miros neplăcut. Flatulenţa este minimă sau absentă. Simptomele continuă pînă la 4 săptămîni şi apoi dispar. Criptosporidioza este o infecţie importantă la pacienţii cu SIDA. Diareea este mai severă decît la pacienţii imunocompetenţi şi poate determina pierderi lichidiene de 1-10 litri pe zi, cu deshidratare şi scădere ponderală, grăbind la evoluţia spre deces. Scaunele diareice conţin oochişti. Dacă examenul coprologic de rutină este negativ, trebuie efectuată o examinare după o prealabilă concentrare a scaunului (prin preparare cu formol 10% sau dicromat 2,5%). În scaun nu se evidenţiază, de obicei, leucocite şi sînge.

Spre deosebire de fungi, oochisturile de Cryptosporidium, dintr-o probă de materii fecale nu fixează iodul pe frotiul umed, această proprietate permiţînd diferenţierea între Cryptosporidium şi fungi. Coloraţia Ziehl-Neelsen a frotiului din materii fecale permite, de asemenea, identificarea parazitului. Această coloraţie trebuie utilizată izolat sau în asociere cu tehnici de concentrare (metoda concentrării cu sulfat de zinc sau sedimentarea cu formol eter). Unii pacienţi răspund la tratamentul cu spiramicină sau furazolidon, dar majoritatea pacienţilor nu răspund la acest tratament. Alfa-difluorometilornitina (DFMO) este un medicament nou, care nu a fost utilizat suficient pentru a-i putea fi evaluată eficacitatea.

Etiologia dureri abdominale colicative, asociate cu diaree, febră şi evacuarea de mucus şi sînge include bacterii din genurile *Salmonella, Shigella, Campylobacter* şi *Yersinia* precum şi *E. coli, V. parahaemolyticus* şi *Entamoeba histolytica*. Dacă în cele 4 săptămîni, care au precedat debutul diareei, s-au administrat antibiotice sau administrarea acestora coincide cu apariţia diareei, există o mare probabilitate de proliferare excesivă în intestin a lui *Clostridium difficile*, cu producţie de exotoxină. În unele ţări, diareea sanguinolentă apare ca simptom al malariei, schistosomiazei sau bolii Kala azar.

2. TOXIINFECŢII ALIMENTARE

Toxiinfecţiile alimentare trebuie luate în considerare atunci cînd sînt afectate două sau mai multe persoane într-un interval de 72 de ore de la ingestia aceluiaşi aliment, servit acasă, la restaurant, la picnicuri sau în alte ocazii. Simptomele de boală constau de obicei în febră, greaţă, vărsături, dureri abdominale colicative, diaree şi flatulenţă excesivă. În unele cazuri pot apărea parestezii, ameţeli, astenie şi dispnee.

Timpul scurs de la ingestie pînă la debutul primelor simptome ajută la identificarea tipului de toxiinfecţie. Tabloul clinic este de asemenea util în sugerarea unui microorganism sau a unei toxine cauzale. Modalitatea de contaminare a alimentului este, în egală măsură, un indiciu în stabilirea agentului etiologic.

A. Toxiinfecţii cu debut la 1-6 ore de la ingestie. Aceste toxiinfecţii se datorează ingestiei enterotoxinei preformate, produse de *Staphylococcus aureus*, deja prezentă în alimente. Simptomele sînt: vărsături incoercibile, senzaţie de vomă, greaţă greu de suportat, dureri abdominale colicative generalizate şi diaree. Febra este inconstantă. Durata bolii este, de obicei, mai mică de 10 ore dar se poate prelungi pînă la 2 zile. Alimentele lăsate la temperatura camerei şi manipulate de către o persoană infectată este cauza cea mai frecventă de contaminare. Alimentele care provoacă cel mai frecvent acest tip de toxiinfecţie sînt: şunca, produsele de carne conservate, cremele de ouă, produsele de patiserie cu frişcă, produsele avicole, salata de cartofi, maioneza şi salata de ouă.

Vărsăturile, greaţa, durerile abdominale colicative şi diareea apar şi în toxiinfecţia cu *Bacillus cereus* (sindromul emetic cu incubaţie scurtă). Simptomele se datorează unei

enterotoxine sintetizate de către *B. cereus*. Alimentele frecvent contaminate cu *B. cereus* sînt fierturile de orez, orezul pregătit în restaurantele chinezeşti, carnea şi legumele.

Aceşti germeni şi toxinele lor preformate sînt izolate din probe prelevate din alimentele contaminate.

B. Toxiinfecţii cu debut la 6-16 ore de la ingestie. *Clostridium perfringens* şi *B. cereus* încep să multiplice şi să producă toxine în tractul gastrointestinal al gazdei, la puţin timp după ingestie. Timpul necesar pentru producerea toxinei este cel care determină o perioadă de incubaţie mai lungă, înainte de debutul simptomelor, deoarece alimentele contaminate conţin cantităţi mici de toxină preformată.

C. perfringens determină greaţă, dureri abdominale generalizate cu caracter colicativ şi diaree. Vărsăturile şi febra sînt rar întîlnite. Carnea, produsele avicole şi supa de carne sînt frecvent implicate. Dacă aceste alimente sînt păstrate la temperatura camerei, timp de 12-24 ore după scoaterea lor din cuptor, se produce germinarea sporilor şi apoi multiplicarea masivă a bacteriilor cauzale, în alimentul răcit treptat.

B. cereus determină dureri colicative abdominale generalizate, diaree, vărsături, greaţă şi subfebrilitate. Sursa alimentară cea mai frecventă este reprezentată de orezul fiert sau prăjit sau de legume.

C. Toxiinfecţii cu debut la mai mult de 16 ore de la ingestie. Proliferarea bacteriană cu producere de toxină în tractul gastrointestinal are loc înainte de apariţia simptomelor. *Salmonella*, *Shigella*, *Campylobacter* şi *V. parahaemolyticus* determină dureri abdominale cu caracter colicativ, localizate sau generalizate şi diaree apoasă sau sanguinolentă, asociate sau nu, cu febră şi frisoane.

Infecţiile cu *Salmonella* sînt asociate cu consumul de produse lactate, carne, produse avicole şi derivate din ouă, contaminate. Au apărut epidemii neobişnuite după consumul de marijuana contaminată cu îngrăşăminte naturale (bălegar) sau de lapte pasteurizat. Transmiterea are loc de la porumbei domestici şi de la alte animale, precum şi de la persoană la persoană. *Shigeloza* este, frecvent, o boală a copiilor mici şi se transmite prin contact interpersonal. Adulţii contactează de obicei această boală de la un copil infectat. În ţările în curs de dezvoltare, apa, alimentele şi muştele au rol de vehicul în transmiterea bolii. *Campylobacter jejuni* este transmis prin produse avicole, carne de vită, ouă, apă şi produse lactate contaminate. *V. parahaemolyticus* contaminează fructele de mare iar *V. cholerae*, scoicile şi apa. Infecţiile cu *E. coli* enterotoxigen survin la persoanele care călătoresc în ţări în curs de dezvoltare. Durerea abdominală cu caracter colicativ este asociată cu diaree apoasă şi uneori cu febră şi cu un răspuns prompt la tratamentul cu trimetoprim-sulfametoxazol. Infecţia este transmisă prin apa sau prin alimentele contaminate cu materii fecale. Epidemiile provocate de *E. coli* enterohemoragic s-au datorat consumului de hamburgeri preparaţi termic inadecvat în unele restaurante de tip fast-food, de lapte crud contaminat sau prin contact direct interpersonal.

Speciile de *Salmonella* şi *Shigella* cresc pe mediu SS sau Mac Conkey, iar *V. parahaemolyticus* şi *V. cholerae* pe agar citrat-bilă-sare-sucroză. Cultivarea *C. jejuni* necesită o atmosferă cu 5% O_2 şi 5-10% CO_2, o temperatură de 42°C şi un mediu special de cultură ce conţine cîteva antibiotice. *E. coli* enterotoxigen produce o toxină ce poate fi identificată prin stimularea sintezei de adenilat ciclază într-o cultură de celule sau la un cobai. *E. coli* enterohemoragic (0157:H7) este identificat prin serotiparea bacteriilor izolate din scaun.

Yersinia enterocolitica determină o infecţie care se manifestă printr-un debut brusc cu greaţă, vărsături, dureri abdominale generalizate cu caracter colicativ, diaree cu scaune apoase şi, uneori, sanguinolente, precum şi cu febră. Uneori apare o durere continuă, spontan şi la palpare, cu sediul în fosa iliacă dreaptă care mimează apendicita acută, la adolescenţi şi adulţii tineri. Scaunul conţine frecvent leucocite şi hematii. Cauza cea mai frecventă este contaminarea apei sau alimentelor (de exemplu, produsele lactate). Incubarea probelor din materiile fecale la o temperatură de 4-25°C, timp de 2 săptămîni, înainte de cultivare (îmbogăţire la rece) creşte posibilitatea izolării *Y. enterocolitica*.

Botulismul debutează după 18-36 de ore sau mai mult (pînă la 14 zile) de la ingestia alimentelor contaminate. Greaţa şi vărsăturile apar la 50% dintre pacienţi, iar durerea abdominală generalizată de tip colicativ şi diareea se manifestă la 25% din aceştia. Simptomele neurologice debutează imediat după cele abdominale. Diplopia sau înceţoşarea vederii, disfonia, dizartria, disfagia, odinofagia şi uscăciunea mucoasei bucale sînt alte manifestări apărute în botulism. În evoluţie vor apărea pareze simetrice progresive ale membrelor superioare şi inferioare şi pareza muşchilor respiratori. La examenul obiectiv se evidenţiază ptoză palpebrală, pareze sau paralizii ale muşchilor oculari şi midriază slab reactivă. Pot exista pareze flasce ale muşchilor limbii, laringelui şi membrelor, dar fără tulburări de sensibilitate. Reflexele osteotendinoase sînt diminuate. Prin testare pe şoareci se poate detecta prezenţa toxinei botulinice în alimente, scaun sau ser. Proba din alimente trebuie însămînţată pe medii de cultură anaerobe pentru izolarea acestui germen. Tratamentul constă în administrarea de purgative şi clisme (pentru a facilita eliminarea toxinei neabsorbite), în administrarea de antitoxină, intubaţie orotraheală şi ventilaţie asistată şi în sondare vezicală.

3. INTOXICAŢIA CU CIUPERCI OTRĂVITOARE

Simptomele de intoxicaţie cu ciuperci otrăvitoare pot debuta la 2 ore de la ingestie. Durerile abdominale colicative difuze şi diareea se asociază cu sialoree şi lacrimaţia, transpiraţii abundente, tulburări de vedere, wheezing şi bradicardie (simptome muscarinice provocate de ciuperci din speciile *Inocybe* şi *Clitocybe*). Aceste

simptome sînt controlate prin administrarea de atropină.

Greaţa, vărsăturile, durerile abdominale generalizate cu caracter colicativ şi diareea pot apare în 2 ore de la ingestia ciupercilor, fără a fi asociate cu alte simptome.

Intoxicaţia cu ciuperci cu debut la 6-24 ore de la ingestie, se manifestă iniţial prin greaţă, vărsături, diaree continuă, dureri abdominale colicative şi sete, în următoarele 24-48 ore instalîndu-se insuficienţa hepatică şi renală. Rata deceselor după acest tip de intoxicaţie atinge valori de 30-50%. Ingestia de ciuperci din speciile *Amanita* şi *Galerina* determină această formă severă de intoxicaţie. Intoxicaţia produsă de *A. phalloides* este responsabilă de 90% din decese.

Acţiunea toxică asupra ficatului se manifestă prin hepatomegalie, urini hipercrome, icter şi hipoglicemie. Oliguria şi proteinuria reflectă toxicitatea renală. Simptomele de neurotoxicitate sînt reprezentate frecvent de cefalee sèveră, convulsii, dezorientare şi comă.

Nu există tratament specific pentru acest tip de intoxicaţie severă. În primele faze ale evoluţiei se poate încerca efectuarea plasmaferezei pentru îndepărtarea fallotoxinelor şi amatoxinelor letale. Decesul survine de obicei în 3-8 zile. Transplantul hepatic poate asigura supravieţuirea după intoxicaţia cu A. phalloides.

4. MEDICAMENTE CARE PRODUC DURERE ABDOMINALĂ CU CARACTER COLICATIV

A. Antibioticele. Aceste medicamente produc greaţă, vărsături şi diaree, asociate sau nu, cu dureri abdominale generalizate. Unele dintre acestea determină dureri abdominale, după una sau 2 zile, însoţite de flatulenţă excesivă (eritromicina).

Pacienţii aflaţi sub tratament antibiotic, timp de 4-10 zile sau pacienţii care au întrerupt o cură de antibiotice, în urmă cu 4 săptămîni pot dezvolta dureri abdominale colicative sau continue şi diaree apoasă sau sanguinolentă. Sigmoidoscopia evidenţiază hiperemie, edem şi mucoasa colorectală friabilă, şi, uneori prezenţa pseudomembranelor (placarde alb-gălbui, de 1-5 mm, care acoperă ulcerele mici ale mucoasei). Acest tip de diaree imită dizenteria bacteriană sau amibiană. În cazurile uşoare, tratamentul implica doar întreruperea administrării antibioticului cauzal (de exemplu: clindamicină, cefaclor sau ampicilină), iar în cazurile severe se impune tratamentul oral cu vancomicină. Toxina produsă de Clostridium dificile este detectată în scaun la 95% din pacienţii cu colită pseudomembranoasă, pentru evidenţierea ei putîndu-se utiliza un test de toxicitate „in vitro" efectuat pe culturi de celule.

Cele mai multe efete secundare ale antibioticelor vor persista pînă la întreruperea administrării medicamentului incriminat, vindecarea producîndu-se după cîteva zile de la oprirea tratamentului.

B. Chinidina. Durerea abdominală este o reacţie secundară frecventă a acestui medicament, adminitrat de obicei în tulburările de ritm cardiac. 33% din pacienţi nu pot tolera chinidina datorită durerii abdominale şi diareei. Aceste simptome intervin la unii pacienţi după una sau două doze administrate.

C. Propranololul. Pacienţii pot dezvolta dureri abdominale colicative, diaree sau constipaţie, greaţă, şi vărsături. Medicamentele hipocolesterolemiante, ca probucolul sau clofibratul, pot de asemenea să producă crampe abdominale şi diaree.

D. Antiacidele. Antiacidele ce conţin magneziu pot determina dureri abdominale colicative, flatulenţă şi diaree, datorată efectului laxativ al magneziului.

E. Clorura de potasiu. Acest medicament produce uneori dureri abdominale continue sau colicative, greaţă, vărsături şi diaree. Potasiul poate produce ulceraţii ale mucoasei intestinului subţire, dacă este administrat sub formă de capsule.

F. Opiaceele. Codeina, morfina, metadona, meperidina, heroina şi alţi derivaţi opioizi determină constipaţie severă cu formarea de fecaloame în colonul descendent. Există o durere surdă în etajul abdominal inferior şi o durere abdominală colicativă, generalizată. La nivelul regiunilor dureroase apare sensibilitatea la palpare, dar manevra Blumberg este negativă. Tusea şi vibraţiile nu intensifică durerea. Evacuarea scaunului după clisme sau laxative, ameliorează de obicei durerea şi confirmă diagnosticul. Alte medicamente care determină constipaţie severă sînt: antiacidele cu calciu sau aluminiu, bismutul (de exemplu, PeptoBismol), bariul folosit pentru examenul radiologic, anticolinergicele (de exemplu, atropina şi propantelina), antidepresivele, antiparkinsonienele (de exemplu, benzatropin mesilat – Cogentin) şi diureticele administrate în hipertensiune.

5. CONSTIPAŢIA

Durerile abdominale generalizate cu caracter colicativ sînt uneori asociate şi cu constipaţia. Se poate constata sensibilitate la palparea colonului descendent şi prezenţa de materii fecale de consistenţă dură în rect.

Constipaţia poate fi asociată cu tulburări endocrine. Ea apare în hipotiroidism, hiperparatiroidism cu hipercalcemie, în feocromocitom şi în panhipopituitarism. Insuficienţa renală, hipopotasemia şi neuropatiile vegetative din diabet, amiloidoză sau porfirie, pot să se afle de asemenea la originea constipaţiei. Ocluzia colonului prin tumori sau prin stenoze inflamatorii şi afecţiunile de tipul diverticulozei, colonului iritabil şi al sclerodermiei pot duce la constipaţie. În plus, aceasta mai poate însoţi afecţiunile anusului (fisurile, hemoroizii dureroşi şi proctita). Tratamentul este simptomatic, cu modificarea obiceiurilor alimentare, administrarea de laxative sau clisme. În multe dintre aceste afecţiuni este necesar şi un tratament specific, medical sau chirurgical. Există un grup mare de pacienţi în vîrstă de peste 60 de ani, cu constipaţie de cauză necunoscută (constipaţie idiopatică).

6. ALERGII ALIMENTARE

A. Enterita eozinofilică. Această afecțiune se poate prezenta sub cel puțin trei forme clinice. În forma cu *afectarea musculară*, pacienții acuză greață, vărsături și dureri abdominale generalizate cu caracter colicativ, care nu sînt ameliorate de medicamente antiacide sau anticolinergice. 40% dintre pacienți au teren atopic. Eozinofilia este de obicei prezentă. Tranzitul baritat gastroduodenal constată stenoza treimii distale a stomacului (antrul), cu hipokinezie și polipoză gastrică. Diagnosticul se stabilește în urma biopsiei gastrice sau a intestinului subțire. Tratamentul implică administrarea de prednison și intervenția chirurgicală. Dieta restrictivă este de obicei ineficientă dar, deoarece poate da rezultate la unii pacienți, va trebui încercată. Această afecțiune este frecvent confundată cu boala Crohn, dacă afectează colonul și ileonul. Evidențierea unui număr mare de eozinofile pe biopsia intestinală și în sîngele periferic confirmă diagnosticul.

În forma cu *afectare mucoasă*, pacienții prezintă greață, dureri dorsale și dureri abdominale generalizate, agravate de ingestia unor alimente, scădere ponderală, anemie feriprivă și hipoalbuminemie datorată extravazării proteinelor serice în lumenul intestinal.

În forma cu *afectare subseroasă*, pacienții au un lichid de ascită cu eozinofile, în asociere cu dureri abdominale generalizate și simptome de obstrucție gastrică sau intestinală. Forma cu afectare subseroasă se poate asocia cu forma cu afectare musculară, avînd ca urmare apariția simptomelor ambelor forme de enterită.

B. Alte forme de alergie alimentară. Dacă un pacient prezintă repetat aceleași simptome, după ingestia unui anumit aliment înseamnă că există o intoleranță sau o alergie la alimentul respectiv.

Pentru diagnosticarea alergiei alimentare, este necesar să se constate existența intoleranței alimentare, cu debutul imediat al simptomelor (în mai puțin de o oră). În plus, simptomele trebuie să includă durerea colicativă, greața, vărsăturile sau diareea și manifestări alergice de tipul angioedemului feței, urticariei, astmului, wheezing-ului și/sau hipotensiune instalată brusc, cu presincopă sau sincopă. Aceste simptome reapar, de obicei, ori de cîte ori este ingerat alimentul alergizant.

Alergia alimentară este diagnosticată și tratată prin dietă de eliminare. Laptele, ouăle, peștele și fructele de mare, semințele, ciocolata, portocalele, tomatele, ceapa, arpagicul, usturoiul, castraveții și alte alimente care ar putea fi responsabile de răspunsul alergic, vor fi înlăturate din dietă pentru 3 săptămîni și apoi readăugate unul cîte unul, pentru a depista alimentul cauzal. Valoarea acestei metode depinde de capacitatea dietei restrictive de a eradica simptomele. Intoleranța alimentară poate să nu fie de origine alergică, un exemplu este intoleranța la lapte, cauzată de deficiența de lactază intestinală. Această deficiență determină dureri abdominale, diaree explozivă și flatulență excesivă după ingestia de lapte, manifestări care pot fi ameliorate prin administrarea unor tablete ce conțin lactază, odată cu ingestia de produse lactate.

7. OCLUZIA INTESTINALĂ

Durerea apare în etajul abdominal mijlociu, dar se poate generaliza. Are caracter colicativ (de exemplu, dureri susținute timp de 2-3 minute, cu perioadă de acalmie de 5-8 minute), aceste cicluri putînd continua timp de 6 ore. În ocluzia intestinală înaltă, vărsăturile apar în fazele precoce ale evoluției. În timpul paroxismelor dureroase pacientul se ghemuiește, țipă și/sau se zvîrcolește de durere. Rapid, apare distensia abdominală. În ocluzia intestinală joasă, vărsăturile survin la cîteva ore după instalarea durerii, iar colicile au o frecvență mai mică (de exemplu, la 10-12 minute). Fiecare criză dureroasă este însoțită de zgomote intestinale hiperactive, auzite de către pacient. După una sau două mișcări peristaltice, se instalează oprirea tranzitului intestinal pentru materii fecale și gaze.

În ocluzia intestinală înaltă, vărsăturile sînt de obicei de culoare galbenă sau verzuie. În ocluzia intestinală joasă, vărsăturile pot avea aspect brun-orange și un miros fecaloid sau putrid. Examenul fizic poate releva distensia abdominală și prezența sensibilității la palpare și uneori la decompresiunea bruscă a peretelui abdominal. Dacă în obstrucția intestinală completă nu se intervine chirurgical sau nu se realizează o decomprimare eficientă pe sondă, durerea va deveni continuă în 6-12 ore și pot apărea febra și leucocitoza.

Radiografiile abdominale „pe gol" vizualizează distensia aerică a anselor intestinului subțire, cu diminuarea imaginii aerice a colonului, excepție făcînd obstrucția de colon. În ocluzia colonului, apare distensie aerică pînă la nivelul stenozei, cu absența imaginii aerice, distal de aceasta. Radiografiile abdominale efectuate în ortostatism, pot detecta prezența nivelelor hidroaerice în ansele intestinului subțire și o îngroșare prin edem a peretelui intestinal și a pliurilor mucoase ale intestinului subțire, apărute în ocluzia intestinului subțire sau în ocluzia colonului cu incompetența valvei ileocecale. Ocluzia intestinală completă necesită reechilibrare hidroelectrolitică, prin administrarea de soluții cristaloide intravenos și corecția chirurgicală a obstrucției, imediat ce pacientul poate tolera anestezia.

Ocluzia intestinului subțire la adulți se datorează de obicei aderențelor (71%) rezultate în urma intervențiilor chirurgicale abdominale sau pelvine anterioare. Carcinomul intestinului subțire este o altă cauză de ocluzie intestinală (9%). Herniile inghinale, femurale sau intraabdominale sînt responsabile de 8% din ocluzii, iar boala Crohn, de 4% din cazuri. Carcinomul de colon se află la originea a 67% din cazurile de ocluzie a intestinului gros. Alte cauze sînt volvulusul de sigmoid (9%), stenozele determinate de diverticulită (7%) și obstrucția prin fecalom (5%).

8. ISCHEMIA ŞI INFARCTUL INTESTINAL

Durerile abdominale generalizate cu caracter colicativ se asociază cu greaţă şi vărsături moderate. Alte manifestări ale acestei boli sînt: hiperperistaltismul, diareea apoasă, hematochezia şi hemoragiile oculte în scaun. Ingestia de alimente intensifică durerea, abdomenul devine destins, iar zgomotele intestinale diminuă sau sînt absente.

În fazele precoce ale acestei afecţiuni, zgomotele intestinale sînt auscultate cu uşurinţă, iar abdomenul este suplu, fără apărare musculară sau sensibilitate la palpare. Mai tîrziu, odată cu apariţia distensiei abdominale, se poate instala sensibilitate la palparea şi la decompresiunea bruscă a peretelui abdominal. Dacă intervenţia chirurgicală este amînată mai multe ore, durerea devine continuă şi severă. În scurt timp apar distensia, febra, tahicardia şi hipotensiunea. Aceşti pacienţi prezintă, de obicei, un istoric cu o durată de săptămîni sau luni de episoade recurente de dureri abdominale în regiunea periombilicală, care survin la 15-30 minute după mese. Acuzele sînt constante şi neplăcute, încît pacienţii evită mesele abundente, mănîncă puţin şi frecvent pentru a-şi menţine greutatea corporală (sindromul meselor reduse cantitativ). Acest complex de simptome poate preceda cu cîteva luni apariţia unei crize majore. Istoricului de dureri recurente abdominale postprandiale asociat cu afecţiuni vasculare va impune efectuarea unei arteriografii mezenterice şi de trunchi celiac. Depistarea precoce a unei stenoze a arterei mezenterice superioare va oferi chirurgului oportunitatea de a corecta obstrucţia, cu prevenirea ischemiei intestinale în viitor. Majoritatea pacienţilor cu această afecţiune sînt vîrstnici şi pot avea antecedente de angină pectorală, claudicaţie intermitentă, infarct miocardic sau accident vascular cerebral.

O embolie la nivelul arterei mezenterice superioare determină simptome similare cu ocluzia prin tromboză, dar embolia apare mai frecvent la pacienţii cu afecţiuni cardiace şi tulburări de ritm (de exemplu: fibrilaţia atrială). Pacienţii cu valvulopatii sau endocardită bacteriană subacută prezintă, de asemenea, risc crescut de embolism. Emboliile pot proveni şi de la nivelul unor plăci ateromatoase aortice, ulcerate.

În ocluzia arterială, intestinul subţire devine palid, de culoare alb-verzui, akinetic. El este destins prin acumularea de gaze şi lichid. Aceste modificări sînt evidente la examenul radiologic abdominal simplu, care va vizualiza distensia intestinului subţire şi îngroşarea peretelui intestinal şi a pliurilor mucoasei şi prezenţa de nivele hidroaerice. Diagnosticul de certitudine necesită explorare chirurgicală, deoarece ischemia şi infarctul pot surveni în prezenţa unei angiografii a vaselor mezenterice majore de aspect normal (ischemie nonocluzivă). În cursul intervenţiei chirurgicale se impune corectarea obstrucţiei vasculare şi rezecţia segmentului intestinal necrozat şi/sau ischemiat. Mulţi chirurgi recurg la o a doua intervenţie chirurgicală după 24 de ore, pentru a rezeca un segment intestinal care a devenit neviabil după prima operaţie.

9. INTOXICAŢII CU METALE GRELE

A. Arsenic. Ingestia de arsenic este de obicei accidentală, în scop suicid sau omucid. As_2O_3 este o sursă frecventă de intoxicare. Această substanţă este o pudră albă, insipidă.

Durerile colicative abdominale generalizate sau la nivelul etajului abdominal superior, senzaţia de arsură de la nivelul buzelor, constricţia faringiană şi disfagia debutează la 1 oră de la ingestie sau apar după 12 ore. Se mai constată polidipsie, vărsături şi diaree. Radiografia abdominală simplă, realizată la cîteva ore după ingestie, evidenţiază substanţă de contrast (arsenicul) la nivelul stomacului şi intestinului subţire. Aspectul radiologic este asemănător celui obţinut după ingestia recentă de bariu pentru efectuarea unui tranzit baritat. Pacientul prezintă halenă cu miros de usturoi.

Oligo-anuria <400 ml/zi, proteinuria şi hematuria sînt alte manifestări întîlnite. Pot fi prezente crampe musculare severe la nivelul membrelor superioare şi inferioare.

Apare anemia hemolitică, iar leucopenia se poate dezvolta în 2-4 zile. În intoxicaţiile severe se semnalează dispnee, cianoză şi hipotensiune. Confuzia mentală, convulsiile, coma şi decesul pot urma în 1-24 ore. O neuropatie senzitivo-motorie severă se dezvoltă uneori la 7-21 zile după debutul simptomelor iniţiale.

Dacă pacientul este cooperant, în intoxicaţia acută cu arsenic, se practică lavaj gastric sau se administrează sirop de ipeca, pentru provocarea vărsăturilor. Dimercaprolul (3-5 mg/kg) este folosit pentru neutralizarea arsenicului deja absorbit, poate creşte şansa de supravieţuire şi poate preveni afectarea toxică a sistemului nervos central. Concentraţia normală de arsenic în sînge este ≤3 μg/dl, iar valoarea normală a excreţiei urinare este <100 μg/24 ore.

B. Plumb. Simptomele abdominale apar precoce în intoxicaţia cu plumb. Colica saturnină determină dureri colicative abdominale severe şi generalizate, cu perioade de acalmie. În timpul episoadelor dureroase, se constată prezenţa apărării musculare şi a sensibilităţii de palpare. Inapetenţa, gustul metalic şi constipaţia sînt simptome posibile. Durerea abdominală se datorează, probabil, spasmelor intestinale.

Alte manifestări ale intoxicaţiei cu plumb sînt reprezentate de hipotonia mîinilor şi picioarelor, encefalopatia (vertij, ataxie, cefalee, agitaţie şi convulsii), anemia hipocromă cu prezenţa de granulaţii bazofile în hematii şi afectarea renală cu proteinurie, cilindrurie şi hematurie. Insuficienţa renală şi/sau guta sînt determinate de intoxicaţia cu plumb, ambele fiind reversibile dacă plumbul este îndepărtat prin agenţi chelatori. Poate fi observat lizereul gingival de plumb (negru sau cenuşiu), imediat sub baza de implantare a dinţilor. Concentraţia serică a plumbului depăşeşte 40 μg/dl, valorile protoporfirinei libere eritrocitarea sînt crescute, iar excreţia urinară de plumb depăşeşte 100 μg/zi. Tratamentul acestei intoxicaţii necesită agenţi chelatori ca: EDTA, dimer-

caprolul şi D-penicilamina. Aceste medicamente accelerează eliminarea plumbului din organism, prin creşterea excreţiei urinare de plumb.

Intoxicaţii cu plumb pot apare ca urmare a unor gloanţe rămase în corp, a exerciţiilor de tragere în poligoanele de tir, a consumului de alcool fabricat ilegal, a ingestiei de tencuială (fenomenul „pica"), a ingestiei accidentale de vopsele, de pe mîini şi pensule, de către artişti, a utilizării unor ţevi de plumb pentru conductele de apă, a lucrului în tipografii şi prin topirea bateriilor descărcate. Lucrătorii din topitoriile de plumb şi din atelierele de încărcat acumulatori sînt de asemenea expuşi. Unul din cele mai importante aspecte ale tratamentului este de a se detecta sursa expunerii şi de a o elimina.

C. Mercur. Imediat după ingestie apare durere severă la nivelul cavităţii bucale, faringelui şi laringelui. Aceasta este urmată de apariţia durerilor abdominale generalizate severe, cu caracter colicativ şi de diareea apoasă sau sanguinolentă, asociate frecvent cu tenesme rectale. Se semnalează greaţă, vărsături şi hematemeză. Se poate dezvolta rapid o insuficienţă renală, datorată necrozei tubulare. Nivelele sanguine ale mercurului sînt crescute, iar excreţia urinară depăşeşte 100 μg/zi. Intoxicaţia acută trebuie tratată prin inducerea de vărsături cu sirop de ipeca şi lavaj gastric. Răşinile de tip politiol pot absorbi mercurul, dacă sînt administrate înainte ca acesta să fi fost absorbit. Dimercaprolul sau D-penicilamina sînt folosite ca agenţi chelatori, realizînd îndepărtarea mercurului din organism. Trebuie iniţiată rapid o terapie de rehidratare intensivă pentru a se menţine diureza şi pentru a se reduce concentraţia de mercur la nivelul tubiilor renali.

10. CETOACIDOZA DIABETICĂ ŞI ALCOOLICĂ

Se manifesta prin dureri abdominale severe colicative, generalizate sau localizate şi vărsături. Pacienţii pot acuza sensibilitate la palparea abdomenului, hipotensiune ortostatică cu ameţeli posturale, somnolenţă şi alterarea stării generale. De obicei se asociază poliurie şi polidipsie. Respiraţia este rapidă şi profundă (respiraţia Küssmaul). Urina are concentraţii mari de glucoză şi corpi cetonici.

Simptomele abdominale se ameliorează şi dispar, de obicei, după iniţierea tratamentului adecvat cu insulină şi după rehidratare intravenoasă. Persistenţa durerilor abdominale, spontane şi la palpare, după realizarea controlului cetoacidozei, sugerează că durerea se datorează altei afecţiuni. Pentru a exclude o afecţiune care necesită tratament chirurgical se va efectua un consult chirurgical, teste de laborator şi examenul radiologic.

Cetoacidoza alcoolică poate evolua cu simptome abdominale similare celor din cetoacidoza diabetică. Aceşti pacienţi dezvoltă dureri abdominale la 2-3 zile după întreruperea consumului de alcool. Se semnalează frecvent, la anamneză, inapetenţa instalată cu 1-2 zile înainte de debutul simptomelor. Simptomele se remit prin administrarea de perfuzii cu lichide şi glucoză.

11. MUŞCĂTURA PĂIANJENULUI „VĂDUVA NEAGRĂ" (LATRODECTUS MACTANS)

Muşcăturile survin frecvent în regiunea genitală, fesieră sau la nivelul coapselor, atunci cînd victima foloseşte o latrină. Alte muşcături pot fi dobîndite în vecinătatea grămezilor de pietre sau lemne şi afectează gambele sau braţele. În 15-60 minute, apar crampe musculare dureroase în vecinătatea muşcăturii şi la nivelul spatelui, membrelor inferioare şi superioare. Apare durerea abdominală generalizată cu caracter colicativ, asociată cu rigiditatea peretelui abdominal, fără sensibilitate la palpare. Se mai constată o senzaţie de constricţie toracică şi dureri toracice. Durerile abdominale sînt atît de severe încît pacientul se zvîrcoleşte în pat, întorcîndu-se de pe o parte pe cealaltă şi ţipă de durere. Pacienţii pot prezenta greţuri, vărsături, transpiraţii, hipersalivaţie şi hipertensiune arterială (sistolică).

Subfebrilitatea şi leucocitoza sînt frecvent observate. Tremorul şi parestezііle afectează antebraţele şi gambele, iar miastenia debutează la nivelul gambelor, pentru a afecta apoi ascendent, trunchiul şi braţele. Decesul survine mai ales la copii şi vîrstnici. Durerea poate persista 12-24 ore.

Crampele dureroase de la nivelul membrelor şi abdomenului sînt ameliorate prin administrarea intravenoasă de glucuronat de calciu 10% sau metacarbamol 10%. O fiolă de antivenin specific, administrată intravenos, va scurta durata simptomelor şi va diminua intensitatea spasmelor musculare de la nivelul membrelor şi peretelui abdominal. Antiveninul este utilizat mai ales la copiii mici şi la bătrîni, care au un risc mai mare de evoluţie spre deces.

12. CRIZA HIPERPARATIROIDIANĂ ŞI HIPERCALCEMICĂ

Hipercalcemia (14-20 mg/dl) determină dureri abdominale difuze cu caracter colicativ, vărsături, somnolenţă, agitaţie, confuzie mentală, hipertensiune, constipaţie severă, nicturie, poliurie şi polidipsie. Ulcerul peptic gastroduodenal, litiaza ureterală sau pancreatita pot fi responsabile pentru unele componente ale durerii abdominale, dar există un tip de durere abdominală mai puţin specific ce se remite atunci cînd valorile calciului revin la normal. Hipercalcemia, indiferent dacă este sau nu asociată cu hiperplazie sau tumori paratiroidiene, sarcoidoză sau neoplazii produce simptome similare. Una din trei crize de hiperparatiroidism a fost asociată cu pancreatita acută.

13. CRIZA ADDISONIANĂ

Pacienţii prezintă vărsături, febră înaltă şi dureri abdominale cu caracter colicativ. Se pot asocia confuzia mentală, astenia extremă şi somnolenţa. Pigmentarea cutanată şi cicatricială este accentuată în insuficienţa corticosuprarenaliană secundară tuberculozei, infecţiilor fungice sau distrucţiei idiopatice a glandei. Unele cazuri se datorează întreruperii bruşte a tratamentului cu

corticosteroizi. Pot fi prezente hipotensiunea posturală, hipoglicemia, hiponatremia şi scăderea ponderală. Pacienţii cu boală Addison cu evoluţie cronică prezintă frecvent hiperpotasemie (64% din cazuri), dar în insuficienţa corticosuprarenaliană acută, nivelurile serice ale sodiului şi potasiului sînt normale. Administrarea parenterală de soluţii saline şi de dexametazon va ameliora simptomele gastrointestinale şi celelalte acuze în 12-36 ore. Un diagnostic clinic bazat pe răspunsul la tratamentul cu dexametazonă este confirmat prin dozarea cortizolului seric, după o probă de provocare prin injectarea de cosintropin (Cortrosyn), o formă sintetică de ACTH.

14. PORFIRIA ACUTĂ INTERMITENTĂ

Pacienţii pot prezenta o criză iniţială severă de dureri acute abdominale generalizate cu apărare musculară şi sensibilitate la palpare minime sau absente. Distensia abdominală provocată de ileus, vărsăturile, febra, tahicardia şi leucocitoza realizează un tablou clinic care mimează o urgenţă vasculară intraabdominală. Vărsăturile însoţite de constipaţie severă simulează o ocluzie intestinală.

Crizele de durere abdominală asociate cu vărsăturile pot fi singurele manifestări sau pot fi însoţite de parestezii dureroase şi de deficit motor la nivelul membrelor, hipotonia mîinilor şi picioarelor, paraplegie flască, tetraplegie şi/sau pareze ale muşchilor respiratori. În aproximativ 35% din cazuri, pot surveni semne de delir acut, cu agitaţie şi dezorientare, cu psihoză depresivă sau cu prezenţa iluziilor şi halucinaţiilor. Secreţia inadecvată de ADH produce hiponatremie şi hipomagneziemie şi poate determina apariţia tetaniei. Postul alimentar, consumul de alcool sau a unor medicamente pot precipita crizele. Testul screening Watson-Schwartz este pozitiv, cu evidenţierea porfobilinogenului urinar în timpul crizelor acute şi poate fi confirmat prin dozarea cantitativă în urină ▪ acidului delta-aminolevulinic şi ▪ porfobilinogenului. Dozarea activităţii porfobilinogen deaminazei eritrocitare şi limfocitare este utilizată la pacienţii aflaţi în perioada asimptomatică, fără crize dureroase sau cu manifestări neurologice, în unele cazuri însă specificitatea acestui test nu este suficientă pentru stabilirea unui diagnostic.

Răspunsul simptomatologiei la încărcarea pe cale orală sau intravenoasă cu glucide sau la administrarea de hematină în perfuzie poate salva viaţa pacientului, furnizînd argumentele pentru susţinerea diagnosticului. Crizele tind să apară înainte sau imediat după pubertate şi sînt frecvente sau rare. Porfiria variegata şi coproporfiria ereditară determină sindroame clinice identice precum şi fotosensibilitate cutanată. În toate aceste afecţiuni există concentraţii crescute ale porfobilinogenului în urină.

15. ANGIOEDEMUL EREDITAR

Această afecţiune debutează cu dureri abdominale colicative, localizate periombilical sau generalizate, meteorism, greaţă, vărsături. Durerea poate fi însoţită de sensibilitate locală la palpare, dar febra şi semnele de peritonită sînt în general absente. De obicei, există antecedente heredo-colaterale de dureri abdominale, la un părinte şi/sau o rudă. Fără tratament, durerea abdominală şi simptomele asociate dispar în 1-3 zile. După ameliorarea durerii şi a greţurilor pot apărea scaune de consistenţă redusă. Simultan sau ulterior durerii abdominale se observă apariţia angioedemului masiv al feţei, mîinilor, picioarelor sau al trunchiului. Obstrucţia severă a căilor respiratorii superioare, datorată edemului laringian are potenţial letal. Durerea abdominală se datorează obstrucţiei intestinale parţiale prin edem parietal, iar într-un mic procent din cazuri, se instalează o durere abdominală mai persistentă ca urmare a hipersecreţiei acide. Radiografia abdominală simplă vizualizează un aspect de „fişic de monede" sau de „amprentă digitală", la nivelul intestinului subţire. Extravazarea severă de lichide din vase în spaţiul interstiţial determină apariţia leucocitozei şi hemoconcentraţie cu valori ale hematocitului pînă la 65%. Hipotensiunea ortostatică se datorează pierderilor lichidiene în cel de-al treilea spaţiu. Scăderea activităţii C4 şi ▪ inhibitorului C1-esterazei în ser are valoare diagnostică, acestea vor reveni la normal după iniţierea terapiei cu androgeni (danocrină). Unele cazuri de angioedem sînt greşit diagnosticate ca fiind un sindrom de colon iritabil. Simptomele gastrointestinale precedă apariţia manifestărilor cutanate sau sînt unica manifestare a acestei boli. Pînă la stabilirea diagnosticului, aceşti pacienţi pot suferi intervenţii chirurgicale repetate pentru ocluzie intestinală. Crizele survin spontan sau sînt provocate de menstruaţie, de administrarea de contraceptive orale, de stres emoţional sau de traumatisme minore cum ar fi: puncţia venoasă, înţepăturile, ortostatismul prelungit, contactul sexual, echitaţia sau dactilografierea.

16. INGESTIA DE COCAINĂ

Ingestia acută de cocaină poate determina dureri abdominale difuze cu caracter colicativ şi apoi continuu, examenul fizic fiind sărac, doar cu o sensibilitate discretă la palpare. Această durere se datorează ischemiei intestinale şi se poate intensifica progresiv pînă la apariţia unei dureri abdominale severe, generalizate, asociată cu greaţă, vărsături şi semne de peritonită acută, secundar necrozei şi perforaţiei intestinale. Sînt necesare explorarea chirurgicală cu rezecţie intestinală.

17. DURERI ASOCIATE CU SARCINA

A. Falsul travaliu. Acest tip de durere este de scurtă durată (30-90 secunde) şi este resimţită în hipogastru şi în regiunile inghinale. Rareori durerea este resimţită lombar. Episoadele dureroase apar la intervale de 15-30 de minute sau mai mult şi pot continua timp de mai multe zile. Contracţiile uterine asociate cu durerile de fals travaliu nnu sînt, de obicei, foarte puternice. Aceste dureri se pot declanşa la mijlocul celui de-al treilea trimestru şi pot persista pînă la declanşarea travaliului propriu-zis.

B. Travaliul propriu-zis. Durerea debutează în regiunea lombosacrată şi la nivelul fundului uterului aflat la termen şi iradiază anterior, cuprinzînd tot abdomenul, urmînd conturul uterin. La unele paciente durerea este mai puternică în spate. Sînt percepute contracţii uterine puternice, atunci cînd travaliul este declanşat. Durerea durează 30-90 secunde şi se repetă la fiecare 10-15 minute. Pe măsură ce travaliul progresează, perioada dintre contracţii se scurtează ajungînd la 1-2 minute. O sîngerare sau scurgerea lichidului amniotic, după ruptura membranelor, poate preceda travaliul sau poate surveni la puţin timp după debutul acestuia. Apariţia contracţiilor regulate puternice, asociate cu dureri difuze abdominale şi/sau dorsale sînt mai caracteristice pentru travaliul propriu-zis.

C. Durerile postpartum. În prima săptămînă postpartum, durerile din hipogastru se datorează contracţiilor uterine. Aceste dureri au o incidenţă mai mare la femeile care alăptează.

D. Abruptio placentae. Această complicaţie poate debuta prin hemoragie vaginală profuză, în trimestrele II şi III. Pacienta prezintă durere abdominală difuză, severă şi continuă, creşterea consistenţei uterului asociată cu sensibilitate la palpare şi absenţa zgomotelor cardiace fetale. Tahicardia şi hipotensiunea însoţesc durerea. În cazurile severe, durerea abdominală generalizată este extrem de intensă, iar sensibilitatea la palparea uterului poate fi marcată. O formă extremă a acestei afecţiuni a fost denumită apoplexie uteroplacentară (uterul Couvelaire). Corecţia hipovolemiei este esenţială. Dacă fătul este viabil, se impune de obicei operaţia cezariană.

E. Ruptura uterină. În cursul travaliului, poate apărea brusc o durere ascuţită care se suprapune peste durerea caracteristică travaliului. Durerea ascuţită are sediul în etajele abdominale superior şi inferior şi poate avea caracter de „sfîşiere" sau „ruptură".

Cînd ruptura uterină s-a produs, contracţiile uterine încetează şi durerea dispare. Hemoragia de la nivelul rupturii poate determina dureri abdominale difuze şi la nivelul umărului, cu caracter pleural. Aceste dureri se datorează efectului iritant al sîngelui şi necesită uneori mai multe ore pînă la apariţie. Fătul este expulzat din uter şi este palpat într-o poziţie extrauterină. O ruptură a peretelui uterin este palpată prin tuşeu vaginal. Hemoperitoneul, evidenţiat prin culdocenteză confirmă diagnosticul clinic. Hipovolemia trebuie corectată, fătul trebuie extras prin cezariană, iar uterul trebuie rezecat sau reparat. Ruptura poate fi cauzată de disproporţia cefalopelvină, de malprezentaţiile fetale, de utilizarea intempestivă a instrumentarului, de administrarea de ocitocină în timpul travaliului sau de traumatismele obstetricale datorate prezentaţiei pelvine.

PARTEA a VI-a

Durerea acută toracică posterioară, lombară şi fesieră

PARTEA a VI-a

Durerea acută toracică posterioară, lombară și ischiatică

CAPITOLUL

29 DUREREA ACUTĂ INTERSCAPULARĂ ŞI SCAPULARĂ

☐ LISTA DIAGNOSTICELOR POSIBILE

1. Infarctul acut de miocard
2. Disecţia de aortă
3. Litiaza coledociană
4. Pielonefrita acută
5. Pleurezia acută
   - A. Pneumonia bacteriană
   - B. Embolia pulmonară
   - C. Bolile de colagen
   - D. Pleureziile virale
6. Durerea miofascială
7. Fracturile vertebrale pe os patologic
8. Zona Zoster
9. Mielita transversă şi abcesele epidurale acute
   - A. Mielita transversă
   - B. Abcesul epidural acut
10. Traumatismele
11. Osteomielita vertebrală
12. Radiculopatia cervicală prin hernie de disc

☐ REZUMAT

Infarctul miocardic acut determină o durere surdă, continuă, cu sediul interscapular, izolată sau asociată cu o durere toracică anterioară, cervicală anterioară sau mandibulară. Simptome de însoţire sînt ameţelile, palpitaţiile, transpiraţiile profuze şi vărsăturile. Electrocardiograma şi dozarea enzimelor serice de citoliză miocardică confirmă diagnosticul. Radiografia toracică este, de regulă, normală sau prezintă congestie pulmonară şi semne precoce de edem pulmonar.

Disecţia de aortă determină o durere lancinantă, severă, localizată la nivelul toracelui anterior, gîtului şi mandibulei, care iradiază spre regiunea interscapulară şi toracică infero-posterioară. Durerea a fost descrisă, în aproximativ 50% din cazuri, ca avînd caracter de sfîşiere, de înjunghiere. Pot apare şi sincope, dispnee, afazie şi hemipareze. Radiografia toracică arată lărgirea umbrei mediastinale superioare. În caz de disecţie retrogradă, se poate ausculta un suflu de insuficienţă aortică (în 50% din cazuri) şi un infarct miocardic acut (în 16% din cazuri). Diagnosticul este confirmat prin tomografie computerizată sau prin aortografie.

Litiaza coledociană determină durere epigastrică, subxifoidiană şi în hipocondrul drept. Durerea iradiază în regiunea interscapulovertebrală stîngă. Alte simptome sînt reprezentate de urinile hipercrome, de icter, febră şi frisoane. Diagnosticul este confirmat prin colangiografie endoscopică retrogradă. Este necesară extragerea endoscopică sau chirurgicală a unuia sau a mai multor calculi coledocieni, pentru a se preveni angiocolita supurativă sau obstrucţia căilor biliare.

Pielonefrita acută poate determina durere, spontană şi la palpare, în regiunile lombară şi interscapulară, febră, frisoane

şi simptome de iritaţie vezicală. Urina prezintă leucocite şi bacterii, iar simptomatologia cedează rapid după instituirea tratamentului antibiotic.

Pleurezia acută se manifestată prin durere cu caracter pleural în regiunile postero-inferioară toracică şi interscapulară, este întîlnită în *pneumonia bacteriană* (tuse, spută purulentă, febră şi frisoane), în *embolia pulmonară* (dispnee, hemoptizie, scintigrafie V/Q pozitivă, angiografie pozitivă), în *serozitele din colagenoze* (de exemplu, în lupus sau în poliartrita reumatoidă) sau în *pleurezia virală* (febră, scintigrafia de perfuzie pulmonară negativă).

Durerea miofascială determină o durere uşoară pînă la severă, localizată în regiunea interscapulară. Această durere este rareori influenţată de vibraţii sau de mişcări ale trunchiului, dar poate fi intensificată de anumite tipuri de mobilizare ale muşchilor toracali posteriori şi ale muşchilor paravertebrali (de exemplu, rotaţia trunchiului sau extensia toracelui posterior). La nivelul muşchilor paravertebrali şi a regiunii interscapulovertebrale, pot exista mai multe puncte trigger. Acest tip de durere este calmată imediat, prin anestezie locală cu un anestezic, în punctului trigger.

Fracturile vertebrale pe os patologic se datorează osteoporozei sau neoplasmelor. Astfel de fracturi determină o durere ascuţită care debutează brusc, de intensitate moderată pînă la severă, cu sediul pe linia mediană. Radiografia coloanei vertebrale şi tomografia computerizată vor demonstra fractura sau zona de osteoliză patologică.

Herpes Zoster provoacă o durere surdă sau cu caracter de arsură, localizată la nivelul toracelui anterolateral şi posterior, în asociere cu o erupţie alcătuită din vezicule, grupate în buchete, de dimensiuni mici, cu baza eritematoasă şi din ulcere crustoase, apărute în aria dureroasă.

Mielita transversă determină o durere locală spontan şi la palpare, în regiunea interscapulară, pe linia mediană. Această durere poate fi asociată cu o durere toracică anterolaterală, avînd caracter lancinant, ascuţit sau difuz şi de arsură. La cîteva ore de la debutul durerii, apare anestezia şi scăderea forţei musculare la nivelul membrelor inferioare, fenomene care progresează rapid. Sînt afectate atît funcţiile intestinale, cît şi cele ale vezicii urinare. Examenul CT sau RMN nu evidenţiază nici o formaţiune (de exemplu: abces, hernie de disc, tumoră sau hematom), care ar putea sta la baza afectării măduvei spinale. Lichidul cefalorahidian prezintă proteinorahie mare şi leucocitoză. De obicei, nu există antecedente de boli neurologice preexistente sau concomitente. Unele cazuri de mielită transversă sînt însoţite de nevrită optică. Un sindrom similar a fost descris în scleroza multiplă, în sarcoidoză şi în lupusul eritematos sistemic.

Un *abces epidural acut* se poate manifesta printr-o durere spinală similară celei din mielita transversă şi prin durere radiculară, dar în această afecţiune, este prezentă febra, iar mielograma arată compresia medulară completă sau parţială. Prin examen CT şi RMN se poate evidenţia abcesul, iar afectarea neurologică este rezolvată prompt prin drenaj chirurgical, efectuat sub protecţie de antibiotice administrate intravenos.

TABELUL INCIDENŢEI BOLILOR

INCIDENŢA LA 100.000 (APROXIMATIVĂ)

Frecvente (>100)	Relativ frecvente (>5-100)	Rare (>0-5)
Durerea miofascială	Infarctul acut de miocard	Mielita transversă
Fractura pe os patologic (osteoporoză)	Disecţia de aortă	Abcesul epidural acut
Traumatismele	Litiaza coledociană	Piclonefrita acută
	Fractura vertebrală datorată unei tumori sau mielomului multiplu	Pleurezia acută
	Herpes Zoster	
	Osteomielita vertebrală	
	Radiculopatia cervicală prin hernie de disc	

Traumatismele produc fracturi şi/sau subluxaţii, care determină dureri spinale, sensibilitate la palpare, contractură musculară şi leziuni ale ţesuturilor moi, cu agravarea durerilor locale la mobilizare. Radiografiile de coloană vertebrală toracală vor evidenţia fractura sau subluxaţia.

Osteomielita vertebrală determină dureri spinale, contractură şi sensibilitate la palparea coloanei vertebrale şi a muşchilor adiacenţi. Este posibilă apariţia febrei, dar aceasta a fost constatată doar în 50% din cazuri. În primele două săptămîni, radiografia coloanei vertebrale şi tomografia computerizată sînt negative, dar scintigrafia osoasă poate identifica segmentul vertebral afectat. Osteomielita răspunde la tratamentul antibiotic intravenos.

Hernierea unui disc vertebral C5-C6 sau C6-C7 precipită apariţia bruscă a unei dureri în regiunea cervicală postero-inferioară, în regiunea interscapulară şi/sau scapulară. Rotaţia gîtului spre partea afectată declanşează sau intensifică durerea la nivelul braţului, mîinilor sau degetelor. Tusea sau efortul de defecaţie au acelaşi efect. Scăderea forţei musculare la nivelul anumitor muşchi ai braţului şi ai mîinii, hipoestezia la nivelul unor degete şi abolirea reflexelor sînt elemente care au valoare de diagnostic topografic. În schimb, durerea scapulară spontană şi la palpare, nu are valoare de localizare, dar poate fi asociată cu radiculopatiile C6, C7 sau C8. Discul herniat este vizualizat prin mielografie, cu sau fără confirmare prin examen CT. Decompresia chirurgicală a rădăcinii afectate duce la vindecare.

☐ DESCRIEREA AFECŢIUNILOR ENUMERATE

1. INFARCTUL ACUT DE MIOCARD

Spasmele sau ocluzia prin tromboză a arterelor coronare determină o durere interscapulară izolată sau asociată cu

durere retrosternală şi/sau precordială. Durerea este uşoară sau severă, continuă, persistînd ore întregi. Poate fi descrisă ca avînd caracter de presiune, de constricţie sau ca o „greutate care apasă pe piept". Mişcările respiratorii, mişcările trunchiului şi modificările de poziţie nu influenţează durerea. Alte simptome asociate sînt transpiraţiile, greaţa, vărsăturile, dispneea şi ameţelile.

Examenul obiectiv relevă diminuarea intensităţii zgomotului I cardiac şi ritm de galop, în 40-60% din cazuri. Electrocardiograma poate indica prezenţa undei Q şi supradenivelarea segmentului ST, precum şi negativarea undei T, în derivaţiile care conţin undă Q. În 20% din cazuri, electrocardiograma este normală, dar dozarea izoenzimelor cardiace arată niveluri serice crescute ale CPK-MB şi LDH_1. Dacă diagnosticul de ischemie miocardică severă sau de infarct miocardic acut este stabilit în primele 4 ore de la debutul durerii, se recurge la tratament trombolitic şi la angioplastie, pentru a dezobstrua arterelor coronarele şi a restabili perfuzia miocardului.

Activatorul tisular al plasminogenului sau streptokinaza sînt administrate intravenos sau prin perfuzie intracoronariană directă.

În 60-70% din cazuri, tromboliza va realiza permeabilizarea coronarelor, în decurs de 1-2 ore. Utilizarea de la început a angioplastiei, în lipsa tratamentului trombolitic, restabileşte permeabilitatea coronariană şi perfuzia miocardică în cel mult o oră.

Dacă pacientul se prezintă la medic după 4 ore de la debutul durerii, se impune internarea într-o unitate de terapie intensivă coronariană, instituirea unui tratament de susţinere, pentru a controla aritmiile, hipertensiunea şi insuficienţa cardiacă congestivă. Pentru prevenirea formării trombilor murali şi a embolizării, se administrează cumarinice.

2. DISECŢIA DE AORTĂ

Se manifestă prin durere severă, cu caracter de sfîşiere sau de înjunghiere, localizată retrosternal şi iradiind spre gît, mandibulă şi arcadele dentare. Odată cu progresia disecţiei spre crosa aortică şi spre aorta descendentă, durerea ascuţită, cu caracter de ruptură internă, poate fi resimţită în regiunile interscapulară şi toracolombară. Mai apar astenie, ameţeli şi dispneea. Durerea este uneori atît de severă, încît bolnavul se zvîrcoleşte în pat, în ciuda dozelor mari de morfină administrate.

Uneori, durerea poate fi agravată de fiecare contracţie cardiacă. Dintre manifestările asociate, amintim: sincopa, afazia şi/sau hemiplegia, paraplegia, dispariţia pulsului carotidian şi radial. Durerea toracică anterioară şi posterioară persistă mai multe ore sau poate fi tranzitorie.

În unele cazuri, apare un suflu nou diastolic de insuficienţă aortică (50% din cazuri). Disfonia, sindromul Horner şi/sau dispneea pot fi prezente. Disecţia retrograda este urmată de apariţia unui infarct miocardic acut, cu modificări electrocardiografice (16% din cazuri). La unii pacienţi, se constată turgescenţă jugulară, datorată compresiei venei cave superioare sau tamponadei pericardice, secundară sîngerării unui anevrism în pericard.

Radiografia toracică vizualizează lărgirea umbrei mediastinale. Arteriografia sau tomografia computerizată cu substanţă de contrast confirmă diagnosticul şi stabilesc întinderea disecţiei şi localizarea fisurii intimale iniţiale.

Această afecţiune este tratată prin administrarea intravenoasă de nitroprusiat de sodiu, pentru a scădea tensiunea arterială sistolică pînă la valori de 100-120 mmHg. Propranololul administrat intravenos este şi el util pentru reducerea frecvenţei cardiace.

Leziunile crosei aortice (tipurile I şi II) determină disecţie proximală, cu apariţia insuficienţei aortice severe sau a infarctului de miocard. Anevrismele disecante se pot rupe în cavitatea pleurală, avînd ca urmare exsanguinarea sau în sacul pericardic, determinînd instalarea tamponadei, cu hipotensiune şi cu turgescenţă jugulară. Implicarea ramurilor aortei poate precipita accidente vasculare cerebrale (în teritoriul trunchiului brahiocefalic sau al arterei carotide stîngi), dureri abdominale severe, meteorism şi febră (artera mezenterică superioară) sau paraplegie (arterele lombare ce se distribuie măduvei spinale). Leziunile de tip I şi II necesită intervenţie chirurgicală, cu grefarea crosei aortice, a originii aortice şi a valvelor aortice. Leziunile de tip III încep la nivelul bifurcaţiei arterei subclavii stîngi, disecţia progresînd pe aorta descendentă. Intervenţia chirurgicală este necesară în cazurile cu iminenţă de ruptură, cu dilatare progresivă a anevrismului sau în fisurile cu hemoragii reduse cantitativ.

Majoritatea pacienţilor cu disecţie de aortă prezintă una sau mai multe din următoarele afecţiuni predispozante:

1. Hipertensiunea arterială severă.
2. Sindromul Marfan. Este o afecţiune genetică, cu transmitere autozomală dominantă. Modificările musculoscheletale includ: statura înaltă, cu un raport segment superior (vertex-simfiză pubiană)/segment inferior (simfiză pubiană-călcîi) <0,75; arahnodactilia, scolioza şi toracele infundibuliform sau carinat (pectus excavatum sau carinatum). Leziunile cardiovasculare sînt reprezentate de prolapsul valvei mitrale, insuficienţa mitrală, insuficienţa aortică, dilataţia aortică şi de disecţia de aortă. Leziunile oculare includ luxaţia cristalinului şi miopia. Majoritatea pacienţilor cu sindrom Marfan şi disecţie de aortă au valori normale ale tensiunii arteriale.
3. Sarcina.
4. Bicuspidia valvelor aortice.
5. Coarctaţia de aortă.
6. Sindromul Ehler-Danlos.
7. Policondrita recidivantă.
8. Traumatismele.

3. LITIAZA COLEDOCIANĂ

Durerea are sediul în epigastru şi în hipocondrul drept, dar poate fi resimţită şi retroxifoidian şi lombar. Durerea

este continuă şi severă, ameliorîndu-se prin administrarea de meperidină sau prin eliminarea spontană a calculului în duoden. Infecţia ascendentă este asociată cu colica biliară, icterul, frisoanele şi febra. Sensibilitatea la palpare este localizată în hipocondrul drept.

Dacă este obstruat coledocul apare colangita supurativă cu puroi intraductal. În scurt timp, este posibil să se ajungă la delir şi la şoc, datorită septicemiei cu germeni gram-negativi. Se constituie abcese hepatice mici şi multiple, evoluţia fiind spre deces. În plus, calculii coledocieni pot obstrua ductul pancreatic, determinînd apariţia pancreatitei. Aceasta se manifestă prin dureri epigastrice şi în hipocondrul stîng.

Concentraţiile serice ale bilirubinei şi ale fosfatazei alcaline sînt crescute, iar cele ale transaminazelor hepatice pot depăşi de 2-3 ori valorile normale. În colangita severă putem determina concentraţii serice ale transaminazelor foarte mari, secundar formării de microabcese hepatice şi necrozei hepatice.

Numărul de leucocite depăşeşte de obicei 12.000/mm^3, iar hemoculturile sînt frecvent pozitive. Dezobstruare rapidă a căilor biliare prin drenaj endoscopic retrograd şi administrarea de antibiotice salvează pacientul care, netratat, ar deceda, prin colangită supurativă. Calculii sînt identificaţi, cu o sensibilitate de 90-95%, prin colangio-pancreatografie endoscopică retrogradă. După stabilizare, se impune efectuare colecistectomiei, laparoscopic sau prin metoda chirurgicală clasică. Toţi calculii coledocieni trebuie identificaţi şi îndepărtaţi. În ciuda explorării chirurgicale atente şi a drenajului coledocian pe tub Kehr, 2-10% din pacienţi prezintă calculi restanţi. Calculii coledocieni pot fi îndepărtaţi şi prin tehnici endoscopice.

4. PIELONEFRITA ACUTĂ

Infecţia renală determină apariţia unei dureri lombare uni sau bilaterale, însoţite de febră. Durerea surdă şi sensibilitatea la palparea muşchilor paravertebrali se pot extinde cranial, pînă în regiunea interscapulară. Febra, frisoanele şi simptomele de iritaţie vezicală (polakiuria, disuria şi tenesmele vezicale) sînt frecvent întîlnite. Este prezentă sensibilitatea la palpare în unghiul costovertebral, uni sau bilateral, şi, uneori, şi la nivelul peretelui abdominal. Urina este foarte tulbure şi are adesea miros neplăcut. Conţine hematii şi leucocite izolate, grupate şi cilindri leucocitari. Bacteriile sînt prezente în număr mare, iar febra şi durerea cedează la tratamentul antibiotic adecvat.

5. PLEUREZIA ACUTĂ

A. Pneumonia bacteriană. Durerea toracică posterioară şi interscapulară este asociată cu febră, frisoane şi tuse. Durerea este ascuţită, cu caracter de junghi, fiind intensificată de inspirul profund. Poate iradia la nivelul umărului ipsilateral. Sputa are aspect purulent, ruginiu sau de „peltea de coacăze". Pentru identificarea agentului etiologic, sînt utile efectuarea frotiurilor Gram şi a culturilor din spută. Durerea şi febra se remit după iniţierea antibioterapiei.

B. Embolia pulmonară. Durerea cu caracter pleural, localizată la nivelul toracelui infero-posterior şi în regiunea interscapulară, asociată cu dispnee şi hemoptizii se poate datora unui infarct pulmonar embolic. Diagnosticul se susţine prin scintigrafia V/Q şi ecografia Doppler a venelor femurale. Angiografia pulmonară este utilă, dacă rezultatele scintigrafiei V/Q sînt neconcludente, iar examenul Doppler este negativ. Simptomele se remit după instituirea tratamentului anticoagulant.

C. Bolile de colagen. Lupusul eritematos sistemic sau poliartrita reumatoidă se pot asocia cu crize de durere pleurală, însoţite sau nu de febră. Durerea este localizată în toracele postero-inferior şi în regiunea interscapulară. Examenul radiologic este negativ sau evidenţiază revărsat pleural. Diagnosticul depinde de manifestările clinice asociate şi este susţinut de probele de laborator (anticorpii antinucleari şi celulele lupice – pentru lupus – şi factorul reumatoid – pentru poliartrita reumatoidă). Revărsatele pleurale asociate colagenozelor sînt exsudate. În lupusul eritematos sistemic, lichidul pleural conţine, de regulă, celule lupice şi un titru de anticorpi antinucleari mai mare decît cel seric. Pacienţii cu lupus eritematos au în lichidul pleural titruri de anticorpi antinucleari mai mari de 1:160. În alte afecţiuni care evoluează cu revărsat pleural, titrul anticorpilor antinucleari nu este crescut semnificativ în lichidul pleural. Revărsatul pleural din poliartrita reumatoidă are o concentraţie scăzută de glucoză (<50 mg/dl) şi un pH <7,3, factorul reumatoid prezent, iar nivelul complementului este scăzut.

D. Pleurezia virală. Febra şi durerea pleurală similară celei descrise mai sus, pot fi provocate şi de către un agent viral. Diagnosticul diferenţial cu embolia pulmonară se face prin anamneză, care relevă lipsa factorilor de risc pentru trombembolism şi cu ajutorul unei scintigrafii pulmonare de perfuzie, care este negativă.

6. DUREREA MIOFASCIALĂ

Durerea debutează brusc, fiind surdă sau ascuţită şi avînd sediul în regiunea interscapulară. Mobilizarea scapulei sau a coloanei intensifică durerea. De exemplu, apropierea marginilor vertebrale ale scapulei agravează durerea, spontan şi la palpare, localizată la nivelul muşchilor romboizi. Extensia coloanei vertebrale agravează durerea provenită din muşchii paravertebrali. Pot exista puncte trigger (puncte dureroase, de mărimea unei monede, situate la nivelul muşchilor dureroşi). Durerea de la nivelul punctelor trigger se tratează cu ajutorul infiltraţilor locale cu lidocaină sau cu metilprednisolon, după care se înregistrează remisiuni spectaculoase.

Nu toate punctele trigger au origine musculară. Unele sînt secundare afecţiunilor medulare sau radiculare. De

exemplu, tumorile spinale extramedulare determină apariţia unor puncte trigger la nivelul muşchilor paravertebrali, uni sau bilateral.

Durerea de la nivelul muşchiului trapez poate fi resimţită şi în regiunea interscapulară. Aceasta este intensificată de rotaţia capului spre partea dureroasă şi/sau de către extensia gîtului. Vibraţiile, mersul sau exerciţiile fizice au efect minim sau nu influenţează deloc durerea miofascială. Radiografiile, tomografiile computerizate, VSH-ul şi concentraţiile serice ale calciului şi ale fosfatazei alcaline sînt, de obicei, normale.

7. FRACTURILE VERTEBRALE PE OS PATOLOGIC

Fractura netraumatică a unuia sau a mai multor corpi vertebrali din regiunea toracală determină o durere severă şi ascuţită, cu sediul interscapular, la nivelul liniei mediane. Acest tip de fracturi survine după eforturi minime, cum ar fi ridicarea unei greutăţi mici sau deschiderea unei ferestre. Durerea este intensificată de mobilizarea coloanei, de vibraţii, de mers şi de suitul scărilor. Paravertebral, se constată prezenţa sensibilităţii la palpare, localizată. Dacă fractura comprimă măduva, este posibilă apariţia parezelor şi paraliziilor la nivelul unuia sau al ambelor membre inferioare. Există, eventual, şi tulburări de sensibilitate, de gravitate variabilă, localizate sub un anumit nivel în etajul abdominal superior sau în torace, cu pierderea parţială sau completă a sensibilităţii discriminative, precum şi a sensibilităţii proprioceptive, vibratorii şi tactile. Pot fi afectate şi reflexele de defecaţie şi micţiune

Metastazele carcinomatoase determină osteoliză vertebrală, care se manifestă, iniţial, printr-o durere ascuţită, cu caracter de junghi, precipitată de colapsul vertebrelor. În majoritatea cazurilor, există, în antecedente, un cancer diagnosticat, tratat chirurgical sau prin radioterapie. Examenul radiologic indică distrucţia şi colapsul corpilor vertebrali, iar examenul CT descoperă leziunile distructive vertebrale. Scintigrafia osoasă descoperă leziuni asimptomatice şi în alte segmente ale scheletului. Concentraţiile serice ale calciului şi ale fosfatazei alcaline sînt crescute sau normale. Neoplasmele care produc cel mai frecvent metastaze vertebrale sînt tumorile primare pulmonare, mamare, renale, prostatice, tiroidiene, colonice, ovariene şi cele uterine. Rezecţia chirurgicală a metastazelor localizate şi refacerea ulterioară a coloanei vertebrale sînt utile în cazul tumorilor radiorezistente, cu localizare renală sau cu alte localizări. Radioterapia locală paleativă este indicată în cazul tumorilor radiosensibile, datorită speranţei reduse de viaţă a pacienţilor cu aceste afecţiuni. Mielomul multiplu se poate manifesta ca o tumoră a măduvei osoase, care poate eroda un corp vertebral. Afecţiunea este asociată cu un vîrf monoclonal evidenţiat la electroforeza serică sau urinară. Anemia normocromă normocitară este frecvent prezentă. Mielomul se tratează prin radioterapie locală şi prin chimioterapie cu melfalan şi prednison.

Osteoporoza din perioada post-menopauză se manifestă prin resorbţia trabeculară de la nivelul corpilor vertebrali. Pe radiografie, vertebrele afectate prezintă o intensificare a platourilor vertebrale, cu trabecule verticale sau au aspect de „cub gol", fără os trabecular. Aceste vertebre se pot fractura în urma unor traumatisme minore, cu apariţia unei dureri iniţial ascuţite, apoi surde, cu sediul spinal. În cazurile de osteoporoză avansată, se pot fractura anual una sau două vertebre toracice sau lombare. Femeile care au depăşit vîrsta de 65 de ani sînt mai predispuse la această afecţiune. Tratamentul ciclic cu estroprogestative şi suplimente de calciu administrate oral pot preveni osteoporoza, dacă terapia este iniţiată de la 50 de ani şi este continuată pe tot restul vieţii.

8. ZONA ZOSTER

Herpes zoster precipită o durere surdă sau cu caracter de arsură, interscapulară, care poate iradia „în bandă", de-a lungul peretelui toracic posterior, pînă în regiunea toracică anterioară. La 2-3 zile de la debutul durerii, apare o erupţie constituită din vezicule şi pustule mici, dureroase, cu bază eritematoasă, grupate cîte 3-8, pe tegumentele din regiunea paravertebrală şi de pe toracele antero-lateral. Se asociază eritemul tegumentelor adiacente. Veziculele se rup în scurt timp şi se acoperă de cruste brun-roşcate. Aciclovirul administrat per os poate diminua replicarea virală, dar are efecte minime asupra duratei şi intensităţii durerii.

9. MIELITA TRANSVERSĂ ŞI ABCESELE EPIDURALE ACUTE

A. Mielita transversă. Această afecţiune debutează brusc, cu durere interscapulară, pe linia spinală, care poate iradia sau nu, anterolateral, de-a lungul peretelui toracic, uni sau bilateral. Durerea iradiată este surdă sau are caracter de arsură. Se mai pot suprapune exacerbări dureroase cu caracter ascuţit, lancinant. De regulă, percuţia coloanei vertebrale este dureroasă şi, uneori, se asociază subfebrilitatea (în 50% din cazuri). Într-un interval de timp care variază de la cîteva ore la 3 zile, scade progresiv forţa musculară şi sensibilitatea la nivelul membrelor inferioare, afecţiunea evoluînd către paraplegie şi hipo/anestezie sub un anumit nivel transversal în etajul abdominal superior sau la nivelul toracelui inferior.

Mielografia trebuie efectuată obligatoriu, pentru a se exclude compresia medulară secundară unei hernii de disc, unui abces, unui hematom sau unei tumori. Radiografiile efectuate alături de mielografie evidenţiază distrucţia vertebrală, dacă sindromul medular se datorează unei tumori sau unei infecţii şi sînt, de regulă, normale, în cazul mielitei transverse idiopatice. Examenele CT şi RMN vizualizează edemul localizat al măduvei la nivelul segmentului afectat de mielită, în lipsa compresiei medulare. Lichidul cefalorahidian prezintă proteinorahie şi leucocitoză cu neutrofilie. Rareori, au fost întîlnite cazuri care prezentau o pleiocitoză <1.000 celule/mm^3.

Mielita transversă idiopatică nu beneficiază de un tratament specific. Corticosteroizii nu au eficienţă

terapeutică certă. O treime din pacienţi se vindecă total, o treime parţial, iar ultima treime rămîne cu sechele severe, permanent.

Mielita transversă se poate asocia cu nevrita optică sau retrobulbară, în cadrul sclerozei multiple, sau se poate manifesta ca o afecţiune izolată, neasociată cu alte semne şi simptome neurologice. Un sindrom similar mielitei transverse a fost întîlnit, rareori, la pacienţii cu sarcoidoză sau cu lupus eritematos sistemic.

B. Abcesul epidural acut. Un abces epidural acut, determinat de diseminarea bacteriană hematogenă de la nivelul unui focar infecţios valvular cardiac sau cutanat debutează brusc, printr-o durere surdă, severă, apărută spontan şi la palpare, situată în regiunea interscapulară şi cu febră înaltă. În cîteva ore, bolnavul poate dezvolta pareze, parestezii precum şi abolirea reflexelor sfincteriene şi a funcţiilor sexuale. Intervine, uneori, o afectare radiculară, care determină durere toracică în zona anterolaterală sau în etajul abdominal superior, avînd caracter surd şi/sau lancinant, ascuţit. Mielografia indică prezenţa unei compresii mielice parţiale sau complete, iar examenul CT şi RMN vor vizualiza abcesul. Prin puncţie lombară, se obţine lichid cefalorahidian cu un conţinut crescut de proteine şi cu maxim 150 neutrofile/mm^3. Manometria dovedeşte existenţa compresiei realizate de abces. Pareza progresează frecvent către paralizie totală, în aproximativ 24 de ore, astfel încît se impune drenajul chirurgical de urgenţă al abcesului, efectuat sub protecţie de antibiotice, pentru a se evita sechelele definitive.

10. TRAUMATISMELE

Decelerația rapidă, ca cea dintr-un accident rutier, determină fracturi şi luxaţii vertebrale, precum şi leziuni musculare şi ligamentare. Lezarea coloanei vertebrale toracice superioare, se însoţeşte de spasm sever şi dureri la nivelul maselor musculare, intensificate de mobilizare. De obicei, durerea locală la palparea coloanei vertebrale şi a musculaturii paravertebrale este prezentă. Radiografiile coloanei vertebrale evidenţiază prezenţa fracturilor, a subluxaţiilor sau a dislocaţiilor. Fracturile minore neobservate prin examen radiologic sînt descoperite prin examen CT. Leziunile severe, cu pierderea elementelor posterioare vertebrale şi cu instabilitatea coloanei vertebrale se însoţesc de afectare medulară, cu apariţia consecutivă a paraplegiei. Leziunile non-traumatice de la nivelul coloanei vertebrale toracale determină o durere surdă, recurentă, timp de mai mulţi ani. Chiar şi leziunile aparent minore, care se ameliorează spontan, în aproximativ o săptămînă, pot fi sursa unor episoade dureroase recurente. Este important să se realizeze o anamneză amănunţită şi completă, care să excludă posibilitatea existenţei unor leziuni spinale mai vechi, deoarece traumatismele vechi pot explica adeseori apariţia spontană a durerilor zilnice de spate.

11. OSTEOMIELITA VERTEBRALĂ

Osteomielita vertebrală acută poate determina o durere uşoară pînă la severă la nivelul unuia sau a doi corpi vertebrali. Agenţii etiologici cei mai frecvent incriminaţi sînt stafilococul auriu şi unele bacterii gram-negative. În majoritatea cazurilor, durerea este discretă, de intensitate redusă, dar există şi cazuri în care durerea este severă şi invalidantă, fiind intensificată de trepidaţii şi de mers. Sînt constatate febra, frisoanele şi durerile radiculare cu iradiere anterolateral, pe un hemitorace, mimînd o afecţiune pulmonară sau cardiacă. Frecvent, durerea este localizată la nivelul coloanei vertebrale. Radiografiile şi tomografiile computerizate efectuate în primele două săptămîni de boală nu prezintă modificări. VSH-ul şi numărul de leucocite sînt, de regulă, crescute. Scintigrafia osoasă este pozitivă. RMN este cel puţin tot atît de sensibilă ca scintigrafia în detectarea leziunilor vertebrale precoce. Puncţia bioptică, cu efectuarea de culturi din materialul recoltat, confirmă diagnosticul de osteomielită. Tratamentul parenteral cu antibiotice trebuie menţinut timp de 4-8 săptămîni.

12. RADICULOPATIA CERVICALĂ PRIN HERNIE DE DISC

Hernierea nucleului pulpos al discurilor vertebrale de la nivelul C5-C6 (rădăcina C6) sau C6-C7 (rădăcina C7) precipită dureri cervicale posterioare, interscapulare şi/sau scapulare, de partea afectată. Rotaţia capului spre partea dureroasă intensifică, de obicei, durerea, determinînd iradierea acesteia de-a lungul feţei anterioare, mediale şi/sau laterale a braţului, pe faţa laterală a antebraţului pînă la police şi, eventual, pînă la index.

Durerea din regiunea interscapulară şi/sau scapulară poate fi continuă. Abducţia braţului nu intensifică durerea de la nivelul scapulei, umărului sau braţului, dar tusea, strănutul sau efortul de defecaţie pot determina apariţia unei dureri lancinante în umăr, braţ, mînă şi degete. Testul Spurling, în care se exercită o compresie asupra capului, gîtul fiind rotat de partea opusă durerii şi flectat lateral de aceeaşi parte cu durerea, este pozitiv. Această manevră determină iradierea durerii şi a parestezilor de-a lungul braţelor, pînă la nivelul mîinii şi al degetelor. (police-C6 sau index şi medius-C7). Radiculopatia C8 determină şi ea o durere cervicală şi scapulară, cu iradierea acesteia şi a parestezilor în ultimele două degete. Testul Spurling nu trebuie efectuat, pînă ce nu se exclud radiologic alte afecţiuni ale coloanei vertebrale cervicale (fracturi, subluxaţii sau osteoliza vertebrală).

Clinic, localizarea rădăcinii afectate este realizată prin testarea forţei musculare, a sensibilităţii şi a reflexelor. Compresia rădăcinii C6 determină scăderea forţei muşchilor biceps şi brahial, hipoestezie la nivelul policelui şi al indexului şi diminuarea sau absenţa reflexului bicipital. Lezarea rădăcinii C7 determină scăderea forţei muşchilor triceps, brahial, mare pectoral, a flexorilor

radiali şi, uneori, a muşchiului dinţat anterior (prin îndepărtarea scapulei de cutia toracică, atunci cînd pacientul este pus să împingă într-un perete, cu mîinile poziţionate la nivelul umerilor sau taliei). Este prezentă hipoestezia indexului sau a mediusului, iar reflexul tricipital este diminuat sau absent. Deoarece este posibilă apariţia durerii la palpare în regiunea interscapulară şi de-a lungul marginii mediale a scapulei, hernia de disc este confundată cu sindroamele miofasciale sau cu sindromul scapulo-costal, diagnosticul fiind, în cele din urmă, precizat de examenul radiologic.

Discul implicat se identifică prin mielografia fără substanţă de contrast sau prin mielografia amplificată prin examen CT. Multe cazuri se vindecă prin repaus, utilizarea unui guler cervical sau prin administrarea de analgezice. În cazul persistenţei durerii şi a tulburărilor neurologice, se impune discectomia, care duce, de regulă, la rezolvarea simptomatologiei şi la recuperarea funcţiilor neurologice.

CAPITOLUL

30 DUREREA ACUTĂ LA NIVELUL COLOANEI VERTEBRALE TORACOLOMBARE

☐ LISTA DIAGNOSTICELOR POSIBILE

1. Fractura vertebrală pe os patologic
   A. Metastazele carcinomatoase
   B. Mielomul multiplu
   C. Osteoporoza
   D. Osteomielita piogenă sau tuberculoasă
2. Abcesul epidural acut
3. Mielita transversă acută
4. Herpes zoster
5. Durerea miofascială
6. Pancreatita acută
7. Ulcerul duodenal penetrant în pancreas
8. Fracturile şi leziunile ţesuturilor moi

☐ REZUMAT

O *fractură vertebrală pe os patologic* este asimptomatică sau debutează cu dureri severe, ascuţite, localizate pe linia mediană sau cu dureri surde, agravate de mişcări sau de vibraţii. Strănutul, tusea sau efortul de defecaţie intensifică durerea. Durerea radiculară iradiază din lombe spre abdomen. Aceasta are caracter surd sau de arsură, fiind însoţită de exacerbări dureroase cu caracter ascuţit şi lancinant.

Metastazele carcinomatoase produc fracturi vertebrale izolate, fără afectarea discurilor intervertebrale. În antecedente sau la examenul fizic poate fi descoperit un neoplasm (pulmonar, prostatic, mamar, renal, tiroidian, colonic sau uterin). *Mielomul multiplu* se asociază cu astenia, anemia şi cu durerile de spate. De obicei se constată un „vîrf" monoclonal la electroforeza proteinelor serice sau urinare, iar VSH-ul este crescut. Puncţia biopsie a corpului vertebral afectat va confirma diagnosticul de carcinom sau de mielom multiplu.

Osteoporoza determină fracturi anterioare sau tasări la nivelul unuia sau a mai multor corpi vertebrali, respectînd discurile intervertebrale. Majoritatea corpilor vertebrali prezintă osteodensitate marcat diminuată, osteoscleroza platourilor vertebrale precum şi a trabeculelor verticale sau tasarea convexă a corpului vertebral sau dispariţia tuturor trabeculelor (corpi vertebrali cu aspect de „cub gol"). Osteoporoza afectează femeile cu vîrste cuprinse între 55-70 de ani şi ambele sexe după vîrsta de 70 de ani.

Dacă *osteomielita* este cauza fracturii vertebrale, apare subfebrilitatea, un abces paravertebral şi osteoliza corpului vertebral, cu afectarea discului intervertebral adiacent. Puncţia biopsie a vertebrei afectate, cu însămînţarea pe medii de culturi a materialului aspirat, va identifica un microorganism piogen sau *Mycobacterium tuberculosis*.

Un abces epidural debutează cu febră înaltă, frisoane, dureri spinale severe, asociate cu sensibilitate la palpare, cu instalarea rapidă a unui deficit motor şi a unei hipoestezii la nivelul membrelor inferioare. Mielografia va demonstra compresia medulară, iar examenul CT sau RMN vor vizualiza abcesul epidural.

TABELUL INCIDENȚEI BOLILOR

INCIDENȚA LA 100.000 (APROXIMATIVĂ)

Frecvente (>100)	Relativ frecvente (>5-100)	Rare (>0-5)
Fractura vertebrală pe os patologic datorată osteoporozei	Fractura vertebrală pe os patologic datorată metastazelor carcinomatoase sau mielomului multiplu	Fractura vertebrală pe os patologic datorată osteomielitei
Durerea miofascială	Herpes zoster	Abcesul epidural
Pancreatita acută	Ulcerul duodenal penetrant în pancreas	Mielita transversă
Fracturile și leziunile țesuturilor moi		

Mielita transversă acută debutează cu dureri acute spinale și uneori, cu dureri radiculare care iradiază spre abdomen, pornind de la nivelul coloanei vertebrale, sub forma unei benzi cu lățimea de 5-7,5 cm. Aceste dureri sînt urmate, după mai multe minute sau ore, de un deficit motor și senzitiv și de pierderea controlului sfincterului anal și vezical. Mielografia și examenul CT medular nu identifică de obicei o tumoră, o hernie de disc, un abces epidural sau un hematom. În 90% din cazuri, la mielografie nu se evidențiază compresia medulară.

Herpes zoster determină dureri de spate, cu dispoziție dermatomerică la nivelul unui hemitorace, asociate cu o erupție veziculară pe zona dureroasă. Poate mima o afecțiune abdominală chirurgicală.

Durerea miofascială determină un disconfort surd, continu, ameliorat parțial de modificările de poziție sau de efortul fizic. Vibrațiile, tusea și strănutul nu influențează intensitatea durerii. Ședera prelungită poate intensifica durerea. La nivelul mușchilor există puncte „trigger" locale. Presiunea la nivelul unui punct „trigger" reproduce durerea caracteristică și iradierea sa. La pacienții cu durere miofascială, radiografiile și scintigrafia osoasă sînt negative.

Pancreatita acută debutează cu dureri continue, în etajul abdominal superior și cu dureri spinale (în 50% din cazuri), cu greață, vărsături, amețeli și febră. Amilazemia este crescută (80%). Se poate semnala durere spontană și la palpare în etajul abdominal superior precum și apărare musculară. Pacientul are de obicei litiază biliară sau este alcoolic. Durerea spinală este ameliorată de poziția șezînd cu coloana flectată și este agravată de extensia spatelui sau de decubitul dorsal.

Ulcerul duodenal penetrant în pancreas determină dureri spinale, ameliorate temporar de ingestia de alimente și antiacide sau de blocante H_2. Durerea se poate asocia cu o creștere a amilazemiei. Diagnosticul este confirmat prin seriografia gastro-duodenală cu dublu contrast sau prin endoscopie.

Traumatismele produc *fracturi* și dislocații ale coloanei vertebrale, vizibile radiologic sau *leziuni ale părților moi* musculo-ligamentare cu sensibilitate la palpare și spasm muscular. Durerea spontană și la palpare apare simultan sau la scurt timp după traumatism.

☐ DESCRIEREA AFECȚIUNILOR ENUMERATE

1. FRACTURA VERTEBRALĂ PE OS PATOLOGIC

Fractura vertebrală pe os patologic se manifestă prin debutul brusc al unei dureri spinale moderate sau severe. Această durere este inițial ascuțită, devenind apoi severă, continuă, persistentă. Vibrațiile (din timpul mersului, alergării sau coborîrii scărilor), tusea, strănutul sau defecația intensifică durerea. Poziția șezînd sau ortostatismul agravează durerea, pe cînd decubitul dorsal și lateral o pot diminua. Durerea și, uneori, parestezиile, iradiază de-a lungul unei regiuni lombare, spre etajul abdominal mijlociu sau inferior. În unele cazuri, această durere mimează durerea severă din abdomenul acut chirurgical, avînd ca urmare intervenția chirurgicală. O astfel de durere sugerează asocierea unei compresiunii radiculare realizate de fractură și tasarea vertebrală. La nivelul fracturii este prezentă sensibilitatea locală la palpare.

Cauzele posibile de fractură vertebrală pe os patologic sînt:

A. Metastazele carcinomatoase. Tumorile pulmonare, mamare, prostatice, renale, ale aparatului genital feminin, colonului și ale sistemului limfatic pot metastaza la nivelul coloanei vertebrale. Aceste metastaze se dezvoltă la nivelul unuia sau a mai multor corpi vertebrali, putînd distruge structurile osoase și înlocuind osul spongios. Metastazele sînt asimptomatice pînă la apariția fracturii vertebrale sau determină o durere dorsală tranzitorie, de intensitate redusă. Radiografia coloanei vertebrale arată osteoliză și tasarea vertebrală. Suspecte sînt leziunile care provoacă fracturi incomplete, cu localizare posterosuperioară la nivelul corpului vertebral. Discurile intervertebrale sînt rareori implicate. Examenul CT va evidenția la nivelul procesului distructiv o linie fină de fractură. Puncția biopsie confirmă diagnosticul. Acești pacienți beneficiază de radioterapie paleativă. În unele centre medicale, tumorile radiorezistente, de exemplu metastazele carcinoamelor renale, sînt rezecate chirurgical, iar corpii vertebrali sînt reconstituiți, utilizîndu-se metacrilat de metil. Acest tip de intervenție chirurgicală conferă o ameliorare simptomatică superioară și o supraviețuire de durată mai mare. Tumorile radiosensibile sînt tratate prin radioterapie și/sau chimioterapie.

B. Mielomul multiplu. Pacienții cu mielom multiplu pot acuza dureri spinale severe, apărute brusc, datorate unei fracturi vertebrale. Radiografia de coloană vertebrală evidențiază leziuni osteolitice mici, ovale sau rotunde sau modificări de osteoporoză. Diagnosticul este confirmat prin detectarea unui „vîrf" monoclonal la electroforeza

proteinelor serice sau urinare sau prin identificarea unor aglomerări de plasmocite anormale, la puncţia biopsie a leziunilor osteolitice sau a altei zone a măduvei osoase. Mielomul multiplu este tratat cu melfalan, asociat sau nu cu prednison, care duce la ameliorarea durerilor osoase şi a modificărilor hematologice.

C. Osteoporoza. Durerile spinale datorate fracturilor au incidenţă crescută la femeile de peste 55 de ani şi la bărbaţii de peste 70 de ani. Radiografiile coloanei vertebrale arată demineralizarea corpilor vertebrali şi îngroşarea trabeculelor verticale şi a platourilor vertebrale. Apar tasarea anterioară cuneiformă şi tasări totale vertebrale. Primul tip de tasare tinde să apară mai frecvent la femeile cu vîrsta cuprinsă între 55 şi 70 de ani şi este asociată cu durere severă. Examenul CT vertebral evaluează cantitativ gradul osteoporozei, stabilind diagnosticul. Discurile intervertebrale nu sînt afectate.

Tratamentul ciclic cu estrogeni şi suplimentarea aportului de calciu previne evoluţia osteoporozei, dar nu cresc densitatea şi rezistenţa osoasă. Fluorurile cresc densitatea osoasă, dar au efecte secundare, cum ar fi durerile articulare la nivelul genunchilor şi gleznelor, creşterea frecvenţei fracturilor, epigastralgiile şi greaţa.

Este important să se excludă alte cauze de osteoporoză difuză care beneficiază de un tratament specific, de exemplu hipertiroidismul, hipogonadismul masculin, boala Cushing, tumorile paratiroidiene, tratamentul corticosteroidian sau mielomul multiplu.

D. Osteomielita piogenă sau tuberculoasă. Pacienţii cu osteomielită piogenă prezintă durere spontană şi la palpare, localizată toracolombar, de intensitate redusă. VSH-ul este crescut, iar numărul de leucocite şi temperatura corporală sînt normale, în maximum 50% din cazuri. Discul intervertebral este îngustat sau distrus de infecţia piogenă sau cu *Mycobacterium tuberculosis*. Fractura vertebrelor afectate determină durere ascuţită, continuă şi severă, agravată de trepidaţii, efort fizic, strănut sau tuse. Contractura musculară abdominală şi durerea radiculară iradiată abdominal pot mima un abdomen acut chirurgical. Această durere de origine spinală iradiază anterior. Examenul CT va evidenţia procesul distructiv de la nivelul coloanei vertebrale.

Puncţia biopsie a vertebrei afectate, urmată de cultura din materialul recoltat va izola bacteriile cauzatoare sau *Mycobacterium tuberculosis*. Osteomielita piogenă este secundară unor infecţii ale tractului urinar, cutanate, endocarditei bacteriene şi infecţiilor respiratorii. Consumatorii de droguri intravenoase au de asemenea risc crescut de osteomielită. În Statele Unite, tuberculoza vertebrală survine mai ales la vîrstnici şi la imigranţii recent veniţi din ţările asiatice.

Osteomielita bacteriană necesită antibioterapie intravenoasă timp de 4-8 săptămîni. Intervenţia chirurgicală este rezervată pacienţilor cu compresie medulară secundară formării unui abces epidural sau colapsului vertebral.

Schema terapeutică a osteomielitei cu *Mycobacterium tuberculosis* este constituită din 2-3 antituberculoase, reprezentate de izoniazidă, rifampicină, etambutol, streptomicină şi pirazinamidă. Deoarece pînă la 25% din cazurile de tuberculoză osoasă, la nivel mondial, sînt provocate de bacili Koch rezistenţi la izoniazidă este necesară înlocuirea izoniazidei cu pirazinamidă, într-o schemă de tratament care conţine 3 medicamente antituberculoase. Intervenţia chirurgicală este practicată în mod curent pentru decomprimarea măduvei şi rădăcinilor nervoase şi pentru a corectarea deformărilor osoase secundare fracturilor vertebrale. Tratamentul medical este foarte eficient chiar şi în lipsa tratamentului chirurgical, dacă nu este prezentă compresia medulară.

2. ABCESUL EPIDURAL ACUT

Un abces epidural acut se poate datora unei osteomielite piogene sau unei diseminări hematogene, la nivelul spaţiului epidural, prin bacteriemie metastatică din focarele infecţioase cu diverse localizări. Debutul acestei afecţiuni este semnalat de febră înaltă, frisoane şi apariţia bruscă a unei dureri spinale severe, spontan şi la palpare. În decurs de cîteva ore se instalează hipotonia, hipoestezia şi parestezиile membrelor inferioare, incontinenţa urinară şi anală şi disfuncţiile sexuale. Aceşti pacienţi au starea generală alterată, toxică sau pot avea un aspect general relativ normal, cu excepţia durerilor severe de la nivelul spatelui. Afectarea radiculară determină dureri ce iradiază unilateral la nivelul abdomenului, al regiunii inghinale sau al coapsei. Mielografia va arăta prezenţa compresiunii parţiale sau complete, în 90-100% din cazuri. Examenul CT sau RMN vor evidenţia abcesul. În lichidul cefalorahidian (LCR) proteinorahia este crescută, glicorahia normală şi celularitatea de 150/mm^3, datorită leucocitozei cu neutrofilie. Deficitul motor poate evolua în 24 de ore spre paralizie completă reversibilă şi anestezie, astfel încît intervenţia chirurgicală trebuie efectuată de urgenţă, sub protecţie cu antibiotice administrate intravenos.

3. MIELITA TRANSVERSĂ ACUTĂ

Acest sindrom debutează brusc, cu durere vertebrală toracolombară ascuţită, severă. Durerea radiculară iradiază în jurul regiunii lombare pînă într-un hemiabdomen. Această durere este constantă, surdă, peste ea suprapunîndu-se exacerbări dureroase cu caracter lancinant. Sensibilitatea locală la palparea coloanei vertebrale şi subfebrilitatea sînt prezente în 50% din cazuri. În 72 de ore, apare pierderea progresivă a forţei musculare şi a sensibilităţii la nivelul membrelor inferioare, care evoluează pînă la paraplegie completă şi anestezie sub o linie transversală imaginară de pe trunchi. În mielita transversă idiopatică, radiografiile şi examenul CT evidenţiază absenţa compresiei extrinseci a măduvei sau a leziunilor osteolitice. Instalarea bruscă, în cîteva minute, a paraliziei şi anesteziei, sugerează faptul că la originea simptomatologiei se află ocluzia arterei medulare şi nu mielita.

O mielogramă, un examen CT sau RMN trebuie efectuate pentru a exclude compresia medulară prin tumoră, hernia de disc, abcesul epidural sau un hematom. Examenul CT va exclude şi anevrismul aortic, care poate fi o cauză de ocluzie a vascularizaţiei arteriale a măduvei toracolombare. Alte cauze de ocluzie arterială medulară, cum sînt arterita diseminată a vaselor mici asociată cu lupusul eritematos sistemic, sînt diagnosticate prin intermediul simptomatologiei asociate, caracteristice afecţiunii multisistemice de bază.

Pacienţii cu deficit motor şi pierdere parţială sau completă a sensibilităţii la nivelul membrelor inferioare, în prezenţa sau în lipsa unui nivel transversal senzorial, cu rezultate negative la examen CT şi RMN, prezintă cel mai probabil o mielită transversă idiopatică. Aceasta se poate asocia cu o nevrită optică (boala Devic). Scleroza multiplă este cauza cea mai frecventă a bolii Devic la adult. Mielita transversă este tratată cu corticosteroizi.

Prognosticul este rezervat. O treime din pacienţi se vindecă, o treime sînt parţial recuperaţi, iar restul nu înregistrează nici o ameliorare.

4. HERPES ZOSTER

Boala debutează prin dureri surde şi/sau cu caracter de arsură la nivelul spatelui şi abdomenului , care iradiază anterior, sub forma unei benzi, pe dermatomul respectiv. In aceeaşi regiune apare pruritul, durerea la palpare şi paresteziile.

În cîteva zile, la nivelul zonei dureroase apare o erupţie constînd în vezicule mici, asociate în grupuri de 3-8, pe un fond eritematos şi uşor edematiat. Aceste leziuni pot fi dureroase, dar frecvent sînt indolore. În 3 zile, veziculele se transformă în pustule. La puţin timp după ce veziculele şi pustulele se rup, se usucă şi formează cruste. Tegumentele zonei dureroase pot fi hiperestezice şi dureroase la palpare. Manifestările pot mima o afecţiune intraabdominală.

5. DUREREA MIOFASCIALĂ

Aceasta se manifestă ca o durere difuză în regiunea toracolombară, asociată cu sensibilitate la palparea muşchilor paravertebrali şi a coloanei vertebrale. Durerea poate varia în intensitate de la o zi la alta. Unele poziţii şi mişcări intensifică durerea. Exerciţiile fizice ameliorează durerea sau o pot intensifica. Vibraţiile din timpul mersului sau alergării, tusea, strănutul sau efortul de defecaţie nu intensifică de obicei durerea. Durerea se poate extinde din regiunea toracolombară în regiunea interscapulovertebrală.

Unii pacienţi prezintă puncte trigger dureroase localizate care sînt identificate prin presiune digitală pe linia paravertebrală. Palparea acestor puncte trigger produce iradierea difuză a durerii în flanc sau în regiunea paravertebrală, superior şi inferior. Infiltrarea acestor puncte cu lidocaină ameliorează, de obicei, durerea spontană şi la palpare, însă doar temporar.

La majoritatea pacienţilor cu durere determinată de afecţiuni miofasciale, scintigrafia osoasă şi examenul radiologic al coloanei vertebrale sînt negative. VSH-ul şi numărul de leucocite sînt normale şi nu se înregistrează manifestări sistemice ca febră, astenie, scădere ponderală, fatigabilitatea sau stare generală alterată.

6. PANCREATITA ACUTĂ

Această afecţiune debutează cu durere continuă în epigastru şi în hipocondrul stîng. Durerea creşte progresiv în intensitate, atingînd un vîrf după 15-20 minute. Iradiază spre linia mediană a regiunii toracolombare (la 50% dintre pacienţi). Durerea de la nivelul spatelui este agravată de decubitul dorsal sau de extensia trunchiului şi este ameliorată de flexia coloanei vertebrale. Pacientul adoptă poziţia fetală sau stă aplecat pe un scaun sau pe marginea patului. Se mai semnalează greaţă, vărsături şi febră de pînă la 38°C. Ameţelile şi astenia sînt frecvente şi de obicei sînt acompaniate de hipotensiune ortostatică sau de decubit. Poate exista şi distensie abdominală, determinată de ileus. La nivelul etajului abdominal superior se semnalează frecvent sensibilitate la palparea directă şi la decompresiunea bruscă a peretelui abdominal şi apărare musculară, asociate cu semne de hipovolemie.

Litiaza biliară şi alcoolismul sînt responsabile de peste 80% din cazurile de pancreatită acută. Tratamentul cu hidroclorotiazidă sau estrogeni precum şi hipertrigliceridemia şi hipercalcemia pot provoca apariţia pancreatitei.

Diagnosticul se stabileşte prin dozarea amilazei şi izoamilazei serice.

Tratamentul pancreatitei necesită administrarea de analgezice opioide, de soluţii cristaloide intravenos şi uneori introducerea unei sonde nasogastrice pentru aspiraţie. Crizele de durere, apărute spontan şi la palpare, pot persista pentru 5-15 zile. Recidivele sînt frecvente.

7. ULCERUL DUODENAL PENETRANT ÎN PANCREAS

Un ulcer duodenal cu penetrare în pancreas determină durere vertebrală toracolombară, asociată sau nu cu dureri epigastrice. Durerea dorsală este continuă, monotonă şi este ameliorată de ingestia de alimente şi antiacide sau de blocantele de receptori H_2. Diagnosticul este confirmat prin tranzit baritat sau endoscopie.

Tratamentul cu antiacide şi/sau blocante H_2 duce la diminuarea simptomelor cu vindecarea ulcerului. Un ulcer care nu se cicatrizează în 6-8 săptămîni necesită intervenţie chirurgicală pentru ameliorarea durerii şi prevenirea hemoragiei digestive superioare.

Un ulcer penetrant în pancreas poate creşte amilazemia. În ciuda nivelurilor crescute ale amilazei serice, tabloul clinic de pancreatită acută cu durere continuă, spontană şi la palpare, în etajul abdominal superior şi cu apărare musculară este rar întîlnit. Spre deosebire de durerea provocată de un ulcer duodenal penetrant, durerea de origine pancreatică nu răspunde la antiacide şi blocante de receptori H_2.

8. FRACTURILE ŞI LEZIUNILE ŢESUTURILOR MOI

Traumatismele spatelui se pot datora (1) unei leziuni de decelerare – de exemplu, în urma căderii de la înălţime sau a coliziunii unui automobil cu un obiect staţionar sau în mişcare; sau (2) unei leziuni de accelerare-de exemplu, o lovitură sau un automobil în mişcare ce loveşte o victimă care stă pe loc.

Durerea spinală toracolombară este resimţită imediat sau apare în ziua următoare. De obicei există sensibilitate locală la palpare. Parestezііle şi durerile la nivelul membrelor inferioare sugerează un traumatism cu afectare radiculară sau medulară. Poate apărea durere la palpare şi contractură musculară paravertebrală. Mişcările pot fi dureroase, iar flexia trunchiului imposibilă. Radiografiile sînt normale sau arată fracturi sau subluxaţii ale corpilor vertebrali, datorate fracturii proceselor articulare posterioare şi rupturii ligamentare. Examenul CT este mai sensibil decît examenul radiologic clasic pentru detectarea fracturilor vertebrale şi a compresiei radiculare prin fractură sau subluxaţie.

Pot apărea leziuni severe şi persistente ale ţesuturilor moi (muşchi şi ligamente), care se vindecă în luni sau ani de zile. Examenele radiologice la pacienţii cu leziuni de părţi moi sînt de obicei normale. Durerea, spasmul şi contractura musculară, precum şi exacerbarea durerii de către mişcări, sînt simptome frecvente. Aceste leziuni se tratează prin repaus şi administrarea de analgezice, miorelaxante şi medicamente antiinflamatoare nesteroidiene.

CAPITOLUL

31 DUREREA ACUTĂ LOMBOSACRATĂ

☐ LISTA DIAGNOSTICELOR POSIBILE

1. Luxaţiile şi entorsele lombosacrate
2. Ruptura de disc fără herniere sau protruzie
3. Afectarea degenerativă a discului cu herniere şi lombosciatică
4. Afectarea degenerativă a discului cu herniere mediană şi sindrom acut de coadă de cal
5. Infarctul conului medular
6. Compresia radiculară în recesul lateral sau canalul vertebral
   A. Stenoza recesului lateral
   B. Fuziunea anormală a rădăcinilor nervoase
   C. Chisturi sinoviale intravertebrale
7. Abcesul epidural şi hematomul epidural
   A. Abcesul epidural acut
   B. Hematomul epidural acut netraumatic
8. Sindromul faţetar (sindromul articulaţiei interspinoase)
9. Sacroiliita acută
   A. Infecţia cu *Yersinia enterocolitica*
   B. Bruceloza acută
   C. Sindromul Reiter
   D. Infecţiile bacteriene
10. Spondiloliza şi spondilolistezisul
11. Fracturile vertebrale pe os patologic
    A. Metastazele carcinomatoase
    B. Tumorile osoase primare locale
    C. Mielomul multiplu
    D. Bolile osoase metabolice
       1. Osteoporoza
       2. Boala Paget
12. Traumatismele
    A. Leziunile prin hiperflexie
    B. Fracturile şi subluxaţiile
    C. Leziunile prin hiperextensie
13. Bursita trohanteriană
14. Sindromul Maigne
15. Sindroamele miofasciale
    A. Sindromul muşchiului mare fesier
    B. Sindromul muşchiului pătrat lombar
    C. Sindromul muşchiului piriform
16. Durerea referită, cu origine la nivelul structurilor intraabdominale
    A. Anevrismele erozive aortice sau ale arterei iliace
    B. Diverticulita colonică
    C. Boala inflamatorie pelvină acută

☐ REZUMAT

Durerea lombosacrată nespecifică poate fi spontană sau poate apărea după suprasolicitări fizice sau traumatisme minore. De obicei, durerea datorată *luxaţiilor şi entorselor lombosacrate* este constantă în primele 2-3 zile şi este agravată de poziţia şezînd pe scaun. Poziţia flectată (fetală), adoptată de pacient în pat, este cea mai confortabilă. Mersul pe orice distanţă,

îmbrăcatul, legatul şireturilor de la pantofi sau actul sexual agravează durerea. Căratul de greutăţi mai mari de 5-6Kg agravează durerea. Peste durerea lombosacrată de fond, pot surveni episoade paroxistice de durere, care imobilizează bolnavul, pînă cînd aceasta cedează. De obicei, aceste spasme dureroase dispar după 2-3 zile de repaus la pat. Durerea iradiază în regiunea fesieră şi pe faţa postero-superioară a coapsei, uni sau bilateral. Se poate observa, uni sau bilateral, sensibilitate la palparea apofizelor spinoase L4 şi L5 şi la nivelul regiunii fesiere. Manevra Lasègue este pozitivă, ridicarea membrelor inferioare la mai mult de 30-45° precipită dureri lombosacrate. De obicei, nu apare o durere lancinantă pe traseul nervului sciatic, deşi durerea iradiată pe traseul acestui nerv este uneori greşit atribuită unei neuropatii sciatice. Efortul muscular şi întinderile ligamentare, afectarea degenerativă a discului intervertebral fără herniere, inflamaţia sau subluxaţia articulaţiilor interspinoase sau lezarea capsulei articulaţiilor interspinoase se pot afla la originea acestor episoade de durere acută. Deoarece în 80-90% din cazuri durerea cedează după 2-10 zile de repaus la pat, majoritatea episoadelor acute de durere lombosacrată fără nevralgie sciatică, ca şi etiologia lor specifică, rămîn nediagnosticate. Pacienţii cu dureri prelungite şi rebele (dureri care nu se ameliorează după 20-60 de zile de tratament conservator) trebuie supuşi unor investigaţii complete pentru stabilirea diagnosticului.

Durerea lombosacrată persistentă însoţită de dureri sacrate şi fesiere poate fi datorată *rupturii de disc fără herniere*. Discografia reproduce sau intensifică durerea, iar la examenul CT-postdiscografie, se observă penetrarea asimetrică a substanţei de contrast în inelul fibros. Infiltraţiile cu lidocaină efectuate la nivelul discului afectat ameliorează durerea. Durerea lombara asociată cu *durere lombosciatică* se datorează cel mai frecvent *degenerescenţei discului cu hernierea nucleului pulpos* la nivelul spaţiilor intervertebrale L4-L5 sau L5-S1. Examenul CT cu substanţă de contrast (metrizamid) va demonstra protruzia sau deplasarea discului şi compresia rădăcinii nervoase adiacente L5 sau S1. Durerea sciatică, cu caracter surd sau ascuţit, care iradiază pe faţa posterioară a coapsei, gambei şi piciorului este intensificată sau precipitată de tuse, strănut sau de efortul de defecaţie. Tratamentul conservator duce la rezoluţia durerii lombare şi a durerii sciatice. Dacă durerea persistă de 3-6 luni, va putea fi ameliorată prin laminectomie cu discectomie.

Durerea acută lombosacrată asociată cu sciatică uni sau bilaterală, astenie musculară şi senzaţie de greutate la nivelul membrelor inferioare, parestezii şi anestezie parcelară la nivelul regiunii sacrate şi a membrelor inferioare şi uneori incontinenţă urinară şi/sau a materiilor fecale, necesită efectuarea de urgenţă a mielografiei urmate de examen CT. Acest *sindrom al cozii de cal* este determinat de o *hernie de disc mediană* importantă la nivelul L5-S1 sau L4-L5. Discectomia de urgenţă se impune pentru a preveni sechelele neurologice ireversibile.

Debutul acut al unei dureri severe lombosacrate, fesiere şi de membre inferioare, cu parestezii, anestezie parcelară, deficit motor şi incontinenţă urinară şi pentru materiile fecale, poate fi datorat unui *infarct al conului medular*. În această formă de afectare a regiunii cozii de cal, mielografia şi examenul CT nu evidenţiază nici o formaţiune care să comprime o rădăcină nervoasă (de exemplu: disc, abces, tumoră sau hematom). Starea acestor pacienţi se ameliorează parţial după 3 sau 6 luni, vindecarea completă fiind rară.

Compresia radiculară, de diverse cauze, determină dureri în regiunea lombosacrată. Una din cauze este *stenoza recesului lateral*, care provoacă durere lombosacrată şi sciatică. Stenoza de reces lateral se evidenţiază prin examen CT sau RMN. Aceasta se datorează îngustării severe a spaţiului intervertebral adiacent, care permite deplasarea cranială a procesului articular superior al vertebrei inferioare. Acesta va intersecta recesul lateral. Recesul şi găurile de conjugare pot fi afectate şi de un spondilolistezis important. Stenoza recesului lateral sau a găuri de conjugare mimează simptomele unei protruzii sau hernii discale. *Fuziunea anormală a unor rădăcini nervoase* poate provoca sciatică, deoarece aceste rădăcini sînt expuse compresiei prin protruzia discretă a discului intervertebral sau prin stenozele puţin importante ale recesului lateral. *Chisturile sinoviale intravertebrale* determină, în egală măsură, compresie radiculară şi durere sciatică. Ambele afecţiuni sînt identificate prin examen CT cu substanţă de contrast.

Un *abces epidural* la nivelul coloanei vertebrale lombosacrate determină durere spinală pe linia mediană, spontan şi la palpare, durere sciatică, uni sau bilaterală, deficit motor şi parestezii la nivelul membrelor inferioare şi incontinenţă urinară şi pentru materiile fecale. Asocierea febrei, frisoanelor, alterarea stării generale şi leucocitoza sugerează diagnosticul, confirmat ulterior prin examen CT, RMN sau mielografie. Drenajul chirurgical şi tratamentul parenteral cu antibiotice duc la rezoluţia tuturor simptomelor.

O durere severă, lombară, localizată poate debuta brusc la un pacient aflat sub tratament cu cumarinice care are disfuncţie hepatică severă. În 6 ore, survin deficitul motor şi parestezile la nivelul membrelor inferioare şi tulburările sfincteriene. Mielografia relevă prezenţa unei compresii medulare la nivel lombar, iar examenul CT şi RMN identifică un *hematom acut epidural netraumatic* în regiunea lombară. Administrarea de plasmă proaspătă congelată şi de vitamină K vor corecta parţial defectul de coagulare. Pentru excizia hematomului este necesară intervenţia chirurgicală.

Pacienţii cu *sindromul articulaţiei interspinoase* (artroza sau inflamaţia articulaţiilor interspinoase) nu pot sta în şezut pe perioade îndelungate de timp. Rotaţia şi extensia regiunii lombosacrate intensifică frecvent durerea. Kinetoterapia şi infiltraţiile cu lidocaină, la nivelul uneia sau a mai multe articulaţii interspinoase, vor ameliora temporar durerea. Examenul CT identifică anomaliile articulaţiilor interspinoase. Unii pacienţi reuşesc să-şi amelioreze durerea prin ortostatism, mers sau alte exerciţii fizice.

În sindromul articulaţiei interspinoase durerea lombosacrată şi fesieră survin frecvent; durerile la nivelul coapsei sînt rare.

Durerea lombosacrată şi în regiunea medială a fesei se poate datora unei *sacroiliite acute*. Aceasta poate apărea în urma unui episod diareic cauzat de *Yersinia enterocolitica*. Ca

urmare a bolii diareice apare durere, spontan şi la palpare, în fosa iliacă dreaptă, prin afectarea ilionului şi ganglionilor limfatici mezenterici. *Bruceloza* acută determină febră, sacroiliită şi dureri la nivelul coloanei vertebrale lombare şi toracice, datorate spondilitei. Hemoculturile şi/sau testele serologice vor stabili diagnosticul. Sacroiliita corelată cu *sindromul Reiter* se asociază cu un episod de dizenterie sau uretrită. Alte manifestări ale sindromului sînt artrita periferică asimetrică, conjunctivita şi/sau uveita anterioară. Diagnosticul depinde de prezenţa triadei clinice – uretrită, conjunctivită şi artrită. Leziunile cutanomucoase, cum ar fi keratodera blenoragicum, balanita circinată şi ulcerele orale nedureroase, susţin diagnosticul de sindromul Reiter. *Infecţia bacteriană a articulaţiei sacroiliace* (artrita septică) determină febră înaltă, frisoane, durere spontană şi la palpare, în regiunea fesieră medială, unilateral şi leucocitoză. Această afecţiune răspunde la tratamentul parenteral cu antibiotice.

Durerea în regiunea sacrată asociată cu sensibilitate la palpare şi spasm muscular, care apare la sportivii adolescenţi şi adulţi (gimnastică sau fotbal) se datorează *spondilolizei* la nivelul L5 şi, uneori, de la nivelul vertebrei L2 pînă la L4. Această durere este determinată de o fractură prin uzură ▪ uneia sau ▪ ambelor feţe interarticulare ale vertebrei L5. Imobilizarea în aparat gipsat sau corset, conduce de obicei la vindecare în 6-8 săptămîni, cu dispariţia simptomelor. Aproximativ 50% dintre pacienţii cu fracturi prin uzură, netratate se complică cu *spondilolistezis*. Traumatismele severe determină rareori fracturi ale feţei interarticulare, spondilolistezisul rezultat în urma unei astfel de injurii fiind moderat. Spondelolistezisul congenital poate debuta înaintea vîrstei de 6 ani şi evoluează determinînd dureri lombosacrate severe. Elongarea spaţiului interarticular duce la dezvoltarea unui spondilolistezis important (de grad înalt).

Fractură vertebrală pe os patologic determină durere acută severă la nivel lombar sau lombosacrat. În zona fracturii şi în zonele adiacente ei se observă apariţia spasmului muscular şi ▪ sensibilităţii la palpare. Pe radiografia coloanei vertebrale se observă prezenţa leziunilor osteolitice şi a fracturii. Examenul CT evidenţiază mult mai bine leziunile osteolitice şi relaţia traiectului de fractură pe os patologic cu rădăcinile nervoase adiacente. Poate fi întîlnită afectarea cozii de cal, cu durere sciatică uni sau bilaterală. Majoritatea pacienţilor cu *metastaze carcinomatoase* vertebrale au un istoric recent de neoplasm. Cele mai frecvente localizări ale tumorilor primare care metastazează la nivelul coloanei vertebrale sînt la nivelul sînului, plămînului, prostatei, tiroidei, ficatului, rinichiului şi intestinului. Rareori, o fractură vertebrală pe os patologic este provocată de o *tumoră vertebrală primară*.

Mielomul multiplu se poate complica cu fracturi vertebrale pe os patologic. Diagnosticul de mielom multiplu este confirmat prin electroforeza proteinelor serice sau urinare şi prin mielogramă. Simptomele se ameliorează în urma tratamentului cu melfalan.

Bolile osoase metabolice, ca *osteoporoza* sau *boala Paget* pot determina dureri acute sacrate prin fracturi pe os patologic. Biopsia osoasă poate fi necesară pentru diagnostic, dar cel mai adesea, modificările radiologice ale oaselor adiacente stabilesc natura afecţiunii de bază.

Traumatismele pot provoca leziuni ale ţesuturilor moi. O leziune severă indusă de flexie poate duce la ruptura ligamentului supraspinos. Această ruptură ligamentară dureroasă este asociată cu durere intensă la flexia coloanei şi cu ameliorarea durerii la hiperextensie. Se observă durere la palpare locală şi depresiune la nivelul rupturii ligamentare. Opus acestora, leziunile articulaţiilor interspinoase determină dureri lombosacrate, agravate de extensia şi rotaţia trunchiului, flexia producînd o ameliorare parţială. Kinetoterapia coloane vertebrale poate ajuta la ameliorarea durerii din *subluxaţiile* articulaţiilor interspinoase.

Durerea lombosacrată, spontană şi la palpare, poate fi datorată *fracturilor*, ce pot fi demonstrate pe radiografiile coloanei vertebrale. *Leziunile prin hiperextensie* afectează una sau mai multe articulaţii interspinoase, cu apariţia durerii lombosacrate, care este agravată de rotaţia şi hiperextensia trunchiului. Ameliorarea durerii se obţine prin infiltrarea cu anestezice a articulaţiei interspinoase afectate.

Bursita trohanteriană se însoţeşte de durere la nivelul trohanterului ce iradiază în regiunea lombosacrată şi inferior de-a lungul feţei laterale a coapsei. Infiltraţia cu lidocaină ▪ bursei trohanteriene dureroase duce la calmarea imediată a durerii.

Sindromul Maigne se manifestă prin durere spontană şi la palpare la nivelul crestei iliace posterioare, uni sau bilateral. Infiltraţia anestezică a articulaţiilor interspinoase toracolombare sau kinetoterapia vor ameliora durerea.

Sindroamele miofasciale se asociază cu prezenţa unor puncte trigger localizate la nivel muscular. Durerea lombosacrată este asociată cu durere la nivel fesier. Punctele trigger de la nivelul *muşchiului mare fesier* determină durere unilaterală lombosacrată, fesieră şi pe faţa posterioară ▪ coapsei. Afectarea *muşchiului pătrat lombar* provoacă durere în regiunea inghinală şi pe faţa anterioară ▪ coapsei de aceeaşi parte, precum şi la nivelul crestei iliace posterioare şi în regiunea fesieră. Durerea apărută ca urmare ▪ afectării muşchiului *piriform* cuprinde regiunea fesieră şi faţa posterioară a membrului inferior ipsilateral. Injectarea de lidocaină la nivelul unui punct trigger dureros, duce la ameliorarea imediată a durerii locale şi iradiate. În majoritatea cazurilor cu elongaţii musculare, injectarea de anestezice determină ameliorarea permanentă a durerii.

Durerea referită din regiunea lombosacrată poate fi datorată afecţiunilor retroperitoneale, ale colonului, prostatei sau ale trompelor uterine. Un *anevrism eroziv aortic sau al arterei iliace*, care determină eroziuni vertebrale, poate provoca durere lombosacrată. El poate fi diagnosticat prin ecografie sau examen CT abdominal. *Diverticulita colonului* se manifesta prin durere în fosa iliacă stîngă, febră, sensibilitate la palparea directă şi la decompresiunea bruscă a peretelui abdominal, precum şi prin apărare musculară în fosa iliacă stîngă. Datorită formării unui abces pericolic, se poate palpa o formaţiune tumorală la acest nivel. Examenul CT sau irigografia, vor stabili diagnosticul. *Boala inflamatorie pelvină* determină

TABELUL INCIDENŢEI BOLILOR

INCIDENŢA LA 100.000 (APROXIMATIVĂ)

Frecvente (>100)	Relativ frecvente (>5-100)	Rare (>0-5)
Deranjamentele lombosacrate	Sacroileita acută din sindromul Reiter	Sindromul cozii de cal datorat herniei de disc mediane
Afectarea degenerativă a discului (cu sau fără herniere)	Fracturile patologice datorate carcinoamelor sau mielomului	Infarctul conului medular
Stenoza recesului lateral	Boala Paget	Abcesul epidural acut
Spondiloliza şi spondilolistezisul	Leziunile vertebrale prin hiperflexie	Hematomul epidural acut netraumatic
Sindromul faţetei	Leziunile vertebrale prin hiperextensie	Sacroileita acută din infecţia cu *Yersinia enterocolitica*, din bruceloză sau din infecţiile piogene
Fracturile şi subluxaţiile traumatice	Sindromul Maigne	Fractura vertebrală patologică datorată unei tumori vertebrale primare
Osteoporoza complicată cu fracturi	Anevrismul eroziv aortic sau al arterei iliace	
Bursita trohanteriană	Prostatita acută	
Sindroamele miofasciale	Stenoza recesului lateral asociată cu anomalii ale rădăcinilor nervoase	
Diverticulita colonică	Chisturi sinoviale intravertebrale	
Boala inflamatorie pelvină		

durere abdominală şi lombosacrată, uni sau bilateral, însoţită de febră şi leucoree abundentă. La tuşeul vaginal se observă sensibilitate la palparea uneia sau a ambelor salpinge. Antibioterapia realizează vindecarea. *Prostatita acută* provoacă febră înaltă, frisoane, disurie, polakiurie şi dureri suprapubiene, perineale, peniene şi lombosacrate. În prostatita acută, sedimetul urinar conţine numeroase leucocite, izolate şi grupate şi bacterii. Răspunsul la tratamentul cu antibiotice este favorabil. Vibraţiile sau mersul intensifică durerea asociată cu boala inflamatorie pelvină şi cu diverticulita.

☐ DESCRIEREA AFECŢIUNILOR ENUMERATE

1. LUXAŢIILE ŞI ENTORSELE LOMBOSACRATE

Durerea nespecifică lombosacrată, de severitate variabilă debutează insidios şi se intensifică progresiv pînă cînd devine invalidantă. În unele cazuri, aceasta apare brusc după o căzătură, după ridicarea unei greutăţi sau după flexia bruscă a trunchiului. Poziţia şezînd, chiar pentru perioade scurte de timp, agravează durerea. Ortostatismul o agravează sau o ameliorează. Decubitul duce de obicei la ameliorarea durerii, dar anumite poziţii, cum ar fi decubitul dorsal se asociază cu o durere lombară persistentă. Durerea se intensifică la mers sau alergare. Ridicarea din pat pentru a merge la toaletă poate cauza o durere lombosacrată intensă. Ea este resimţită în regiunea lombosacrată, pe linia mediană sau în regiunile paravertebrale, uni sau bilateral.

Îmbrăcarea sau legarea şireturilor de la pantofi devin uneori imposibile, în lipsa ajutorului unui membru al familiei. Flexia sau extensia trunchiului provoacă spasme musculare severe în regiunea lombosacrată, imobilizînd bolnavul într-o poziţie antalgică, pînă la dispariţia durerii. Fiecare pas sau mişcarea precipită alte spasme musculare, care pot dura cîteva secunde sau minute. Mersul cu ajutorul unui cadru, mai degrabă decît cu un baston, permite deplasarea fără declanşarea spasmelor. Tusea, strănutul şi efortul de defecaţie determină o intensificare uşoară a durerii lombosacrate fără a provoca dureri lancinante la nivelul membrelor inferioare (semn Dejerine negativ).

Nu se manifestă prin durere sciatică, deşi poate exista o durere surdă la nivelul uneia sau a ambelor fese şi pe faţa postero-superioară a coapselor, fără alte simptome. Examenul obiectiv relevă limitarea marcată a flexiei şi a extensiei coloanei vertebrale şi o ştergere a lordozei lombare normale. Manevra Lasègue provoacă exacerbarea durerii de spate, dar nu se semnalează iradierea durerii la nivelul membrelor inferioare. În majoritatea cazurilor, membrele inferioare pot fi ridicate la un unghi mai mare de 45°. Mobilitatea genunchilor şi a gleznelor este normală. La nivelul apofizelor spinoase lombare inferioare şi a regiunilor fesiere superioare se evidenţiază durere la palpare, uni sau bilateral. Radiografiile coloanei vertebrale nu arată modificări specifice. Hemoleucograma, testele biochimice sanguine şi VSH-ul sînt în limite normale.

Pacienţilor cu dureri lombosacrate acute li se recomandă repaus complet la pat pentru 2-4 zile, cu administrarea de analgezice, cum ar fi: aspirina, paracetamolul, ibuprofenul sau diflunisalul. La unii pacienţi, kinetoterapia duce la ameliorarea spectaculoasă a durerii. Miorelaxantele (ciclobenzaprina) pot preveni spasmele musculare. Aplicarea locală de căldură aduce un oarecare beneficiu simptomatic.

Radiografia coloanei vertebrale are valoare diagnostică redusă la pacienţii sub 50 de ani şi în durere lombosacrată acută. Acest examen este util doar pentru diagnosticul afecţiunilor grave cum ar fi osteomielita vertebrală, metastazele carcinomatoase, abcesul epidural şi fracturile vertebrale. Radiografia coloanei vertebrale poate furniza date diagnostice importante la pacienţii care au următorii factori de risc pentru afecţiuni grave:

1. Vîrsta peste 50 de ani.
2. Traumatisme severe.
3. Antecedente recente de neoplasm sau semne clinice sau modificări radiologic care sugerează prezenţa unui neoplasm cu altă localizare.
4. Persistenţa durerii în condiţiile repausului la pat mai mult de o săptămînă.
5. Scădere ponderală inexplicabilă.

6. Abuz de droguri sau alcool.
7. Tratament recent sau actual cu corticoizi.
8. Febra peste 38°C, VSH crescut sau leucocitoză.
9. Antecedente compatibile cu diagnosticul de spondilită anchilozantă.

Se estimează că 80% din episoadele de durere lombosacrată cu caracterele descrise mai sus nu au o cauză cunoscută, fiind atribuite luxațiilor și entorselor lombosacrate. Majoritatea pacienților cu acest tip de durere evoluează favorabil printr-un tratament care constă în repaus la pat și administrarea de analgezice. Totuși, o parte dintre pacienții cu acuze similare continuă să prezinte durere persistentă, rigiditate și impotență funcțională. Acești pacienți au afecțiuni ale discurilor intervertebrale, ale articulațiilor interspinoase, stenoză a recesului lateral, stenoză a canalului medular, spondilolistezis, sacroiliită, sindroame miofasciale, infecții severe și afectare neoplazică vertebrală. Aceste afecțiuni vor fi descrise în cele ce urmează.

2. RUPTURA DE DISC FĂRĂ HERNIERE SAU PROTRUZIE

Pacienții care suferă de această afecțiune prezintă durere lombosacrată, agravată de poziția șezînd timp îndelungat. Această durere iradiază spre una sau ambele fese și spre fața posterioară a coapselor. Nu apare sciatalgia, sub formă de durere lancinantă sau surdă. Poate exista sensibilitate locală sau difuză la palparea apofizelor spinoase L5 și S1 și a regiunii fesiere superioare. Se remarcă o limitare marcata a flexiei și extensiei trunchiului. Manevra Lasègue și reflexele osteotendinoase ale membrelor inferioare sînt normale. Radiografia coloanei vertebrale arată îngustarea spațiului intervertebral sau aspectul normal al acestuia. Examenul CT evidențiază bombarea unui disc („vidul discal") sau nici o modificare. Injectarea substanței de contrast pentru realizarea discografiei reproduce sau exacerbează durerea pacientului. Acest examen demonstrează că sursa durerii este degenerescența discului. Examenul CT efectuat după injectarea substanței de contrast în discul afectat evidențiază modificări ale structurii discului, cum ar fi migrarea asimetrică a substanței de contrast în inelul periferic. Unii chirurgi efectuează sinostoza anterioară a corpurilor vertebrale pentru a rezolva, cu bune rezultate, cauza acestei dureri lombosacrate persistente. Utilizarea discografiei și a sinostozei corpilor vertebrali este controversată.

3. AFECTAREA DEGENERATIVĂ A DISCULUI CU HERNIERE ȘI LOMBOSCIATICĂ

Pacienții cu această afecțiune prezintă dureri spontane și la palpare în regiunea lombosacrată, agravate de poziția șezînd prelungită, de mers, de alergare, de flexia trunchiului, de mișcările efectuate în timpul îmbrăcării și de ridicarea de greutăți. Durerea este ameliorată în ortostatism sau în decubit dorsal. Nucleul pulpos protruzionat comprimă una sau mai multe rădăcini nervoase, determinînd un sindrom sciatic. Durerea radiculară iradiază de la nivelul regiunii sacrate de-a lungul feței posterioare a coapsei. Ea se extinde, de obicei, pînă la nivelul gambei și călcîiului. Hernia de disc este mai frecventă la nivelul spațiilor intervertebrale L4-L5 și L5-S1. O hernie a discului L4-L5 comprimă rădăcina L5, astfel încît durerea iradiază pe fața posterolaterală a coapsei și pe fața laterală a gambei pînă la haluce. Sînt afectate flexia dorsală a halucelui și piciorului, reflexele rotulian și achilian fiind prezente. O hernie a discului L5-S1 determină durere pe fața posterioară a coapsei și gambei, precum și durere pe fața laterală a călcîiului și piciorului. Flexia plantară piciorului este dificilă, iar reflexul achilian este absent sau diminuat. Durerea la nivelul halucelui este caracteristică afectării la nivelul rădăcinii L5, iar durerea de călcîi pentru o compresie a rădăcinii S1.

Durerea topografică tipică pentru compresia radiculară L5 și S1 este prezentă în numai 25-38% din cazuri. Compresia rădăcinii S1 este mai frecventă. Unii pacienți prezintă o afectare a discului L3-L4 cu compresia rădăcinii L4, care determină durere la nivelul feței anterioare a coapsei, genunchiului și feței mediale a gambei, dificultate în realizarea inversiei piciorului și un reflex rotulian diminuat.

Sciatalgia este percepută ca o durere surdă, persistentă sau sub forma unor episoade de dureri lancinante, care iradiază pe fața posterioară a coapsei, gambă și picior. Ambele tipuri de durere pot fi semnalate la același pacient, în momente diferite.

Paroxismele de durere lancinată pot fi precipitate de tuse, strănut (semn Dejerine pozitiv), de efortul de defecație sau voluntar prin manevra Valsalva. Aceste semne sînt prezente la 48-84% dintre pacienții cu compresie radiculară. În trecut, neurologii au considerat prezența acestui semn drept indicație pentru mielografie și absența sa ca un motiv de amînare a acestei investigații. Paresteziile survin la 30% din pacienți, iar senzația subiectivă de dificultate în mobilizarea gleznei și a gambei la doar 6%. Manevra Lasègue poate fi pozitivă în 90-99% din cazuri, pe cînd semnul încrucișării, cu valoare predictivă de 98% pentru compresia radiculară, este pozitiv în doar 15% din cazuri. Manevra Lasègue pozitivă constă în reproducerea durerii sciatice – și nu doar a celei lombosacrate – atunci cînd membrele inferioare sînt ridicate, în extensie, de la 0° la 45°, față de planul patului. Hipoestezia halucelui (L5) sau a degetului V de la picior și a feței laterale a piciorului (S1) sînt alte manifestări posibile.

Nevralgia sciatică trebuie diferențiată de durerea iradiată la nivelul unui dermatom, resimțită ca o durere vagă, profundă, monotonă, care se extinde din regiunea lombosacrată spre fese și frecvent pe fața posterolaterală a coapselor, uni sau bilateral. Rareori durerea iradiată este resimțită și la nivelul călcîielor. Aceasta nu este însoțită de parestezii sau de deficit motor și nu există modificări ale reflexelor osteotendinoase. Manevra Lasègue reproduce

doar durerea lombosacrată, semnul Dejerine fiind negativ. Acest tip de durere este asociată cu artrita articulaţiei interspinoase, cu sacroileită şi cu sindroamele miofasciale din regiunea fesieră şi nu este provocată de compresia radiculară.

Hernia de disc este confirmată de mielografia cu metrizamid, aceasta avînd o sensibilitate de 80-90% şi o specificitate de 87%. Mielografia dă rezultate fals negative în 25-30% din cazurile de hernie de disc L5-S1 precum şi în cazurile de hernie mediană mică şi hernie laterală mare. Specificitatea este, de asemenea, o problemă în cazul mielografiei, deoarece modificări la nivelul coloanei lombare pot exista la circa 24% din pacienţii asimptomatici. Modificările găsite la aceşti pacienţi includ defecte ale tecilor nervoase, îngustarea diametrului transvers al coloanei de substanţă de contrast şi obstrucţia parţială sau completă a spaţiului subarahnoidian.

Examenul CT cu metrizamid demonstrează afectarea clară a rădăcinilor nervoase de către hernia de disc adiacentă şi detectează anomalii ale rădăcinilor nervoase, prezenţa ţesutului cicatricial apărut postoperator şi a arahnoiditei. Această investigaţie are o specificitate şi o superioritate superioară mielografiei. Importanţa RMN în diagnosticarea herniei de disc este în curs de evaluare.

La pacienţii asimptomatici examenul CT fără substanţă de contrast poate evidenţia o incidenţă a anomaliilor de 35%. Cele mai frecvente modificări detectate în cadrul unui studiu, au constat în hernia nucleului pulpos (15-31%), stenoza spinală (2-9%) şi artroza articulaţiei interspinoase (4-16%). Limitele largi ale procentelor înregistrate s-au datorat părerilor diferite a celor trei radiologi, care au interpretat aceleaşi filme radiologice. Aceste modificări au mai fost evidenţiate la examenul necroptic al pacienţilor ce nu au suferit niciodată de nevralgie sciatică. În 39% din cazuri s-au identificat discuri protruzionate.

În toate cazurile de durere lombosacrată asociată cu lombosciatică, datorită specificităţii scăzute a investigaţiilor radiologice, este esenţială realizarea unei anamneze şi a unui examen clinic complet. Diagnosticul clinic şi localizarea radiculară, trebuie să corespundă modificărilor constatate prin mielografie şi examen CT. Dacă acestea nu se corelează, există riscul ca intervenţia chirurgicală să fie indicată de o modificare evidenţiată radiologic, care nu se află la originea simptomatologiei, conducînd la eşec terapeutic şi persistenţa durerii.

Majoritatea pacienţilor cu dureri lombosacrate şi sciatică, provocate de o hernie a nucleului pulpos, se vindecă prin tratament conservator, într-o perioadă de 3 luni. Alţi pacienţi răspund la infiltraţia spaţiului epidural cu corticosteroizi. Utilizarea acestei proceduri este controversată, eficacitatea ei fiind pusă la îndoială şi există un risc mic de producere a unei arahnoidite. Pacienţii cu durere şi invaliditate reziduală pot necesita intervenţie chirurgicală (5-6%). Cu puţin timp în urmă, majoritatea pacienţilor erau trataţi prin injectare de chimiopapaină (chimionucleoliză) pentru dizolvarea porţiunii de disc protruzionate sau herniate. Acest tratament este eficient în 75% din cazuri. Chimionucleoliza nu este o procedură lipsită de riscuri; şocul anafilactic a survenit la 0,5-1% din pacienţi, fiind înregistrate cel puţin patru decese. Ca efect secundar pate apare şi hemoragie subarahnoidiană, dacă injectarea s-a făcut în spaţiul subarahnoidian. La 1 din 3.500 din cazuri apare o mielită transversă cu paraplegie, fiind înregistrate 35 de cazuri, la care s-a manifestat această complicaţie catastrofală. După chimionucleoliză, la 20% dintre pacienţi, se pot semnala spasme musculare persistente. Pacienţii care nu răspund la injectarea de enzime prezintă, de obicei, un fragment de disc sechestrat sau altă problemă subiacentă. Deşi în unele centre medicale se continuă utilizarea chimionucleolizei, aceste complicaţii fac ca intervenţia chirurgicală să fie o alternativă mai atractivă.

Există trei proceduri chirurgicale de bază prin care se realizează excizia discului. *Microdiscectomia* este frecvent utilizată, datorită lezării chirurgicale minime a structurilor osoase vertebrale. Este excizat doar fragmentul herniat, rămînînd un mic fragment discal rezidual. *Discectomia unilaterală* standard permite excizia mult mai amplă a discului intervertebral (discectomia totală nu este posibilă). Rata recidivelor pentru aceste două proceduri este de aproximativ 15%. *Discectomia bilaterală radicală* permite o excizie mai eficientă a discului, rata recidivelor fiind de numai 2%.

Discectomia are o eficacitate de 95%, dar ea ameliorează în primul rînd durerea sciatică, durerea lombosacrată persistînd deseori. Intervenţiile chirurgicale efectuate pentru ameliorarea durerii lombosacrate au rareori succes. Eşecul discectomiei se datorează ignorării unui fragment de disc, herniei recidivante, fibrozei periradiculare, artritei sau unui diagnostic iniţial eronat (de exemplu, ignorarea unei stenoze a recesului lateral). Complicaţiile includ infecţiile (de exemplu: discita, abcesele epidurale, arahnoidita) şi rupturile durale cu fistulizare şi extravazare de lichid cefalorahidian. Rareori, apar leziuni ale aortei sau ale vaselor iliace.

Chirurgia de urgenţă este inutilă, cu excepţia cazurilor în care există o herniere de disc mediană importantă, care se manifestă printr-un sindrom de coadă de cal (25% din cazuri). Majoritatea pacienţilor nu sînt operaţi decît după 3-6 luni de tratament conservator.

4. AFECTAREA DEGENERATIVĂ A DISCULUI CU HERNIERE MEDIANĂ ŞI SINDROM ACUT DE COADĂ DE CAL

În această afecţiune, durerea lombosacrată şi fesieră este severă şi poate debuta brusc sau insidios. Durerea iradiază pe feţele posterioare, ale unuia sau ambelor membre inferioare, pînă la nivelul genunchilor sau gambelor. Paresteziile au aceeaşi distribuţie cu durerea. Semnul Dejerine este pozitiv, ca şi manevra Lasègue, uni sau bilateral. Este prezentă hipoestezia sau anestezia fesieră, a regiunii genitale şi a coapselor (cu dispoziţie „în şa"). Alte

manifestări sînt retenţia de urină, urmată de incontinenţă prin „prea plin", precum şi incontinenţa sfincterului anal, cu pierdere de materii fecale. Deficitul motor al membrelor inferioare este absent, uşor sau sever. Frecvent sînt afectate abducţia şi extensia coapsei, flexia gambei pe coapsă şi flexia plantară şi dorsală a piciorului. Mielografia sau examenul CT cu metrizamid vor demonstra protruzia discului sau hernierea lui mediană. Discectomia bilaterală radicală trebuie efectuată cît mai curînd posibil pentru a preveni instalarea parezei şi a incontinenţei definitive.

5. INFARCTUL CONULUI MEDULAR

În această afecţiune, durerea lombosacrată severă şi durerea, uni sau bilaterală, fesieră şi a coapselor debutează brusc şi este urmată de instalarea rapidă a parezei membrelor inferioare, anesteziei sau hipoesteziei cu dispoziţie „în şa", asociate în unele cazuri cu pierderea sensibilităţii la nivelul gambelor şi picioarelor. Apare incontinenţă urinară şi pentru materiile fecale. Incontinenţa urinară este prin „prea plin" şi urmează retenţiei urinare. Extensia şi abducţia coapsei, flexia genunchiului, extensia şi flexia dorsală a piciorului sînt imposibil de efectuat, iar reflexele osteotendinoase sînt abolite. Factorii de risc pentru această afecţiune rară sînt reprezentaţi de chirurgia aortică, de utilizarea unui cateter cu balonaş intraaortic, de vîrsta înaintată, de fumatul şi de bolile vasculare. Infarctul conului medular poate mima tabloul clinic al unei hernii mediane de disc. Există uneori episoade prodromale de durere lombosacrată, fesieră şi a coapselor şi de parestezii asociate cu deficit motor la nivelul unuia sau a ambelor membre inferioare. Mielografia şi examenul CT nu evidenţiază hernie de disc. Nu există un tratament eficient, dar după cîteva luni se constată o ameliorare spontană parţială. Această afecţiune este o formă de accident vascular medular, care implică regiunea conului medular cu afectarea segmentelor de la L4 la S5.

6. COMPRESIA RADICULARĂ ÎN RECESUL LATERAL SAU CANALUL MEDULAR

A. Stenoza recesului lateral. O durere lombosacrată cu caracter nevralgic agravată de poziţia şezînd şi de mers, poate reflecta afectarea degenerativă a discurilor L4-S5 sau L5-S1. Durerea sciatică iradiază uni sau bilateral, fesier, pe faţa posterioară a coapselor şi gambelor. Tusea, strănutul şi efortul de defecaţie precipită durerea sciatică, iar manevra Lasegue este pozitivă.

Radiografia arată îngustare marcată a spaţiului intervertebral (de exemplu, de la o grosime normală de 15-20 mm ajunge la 5-10 mm). Lărgirea şi subluxaţia în sens cranial a articulaţiei interspinoase adiacente superioare şi hipertrofia cu deplasarea ligamentului galben determină stenoza recesului lateral sau al găurilor de conjugare, precipitînd durere sciatică ipsilateral. Spondiloliza şi spondilolistezisul pot provoca de asemenea stenoza recesului lateral. Stenoza laterală este confirmată prin examen CT. Hernia de disc nu este de obicei semnalată. Mielografia este suficient de sensibilă pentru diagnosticul bolilor discale, dar nu şi pentru detectarea stenozei laterale. Examenul CT şi RMN diagnostichează cu acurateţe această afecţiune şi confirmă absenţa protruziei discului. Laminectomia decompresivă a canalului radicular este necesară pentru ameliorarea durerii fesiere şi de la nivelul membrului inferior. Unii pacienţi cu afectare degenerativă a discului şi sciatică unilaterală pot avea o compresie radiculară datorată unui fragment sechestrat la nivelul platoului vertebral, ce necesită excizie. Trebuie suspectată o stenoză a recesului lateral, pe baza examenului CT, atunci cînd protruzia sau hernia discală sînt absente.

O variantă congenitală, care micşorează dimensiunile canalului vertebral şi grosimea recesului lateral, este canalul medular îngustat „în trifoi". Această malformaţie poate fi la originea stenozei recesului lateral.

B. Fuziunea anormală a rădăcinilor nervoase. La pacienţii cu durere lombosacrată şi sciatică, rădăcinile nervoase fuzionate anormal pot fi confundate pe imaginea CT cu o protruzie sau o hernie de disc. Durerea este percepută, de obicei, de partea fuziunii radiculare anormale. Unii chirurgi sînt de părere că aceste rădăcini, datorită dimensiunilor lor sînt mai predispuse la compresie prin protruzia discretă a discurilor sau prin stenoza recesului lateral. Se impune decompresiunea recesului lateral, pentru ameliorarea simptomelor, dacă în apropierea rădăcinilor fuzionate afectate nu se află un disc herniat. Incidenţa acestei malformaţii este de 2%, majoritatea cazurilor fiind asimptomatice. Descoperirea prin examen CT a unei astfel de malformaţii la pacienţii asimptomatici nu justifică un tratament ulterior.

C. Chisturile sinoviale intravertebrale. Pot determina compresie radiculară, asociată cu durere lombosacrată şi sciatică, necesitînd intervenţie chirurgicală. Ele sînt detectabile prin examen CT. Imposibilitatea vizualizării stenozei recesului lateral este o cauză frecventă de eşec operator, în intervenţiile de excizie a nucleului pulpos herniat.

7. ABCESUL EPIDURAL ŞI HEMATOMUL EPIDURAL

A. Abcesul epidural acut. Debutează rapid cu durere spinală lombară, asociată cu sensibilitate la palpare extrem de intensă. Febra înaltă şi frisoanele însoţesc durerea. Durerea radiculară iradiază pe faţa posterioară a unuia sau a ambelor membre inferioare. Alte manifestări sînt retenţia de urină, urmată de incontinenţă prin „prea plin", incontinenţă pentru materii fecale, deficit motor şi senzaţie de greutate în membrul inferior, uni sau bilateral, hipoestezie de grade variate la nivelul feselor, organelor genitale şi a membrelor inferioare. Numărul de leucocite este crescut, iar examenul lichidului cefalorahidian relevă proteinorahie şi leucocitoză, glicorahia fiind normală. Examenul CT sau RMN vor stabili diagnosticul. Trebuie

efectuat drenajul chirurgical de urgenţă, sub protecţie de antibiotice, administrate parenteral.

B. Hematomul epidural acut netraumatic. Majoritatea pacienţilor care dezvoltă această afecţiune se găsesc sub tratament anticoagulant cu cumarinice sau au afecţiuni hepatice cronice. Debutul survine în timpul efortului de defecaţie, în timpul unei activităţi fizice intense, cum ar fi tăiatul lemnelor sau în lipsa oricărui eveniment sau activităţi precipitante. Primul simptom este durerea severă, spontană şi la palpare, apărută brusc şi localizată la nivelul coloanei lombare. Durerea poate iradia inferior de-a lungul feţei posterioare a unuia sau a ambelor membre inferioare pînă la nivelul picioarelor. Este intensificată de tuse sau de manevra Lasègue. Tulburările neurologice se manifestă după 6 ore sau chiar mai mult, de la debutul durerii lombosacrate. Acestea sînt reprezentate de pierderea parcelară a sensibilităţii şi de deficit motor la nivelul membrelor inferioare. Febra şi frisoanele nu fac parte din tabloul clinic. Timpul de protrombină poate fi alungit moderat sau sever. Funcţiile sfincteriene sînt afectate parţial sau complet. Mielografia evidenţiază compresia la nivelul măduvei lombare inferiore, de aspect fusiform, iar examenul CT localizează cu acurateţe hematomul. Trebuie administrate vitamina K şi plasmă proaspătă congelată şi se impune efectuarea unei laminectomii pentru decompresia cozii de cal şi îndepărtarea hematomului. Pacienţii cu leziuni neurologice parţiale au prognostic favorabil. Cei cu leziuni neurologice complete au prognostic rezervat (mai puţin de 50% se vindecă). Cu cît intervenţia chirurgicală este amînată mai mult timp, cu atît prognosticul se agravează. O evoluţie rapidă a semnelor neurologice este de rău augur, iar manifestările neurologice instalate lent, în mai multe zile se corelează cu existenţa unui hematom de dimensiuni mici.

8. SINDROMUL FAŢETAR (SINDROMUL ARTICULAŢIEI INTERSPINOASE)

În cadrul acestui sindrom, durerea lombosacrată debutează, de obicei, brusc şi este agravată de poziţia şezînd timp îndelungat. Mersul şi ortostatismul ameliorează durerea, iar mişcările de rotaţie, flexie şi hiperextensie ale trunchiului o intensifică. Durere referită cu caracter surd, profund şi monoton, cuprinde una sau ambele fese. Există uneori sensibilitate localizată, la palpare, în regiunea paravertebrală, în dreptul articulaţiilor interspinoase afectate. Durerea iradiată la nivelul regiunii fesiere şi la nivelul membrelor inferioare are distribuţie dermatomerică şi nu se datorează compresiei radiculare. Infiltrarea locală a articulaţiilor interspinoase cu bupivacaină (un anestezic local cu durată lungă de acţiune) separă bolnavii cu durere acută lombosacrată (durere prezentă de mai puţin de 3 luni) în două grupuri: responsivi şi neresponsivi.

Într-un studiu, pacienţii responsivi (55% din cazuri) prezintă frecvent o durere lombosacrată cu debut acut, agravată de poziţia şezînd, de obicei neinfluenţată de ortostatism, şi frecvent ameliorată de mers. Flexia trunchiului intensifică durerea, acelaşi efect obţinîndu-se prin efectuarea manevrei Lasègue. Manevra Lasègue, nu provoacă, de regulă, dureri la nivelul membrelor inferioare. La aproximativ 42% din pacienţii responsivi s-a obţinut o ameliorare permanentă a durerii după infiltrarea anestezică într-o articulaţie interspinoasă dureroasă. Durerea cu localizare pe faţa posterioară a coapsei a fost rar întîlnită la responsivi, care prezintă, mai ales, durere lombosacrată şi fesieră unilaterală, durere lombosacrată mediană sau durere fesieră şi lombosacrată bilaterală.

Dacă specificitatea ameliorării durerii prin infiltrare anestezică a articulaţiei interspinoase este înaltă, atunci descrierea de mai sus corespunde probabil tabloului clinic al durerii lombosacrate, datorate afectării articulaţiilor interspinoase. Deoarece anestezicul local poate difuza la distanţă de articulaţia infiltrată şi poate implica structurile adiacente, specificitatea răspunsului la infiltrarea articulaţiei interspinoasă este încă discutabilă. Injectarea unor soluţii saline hipertone (în cadrul unor studii clinice) în articulaţia interspinoasă a demonstrat că afectarea acestor articulaţii se poate afla la originea unor dureri în regiunile lombosacrată, fesieră şi uneori pe faţa posterioară a coapsei.

Pacienţii la care se obţine o ameliorare temporară a durerii lombosacrate, corelate cu repausul şi mişcările, prin injectarea uneia sau a mai multor articulaţii interspinoase cu anestezice sau corticosteroizi, pot prezenta ameliorări permanente ale durerii prin denevrarea cu curenţi de radiofrecvenţă ale aceloraşi articulaţii. Kinetoterapia coloanei vertebrale poate să determine o ameliorare a durerii acute cauzate de subluxaţia articulaţiilor interspinoase, aceasta trebuie încercată înainte de infiltraţii.

Capsulele articulaţiilor interspinoase pot fi elongate şi torsionate de către mişcări violente, cu hiperextensia coloanei vertebrale. Laxitatea ligamentară a acestor articulaţii permite apariţia unei subluxaţii articulare şi a osteoartritei.

9. SACROILIITA ACUTĂ

Sacroiliita acută determină durere surdă uni sau bilaterală în regiunile sacroiliace, fesiere şi pe faţa posterioară a coapsei, agravată de mers sau trepidaţii. Se observă sensibilitate locală la percuţia digitală a uneia sau a ambelor articulaţii sacroiliace. Anumite manevre efectuate asupra articulaţiei sacroiliace reproduc durerea. De exemplu, examinatorul plasează cîte o mînă pe fiecare creastă iliacă, cu policele la nivelul spinelor iliace anterosuperioare şi cu palmele situate pe tuberculii iliaci. Pelvisul este comprimat spre linia mediană. Dacă pacientul acuză durere, testul este pozitiv. În cadrul altui test pacientul este rugat să ridice ambele membre inferioare cu genunchii şi coapsele flectate, după care este aşezat pe marginea laterală a mesei, cu o fesă aflată în afara acesteia. Membrul inferior din exterior este lăsat să cadă şi este extins. Testul este pozitiv atunci cînd durerea este resimţită de partea membrului inferior balant – semnul Gaenslen. De obicei, bolnavii au antigen HLA-B27 prezent.

Sacroiliita acută poate surveni în cadrul următoarelor afecțiuni:

A. Infecția cu *Yersinia enterocolitica*. Pacienții acuză durere abdominală generalizată, colicativă, febră și diaree. Pot prezenta durere, apărare musculară și sensibilitate la decompresiune bruscă, în fosa iliacă dreaptă, mimînd apendicita acută. Aceste simptome sînt provocate de adenita mezenterică acută, apărută la copii și adolescenți (cu vîrsta cuprinsă între 5 și 15 ani).

Diareea, durerea spontană și la palpare, localizată în fosa iliacă dreaptă și febra care survine la adolescenți și la adulți, mimează boala Crohn. Evoluția este de obicei autolimitată și afecțiunea inițială este urmată, la un interval de 1-6 săptămîni, de o poliartrită simetrică migratorie. Durerea este prezentă la nivelul articulației sacroiliace (20-25% din cazuri), precum și la nivelul genunchilor, gleznelor și articulațiilor mici ale mîinii și picioarelor. Diagnosticul este confirmat prin coprocultură pe medii îmbogățite și prin dozarea titrurilor de anticorpi aglutinanți pentru *Yersinia enterocolitica*. Testarea serologică nu este la fel de sensibilă ca izolarea prin culturi, deoarece unele tulpini nu stimulează producția de anticorpi specifici, iar titrurile crescute de anticorpi scad rapid. Eritemul (polimorf sau nodos), uretrita și uveita însoțesc artrita. Antibioterapia nu este, de regulă, eficientă în cazurile asociate cu sacroiliita și artrită.

B. Bruceloza acută. Bruceloza acută determină sacroiliită acută și spondilită, cu durere sacroiliacă, febră și cu dureri la nivelul vertebrelor toracice și lombare superioare. Afectarea articulară periferică survine în 10-15% din cazuri. Hemoculturile și testele de aglutinare pentru brucella sînt utile în stabilirea diagnosticului. Radiografiile coloanei vertebrale și testele serologice pot rămîne negative timp de mai multe luni. Mulți pacienți cu această afecțiune sînt lucrători în abatoare, veterinari, măcelari, fermieri sau au consumat carne, lapte nepasteurizat sau brînză, provenite din țări subdezvoltate. Tratamentul antibiotic cu tetraciclină și streptomicină este eficient.

C. Sindromul Reiter. În acest sindrom apare sacroiliita, cu afectare adițională a genunchilor, umerilor, articulației șoldului și a altor articulații, cu distribuție asimetrică. Uneori, poate fi afectată doar o articulație periferică, iar artrita este migratorie. Poate fi prezentă și spondilita lombară, cauzînd durere lombosacrată care se extinde ascendent în regiunea toracolombară.

Incidența sacroiliitei în sindromul Reiter este de 20-25%. Conjunctivita (30-40% din cazuri) este ușoară sau severă, cu secreție serosanguinolentă, keratita și episclerita putînd complica evoluția bolii. Uretrita anterioară survine în 50% din cazurile de sacroiliită. Uretrita cu secreție clară, mucoasă și disuria completează triada: uretrită, conjuctivită și artrită (sindromul Reiter). Leziunile cutaneomucoase cum ar fi keratodermia blenoragică (macule și pustule pe palme și tălpi), balanita circinată și papulele și ulcerele orale nedureroase sînt alte manifestări posibile. Febra are, de obicei, valori mici, dar uneori poate depăși 38,5°C. Medicamentele antiinflamatorii nesteroidiene sînt utile pentru tratament.

D. Infecțiile bacteriene. Infecțiile piogene determină durere sacroiliacă acută și tumefacția țesuturilor moi supraiacente. Durerea severă localizată, resimțită la palpare completează tabloul clinic alături de febra înaltă, frisoanele și impotența funcțională severă. Numărul de leucocite poate depăși 15.000/mm^3. Se obține un răspuns favorabil la antibioterapia adecvată.

10. SPONDILOLIZA ȘI SPONDILOLISTEZISUL

Aceste afecțiuni care survin la copii și adulți tineri determină durere surdă lombosacrată în regiunea paravertebrală dreaptă sau stîngă, asociată cu contractură musculară. Durerea este, de asemenea, percepută la nivelul uneia sau a ambelor regiuni fesiere și în regiunea proximală a coapselor. Majoritatea pacienților cu aceste afecțiuni sînt sportivi, gimnaștii și fotbaliștii, avînd risc mai mare decît ceilalți sportivi (de 4 ori mai mare decît media). Trebuie efectuate radiografii de coloană lombosacrată în incidență oblică, de înaltă rezoluție, iar dacă rezultatele sînt negative, este indicată repetarea lor după 3-6 săptămîni. Fractura liniară de efort a platoului vertebral L5 este cea mai frecventă leziune detectată în acest context clinic. Modificări similare sînt semnalate ocazional la nivelul L2, L3 și L4, însă L5 este localizarea cea mai frecventă. Aceste fracturi de efort sînt uni sau bilaterale. Uneori, o căzătură foarte violentă sau un accident la nivelul spatelui precipită apariția bruscă a unei dureri dorsale, însă în majoritatea cazurilor aceasta se instalează treptat. Unii pacienți au o distanțare a fețelor vertebrale interarticulare fără fractură. Acest fapt s-ar datora unor fracturi precedente nedetectate, care s-au vindecat, lăsînd distanțate fețele interarticulare, aceasta fiind cea mai frecventă cauză de spondilolistezis care survine între 6 și 50 de ani (prevalență de 6%). Majoritatea pacienților cu defect de spondiloliză l-au dobîndit, probabil, în jurul vîrstei de 6 ani. De obicei, aspectul radiologic al fracturii este suficient de caracteristic pentru a preciza dacă aceasta este recentă sau veche. Dacă există dubii privind vîrsta fracturii, se poate efectua o scintigrafie osoasă. Spondilolistezisul la nivelul L5-S1 survine la aproximativ 50% dintre pacienții cu spondiloliză și are, de obicei, incidență mai mică 30%. La un copil sau un adult tînăr, imediat ce este detectată o fractură a platourilor vertebrale, se va face mobilizarea în aparat gipsat sau în corset, timp de 6-8 săptămîni. Unele fracturi se vindecă fără tratament. De obicei, simptoamele se remit după vindecarea fracturii. Tratamentul previne evoluția spre spondilolistezis. Spondilolistezisul este maxim în jurul vîrstei de 20 de ani și nu progresează ulterior.

Spondilolistezisul displazic sau congenital afectează articulația L5-S1. Coexistă de regulă o spină bifidă ocultă a osului sacru și a vertebrei L5. Defectele cele mai frecvente

sînt situate la nivelul proceselor articulare sacrate. Platourile vertebrale ale L5 sînt, de obicei, intacte. Această afecţiune determină o durere lombosacrată la copii şi adolescenţi. Deplasarea vertebrei L5 faţă de S1 poate fi mare şi are ca urmare o durere sciatică suprapusă peste durerile lombosacrate şi fesiere, iniţiale.

Mulţi pacienţi cu leziuni de spondiloliză şi cu spondilolistezis de grade variate sînt asimptomatici. Instalarea spondilolistezisului este, de obicei, insidioasă, după afectarea platourilor vertebrale şi poate dura ani de zile.

O fractură recentă a platourilor vertebrale datorată unor traumatisme severe (cădere importantă sau un accident) determină durere lombosacrată asociată cu contractură musculară şi cu un grad moderat pînă la sever de spondilolistezis, care se poate dezvolta simultan cu fractura. Aceste fracturi se vindecă prin repaus la pat şi prin imobilizare în extensie, pacienţii devenind asimptomatici în 3-6 luni.

11. FRACTURILE VERTEBRALE PE OS PATOLOGIC

Durerea lombosacrată datorită fracturilor vertebrale pe os patologic este continuă, severă sau uşoară, însoţită de disconfort doar în timpul anumitor mişcări sau după şedere prelungită.

A. Metastazele carcinomatoase. Metastazele carcinomatoase vertebrale pot fi silenţioase din punct de vedere clinic sau pot determina doar un disconfort lombosacrat uşor şi temporar, pînă la producerea unei fracturi. În acest moment, durerea devine continuă şi severă, fiind intensificată de mişcări şi de vibraţii. Dacă există şi luxaţii vertebrale în regiunea lombară, asociate cu fractura, sînt comprimate rădăcinile nervoase lombare şi sacrate. Acest fapt determină durere sciatică uni sau bilaterală, precum şi deficit motor şi tulburări de sensibilitate la nivelul membrelor inferioare. Compresia epidurală severă conduce la tulburări sfincteriene vezicale şi rectale.

În majoritatea cazurilor, se evidenţiază în antecedente un neoplasm recent diagnosticat sau aflat în tratament, cu localizare mamară, pulmonară, prostatică, renală, tiroidiană, hepatică, colonică sau cu alte localizări. Pacienţii pot prezenta în plus contractura musculaturii din regiunea lombosacrată şi sensibilitate la palparea apofizelor spinoase, anemie, hipercalcemie, creşterea nivelului seric al fosfatazei alcaline şi o scintigrafie osoasă pozitivă. Radiografia coloanei vertebrale evidenţiază fractura şi leziunile osteolitice vertebrale. Examenul CT executat prin planul ariei de fractură va defini extinderea leziunilor osteolitice şi va demonstra raporturile dintre fractură şi rădăcinile nervoase care intră în componenţa cozii de cal. Într-un mic procent din cazuri, fractura patologică este primul simptom al unui carcinom metastazat (tumorile gastrice, pancreatice şi rectale se pot manifesta la debut prin metastazele lor osoase). Majoritatea metastazelor osoase sînt silenţioase din punct de vedere clinic. Înainte de menopauză, cancerul mamar metastatic este tratat chirurgical, prin ovarectomie, sau medicamentos, cu tamoxifen. Chimioterapia cu 5-fluorouracil, ciclofosfamidă şi metotrexat poate ameliora durerea osoasă atunci cînd supresia hormonală nu mai este eficientă. Cancerul prostatic se tratează prin orhiectomie sau prin administrare de estrogeni. Carcinomul renal poate răspunde la tratament cu interleukină-2, care stimulează limfocite killer autologe. Cancerul tiroidian metastatic se tratează cu hormoni tiroidieni şi cu iod radioactiv. Tumorile pulmonare cu celule mici sau de alte tipuri histologice sînt tratate prin polichimioterapie. Dacă fractura determină compresie radiculară, trebuie administraţi corticosteroizi şi se impune decompresia chirurgicală de urgenţă. În cursul acestei proceduri, porţiunea afectată din corpul vertebral este rezecată şi reconstituită utilizînd metacrilat de metil. Radioterapia trebuie efectuată postoperator. După rezecţia chirurgicală s-au obţinut rezultate paleative excelente cu recuperarea deficitului motor şi a tulburărilor de sensibilitate de la nivelul membrelor inferioare.

B. Tumorile osoase primare. Pot produce fractura patologică a unei vertebre şi pot cauza compresie radiculară cu durere radiculară. Aceste tumori sînt rar întîlnite. Atît leziunile benigne cît şi cele maligne determină durere localizată, la nivelul spatelui şi dureri radiculare. Radiografiile coloanei vertebrale au o sensibilitate de 99% în detectarea leziunilor aflate la originea simptomatologiei. Examenul CT cu metrizamid este util pentru demonstrarea raporturilor tumorii cu rădăcinile nervoase. RMN este utilizată pentru a vizualiza întregul canal medular. Această investigaţie este mai sensibilă decît examenul CT pentru detectarea leziunilor datorate traumatismelor minore şi metastazelor.

Tumorile maligne includ plasmocitomul solitar (o leziune premielomatoasă), cordoamele, condrosarcoamele, limfoamele, sarcomul Ewing, osteosarcoamele şi fibrosarcoamele. Tratamentul recomandat constă în extirparea tumorii, cu excepţia plasmocitomului solitar care este o leziune mai radiiosensibilă, prezentînd un prognostic bun în ceea ce priveşte supravieţuirea pe termen lung. Pacienţii cu plasmocitom solitar trebuie supravegheaţi pentru a se surprinde apariţia mielomului multiplu. Tumorile benigne sînt osteoblastomul, osteocondromul, tumora cu celule gigante şi chisturile osoase.

C. Mielomul multiplu. Mielomul multiplu determină leziuni litice, rotunde sau ovale, cu dimensiuni de 0,5-2 cm şi/sau un aspect radiologic de osteoporoză generalizată. Fracturile patologice pot complica evoluţia bolii provocînd durere locală şi radiculară, asociate cu deficit neurologic. Aceste leziuni sînt radiosensibile, dar compresia radiculară necesită intervenţie chirurgicală. Diagnosticul este confirmat prin biopsie osoasă locală, electroforeza proteinelor serice şi urinare şi prin puncţia măduvei osoase. Tratamentul cu melfalan şi prednison induce uneori remisiunea.

D. Bolile osoase metabolice

1. Osteoporoza. Ea poate fi la originea fracturilor pe os patologic, ale unuia sau ale mai multor corpi vertebrali. Vertebrele cu un aspect radiologic hipodens, cu îngroşarea trabeculelor verticale şi osteoscleroza platourilor vertebrale sau au aspect de „cub gol", fără trabecule osoase. Femeile cu vîrste cuprinse între 55 şi 70 de ani şi persoanele de ambele sexe ce depăşesc 70 de ani prezintă risc crescut de fracturi vertebrale. Rareori, osteoporoza este secundară altor afecţiuni cum ar fi hipertiroidismul, sindromul Cushing, hipogonadismul masculin sau hiperparatiroidismul.

2. Boala Paget. Alte tulburări metabolice, ca boala Paget, pot induce fracturi patologice ale structurilor vertebrale anterioare sau posterioare, determinînd dureri lombosacrate şi radiculare.

12. TRAUMATISMELE

A. Leziunile prin hiperflexie. Această leziune survine atunci cînd coloana vertebrală este hiperflectată (de exemplu, într-un accident rutier în care victima nu este asigurată cu centură de siguranţă sau cînd centura prezintă o singură buclă; în timpul transportării unui obiect greu împreună cu o altă persoană, care „scapă" brusc obiectul; după o cădere de pe o motocicletă sau de pe o bicicletă aflată în viteză sau în accidentele de ski).

Durerea are debut brusc, caracter ascuţit şi sediul pe linia mediană la nivelul spaţiilor intervertebrale L4-L5 şi/sau L5-S1. Această durere este intensificată de flexie şi este ameliorată de extensia trunchiului (extensia se obţine, de exemplu, prin poziţia şezînd cu trunchiul drept şi cu o pernă plasată în regiunea lombară). Durerea iradiază, fiind resimţită ca un disconfort surd, pe una sau ambele feţe anterioare sau laterale ale coapselor şi fese. Manevra Lasègue este negativă, iar reflexele rotulian şi achilian sînt normale. Sensibilitatea la palpare este prezentă în dreptul spaţiilor intervertebrale L4-L5 şi/sau L5-S1. Apariţia unei depresiuni palpabile în zona dureroasă se datorează întreruperii ligamentului supraspinos prin traumatism. Anestezia locală, în ligamentele supra şi interspinoase afectate, ameliorează imediat durerea. Utilizarea unei imobilizări în extensie sau a unui corset permite vindecarea ligamentelor torsionate în 6-8 săptămîni. Aceste leziuni au tendinţă la recidivă.

B. Fracturile şi subluxaţiile. O fractură vertebrală cauzată de hiperflexia sau supraîncărcarea axială a coloanei vertebrale poate provoca durere acută lombosacrată iradiind spre fese şi/sau coapse. Radiografiile identifică fractura, tratată prin repaus la pat sau chirurgical. Compresia rădăcinilor nervoase, provocînd durere radiculară necesită intervenţie chirurgicală. Hiperflexia severă produce eventual ruptura ligamentului longitudinal posterior şi hernie de disc. Dacă discul comprimă rădăcinile nervoase, atunci se instalează un sindrom tipic de coadă de cal, cu incontinenţă urinară şi pentru materiile fecale. Pe de altă parte, hernia de disc poate determina doar dureri lombosacrate şi sciatică, în majoritatea acestor cazuri intervenţia chirurgicală nefiind necesară.

Fracturile platourilor vertebrale, la nivel L4 sau L5, determină durere acută în regiunea sacrată şi spondilolistezis, cu durere sciatică, uni sau bilaterală, secundară compresiei radiculare. Aceste fracturi sînt rar întîlnite, iar gradul de spondilolistezis produs nu necesită în mod normal intervenţie chirurgicală. Căderile prin alunecare, cauzînd durere lombosacrată severă asociată cu dureri fesiere şi la nivelul membrelor inferioare şi cu contractură musculară paravertebrală impun tratamentul chirurgical.

C. Leziunile prin hiperextensie. Hiperextensia marcată a regiunii lombosacrate se află la originea acestei leziuni. Aceasta se produce prin căderea pe spate, lovind zona lombară de un zid de mică înălţime sau de marginea sau spătarul unui scaun, prin căderea de la înălţime sau prin coliziunea unui automobil în care victima nu poartă centură de siguranţă. Se va produce ruptura şi întinderea capsulelor ligamentare a uneia sau a mai multor articulaţii interspinoase. Aceste articulaţii devin hipermobile şi se poate dezvolta o artrită traumatică.

Se semnalează durere localizată în regiunea lombosacrată, exacerbată de rotaţia sau de hiperextensia trunchiului. Flexia este mai puţin dureroasă, dar nu este complet indoloră. Durerea profundă referită este prezentă la nivelul uneia sau a ambelor regiuni fesiere ca şi pe fata posterolaterală a coapselor. Decubitul ventral, poziţia şezînd cu spatele drept, ridicarea de pe scaun şi ridicarea sau menţinerea unei greutăţi cu braţele întinse la nivelul umerilor, cu spatele drept intensifică durerea.

Durerea de la nivelul spatelui este asociată cu sensibilitate la palparea uneia sau a mai multor articulaţii interspinoase. Dacă durerea persistă în pofida repausului şi a analgezicelor, în scop diagnostic şi terapeutic se poate recurge la infiltrarea cu bupivacaină a uneia sau a mai multor articulaţii interspinoase. Leziunile recente de acest tip determina instabilitate segmentară şi se pot complica cu sindromul faţetei, producînd stenoza recesului lateral şi nevralgie sciatică. Această evoluţie se poate întinde pe mai mulţi ani.

În multe cazuri de leziuni produse prin hiperflexie sau hiperextensie, structurile ligamentare afectate se vindecă, iar durerea lombosacrată şi cea referită dispar. În aceste cazuri, mobilitatea spatelui poate fi, totuşi, limitată, durerea reapărînd la solicitări minime, prin flexie sau extensie.

13. BURSITA TROHANTERIANĂ

Bursita trohanteriană survine spontan la femeile vîrstnice şi la tinerii care practică sporturi (tenis, jogging, ciclism). Durerea este resimţită la nivelul trohanterului mare şi iradiază superior, spre fesă şi regiunea lombosacrată, şi inferior pe faţa laterală a coapsei spre genunchi. Sensibilitatea la palpare este prezentă la nivelul unei zone

de mărimea unei monede în dreptul trohanterului mare. Pacienţii relatează, de obicei, că le este imposibil să realizeze decubitul pe partea afectată, datorită durerii produse de presiunea exercitată pe saltea. Mersul şi alergarea intensifică sau precipită durerea. Injectarea de lidocaină sau metiprednisolon în regiunea trohanteriană dureroasă poate ameliora temporar sau permanent durerea. Radiografia articulaţiei coxofemurale trebuie efectuată la pacienţii în vîrstă de peste 50 de ani, deoarece metastazele neoplazice mimează uneori bursita trohanteriană. Pe radiografie, la nivelul bursei trohanteriene se pot evidenţia sau nu depozite calcice, în rest examenul radiologic este normal.

14. SINDROMUL MAIGNE

În sindromul Maigne, durerea este percepută la nivelul uneia sau a ambelor creste iliace posterioare, la nivelul cărora bolnavul prezintă hiperstezie cutanată. Sursa durerii este reprezentată de disfuncţia articulaţiilor interspinoase de la nivelul T12-L1. Repausul şi administrarea de analgezice ameliorează simptomatologia. Kinetoterapia care solicită articulaţiile interspinoase toracolombare poate avea ca urmare o ameliorare rapidă şi trebuie încercată înainte de a se recurge la infiltraţii în aceste articulaţii.

15. SINDROAMELE MIOFASCIALE

În cadrul acestor sindroame, durerea surdă miofascială îşi are originea la nivelul grupelor musculare lombosacrate, fiind corelată cu prezenţa unuia sau a mai multor puncte trigger. Presiunea exercitată asupra acestor puncte provoacă iradierea întinsă a durerii şi va reproduce durerea iniţială şi pe cea referită, cu origine la nivelul unui anumit muşchi. Aceste afecţiuni determină, de obicei, durere unilaterală. Există adesea o zonă de contractură sau un spasm muscular, care este palpat sub forma unui cordon aflat imediat sub nivelul punctului trigger sau în vecinătatea acestuia. Întinderea activă sau pasivă a acestor muşchi se însoţeşte de durere. Nu apar exacerbări dureroase precipitate de tuse sau de strănut, iar manevra Lasègue şi Semnul Gaenslen sînt negative. Durerea cu aceste localizări este ameliorată imediat de infiltrarea cu lidocaină a punctelor trigger, urmată de efectuarea de elongaţii musculare active. Aplicarea spray-urilor cu efect de răcire, urmată de elongaţii musculare pasive, complete pot fi folosite pentru ameliorarea durerii, dar cu o eficienţă mai scăzută faţă de infiltraţiile anestezice.

Aplecarea, mersul şi alergarea agravează durerea, dar elongaţiile active determină ameliorarea durerii, chiar în prezenţa disconfortului.

Dacă survin recidive se repetă infiltraţiile, rata vindecărilor atingînd 92% în urma utilizării infiltraţiilor şi a aplicaţiilor de spray răcitor, urmate de elongaţii musculare pasive. Aceste afecţiuni pot mima sindromul articulaţiei interspinoase, sacroiliita, hernia de disc sau stenoza recesului lateral.

Sindroamele miofasciale cele mai frecvent întîlnite, care determină durere lombosacrată şi fesieră asociate uneori cu durere la nivelul coapsei, sînt enumerate mai jos:

A. Sindromul muşchiului mare fesier. Punctele trigger sînt situate la nivelul fesei ipsilaterale. Durerea este resimţită în regiunea lombosacrată, fesieră şi pe faţa postero-superioară a coapsei.

B. Sindromul muşchiului pătrat lombar. Durerea este percepută în regiunea inghinală, pe faţa antero-superioară a coapsei, la nivelul crestei iliace posterioare şi în regiunea fesieră, unilateral. Un punct trigger activ este prezent între creasta iliacă posterioară şi ultima coastă.

C. Sindromul muşchiului piriform. Durerea survine în regiunea lombosacrată, fesieră, pe faţa posterioară a coapsei, gambei şi piciorului, unilateral. Punctul trigger este situat de obicei la nivelul fesei.

16. DUREREA REFERITĂ CU PUNCT DE PLECARE LA NIVELUL STRUCTURILOR INTRAABDOMINALE

Durerea referită lombosacrată poate proveni de la nivelul structurilor retroperitoneale (aorta, artera iliacă comună) sau de la nivelul colonului, organelor de reproducere feminine sau prostatei.

A. Anevrismele erozive aortice sau ale arterei iliace. Un anevrism cu tendinţă la extindere poate produce durere lombosacrată, secundar presiunii exercitate asupra unui corp vertebral sau erodării acestuia. Anevrismele sînt situate la nivelul aortei inferioare sau în segmentul proximal al arterei iliace comune. Se poate produce o fisură a anevrismului, care generează o formaţiune pulsatilă dureroasă în etajul abdominal inferior (de exemplu, un hematom). Examenul ecografic identifică anevrismul. Examenul CT va detecta, de asemenea, anevrismul, vertebra adiacentă erodată şi hematomul, dacă a survenit o ruptură parţială a anevrismului. Se impune rezecţia chirurgicală de urgenţă a anevrismului şi înlocuirea acestuia cu o grefă.

B. Diverticulita colonică. Diverticulita colonului descendent debutează de regulă cu febră, frisoane şi durere în regiunea lombosacrată stîngă. După 1-2 zile apare durere în fosa iliacă stîngă, asociată cu sensibilitate la palpare. Mai poate exista apărare musculară şi sensibilitate la decompresiunea bruscă a peretelui abdominal, în fosa iliacă stîngă şi se poate semnala apariţia unei formaţiuni palpabile, datorate unui abces pericolic. Numărul de leucocite este, de obicei, crescut. Interesarea ureterului stîng de către o formaţiune tumorală inflamatorie determină, uneori, hidronefroză acută şi durere în flancul stîng. Radiografia abdominală simplă indică acumulare de gaz şi lichid în cadranul inferior stîng sau un pneumoperitoneu subdiafragmatic. Examenul CT evidenţiază inflamaţia ţesutului adipos pericolic, îngroşarea peretelui intestinal şi prezenţa diverticulului. Dacă se realizează o irigografie,

după 1-2 săptămîni de tratament antibiotic parenteral, se constată revărsarea bariului la nivelul diverticulului afectat, formarea de fistule şi prezenţa unui abces pericolic.

Rinichiul stîng trebuie investigat ecografic pentru a exclude obstrucţia ureterală datorată unui abces. Pacienţii cu această afecţiune necesită spitalizare, dietă hidrică şi administrare parenterală de antibiotice. Pînă la 50% din cazurile complicate impun efectuarea drenajului chirurgical şi rezecţia segmentului de colon afectat.

C. Boala inflamatorie pelvină acută. Boala inflamatorie pelvină acută determină dureri uni sau bilaterale în etajul abdominal inferior, intensificate de mers, vibraţii sau de actul sexual. Durerea spontană şi la palpare poate fi, de asemenea, prezentă în regiunea lombosacrată, uni sau bilateral. Ea este agravată de mers, vibraţii şi, frecvent, de flexia sau extensia trunchiului. Febra, leucoreea, greaţa şi vărsăturile pot fi prezente sau absente. De obicei, apare durere la palpare directă şi la decompresiune bruscă, în hipogastru, alături de apărare musculară. La tuşeul vaginal se remarcă tumefacţia dureroasă a anexelor, dureri în etajul abdominal inferior şi la nivelul spatelui precipitate de mobilizarea colului. Această afecţiune se rezolvă de obicei prin tratament antibiotic parenteral. Tratamentul oral este util în cazurile uşoare.

D. Prostatita acută. Pacienţii cu prostatită acută prezintă febră înaltă, frisoane şi durere suprapubiană şi perineală. Există frecvent disurie, polakiurie şi senzaţia de golire incompletă a vezicii urinare, urina fiind limpede sau tulbure. Poate apărea durerea lombosacrată, aceasta fiind uneori cel mai important simptom. Durerea suprapubiană se poate ameliora temporar sau poate dispare după micţiune, pentru a recidiva 1-2 ore mai tîrziu. Dacă este efectuat testul celor 3 pahare, în primul şi al treilea pahar se evidenţiază leucociturie. Antibioterapia orală şi/sau parenterală conduce, de obicei, la rezoluţia simptomelor. Prin uroculturi se va izola agentul etiologic. Masajul prostatic în scop diagnostic, pentru exprimarea secreţiilor, nu trebuie efectuat înainte de 2-3 săptămîni de la rezolvarea infecţiei.

Durerea lombosacrată este ameliorată prin antibioterapie şi nu este exacerbată de aplecare, mers, poziţia şezînd sau de vibraţii.

CAPITOLUL

32 DUREREA ACUTĂ FESIERĂ UNILATERALĂ

☐ LISTA DIAGNOSTICELOR POSIBILE

1. Furunculul tegumentar fesier
2. Abcesele anorectale
   - A. Abcesele ischiorectale
   - B. Abcesele supralevatoriene
   - C. Abcesele anale posterioare profunde
3. Sacroiliita
   - A. *Yersinia enterocolitica*
   - B. Bruceloza acută
   - C. Sindromul Reiter
   - D. Infecţia bacteriană
4. Sindromul articulaţiei interspinoase (sindromul faţetei)
5. Spondilolistezisul
6. Degenerescenţa discului intervertebral
7. Bursita ischiatică
8. Sindroamele miofasciale
9. Rupturile sau întinderile tendonului popliteu
10. Fasciita nodulară (lipoamele episacroiliace)
11. Bursita trohanteriană
12. Durerea lombară nespecifică
13. Abcesele epidurale
14. Nevralgia sacrată datorată herpesului genital primar

☐ REZUMAT

Un *furuncul* provoacă durere localizată în regiunea fesieră asociată cu eritem şi fluctuenţă sau induraţie. Aceste leziuni pot fi unice sau multiple. De obicei, se rezolvă prin drenaj spontan sau chirurgical. Un *abces secundar unei injecţii intramusculare* apare, de regulă, în cadranul superoextern al fesei şi se manifestă prin fluctuenţă sau induraţie profundă. Peristaltica intestinală nu intensifică durerea asociată aceastei leziuni.

Un *abces anorectal* determină durere profundă în zona medială a fesei, intensificată de poziţia şezînd, de mers şi de defecaţie. Tuşeul rectal şi rectoscopia sînt extrem de dureroase, dar rectoscopia poate identifica prezenţa puroiului provenit dintr-un orificiu intern al abcesului deschis la nivelul bazei unei cripte anale. În unele cazuri se semnalează febră şi frisoane şi se palpează o formaţiune dureroasă, în regiunea dureroasă fluctuentă. Incizia şi drenajul abcesului vor ameliora durerea.

Sacroiliita determină durere în regiunea supero-medială a fesei, intensificată de mers sau de vibraţii, neinfluenţată de tuse sau de defecaţie. Există sensibilitate localizată la percuţia articulaţiei sacroiliace. Anumite manevre efectuate la nivelul articulaţiei sacroiliace determină durere. La unii pacienţi, activitatea ameliorează durerea, dar este agravată de şederea prelungită şi repausul la pat.

Unele cazuri de sacroiliită apar după o boală diareică febrilă însoţită de durere spontană şi la palpare în fosa iliacă dreaptă. *Yersinia enterocolitica* este identificată prin coproculturi sau prin creşterea titrului de anticorpi serici specifici. *Bruceloza* apare la muncitorii din abatoare, măcelari, fermieri şi veterinari. Aceşti pacienţi prezintă febră, durere, spontan şi

la palpare la nivelul coloanei toraco-lombare şi sacroiliită. Diagnosticul necesită obţinerea unei hemoculturi pozitive sau creşterea de patru ori a titrului aglutininelor anti-brucella. *Sindromul Reiter* se manifestă prin sacroiliită şi, frecvent, printr-o artrită periferică asimetrică, tumefacţie şi durere, mai ales la nivelul articulaţiilor mari ale membrelor inferioare. Uretrita, conjunctivita, balanita circinată şi keratodermia blenoragică sînt alte manifestări care, atunci cînd sînt prezente, susţin diagnosticul. *Infecţiile bacteriene* pot cauza *sacroiliită*, cu febră şi frisoane, edem şi eritem cutanat local şi sensibilitate la palpare. Se înregistrează, de obicei, răspuns favorabil la antibioterapia intravenoasă.

Sindromul articulaţiei interspinoase (artrita sau subluxaţia articulaţiilor interspinoase) determină durere lombară şi/sau lombosacrată şi în regiunea fesieră, intensificată de poziţia şezînd timp îndelungat şi de rotaţia şi extensia trunchiului. Activitatea ameliorează durerea în unele cazuri. Ortostatismul este mai confortabil decît poziţia şezînd. Kinetoterapia coloanei vertebrale sau infiltraţiile cu bupivacaină într-o articulaţie interspinoase dureroasă duc la dispariţia spectaculoasă a durerii. Sindromul Maigne se datorează subluxaţiei articulaţiei interspinoase de la nivelul T12-L1, determinînd durerea referită la nivelul crestei iliace posterioare sau în regiunea superioară a fesei, ameliorată de kinetoterapie sau infiltraţii.

Spondilolistezisul debutează brusc, determinînd durere lombosacrată, fesieră şi pe faţa posterioară a coapsei. De obicei, există şi o spondiloliză subiacentă ▪ vertebrei L5. Spasmul marcat al tendonului popliteu provoacă un mers dificil şi dureros.

Ruptura de disc determină durere în regiunile lombosacrată şi fesieră, localizată pe linia mediană şi/sau paravertebral. Durerea este ameliorată de repausul la pat şi agravată de şederea prelungită, transportul de greutăţi şi împingerea unor obiecte grele. Discografia precipită sau intensifică durerea, iar infiltrarea discului cu bupivacaină o calmează. Examenul CT efectuat după discografie arată afectarea degenerativă ▪ discului intervertebral.

Bursita ischiatică determină durere spontană şi la palpare la nivelul tuberozităţii ischiatice, agravată de mers, alergare şi şederea prelungită pe un scaun tare. Injectarea locală de metilprednisolon şi evitarea exercitării de presiune în zona bursei duce la ameliorarea durerii. Bursita ischiatică apare la cicliştii începători, după poziţia şezînd timp îndelungat (de exemplu, şezutul ţesătorilor) şi la atleţii adolescenţi care se antrenează pentru probe de viteză.

Sindroamele miofasciale determină durere fesieră asociată cu prezenţa unor puncte trigger dureroase. Presiunea digitală la nivelul acestor puncte, reproduce sau intensifică durerea, iar infiltrarea lor cu lidocaină, urmată de întinderea musculară, ameliorează durerea. Punctele trigger sînt localizate la nivelul muşchiului mare fesier, piriform sau pătrat lombar. *Ruptura sau întinderea tendonului popliteu* poate mima bursita ischiatică. Ruptura acestuia precipită o durere profundă, asociată cu sensibilitate la palparea tuberozităţii ischiatice. Este necesară intervenţia chirurgicală reparatorie. Leziunea survine, de obicei, brusc în timpul alergării sau a unei sărituri.

TABELUL INCIDENŢEI BOLILOR

INCIDENŢA LA 100.000 (APROXIMATIVĂ)

Frecvente (>100)	Relativ frecvente (>5-100)	Rare (>0-5)
Furunculul	Sacroiliita din sindromul Reiter	Sacroiliita datorată brucelozei
Sindromul articulaţiei interspinoase	Sacroiliita datorată infecţiei cu *Yersinia enterocolitica*	Sacroiliita datorată infecţiilor bacteriene
Spondilolistezisul	Bursita ischiatică	Abcesul epidural
Sindroamele miofasciale (mare fesier, pătrat lombar)	Ruptura sau întinderea tendonului popliteu	
Fasciita nodulară	Abcesul acut anorectal	
Bursita trohanteriană	Sindroamele miofasciale (piriform)	
Durerea lombară nespecifică	Abcesul secundar injecţiilor intramusculare	
Nevralgia sacrată datorată herpesului genital		

Fasciita nodulară determină durere în cadranele superioare ale fesei, asociată cu prezenţa unor noduli subcutanaţi mobili şi dureroşi. Durerea spontană şi la palpare este ameliorată prin injectarea de lidocaină şi metilprednisolon într-un nodul dureros. *Bursita trohanteriană* se manifestă prin durere spontană şi la palpare la nivelul marelui trohanter al femurului. Durerea iradiază spre fesă şi pe faţa laterală a coapsei. Injectarea locală, în bursă, de lidocaină şi metilprednisolon, ameliorează imediat şi definitiv durerea spontană şi la palpare.

Durerea de spate nespecifică poate determina durere lombosacrată şi fesieră. Spasmele musculare dureroase din regiunea lombosacrată pot acompania anumite mişcări sau încercările de deplasare. Şederea prelungită, mersul, transportarea de greutăţi sau împingerea unui obiect greu intensifică durerea. Majoritatea pacienţilor răspund favorabil la repausul la pat şi la administrarea de analgezice şi se vindecă în 2-7 zile. Cazurile rezistente la tratament sînt cauzate de degenerescenţa discului intervertebral, de sindromul faţetei sau ruptura ligamentului supraspinos şi/sau interspinos. Prin definiţie, cauza durerii lombosacrate nespecifice rămîne nedeterminată, ameliorarea simptomelor fiind spontană şi rapidă. În majoritatea cazurilor, la originea durerii se află probabil o întindere musculară sau ligamentară. Un număr mic de cazuri se pot datora degenerescenţei discale fără herniere sau sindromului faţetei.

Abcesul epidural acut determină durere severă lombosacrată şi fesieră şi uneori la nivelul coapselor şi gambelor, asociată cu durere severă la palparea coloanei vertebrale lombare inferioare. Mai apar febră, frisoane şi leucocitoză. Debutul durerii şi febrei este urmat de apariţia deficitului motor la nivelul membrelor inferioare, a tulburărilor de sensibilitate în regiunea fesieră şi la nivelul membrelor inferioare şi ▪

incontinenţei urinare şi pentru materii fecale. Diagnosticul este confirmat prin examen CT, RMN sau mielografie. Simptomele se remit după drenajul chirurgical al abcesului şi decomprimarea cozii de cal. În *nevralgia sacrată datorată herpesului genital*, apar leziuni ulcerative sau veziculare, dureroase, la nivelul labiilor sau penisului şi pe tegumentele adiacente, asociate cu durere surdă sau cu caracter de arsură la nivelul fesei şi coapsei.

☐ DESCRIEREA AFECŢIUNILOR ENUMERATE

1. FURUNCULUL TEGUMENTAR FESIER

La debut, apare pe tegument o zonă de mărimea unei monede, eritematoasă şi dureroasă spontan şi la palpare. În 24-36 de ore, această leziune creşte în dimensiuni şi devine intens eritematoasă şi indurată. În 2-3 zile, regiunea indurată va căpăta o consistenţă fluctuentă. Şederea pe zona eritematoasă sau exercitarea unei presiuni în această regiune intensifică durerea; tusea şi defecaţia nu o influenţează. Leziunile de acest tip se pot rezolva fără drenaj sau după un timp pot forma un cap pustulos, la nivelul căruia începe să se exprime un material purulent galben-verzui. Stafilococii sînt principala cauză a furunculelor. Leziunile fluctuente trebuie drenate chirurgical. Antibioticele antistafilococice orale asigură rezolvarea infecţiei.

Culturile efectuate din materialul prelevat din regiunea anală şi de la nivelul narinelor vor izola *Staphylococcus aureus*. Dezinfecţia atentă a hainelor şi a lenjeriei de pat (de exemplu, prin utilizarea de înălbitori cu clor), duşurile dese, un unguent cu bacitracină aplicat intranazal şi administrarea orală de dicloxacilină previn recidivele la pacienţii care au leziuni recurente cu localizare fesieră sau în alte regiuni.

Abcesele secundare injecţiilor intramusculare. Injectarea de antibiotice şi alte medicamente în cadranul supero-extern al fesei determină durere, tumefacţie, sensibilitate locală la palpare şi fluctuenţă. Un astfel de abces poate fi steril sau infectat. El poate drena spontan, poate necesita drenaj sau se poate rezolva, după mai multe săptămîni, prin transformarea într-un nodul mic şi dur. Defecaţia nu intensifică durerea produsă de o astfel de leziune.

2. ABCESELE ANORECTALE

Un abces anorectal comunică de obicei cu o criptă anală, prin intermediul unui tract fistulos. Abcesele anorectale pot fi clasificate după localizarea lor în raport cu rectul, sfincterul anal şi muşchiul ridicător anal.

A. Abcesele ischiorectale. Acest tip de abcese îşi are originea la nivelul unei glande anale infectate. Abcesele ischiorectale provoacă o durere surdă şi uneori pulsatilă, cu sediul în regiunea fesieră medială, exacerbată de poziţia şezînd, de mers, tuse şi defecaţie. Se observă o sensibilitate importantă la palparea regiunii mediale a fesei, care este tumefiată şi chiar indurată sau fluctuentă. Tuşeul rectal este uneori atît de dureros încît pacientul refuză efectuarea acestui examen. Prezenţa orificiilor interne fistuloase sînt confirmate şi localizate prin introducerea anoscopului şi exercitarea unei presiuni pe abces. Puroiul se exteriorizează prin orificiul traiectului fistuos aflat la baza unei cripte anale. Durerea fesiera este însoţită frecvent de febră, frisoane şi transpiraţii profuze.

Efectuarea unei incizii mediale la nivelul formaţiunii tumorale va duce la drenarea unei cantităţi de 30-300 ml de puroi cu miros fetid şi la ameliorarea rapidă a tuturor simptomelor. Abcesul trebuie spălat abundent şi cavitatea trebuie păstrată deschisă prin meşe îmbibate cu iodoform. Antibioticele se administrează intravenos 48-72 de ore. Pansamentul cu iodoform trebuie extras la 24-48 de ore, iar traseul fistulos trebuie excizat chirurgical la 10-14 zile după ce abcesul a fost drenat.

B. Abcesele supralevatoriene. Acest tip de abcese produc o durere profundă fesieră, sacrată şi perianală. Durerea este severă, continuă şi surdă, putînd deveni pulsatilă. În unele cazuri, abcesul are originea la nivelul unei structuri intraabdominale (de exemplu, afecţiuni colonice ca boala Crohn şi diverticulita, apendicita sau salpingita). În alte cazuri abcesul comunică cu canalul anal printr-un traiect fistulos.

Durerea este agravată de poziţia şezînd, de mers, tuse, defecaţie şi de tuşeul rectal. Febra, frisoanele, transpiraţiile şi leucocitoza sînt frecvente.

Abcesele supavalevatoriene, datorate afecţiunilor intraabdominale, care nu comunică printr-o fistulă cu rectul, trebuie drenate în rect.

Un abces supralevatorian secundar extensiei unui abces intersfincterian, trebuie, de asemenea, să fie drenat în rect. Un abces supralevatorian secundar unui abces ischiorectal trebuie drenat prin fosa ischiorectală. Antibioticele intravenoase se administrează 2-3 zile. Dacă drenajul abcesului este adecvat, febra şi durerea vor ceda rapid.

C. Abcesele anale posterioare profunde. Se manifestă prin durere rectală posterioară profundă, exacerbată de peristaltica intestinală şi de tuşeul rectal, însoţite de febră, frisoane şi leucocitoză. Durerea este surdă şi continuă şi poate deveni pulsatilă. Iradiază în regiunile fesieră şi sacrată. Examenul fizic poate releva doar durere la palparea rectală posterioară. Puncţia aspirativă a puroiului din abces, efectuată pe linia mediană, între rect şi coccis, va stabili diagnosticul. Puroiul poate invada fosa ischiorectală, uni sau bilateral (abces „în potcoavă"). Se impune drenajul chirurgical, urmat de lavajul abundent al abcesului.

3. SACROILIITA

Sacroiliita acută determină durere surdă pe faţa mediană a fesei şi, uneori, pe faţa posterioară a coapsei, intensificată de mers şi de vibraţii, dar nu şi de către tuse sau defecaţie.

Se observă durere la percuţia digitală la nivelul articulaţiei sacroiliace afectate. Anumite manevre efectuate la nivelul articulaţiei sacroiliace precipită durerea. Majoritatea pacienţilor prezintă antigenul HLA-B27.

Cauzele sacroiliitei sînt reprezentate de:

A. Infecţia cu *Yersinia enterocolitica*. Se manifestă prin diaree, durere în fosa iliacă dreaptă, febră şi frisoane, alături de sensibilitate la palpare şi, uneori, la decompresiunea bruscă a peretelui abdominal din aceeaşi regiune. Această afecţiune poate mima apendicita acută sau un episod de boală Crohn. Durerea se datorează unei inflamaţii localizate a ileonului şi a ganglionilor limfatici mezenterici adiacenţi.

La 1-6 săptămîni de la debutul simptomelor abdominale, unii pacienţi dezvoltă artrită simetrică migratorie care mimează reumatismul articular acut. 25% din pacienţii cu poliartită vor dezvolta o sacroiliită. Diagnosticul de yersinioză este confirmat prin coprocultură, prin examenul histopatologic al unui ganglion limfatic mezenteric excizat sau prin teste serologice care detectează creşterea titrului de anticorpi specifici. Eritemul polimorf, eritemul nodos, uretrita sau uveita anterioară se pot asocia cu artrita. Tratamentul antibiotic cu doxiciclină şi alte medicamente nu este eficient pentru rezolvarea simptomelor articulare.

B. Bruceloza acută. Această afecţiune determină durere pe faţa mediană a fesei, datorată sacroiliitei şi durere lombară şi toracică, datorată spondilitei. Sensibilitate locală la palparea articulaţiei sacroiliace şi la nivelul coloanei vertebrale însoţeşte durerea. Radiografia coloanei vertebrale este negativă mai multe luni de la debut. Scintigrafia arată o hipercaptare la nivel sacroiliac şi vertebral, chiar atunci cînd examenul radiologic este negativ. Simptomele articulare periferice şi splenomegalia apar la mai puţin de 15% din cazuri. Diagnosticul este confirmat prin hemocultură şi medulocultură sau prin teste serologice pentru anticorpii aglutinanţi antibrucella. Majoritatea cazurilor apar la muncitorii din abatoare, veterinari, fermieri, măcelari şi la persoanele care consumă lapte nepasteurizat sau brînză.

C. Sindromul Reiter. Durerea fesieră unilaterală şi de la nivelul articulaţiei sacroiliace se poate asocia cu o artrită migratorie a articulaţiilor mari suprasolicitate de greutatea corporală (şold, genunchi şi glezne). Afectarea articulară periferică este frecvent asimetrică. Sacroiliita survine în 25% din cazuri. Conjunctivita (30-40% din cazuri) şi uretrita sînt celelalte componente ale triadei diagnostice.

În unele cazuri apar leziuni cutaneomucoase cum ar fi keratodermia blenoragică, balanita circinată, papulele şi ulcerele orale indolore, pacienţii fiind subfebrili. Majoritatea celor afectaţi răspund la tratamentul cu antiinflamatoare nesteroidiene.

D. Infecţiile bacteriene. Infecţiile piogene determină durere sacroiliacă, cu tumefacţia ţesuturilor moi, eritem şi durere la palparea articulaţiilor afectate, însoţită de febră ridicată, frisoane şi impotenţă funcţională severă. Leucocitoza este frecventă. Această afecţiune răspunde, de obicei, la tratament antibiotic intravenos.

4. SINDROMUL ARTICULAŢIEI INTERSPINOASE (SINDROMUL FAŢETAR)

Durerea fesieră surdă, de intensitate mică sau moderată, este cauzată de artrita sau de subluxaţia articulaţiilor interspinoase. Sînt afectate de obicei articulaţiile lombare sau lombosacrate. Durerea este precipitată de ridicarea de greutăţi, de curăţatul zăpezii sau de şederea prelungită. Ea poate debuta brusc după flexia sau rotaţia trunchiului. Rotaţia şi extensia trunchiului intensifică durerea, iar ortostatismul şi mersul o pot ameliora. Kinetoterapia coloanei vertebrale poate induce o ameliorare spectaculoasă. Infiltraţia cu bupivacaină într-o articulaţie interspinoasă dureroasă duce, de asemenea, la dispariţia durerii. După ambele metode de tratament se pot semnala totuşi recidive.

Examenul CT demonstrează hipertrofia apofizelor articulare şi neregularităţi ale spaţiilor interarticulare interspinoase. Corelarea atentă a simptomelor cu modificările radiologice este necesară, deoarece mulţi pacienţi asimptomatici prezintă modificări ale articulaţiilor interspinoase la examinarea prin CT a coloanei vertebrale.

Sindromul Maigne este cauzat de afectarea articulaţiei interspinoase dintre vertebrele T12 şi L1. Durerea este resimţită la nivelul crestei iliace posterioare şi a regiunii fesiere superioare. Articulaţia interspinoasă T12-L1 ipsilaterală este dureroasă la palpare. Kinetoterapia coloanei vertebrale sau infiltraţia intraarticulară cu anestezice ameliorează durerea. Această afecţiune este datorată de obicei degenerescenţei articulaţiilor interspinoase şi ale discurilor intervertebrale. Poate exista afectare bilaterală.

5. SPONDILOLISTEZISUL

Un pacient cu spondiloliza părţilor interarticulare ale verterbrei L5 poate prezenta durere fesieră severă, cu debut brusc, care iradiază pe faţa posterioară a coapsei. Radiografiile coloanei vertebrale indică alunecarea vertebrei L5 pe S1. Durerea are drept consecinţă spasmul tendonului popliteu şi tulburări de mers. Simptomele se agravează în ortostatism. Astfel de episoade acute sînt foarte rare. Repausul la pat, analgezicele şi miorelaxantele ameliorează durerea dar cazurile severe pot necesita decompresie chirurgicală, cu sinostozarea corpilor vertebrali pentru a preveni recidivele.

6. DEGENERESCENŢA DISCULUI INTERVERTEBRAL

Se manifestă prin durere surdă lombosacrată şi fesieră. Intensitatea este moderată pînă la severă. Poziţia şezînd timp îndelungat intensifică durerea, iar decubitul o ameliorează. Injectarea de substanţe de contrast în discul afectat reproduce şi intensifică durerea fesieră, iar injectarea

de lidocaină intradiscal o ameliorează. Examenul CT efectuat după discografie indică faptul că substanţa de contrast a penetrat prin inel într-un mod asimetric, evidenţiind afectarea degenerativă a discului. Majoritatea pacienţilor se vindecă prin tratament conservator. Un mic procent necesită sinostoza corpilor vertebrali pentru calmarea permanentă a durerii. Evaluarea atentă a răspunsului subiectiv la injectarea intradiscală este necesară deoarece mulţi pacienţi asimptomatici pot prezenta modificări la discografia asociată cu examen CT. Utilizarea discografiei nu este acceptată de toţi clinicienii.

7. BURSITA ISCHIATICĂ

Bursita ischiatică apare la nivelul fesei, în dreptul proeminenţelor osoase. Zona din dreptul spinelor ischiatice este dureroasă, spontan şi la palpare. Cauza cea mai frecventă este şederea prelungită pe o suprafaţă tare. Durerea este intensificată de şederea pe un scaun tare sau pe o banchetă. Evitarea poziţiei şezînd pe suprafeţe care nu sînt prevăzute cu perne şi injectarea locală de metilprednisolon şi lidocaină în bursă duc de obicei la ameliorarea durerii. Această afecţiune a fost denumită „şezutul ţesătorului", deoarece apărea mai des la ţesătorii din secolul al XIX-lea. Survine frecvent şi la cicliştii începători şi la atleţii tineri care se antrenează pentru probe de viteză.

8. SINDROAMELE MIOFASCIALE

Durerea fesieră poate fi provocată de un sindrom miofascial. Mersul intensifică durerea, pe cînd repausul, o ameliorează. La nivelul fesei există punote trigger dureroase, bine localizate. Presiunea digitală exercitată de către examinator asupra acestor puncte agravează durerea. Infiltrarea punctelor trigger cu lidocaină şi exerciţiile de elongaţie musculară ameliorează durerea. O ameliorare a durerii se mai poate obţine prin aplicarea spray-urilor cu efect răcoritor pe punctele trigger fesiere, urmată de întinderea muşchiului dureros. Sindroamele miofasciale cele mai frecvente sînt:

Sindromul muşchiului mare fesier, în care se semnalează durere la nivelul unei fese şi a feţei posterioare a coapsei. Punctul trigger se află la nivelul fesei.

Sindromul muşchiului piriform, în care apare durere fesieră şi pe faţa posterioară a coapsei. Punctul trigger se află la nivelul fesei lîngă incizura sciatică.

Sindromul muşchiului pătrat lombar, în care durerea cu caracter surd apare la nivelul fesei, regiunii inghinale şi a feţei antero-superioare a coapsei. Punctul trigger este situat în masa musculară profundă, la jumătatea distanţei dintre coasta a XII-a şi creasta iliacă posterioară, la 5-8 cm de linia mediană a spatelui. Mişcările trunchiului agravează durerea.

9. RUPTURILE SAU ÎNTINDERILE TENDONULUI POPLITEU

Durerea datorată elongaţiei tendonului popliteu este intensificată de mers. Aceasta debutează după parcurgerea cîtorva sute de metri şi continuă pînă ce pacientul se opreşte. Poate exista o sensibilitate minimă la palparea tuberozităţii ischiatice. Exerciţiile de întindere musculară ameliorează durerea care mimează bursita ischiatică cu excepţia sensibilităţii la palpare, care este minimă. O ruptură acută a tendonului muşchiului popliteu, la nivelul inserţiei pe tuberozitatea ischiatică precipită o durere fesieră severă, spontan şi la palpare. Această leziune apare de obicei brusc în timpul alergării sau al executării unor sărituri. Repausul urmat de exerciţii blînde de întindere vor fi utile în leziunile uşoare. Rupturile severe necesită tratament chirurgical.

10. FASCIITA NODULARĂ (LIPOAMELE EPISACROILIACE)

Durerea surdă apare la nivelul fesei şi este intensificată de flexia anterioară a trunchiului. Există unul sau mai mulţi noduli subcutanaţi mobili, de consistenţă fermă şi dimensiuni de 2-4 cm. Consistenţa variază de la moale la fermă. Nodulii sînt determinaţi de hernierea ţesutului adipos prin orificiile fasciei profunde. Infiltrarea locală a acestor leziuni cu lidocaină şi metilprednisolon duce la ameliorarea durerii. Pe de altă parte, puncţionarea repetată a nodulilor dureroşi cu un ac gros va fragmenta leziunea, cu diminuarea consecutivă a durerii.

11. BURSITA TROHANTERIANĂ

Durerea apare la nivelul trohanterului mare şi iradiază pe faţa laterală a coapsei şi în regiunea fesieră. Este intensificată de decubitul pe partea afectată, de mers şi alergare. Apare durere la palparea trohanterului mare. Infiltrarea cu lidocaină şi metilprednisolon în interiorul bursei va duce la dispariţia imediată a durerii. De obicei, sînt suficiente una sau două injecţii pentru a se obţine o ameliorare de lungă durată a durerii. In mai puţin de 5% din cazuri, excizia chirurgicală a bursei este necesară datorită lipsei de răspuns la tratamentul cu infiltraţii.

12. DUREREA LOMBARĂ NESPECIFICĂ

Durerea surdă, lombosacrată şi fesieră, debutează insidios în timpul sau la puţin timp după un efort fizic intens, cum ar fi ridicarea de greutăţi, împingerea unui obiect greu sau curăţarea zăpezii.

Durerea este intensificată de flexie, de şedere prelungită şi de rotaţia trunchiului. Ea este ameliorată de repausul la pat. Uneori, decubitul lateral cu coapsele flectate pe bazin este poziţia cea mai confortabilă. Episoadele severe de spasm al musculaturii lombosacrate limitează deplasarea.

Aceste episoade acute se rezolvă după 2-7 zile de repaus la pat asociat cu aplicarea de căldură umedă şi cu administrarea de analgezice, antiinflamatoare nesteroidiene şi miorelaxante. Patul trebuie să aibă o saltea dură, nedeformabilă, iar în timpul şofatului, scaunul trebuie să fie prevăzut cu o spetează.

Cauzele durerii lombosacrate nespecifice nu sînt de obicei cercetate, decît dacă durerea persistă. Unele cazuri

se datorează efortului muscular sau întinderilor ligamentare, pe cînd altele sînt cauzate de ruptura unui disc intervertebral, de inflamația articulațiilor interspinoase, de subluxația corpurilor vertebrale sau de instabilitatea segmentară.

13. ABCESELE EPIDURALE

Se manifestă prin durere severă, cu sediul la nivelul regiunii lombare inferioare, fesei și regiunii superioare a coapsei, însoțită de durere spinală severă, spontană și la palpare, frisoane, febră și leucocitoză. Se poate instala un deficit motor la nivelul unuia sau a ambelor membre inferioare, precum și tulburări de sensibilitate parcelare la nivelul membrelor inferioare și a regiunii fesiere. Mai tîrziu apare, eventual, incontinență urinară și pentru materii fecale. Examenul lichidului cefalorahidian (LCR) evidențiază proteinorahie crescută, leucocitoză sau număr normal de leucocite și glicorahie normală. Extinderea caudală a abcesului se evidențiază prin mielografie sau examen CT cu substanță de contrast. Drenajul abcesului sub protecție de antibiotice administrate intravenos va duce la vindecare completă, dacă intervenția chirurgicală nu întîrzie mai mult de 36 de ore de la debutul simptomelor neurologice. Amînarea peste 48 de ore este frecvent corelată cu afectare neurologică ireversibilă.

14. NEVRALGIA SACRATĂ DATORATĂ HERPESULUI GENITAL PRIMAR

Durerea fesieră și pe fața și postero-medială a coapsei, cu caracter nevralgic este prezentă cu 2-3 zile înainte de apariția erupției alcătuite din grupuri de vezicule și mici ulcere dureroase, localizate la nivelul tegumentelor labiale și perineale la femei și la nivelul penisului și a zonelor adiacente, la bărbați. Febra, frisoanele, mialgiile generalizate și anorexia pot acompania aceste simptome. La nivelul tegumentelor regiunii genitale există vezicule și ulcerații crustoase, cu aspect tipic, dispuse grupat, în perechi sau izolate. Durerea locală este atît de severă încît determină abstinență sexuală temporară, dar poate fi discretă, trecînd neobservată. Unii pacienți acuză prurit, fără durere, spontan și la palpare.

Alte simptome sînt disuria, polakiuria și uneori, retenția de urină. Simptomele neurologice (de exemplu: cefaleea, redoarea de ceafă și fotofobia) apar în maximum 10% din cazuri. Cazurile severe de herpes genital, cu simptome extensive locale și sistemice, se tratează cu acyclovir intravenos, iar în cazurile ușoare, acesta se va administra oral.

CAPITOLUL

33 DUREREA ACUTĂ FESIERĂ BILATERALĂ

☐ LISTA DIAGNOSTICELOR POSIBILE

1. Abcesul anorectal
2. Furunculele
3. Sacroileita
   A. *Yersinia enterocolitica*
   B. Bruceloza
   C. Sindromul Reiter
4. Sindromul faţetei
5 Spondilolistezisul
6. Ruptura de disc intervertebral
   A. Fără herniere
   B. Cu herniere
7. Bursita ischiatică
8. Abcesele epidurale
9. Infarctul conului medular
10. Hematomul epidural netraumatic
11. Traumatismele fesiere
12. Nevralgia sacrată datorată herpesului genital primar

☐ REZUMAT

Abcesul „în potcoavă" provoacă durere severă fesieră, bilaterală şi febră, durerea fiind agravată de către defecaţie şi anoscopie. Tratamentul constă în drenajul chirurgical al spaţiilor retroanorectal şi ischiorectal. *Furunculele* se manifestă sub forma unor leziuni eritematoase, dureroase la palpare şi fluctuente, pe tegumentele feselor. Tratamentul constă în drenaj şi administrare de dicloxacilină. *Sacroileita* determină durere bilateral, pe faţa medială a feselor, agravată de vibraţii, de extensie şi de flexia coapsei pe bazin, însoţită de durere la percuţia articulaţiei sacroiliace. Anumite manevre efectuate asupra articulaţiei sacroiliace precipită durerea. Această afecţiune poate apărea imediat după o boală diareică febrilă produsă de *Yersinia enterocolitica*, după o afecţiune pseudogripală produsă de o specie de *Brucella* sau în contextul unei poliartrite migratorii asociate cu uretrită şi conjunctivită (*sindrom Reiter*). *Sinovita bilaterală sau subluxaţia articulaţiilor interspinoase* (*sindromul articulaţiilor interspinoase*) se manifestă prin durere lombosacrată şi durere fesieră bilaterală, agravate de şederea prelungită, rotaţia sau hiperextensia trunchiului. Durerea este ameliorată spectaculos de kinetoterapia coloanei vertebrale sau prin realizarea de infiltraţii în articulaţiile interspinoase. Examenul CT confirmă modificările de la nivelul acestor articulaţii. *Spondilolistezisul* acut la nivelul articulaţiei intervertebrale L5-S1 determină durere fesieră bilaterală. Diagnosticul se confirmă prin examenul radiologic al coloanei lombosacrate, în incidenţă laterală şi în ortostatism.

Ruptura de disc fără herniere determină durere lombosacrată şi dureri surde fesiere, bilateral, intensificate de şederea prelungită şi de ridicarea de greutăţi. Discografia va precipita sau intensifica durerea caracteristică (atunci cînd este injectată substanţa de contrast). Infiltrarea cu lidocaină în acelaşi disc

TABELUL INCIDENȚEI BOLILOR

INCIDENȚA LA 100.000 (APROXIMATIVĂ)

Frecvente (>100)	Relativ frecvente (>5-100)	Rare (>0-5)
Furunculele	Abcesul anorectal (abcesul „în potcoavă")	Sacroiliita produsă de specii de Brucella
Sacroiliita din sindromul Reiter	Sacroiliita produsă de *Yersinia enterocolitica*	Abcesul epidural
Sindromul fațetar	Spondilolistezisul	Infarctul conului medular
Ruptura de disc	Bursita ischiatică	Hematomul epidural
Traumatisme fesiere		
Herpesul genital primar și nevralgia sacrată		

va ameliora durerea. *Hernia de disc* generează durere sciatică, care însoțește durerea lombosacrată și fesieră. Hernierea mediană precipită apariția sindromului de coadă de cal cu deficit motor, tulburări de sensibilitate ale membrelor inferioare și tulburări sfincteriene. Examenul CT va evidenția hernia de disc.

Bursita ischiatică se manifestă prin durere spontană și la palpare, resimțită la nivelul tuberozității ischiatice. Această durere este ameliorată prin acoperirea cu perne a suprafețelor dure pe care se stă mai mult și prin infiltrații cu lidocaină și metilprednisolon în una sau ambele burse ischiatice.

Abcesul epidural debutează de obicei cu durere lombosacrată și fesieră, cu febră, frisoane și cu stare generală toxică. Acest tablou clinic este completat imediat cu un sindrom de coadă de cal cu evoluție rapidă. *Infarctul conului medular* debutează brusc cu durere fesieră, la nivelul coapsei și perineală. Se asociază deficitul motor, tulburări de sensibilitate și parestezii la nivelul membrelor inferioare, precum și incontinență urinară. Examenul CT și mielografia nu indică prezența unei formațiuni tumorale. Recuperarea se obține treptat, în mai multe luni. Tratamentul constă în drenaj chirurgical și antibioterapie. *Hematomul epidural netraumatic* survine la pacienți cu insuficiență hepatică severă sau la cei cu un timp de protrombină prelungit datorat tratamentului anticoagulant. Se manifestă prin durere lombosacrată și fesieră cu debut acut, după cîteva ore instalîndu-se sindromul cozii de cal. Diagnosticul este confirmat prin mielografie și examen CT. Simptomele dispar după laminectomie și excizia hematomului. *Traumatismele* fesiere pot determina durere locală, tumefacție, durere la palpare, crepitații osoase și echimoza tegumentelor supraiacente. *Herpesul genital primar* determină ulcerații genitale, asociate eventual cu durere surdă fesieră bilaterală și, uneori, cu parestezii care preced debutul leziunilor locale cu 2 sau 3 zile.

☐ DESCRIEREA AFECȚIUNILOR ENUMERATE

1. ABCESUL ANORECTAL

Simptomele de debut constau în febră, frisoane, transpirații și durere anorectală profundă. Inițial durerea este discretă, fiind intensificată în timpul și după defecație. Materialul purulent se colectează posterior de rect. După 1-2 zile durerea devine severă și pulsatilă, se extinde și cuprinde una, apoi ambele fețe mediale ale feselor. Prin puncție aspirativă, efectuată în regiunea situată posterior de anus, se va obține puroi. Infecția se poate extinde implicînd ambele fose ischiorectale (abces „în potcoavă"). Drenajul fosei ischiorectale și a spațului profund retroanal va ameliora simptomele. Administrarea intravenoasă de antibiotice este utilă în primele 3 zile după drenajul chirurgical, pentru a se eradica infecția țesuturilor moi adiacente cavității abcesului.

2. FURUNCULELE

La nivelul ambelor fese pot să apară simultan furuncule dureroase spontan și la palpare, eritematoase, cu dimensiuni cuprinse între 3 și 10 cm. Ele drenează spontan sau necesita incizie și drenaj chirurgical. Antibioticele antistafilococice sînt utile în tratamentul acestei afecțiuni.

3. SACROILIITA

Durerea este localizată în regiunea lombosacrată și în regiunea fesieră medială, bilateral. Este resimțită la nivelul articulațiilor sacroiliace. Mersul, alergarea, flexia trunchiului, ridicarea de pe scaun sau poziția șezînd vor intensifica temporar durerea. Această senzație de disconfort poate iradia inferior pe fețele posterioare ale uneia sau ale ambelor coapse. Manevrele care solicită articulația sacroiliacă precipită durerea bilaterală. Manevra Lasègue provoacă durere fesieră și lombosacrată, fără a determina apariția durerii la nivelul gambelor și picioarelor. Apare durere la percuția articulațiilor sacroiliace, bilateral. Redoarea matinală însoțește, de obicei, durerea lombosacrată și fesieră. Sacroiliita acută bilaterală este determinată de una din următoarele afecțiuni:

A. Infecția cu *Yersinia enterocolitica*. Acest microorganism determină febră, diaree și durere, spontan și la palpare, în fosa iliacă dreaptă, datorită inflamației ileonului și a ganglionilor limfatici mezenterici. Tabloul clinic mimează apendicita acută sau ileita regională (boala Crohn). În 1-6 săptămîni de la debutul simptomelor gastrointestinale, unii pacienți dezvoltă o poliartrită simetrică migratorie. Pînă la 25% dintre pacienții cu poliartrită vor dezvolta și sacroiliită. Afectarea articulației sacroiliace survine în lipsa simptomelor articulare periferice. Eritemul polimorf, eritemul nodos, uretrita și irita însoțesc simptomele articulare în unele cazuri. Majoritatea pacienților se vindecă spontan după 2-3 luni. Un mic număr de pacienți pot prezenta simptome recurente. Diagnosticul depinde de izolarea *Yersiniei enterocolitica* din scaun sau din ganglionii limfatici mezenterici sau de demonstrarea creșterii titrului de anticorpi specifici.

B. Bruceloza. Această afecțiune debutează cu simptome pseudogripale, febră și durere bilaterală fesieră, lombară

şi paravertebrală toracică. Radiografiile coloanei vertebrale şi ale articulaţiilor sacroiliace sînt normale, timp de mai multe luni, dar scintigrafia osoasă demonstrează, de obicei, o hipercaptare a izotopilor în regiunile lombară şi sacroiliacă. Durerea lombosacrată şi fesieră este atît de severă, încît pacientul se deplasează doar cu scaunul cu rotile, în ciuda examenului radiologic normal. În timp, vor apărea leziuni osteolitice şi de osteoscleroză a unuia sau a mai multor corpi vertebrali sau ale discurilor intervertebrale. Articulaţia sacroiliacă are limite imprecise, neregulate şi apare osteoscleroză para-articulară. Diagnosticul este stabilit prin hemoculturi, meduloculturi sau prin demonstrarea creşterii titrului de aglutinine anti-Brucella. Majoritatea pacienţilor care suferă de această afecţiune sînt lucrători în abatoare, fermieri, măcelari sau veterinari. În plus, consumul laptelui crud sau a altor preparate din lapte nepasteurizat poate produce această infecţie. Răspunsul la tratamentul cu doxiciclină şi streptomicină este favorabil.

C. Sindromul Reiter. Sacroiliita se asociază de obicei cu conjunctivită (30-40% din cazuri), uretrită şi artrită periferică. Febra apare şi ea în anumite cazuri. Leziunile cutaneomucoase sînt frecvent prezente, fiind reprezentate de ulcere orale indolore, balanită circinată şi keratodermie blenoragică. Antiinflamatoarele nesteroidiene controlează febra şi simptomele articulare. Pînă la o treime din pacienţi dezvoltă simptome persistente sau recidivante la nivelul articulaţiilor periferice sau al articulaţiilor sacroiliace.

4. SINDROMUL FAŢETAR

Durerea lombară sau fesieră bilaterală poate surveni în absenţa durerii cu localizare la nivelul coapsei şi a gambei. Durerea este agravată de şederea prelungită, de flexia anterioară, de rotaţia sau de extensia trunchiului. La unii pacienţi durerea este ameliorată de ortostatism şi de mişcare. Kinetoterapia coloanei vertebrale sau infiltraţiile cu bupivacaină în articulaţiile interspinoase ameliorează, de obicei, durerea. Articulaţiile la nivelul cărora urmează a se efectua infiltraţiile sînt selecţionate pe baza testării sensibilităţii localizate la palpare. Examenul CT efectuat la nivelul articulaţiei incriminate arată neregularitatea sau îngustarea spaţiilor articulare afectate. Mai pot fi observate modificări hipertrofice ale proceselor articulare şi prezenţa subluxaţiilor. Examenul CT evidenţiază modificări similare şi la pacienţii asimptomatici, astfel încît se impune o corelare atentă cu semnele clinice şi cu modificările radiologice.

5. SPONDILOLISTEZISUL

Un pacient care a prezentat durere lombosacrată timp de mai multe luni sau ani, datorată spondilolizei, poate dezvolta o durere acută bilaterală în regiunea fesieră şi pe feţele postero-superioare ale coapselor. Se asociază uneori un spasm sever al tendoanelor care determină „tîrşîitul" picioarelor. Radiografia coloanei vertebrale lombosacrate, în incidenţă laterală, efectuată în ortostatism, demonstrează o deplasare importantă a vertebrei L5 faţă de vertebra S1. Dacă repausul la pat şi analgezicele nu conduc la dispariţia simptomelor, este necesară intervenţia chirurgicală de decompresie şi sinostoza vertebrală pentru a permite pacientului să se deplaseze şi să-şi redobîndească capacitatea de muncă.

6. RUPTURA DE DISC INTERVERTEBRAL

A. Ruptura de disc fără herniere. Se manifestă prin durerea surdă lombosacrată şi fesieră bilaterallă, intensificată de flexie, extensie, şedere prelungită, mers, transportul de greutăţi şi ameliorată de repausul la pat. În timpul discografiei, injectarea substanţei de contrast în spaţiul intervertebral precipită sau exacerbează durerea, injectarea de lidocaină ducînd la dispariţia acesteia. Examenul CT efectuat imediat după injectarea substanţei de contrast în disc indică penetrarea asimetrică a substanţei în inelul fibros al discului. Şi în acest caz este necesară o corelare atentă clinico-radiologică, deoarece mulţi pacienţi prezintă ruptură de disc vizibilă discografic, dar sînt asimptomatici. Această afecţiune răspunde, de obicei, favorabil la repausul la pat, analgezice şi la evitarea ridicării de greutăţi şi a poziţiei şezînd pentru perioade lungi de timp.

B. Ruptura de disc cu herniere. Această afecţiune precipită durerea lombosacrată şi fesieră. Se poate asocia o durere sciatică uni sau bilaterală, cu pozitivarea manevrei Lasčgue şi a semnului Dejerine. Mai este posibilă instalarea unui deficit motor la unul sau la ambele membre inferioare şi a tulburărilor de sensibilitate parcelare şi/sau „în şa". Hernia de disc mediană se manifestă prin incontinenţă sfincteriană vezicală şi anală. Diagnosticul este confirmat prin examen CT cu substanţă de contrast sau mielografie. Tratamentul se poate limita la repaus la pat sau necesită laminectomia şi îndepărtarea discului afectat.

7. BURSITA ISCHIATICĂ („ŞEZUTUL CROITORULUI")

Şederea prelungită pe o suprafaţă dură determină durere fesieră bilaterală, spontan şi la palpare, asociată cu durere la nivelul tuberozităţilor ischiatice. Această afecţiune se mai întîlneşte la cicliştii începători şi la atleţii adolescenţi, care se antrenează pentru probe de viteză. Dispariţia simptomelor se obţine prin evitarea exercitării de presiune asupra tuberozităţilor ischiatice, prin tapisarea suprafeţelor dure şi prin injectarea de lidocaină şi metilprednisolon în locul dureros, uni sau bilateral.

8. ABCESELE EPIDURALE

Durerea severă spontană şi la palpare apare brusc la nivelul coloanei vertebrale lombare sau în regiunea lombosacrată. Această durere iradiază în ambele regiuni fesiere şi este intensificată de vibraţii sau de mişcări ale coloanei vertebrale lombosacrate. Se poate asocia o durere sciatică,

uni sau bilaterală. Febra, frisoanele şi transpiraţiile însoţesc durerea lombosacrată şi fesieră. În curînd se instalează deficitul motor uni sau bilateral, parestezиile şi tulburările de sensibilitate la nivelul membrelor inferioare ca şi incontinenţa pentru materii fecale şi urină. Diagnosticul este confirmat prin mielografie, care vizualizează compresia completă din regiunea lombară. Extinderea leziunii este determinată prin (RMN) care evidenţiază dimensiunile în sens cranio-caudal ale abcesului. Prin laminectomie şi drenajul abcesului se va obţine ameliorarea durerii şi recuperarea funcţiilor neurologice. Amînarea intervenţiei chirurgicale, mai mult de 48 de ore de la debutul simptomelor neurologice conduce de regulă la instalarea de leziuni ireversibile. Pentru obţinerea unei vindecări rapide a acestei afecţiuni este necesară asocierea de antibiotice cu administrare parenterală.

9. INFARCTUL CONULUI MEDULAR

Se manifestă prin instalarea bruscă a unei dureri severe în regiunea lombosacrată şi fesieră, însoţită de durere perineală şi la nivelul coapsei. Aceste simptome sînt urmate de apariţia rapidă a deficitului motor la nivelul membrelor inferioare, a parestezиilor „în şa" şi a hipoesteziei. Tulburările de sensibilitate parcelare şi parestezиile pot de asemenea să cuprindă coapsele, gambele şi picioarele. Frecvent se asociază incontinenţă pentru materiile fecale şi urină. Sfincterul anal este de obicei aton. Extensia şi abducţia din articulaţia şoldului, flexia genunchiului şi mişcările gleznei sînt diminuate sau abolite. Reflexele osteotendinoase la nivelul membrelor inferioare sînt absente.

Factorii de risc pentru această afecţiune sînt intervenţiile chirurgicale pe aortă, utilizarea unui balon intraaortic în tratamentul şocului cardiogen, fumatul şi ateroscleroza generalizată. Această afecţiune mimează hernia de disc mediană. În unele cazuri, accidentul ischemic major este precedat de episoade scurte şi repetate de durere şi hipoestezie „în şa", de deficit motor şi de parestezii la nivelul membrelor inferioare. Mielografia şi examenul CT nu indică prezenţa unei formaţiuni. Febra şi frisoanele, simptome frecvent întîlnite la pacienţii cu abces epidural, sînt absente. Nu există tratament specific.

Simptomele şi semnele neurologice cedează parţial după o perioadă de mai multe luni.

10. HEMATOMUL EPIDURAL NETRAUMATIC

Se manifestă prin debutul brusc al unei dureri lombosacrate sau lombare, pe linia mediană, cu iradiere în regiunea fesieră şi inferior de-a lungul unuia sau a ambelor membre inferioare. Majoritatea pacienţilor care dezvoltă această afecţiune se află sub tratament anticoagulant oral sau prezintă o afecţiune hepatică severă cu tulburări de coagulare. Tulburările neurologice apar la cîteva ore de la debutul durerii. În curînd se instalează deficitul motor, parestezиile, hipoestezia şi incontinenţa pentru materii fecale şi urină. Febra şi frisoanele nu fac parte din tabloul clinic. Timpul de protrombină este, de obicei, prelungit. Mielografia va confirma prezenţa unei formaţiuni. Extinderea hematomului este stabilită prin RMN coloanei vertebrale lombare. Trebuie administrată vitamina K şi plasmă proaspătă congelată şi trebuie efectuată laminectomia pentru decomprimarea cozii de cal. Leziunile neurologice parţiale răspund favorabil la decompresiune. Leziunile complete au prognostic nefavorabil, care se agravează cu atît mai mult cu cît intervenţia chirurgicală este amînată mai mult timp. Evoluţia rapidă a semnelor neurologice are prognostic grav, iar pierderea treptată a funcţiilor neurologice, de-a lungul a mai multor zile, se corelează cu un hematom de dimensiuni mai mici.

11. TRAUMATISMELE FESIERE

Căderile şi accidentele de motocicletă şi automobil pot cauza durere severă la nivelul ambelor fese, cu debut în momentul traumatismului. Se poate constata existenţa tumefierii locale, a durerii la palpare, a crepitaţiilor osoase şi a echimozei tegumentelor adiacente. Induraţia ţesuturilor moi se datorează hemoragiei. Radiografiile arată una sau mai multe fracturi pelvine. Fracturile pelvine severe generează eventual hemoragii suficient de importante, încît să producă hipotensiune şi tahicardie. Pierderea de sînge răspunde favorabil la reechilibrarea volemică şi administrarea de sînge, hemoragiile pelvine necontrolate necesitînd arteriografia arterei iliace şi recurgerea la embolizare pentru a controla hemoragia care continuă.

12. NEVRALGIA SACRATĂ DATORATĂ HERPESULUI GENITAL PRIMAR

Un episod iniţial de herpes genital debutează uneori cu durere surdă lombosacrată, care iradiază în ambele fese şi pe faţa postero-medială a coapselor. Durerea este însoţită de parestezii şi de senzaţie de arsură la nivelul feselor, a regiunii perineale şi a membrelor inferioare. Febra este prezentă şi persistă mai multe zile. Apar ulcere şi vezicule genitale dureroase şi, uneori, pruriginoase. Aceste leziuni sînt sensibile la palpare, fiind asociate cu disurie, polakiurie şi, uneori, cu retenţie de urină. La femei, leziunile vulvare şi clitoridiene sînt dureroase, pe cînd cele vaginale şi cervicale sînt indolore. La bărbaţi, leziunile pot implica prepuţul şi glandul, scrotul, uretra, perineul şi zona anorectală. Pot exista leziuni ulcerative ale vezicii urinare. Pînă la 10% dintre pacienţi prezintă cefalee, redoare dureroasă de ceafă, vărsături şi fotofobie (meningită aseptică).

Apar ulceraţii vaginale, leucoree şi adenopatie inghinală dureroasă. Administrarea orală de acyclovir este un tratament eficient pentru un episod primar de herpes genital. Cazurile severe necesită tratament intravenos.

Tratamentul cu acyclovir ameliorează durerea, încetinind replicarea virală şi scurtînd timpul necesar pentru vindecarea leziunilor, dar tratamentul iniţiat precoce nu pare să prevină recidivele, care devin o problemă la mai mult de 75% din pacienţii cu infecţie simptomatică.

Partea aVII-a

Durerea acută la nivelul organelor genitale externe, perineului şi anusului

Partea a VII-a

Durerea acută la nivelul organelor genitale externe, perineului și anusului

CAPITOLUL

34 DUREREA ACUTĂ PENIANĂ

☐ LISTA DIAGNOSTICELOR POSIBILE

1. Leziunile ulcerative peniene
   - A. Herpesul genital primar
   - B. Şancroidul (şancrul moale)
   - C. Sifilisul primar
   - D. Traumatismele
   - E. Piodermita
   - F. Ulceraţie de tip şancroid
     1. Bacterii de tipul *Haemophilus ducreyi*
     2. Suprainfecţia ulceraţiilor herpetice şi traumatice
     3. Sifilisul asociat cu şancrul moale
   - G. Balanita datorată erupţiei medicamentoase fixe
   - H. Balanopostita infecţioasă
     1. Balanopostita bacteriană
     2. Balanopostita erozivă şi gangrenoasă
     3. Balanopostita candidozică
   - I. Herpes zoster
2. Uretritele
   - A. Uretrita gonococică
   - B. Uretrita negonococică
     1. *Chlamydia trachomatis*
     2. *Ureaplasma urealyticum*
     3. *Mycoplasma hominis*
     4. Uretrita negonococică de cauză necunoscută
        - A. *Mycoplasma genitalium*
        - B. *Bacteroides*
        - C. Adenovirusuri (tipurile 19 şi 37)
        - D. *Haemophilus ducreyi*
3. Alte cauze de durere uretrală
   - A. Prostatita acută bacteriană
   - B. Abcesul prostatic
   - C. Cistita acută bacteriană
   - D. Pielonefrita acută
   - E. Pseudocistita datorată carcinoamelor în situ
   - F. Litiaza uretrală
   - G. Corpii străini uretrali
4. Traumatismele peniene
   - A. Fractura peniană prin traumatism închis
   - B. Plăgile prin împuşcare
   - C. Dilacerările tegumentelor genitale
     1. Leziuni prin avulsie
   - D. Leziunile uretrale
     1. Uretra anterioară (peniană)
     2. Uretra posterioară
5. Erecţia dureroasă
   - A. Boala Peyronie (idiopatică)
   - B. Boala Peyronie şi alte afecţiuni
   - C. Afecţiuni care mimează boala Peyronie
     1. Tromboflebita venei dorsale a penisului
     2. Sarcomul penian
     3. Cicatrici cheloide postchirurgicale şi posttraumatice
   - D. Priapismul
     1. Afecţiuni hematologice
     2. Afecţiuni neoplazice
     3. Boala Behçet
     4. Afecţiuni neurologice
     5. Priapismul indus medicamentos
     6. Boli infecţioase
     7. Insuficienţa renală
     8. Traumatismele penisului şi perineului
     9. Priapismul idiopatic
     10. Priapismul idiopatic nonischemic

6. Afecţiuni dermatologice generalizate, asociate cu balanită
   A. Necroliza epidermică toxică (Sindromul Lyell)
   B. Sindromul Stevens-Johnson
7. Afecţiunile dermatologice localizate
   A. Dermatita de contact
   B. Neurodermatita
8. Infecţiile peniene şi perineale
   A. Abcesul periuretral
   B. Fasciita necrotizantă a scrotului, penisului şi perineului
9. Durerea iradiată
   A. Afecţiunile anorectale
   B. Apendicita acută
10. Durerea psihogenă

☐ REZUMAT

Infecţia primară cu virusul herpes simplex a penisului se manifestă, iniţial, printr-o perioadă prodromală (50% din cazuri), caracterizată prin durere peniană localizată, sensibilitate la palpare, parestezii şi, uneori, prin dureri surde, nevralgice, în regiunea fesieră şi pe faţa posteromedială a coapsei şi gambei. În următoarele 1-2 zile apare o erupţie bilaterală la nivelul corpului penisului şi al şanţului balanoprepuţial (84% din cazuri), constituită din papule şi vezicule de 1-3 mm, grupate, dureroase spontan şi la palpare. Acestea se transformă în pustule sau ulcere acoperite de cruste. Tegumentul adiacent este eritematos şi dureros la palpare. Cazurile severe prezintă febră, frisoane, mialgii şi alterarea stării generale. Disuria şi chiar retenţia de urină complică episodul iniţial. Culturile virale şi imunofluorescenţa directă a exsudatului din leziuni confirmă diagnosticul. Virusul herpes simplex tip 2 (HSV 2) este responsabil pentru 85% din cazurile de herpes genital primar, iar virusul herpes simplex tip 1 (HSV 1), pentru 15%. Tratamentul constă în administrarea de acyclovir oral sau intravenos.

Şancroidul este produs de *Haemophylus ducreyi*. Leziunile pot fi unice sau multiple. Leziunea iniţială este o papulă, care ulcerează rapid, ulceraţia apărută fiind neregulată, prost delimitată, dureroasă spontan şi la palpare, cu margine eritematoasă imprecisă şi cu bază purulentă. Ulceraţiile secundare de pe coapsă şi scrot se produc prin autoinoculare, avînd valoare diagnostică atunci cînd sînt prezente. Pe frotiul Gram efectuat din exsudatul ulceraţiilor se evidenţiază cocobacili gram negativi în şiruri paralele („şine de cale ferată"); în cultura pe medii speciale se izolează H. ducreyi. Limfadenopatia inghinală, dureroasă spontan şi la palpare, poate apărea uni sau bilateral. Şancrul moale este rar întîlnit în Statele Unite; cazurile întîlnite au apărut în oraşele mari ca Atlanta, New York şi Boston la bărbaţii care au întreţinut relaţii sexuale extraconjugale, cu prostituate. Răspunsul terapeutic la eritromicină este favorabil.

Sifilisul primar determină o eroziune de 0,5-3 cm la nivelul glandului, şanţului balanoprepuţial sau corpului penisului. Şancrul are baza şi marginile ferme şi indurate. Baza este uscată sau poate conţine un exsudat seros. De obicei, nu este dureros, durerea putînd fi prezentă în 33% din cazuri. Suprafaţa sa este de culoare roşie-musculară. Examenul exsudatului din leziune la ultramicroscopie relevă prezenţa *Treponemei pallidum*, iar testele serologice VDRL sau RPR sînt pozitive în 70% din cazuri. O singură doză injectabilă de benzatin penicilină are ca urmare vindecarea şancrului şi, după mai multe luni, scăderea titrului VDRL sau RPR.

Unele ulceraţii superficiale, liniare sau neregulate sînt secundare fricţiunii din timpul contactului sexual sau muşcăturilor din timpul felaţiei (*ulceraţii traumatice*). Aceste ulceraţii se infectează secundar, conducînd la apariţia unei ulceraţii purulente sau a unei pustule fluctuente (piodermită). Microorganismele cauzale sînt de obicei *Streptococcus pyogenes* şi *Staphylococcus aureus*. *Trichomonas vaginalis* a fost izolat din unele ulceraţii peniene cu miros fetid, asemănătoare şancrului moale.

Ulceraţii neregulate *de tip şancroid*, dureroase spontan şi la palpare pot fi produse de *bacterii asemănătoare H. ducreyi* sau pot apăprea prin *suprainfecţia bacteriană a ulceraţiilor herpetice sau traumatice*. În zonele endemice, pînă la 15% dintre pacienţi au un *şancru complex*, produs de *T. pallidum* şi *H. ducreyi*. Aceste leziuni se aseamănă cu ulceraţiile şancroide, dar la ultramicroscopie se detectează *T. pallidum*, iar din cultura pe medii selective se izolează *H. ducreyi*. Tratamentul cu benzatin penicilină şi eritromicină conduce la vindecare. O *erupţie medicamentoasă fixă*, secundară administrării tetraciclinei sau sulfamidelor, poate produce o eroziune sau ulceraţie acută dureroasă şi bine circumscrisă a glandului, care apare în 8 ore de la ingestia medicamentului. Întreruperea administrării medicamentului incriminat conduce, de obicei, la rezoluţia simptomelor.

Edemul sever, eritemul, durerea spontană şi la palpare de la nivelul prepuţului, asociate cu o secreţie purulentă sub prepuţ (*balanopostită*), sînt cauzate de o *infecţie cutanată bacteriană locală* şi răspund favorabil la igiena locală şi la tratamentul antibiotic. Episoadele repetate necesită circumcizie. Afectarea severă a prepuţului de către *spirochete şi vibrioni* poate conduce la gangrena prepuţului şi uneori la necroza glandului. Ulceraţiile întinse ale glandului şi corpului penisului sînt posibile şi pot precede modificările necrotice. Infecţia este controlată prin incizarea dorsală a prepuţului şi antibioterapie parenterală.

Candidoza prepuțului și glandului se manifestă prin durere locală, spontan și la palpare, eritem, edem și printr-o secreție albă, grunjoasă, brînzoasă la nivelul glandului și prepuțului. Pot apare eroziuni și ulcerații la nivelul glandului și meatului uretral. Examenul microscopic al secreției în KOH 10% relevă prezența pseudohifelor și hifelor de *Candida*. *Herpes zoster* debutează prin durere cu caracter de arsură și sensibilitate la palparea penisului, urmate de erupția unilaterală a unor vezicule, pustule și ulcere acoperite de cruste, dispuse în buchete. Pot apare parestezii și amorțeală la nivelul penisului. Culturile virale vor identifica virusul varicello-zosterian ca fiind agentul etiologic.

Uretrita se manifestă prin disurie și/sau secreție uretrală, fără polakiurie și tenesme vezicale. *Uretrita gonococică* produce o secreție purulentă sau mucopurulentă, frotiurile Gram din secreție având o sensibilitate de 95% și o specificitate de 99%. Culturile sînt necesare în cazurile cu frotiuri fals-negative și permit determinarea rezistenței la penicilină a tulpinilor izolate.

Chlamydia trachomatis determină cele mai multe cazuri de uretrită postgonococică și 30-50% din cazurile de *uretrită negonococică* acută. Diagnosticul este sugerat de perioada de incubație de 10-14 zile sau chiar mai multe zile și de către secreția mucoasă sau alb-gălbuie. Culturile, imunofluorescența directă și testul ELISA sînt utile pentru confirmarea diagnosticului de infecție chlamidiană. *Ureaplasma urealyticum* determina pînă la 40% din cazurile de uretrită negonococică. *Trichomonas vaginalis*, HSV și alte microorganisme produc doar un mic procent din cazurile de uretrită negonococică. Pînă la 20% din cazurile de uretrită au etiologie necunoscută.

Disuria însoțită de polakiurie, durere suprapubiană și perineală, jet urinar fără presiune, febră, frisoane, alterarea stării generale, mialgii și tumefacția dureroasă, de consistență păstoasă a prostatei se datorează, cel mai probabil, unei *prostatite bacteriene acute*. Răspunsul la tratamentul antibiotic este favorabil. Prezența unui lob prostatic fluctuent și dureros la palpare asociată cu simptome de prostatită acută care nu răspund la tratament antibiotic, poate fi datorată unui *abces prostatic*. Diagnosticul este confirmat de examen CT pelvin sau de ecografia endorectală. Drenajul abcesului și antibioterapia duc la rezoluția simptomelor.

Cistita acută se manifestă prin polakiurie, nicturie, tenesme vezicale și disurie, fără frisoane sau febră. Urina este tulbure cu un miros fetid și poate exista hematurie macroscopică. Sumarul de urină relevă prezența leucocitelor izolate și grupate și a unui număr mare de bacterii. Urocultura evidențiază mai mult de 10^4 UFC/ml. Răspunsul la tratamentul antibiotic este de obicei prompt. De regulă, este suficientă o cură de antibiotice de 3-7 zile, rata recăderilor fiind redusă.

Pielonefrita acută se poate manifesta prin durere în flanc și în fosa iliacă ipsilaterală, frisoane și febră. Simptomele de iritație ale tractului urinar inferior, cum ar fi disuria, polakiuria și tenesmele vezicale, sînt frecvent prezente. Urina conține leucocite – izolate, grupate – și uneori cilindri leucocitari, eritrocite, albumină și bacterii. Răspunsul la antibioterapie este bun, dar o cură scurtă (1-3 zile) este urmată de obicei de recădere.

Pseudocistita cu disurie, polakiurie și tenesme urinare este secundară carcinomului in situ al vezicii urinare. Sumarul de urină relevă rare leucocite, eritrocite și celule epiteliale atipice. Pacienții mai pot prezenta hematurie macroscopică și durere peniană. Diagnosticul de certitudine se pune pe examenul citologic al urinii și/sau pe biopsia cistoscopică a cuiburilor Brunn (zone ale mucoasei vezicale de culoare galbenă, cu aspect scuamos).

Un *calcul uretral* determină disurie severă, micțiune în picături și/sau întreruptă, asociată cu durere uretrală locală și palparea calculului de-a lungul uretrei. Urina conține eritrocite și leucocite. Diagnosticul este confirmat prin uretrografie retrogradă sau prin cistoscopie. Strictura uretrală, litiaza vezicală, vezica neurogenă, diverticulul uretral și hipertrofia prostatei sînt asociate cu calculi uretrali. Un *corp străin uretral* poate produce o simptomatologie asemănătoare. Îndepărtarea calculului sau a corpului străin uretral duce la ameliorarea simptomatologiei.

Fractura peniană se datorează de obicei, curbării violente a penisului erect în timpul actului sexual, dar și alte mecanisme (leziuni interne) pot fi responsabile. Zgomotul produs de fractură (cracment sau pocnitură) este acompaniat de durere la nivelul corpului penian, detumescență, urmate de tumefacția și paliditatea rapidă a corpului penian, cu devierea contralaterală a acestuia și deformarea bizară a organului. Cavernoecografia va stabili dacă tunica albuginee a fost ruptă. Ruptura tunicii necesită intervenție chirurgicală reparatorie de urgență și evacuarea hematomului pentru a preveni sechelele, deformarea permanentă a penisului și impotența. Se mai semnalează leziuni prin *traumatisme penetrante, prin avulsie și leziuni de decolare*. Penectomia mutilantă a fost raportată la pacienții psihotici, reatașarea fiind realizată cu succes.

Leziunile peniene și *ruptura uretrei anterioare*, cu fascia Buck intactă, determină o tumefacție dureroasă severă și paliditatea corpului penian. Leziunile peniene asociate cu ruptura fasciei Buck determină tumefacția și paliditatea peretelui abdominal anterior, perineului, scrotului și penisului. *Ruptura uretrei posterioare* determină sîngerare prin meatului uretral, hematurie macroscopică sau microscopică, ascensionarea prostatei care devine flotantă la tușeul rectal și imposibilitate de a iniția micțiunea. Uretrografia retrogradă va localiza, de obicei, sediul leziunii.

Boala Peyronie determină curbarea penisului și durere, asociate cu erecția. Impotența se poate instala pe măsură ce boala progresează. Sub tegumentele feței dorsale a corpului penisului este prezentă o placă fibroasă indurată. Excizia plăcii poate ameliora durerea și corecta deformarea penisului. *Afecțiunile ce mimează boala Peyronie* includ *tromboflebita peniană, sarcomul penian* și *cicatricile cheloide postoperatorii sau posttraumatice* (de exemplu, fractura peniană).

Priapismul este o erecție prelungită și dureroasă ce nu se datorează stimulării sexuale și nu este ameliorată de ejaculare și dușuri reci. Corpii cavernoși sînt rigizi, dar glandul și corpii spongioși rămîn de consistență moale. Majoritatea cazurilor

TABELUL INCIDENŢEI BOLILOR

INCIDENŢA LA 100.00 (APROXIMATIVĂ)

Frecvente (>100)	Relativ frecvente (>5-100)	Rare (0-5)
Infecţia cu virus herpes simplex	Sifilisul primar	Şancrul moale (şancroidul)
Traumatismele	Uretrita cu virus herpes simplex	Ulceraţiile de tip şancroid
Balanopostita bacteriană	Prostatita acută bacteriană	Erupţia medicamentoasă fixă
Balanopostita candidozică	Carcinomul în situ al vezicii urinare	Balanopostita gangrenoasă
Uretrita gonococică	Ruptura uretrei anterioare	Herpes zoster
Uretrita chlamidiană	Ruptura uretrei posterioare	Uretrita cu *Mycoplasma hominis*
Uretrita cu *Ureaplasma urealyticum*	Boala Peyronie asociată cu alte afecţiuni	Uretrita cu *Bacterioides*
Cistita acută bacteriană	Priapismul din siclemie	Uretrita produsă de adenovirusuri
Pielonefrita acută	Priapismul indus medicamentos	Uretrita produsă de *Trichomonas vaginalis*
Boala Peyronie	Priapismul indus de injectarea intracavernoasă de papaverină şi fentolamină	Uretrita produsă de *Haemophilus ducreyi*
	Priapismul idiopatic	Uretrita produsă de *Mycoplasma genitalium*
	Necroliza epidermică toxică	Abcesul prostatic
	Sindromul Stevens-Johnson	Calculii uretrali
	Abcesul periuretral	Corpii străini uretrali
	Durerea psihogenă	Fractura peniană
		Plăgile peniene prin împuşcare
		Leziunile peniene prin avulsie
		Tromboflebita peniană
		Sarcomul penian
		Cicatricile peniene posttraumatice
		Priapismul datorat:
		Neoplasmelor
		Afecţiunilor hematologice
		Bolii Behçet
		Afecţiunilor neurologice
		Bolilor infecţioase
		Insuficienţei renale
		Traumatismelor
		Dermatita de contact peniană
		Neurodermatita peniană
		Durerea peniană iradiată din afecţiunile anorectale şi apendicita acută
		Fasciita necrotizantă
		Priapismul idiopatic nonischemic

recunosc o cauză venoocluzivă, în aceste situaţii problema fiind o întîrziere a drenajului venos.

Afecţiunile hematologice precum siclemia, leucemia cronică, mielomul, policitemia, macroglobulinemia şi deficienţa de proteină C pot determina priapism. *Metastazele peniene* provoacă durere peniană şi/sau priapism. Priapismul dureros poate fi asociat cu *boala Behçet*, datorită unei tromboflebite a corpilor cavernoşi. *Afecţiuni neurologice* precum boala Wilson, scleroza tuberoasă, infarctul cerebral şi tumorile sistemului nervos central au fost asociate cu priapismul. *Medicamentele antidepresive* (trazodone), *antipsihotice*, *antihipertensive* (prazosin), *cocaina*, *alcoolul*, *testosteronul*, *diazepamul* şi *întreruperea administrării de heparină* au fost asociate şi ele cu priapismul. *Tratamentul impotenţei prin injecţii intracavernoase* cu papaverină/fentolamină poate de asemenea să determine priapism. Cazuri rare apar în *infecţiile sistemice* şi *insuficienţa renală*. Priapismul progresiv, indolor se poate datora unor *traumatisme* care duc la ruptura unei artere într-un corp cavernos. Embolizarea vasului rupt duce la detumescenţă. Cazurile idiopatice sînt frecvent asociate *efortului fizic*, *contactului sexual* şi *masturbaţiei*. Unele cazuri precoce de priapism dureros idiopatic pot fi datorate unui *aflux sanguin crescut*, aceste forme fiind soluţionate prin tratament cu agonişti α.

Necroliza epidermică toxică (sindromul Lyell) este o afecţiune dermatologică generalizată care determină apariţia de vezicule dispuse difuz, implicînd eventual şi regiunea genitală. Şi *sindromul Stevens-Johnson* determină apariţia de bule cutanate şi peniene, asociate cu o erupţie maculară generalizată, cu leziuni „în cocardă". Plăcile urticariene şi crustele hemoragice de la nivelul buzelor pot completa tabloul clinic. *Dermatita de contact* a penisului şi/sau scrotului se manifestă prin eritem, edem, apariţia de vezicule şi ulceraţii cu exsudat şi cruste, la nivelul penisului şi prepuţului. Iedera otrăvitoare, antibioticele şi anestezicele aplicate topic sau substanţele chimice din lenjeria nouă, care încă nu a fost spălată, se pot afla la originea acestei afecţiuni. Utilizarea de corticosteroizi, local sau pe cale orală, conduce la rezoluţie în

3 pînă la 10 zile. *Neurodermatita* produce manifestări similare, dar ea se datorează pruritului cronic.

Un *abces periuretral* determină durere penian ventrală şi tumefacţie dureroasă localizată. Acesta poate fi asociat cu o strictură uretrală sau cu uretrita gonococică acută. Ruptura spontană a abcesului produce o fistulă perineală uretrocutanată. *Fasciita necrotizantă* determină durere severă la nivelul penisului, perineului şi scrotului şi este asociată cu un eritem cutanat local, cu edem şi cianoza tegumentelor. Tegumentele devin indurate şi cianoza se extinde. Pot fi prezente crepitaţii cutanate. Descuamarea şi debridarea chirurgicală a ţesutului necrotic determină denudarea parţială sau completă a penisului şi testiculelor. Pacientul poate prezenta febră, frisoane şi alterarea stării generale. Supravieţuirea depinde de realizarea unei debridări chirurgicale întinse şi de tratamentul antibiotic.

Durerea iradiată la nivelul penisului normal din punct de vedere clinic este generată de o *afecţiune anorectală* sau de către *apendicită*. *Durerea psihogenă* apare la pacienţi fără o boală penian organică. Unii dintre aceşti pacienţi pot prezenta durere neurologică secundară unei infecţii recurente cu HSV 2, fără leziuni cutanate (de exemplu, în perioada prodromală sau în prezenţa unor leziuni peniene nesemnificative din punct de vedere clinic), dar majoritatea pacienţilor prezintă tulburări somatice sau depresie; frecvent, aceşti pacienţi se tem de bolile cu transmitere sexuală sau de un posibil neoplasm.

☐ DESCRIEREA AFECŢIUNILOR ENUMERATE

1. LEZIUNI ULCERATIVE PENIENE

A. Herpesul genital primar. Se manifestă, iniţial, prin durere penian cu caracter de arsură, sensibilitate superficială la palpare şi parestezii. În perioada prodromală mai apare o durere fesieră surdă, profundă, uni sau bilaterală, cu iradiere pe faţa posteromedială a coapsei. Vezicule şi/sau pustule dispuse în buchete mici sînt observate uni sau bilateral (84%), la nivelul segmentului distal al corpului penisului, lîngă coroana glandului. Numărul mediu de leziuni este de aproximativ 16,3 (aproape de 3 ori mai mare decît cel observat în recidive). Aceste leziuni ulcerează rapid, acoperindu-se de cruste. Veziculele şi ulceraţiile pot conflua formînd ulceraţii mari, cu margini neregulate, proximal de coroana glandului. Fiecare leziune este delimitată de un halou eritematos. Frecvent, leziunile sînt prea dureroase pentru a permite contactul sexual. Într-o săptămînă se dezvoltă adenopatia uni sau bilaterală, dureroasă spontan şi/sau la palpare (80%). Pacienţii pot acuza polakiurie, disurie (44%) şi uneori retenţie de urină. Alte simptome frecvent asociate sînt: febra, mialgiile, cefaleea şi alterarea stării generale (60%). Leziunile peniene se vindecă fără cicatrici, în 2-6 săptămîni (în medie 19 zile). Culturile virale efectuate din material prelevat din leziuni rămîn pozitive 14-21 zile. Infecţia primară se poate asocia cu meningită aseptică (13%) sau, mai rar, cu encefalită.

Pentru confirmarea imediată a diagnosticului clinic se efectuează testul Tzanck. Se raclează baza unei vezicule, iar din celulele obţinute se efectuează un frotiu colorat Wright, Giemsa sau Papanicolau. În 60% din cazuri se evidenţiază pe frotiu celule gigante multinucleate, incluziuni intranucleare şi degenerescenţă vacuolară. Testul Tzanck nu realizează diferenţierea între infecţiile cu HSV 1, HSV 2 sau cu virus varicello-zosterian. Imunofluorescenţa directă a exsudatului de la nivelul leziunii are o sensibilitate diagnostică de 70%, egală cu cea a culturii virale. Culturile de celule devin pozitive în 1-3 zile (95% din culturi sînt pozitive în primele 5 zile); efectul citopatic, deşi relativ specific, necesitînd confirmarea prin teste de neutralizare sau de imunofluorescenţă. Seroconversia după un episod primar poate fi demonstrată prin reacţia de fixarea complementului sau prin teste de microneutralizare. Proba iniţială de ser trebuie recoltată la debutul infecţiei. HSV 2 produce 75-85% din infecţiile herpetice genitale primare, restul fiind date de HSV 1. Se obţine răspuns terapeutic bun la acyclovir, administrat oral sau intravenos.

B. Şancroidul (şancrul moale). *Haemophilus ducreyi* determină apariţia unor ulceraţii genitale dureroase, la 4-7 zile după expunere. Aceste leziuni apar iniţial ca papule dureroase, care ulcerează rapid, ulceraţiile rezultate fiind neregulate, difuz delimitate, de consistenţă moale şi dureroase la palpare, acoperite de un exsudat purulent. Ulceraţia prezintă un halou eritematos, marginile fiind zdrenţuite. În pînă la 75% din cazuri apar ulceraţii multiple. Autoinocularea cu *H. ducreyi* poate determina apariţia de leziuni ulcerative la nivelul coapsei şi scrotului, prezenţa acestor leziuni satelite fiind utilă pentru diagnostic.

În 33-50% din cazuri, în prima săptămînă de boală se dezvoltă o limfadenită inghinală bilaterală, dureroasă spontan şi la palpare. În lipsa unui tratament specific, ganglionii implicaţi cresc mult în dimensiuni, devin fluctuenţi şi fistulizează spontan la suprafaţa tegumentelor. Pe frotiul Gram efectuat din exsudatul ulceraţiilor se observă cocobacili gram negativi aşezaţi în şiruri paralele (aspect de „şine de cale ferată"). Aceşti cocobacili pot fi dispuşi intracelular (în polimorfonucleare) sau extracelular. Pe frotiurile din exsudatul tisular sau în coloniile obţinute pe medii solide s-a mai descris o dispunere cu aspect de lanţ a *H. ducreyi*.

H. ducreyi este dificil de cultivat şi necesită, pentru o dezvoltare optimă, medii speciale care conţin gruparea hem (de exemplu hemoglobină sau mioglobină), albumină, seleniu şi 1-glutamină. Se adaugă vancomicină pentru a inhiba creşterea altor bacterii. *H. ducreyi* creşte pe medii îmbogăţite cu hemoglobină bovină 1%, IsoVitale X 1% şi vancomicină (3 μg/μl). Creşterea este optimă la 35° C într-o atmosferă cu CO_2 5%.

Diagnosticul este stabilit, de obicei, prin excluderea sifilisului primar şi a infecţiei cu herpes simplex virus. Diag-

nosticul este susţinut şi de prezenţa ulceraţiilor dureroase şi/sau a adenopatiei dureroase spontan şi la palpare, ca şi prin răspunsul prompt la eritromicină, precedat de lipsa răspunsului la administrarea de penicilină sau tetraciclină. Majoritatea cazurilor sînt diagnosticate pe baza manifestărilor clinice, deoarece mediile de cultură nu sînt întotdeauna disponibile, iar sensibilitatea culturilor este de numai 60-70%.

Şancrul moale este rar întîlnit în Statele Unite. Poate surveni în cazuri izolate sau în epidemii localizate (de exemplu: Florida, New York, Boston, Texas), transmiterea realizîndu-se în mod tipic, prin prostituţie. În cadrul acestor epidemii, raportul bărbaţi:femei a variat de la 3:1 la 25:1. Şancrul moale este o boală cu transmitere sexuală frecvent întîlnită în lumea a treia (Asia, Africa). În Statele Unite, această afecţiune are o probabilitate mai mare de apariţie la bărbaţii de rasă neagră şi hispanică, care practică proxenetismul. Bărbaţii care au călătorit în ţări în curs de dezvoltare sau în regiuni endemice din Statele Unite (New York, Texas, California, Florida, Georgia) şi care prezintă ulceraţii genitale dureroase, trebuie de asemenea suspectaţi ca avînd această afecţiune.

C. Sifilisul primar. După o perioadă de incubaţie de 14-21 zile, la nivelul penisului apare o papulă roşie, indoloră, care ulcerează în 1-3 zile. Într-un lot mare de studiu (642 de bărbaţi cu sifilis primar), şancrul a fost localizat la nivelul şanţului balanoprepuţial (35%), glandului (29%), corpului penisului (22%), prepuţului (19%), frenului (10%) şi meatului uretral (1%). Pînă la 37% dintre pacienţi prezintă şancre peniene multiple.

Şancrul este rotund sau ovalar. Baza leziunii este uscată, de aspect cărnos. Unele şancre sînt acoperite de o crustă galbenă sau alb-cenuşie. Marginea ulceraţiei şi, frecvent, baza acestuia sînt indurate, spre deosebire de aspectul întîlnit în şancrul moale. Pînă la 35% dintre aceste leziuni sînt dureroase la palpare, durerea fiind rareori spontană. Leziunea este net delimitată, cu contur regulat marginile pierzîndu-se în ţesutul sănătos din jur. Pînă la 10% dintre leziuni pot prezenta pseudomembrane purulente sau margini neregulate şi zdrenţuite, mimînd şancrul moale. Este posibilă apariţia adenopatiei inghinale uni sau bilaterale, care este dureroasă în maximum 23% din cazuri. Exsudatul prelevat de la nivelul tuturor ulceraţiilor genitale trebuie examinat prin ultramicroscopie (microscopie în cîmp întunecat) şi trebuie efectuate testele VDRL (Veneral Disease Resarch Laboratory) şi RPR (Rapid Plasma Reagin), chiar dacă rata rezultatelor fals-negative în sifilisul primar este de 30%. Testul de imunofluorescenţă prin absorbţie (FTA-Abs) şi testul de hemaglutinare pasivă (TPHA) sînt pozitive în 90% din cazurile de sifilis primar. Testele reaginice sînt folosite pentru aprecierea eficacităţii terapeutice. Testele FTA-Abs şi TPHA rămîn pozitive toată viaţa şi sînt rareori utile pentru diagnostic după tratamentul sifilisului primar. Tratamentul cu benzatin penicilina G (2,4 milioane U.I. administrate i.m. săptămînal, timp de 3 săptămîni) duce de obicei la vindecare.

D. Traumatismele. Fricţiunea penisului în timpul copulaţiei sau al masturbării sau muşcăturile produse în timpul felaţiei pot determina escoriaţii şi ulceraţii peniene. S-a semnalat apariţia unor dilacerări severe şi uneori chiar a avulsiei glandului datorită masturbării cu ajutorul unei perii electrice sau a aspiratorului. Eroziunile provocate de contactul sexual cu lubrifiere insuficientă sau de masturbare pot fi uşor confundate cu şancrul moale sau cu leziunile herpetice, deoarece sînt dureroase spontan şi la palpare, iar pacientul nu îşi aminteşte de vreun incident traumatic în antecedente.

E. Piodermita. O eroziune traumatică sau o ulceraţie herpetică, la nivelul corpului penisului, se pot suprainfecta cu bacterii piogene (*Staphylococcus aureus, Streptococcus pyogenes*) producînd o ulceraţie întinsă, înconjurată de edem şi eritem sau o pustulă. Aceste leziuni sînt dureroase spontan şi la palpare şi, în situaţia în care sînt erodate, sînt acoperite de un exsudat purulent. Frotiurile Gram şi culturile din exsudat vor conduce la identificarea microorganismului cauzal. Din unele ulceraţii peniene dureroase s-a izolat *Trichomonas vaginalis*. *T. vaginalis* a fost asociat cu ulceraţii profunde, cu miros fetid, asemănătoare şancrului moale, apărute prin suprainfecţia unei ulceraţii herpetice iniţiale.

F. Ulceraţiile de tip şancroid

***1. Bacteriile asemănătoare cu* Haemophilus ducreyi.** Prezenţa unor ulceraţii dureroase, cu aspect de şancru moale, cu exsudat purulent şi margini imprecis delimitate, a fost asociată cu bacterii asemănătoare cu *Haemophilus ducreyi*, de care diferă prin mai multe caracteristici biochimice.

2. Ulceraţiile herpetice şi traumatice suprainfectate. Prezenţa ulceraţiilor cu aspect de şancru moale (purulente, de consistenţă moale, dureroase spontan şi la palpare, cu o bază roşie şi friabilă) s-a asociat cu obţinerea unor culturi pozitive pentru herpes simplex. Aceste ulceraţii sînt, probabil, leziuni herpetice infectate secundar cu bacterii piogene. În unele cazuri nu s-a izolat nici virusul herpetic, nici bacterii piogene. În asemenea situaţii, rezultatele culturilor pot fi fals negative. Trebuie avut în vedere că şi *Haemophilus ducreyi* poate infecta secundar ulceraţiile traumatice.

3. Asocierea sifilisului cu şancrul moale. În ţările în curs de dezvoltare, unde atît sifilisul cît şi şancrul moale sînt afecţiuni frecvente, pînă la 15% dintre pacienţii cu şancru moale mai pot contracta şi un sifilis primar. Infecţia secundară a unuia sau a mai multor şancre cu *Haemophilus ducreyi* provoacă durere spontană şi la palpare, eritem şi edem prepuţial, asociate cu ulceraţii bine circumscrise, indurate. Fundul leziunii este acoperit cu ţesut de granulaţie şi de un exsudat gri-murdar. Ultramicroscopia lichidului seros din aceste leziuni relevă prezenţa *Treponemei pallidum*. Examinarea

frotiului Gram efectuat din exsudat poate releva prezența cocobacililor gram negativi dispuși în șiruri paralele („șine de cale ferată"), iar culturile pentru *H. ducreyi* sînt pozitive. Tratamentul cu benzatin penicilină G și eritromicină conduce la vindecarea ulcerațiilor.

Studiul microbiologic atent, efectuat în 100 de cazuri de ulcere peniene (Detroit, 1973-1975) a evidențiat 15 cazuri de infecție cu *T. pallidum*, 34 de cazuri cu HSV 2 și 2 cazuri cu *Haemophilus ducreyi*, alături de 7 ulcerații traumatice și o erupție medicamentoasă fixă. Culturile efectuate din materialul prelevat de la nivelul ulcerațiilor peniene au relevat o floră polimicrobiană în 97% din cazuri, cu raportarea a 2 pînă la 10 tulpini izolate la fiecare pacient (acestea fiind bacterii aerobe – 100% – și anaerobe – 64%).

G. Balanita datorată erupției medicamentoase fixe. S-au raportat cazuri în care ingestia de tetraciclină a provocat durere severă, edem, eritem și durere la palparea penisului. Leziunea este o placă eritematoasă, net delimitată. Erupția a apărut în 1-8 ore de la ingestia medicamentului. Leziunea poate evolua uneori rapid, transformîndu-se într-o ulcerație hemoragică dureroasă. Erupțiile peniene fixe induse medicamentos au mai apărut după ingestia de sulfamide, fenolftaleină și barbiturice. Întreruperea administrării medicamentului cauzal conduce la dispariția rapidă a durerii și a eritemului.

H. Balanopostita infecțioasă

1. Balanopostita bacteriană. Edemul sever și eritemul prepuțului și al glandului sînt asociate cu durere spontană și la palpare și cu prezența unui exsudat purulent. Examinarea frotiului Gram relevă prezența unei infecții monomicrobiene sau polimicrobiene. Se obține un răspuns favorabil la administrarea de antibiotice pe cale orală și/sau intravenoasă. În cazurile severe, durerea la palpare și edemul prepuțial sînt atît de severe încît apare fimoza, de obicei reversibilă după tratamentul infecției. S-au raportat cazuri provocate de streptococi de grup A și B și infecții bacteriene mixte cu bacterii aerobe și anaerobe. Infecția cu *Haemophilus ducreyi* a zonei de sub prepuț poate determina edem și eritem prepuțial difuz și fimoză, rezolvate prin tratament cu eritromicină.

2. Balanopostita erozivă și gangrenoasă. O formă severă de infecție a prepuțului și glandului cu spirochete și *vibrioni* se manifestă prin durere severă asociată cu indurație, edem, eritem și durere la palpare, la nivelul prepuțului. Prepuțul devine cianotic și se poate necroza, iar în lipsa tratamentului, se poate ajunge la necroza glandului și a corpului penian. Ulcerațiile și edemul glandului și corpului precedă, uneori, modificările necrotice. Efectuarea unei incizii dorsale la nivelul prepuțului, pentru a expune regiunea subiacentă la aer, spălarea și dezinfectarea regiunii și tratamentul antibiotic previn, de obicei, evoluția afecțiunii, conducînd la vindecare.

3. Balanopostita candidozică (candidoza prepuțului și glandului). Sînt prezente edemul, eritemul și durerea spontană și la palpare la nivelul prepuțului. Glandul și prepuțul sînt acoperite cu depozite albicioase, cu aspect brînzos, asociate cu ulcerații dureroase și superficiale ale glandului, meatului uretral și prepuțului. Examenul microscopic al depozitelor albe, după preparare cu KOH 10%, relevă prezența hifelor și pseudohifelor de candida. Tratamentul oral cu fluconazol este eficient. Tratamentul local cu butoconazol sau nistatin poate conduce în egală măsură la vindecare.

I. Herpes zoster. Durerea peniană unilaterală se asociază cu erupție ipsilaterală de vezicule grupate, cu o bază eritemato-edematoasă. Leziunile ulcerează rapid și formează cruste. Ele rămîn unilaterale și pot fi confundate cu o infecție cu virus herpes simplex. Pentru diagnosticul diferențial, atunci cînd acesta se impune, se vor efectua teste de imunofluorescență sau culturi virale.

2. URETRITELE

Secreția uretrală purulentă sau mucopurulentă este însoțită de durere severă peniană și perineală cu caracter de arsură, care apare în timpul micțiunii (disurie) și persistă după aceasta o perioadă variabilă de timp. Polakiuria, nicturia și tenesmele vezicale sînt inconstante, fiind prezente numai în cazul inflamației colului vezical.

A. Uretrita gonococică. Uretrita poate apărea ca urmare a unui contact sexual vaginal, anal sau oral. În urma contactului sexual cu o femeie cu infecție gonococică genitală, riscul de infectare este de 17%. Perioada de incubație poate fi de numai 12 ore sau poate ajunge pînă la 3 luni, de obicei fiind de 3-10 zile. În majoritatea cazurilor secreția este galbenă (purulentă), dar poate fi și gri-albicioasă (mucoasă) sau galben-pal (mucopurulentă). Prin culturile realizate din secrețiile uretrale, obținute cu ajutorul unei anse flambate, se obțin rezultate satisfăcătoare. Evidențierea pe frotiu a leucocitelor polimorfonucleare cu diplococi gram-negativi intracelular are o sensibilitate de 95% și o specificitate de 99%. Cultura materialului recoltat pe mediul Thayer-Martin modificat sau pe mediul New York City este foarte sensibilă și specifică. Culturile sînt utile pentru confirmarea diagnosticului, pentru testarea rezistenței la antibiotice și pentru a identifica infecțiile care nu au putut fi depistate pe frotiul Gram. Testele serologice și de imunofluorescență au o sensibilitate inferioară în stabilirea diagnosticului, în comparație cu culturile și frotiul Gram. Această afecțiune răspunde la tratamentul cu penicilină G, ampicilină, doxiciclină, eritromicină sau ofloxacină. 30% dintre pacienții cu uretrită gonococică sînt infectați simultan și cu *Chlamydia trachomatis* sau *Ureoplasma urealyticum* și necesită tratament suplimentar cu doxiciclină, eritromicină sau fluorochinolone.

B. Uretrita negonococică. Disuria, secreția mucopurulentă sau mucoasă și pruritul de la nivelul meatului sau uretrei

sînt cele mai frecvente acuze. *Chlamydia trachomatis* este responsabilă de 30-35% din cazuri, iar *Ureoplasma urealyticum* (T. mycoplasma) poate provoca pînă la 40% din cazuri. *Trichomonas vaginalis*, virusul herpes simplex şi alte microorganisme sînt agenţii etiologici într-un mic procent de cazuri. *C. trachomatis* este cauza a 80% din cazurile de uretrită postgonococică.

1. **Chlamydia trachomatis.** Infecţia cu *C. trachomatis* se asociază cu secreţii uretrale spontane sau obţinute prin exprimarea uretrei Secreţia uretrală şi leucocitoza sînt prezente mai ales dimineaţa, înainte de prima micţiune, fiind mai uşor de observat în acest moment. Leucocitoza uretrală a fost definită ca un număr mediu de 5 sau mai multe leucocite polimorfonucleare (PMN) vizibile în 5 cîmpuri microscopice (1.000x) ale unui frotiu Gram efectuat din secreţia uretrală, sau mai mult de 15 leucocite PMN în 5 cîmpuri microscopice (400x) selectate aleator, pe un frotiu efectuat din sedimentul centrifugat al unei probe de 10 ml de urină recoltată la prima micţiune matinală.

Într-un studiu efectuat pe un număr mare de cazuri, culturile de celule au fost pozitive la 80% din pacienţii la care s-a depistat antigenul *chlamidian* prin imunodifuzie în gel. Testul RIA a fost negativ la 14% din pacienţii cu culturi de celule pozitive. Pînă la 90% dintre pacienţii cu antigen prezent şi culturi negative, prezentau probabil o infecţie cu *C. trachomatis* şi au fost supuşi unui tratament cu doxicilină sau eritromicină.

Anticorpii fluorescenţi monoclonali pot fi utilizaţi şi pentru a detecta incluziile chlamidiene elementare, pe un frotiu efectuat din secreţia uretrală. Sensibilitatea testelor de detectare a antigenului variază în funcţie de intensitatea reacţiei inflamatorii uretrale. Sensibilitatea testului IDEIA (Boots Celltech) la bărbaţi a variat între 68-83% (la bărbaţii cu mai mult de 20 leucocite/cîmp în sedimentul primei urine matinale). Infecţia cu Chlamydia răspunde la o cură de 7 zile cu tetraciclină, doxiciclină sau eritromicină.

2. **Ureaplasma urealyticum.** Tulpina T. de mycoplasma este izolată din uretră la 50-70% dintre bărbaţii activi din punct de vedere sexual. Argumentele care susţin rolul *U. urealyticum* în etiologia uretritei negonococice nonchlamidiene sînt reprezentate de următoarele constatări: (1) *U. urealiticum* este prezent în concentraţii mari (> de 10^4 UFC) în secreţia uretrală a bărbaţilor cu uretrită negonococică, negativă pentru Chlamydia. (2) Studiile terapeutice selective, efectuate la pacienţii cu uretrită negonococică nonchlamidiană, au demonstrat că pacienţii la care s-a izolat U. urealyticum răspund la tratamentul cu spectinomicină (un antibiotic activ împotriva *U. urealyticum*) dar nu şi la cel cu antibiotice cu activitate scăzută împotriva acestei bacterii (rifampicină sau sulfamide). Rezolvarea infecţiilor uretrale, asociată cu negativarea culturilor pozitive pentru *U. urealyticum* susţin, de asemenea, rolul etiologic al acestei bacterii. (3) Inocularea uretrală a ureoplasmei la voluntari umani a condus la apariţia uretritei. (4) La 67% dintre pacienţii cu uretrită negonococică nonchlamidiană, s-a detectat un răspuns serologic cu specificitate largă de serotip pentru *U. urealyticum*, prin testul ELISA.

Pînă la 30% din cazurile de uretrită negonococică sînt asociate cu o infecţie cu *U. urealyticum*.

3. **Mycoplasma hominis.** Şi în cazul acestui microorganism s-a sugerat un rol în producerea uretritei negonococice, dar frecvenţa izolării sale în afecţiunea amintită este redusă. Mycoplasma hominis a fost izolată în concentraţii mari de la pacienţii cu uretrită şi culturi intens pozitive pentru *Ureoplasma urealyticum*. Rolul său în etiologia uretritei nu este încă stabilit.

4. Uretrita negonococică de cauză neprecizată. *Chlamydia trachomatis* şi *Ureoplasma urealyticum* nu au fost izolate în infecţiile uretrale de la aproximativ 20% din bărbaţii heterosexuali şi de la majoritatea bărbaţilor homosexuali. Cauza uretritei în aceste cazuri este, în prezent, necunoscută.

A. MYCOPLASMA GENITALIUM. Aceasta este o mycoplasma sensibilă la tetraciclină care a fost recent izolată la un număr mic de bărbaţi cu uretrită negonococică. Necesită un mediu special (SP4) pentru creştere.

B. ANAEROBI DE TIPUL BACTEROIDES. Aceste infecţii au fost de asemenea incriminate într-un mic număr de cazuri de uretrită negonococică.

C. ADENOVIRUSURILE (TIPURILE 19 SI 37). Aceste virusuri au fost izolate din uretra bărbaţilor cu uretrită negonococică, din Australia de vest. Rata izolării a fost mai mică de 1%. Conjunctivita este asociată uretritei. Este improbabil ca acest virus să aibă un rol etiologic important în uretritele din Statele Unite.

D. HAEMOPHILUS DUCREYI. La 2% din pacienţii cu ulceraţii de tip şancroid, pot să apară disurie şi secreţie uretrală, cu culturi pozitive pentru *H. ducreyi*. Chiar şi în zonele endemice, doar o mică proporţie din cazurile de uretrită negonococică sînt cauzate de *H. ducreyi*. Starea de purtător uretral asimptomatic al acestui microorganism nu este întîlnită la bărbaţii cu şancru moale, care prezintă culturi pozitive.

Pînă la 20% din cazurile de uretrită acută sînt de etiologie neprecizată, dar tratamentul cu doxiciclină şi/sau eritromicină este eficient.

3. ALTE CAUZE DE DURERE URETRALĂ ACUTĂ

A. Prostatita acută bacteriană. Debutul acestei afecţiuni este brusc, cu frisoane şi febră, asociate cu durere

lombosacrată şi perineală. Durerea uretrală cu caracter de arsură apare în timpul micţiunii şi persistă după aceasta, mai multe ore. Mai apar tenesmele vezicale şi durerea ascuţită cu sediul suprapubian şi penian, în asociere cu întreruperea repetată a micţiunii, micţiune în picături, datorită spasmului şi inflamaţiei colului vezical.

Tuşeul rectal evidenţiază o prostată de dimensiuni crescute, dureroasă la palpare, de consistenţă moale. În unele cazuri poate fi fermă şi indurată. Secreţia prostatică conţine leucocite polimorfonucleare izolate şi grupate. Prin culturi se izolează germenul cauzal. Răspunsul la antibioterapia orală sau parenterală este favorabil.

B. Abcesul prostatic. Această afecţiune este, de obicei, o complicaţie a prostatitei bacteriene acute. În 49% din cazuri se asociază retenţia de urină sau polakiuria şi durerea peniană cu caracter de arsură, în timpul şi după micţiune. Febra survine în doar 41% din cazuri. Se poate manifesta şi orhiepididimita (24%) şi durerea rectală (14%).

Fluctuenţa unui lob prostatic asociată cu durere la tuşeul rectal sugerează prezenţa unui abces. Alt indiciu este lipsa de răspuns a febrei şi simptomelor prostatice la antibioterapie. Diagnosticul se confirmă prin examen CT sau ecografie endorectală. Abcesul se poate rupe în uretră (6%). Este preferabil să se confirme diagnosticul înainte de ruptura spontană şi să se efectueze drenajul chirurgical al abcesului.

C. Cistita acută bacteriană. Simptomatologia include polakiurie, senzaţie de micţiune iminentă (imperozitate), durere suprapubiană şi lombosacrată, nicturie şi durere peniană cu caracter de arsură, în timpul şi după micţiune. Hematuria macroscopică poate surveni ocazional, dar febra, frisoanele şi durerea în flanc sînt absente. Există uneori durere la palpare în regiunea suprapubiană. O probă de urină recoltată de la mijlocul jetului urinar conţine leucocite polimorfonucleare izolate şi grupate, fără cilindri leucocitari. Frotiul Gram evidenţiază un număr mare de bacterii implicate în etiologia afecţiunii. Urocultura izolează un număr de bacterii care depăşeşte 10.000 germeni/ml urină. Răspunsul la antibioterapie este, de obicei, prompt, fiind eficientă o cură scurtă de 3-7 zile de tratament. Frecvenţa recăderilor este minimă.

D. Pielonefrita acută. Această afecţiune se manifestă prin febră înaltă, frisoane, durere în etajul abdominal superior şi în flanc, care iradiază în etajele abdominale mijlociu şi inferior. Se asociază, de obicei, polakiurie, tenesme vezicale şi durere peniană, apărută în timpul micţiunii, care poate persista minute sau ore. Există sensibilitate la palparea unghiului costovertebral, a abdomenului, şi uneori, în hipogastru. Urina conţine leucocite polimorfonucleare izolate sau grupate, cilindri leucocitari, hematii şi bacterii. Răspunsul la tratamentul antibiotic este favorabil.

E. Pseudocistita datorată carcinomului in situ. În cursul micţiunii apare durere uretrală peniană, cu caracter de arsură, persistînd minute sau ore. Acest disconfort este asociat cu polakiurie, mimînd o cistită bacteriană. Urina conţine eritrocite, cîteva leucocite şi multe celule epiteliale atipice. Frotiul Gram efectuat din sedimentul urinar şi uroculturile sînt de obicei negative. Examenul citologic urinar identifică prezenţa celulelor maligne. Cistoscopia urmată de biopsia zonelor din mucoasa vezicală ce conţin cuiburi Brunn (zone de mucoasă de culoare galbenă cu aspect scuamos) confirmă diagnosticul. Localizarea uretrală a carcinomului in situ determină edemul stromei conjunctive învecinate, aceasta determinînd durere peniană severă, apărută în timpul şi după micţiune. Această afecţiune este uneori greşit diagnosticată ca cistită interstiţială idiopatică, tuberculoză şi schistosomiază vezicală.

F. Litiaza uretrală. Calculii uretrali pot fi calculi de origine vezicală sau renală, care s-au inclavat în uretră, în timpul eliminării lor. Rareori, calculii uretrali au origine la nivelul unui stricturi uretrale sau la nivelul unui diverticul uretral.

Simptomele constau în oprirea bruscă a fluxului urinar în timpul micţiunii, micţiune intermitentă sau în picături, datorată obstrucţiei uretrale parţiale. Disuria este severă şi durerea poate iradia spre penis. Un calcul localizat în uretra anterioară provoacă durere locală la nivelul corpului penisului sau durere peniană generalizată, pacientul putînd, uneori, să palpeze calculul. Palparea de către medic a penisului, perineului sau prostatei poate depista calculul uretral. Urina conţine hematii şi leucocite. Diagnosticul este confirmat prin radiografie (uretrografie retrogradă) şi/sau panendoscopie. Dacă nu coexistă o strictură uretrală, calculii cu un diametru mai mic de 10mm sînt eliminaţi spontan. Calculii uretrali se pot bloca în uretra posterioară, bulbară sau peniană. Stricturile uretrale, litiaza vezicală, vezica neurogenă şi diverticulii uretrali sînt frecvent asociate cu calculi uretrali.

Îndepărtarea chirurgicală a calculului blocat în uretră se impune, pentru ameliorarea simptomatologiei.

G. Corpii străini uretrali. Corpii străini sînt introduşi în uretra în scopul stimulării sexuale, în cursul masturbării sau în contextul unor stări de confuzie provocate de droguri sau alcool.

Alte simptome posibile sînt polakiuria, disuria, nicturia, hematuria, uretroragiile şi durerea uretrală, modificările de debit urinar prin obstrucţie urinară parţială sau totală. Au fost găsite în uretră: gloanţe, ace, instrumente chirurgicale, coadă de veveriţă, şarpe decapitat, peşte, cîrlig de undiţă, cleme pentru hîrtie, creioane, stilouri, metal, şuruburi metalice, porţiuni de tacîmuri de plastic şi aşchii de vopsea. Introducerea corpilor străini în uretră este folosită, ca formă de automutilare, de prizonierii din spitalele de maximă securitate pentru criminali cu afecţiuni psihiatrice. Tratamentul constă în îndepărtarea corpului străin şi antibioterapie.

4. TRAUMATISMELE PENIENE

A. Fractura penianã prin traumatism închis. Această leziune survine doar atunci cînd penisul este în erecţie. Debutul este brusc, cu curbarea penisului în timpul copulaţiei, cu durere penianã severă, asociată cu cracmente audibile. Se produce imediat detumescenţa, urmată de tumefacţie, echimoza unuia sau a ambilor corpi cavernoşi şi distorsiunea penisului.

Alte cauze sînt flectarea penisului în erecţie în timpul mişcărilor în pat, efortul în a provoca detumescenţa şi căderea de la înălţime.

Penisul este deviat în partea opusă injuriei; dacă fractura se asociază cu ruptura fasciei Buck, apare un hematom scrotal masiv. Ruptura uretrală cu extravazarea urinei apare în maxim 33% din cazuri. Aceşti pacienţi prezintă uneori uretroragie şi/sau hematurie macroscopică. Prezenţa unui hematom periuretral şi angularea penisului provoacă retenţie de urină. Pentru excluderea leziunii uretrale este necesară efectuarea unei uretrografii. Cavernoecografia detectează ruptura tunicii albuginee. Pacienţii la care nu se evidenţiază ruptura pot fi trataţi conservator. Pacienţii care prezintă ruptură penianã necesită evacuarea chirurgicală a hematomului, sutura rupturii de la nivelul albugineei şi drenaj prin cateter uretral.

Sechelele sînt reprezentate de deformarea şi de scăderea consistenţei penisului în erecţie, ceea ce are ca urmare realizarea dificilă a copulaţiei. Aceste complicaţii sînt evitate prin intervenţia chirurgicală reparatorie imediată.

B. Plăgile prin împuşcare. Un traumatism penetrant al penisului provoacă o leziune cilindrică, care implică tegumentele şi corpii cavernoşi şi spongioşi şi uneori, uretra. Se asociază durerea locală, spontană şi la palpare şi sîngerare. Se impune intervenţia chirurgicală reparatorie.

C. Dilacerări ale tegumentelor genitale

1. Leziuni prin avulsie. Leziunile de avulsie ale penisului se pot manifesta prin decolări ale tegumentului corpului penian, cu durere şi sîngerare. Aceste leziuni apar cu ocazia unor accidente rutiere, prin cădere sau prin sechestrarea penisului într-un dispozitiv rotativ. Autostimularea cu ajutorul unui aspirator sau a unei perii electrice poate produce dilacerări, avulsia glandului, edem, echimoze şi/sau decolarea tegumentelor penisului. Leziunile severe provoacă stricturi uretrale sechelare şi deformări peniene. Aceste leziuni se datorează introducerii penisului în furtunul unui aspirator. Pacienţii psihotici îşi pot efectua o autopenectomie. Intervenţia chirurgicală promptă, realizată de către o echipă experimentată poate reataşa cu succes penisul.

D. Leziunile uretrale

1. Uretra anterioară (penianã). Ruptura şi/sau perforaţia uretrei, sub diafragmul urogenital, se poate datora cateterizării uretrale sau altor cauze iatrogene, leziunilor prin împuşcare, căderii în poziţie „călare", unui traumatism penian direct, inserţiei de corpi străini pentru stimulare erotică, unei muşcături în timpul felaţiei sau fracturii peniene în timpul actului sexual. Dacă se produce ruptura uretrei anterioare, iar urina şi sîngele extravazate sînt reţinute de către fascia Buck, apare tumefacţia dureroasă şi paliditatea penisului. Ruptura prin fascia Buck conduce la hemoragie şi extravazarea urinii în peretele abdominal anterior, perineu şi scrot, asociate cu tumefacţie penianã. Alte semne constatate sînt apariţia unui hematom „în fluture" (o coloraţie cianotică a ambelor feţe inferomediale ale feselor), tumefacţia şi senzaţia de tensiune la nivelul scrotului. Se impune intervenţia chirurgicală reparatorie de urgenţă, asociată cu o cistostomă suprapubiană.

2. Uretra posterioară. Ruptura uretrei superior de diafragmul urogenital determină uretroragie, precum şi dificultăţi de micţiune sau imposibilitatea de a iniţia micţiunea. Tumefacţia perineală, apărută în timpul sau după micţiune este rezultatul extravazării urinii la acest nivel.

La examenul obiectiv se observă sîngerarea la nivelul meatului urinar. Ruptura uretrei conduce la imposibilitatea de a urina. Glandul şi corpul penisului au aspect normal. Tuşeul rectal poate indică ascensionarea prostatei sau o prostata flotanta şi/sau prezenţa unei mase de consistenţă păstoasă, anterior de rect. Sumarul de urină indică prezenţa hematuriei macroscopice sau microscopice. Uretrografia retrogradă localizează sediul leziunii uretrale. Cateterizarea trebuie evitată înainte de uretrografie, deoarece poate transforma o ruptură parţială într-una completă. Ruptura uretrei superior de diafragmul urogenital se asociază frecvent cu fracturile de bazin din accidentele rutiere.

Leziunile uretrale parţiale care permit micţiunea sînt însoţite de disurie şi hematurie macroscopică sau microscopică.

Rupturile complete ale uretrei superior de diafragmul urogenital sînt tratate prin cistostomie suprapubiană sau prin drenajul hematomului pelvin şi realinierea uretrei pe un cateter fenestrat, menţinut în poziţie prin tracţiune.

5. ERECŢIA DUREROASĂ

A. Boala Peyronie. În timpul erecţiei apare durerea şi curbarea penisului. Durerea este ameliorată de detumescenţă. Se poate instala o impotenţă erectilă sau curbarea penianã este atît de importantă încît să împiedice penetrarea în vagin. În regiunea dorsală a corpului penisului se poate palpa un placard circumscris, de consistenţă fermă. Acest placard are o lungime de aproximativ 3 cm şi o lăţime de 1,4 cm. Curbarea caudală a penisului este rar întîlnită (6%), pe cînd devierea dorsală sau dorsolaterală apare în 67% din cazuri. Placardul este dureros la palpare. Pacienţii cu forme severe ale acestei boli nu pot întreţine un contact sexual datorită curbării penisului sau impotenţei. Impotenţa

erectilă se datorează drenajului anormal al sîngelui din corpii cavernoşi, prin închiderea insuficientă a venelor. Scintigrafia corpilor cavernoşi cu Xenon 131 şi ecografia în dinamică a corpilor cavernoşi vor evidenţia un drenaj anormal al acestora, la 87% dintre pacienţii cu boală Peyronie şi impotenţă erectilă. Placardul împiedică într-o oarecare măsură închiderea venelor, producînd detumescenţă.

Ecografia peniană poate detecta plăci care nu au fost descoperite prin palpare (de exemplu: la rădăcina penisului sau în septul median). Placardele calcificate sînt detectate cu uşurinţă ca leziuni hiperecogene cu con de umbră posterioar. Ecografia diferenţiază placardele apărute recent de cele calcificate, aflate în stadiu final. Placardele calcificate sînt tratate eficient printr-o intervenţie chirurgicală. În acelaşi mod, tomografia computerizată peniană poate detecta leziunile care nu au fost descoperite prin palpare şi poate diferenţia leziunile recente de cele avansate. Examenul CT este util în supravegherea evoluţiei leziunilor. De obicei, la examenul CT, placardele peniene apar de dimensiuni mai mari faţă de dimensiunile estimate prin examenul clinic.

Excizia chirurgicală a placardelor dureroase care împiedică contactul sexual are ca urmare ameliorarea simptomatică. Grefele cutanate sînt utilizate pentru înlocuirea ţesutului excizat.

B. Boala Peyronie şi alte afecţiuni. Boala Peyronie a fost asociată cu retracţia aponevrotică Dupuytren (10% din cazuri), boala Ledderhose (îngroşarea aponevrozelor plantare) şi cu boala Weber-Christian, sclerodermia şi cu poliartrita reumatoidă.

C. Afecţiunile care mimează boala Peyronie

1. Tromboflebita venei dorsale a penisului. Această afecţiune se manifestă prin apariţia unei zone cu aspect de placă lineară, de culoare violacee, dureroasă spontan şi la palpare, localizată subcutanat pe faţa dorsală a penisului. Cauzele sînt reprezentate de un contact sexual energic sau de masturbare, dar s-a raportat apariţia unui caz în contextul unui carcinom pancreatic, la acest pacient asociindu-se şi o flebită migratorie a venelor membrului superior. Tumorile asociate frecvent cu flebită migratorie sînt carcinoamele pulmonare, pancreatice şi gastrice.

2. Sarcomul penian. Leziunile aflate în stadiile iniţiale ale evoluţiei pot să determine rareori o indurаţie subcutanată a penisului, mimînd boala Peyronie. Diagnosticul este confirmat prin biopsie.

3. Cicatricile cheloide postchirurgicale şi post-traumatice. Apariţia unei cicatrici cheloide pe faţa laterală a corpului penisului se poate datora fracturii peniene cauzate de un traumatism închis. Fractura produce o curbare discretă sau moderată a penisului de partea opusă plăcii. Cicatrizarea în urma intervenţiilor chirurgicale peniene are acelaşi efect.

Tabel 34-1
CAUZE DE PRIAPISM

- Tulburări hematologice
  - Boala şi tara siclemică
  - Anemia hemolitică nonsferocitară
  - Leucemia cronică
  - Mielomul multiplu şi amiloidoza
  - Deficienţa congenitală de proteină C
  - Policitemia
  - Macroglobulinemia
- Neoplazii
  - Metastazele carcinomatoase ale tumorilor vezicii urinare, prostatei, rinichilor sau colonului şi rectului
- Boala Behçet
- Afecţiuni neurologice
  - Leziuni medulare
  - Boala Wilson
  - Scleroza tuberoasă
  - Infarctul cerebral
  - Neoplasmele sistemului nervos central
- Priapismul indus medicamentos
  - Antidepresivele (trazodon)
  - Antipsihoticele (fenotiazine, butirofenone)
  - Antihipertensivele (prazosin, hidralazină, guanetidină, labetalol)
  - Cocaina
  - Alcoolul şi marijuana
  - Testosteronul
  - Întreruperea tratamentului cu heparină
  - Tratamentul cu warfarină
  - Injectarea intracavernoasă de papaverină/fentolamină
  - Adrenal corticosteroizii
  - Drogurile halucinogene
  - Anestezia generală
  - Hiperalimentaţia (emulsii de lipide)
  - Diazepamul
- Infecţii
  - Febra pătată a Munţilor Stîncoşi
  - Tularemia
  - Bruceloza
  - Rabia
  - Orhita urliană
  - Abcesele locale peniene sau pelvine
- Insuficienţa renală
- Priapismul cu debit sanguin crescut (priapismul arterial) secundar lezării unei artere intracavernoase prin:
  - Traumatisme
  - Tratament injectabil pentru impotenţă
- Priapismul idiopatic asociat cu:
  - Activitatea sexuală excesivă
  - Diabetul zaharat
  - Poliartrita reumatoidă
  - Coagulopatiile
  - Familial
  - Priapismul cu debit sanguin crescut nonischemic.

D. Priapismul. Priapismul constă într-o erecţie prelungită şi adeseori dureroasă, neprovocată de o stimulare sexuală. Cel mai frecvent tip este cel de origine veno-ocluzivă (de exemplu, drenaj venos deficitar). Ambii corpi cavernoşi sînt rigizi, în timp ce glandul este de consistenţă moale.

Nu se realizează detumescenţa după orgasm sau după un duş rece. Cauzele priapismului dureros sînt enumerate în tabelul 34-1 şi sînt discutate în cele ce urmează. Priapismul cu debit sanguin crescut sau cel extern este rar şi se datorează, rupturii arterei intracavernoase, secundară unui traumatism.

1. Afecţiuni hematologice

A. BOALA ŞI TARA SICLEMICĂ. Drenajul venos de la nivelul corpilor cavernoşi este obstruat de celulele siclizate şi de sîngele cu vîscozitate crescută care conţine hematii „în seceră". Priapismul survine în episoade scurte, intermitente, cu durată de 2-6 ore şi se rezolvă prin măsuri simple neconducînd, de obicei, la impotenţă. Un episod sever de priapism, care durează mai mult de 24 de ore, determină coagularea sîngelui în spaţiile vasculare ale corpilor cavernoşi şi, eventual, obliterarea prin fibroză a acestor corpi. Forma heterozigotă este mai rar asociată cu priapismul. Metodele de tratament eficiente la pacienţii cu priapism datora siclemiei sînt aspiraţia sîngelui din corpii cavernoşi şi irigarea acestora cu epinefrină diluată şi/sau transfuzia sanguină locală. Eşecul acestor măsuri impune crearea chirurgicală a unui şunt cavernos-spongios. Intervenţia precoce prin transfuzie şi/sau irigare cu epinefrină conservă potenţa. Funcţia erectilă este frecvent afectată după episoade prelungite de priapism, în ciuda tuturor măsurilor terapeutice. Anemia hemolitică nonsferocitară a fost asociată, de asemenea, cu priapismul.

B. LEUCEMIA CRONICĂ. Pacienţii cu leucocitoză foarte mare (> 100.000 celule/mm^3) au risc crescut de priapism. Leucocitele pot obstrua drenajul venos din corpii cavernoşi, determinînd apariţia priapismului.

C. MIELOMUL ŞI AMILOIDOZA. Aceste afecţiuni au fost asociate de asemenea cu priapismul.

D. DEFICIENŢA CONGENITALĂ DE PROTEINĂ C. Pacienţii cu deficienţă de proteină C prezintă episoade repetate de tromboză venoasă şi embolism. Pot fi afectate venele iliofemurale, mezenterice, renale şi intracerebrale. Priapismul se poate datora bolii ocluzive, care afectează şi corpii cavernoşi.

E. POLICITEMIA. Această afecţiune se poate asocia cu priapismul, secundar creşterii vîscozităţii sanguine.

F. MACROGLOBULINEMIA. S-a raportat asocierea acestei afecţiuni cu priapismul.

2. Neoplazii. Metastazele carcinomatoase, cu origine la nivelul vezicii urinare sau prostatei, determină durere penianâ severă şi/sau priapism dureros (priapismul apare în 40% din cazurile de metastaze peniene). Se poate palpa induraţia corpului penianâ şi/sau nodulii subcutanaţi penieni. Cavernoecografia sau examenul CT descoperă neoplasmul intracavernos, iar puncţia biopsie sau biopsia chirurgicală sînt utilizate pentru confirmarea diagnosticului. Într-un studiu efectuat pe 218 de cazuri cu metastaze peniene, tumora primară a fost de origine vezicală în 30% din cazuri, prostatică în 30% din cazuri, renală în 11% din cazuri şi rectosigmoidiană în 16% din cazuri.

3. Boala Behçet. Această afecţiune determină episoade recurente de tromboflebită la nivelul membrelor inferioare. S-a raportat un caz de sindrom Behçet asociat cu priapismul dureros, secundar tromboflebitei corpilor cavernoşi. Alte manifestări frecvente ale acestei boli sînt ulcerele aftoase orale, irita sau iridociclita, ulcerle genitale şi eritemul nodos.

4. Afecţiuni neurologice

A. LEZIUNILE MEDULARE. Priapismul poate surveni ca simptom în cadrul unei leziuni a coloanei vertebrale cervicale, în asociere cu un deficit motor la nivelul unui miotom, cu tulburări de sensibilitate la nivelul unui dermatom cu incapacitatea de extensie a antebraţului pe braţ, dar cu conservarea flexiei cotului, cu paralizie flască şi areflexie, cu sfincter anal aton, respiraţie diafragmatică şi şoc spinal. Priapismul nu este dureros datorită abolirii sensibilităţii deasupra segmentelor sacrate.

B. BOALA WILSON. La un pacient cu boală Wilson s-a raportat apariţia tremorului şi miocloniilor la nivelul trunchiului, în asociere cu priapism recurent şi ejaculare spontană. Tratamentul cu D-penicilamină a condus la rezoluţia tuturor simptomelor, în decurs de 6 luni.

C. ALTE AFECŢIUNI NEUROLOGICE. Priapismul a fost asociat cu scleroza tuberoasă, cu infarctul cerebral şi cu tumorile sistemului nervos central.

5. Priapismul indus medicamentos. Medicamentele cu acţiune vasodilatatoare sau cu efect blocant α-adrenergic pot determina atît priapism dureros cît şi priapism indolor. Aceste episoade au fost rezolvate prin tratament farmacologic, utilizînd injecţii intracavernoase cu epinefrină, norepinefrină, metaraminol sau prin administrarea orală de terbutalină. Medicamentele pentru care s-a constatat asocierea cu priapismul sînt prezentate în continuare.

A. ANTIDEPRESIVELE. Trazodona are activitate blocantă a receptorilor α-adrenargici şi serotoninergici. Tratamentul priapismului constă în aspiraţia sîngelui şi irigarea corpilor cavernoşi cu epinefrină sau norepinefrină. Efectuarea chirurgicală a unui şunt este necesară pentru obţinerea ameliorării simptomatologiei. Se poate instala impotenţa.

B. ANTIPSIHOTICELE. Fenotiazinele (tioridazinul, clorpromazina) şi butirofenonele s-au asociat cu

priapismul dureros, datorită efectului lor blocant α-adrenergic. Tratamentul cu terbutalină poate fi eficient împotriva priapismului indus de fenotiazine.

C. ANTIHIPERTENSIVELE. Prazosinul, hidralazina, guanetidina şi labetalolul s-au asociat cu apariţia priapismului. Prazosinul are activitate blocantă α-adrenergică, periferică şi centrală. Injectarea intracavernoasă de epinefrină, metaraminol sau fenilefrină este frecvent eficientă în ameliorarea priapismului indus de prazosin. Intervenţia chirurgicală, cu realizarea unui şunt este indicată dacă măsurile farmacologice nu au efect.

D COCAINA (ÎN APLICARE TOPICĂ SAU INSTILAŢII NAZALE). Priapismul indus de aplicarea topică de cocaină la nivelul penisului se tratează prin aspiraţia sîngelui din corpii cavernoşi şi irigarea acestora cu epinefrină, dar pentru prevenirea impotenţei este necesară efectuarea unui şunt. Abuzul de cocaină administrată intranazal a fost de asemenea asociat cu erecţia dureroasă (un caz raportat), fiind necesară efectuarea unui şunt caverno-spongios, după eşecul tratamentului de irigare locală cu epinefrină.

E. ALCOOLUL ŞI MARIJUANA. Abuzul de alcool şi marijuana poate induce priapism.

F. INJECŢIILE CU TESTOSTERON. Injecţiile cu testosteron efectuate pentru tratamentul întîrzierii pubertăţii la băieţi s-a asociat cu priapism dureros.

G. ÎNTRERUPEREA TRATAMENTULUI CU HEPARINĂ. Aceasta poate produce priapism datorită hipercoagulabilităţii de rebound.

H INJECTAREA INTRACAVERNOASĂ DE PAPAVERINĂ (ASOCIATĂ SAU NU CU FENTOLAMINĂ). Acest tratament pentru impotenţă poate provoca ocazional priapism, necesitînd administrarea de α-agonişti, ca terbutalina administrată oral sau epinefrina injectată intracavernos, pentru a se obţine ameliorarea durerii şi detumescenţa. Incidenţa priapismului indus medicamentos este de 4-9% şi poate fi redusă la 1% prin evitarea administrării de mesilat de fentolamină în primele trei injecţii şi prin utilizarea de doze crescute progresiv de papaverină la pacienţii cu risc crescut (de exemplu, la cei cu raportul presiune arterială în artera peniană/presiunea arterială brahială > 0,7 şi un răspuns bun la stimularea sexuală vizuală). Pacienţii cu impotenţă datorată unei paraplegii sau sclerozei multiple au un risc mai mare de instalare a priapismului după tratament.

I. DROGURILE HALUCINOGENE

J. CORTICOSTEROIZII

K. ANESTEZIA GENERALĂ

L. HIPERALIMENTAŢIA CU EMULSII LIPIDICE

M. DIAZEPAMUL

6. Boli infecţioase. S-a observat asocierea rară a priapismului cu febra pătată a Munţilor Stîncoşi, tularemia, bruceloza, rabia, oreionul şi orhita şi cu abcesele peniene şi pelvine.

7. Insuficienţa renală. Insuficienţa renală, tratată sau nu prin hemodializă este asociată cu priapism. Mecanismul nu este cunoscut.

8. Traumatismele penisului şi perineului (priapismul arterial cu debit sanguin crescut). Traumatismele perineale (leziuni prin cădere în poziţie „călare") determină durere perineală şi priapism indolor. Examenul Doppler evidenţiază pulsaţii arteriale ample la nivelul corpului cavernos. Prin aspiraţie la nivelul corpului penian se evacuează sînge de culoare roşie. Arteriografia selectivă a arterei ruşinoase interne evidenţiază apariţia unei sîngerări arteriale la nivelul corpului cavernos, datorită rupturii unei artere. Embolizarea printr-un cheag sanguin a acestei artere duce la dispariţia priapismului şi conservă potenţa.

O formă similară de priapism cu debut brusc, secundar rupturii arteriale intracavernoase, se datorează tratamentului injectabil pentru impotenţă şi este tratată prin embolizarea acestei artere. Priapismul arterial care apare după tratamentul injectabil trebuie suspectat dacă erecţia nu este dureroasă, debitul sanguin este normal (sîngele aspirat este de culoare roşu-aprins), iar tratamentul prin irigare cu substanţe adrenergice eşuează. A fost utilizată scintigrafia peniană cu Tc^{99m} pentru a diferenţia priapismul cu debit sanguin scăzut de cel cu debit sanguin crescut. Această investigaţie este utilă pentru diagnosticul diferenţial deoarece prezenţa pulsaţiilor arteriale şi aspirarea de sînge roşu nu exclud priapismul veno-ocluziv. În priapismul cu debit sanguin crescut tratamentul cu substanţe α-agoniste şi efectuarea unui şunt nu sînt eficiente.

9. Priapismul idiopatic. Acest grup cuprinde toţi pacienţii la care nu s-a pus în evidenţă nici unul din semnele descrise de mai sus. La unii dintre aceşti pacienţi se constată în antecedente un contact sexual energic sau masturbarea, anterior debutului erecţiei dureroase susţinute. Alte afecţiuni asociate cu priapismul idiopatic include diabetul zaharat, poliartrita reumatoidă şi coagulopatiile. În unele cazuri, activitatea sexuală excesivă a provocat priapism la pacienţii care consumau medicamente ce induc priapism sau prezentau afecţiuni care se asociază cu priapismul (de exemplu, siclemia sau leucemia). Priapismul idiopatic este de obicei de tip veno-ocluziv, cu debit sanguin scăzut şi poate răspunde la tratament intracavernos cu α-agonişti sau necesită efectuarea unui şunt. S-a raportat un caz rar de priapism idiopatic cu caracter familial.

10. Priapismul idiopatic nonischemic. Unii pacienţi cu priapism dureros idiopatic au un flux sanguin arterial normal la nivelul corpilor cavernoşi (vizualizat prin ecografie duplex şi prin Doppler pulsatil), asociat cu o oxigenare a sîngelui din corpii cavernoşi care exclude ischemia. Această afecţiune cu debit sanguin crescut nu este corelată cu o leziune arterială. Ea poate răspunde la tratamentul intracavernos cu á-agonişti,sau necesită efectuare unui şunt pentru conservarea potenţei. De obicei, şunturile sînt necesare în cazurile care se prezintă la medic tardiv, după debutul erecţiei dureroase.

6. AFECŢIUNI DERMATOLOGICE GENERALIZATE ASOCIATE CU BALANITĂ

A. Necroliza epidermică toxică. Această afecţiune debutează cu apariţia unor placarde confluente eritematoedematoase, care se transformă rapid în bule flasce, însoţite de durere locală, spontan şi la palpare. Sînt afectate conjunctiva, mucoasa bucală, buzele, regiunea anorectală şi penisul. Rapid, flictenele se rup lăsînd în loc eroziuni cutanate şi ale mucoaselor. În zonele eritematoase semnul Nikolsky este pozitiv. Febra şi leucocitoza sînt frecvent prezente. La originea acestei afecţiuni se află, de obicei, reacţia alergică la sulfamide, la antibiotice sau la fenitoină. S-au mai raportat cazuri asociate cu rujeola, varicela, herpes zoster, infecţia cu virus herpes simplex, septicemia cu *Escherichia coli*, aspergiloza pulmonară, limfoame şi leucemii. Administrarea precoce de corticosteroizi, reechilibrarea hidroelectrolitică şi tratamentul dermatologic local protector cresc şansele de vindecare.

B. Sindromul Stevens-Johnson. Această formă flictenulară erozivă a eritemului polimorf debutează cu o fază prodromală manifestată prin febră, alterarea stării generale, artralgii, mialgii, tuse, disfagie, dureri toracice, vărsături şi diaree. Apoi apar leziunile buloase la nivelul tegumentelor, mucoasei bucale, buzelor şi conjunctivei bulbare. Afectarea genitală constă într-o balanită manifestată prin durere spontană şi la palpare. Mucoasa labială este acoperită cu pseudomembrane alb-cenuşii, iar roşul buzelor este mărginit de cruste hemoragice. În majoritatea cazurilor, afecţiunea este idiopatică, dar unele cazuri sînt asociate cu infecţia cu virus herpes simplex, cu *Mycoplasma* sau cu alte microorganisme cu alergiile medicamentoase sau alte reacţii de hipersensibilitate.

7. AFECŢIUNILE DERMATOLOGICE LOCALIZATE

A. Dermatita de contact. Dermatita de contact poate afecta penisul şi scrotul. Se manifestă prin tumefacţie locală, eritem, apariţia de vezicule zemuinde sau acoperite de cruste, însoţite de durere spontană şi la palpare şi de prurit. La originea acestei afecţiuni se poate afla aplicarea topică de anestezice sau antibiotice, contactul cu stejarul otrăvitor, cu iedera otrăvitoare sau cu substanţele chimice din lenjeria nouă încă nespălată. Administrarea de corticosteroizi, local sau oral, conduce la rezoluţie în 3-10 zile.

B. Neurodermatita (pruritul cu lichenificare). Această afecţiune se produce prin grataj îndelungat. Dermatita rezultantă se manifestă prin apariţia la nivelul penisului şi/sau scrotului a unui eritem şi edem cutanat cu ulceraţii şi cruste. Aspectul clinic este dificil de diferenţiat de cel al dermatitei de contact.

8. INFECŢIILE PENIENE ŞI PERINEALE

A. Abcesul periuretral. Această afecţiune se manifestă prin durere spontană şi la palpare la nivelul perineului (abces periuretral posterior) sau al penisului (abces periuretral anterior), remarcîndu-se şi o tumefacţie de consistenţă fluctuentă la acest nivel. Unele abcese apar în vecinătatea unei stricturi uretrale, fiind de obicei localizate perineal. Uretrita gonococică, cu secreţie uretrală purulentă şi disurie, poate preceda apariţia unei formaţiuni fluctuente şi dureroase în porţiunea ventrală a corpului penian (*abcesul periuretral gonococic*). Drenajul şi tratamentul antibiotic ameliorează simptomele. Ruptura spontană a unui abces periuretral, datorită iniţierii tardive a tratamentului poate determina extravazarea urinei în timpul micţiunii printr-o fistulă uretrocutanată perineală sau peniană.

B. Fasciita necrotizantă a scrotului, penisului şi perineului. Se manifestă prin apariţia durerii, eritemului, edemului şi a sensibilităţii difuze la palpare la nivelul penisului, perineului şi scrotului. Tegumentele edemaţiate din zona dureroasă devin indurate şi apoi capătă o coloraţie neagră, indicînd necroza cutanată. Adiacent zonelor necrozate, pot fi percepute crepitaţii subcutanate, datorate producerii de gaz de către bacterii. Se asociază frecvent frisoanele, febra şi leucocitoza. Evoluţia procesului necrotizant conduce la extinderea indurăţiei şi a coloraţiei negre, care cuprinde în întregime tegumentele penisului, perineului şi scrotului. Excizia tegumentelor necrozate şi debridarea chirurgicală, conduc la denudarea testiculelor şi penisului, ca şi cum tegumentele ar fi fost îndepărtate pentru o demonstraţie anatomică. Poate exista durere severă sau extremă la nivelul perineului, scrotului şi penisului. Această afecţiune poatte avea ca punct de plecarre un abces perirectal sau periuretral, o leziune locală minore, intervenţiile chirurgicale anorectale sau arsurile. Culturile efectuate din exsudat arată existenţa unei infecţii polimicrobiene simultane cu *Escherichia coli*, bacterii din genul *Bacterioides* şi streptococi. Cele mai mari şanse de supravieţuire le oferă efectuarea unei debridări chirurgicale întinse şi administrarea de antibiotice cu spectru larg.

9. DUREREA IRADIATĂ

A. Afecţiunile anorectale. Rareori, leziunile anorectale – cum ar fi fisurile, carcinomul, proctita sau ulceraţiile – pot provoca atît durere peniană cît şi anorectală. Durerea cu localizare genitală este ameliorată prin tratamentul afecţiunii anorectale.

B. Apendicita acută. Tabloul clinic tipic constă în apariţia unei dureri epigastrice sau periombilicale, urmate de durere localizată în fosa iliacă dreaptă. Unele cazuri evoluează cu durere scrotală sau peniană. Se mai pot asocia greaţă, vărsături şi subfebrilitate. Toate simptomele dispar după apendicectomie.

10. DUREREA PSIHOGENĂ

Unii pacienţi se prezintă la medic cu durere peniană în lipsa unor leziuni vizibile, a uretritei sau a unor modificări la palparea penisului. Nu există durere la palpare. Foarte frecvent, pacientul se teme de contractarea unei boli venerice prin relaţii extraconjugale sau de posibila existenţă a unei neoplazii. Simptomele acestor pacienţi dispar dacă medicul efectuează un examen clinic amănunţit urmat de explicaţii care au drept scop liniştirea pacientului. Rolul durerii neuropatice asociate cu infecţia herpetică este neclar în aceste cazuri, deoarece leziunile herpetice sînt uneori atît de mici, încît trec neobservate. Durerea neuropatică recurentă poate surveni în absenţa leziunilor herpetice.

CAPITOLUL

35 DUREREA ACUTĂ INGHINOSCROTALĂ

☐ LISTA DIAGNOSTICELOR POSIBILE

1. Torsiunea testiculară
2. Epididimita şi orhiepididimita
   - A. Epididimita bacteriană nespecifică
   - B. Epididimita cu transmitere sexuală
     1. *Chlamydia trachomatis*
     2. *Neisseria gonorrhoeae*
3. Cauze rare de epididimită
   - A. Tuberculoza
   - B. Epididimita sau orhiepididimita din bruceloză
   - C. Infecţiile bacteriene hematogene
     1. *Salmonella* enteritidis
     2. *Pseudomonas pseudomallei*
     3. Alte bacterii
   - D. Micozele
   - E. Parazitozele
   - F. Epididimita indusă medicamentos (amiodaronă)
   - G. Boala Behçet
   - H. Hematomul idiopatic al epididimului
   - I. Sarcoidoza
4. Torsiunea apendicelui testicular
5. Orhita
   - A. Orhita virală
     1. Orhita urliană
     2. Alte virusuri
   - B. Orhita acută bacteriană hematogenă sau rickettsiană
   - C. Orhita granulomatoasă
     1. Orhita granulomatoasă idiopatică
     2. Orhita granulomatoasă specifică
        - A. Orhiepididimita tuberculoasă
        - B. Lepra lepromatoasă
        - C. Blastomicoza, histoplasmoza şi coccidioidomicoza
        - D. Actinomicoza
        - E. Sifilisul
        - F. Bruceloza
        - G. Sarcoidoza
   - D. Orhita focală
   - E. Orhita din febra mediteraneană familială
   - F. Orhita prin autopalpare
   - G. Orhita indusă medicamentos (mazindol)
6. Orhita imunodeprimaţi
   - A. SIDA
     1. Orhita cu Toxoplasma
     2. Orhita cu virus citomegalic
   - B. Post-transplant cardiac
7. Complicaţiile orhiepididimitei
   - A. Abcesul testicular
   - B. Infarctul testicular
   - C. Piocelul testicular
   - D. Abcesele şi fistulele scrotale
8. Neoplasmele testiculare
   - A. Tumorile solide primare
   - B. Metastazele carcinomatoase
   - C. Leucemia acută limfocitară
9. Poliarterita nodoasă
10. Traumatismele scrotale
    - A. Hematocelul şi ruptura testiculară
    - B. Torsiunea testiculară traumatică
    - C. Hernia scrotală traumatică
    - D. Plăgile testiculare bilaterale prin împuşcare
11. Durerea iradiată la nivel testicular

A. Colica renală datorată unui calcul ureteral
B. Obstrucția joncțiunii ureteropielice
C. Apendicita acută
D. Anevrismele arterei iliace comune sau ale aortei
E. Prostatita acută bacteriană
F. Inflamația veziculelor seminale
G. Tumorile medulare
12. Infecțiile scrotale
A. Abcesul scrotal
B. Gangrena Fournier
13. Durerea acută testiculară bilaterală

☐ REZUMAT

Torsiunea testiculară debutează de obicei brusc, cu durere scrotală unilaterală severă, greață și vărsături, fără febră sau simptome de iritație uretrală sau vezicală. În unele cazuri debutul este insidios. În antecedente se pot semnala unul sau mai multe episoade similare scurte, care s-au rezolvat spontan (6-63% din cazuri). Testiculul dureros este retractat în partea superioară a scrotului, este edemațiat și sensibil putîndu-se palpa o torsiune la nivelul funiculului spermatic. Scrotul este edemațiat și eritematos. Reflexul cremasterian este abolit de partea afectată. Epididimul este normal la palpare, în prima oră, dar în curînd devine tumefiat și îndurat, limitele sale palpatorii fiind șterse de edem. Urina conține un număr mare de leucocite, dar în majoritatea cazurilor, examenul de urină este normal. Ambele testicule au axul modificat dacă sînt examinate în ortostatism (axul lung în poziție orizontală). Pînă la 50% din cazuri sînt tipice, fiind explorate chirurgical, fără alte investigații suplimentare. Restul pacienților vor fi supuși investigațiilor izotopice sau prin ecografiei Doppler color. Aceste proceduri evidențiază diminuarea sau absența fluxului sanguin la nivelul testiculului afectat. Detorsionarea manuală, în camera de gardă, are de asemenea valoare diagnostică și terapeutică. Dacă intervenția chirurgicală este realizată în primele 2-6 ore, rata salvării testiculului este ridicată. Întîrzierea intervenției chirurgicale peste 6 ore conduce de obicei la orhiectomie, datorită infarctului și necrozei testiculare.

Epididimita debutează cu o durere scrotală, care se intensifică progresiv, fără greață și vărsăturilor. Se pot asocia febra, polakiuria, disuria și/sau secreția uretrală. Testiculul are de obicei formă și consistență normale și nu este dureros la palpare. Epididimul este edemațiat focal sau difuz și dureros. Urina conține leucocite și bacterii sau pacientul prezintă o secreție uretrală patologică. Pe frotiul efectuat din secreția uretrală sau din exsudatul uretral (recoltat cu tamponul de alginat) se identifică prezența gonococilor (colorație Gram) sau a chlamidiilor (prin imunofluorescență). În cazurile secundare infecției căilor urinare este prezentă bacteriuria cu specii de coliformi, *Pseudomonas* sau *Enterococcus*. Epididimita este confundată uneori cu torsiunea testiculară. Scintigrafia sau ecografia Doppler color vor indica un flux sanguin normal sau crescut la nivel testicular. Răspunsul la antibioterapie este favorabil, cu rezoluția simptomelor în 1-4 zile. Cazurile care nu sînt tratate prompt prin antibioterapie vor evolua și vor determina infecția testiculului, manifestată prin durere spontană și la palpare și tumefacție (*orhi-epididimita*). Majoritatea cazurilor de epididimită și orhiepididimită sînt secundare infecțiilor urinare sau sînt contactate pe cale sexuală.

Cauze rare de orhiepididimită sînt *tuberculoza* și *bruceloza*. Tuberculoza este diagnosticată prin urocultură prin biopsia testiculului și/sau a epididimului și prin depistarea unor focare tuberculoase la nivelul rinichiului și bazinetului renal. Infecția cu Brucella are o componentă sistemică febrilă și determină orhiepididimită dureroasă spontan și la palpare. Diagnosticul este confirmat de obicei de un titru de aglutinare crescut și uneori de o hemocultură pozitivă. Contactul cu animale de fermă și/sau consumul de lapte crud sau de brînză preparată din lapte nepasteurizat sînt frecvent asociate cu bruceloza.

Orhiepididimita apare și secundar unei *bacteriemii*. Bacterii din genul *Salmonella*, *Pseudomonas pseudomallei*, *Neisseria meningitidis*, *Haemophilus influenzae* și *Streptococcus pneumoniae* au fost raportate în unele cazuri de infecție acută epididimară și/sau testiculară. *Micozele* (*blastomicoza*) și parazitozele (*filarioza, schistosomiaza, amoebiaza*) pot, de asemenea, să determine orhiepididimită. *Amiodarona* poate induce epididimită acută. *Boala Behçet* și *sarcoidoza* sînt alte cauze de orhiepididimită. *Hematomul epididimului* poate mima epididimita acută. Acest diagnostic este stabilit de obicei după epididimectomie.

Torsiunea apendicelui testicular determină durere testiculară localizată, spontan și la palpare (la polul superior al testiculului), și semnul „punctului albastru" (vizualizarea apendicelui cianotic prin tegumentele scrotale subțiri și roz ale bărbatului tînăr). Această afecțiune este semnalată mai ales la băieții sub vîrsta de 14 ani, rar la adolescenți și la adulții tineri. Este diferențiată de torsiunea de testicul prin scintigrafie, deoarece această leziune captează normal sau este hipercaptantă. Intervenția chirurgicală este necesară doar dacă durerea persistă sau este foarte severă.

Orhita virală este cauzată cel mai frecvent de *virusul urlian*. Durerea spontană și la palpare și tumefacția testiculelor urmează la 2-6 zile debutului parotiditei, pot însă preceda afectarea parotidiană sau pot fi singurele manifestări ale oreionului. Și *alte virusuri* cum ar fi *virusul varicello-zosterian*, *virusul Coxsakie B* și *virusul febrei Denga* pot cauza orhită acută. S-a descris o *orhită hematogenă* prin însămînțare

bacteriană (*Corynebacterium diphtheriae*, bacterii din genul *Salmonella*, *Streptococcus pyogenes*) sau cu *Rickettsia prowazekii* (tifos exantematic).

Orhita granulomatoasă poate fi *idiopatică* sau secundară *tuberculozei, leprei, micozelor sistemice, actinomicozei, sifilisului, brucelozei* sau *sarcoidozei.*

Orhita focală se prezintă ca o formă localizată de inflamaţie testiculară, secundară epididimitei. Examenul ecografic vizualizează o imagine periferică hipoecogenă, intratesticulară, de dimensiuni crescute, adiacentă epididimului. Această formă localizată de orhită bacteriană răspund bine la antibioterapie. Alte *cauze rare de orhită* sînt *febra mediteraneană familială, autopalparea* excesivă a testiculului, datorită cancerofobiei şi administrarea *mazindolului*, un medicament utilizat în curele de slăbire.

Pacienţii cu SIDA care prezintă durere scrotală, spontan şi la palpare, pot avea o infecţie testiculară cauzată de *virusul citomegalic, Toxoplasma gondii* sau de *Mycobacterium avium-intracellulare.*

Complicaţiile orhiepididimitei sînt *abcesul testicular, infarctul testicular* şi *piocelul.* Examenul ecografic evidenţiază un abces testicular recent sau matur, un infarct testicular sau un piocel.

Un *abces scrotal* poate fi datorat drenării unui abces testicular în sacul scrotal. Puncţia aspirativă a formaţiunii scrotale fluctuente evidenţiază puroiu şi bacterii.

Pînă la 37% din *neoplasmele testiculare* primare se pot manifesta prin durere testiculară spontană şi la palpare şi prin tumefacţie testiculară, mimînd orhiepididimita sau torsiunea testiculară. *Teratoamele* sînt asociate frecvent cu durere testiculară, dar prezenţa unor formaţiuni dureroase a fost semnalată şi în cazul *seminomul* sau *carcinomul embrionar.* Rareori, un testicul torsionat conţine o tumoră malignă. Tumorile sînt asociate cu valori crescute ale á-fetoproteinei (carcinomul embrionar, tumorile sinusului endodermal) sau ale gonadotropinei corionice umane (carcinomul embrionar, seminomul, corioearcinomul). Examenul ecografic al leziunii testiculare relevă prezenţa unor zone hipoecogene, alternînd cu zone de ecogenitate normală sau o regiune difuz hipoecogenă. Aceste modificări sînt nespecifice, pentru diagnosticul de certitudine fiind necesară orhiectomia.

Tumefacţia dureroasă a testiculului poate fi datorată unei *metastaze tumorale.* De obicei, există un istoric de neoplazie recent tratată. Examenul ecografic evidenţiază ecotransparenţă focală. Tumorile primare care metastazează cel mai frecvent testicular sînt localizate la nivelul prostatei (35%), plămînului (17%), colonului (8%) şi cutanat (melanom) (8%).

Doar la 6% din pacienţii care prezintă un nodul metastatic testicular dureros, acesta reprezintă manifestarea iniţială a unei tumori oculte primare, situată la distanţă. Recăderile din *leucemia limfocitară acută* se pot manifesta prin tumefacţie testiculară dureroasă sau indoloră. Diagnosticul este confirmat prin puncţie aspirativă sau prin biopsie testiculară.

În cazuri rare de *poliarterită nodoasă*, manifestările vasculitice de debut sînt reprezentate de durerea testiculară severă, apărută spontan şi la palpare şi de tumefacţia testiculară. Diagnosticul se confirmă prin biopsie testiculară. Afectare testiculară clinic manifestă apare în maximum 18% din cazuri. Mai este posibilă apariţia semnelor sistemice şi de afectare renală, intraabdominală, cardiacă şi cutanată. Durerea şi tumefacţia testiculară, manifestările sistemice şi celelalte simptome răspund la tratamentul cu prednison şi ciclofosfamidă.

Traumatismele scrotale determină *hematom, hematocel, hidrocel* sau *piocel* scrotal, *hematom epididimar şi/sau testicular, epididimită posttraumatică, torsiunea acută traumatică a testiculului sau a apendicelui testicular* sau o *ruptură testiculară.* Pînă la 6% din cazurile de torsiune testiculară sînt datorate traumatismelor. *Hernia scrotală acută* este cauzată de un traumatism închis, la nivelul abdomenului inferior. *Ruptura testiculară bilaterală* este produsă, de obicei, de plăgi prin împuşcare. Suspiciunea de ruptură testiculară necesită explorare şi reconstrucţie chirurgicală.

Durerea testiculară iradiată poate fi determinată de *litiaza ureterală, de obstrucţia joncţiunii ureteropielice, de apendicita acută, de un anevrism al arterei iliace sau al aortei abdominale inferioare, de prostatita acută şi/sau de inflamaţia veziculelor seminale* sau de către o *tumoră medulară* la nivelul rădăcinilor T12-L2.

Infecţia scrotală se poate manifesta printr-o tumefacţia scrotală dureroasă spontan şi la palpare şi/sau prin prezenţa unei fistule scrotale. La aspiraţia formaţiunii scrotale (*abces*) se extrage puroi. Drenajul şi antibioterapia conduc la vindecare. *Gangrena Fournier* implică tegumentele perineului, regiunea perianală, scrotul, penisul, abdomenul inferior şi regiunea fesieră. Edemul şi eritemul acut sînt urmate de înnegrirea şi indurația tegumentelor şi de descuamarea regiunilor necrozate. Pacienţii prezintă durere severă, spontan şi la palpare, perineal şi scrotal. Infecţia este polimicrobiană. Pentru supravieţuire este necesară efectuarea unor debridări largi asociate cu antibioterapie.

Unele dintre afecţiunile discutate mai sus pot determina durere testiculară bilaterală. Aceste afecţiuni sînt enumerate în tabelul 35-1.

☐ DESCRIEREA AFECŢIUNILOR ENUMERATE

1. TORSIUNEA TESTICULARĂ

Debutează brusc cu durere testiculară unilaterală. Durerea este, de obicei, severă şi iradiază inghinal şi în etajul abdominal inferior. Se asociază frecvent cu greaţă şi vărsături. În maxim 35% din cazuri, debutul este insidios. La 6-63% dintre pacienţii cu această afecţiune, se remarcă în antecedente prezenţa unor episoade similare care survin spontan. Rareori, se asociază febră, secreţie uretrală, disurie, tenesme vezicale şi polakiurie. Torsiunea se manifestă cel mai frecvent înainte de vîrsta de 20 de ani (65% din cazuri), dar un număr semnificativ de cazuri apar în grupa de vîrstă 20-30 de ani (23-45% din cazuri).

TABELUL INCIDENȚEI BOLILOR

INCIDENȚA LA 100.000 (APROXIMATIVĂ)

Frecvente (>100)	Relativ frecvente (>5-100)	Rare (>0-5)
Torsiunea testiculară	Torsiunea apendicelui testicular	Epididimita tuberculoasă
Epididimita bacteriană nespecifică	Orhita produsă de alte virusuri	Epididimita din bruceloză
Epididimita cu transmitere sexuală (*Neisseria gonorrhoea, Chlamydia trachomatis*)	Orhita granulomatoasă idiopatică	Epididimita bacteriană hematogenă
Orhita urliană	Orhita focală secundară epididimitei	Epididimita fungică
Traumatismele testiculare (hematocelul și/sau ruptura testiculară)	Abcesul testicular	Epididimita parazitară
Durerea iradiată datorată litiazei ureterale sau prostatitei	Infarctul testicular	Epididimita indusă de amiodaronă
	Neoplasmul testicular primar	Epididimita din boala Behçet
	Torsiunea testiculară traumatică	Hematomul idiopatic al epididimului
	Traumatismele penetrante ale testiculului	Epididimita din sarcoidoză
		Orhita bacteriană hematogenă sau rickettsiană
		Orhita granulomatoasă specifică
		Orhiepididimita din febra mediteraneană familială
		Orhita prin autopalpare
		Orhita indusă de mazindol
		Orhita cu *Toxoplasma* din SIDA
		Orhita cu virus citomegalic din SIDA
		Orhiepididimita cu *Nocardia*
		Piocelul testicular
		Abcesul scrotal
		Gangrena Fournier
		Tumorile testiculare metastatice
		Recăderea testiculară din leucemia limfocitară acută
		Poliarterita nodoasă
		Durerea iradiată datorată obstrucției joncțiunii ureteropielice, apendicitei, inflamației veziculelor seminale, anevrismelor sau tumorilor medulare.
		Hernia scrotală traumatică

Torsiunea de testicul este destul de rară după vîrsta de 30 de ani. La examenul obiectiv se observă edem și eritem scrotal de partea dureroasă, dar aceste manifestări pot să lipsească în primele 2-3 ore de la debut. Testiculul afectat este frecvent ascensionat în scrot și se poate palpa torsionarea cordonului spermatic. Epididimul este edemațiat și imposibil de delimitat de testicul; dacă se poate palpa, epididimul are o poziție anormală (poziția normală este posterolaterală). Testiculul afectat și cel controlateral pot avea axele modificate (axul lung în poziție orizontală) atunci cînd pacientul este examinat în ortostatism. Durerea severă apărută la palpare și indurația, datorată edemului fac examenul clinic dificil. La unii pacienți durerea la palpare poate lipsi sau poate fi localizată doar la nivelul epididimului. Semnul Prehn (exacerbarea durerii la pacienții cu torsiune testiculară și ameliorarea durerii la cei cu epididimită, realizate prin susținerea conținutului scrotal timp de o oră) nu este valoros pentru diagnostic. Reflexul cremasterian (retracția conținutului scrotal la percuția feței postero-mediale a coapsei) este prezent rareori în caz de torsiune. Este prezent însă în aproximativ 50% din cazurile de epididimită și în alte cauze de durere scrotală acută. Prezența reflexului cremasterian pledează împotriva diagnosticului de torsiune. S-a raportat cazul unui pacient cu torsiune mai veche de 24 de ore și cu reflex cremasterian prezent (caz fals negativ). Leucocitoza și piuria (întîlnite în pînă la 30% din cazuri) pot completa tabloul clinic.

Pacienții cu torsiune prezintă, de obicei, o deformare a testiculului în „limbă de clopot" (testiculul are o poziție orizontală în scrot, iar funicului spermatic și epididimul sînt situate superior) sau pierderea contactului epididimului cu testiculul. Tunica vaginală înconjoară complet testiculul „în limbă de clopot" și cordonul spermatic distal, atașarea la sacul scrotal fiind insuficientă sau absentă.

Pînă la 50% din pacienți prezintă un tablou clinic tipic, fiind supuși intervenției chirurgicale fără a fi necesare investigații suplimentare. Alte cazuri de durere scrotală acută, apărute la persoane care au depășit vîrsta de 20 de ani și/sau prezintă manifestări atipice, trebuie investigate suplimentar, pentru a preveni explorarea chirurgicală inutilă. În loturile de pacienți în care fiecare caz de durere acută scrotală a fost explorat chirurgical, rata intervențiilor inutile a variat între 30 și 50%.

Scintigrafia scrotală a constituit o procedură valoroasă pentru diferențierea torsiunii de testicul de epididimită și/sau de orhită. Se administrează intravenos Technețiu 99m, conținutul scrotal fiind scanat cu ajutorul unei camere de

scintilaţie pentru radiaţii gamma. Se înregistrează o întrerupere abruptă sau o perfuzie scăzută în faza angiografică. În faza tisulară, testiculul afectat este înlocuit de o pată rece, rotundă. Această pată rece este înconjurată de o zonă de hiperactivitate, la nivelul tecii dartos a scrotului. Captarea în testiculul controlateral este normală. În timpul fazei angiografice a scintigrafiei, s-a descris dilatarea unui grup de vase spermatice, care demonstrează amputarea la acest nivel (la nivelul torsiunii). Pot surveni rezultate fals negative datorate captării crescute a izotopului în testicul, în primele 1-2 ore de la debutul torsiunii.

Aspectul scintigrafic diferă semnificativ la pacienţii cu epididimită şi/sau orhită, faţă de cei cu torsiune, ultima fiind demonstrată printr-un flux crescut în cordonul spermatic în cursul fazei angiografice. Hipercaptarea este localizată superolateral (în epididimită) şi în unele cazuri şi mai medial (indicînd orhiepididimita). Scintigrafia are o sensibilitate de 80-100% şi o specificitate de 89-100% în diagnosticul torsiunii testiculare, acurateţea fiind de 86-100%. Ecografia în scala gri şi ecografia Doppler continuu, nu sînt atît de sensibile încît să diferenţieze torsiunea de epididimită. Ecografia Doppler poate da rezultate fals negative în 67% di cazurile de torsiune de testicul, deoarece este greu de diferenţiat fluxul arterial din vasele peritesticulare de cel intratesticular.

Ecografia Doppler color combină vizualizarea zonelor parenchimatoase cu măsurarea fluxului sanguin în arterele testiculare. Fluxul este vizualizat şi înregistrat cu o rezoluţie bună. Examenul Doppler color este util în cazuri selectate care pun probleme de diagnostic (fără manifestări clinice definite, care să diferenţieze torsiunea de epididimită). Pacienţii cu torsiune au un flux sanguin diminuat sau absent, pe cînd cei cu epididimită au flux normal sau crescut. În două loturi de pacienţi, examenul Doppler color a diagnosticat corect torsiunea (precoce şi avansată) la 100% din 14 cazuri. Această investigaţie a avut o mare acurateţe în diferenţierea corectă a pacienţilor cu epididimită acută şi de cei cu epididimită cronică, avînd relativ aceeaşi acurateţe cu examenul scintigrafic. Utilizarea ecografiei Doppler color în locul scintigrafiei, a fost propusă pentru evaluarea iniţială a durerii scrotale acute cu manifestări clinice neconcludente. Rezonanţa magnetică nucleară (RMN) diferenţiază de asemenea cu acurateţe torsiunea de epididimită. La pacienţii cu torsiune, nodulul de torsiune şi aspectul de „vîrtej" al cordonului spermatic sînt identificate prin RMN. Acestea sînt cele mai sensibile şi mai specifice semne RMN de torsiune.

Utilizarea RMN este mai mult experimentală, deoarece costul şi timpul necesar pentru elaborarea diagnosticului nu permit utilizarea pe scară largă a metodei. Detorsionarea manuală eficientă, în camera de gardă, poate avea valoare diagnostică şi terapeutică.

Explorarea chirurgicală şi detorsionarea în primele 6 ore de la debut, duce la o rată de salvare a testiculului de 80-100%. Cazurile depăşite sau ignorate, mai vechi de 24 de ore, au o rată de salvare a testiculului de numai 20%. La un grup de pacienţi trataţi chirurgical la care s-a indicat explorarea chirurgicală precoce pe baze clinice rata de salvare testiculară imediată a fost de 90% şi cea pe termen lung a fost de 73%. A fost necesară fixarea chirurgicală a fiecărui testicul la scrot (orhidopexie), deoarece defectul predispozant este de obicei bilateral. Infarctul cu necroză necesită efectuarea orhiectomiei.

2. EPIDIDIMITA ŞI ORHIEPIDIDIMITA

Se manifestă prin durere spontană şi la palparea scrotului, uni (91%) sau bilaterală (9%), cu debut insidios, în timp de 1-2 zile. Pînă la 50% din pacienţi sînt subfebrili şi tot cam atîţia prezintă o secreţie uretrală şi/sau disurie. De obicei, nu există greaţă şi vărsături. În unele cazuri, debutul durerii este brusc, mimînd torsiunea de testicul. Aceste afecţiuni reprezintă o cauză neobişnuită de durere scrotală acută la grupa de vîrstă 0-16 ani (4-15% din cazuri), fiind cea mai frecventă cauză după vîrsta de 20 de ani (80-100% din cazuri). La scurt timp după debut (în primele 6 ore de la debutul durerii) epididimul, sau doar un segment al său, devine ferm, tumefiat şi dureros, testiculul avînd consistenţă normală şi fiind indolor. Inflamaţia se poate extinde spre testicul (orhiepididimita) determinînd tumefacţie, durere la palpare şi ştergerea limitelor palpabile dintre testicul şi epididim. Dispariţia acestor limite se datorează edemului şi indurаţiei. Mai apare edem şi eritem scrotal şi un hidrocel reactiv. Secreţia uretrală este spontană sau necesită pentru recoltare exprimarea uretrei. De obicei, este prezentă şi deferentita, ductul deferent fiind indurat şi dureros la palpare.

Deferentita se manifestată prin durere inghinală şi testiculară, fiind o afecţiune corespondentă epididimitei, la pacienţii care au suferit o vasectomie, procedura amintită prevenind extinderea inflamaţiei spre epididim. Aceşti pacienţi pot prezenta durere la palpare şi indurаţia ductului deferent pînă la locul vasectomiei.

Etiologia predominantă a epididimitei variază în funcţie de grupa de vîrstă.

A. Epididimita bacteriană nespecifică. Aproximativ 50% din cazurile de epididimită apărute la copii sînt asociate cu o malformaţie genitourinară subiacentă, cum ar fi stenoza meatului urinar, valve uretrale posterioare, stricturi uretrale, o deschidere ectopică a ductului ejaculator sau o fistulă colo-vezicală congenitală. La pacienţii de peste 40 de ani, epididimita se asociază cu prostatita, cu hipertrofia de prostată, cu stricturile uretrale, cu litiaza renală, vezicală sau prostatică, cu bacteriuria cronică, cu prostatectomia sau cu prezenţa unui cateter urinar „à demeure". La pacienţii cu epididimită secundară unei infecţii urinare, urina recoltată de la mijlocul jetului urinar conţine un număr mare de leucocite, urocultura evidenţiind mai mult de 10^4 bacterii/ml. Aceste bacterii sînt de obicei coliformi sau specii de *Pseudomonas*. În unele studii, s-a mai raportat izolarea frecventă de bacterii gram pozitive cum ar fi enterococii sau stafilococii. Infecţiile bacteriene nespecifice

ale tractului urinar sînt cauza cea mai frecventă de epididimită la bărbaţii în vîrstă de peste 35 de ani. Totuşi, într-un studiu, epididimita gonococică şi chlamidiană au survenit la 38% dintre pacienţii care au depăşit vîrsta de 35 de ani. Epididimita cu E. coli apare mai ales la bărbaţi homosexuali şi poate avea transmitere sexuală la acest grup de pacienţi.

B. Epididimita cu transmitere sexuală

1. **Chlamydia trachomatis.** *Chlamydia trachomatis* este o cauză frecventă de epididimită acută la bărbaţii activi sexual, din grupa de vîrstă 16-35 de ani. *C. trachomatis* a fost izolată din spălăturile uretrale şi aspiratul epididimar şi fiind detectată prin teste de imunofluorescenţă, efectuate din secreţia uretrală. Este frecvent necesară exprimarea uretrei cu obţinerea unei secreţii apoase în cantitate redusă, determinată de această bacterie. Perioada de incubaţie de la o expunere anterioară pînă la debutul epididimitei este de 10 zile, în unele cazuri depăşind 45 de zile de la contactul sexual. Răspunsul la tratamentul cu doxiciclină sau eritromicină este favorabil.

2. **Neisseria gonorrhoea.** La 21% din cazurile de epididimită acută din grupa de vîrstă 16-35 de ani agentul etiologic este *Neisseria gonorrhoea*. Mulţi dintre aceşti pacienţi nu prezintă istoric de secreţie uretrală. Exprimarea uretrei, poate evidenţia prezenţa unei secreţii în pînă la 50% din cazuri. Mulţi pacienţi nu relatează un contact sexual infectant, în antecedentele recente, acest fapt demonstrînd că unii pacienţi sînt purtători sănătoşi de gonococi, cu mult timp înainte de debutul epididimitei. Efectuarea unui frotiu Gram şi a culturilor din secreţia uretrală vor stabili diagnosticul de uretrită gonococică. Se constată un răspuns clinic favorabil la tratamentul cu amoxicilină sau ceftriaxon. Din uretra pacienţilor cu epididimită acută s-a izolat *Ureoplasma urealyticum*, dar izolarea acestei bacterii din aspiratul epididimar a fost doar ocazională. Se crede că rolul său în etiologia epididimitei acute este minor. Pînă la 20% din cazurile de epididimită acută sînt de cauză neprecizată fiind clasificate ca idiopatice.

Diagnosticul de epididimită sau de orhiepididimită este susţinut prin scintigrafie şi examen Doppler color, după cum s-a prezentat mai sus.

3. CAUZELE RARE DE EPIDIDIMITĂ

A. Tuberculoza. Epididimita sau orhiepididimita tuberculoasă determină durere surdă, persistentă, unilaterală la nivelul scrotului, intensificată de vibraţii, mişcări şi palpare. Există o formaţiune palpabilă intrascrotală, edem şi uneori eritem al tegumentelor scrotale. La examenul obiectiv se observă consistenţa nodulară („în şirag de mărgele") a ductului deferent şi o prostată mică, dură, cu multipli noduli. Se palpează frecvent unui hidrocel reactiv, ca o formaţiune fluctuentă adiacentă testiculului. Piuria sterilă este rară (doar 15% din cazuri). Poate fi prezent un abces testicular sau epididimar. În antecedente se constată uneori prezenta unei tuberculoze active (25%) sau contactul cu un membru al familiei, diagnosticat cu tuberculoză (15%). Simptomele de iritaţie vezicală survin în 25% din cazuri. Epididimul este ,de obicei, tumefiat, de formă neregulată şi consistenţă dură, dureros la palpare, testiculul fiind, de asemenea, tumefiat. La suprafaţa scrotului poate apărea puroi drenat printr-o fistulă cu origine la nivelul unui abces scrotal. Diagnosticul se pune pe examenul histopatologic al testiculului sau epididimului biopsiat şi pe izolarea *Mycobacterium tuberculosis* în culturile efectuate din puroi şi/sau urină. 50% din pacienţii au uroculturi negative. Aceşti pacienţi prezintă modificări evidente de tuberculoză a căilor urinare superioare, evidenţiate la urografia intravenoasă (de exemplu: caverne renale, calice dilatate, neregulate şi uneori stenozate, calcificări renale, absenţa funcţiei renale unilateral sau hidronefroză). Maximum 73% dintre pacienţi prezintă modificări la nivelul tractului urinar superior, afectarea renală bilaterală nefiind o raritate. În unele cazuri se constată prezenţa unei formaţiuni testiculare indolore, care mimează o tumoră. Tratamentul antituberculos este eficient, dar atunci cînd se suspectează o tumoră se impune efectuarea orhiectomiei.

B. Epididimita sau orhiepididimita din bruceloză. Pacienţii prezintă febră ridicată, astenie, fatigabilitate, alterarea stării generale şi durere acută scrotală. Durerea scrotală locală este asociată cu tumefacţie şi durere la palparea unui testicul. Majoritatea cazurilor evoluează cu afectarea combinată a testiculului şi epididimului ipsilateral, dar într-un mic număr de cazuri, orhita sau epididimita pot surveni ca manifestări izolate. Într-un lot de studiu, disuria şi polakiuria au apărut la 64% dintre pacienţi. Diagnosticul a fost stabilit prin determinarea titrurilor de aglutinare pentru Brucella (un titru≥1:160 fiind considerat diagnostic) şi prin hemoculturi pozitive, la 14% din cazuri. Alterarea probelor funcţionale hepatice a fost frecvent întîlnită (79%) şi s-a datorat probabil hepatitei granulomatoase. Tratamentul recomandat în mod curent constă în administrarea de rifampicină 600 mg/zi şi doxiciclină 200 mg/zi, timp de 6 săptămîni. Criteriile utile pentru diagnosticul de orhiepididimită cu Brucella sînt evoluţia subacută sau cronică, istoric de contact cu animale sau consumul de lapte sau brînză nepasteurizate şi curba febrilă intermitentă.

C. Infecţii bacteriene hematogene

1. **Salmonella *enteritidis*.** Acest microorganism invaziv determină orhiepididimită acută, la 3 săptămîni de la debutul unui episod de gastroenterită. Au fost publicate trei cazuri de orhiepididimită datorată infecţiei cu *Salmonella*. Un caz de orhiepididimită acută recidivantă cu *Salmonella hadar* a fost tratat cu succes cu ciprofloxacină.

2. Pseudomonas pseudomallei. S-a raportat apariţia unui caz de orhiepididimită acută, secundară infecţiei cu *Pseudomonas pseudomallei*, în Thailanda. Hematurie macroscopică şi febră fac parte din tabloul clinic. Pacientul fusese supus unui tratament cu prednison care a determinat imunosupresie.

3. Alte bacterii. S-au semnalat cazuri de epididimită în cadrul unor bacteriemii cu *Neisseria meningitidis, Haemophilus influenzae* şi *Streptococcus pneumoniae*.

D. Micozele. Blastomicoza este infecţia fungică cel mai frecvent asociată cu epididimita, alte micoze sistemice fiind mai rar implicate (histoplasmoza, coccidioidomicoza).

E. Parazitozele. Epididimita a fost asociată cu filarioza, cu schistosomiaza şi cu amoebiaza.

F. Epididimita indusă medicamentos (amiodaronă). S-a constatat că tratamentul antiaritmic cu amiodaronă poate determina iniţial o epididimită acută unilaterală, urmată la 3 săptămîni de epididimită bilaterală manifestată prin durere spontană şi la paipare şi prin tumefacţia epididimului, la 11% dintre pacienţii cărora li s-a administrat medicamentul. Această afecţiune se rezolvă în 10 săptămîni, indiferent dacă administrarea medicamentului a fost sau nu întreruptă. Reducerea dozelor sau întreruperea administrării conduce la rezoluţia simptomelor în 1-2 săptămîni.

G. Boala Behçet. Această afecţiune determină apariţia de ulcere aftoase orale, genitale, uveită anterioară şi afectare cutanată (eritem nodos, tromboflebită superficială, leziuni pustuloase şi/sau patergie cutanată). Într-un lot de pacienţi studiaţi în Irak, 31% dintre aceştia au prezentat orhiepididimită unilaterală acută sau recidivantă, cu tumefacţie şi durere spontană şi la palpare. Alte studii au raportat o frecvenţă de 4-9% a orhiepididimitei în cadrul Bolii Behçet.

H. Hematomul idiopatic al epididimului. Au fost raportate 3 cazuri în Spania. Această afecţiune a mimat epididimita, cu durere spontană şi la palparea locală şi cu creşterea dimensiunilor epididimului. Rezecţia epididimului, urmată de examen histopatologic a relevat prezenţa unui hematom încapsulat. Nu s-a asociat nici o altă afecţiune locală sau sistemică, cauza fiind necunoscută.

I. Sarcoidoza. Şi această afecţiune multisistemică a fost asociată cu epididimita.

4. TORSIUNEA APENDICELUI TESTICULAR

Torsiunea apendicelui testicular (92% din cazuri) sau a apendicelui epididimar (7% din cazuri) pot surveni la orice vîrstă, fiind frecvente în adolescenţă. Această afecţiune este responsabilă de aproximativ 35% din cazurile de durere scrotală unilaterală la copiii de pînă la 15 ani. Durerea scrotală debutează brusc sau insidios (88%). Durerea poate fi localizată la nivelul polului superior al testicului, în regiunea inghinală sau în regiunea abdominală inferioară. Greaţa, vărsăturile şi simptomele de iritaţie vezicală sînt rareori prezente. Examenul obiectiv relevă prezenţa semnului „punctului albastru" (denumit astfel datorită aspectului cianotic al apendicelui vizibil prin tegumentele subţiri şi roz ale scrotului, la bărbatul tînăr) şi/sau durere la palpare la nivelul polului superior al testicului.

Secundar necrozei apendicelui testicular apare tumefacţia testiculară, edemul şi eritemul jumătăţii de scrot afectate. Este posibilă formarea unui hidrocel secundar. Diagnosticul diferenţial cu torsiunea testiculară se face prin scintigrafie sau pe ecografia Doppler color. Scintigrafia evidenţiază o captare normală sau uşor crescută, de partea dureroasă. Rareori, torsiunea apendicelui testicular este eronat diagnosticată ca torsiune testiculară, la scintigrafie, deoarece o arie mică, focală de hipocaptare, cauzată de apendicele torsionat este interpretată eronat ca fiind determinată de o torsiune testiculară. Intervenţia chirurgicală nu este necesară, durerea şi tumefacţia rezolvîndu-se după 2-12 zile de tratament conservator. Excizia chirurgicală a apendicelui infarctat este efectuată pentru ameliorarea durerii persistente sau severe.

5. ORHITA

A. Orhita virală

1. Orhita urliană. La 9-20% dintre pacienţii cu oreion, care au depăşit vîrsta pubertăţii, se semnalează apariţia unei orhite uni sau bilaterale. Durerea şi tumefacţia testiculară apar la 4-6 zile de la debutul parotiditei epidemice, pot precede (în mai puţin de 10% din cazuri) sau pot fi singurele simptome ale infecţiei urliene. Febra, frisoanele, cefaleea, greaţa şi vărsăturile însoţesc durerea testiculară unilaterală, tumefacţia şi sensibilitatea la palpare. În următoarele 1-9 zile, va fi implicat şi testiculul controlateral, în 30% din cazuri. La examenul obiectiv se contată mărirea difuză a dimensiunilor testiculului şi epididimului, asociată cu durere la palpare şi cu edem şi eritem scrotal. Testiculul poate avea un volum de 3-4 ori mai mare decît cel normal. Febra şi tumefacţia testiculară cedează în 5-7 zile, dar durerea la palparea testiculului poate persista mai mult de 2 săptămîni (20% din cazuri cu afectare testiculară). Atrofia testiculară survine în maximum 50% din cazuri, infertilitatea fiind rar întîlnită.

2. Alte virusuri. Orhita a fost asociată cu varicela, cu infecţia cu virusul Coxsackie B şi cu virusul Denga. Cauze foarte rare de orhite sînt virusul Epstein-Barr, adenovirusurile, virusul coriomeningitei limfocitare, tipurile 6 şi 9 de virus Echo şi virusul gripal. Durerea testiculară (testalgia), fără semne de tumefacţie sau durere la palparea testiculelor, a fost constatată la aproximativ 25% din cazurile de rubeolă apărute în perioada postpubertară.

B. Orhita acută bacteriană hematogenă sau rickettsiană. Focare infecţioase metastatice la nivelul testicului, determinînd orhită acută au fost constatate în difterie, febra tifoidă, tifos, febra paratifoidă şi scarlatină. Febră înaltă, frisoanele, durerea, tumefacţia şi sensibilitatea la palpare a testicului afectat însoţesc durerea. Durerea iradiază în regiunea inghinală şi/sau în etajul abdominal inferior. Greaţa şi vărsăturile sînt simptomele predominante. Diagnosticul este stabilit după observarea semnelor şi simptomelor datorate afecţiunii de bază şi prin examene serologice şi bacteriologice adecvate.

C. Orhita granulomatoasă

1. Orhita granulomatoasă idiopatică. Pacienţii cu această afecţiune prezintă febră cu valori de pînă la 39,5°C, durere acută scrotală unilaterală, tumefacţie şi durere la palparea testiculară şi epididimară, edem şi eritem scrotal. Leucocitoza şi VSH-ul crescut sînt de obicei prezente. Tratamentul antibiotic este ineficient. Ecografia evidenţiază hipoecogenitate difuză la nivelul testicului afectat. Diagnosticul este confirmat de examenul histopatologic al testicului biopsiat sau excizat chirurgical. La examenul microscopic se observă înlocuirea tubulilor şi a ţesutului interstiţial prin celule epitelioide, limfocite şi plasmocite. Pot fi prezente celule multinucleate, dar mai rar. Culturile şi coloraţiile speciale pentru micobacterii, fungi şi actinomicete sînt negative. Orhiectomia este frecvent indicată deoarece cazurile subacute şi cronice nu pot fi diferenţiate de neoplasm. Cauza este necunoscută dar s-a sugerat ca mecanism fiziopatologic o reacţie la lipidele din spermatozoizii ajunşi în interstiţiu.

2. Orhita granulomatoasă specifică

A. ORHIEPIDIDIMITA TUBERCULOASĂ. Această afecţiune a fost descrisă mai sus. *Mycobacterium tuberculosis* este cultivat din urină sau din testicul excizat.

B. LEPRA LEPROMATOASĂ. Această afecţiune poate provoca tumefacţie testiculară dureroasă, persistentă săptămîni sau luni. La examenul histopatologic al testicului biopsiat sau al unui fragment prelevat prin orhiectomie se demonstrează existenţa unui infiltrat celular dens, prezentînd eozinofile, limfocite, histiocite şi plasmocite. Sînt observate celulele leproase şi bacilii Hansen liberi. Sînt prezente şi leziunile cutanate, dar afectarea testiculară este uneori singura manifestare a bolii. Testiculele sînt uniform afectate în lepra lepromatoasă.

C. BLASTOMICOZA, HISTOPLASMOZA ŞI COCCIDIOIDOMICOZA. Oricare dintre aceste afecţiuni determină orhită granulomatoasă. Fungii se detectează la examenul histopatologic sau sînt izolaţi prin culturile efectuate din testicul rezecat chirurgical.

D. ACTINOMICOZA. Această afecţiune poate determina orhită granulomatoasă cu fistule scrotale. În materialul purulent drenat, pot exista granule galbene cu aspect de „granule de sulf". Pentru identificarea microorganismului în frotiurile efectuate din exsudatul purulent pot fi utilizaţi anticorpii marcaţi cu fluoresceină cu specificitate de specie.

E. SIFILISUL. Sifilisul poate să determine şi el orhită granulomatoasă (gomă sifilitică), această leziune fiind de obicei nedureroasă.

F. BRUCELOZA. Bruceloza poate produce arii de necroză la nivelul granuloamelor. Diagnosticul depinde de titrul de aglutinare pentru Brucella şi de culturile efectuate din ţesutul biopsiat sau din sîngele periferic.

G. SARCOIDOZA. Sarcoidoza poate evolua cu afectare testiculară. Granuloamele sînt interstiţiale şi nu intratubulare.

La examenul clinic şi ecografic toate formele de orhită granulomatoasă cronică pot mima un neoplasm testicular. Majoritatea cazurilor de orhită granulomatoasă idiopatică au fost tratate prin orhiectomie pentru a exclude neoplasmul. Unele cazuri au fost tratate cu prednison, obţinîndu-se ameliorarea simptomatologiei.

D. Orhita focală. Inflamaţia testiculară apare secundar epididimitei, după cum s-a descris mai sus. Orhita focală, în prezenţa unui epididim îngroşat se poate prezenta la ecografie ca o leziune intratesticulară periferică, hipoecogenă. Astfel de leziuni sînt, de obicei, adiacente unui testicul de dimensiuni crescute, dispărînd rapid sub tratament antibiotic. Majoritatea cazurilor de orhită secundară epididimitei sînt difuze.

În grupul restrîns de pacienţi cu această afecţiune o schemă terapeutică cu antibiotice, pentru rezolvarea orhitei focale şi o supraveghere atentă din punct de vedere clinic şi ecografic, pot conduce la conservarea testicului.

E. Orhita din febra mediteraneană familială. În febra mediteraneană familială apar episoade de tumefacţie testiculară unilaterală, cu durere spontană şi la palpare, edem şi eritem scrotal, febră şi dureri abdominale. De obicei, se asociază leucocitoză şi VSH crescut. Este prezent edemul funiculului spermatic şi al epididimului. Simptomatologia dispare spontan în 72 de ore. Tratamentul cu colchicină previne episoadele recurente.

F. Orhita prin autopalpare. Unii pacienţi îşi autopalpează frecvent testiculele pentru a detecta un neoplasm testicular în faze precoce, determinînd astfel apariţia durerii testiculare persistente, spontan şi la palpare, într-o anumită zonă a testicului. Evitarea palpării determină ameliorarea simptomelor în 2 săptămîni.

G. Orhita indusă medicamentos. Mazindolul, un medicament utilizat în curele de slăbire, poate determina durere testiculară şi disfuncţie sexuală, rezolvabile prin întreruperea administrării medicamentului.

6. ORHITA LA IMUNODEPRIMAŢI

A. SIDA. La autopsie s-au detectat infecţii testiculare oculte cu virus citomegalic (16%), cu *Mycobacterium avium-intracellulare* (14%) şi cu *Toxoplasma gondii* (11%) la pacienţii cu SIDA decedaţi în urma unor infecţii cu germeni oportunişti.

1. Orhita cu Toxoplasma. La doi pacienţi cu SIDA a fost constatată o orhită manifestă clinic, cu durere spontană şi/sau la palpare şi cu tumefacţie testiculară. Diagnosticul s-a stabilit la examenul histopatologic, după orhiectomie. Ecografia a evidenţiat neomogenitatea testiculului afectat, cu zone hipoecogene de 1-2 cm, simulînd neoplasmul testicular.

2. Orhita cu virus citomegalic. S-a raportat un singur caz de epididimită antibiorezistentă determinată de virusul citomegalic, la un pacient cu SIDA. Fragmentul bioptic obţinut după rezecţia chirurgicală a epididimului prezenta incluzii intracitoplasmatice şi intranucleare, care au indicat prezenţa virusului citomegalic printr-o metodă de detecţie cu imunoperoxidază. Este o manifestare rar întîlnită în SIDA.

B. Post-transplant cardiac. După transplantul cardiac a fost observată infecţia epididimului şi testiculului cu Nocardia.

S-au semnalat trei cazuri de nocardioză testiculară la bărbaţii cu neoplasme.

7. COMPLICAŢIILE ORHIEPIDIDIMITEI

A. Abcesul testicular. Eşecul terapeutic al orhiepididimitei se manifestă prin persistenţa febrei, durere scrotală spontană şi la palpare şi tumefacţie testiculară. Pînă la 6% din cazurile de orhiepididimită pot evolua spre formarea de abcese. Ecografia cu rezoluţie înaltă (10MHz) evidenţiază cîteva stadii ale evoluţiei necrozei supurative. În epididimita necomplicată se observă creşterea dimensiunilor epididimului, edemul tegumentelor scrotale şi hidrocelul reactiv. În orhita focală precoce se constată prezenţa unui semnal periferic, circular, hipoecogen. Această leziune poate mima o neoplazie. O leziune mai avansată determină o zonă hipoecogenă de dimensiuni mari, înconjurată de o capsulă, constituită din testiculul cu aspect normal. La nivelul zonei hipoecogene pot apărea septuri hiperecogene. Un abces mai vechi va prezenta spaţii hipoecogene liniare şi triunghiulare separate de septuri hiperecogene, care îi conferă un aspect „în evantai". Examenele ecografice seriate efectuate la pacienţii cu un răspuns slab la antibiotice vor identifica subiecţii care necesită orhiectomie, datorită supuraţiei progresive.

B. Infarctul testicular. Aceasta este altă complicaţie a orhiepididimitei, recunoscută ecografic prin prezenţa unor zone omogene, hiperecogene. Abcesele, infarctul sau durerea rezistentă la tratament pot conduce la orhiectomie. Un abces localizat este drenat prin puncţie aspirativă, facilitîndu-se recuperarea fără intervenţie chirurgicală. Examenele ecografice seriate reprezintă o metodă utilă pentru urmărirea evoluţiei clinice a orhiepididimitei severe.

C. Piocelul testicular. Acesta se poate prezenta ca o formaţiune scrotală fluctuentă, dureroasă, apărînd la un pacient cu orhiepididimită lent rezolutivă. Ecografia poate demonstra o colecţie lichidiană în tunica vaginalis. Prin aspiraţie se extrage un lichid tulbure, purulent. Cazurile asociate cu ruptura unui abces testicular necesită, de obicei, drenaj şi orhiectomie.

D. Abcesele şi fistulele scrotale. Un abces testicular mai poate drena direct în sacul scrotal. Scrotul are o consistenţă fluctuentă, este destins, roşu şi edemaţiat. Drenajul şi orhiectomia sînt necesare. Puncţia aspirativă evidenţiază prezenţa puroiului. Unele abcese scrotale drenează spontan la suprafaţa scrotului.

8. NEOPLASMELE TESTICULARE

A. Tumorile solide primare. De obicei, o tumoră testiculară se prezintă sub forma unei formaţiuni testiculare indolore, cu dezvoltare lentă. Pînă la 37% dintre pacienţi acuză durere testiculară spontan şi la palpare şi tumefacţie testiculară. Tabloul clinic poate mima orhiepididimita sau torsiunea testiculară. Durerea testiculară este cel mai frecvent întîlnită în teratoame, dar poate apărea şi în semioamele sau carcinoamele embrionare. Tumorile celulelor germinative sînt mai frecvente la adulţi şi includ seminoamele (40%), carcinoamele embrionare (20%), teratocarcinoamele (25%), coriocarcinoamele (1%) şi tumorile mixte (20%).

S-au raportat trei cazuri de torsiune a unui testicul intrascrotal care conţinea o tumoră malignă. În acest caz se istalează brusc durerea testiculară, spontană şi la palpare, asociată cu tumefacţie testiculară şi cu semne scintigrafice de torsiune. Acest tip de durere scrotală asociată cu neoplasmul este rar întîlnit.

La pacienţii cu carcinom embrionar şi tumori ale sinusului endodermal nivelul α-fetoproteinei este crescut.

Nivelul seric al gonadotropinelor corionice umane este crescut în carcinomul embrionar, în seminoame şi în coriocarcinom. α-Fetoproteina nu este niciodată detectată în semiomul pur, prezenţa sa semnificînd existenţa unor componente neseminomatoase la nivelul tumorii primare sau a metastazelor sale.

Examenul ecografic al leziunilor neoplazice evidenţiază zone de hipoecogenitate răspîndite printre zone de ecogenitate normală sau o zonă difuză de hipoecogenitate. Ecogenitatea mixtă mai este asociată cu orhiepididimita şi cu alte leziuni inflamatorii (de exemplu granuloame).

Modificările ecografice sînt nespecifice pentru a permite diferențierea leziunilor benigne de cele maligne, pentru diagnosticul definitiv fiind necesară orhiectomia.

B. Metastazele carcinomatoase. Se manifestă prin durere, apărută spontan și la palpare, și tumefacție testiculară. Examenul ecografic evidențiază ecotransparență focală. Nu există răspuns la tratamentul antibiotic. Explorarea chirurgicală poate releva prezența unei formațiuni epididimare sau testiculare. Examenul histopatologic demonstrează existența metastazei carcinomatoase. Ecografia testiculară este utilă pentru diferențierea hidrocelului și varicocelului de tumorile metastatice intratesticulare. Tumorile primare care metastazează cel mai frecvent la nivelul testiculului sînt localizate la nivelul prostatei (35%), plămînului (17%), colonului (8%), pielii (melanomul) (8%) și rinichiului (6%). De obicei, există istoric de neoplazie primară recent tratată.

Doar 6% din pacienții cu metastaze testiculare se prezintă cu o formațiune testiculară ca acuză inițială, aceștia fiind ulterior descoperiți ca avînd o tumoră primară ocultă. Majoritatea pacienților cu metastaze testiculare sînt asimptomatici sau remarcă o tumefacție nedureroasă a testiculului.

C. Leucemia acută limfocitară. Recăderile leucemiei limfocitare acute la copii și adulții tineri pot determina tumefacția nedureroasă a unuia sau a ambelor testicule. Într-un mic număr de cazuri, se semnalează local durere sau o senzație de greutate, datorate hemoragiei intratesticulare. Biopsia sau puncția aspirativă cu ac fin a testiculului afectat vor releva infiltratul leucemic. Examenul ecografic și RMN testiculare nu sînt suficient de sensibile pentru a înlocui biopsia ca test screening în afectarea testiculară la pacienții cu leucemie limfocitară acută și examen clinic normal. Examenul ecografic la pacienții cu leucemie limfocitară acută și cu un testicul de dimensiuni crescute, indolor sau dureros, relevă creșterea dimensiunilor testiculului și prezența unor zone hipoecogene focale sau difuze omogene sau neomogene. Aceste modificări sînt nespecifice, fiind asociate cu neoplasme primare, cu orhită, cu torsiunea testiculară și cu orhita granulomatoasă. Ecografia poate fi utilă pentru alegerea zonei care urmează a fi biopsiată. Recăderea testiculară cu tumefacția indoloră a unui testicul a fost raportată la un număr mic de supraviețuitori pe termen lung, cu leucemie acută nonlimfocitară.

9. POLIARTERITA NODOASĂ

Durerea testiculară severă, apărută spontan și la palpare, asociată cu indurație testiculară apare rareori ca simptom de debut în poliarterita nodoasă. Diagnosticul poate fi stabilit prin biopsie testiculară. Afectarea testiculară clinic manifestă apare la 18% dintre pacienții cu poliarterită, iar modificările histopatologice de vasculită testiculară sînt prezente la 60-86% din pacienții cu această afecțiune, cărora li se efectuează autopsia. Durerea spontană și la palpare poate fi continuă sau intermitentă, uni sau bilaterală. Această afecțiune a fost eronat diagnosticată ca orhiepididimită. S-au raportat doar trei cazuri de poliarterită prezentînd ca prim simptom durerea testiculară. Vasculita testiculară a fost întîlnită în sindromul Goodpasture. Durerea poate fi datorată infarctului testicular. S-au raportat cazuri izolate de vasculită testiculară în lipsa unei vasculite sistemice, acești pacienți neprezentînd simptome testiculare sau zone de infarct. Doar 20% dintre biopsiile testiculare prelevate aleator la pacienții cu poliarterită vor fi pozitive. Leziunile discrete, manifeste clinic la nivel testicular, cresc probabilitatea de diagnosticare.

Poliarterita se caracterizează prin manifestări sistemice, cum sînt febra, anorexia, astenia, scăderea ponderală și alterarea stării generale. Afectarea multisistemică evoluează pe măsură ce boala avansează. Afectarea renală este produsă de către glomerulită și poliarterită. Poate apărea hematurie macroscopică sau microscopică, proteinurie, cilindrurie și insuficiență renală. Hipertensiunea este frecvent întîlnită, fiind corelată cu afectarea renală. Există anevrisme de dimensiuni medii ale vaselor renale, detectabile angiografic, și utile pentru diagnostic. Se poate semnala durere abdominală cauzată de ischemia, perforația sau infarctul intestinal secundare leziunilor inflamatorii arteriale. Afectarea ischemică a apendicelui și colecistului pot mima apendicita sau colicistita. Poate apărea hepatomegalie, icter și valori crescute ale transaminazelor (GOT, GPT), reflectînd necroza hepatică. Afectarea sistemului nervos se manifestă prin hemoragie subarahnoidiană, infarct cerebral și mononevrită multiplex. Mialgiile și artralgiile reflectă ischemia sau sînt secundare neuropatiei. Pericardita, infarctul miocardic și insuficiența cardiacă congestivă sînt complicații posibile. Pacienții prezintă leziuni cutanate cum ar fi: purpura, urticaria, echimoza și gangrena falangelor distale ale degetelor de la mîini și picioare. Se pot dezvolta noduli subcutanați. Leucocitoza și creșterea VSH-ului sînt, în mod normal, prezente. Biopsia testiculului tumefiat și dureros la palpare, a unui mușchi dureros, a unui nodul subcutanat palpabil, biopsia hepatică sau renală pot detecta arterita, stabilind astfel diagnosticul. Leziunile testiculare și celelalte tipuri de leziuni și manifestările sistemice răspund la tratamentul cu prednison și ciclofosfamidă.

10 TRAUMATISMELE SCROTALE

A. Hematocelul și ruptura testiculară. Traumatismele închise afectează de obicei doar un testicul. Testiculul poate fi strivit între un obiect exterior și planul fix al simfizei pubiene sau al coapsei. La scurt timp după injurie apare tumefacția dureroasă, unilaterală a scrotului. Durerea severă apărută la palpare și echimoza scrotului sînt, de asemenea, prezente. Leziunile care pot să apară secundar traumatismului sînt: hematomul scrotal, hematocelul (hemoragia în interiorul tunicii vaginalis), hidrocelul, piocelul, hematomul epididimar și/sau testicular, epididimita posttraumatică, torsiunea traumatică acută a testiculului sau a apendicelui testicular și ruptura testiculară. Examenul fizic nu este întotdeauna suficient

de sensibil pentru a detecta ruptura testiculară, în prezenţa edemului scrotal şi/sau a hematocelului sau hematomului. O abordare terapeutică recomandată în traumatismele testiculare închise constă în explorarea chirurgicală imediată cu debridarea şi reconstrucţia testicului rupt. Această atitudine conduce la o rată crescută de salvare a testicului lezat. Ecografia este utilă pentru identificarea hematomului scrotal (o îngroşare difuză a scrotului cu zone ecodense), a hematocelului (o zonă lipsită de ecogenitate între testicul şi scrot, cu sau fără ecouri interne hipoecogene), a rupturii testiculare (zone testiculare hiperecogene sau hipoecogene, corespunzînd zonelor de hemoragie sau infarct). Un plan de ruptură discret la nivelul testicului sau o ruptură a tunicii albuginee nu pot fi identificate ecografic.

Modificările ecografice în ruptura testiculară nu pot fi diferenţiate de cele determinate de tumori sau abcese, dar în contextul unui traumatism ele indică o posibilă ruptură şi necesitatea explorării chirurgicale.

B. Torsiunea testiculară traumatică. Pînă la 5% din cazurile de torsiune testiculară sînt cauzate de traumatisme. Torsiunea apendicelui testicular este asociată frecvent cu traumatismele închise (10% din cazuri). Torsiunea traumatică este întîlnită de obicei în accidentele sportive. Torsiunea traumatică acută impune explorarea chirurgicală promptă a scrotului, după traumatisme. Torsiunea posttraumatică este similară torsiunii spontane descrise mai sus şi se asociază cu o deformare a testicului şi funicului spermatic „în limbă de clopot".

C. Hernia scrotală traumatică. Debutează brusc cu apariţia unei formaţiuni scrotale dureroase, spontan şi la palpare, la scurt timp după un traumatism închis la nivelul etajului abdominal inferior, datorită hernierii intestinului şi epiploonului într-un proces vaginal obliterat parţial. Formaţiunea scrotală este de consistenţă fermă, dureroasă la palpare şi opacă la transiluminare. Examenul ecografic poate evidenţia anse intestinale destinse la nivelul formaţiunii scrotale. Se impune explorarea chirurgicală.

D. Plăgile testiculare bilaterale prin împuşcare. Leziunile testiculare bilaterale sînt rar întîlnite după traumatisme închise (1,5%) fiind mai frecvente în traumatismele penetrante, prin arme de foc (31%). Pot fi prezente contuzii sau rupturi testiculare. Se impune explorarea chirurgicală promptă, urmată de debridare şi sutură.

RMN vizualizează cu claritate tunica albuginee normală, fiind o metodă utilă de detectare a rupturilor acestui înveliş în contextul rupturii testiculare. Totuşi au fost investigate prea puţine cazuri cu ajutorul acestei metode, pentru a se putea face aprecieri asupra valabilităţii sau utilităţii sale potenţiale.

11. DUREREA IRADIATĂ LA NIVEL TESTICULAR

A. Colica renală datorată unui calcul ureteral. Durerea unilaterală de la nivelul flancului sau etajului abdominal inferior, de o intensitate severă pînă la extremă, poate iradia la nivelul scrotului ipsilateral. Pacienţii pot prezenta hematurie macroscopică (20%) sau microscopică (70%). Testiculul şi epididimul sînt normale clinic, semnalîndu-se eventual sensibilitate la palparea etajului abdominal inferior şi a unghiului costovertebral. Urografia intravenoasă poate releva opacifierea întîrziată sau lipsa opacifierii sistemului caliceal ipsilateral dilatat şi a ureterului, pînă la sediul calculului obstructiv.

B. Obstrucţia joncţiunii ureteropielice. S-a raportat un caz de durere testiculară secundară obstrucţiei joncţiunii ureteropielice. Durerea a fost precipitată de un aport exagerat de lichide şi de pielografia retrogradă. Ea s-a remis definitiv prin corecţia chirurgicală a obstrucţiei.

C. Apendicita acută. Apendicita acută se manifestă, de obicei, prin durere colicativă periombilicală sau epigastrică pe linia mediană care îşi mută rapid sediul în fosa iliacă dreaptă. Proiectarea durerii la nivelul testicului ipsilateral este posibilă. S-a raportat un caz rar de apendicită acută, în care apendicele era conţinut în sacul herniar al unei hernii inghinale, rezultînd o tumefacţie scrotală ireductibilă şi dureroasă. În urma intervenţiei chirurgicale s-a evidenţiat prezenţa unui abces scrotal.

D. Anevrismele arterei iliace comune sau ale aortei. Un anevrism al arterei iliace sau al aortei abdominale inferioare poate fi asociat cu durere unilaterală iliacă şi testiculară şi cu prezenţa unei formaţiuni pulsatile în etajul abdominal inferior.

E. Prostatita acută bacteriană. Durerea lombosacrată, perineală şi testiculară este însoţită de febră, frisoane, polakiurie, disurie şi de un jet urinar cu forţă şi debit scăzute. Micţiunea se realizează fracţionat, în picături, putînd exista chiar o obstrucţie completă. Prostata este de dimensiuni crescute, edematiată şi dureroasă. Se asociază piuria datorată cistitei şi uretritei concomitente. Examenul clinic al testiculelor este normal. Se obţine un răspuns favorabil la administrarea de antibiotice active pe E. coli, *Pseudomonas* şi *Enterococcus*.

F. Inflamaţia veziculelor seminale. Tabloul clinic al acestei afecţiuni este similar cu cel al prostitei bacteriene acute. Mai pot fi prezente hematospermia, durerea la ejaculare, sensibilitatea la palpare şi senzaţia de plenitudine, superior de prostată, uni sau bilateral. RMN poate vizualiza veziculele seminale dilatate, cu aspect chistic şi hemoragic, uni sau bilateral, confirmînd diagnosticul. Răspunsul la antibioterapie este favorabil.

G. Tumorile medulare. O tumoră medulară care implică rădăcinile nervoase T12-L2 poate induce durere lombosacrată, în flanc şi la nivelul testicului.

12. INFECŢIILE SCROTALE

A. Abcesul scrotal. Această leziune se manifestă printr-o tumefacţie scrotală dureroasă spontan şi la palpare şi/sau

prin prezența unei fistule. Abcesul are consistență fermă sau fluctuentă. Examenul ecografic identifică localizarea sa extratesticulară. Prin aspirație se extrage puroi. Abcesul scrotal se datorează unei infecții intraabdominale, în prezența unui proces vaginal patent, perforației unui carcinom uretral, apendicitei intraherniare, traumatismelor penetrante sau rupturii unui piocel sau a unui abces testicular sau epididimar. Drenajul și antibioterapia conduc la vindecare.

B. Gangrena Fournier. Această afecțiune debutează cu durere spontană și la palpare și tumefacție la nivelul regiunii perianale și scrotale, simulînd inițial o orhită sau epididimită unilaterală. Edemul și eritemul scrotal se extind rapid cuprinzînd penisul, perineul, fesele și peretele abdominal antero-inferior. În zonele afectate tegumentele au culoare neagră, sînt indurate și se necrozează. Pot fi prezente crepitații cutanate datorită bacteriilor producătoare de gaze. Examenul ecografic relevă aspectul normal al testiculelor, îngroșarea scrotului, prezența lichidului peritesticular bilateral și a gazelor în țesutul subcutanat îngroșat. Gazele subcutanate pot fi evidențiate și prin examen radiologic. Durerea poate fi foarte severă. Modificările locale perineale și scrotale sînt însoțite de obicei de febră înaltă, frisoane și alterarea marcată a stării de conștiență. Se impune debridarea întinsă a țesuturilor necrozate. Infecția este de obicei polimicrobiană, putîndu-se izola *Staphylococcus aureus, Bacteroides fragilis, Escherichia coli* și alte specii de streptococ sau din genul *Bacteroides*.

Pacienții cu diabet, imunocompromiși, cu afecțiuni severe hepatice sau renale sînt mai expuși riscului de a dezvolta gangrena Fournier. Alți factori de risc sînt reprezentați de infecțiile periuretrale sau perianale și de soluțiile de continuitate de la nivelul tegumentelor regiunii perineale sau scrotale (de exemplu, în urma manevrelor chirurgicale sau a tratamentelor injectabile). Înainte de intervenția chirurgicală, tomografia computerizată poate delimita mai percis extinderea leziunilor. În pofida debridării întinse și a tratamentului antibiotic parenteral, rata mortalității poate atinge 33-55%.

13. DUREREA ACUTĂ TESTICULARĂ BILATERALĂ

Afecțiunile care determină durere testiculară bilaterală debutează de obicei cu durere spontană și la palpare și cu tumefacție testiculară unilaterală, urmînd după o perioadă variabilă de timp afectarea controlaterală. Etiologia durerii bilaterale se regăsește în tabelul 35-1, toate aceste afecțiuni fiind deja prezentate mai sus.

TABELUL 35-1
CAUZELE DURERII ACUTE INGHINOSCROTALE BILATERALE

Epididimita (9% din cazuri) datorată infecțiilor nespecifice sau infecțiilor cu transmitere sexuală
Epididimita datorată tratamentului cu amiodaronă
Orhita urliană (30% din cazuri) și alte orhite virale
Poliarterita nodoasă
Traumatismele testiculare penetrante, prin împușcare
Prostatita acută bacteriană
Inflamația acută a veziculelor seminale
Gangrena Fournier

CAPITOLUL

36 DUREREA ACUTĂ ANO-RECTALĂ ŞI PERINEALĂ

☐ LISTA DIAGNOSTICELOR POSIBILE

DUREREA ANO-RECTALĂ

1. Hemoroizii externi trombozaţi
2. Hemoroizii interni prolabaţi şi strangulaţi
3. Fisura anală
4. Afecţiuni care mimează fisurile anale idiopatice
   - A. Infecţia perianală cu Herpes simplex
   - B. Sifilisul perianal
     1. Sifilisul primar
     2. Sifilisul secundar
   - C. Şancroidul (şancrul moale)
   - D. Traumatisme anale datorate activităţii sexuale
   - E. Fisuri anale secundare
5. Pruritul anal şi dermatita perianală
6. Abcesul anorectal
   - A. Abcesele intersfincteriene şi perianale
   - B. Abcesele transsfincteriene (ischiorectale)
7. Infecţiile necrotizante perianale şi perineale
   - A. Gangrena Fournier (celulita necrotizantă sinergică)
   - B. Celulita clostridiană
8. Proctita
   - A. *Chlamydia trachomatis*, serotipurile L_1, L_2 şi L_3 (limfogranulomatoza veneriană)
   - B. *Treponema pallidum*
   - C. Virusul Herpes simplex
   - D. Colita şi proctita datorate unor de specii de *Shigella* şi *Campylobacter*
   - E. *Entamoeba histolytica*
   - F. *Clostridium difficile*
   - G. *Neisseria gonorrhoea*
   - H. *Chlamydia trachomatis* (tulpina non-LGV)
9. Corpii străini inclavaţi în canalul anal
10. Proctalgia fugace
11. Afecţiuni care mimează proctalgia fugace
    - A. Tumori ale cozii de cal şi ale conului medular
    - B. Durerea rectală, oculară şi submandibulară cu transmitere familială
    - C. Spasmele rectale şi flatulenţa
12. Traumatismele rectale
13. Cauze iritative ale durerii anorectale
    - A. Intoxicaţia cu arsenic
    - B. Efectele secundare ale laxativelor
    - C. Sarcina ectopică

DUREREA PERINEALĂ

14. Prostata şi veziculele seminale
    - A. Prostatita acută
    - B. Abcesul prostatic
    - C. Inflamaţia veziculelor seminale
15. Leziunile uretrale
16. Stricturile uretrale şi complicaţiile lor la bărbaţi
    - A. Stricturile uretrale
    - B. Abcesul periuretral
    - C. Carcinomul uretral
    - D. Perforaţia uretrală cu extravazare de urină
17. Durerea perineală de origine musculară

☐ REZUMAT

Durerea ano-rectală

Un *hemoroid extern trombozat* precipită brusc apariţia unei dureri anale surde sau cu caracter de arsură şi apariţia unui ghem dureros la palpare. La examenul local se observă o formaţiune migdalată, albăstruie, care se exteriorizează de la nivelul canalului anal. Presiunea exercitată asupra acestei formaţiuni intensifică durerea, iar excizia ei conduce la ameliorarea durerii. *Hemoroizii interni prolabaţi* se prezintă sub forma unei formaţiuni nedureroase exteriorizate la nivelul canalului anal. Durerea anală acută, asociată cu edem, hemoragie şi sensibilitate la palparea acestei formaţiuni, semnalează tromboza şi strangularea mucoasei prolabate şi a hemoroizilor interni. Hemoroidectomia conduce la rezoluţia simptomelor. *Fisura anală idiopatică* determină sîngerare dureroasă la fiecare defecaţie. Examinarea anusului relevă prezenţa unui ulcer linear pe linia mediană la ora 6 şi, mai rar, la ora 12. Fisura anală idiopatică, poate fi *mimată* şi de alte afecţiuni. O durere similară, cu caracter de arsură, este determinată de *infecţia cu virus herpes simplex a regiuni perianale*. Durerea este însoţită de apariţia unor ulceraţii multiple grupate, localizate perianal, dureroase şi care pot sîngera după tamponare. *Sifilisul* se manifestă printr-un şancru indolor localizate în regiunea perianală. Această leziune se poate suprainfecta cu bacterii piogene sau cu *Haemophilus ducreyi*, producînd un ulcer dureros spontan şi la palpare, cu margini neregulate, adiacent canalului anal sau de o parte şi de alta acestuia. În mod asemănător, *leziunile de sifilis secundar*, cum ar fi condyloma lata şi rozeolele de la nivelul mucoaselor, se pot infecta secundar, devenind dureroase. Diagnosticul este confirmat prin examenul microscopic al exsudatului de la nivelul leziunii sau prin teste VDRL sau RPR. *Şancroidul* se manifestă printr-o ulceraţie de consistenţă moale, cu margini neregulate, dureroasă spontan şi la palpare. Marginile ulcerului sînt eritematoase şi fără limite precise. Pot apărea ulceraţii multiple, iar autoinocularea la nivelul coapsei sau gambei este utilă pentru diagnostic. Frotiul Gram efectuat din exsudatul recoltat din leziuni demonstrează prezenţa cocobacililor gram negativi dispuşi în şiruri paralele lungi („şine de cale ferată"), cultivarea pe medii selective dînd rezultate pozitive în 80% din cazuri. *Traumatismele* datorate contactului sexual anal sau manipulărilor anale pot determina escoriaţii, fisuri şi ulceraţii. *Fisurile anale secundare* sînt de obicei multiple sau sînt paramediane, fiind asociate cu unele boli cum ar fi boala Crohn, leucemia, tuberculoza, limfoamele şi carcinoamele.

Pruritul anal provoacă escoriaţii anale şi eventual lichenificare. Majoritatea cazurilor sînt idiopatice. În celelalte cazuri, etiologia poate fi reprezentată de leziunile anorectale specifice care se manifestă cu scurgeri iritante sau excesive (de exemplu, prolaps, fistule, fisuri), de afecţiuni dermatologice sau sistemice.

Abcesele anorectale debutează cu durere severă, surdă, care se intensifică progresiv. Peste durerea de fond se poate suprapune o durere paroxistică. Febra, frisoanele şi transpiraţiile sînt simptome frecvent asociate. La pacienţii cu un abces intersfincterian se observă sensibilitate locală, iar la tuşeul rectal se palpează o formaţiune anală submucoasă. Abcesele perianale se prezintă ca o formaţiune palpabilă localizată perianal şi/sau dureroasă la palpare. Abcesele ischiorectale debutează cu durere severă la nivel anal şi fesier, cu eritem cutanat şi cu sensibilitate la palparea feselor. Drenajul abcesului şi tratamentul antibiotic ameliorează toate simptomele.

Infecţiile necrotizante perianale şi perineale (gangrena Fournier, celulita clostridiană) debutează printr-un abces perianal sau ischiorectal, o infecţie uretrală sau o infecţie cutanată a scrotului sau labiilor. Majoritatea cazurilor implică scrotul, astfel încît această afecţiune este mai frecvent întîlnită la bărbaţi. Diabetul zaharat, imunosupresia, leucopenia, vîrsta înaintată, vasculita şi intervenţiile chirurgicale anorectale sau urologice sînt factori de risc pentru această afecţiune. Primul simptom poate fi durerea perianală, perineală, scrotală sau labială. Structurile perineale devin curînd edematiate, eritematoase şi dureroase. Pe scrot sau labie apare o pată neagră, care creşte rapid în dimensiuni. La nivelul ţesuturilor edematiate şi eritematoase afectate, se pot evidenţia crepitaţii cutanate, datorate producerii de gaz de către bacteriile invadante. Sinergismul polimicrobian este cauza cea mai frecventă a procesului necrotic. Gangrena cutanată cu necroză duce denudarea scrotului, a unei porţiuni sau a întregului penis şi a unor zone din tegumentul perineului, coapsei şi peretelui abdominal.

Proctita determină durere anorectală, exteriorizarea de secreţii, hematochezie, tenesme, hiperperistaltism intestinal, sensibilitate la palpare în regiunea anorectală şi spasm sfincterian. *Proctita acută din limfogranulomatoza venerianã* determină eritem şi ulceraţii anorectale şi friabilitatea mucoasei în porţiunea distală a rectului, pe o distanţă de 12 cm. Diagnosticul necesită izolarea serotipurilor L_1, L_2 sau L_3 de *Chlamydia trachomatis*. Răspunsul la tratamentul cu doxiciclină este favorabil. *Treponema pallidum* produce uneori un şancru anal sau rectal. Suprainfecţia cu bacterii piogene sau cu *Haemophilus ducreyi* poate transforma şancrul indolor într-o leziune dureroasă, spontan şi la palpare. Diagnosticul de sifilis rectal depinde de aspectul clinic al şancrului şi de rezultatele testelor serologice (VDRL sau RPR). Pentru evidenţierea *T. pallidum* la nivelul şancrurilor perianale este util examenul microscopic în cîmp întunecat (ultramicroscopia), fapt imposibil în cazul şancrului rectal, datorită coexistenţei unor spirochete nepatogene cu aspect similar, care fac parte din flora normală a intestinului. Simptomele răspund la tratamentul cu benzatin penicilină. Afectarea mucoasei are loc doar la nivelul rectului distal.

Virusul herpes simplex poate determina durere anorectală cu caracter de arsură, durere la palpare, febră, tenesme, hematochezie şi apariţia de vezicule şi ulcere grupate, perianale. Simptomele sugestive asociate sînt durerea pe faţa posterioară a coapsei, paresteziile în regiunea sacrată şi dificultăţile în iniţierea micţiunii. Diagnosticul se stabileşte

prin izolarea virusului. Tratamentul cu acyclovir grăbeşte vindecarea. Bacteriile din *speciile Shigella şi Campylobacter* pot determina colită şi proctită. Friabilitatea mucoasei şi ulcerele se extind dincolo de limita de examinare a sigmoidoscopului. Diagnosticul se stabileşte prin coprocultură. *Entamoeba histolytica* determină proctită cu ulcere mucoase profunde, discrete, mucoasa dintre leziuni fiind aproape normală. Leziunile se pot extinde la întregul colon. În unele cazuri se constată ulcere confluente şi mucoasă friabilă, simulînd rectocolita ulcerohemoragică. Examinarea microscopic ■ exsudatului din leziuni şi/sau a scaunului va stabili diagnosticul.

Proctita cu *Clostridium difficile* apare la pacienţii care au urmat sau urmează încă un tratament cu clindamicină, o penicilină sintetică, o cefalosporină sau cu alte antibiotice. Sigmoidoscopia efectuată în fazele precoce ale bolii arată ulcere mucoase mici, papilomatoase, acoperite cu pseudomembrane. Microorganismul este izolat din scaun, iar toxina este evidenţiată în materiile fecale prin studii pe culturi de celule sau prin metode serologice. *Neisseria gonorrhoea* determină scurgeri purulente anale, edem al mucoasei, eritem şi ulceraţii. Microorganismul este evidenţiat prin efectuarea de frotiuri Gram din exsudatul mucoasei rectale şi prin culturi. *Chlamydia trachomatis* (tulpini non-LGV) poate determina o proctită uşoară. Diagnosticul se stabileşte prin culturi şi pe baza răspunsului la tratamentul cu doxiciclină.

Blocarea unui os de pui sau a altor tipuri de oase în canalul anal, determină dureri severe, ameliorate rapid de extracţia osului.

Proctalgia fugace se manifestă prin crize dureroase anorectale scurte, cu caracter ascuţit, surd, colicativ sau chinuitoare, care se remit spontan după cîteva secunde sau minute. Recurenţa episoadelor este regula. Se pot asocia transpiraţii abundente, greaţă sau sincope. Examenul fizic, endoscopia şi investigaţiile imagistice sînt negative. Etiologia şi tratamentul nu sînt cunoscute. Proctalgia fugace poate fi *mimată* de o *hemoragie* medulară subarahnoidiană (în zona cozii de cal) datorate unei malformaţii arteriovenoase, unei tumori sau unui infarct la nivelul unor tumori medulare. RMN exclude leziunile cozii de cal sau ale conului medular. *Aerocolia marcată* şi *spasmele rectosigmoidului* pot şi ele mima proctalgia fugace. *Traumatismele rectale* severe sînt asociate cu practicile homosexuale. Dilacerări ale mucoasei rectale, formarea de hematoame sau perforaţia se pot datora inserării corpilor străini sau loviturii cu pumnul în această zonă.

Durerea rectală sau tenesmele se mai asociază cu *intoxicaţia cu arsenic*, cu administrarea de *laxative puternice* sau cu *ruptura unei sarcini tubare*.

Durerea perineală

Durerea perineală poate apărea în *prostatita acută* şi poate fi asociată cu simptome de iritaţie vezicală, cu simptome de obstrucţie, cu febră şi dureri rectale şi lombosacrate. Prostata este mărită de volum, fermă şi dureroasă. Se constată un răspuns prompt la antibiotice. Persistenţa febrei şi a celorlalte simptome după tratament, o durere rectală agravată de poziţia şezînd, retenţia de urină şi apariţia unei regiuni fluctuente la nivelul prostatei sugerează formarea unui abces. Ecografia endorectală sau examenul CT pot confirma diagnosticul de *abces prostatic*. Drenajul chirurgical şi antibioterapia conduc la vindecare. Inflamaţia veziculelor seminale acompaniază frecvent prostatita acută, rareori apărînd ca o afecţiune izolată. Simptomele care sugerează implicarea veziculelor seminale sînt cele de iritaţie vezicală, hemospermia, ejacularea dureroasă şi durerea rectală, perineală sau scrotală. Ecografia endorectală sau examenul CT evidenţiază hipertrofia chistică a veziculelor seminale şi prezenţa calculilor la nivelul acestora. Răspunsul la antibioterapie este favorabil.

Leziunile uretrale determină durere suprapubiană şi/sau perineală, uretroragii şi micţiunii dureroase. Imposibilitatea de a urina sugerează ruptura uretrală. Se poate dezvolta un hematom sau un urinom perineal şi/sau scrotal. La tuşeul rectal se palpează o prostată difuz delimitată sau flotantă. Diagnosticul este stabilit prin uretrografie retrogradă, care demonstrează ruptura parţială sau completă a uretrei.

Stricturile uretrale determină apariţia de secreţii uretrale, asociate cu simptome urinare iritative şi obstructive, putînd fi detectate prin uretrografie retrogradă sau prin cistografie micţională. Complicaţiile stricturilor netratate sînt *abcesul periuretral* şi *perforaţia uretrală cu extravazarea subcutanată* a urinii infectate, ambele afecţiuni determinînd durere perineală spontan şi la palpare. *Carcinomul uretral* poate surveni la pacienţii cu strictură. Simptomele urinare obstructive, durerea perineală şi induraţia uretrală sugerează diagnosticul.

Durerea perineală tranzitorie care apare la fiecare pas, în timpul mersului sau al alergării este secundară *întinderii musculare* datorate unor eforturi fizice susţinute. Această durere răspunde favorabil la diminuarea efortului fizic sau la repaus complet, în 2-14 zile.

☐ DESCRIEREA AFECŢIUNILOR ENUMERATE

Durerea ano-rectală

1. HEMOROIZII EXTERNI TROMBOZAŢI

Se manifestă prin debutul acut al unei dureri severe anorectale, cu caracter surd sau de arsură. Defecaţia intensifică durerea. Se palpează un ghem venos dureros, de mărimea unui vîrf de deget. La examenul obiectiv se observă o formaţiune albăstruie, migdalată, subiacentă unei zone de stenoză a ampulei rectale. Excizia ameliorează durerea severă şi sensibilitatea la palpare.

Unii trombi netrataţi pot ulcera, infectîndu-se şi pot drena un material purulent. Drenajul local şi antibioterapia duc la vindecare.

TABELUL INCIDENŢEI BOLILOR

INCIDENŢA LA 100.000 (APROXIMATIVĂ)

Frevente (>100)
Hemoroizii externi trombozaţi
Hemoroizii interni prolabaţi şi strangulaţi
Fisura anală idiopatică
Infecţia herpetică perianală
Traumatismele anale prin contact sexual
Pruritul anal şi dermatita perianală
Abcesul anorectal
Proctita cu virus Herpes simplex
Colita şi proctita cu *Shigella*
Colita şi proctita cu *Campylobacter*
Proctalgia fugace
Spasmele rectale şi flatulenţa
Durerea musculară perineală

Relativ frecvente (>5-100)
Sifilisul perianal
Fisurile anale secundare
Proctita cu *Treponema pallidum*
Proctita cu *Entamoeba histolytica*
Proctita cu *Clostridium difficile*
Proctita cu *Neisseria gonorrhoea*
Traumatismele rectale
Prostatita acută
Leziunile uretrale
Stricturile uretrale
Abcesul periuretral

Rare (>0-5)
Şancrul moale
Gangrena Fournier
Celulita clostridiană necrotizantă
Proctita cu *Chlamydia trachomatis* (tulpinile LGV şi non-LGV)
Blocarea unor corpi străini în anus (oase)
Afecţiunile care mimează proctalgia fugace:
Hemoragia medulară subarahnoidiană, datorată tumorilor vertebrale
Durerea rectală, oculară şi submandibulară cu transmitere familială
Cauze iritative de durere anorectală:
Intoxicaţia cu arsenic
Efectele secundare ale laxativelor
Sarcina ectopică
Abcesul prostatic
Inflamaţia veziculelor seminale
Carcinomul uretral
Perforaţia uretrală cu extravazarea urinii

2. HEMOROIZII INTERNI PROLABAŢI ŞI STRANGULAŢI

Se manifestă prin prolapsul columnelor anale (Morgani) dincolo de linia dinţată, evidenţiat în ortostatism sau în timpul mersului. Ţesutul prolabat este palpabil de către pacient şi iniţial, se poate reduce manual.

Ocazional, mucoasa prolabată protruzionează frecvent şi prolapsul nu mai poate fi redus. Durerea severă spontană şi la palpare locală survine în caz de tromboză a hemoroizilor prolabaţi. Aceste simptome se asociază cu edemul marcat, cu hiperemia şi necroza cu aspect negricios a suprafeţei formaţiunii protuberante. Excizia chirurgicală (hemoroidectomia) este necesară pentru a obţine vindecarea completă. Hemoroizii interni prolabaţi sînt asociaţi cu sarcina, travaliul, cu o predispoziţie familială, cu o laxitate a sfincterului anal, cu constipaţia severă cu scaune uscate sau cu cancerul rectal sau al sigmoidului distal.

3. FISURA ANALĂ

Se manifestă prin durere ascuţită, cu caracter de arsură, apărută în timpul sau după defecaţie (100% din cazuri). Sîngele este vizibil pe suprafaţa scaunului sau pe hîrtia igienică la fiecare defecaţie (în 80% din cazuri). Durerea poate persista mai multe minute sau ore. Teama de durere conduce la constipaţie (67%). Pruritul anal (33%), scurgerea anală (20%) şi diareea (10%) sînt alte acuze mai puţin frecvente. Fisura anală idiopatică debutează sub forma unui ulcer linear traumatic, provocat de supradistensia anusului în timpul defecaţiei de către o masă de materii fecale dense, de dimensiuni mari sau poate urma unui episod diareic sever. Fisura este localizată în zona cutanată a anusului, distal de linia dinţată, într-o poziţie medioposterioară (ora 6) la 99% dintre bărbaţi şi la 90% dintre femei. Fisurile cu poziţie anterioară (medioventrală) (ora 12) apar în celelalte cazuri. Fisurile anterioare la femei se pot datora naşterilor. Fisurile care nu sînt situate pe axul anteroposterior al canalului anal şi care depăşesc linia dinţată necesită investigaţii suplimentare pentru stabilirea unei etiologii specifice. Fisurile ideopatice acute se vindecă de obicei după efectuarea de băi calde de şezut şi după ingerarea zilnică a 10g de tărîţe neprelucrată de două ori pe zi. Ameliorarea simptomelor şi vindecarea survin în 1-2 săptămîni. Distal sau proximal de fisură apare un burelet sentinelă edematos, care poate fi eronat diagnosticat ca fiind boala hemoroidală ce a determinat durerea anală.

4. AFECŢIUNI CARE MIMEAZĂ FISURILE ANALE IDIOPATICE

A. Infecţia perianală cu virus Herpes simplex. Durerea anală cu caracter de arsură şi sensibilitatea la palpare pot fi asociate cu o erupţie constituită din buchete de vezicule mici, cu margine eritematoasă şi din ulcere crustoase localizate perianal. Aceste leziuni confluează în ulcere mari, leziuni similare putînd să apară la nivelul organelor genitale. Diagnosticul este suspectat pe baza examenului clinic, fiind confirmat prin izolarea virusului herpes simplex (de obicei tipul 2, rar tipul 1) dintr-o ulceraţie. Administrarea orală de acyclovir accelerează vindecarea, diminuînd replicarea virală.

B. Sifilisul perianal

1. Sifilisul primar. Singurul semn este reprezentat de o leziune dureroasă spontan şi la palpare, rotund-ovalară, cu suprafaţă netedă de consistenţă dură (şancrul).

Presiunea exercitată asupra acestei eroziuni, puţin proeminente, poate duce la evacuarea unui exsudat care conţine *Treponema pallidum*, evidenţiabilă prin ultramicroscopie (microscopie în cîmp întunecat). Testele reaginice cum ar fi VDRL şi RPR sînt pozitive la 70% dintre pacienţii cu şancru. Se constată un răspuns prompt la tratamentul cu benzatinpenicilină.

2. Sifilisul secundar. Condyloma lata reprezintă eroziuni cu margini uşor ridicate, cu suprafaţa plată, rotund-ovalare, albe sau roz, produse de *Treponema pallidum*. Pot apărea leziuni multiple care afectează organele genitale şi regiunea perianală. Suprainfecţia secundară cu bacterii piogene sau cu *Haemophilus ducreyi* produce durere perianală spontan şi la palpare. Mai pot exista eroziuni mucoase alb-cenuşii (pete mucoase). Examenul ultramicroscopic este pozitiv, iar testele serologice (VDRL, RPR) sînt pozitive în aproape 100% din cazuri. Răspunsul la tratamentul cu penicilină este prompt.

C. Şancroidul (şancrul moale). Apar ulcere dureroase spontan şi la palpare, unice sau multiple, în regiunea perianală şi genitală. Aceste ulcere sînt de formă neregulată şi cu margini eritematoase, fără delimitare precisă. Suprafaţa lor este acoperită cu un exsudat grunjos gri-murdar sau purulent. Consistenţa leziunilor este moale, spre deosebire de leziunile de consistenţă dură din sifilisul primar. Se poate constata prezenţa adenopatiei inghinale dureroase spontan şi la palpare, uni sau bilaterală, care poate evolua spre supuraţie. Examenul frotiului Gram din exsudatul ulcerului evidenţiază cocobacili gram negativi, dispuşi în lanţuri lungi paralele cu aspect de „şine de cale ferată". Prin cultivare pe medii selective cu sensibilitate de 80% se izolează *Haemophilus ducreyi*. Răspunsul terapeutic la tratamentul cu eritromicină este favorabil.

D. Traumatismele anale datorate activităţii sexuale. Traumatismele anale se produc prin introducerea forţată în canalul anal a penisului, a unui vibrator (dispozitiv similar penisului, utilizat pentru masturbaţia vaginală sau anală), a unei sticle, a unui deget sau a pumnului. Ca urmare apar ulcere lineare care se suprainfectează, determinînd durere şi sîngerare în timpul defecaţiei. Diagnosticul se bazează pe un istoric de contact anal homo sau heterosexual, sau de manipularea locală. Abstinenţa de la astfel de practici asociată cu efectuarea de băi de şezut şi ingestia de tărîţe, pentru evitarea constipaţiei, duc la rezoluţia simptomelor şi vindecarea fisurilor şi ulcerelor anale traumatice.

E. Fisurile anale secundare. Fisurile atipice pot fi multiple şi/sau paramediane. Ele apar secundar unor afecţiuni cronice, cum ar fi boala Crohn, leucemia, tuberculoza, limfoamele şi cancerul anal.

5. PRURITUL ANAL ŞI DERMATITA PERIANALĂ

Mediul septic şi umiditatea crescută a regiunii perianale pot determina prurit local, sensibilitate la palpare şi durere cu caracter de arsură. Durerea apare tranzitor, după defecaţie sau după ştergerea anusului cu hîrtie igienică. Tegumentele perianale sînt hiperemice şi edematiate şi pot apărea eroziuni superficiale dureroase, cu exteriorizare de sînge, vizibil după defecaţie pe hîrtia igienică. Majoritatea cazurilor sînt idiopatice, unele cazuri însă pot fi asociate cu stresul zilnic, flatulenţa excesivă, şederea prelungită, fisurile anale, prolapsul hemoroizilor anali interni, fistulele anale, condyloma acuminata, carcinomul anal, diabetul zaharat, bolile dermatologice locale, diareea, leucoreea sau cu infecţiile locale perianale cu specii de *Candida* sau *Epidermophyton*. Lichenificarea tegumentelor perianale se datorează gratajului. Înainte de enunţarea diagnosticului de prurit anal idiopatic este necesară excluderea unei posibile etiologii specifice. Păstrarea igienei stricte a regiuni anale, tranzitul intestinal regulat şi înlăturarea agenţilor iritanţi şi alergeni (hîrtie igienică, săpun, detergenţi sau coloranţii din lenjeria intimă) sau a alimentelor iritante pot ameliora sau pot avea ca urmare chiar dispariţia pruritului. Cauzele specifice ale pruritului anal sînt rezumate în tabelul 36-1. Gratajul poate produce şi eroziuni perianale dureroase.

6. ABCESUL ANO-RECTAL

A. Abcesele intersfincteriene şi perianale. În regiunea anală apare o durere surdă şi/sau pulsatilă, care devine rapid severă. Ea este intensificată de contracţiile intestinale, de mers şi de tuse. Tuşeul rectal este foarte dureros; unii pacienţi refuză efectuarea acestui examen. Febra, alterarea stării generale şi frisoanele sînt prezente. Retenţia de urină şi constipaţia se datorează durerii.

Abcesele debutează ca infecţii ale uneia sau ale mai multor glande anale de la nivelul liniei pectinee. Orificiile acestor glande se deschid într-o criptă anală, iar ductele lor penetrează sfincterul anal intern, pătrunzînd în spaţiul intersfincterian (spaţiul situat între sfincterele intern şi extern). După infectarea acestor glande se poate produce o supuraţie cu formare de abcese în spaţiul intersfincterian (abcese intersfincteriene). Dacă supuraţia se limitează la spaţiul intersfincterian, abcesul este descoperit la tuşeul rectal, sub forma unei formaţiuni dureroase submucoase. Drenajul spontan în rect duce la ameliorarea durerii anorectale, a febrei, frisoanelor şi stării generale alterate. Majoritatea abceselor aflate în fazele iniţiale de evoluţie, nu constituie o formaţiune perianală dureroasă şi fluctuentă. Durerea perianală în contextul unui istoric de durere anală cu caracter progresiv şi al febrei, sugerează prezenţa unui abces anorectal care necesită drenaj. Aceşti pacienţi vor fi examinaţi prin tuşeu rectal efectuat cu delicateţe şi/sau sînt examinaţi sub anestezie, în sala de operaţii.

B. Abcesele transsfincteriane (ischiorectale). Ruptura unui abces transsfincterian prin sfincterul extern în spaţiul ischiorectal produce durere fesieră spontană şi la palpare, fluctuenţă şi eritem al tegumentelor supraiacente. Abcesele ischiorectale bilaterale apar prin extensie de la spaţiul

Tabelul 36-1
CAUZE DE PRURIT ANAL ŞI DERMATITĂ PERIANALĂ

Afecţiuni anorectale locale care produc scurgere anală iritantă sau drenează spontan
- Infecţiile criptelor
- Prolapsul hemoroidal şi de mucoasă
- Fisurile anale
- Fistulele anale
- Carcinomul ■ limfomul anal
- Condyloma acuminata
- Oxiuroza

Bolile dermatologice
- Lichenul scleros
- Lichenul plan
- Intertrigo
- Dermatita seboreică
- Psoriazisul
- Candidoza
- Neoplazia intraepitelială vulvară (carcinomul în situ)
- Boala Paget extramamară
- Dermatita alergică sau dermatita produsă de substanţe chimice iritante (alimente, săpun)

Cauze de prurit generalizat
- Icterul obstructiv
- Insuficienţă renală
- Diabetul zaharat şi hipertiroidismul
- Limfoamele şi policitemia vera
- Alergia medicamentoasă (subclinică)

Pruritul anal şi dermatita perianală idiopatice
Şederea prelungită

afectat iniţial prin spaţiul profund retroanal (abces „în potcoavă"). Majoritatea abceselor sînt polimicrobiene, fiind cauzate de *Escherichia coli*, specii de *Bacterioides* şi alte bacterii coliforme sau anaerobe.

Drenajul chirurgical prompt şi complet şi administrarea antibioticelor duc la rezoluţia tuturor semnelor şi simptomelor.

7. INFECŢIILE NECROTIZANTE PERIANALE ŞI PERINEALE

A. Gangrena Fournier (celulita necrotizantă sinergică). Afecţiunea apare, de obicei, ca o complicaţie ■ unei infecţii localizate la nivelul rectului şi ■ regiunii perirectale (abcese ischiorectale şi perianale – 49% din cazuri), al uretrei (infecţii ale glandelor periuretrale sau stricturi – 21%) sau al tegumentelor (foliculită sau balanită – 31%). Această afecţiune apare rareori la adulţii tineri sănătoşi, fără o altă afecţiune subiacentă. Sînt expuşi unui risc crescut, pacienţii cu diabet zaharat şi cei supuşi chimioterapiei pentru afecţiuni neoplazice hematologice. Alţi factori de risc sînt vîrsta înaintată, sexul masculin şi bolile hepatice sau renale aflate în stadii terminale. Pacienţii cu igienă precară, cu granulocitopenie, leucemie, cu imunosupresie sau alcoolism sînt mai susceptibili la infecţii perianale necrotizante. Stricturile uretrale, utilizarea îndelungată ■ unei sonde Foley şi bolile vaselor mici (vasculita de hipersensibilizare) pot determina o creştere a incidenţei acestei boli. Gangrena Fournier ■ mai fost asociată cu diverticulita colonică complicată cu perforaţie, cu dehiscenţa unei anastomoze primare la nivelul colonului, cu biopsia anorectală, cu tuşeul rectal şi cu hemoroidectomia. Procedurile urologice legate de apariţia acestei afecţiuni includ chirurgia prostetică peniană, aspiraţia hidrocelelor şi circumcizia. Gangrena Fournier se mai asociază cu infecţii urinare cronice. Majoritatea cazurilor survin la bărbaţi, dar o afecţiune similară poate fi întîlnită şi la femei.

Simptomele iniţiale reflectă infecţia localizată care produce afecţiunea necrotizantă. Durerea severă în regiunea fesieră sau perianală (abcese) sau în regiunea labială sau scrotală (infecţii cutanate) sau disuria (infecţii uretrale) sînt manifestări posibile. La scurt timp de la debut apare tumefacţia tegumentelor regiunii anogenitale. Eritemul este variabil şi poate surveni precoce sau tardiv. Febra apare în maximum 66% din cazuri, fiind asociată cu alterarea severă ■ stării generale, cu şocul (18%) şi delirul sau coma (14%). La examenul obiectiv se constată febră, stare toxică, tumefacţia locală a organelor genitale, a regiunii anale şi/sau ■ perineului, crepitaţii subcutanate (66%) şi durere severă la palpare. La nivelul scrotului sau labiilor apare curînd o pată de culoare neagră care creşte repede în dimensiuni. Poate fi întîlnită şi necroza altor porţiuni perineale, ea putîndu-se extinde şi cuprinde porţiuni întinse ale regiunii anogenitale, ale feselor şi peretelui anterior al etajului abdominal inferior. Fisurile sau ulceraţiile tegumentelor inflamate şi necrozate drenează o secreţie urît mirositoare, galben-brună. Se semnalează frecvent leucocitoză (93%), hiponatremie şi pseudohiponatremie, hiperglicemie şi un nivel crescut al creatininemiei.

Culturile bacteriene din exsudat sau din tegumentele necrozate izolează în medie 4 microorganisme per pacient. Cazurile cu origine la nivelul unui focar anorectal se asociază cu *Escherichia coli* (86%), specii de *Peptostreptococcus* (79%) şi *Bacterioides* (100%). Focarele uretrale sînt asociate cu izolarea de bacterii coliforme şi streptococi, iar infecţiile de origine cutanată cu streptococii de grup A sau B, cu *Staphylococcus epidermidis*, *E. coli* şi cu specii de *Peptostreptococcus*. Se crede că aceste infecţii mixte sînt sinergice, provocînd inflamaţie severă, vasculită şi o necroză ischemică a tegumentelor şi fasciilor.

B. Celulita clostridiană. În unele loturi de pacienţi cu infecţii necrotizante anorectale şi perineale, *Clostridium perfringens* (63%) şi alte specii de *Clostridium* (19%) au fost principalele microorganisme implicate. Gangrena Fournier, celulita necrotizantă sinergică şi celulita clostridiană sînt foarte asemănătoare din punct de vedere clinic, putîndu-se considera că reprezintă aceeaşi afecţiune.

Situaţiile în care se izolează predominant clostridii sînt exemple de celulită clostridiană.

Cazurile aflate în stadii precoce prezintă doar durere acută scrotală, spontană şi la palpare, în lipsa petelor negre care indică necroza. Se palpează crepitaţii, gazul din ţesuturi putînd fi observat ecografic sau pe radiografia scrotului.

Tratamentul infecţiilor perineale necrotizante necesită debridare chirurgicală extensivă a tegumentelor necrozate. Poate fi necesară rezecţia întregului scrot, a unor porţiuni din penis şi a unor zone de tegument de la nivelul perineului, coapsei şi peretelui abdominal. Se impune şi administrarea asocierilor de antibiotice cu spectru larg. Unii pacienţi pot necesita cistostomie suprapubiană şi/sau colostomie.

8. PROCTITA

Simptomele de inflamaţie şi ulceraţie acută anorectală sînt febra, durerea anorectală severă cu caracter surd sau de arsură, hematochezia, scurgerea rectală şi scaunele frecvente şi/sau de consistenţe moale sau lichidă. În cazurile severe apar tenesme, crampe în etajul abdominal inferior sau durere continuă, greaţă şi vărsături, acestea fiind simptome mai rar întîlnite. La examenul obiectiv se constată febră, durere la palpare în fosa iliacă stîngă, spasmul sfincterului rectal şi sensibilitate la nivelul canalului anal în timpul tuşeului rectal. Sigmoidoscopia demonstrează prezenţa edemului mucoasei, ulceraţiilor, eritemului şi a exsudatului. La pacienţii cu proctită treponemică, chlamidiană, herpetică sau gonococică leziunile nu se extind după centimetrul 12, faţă de linia pectinată. Proctita este cel mai frecvent întîlnită la bărbaţii homosexuali şi la femeile care practică contactul sexual anal.

A. *Chlamydia trachomatis* serotipurile L_1, L_2 şi L_3 (limfogranulomatoza venerianăă). La bărbaţii homosexuali s-a raportat apariţia unei proctite acute ulcerative. Sigmoidoscopia vizualizează o mucoasă normală şi/sau puroi, eritem, un aspect de „pavaj" sau folicular al mucoasei, mici ulceraţii şi zone friabile. Afectarea mucoasei se termină la 6-12 cm proximal de linia pectinată. Poate exista o limfadenopatie inghinală dureroasă. Diagnosticul este confirmat prin cultiri şi prin identificarea tulpinilor izolate, aparţinînd serotipurilor L_1, L_2 sau L_3. La reacţia de fixare a complementului pentru LGV este posibil ca titrurile anticorpilor să nu fie crescut. Titrurile de anticorpi detectaţi prin microimunofluorescenţă sînt de obicei marcat crescute. Aceste teste nu sînt specifice deoarece creşteri comparabile apar şi în proctita cu *C. trachomatis* non-LGV. Afecţiunea răspunde favorabil la tratamentul cu doxiciclină.

B. *Treponema pallidum*. Şancrul este, de obicei, asimptomatic, în afara cazurilor în care se infectează secundar. Aceste leziuni determină durere anorectală, tenesme rectale, creşterea frecvenţei scaunelor, senzaţie imperioasă de defecaţie şi o scurgere anală mucoasă sau cu striaţii sanguine. Pot apărea crepitaţii şi mici abcese submucoase. Şancrele rectale sînt leziuni ferme, uneori dureroase, de formă rotundă, cu diametrul de 2-3cm. Ultramicroscopia (microscopia în cîmp întunecat) nu este utilă pentru leziunile rectale deoarece în flora saprofită intestinală există spirochete similare, nepatogene. Acest examen are o specificitate mai mare atunci cînd spirochetele sînt prezente în exsudatele recoltate de la nivelul leziunilor anale şi perianale. Diagnosticul serologic are o rată a rezultatelor fals negative de pînă la 30%, în momentul debutului simptomatologiei, astfel încît testele VDRL sau RPR trebuie repetate lunar, timp de pînă la 3 luni, pentru a se exclude sifilisul. Unii pacienţi cu SIDA nu vor avea testul VDRL pozitiv, datorită disfuncţiei limfocitare. O singură doză de benzatinpenicilină este de obicei curativă pentru sifilisul primar necomplicat. Unii autori recomandă trei doze săptămînale pentru a asigura eradicarea *T. pallidum*.

C. Virusul Herpes simplex (HSV). Simptomele proctitei cu herpes simplex sînt febra (48%), durerea anorectală severă (100%), tenesmele (100%), constipaţia (78%) şi adenopatia inghinală dureroasă, uni sau bilaterală. Simptomele neurologice asociate ajută diagnosticul. Acestea sînt dificultăţile în iniţierea micţiunii (48%), parestezііle sacrate (13%) şi durerile de pe faţa posterioară a coapsei (25%).

Hematochezia (61%) şi pruritul anal (74%) sînt alte acuze frecvente. În pînă la 70% din cazuri apar vezicule grupate şi ulcere mici, localizate anal sau perianal, ele putînd fi observate prin inspecţie directă şi prin anoscopie. Sigmoidoscopia poate evidenţia o friabilitate mucoasă locală sau difuză, ulceraţii difuze ale rectului distal şi mici leziuni veziculo-pustuloase. Examenul histopatologic al leziunilor biopsiate relevă abcese criptice, leucocitoză cu polimorfonucleare în lamina propria, celule multinucleare cu nuclei avînd aspect de sticlă mată şi incluziuni intranucleare. Pot fi utile pentru diagnostic preparatele colorate Tzanck, din produsele prelevate de la nivelul unui ulcer. Testul de imunofluorescenţă directă este mai sensibil şi mai specific decît testul Tzanck. Diagnosticul depinde de izolarea şi identificarea virusului. Majoritatea virusurilor izolate sînt HSV-2 dar s-au raportat şi cazuri izolate determinate de HSV-1. Extensia procesului patologic la peste 10 cm de linia pectinată apare la 5% din cazuri. Tratamentul cu acyclovir timp de 10 zile conduce la rezoluţia rapidă a simptomelor şi la oprirea replicării virale.

D. Colita şi proctita produse de *Shigella* şi *Campylobacter*. Aceste microorganisme determină febră şi diaree. Proctita manifestată prin tenesme rectale, dureri anorectale şi scurgere purulentă sau hemoragică poate apărea în cadrul acestor infecţii. În unele cazuri diareea nu este prezentă.

E. *Entamoeba histolytica*. Infecţia amoebiană determină o proctită severă cu febră, tenesme, dureri anorectale, crampe abdominale, scurgere anorectală mucopurulentă şi hematochezie.

Sigmoidoscopia evidenţiază eritem minim al mucoasei, hemoragii peteşiale şi mici ulcere cu margini hiperemice, acoperite cu exsudat. Mucoasa dintre ulcere poate fi relativ normală sau uşor hiperemică. Aspectul endoscopic este caracteristic pentru boala Crohn sau amoebiază. Leziunile pot depăşi nivelul de 10 cm (măsurat de la linia pectinată). În lichidul aspirat din ulcere se evidenţiază trofozoiţi amoebieni mobili. Proctita amoebiană se mai diagnostichează prin examen coproparazitologic. La 85% dintre pacienţii cu boală intestinală invazivă, anticorpii antiamoebieni sînt detectaţi prin testul de hemaglutinare indirectă (HAI). Tratamentul cu metronidazol este eficient în rezolvarea simptomelor şi în vindecare leziunilor mucoasei. Administrarea de diiodohidroxiquină este eficientă împotriva chisturilor intraluminale.

F. *Clostridium difficile*. Această infecţie coincide sau urmează unei cure de antibioterapie cu clindamicină sau antibiotice ß-lactamice cu spectru larg. Simptomele sînt diareea apoasă sau mucoasă, de culoare verde, cu miros fetid şi uneori sanguinolentă, durerea spontană şi la palpare în fosa iliacă stîngă, durerea şi usturimea anorectală, tenesmele, eliminarea de mucus sanguinolent şi febra. Sigmoidoscopia efectuată precoce poate evidenţia ulcere mici, papilomatoase, acoperite cu pseudomembrane. *C. difficile* este izolat prin coprocultură pe mediu selectiv (agar cicloserin-cefoxitin-fructoza – CCFA). Toxina B produsă de *C. difficile* este evidenţiată în scaun utilizînd culturile de celule. Pentru detectarea toxinei A se află încă în studiu un test ELISA. Simptomele se remit după tratamentul cu vancomicină sau metronidazol.

G. *Neisseria gonorrhoea*. Acest microorganism poate determina durere anorectală moderată pînă la severă, tenesme, durere locală la palpare, şi o scurgere rectală mucopurulentă, alături de febră şi frisoane. Mucoasa este hiperemică, edematiată şi friabilă. Pot apărea ulceraţii rectale. Frotiurile Gram şi culturile efectuate din exsudat demonstrează prezenţa *N. gonorrhoea*. Tratamentul antibiotic duce la rezoluţia rapidă a simptomelor.

H. *Chlamydia trachomatis* (tulpinile non-LGV). Poate determina dureri anorectale uşoare şi secreţii rectale. Sigmoidoscopia relevă hiperemia discretă a mucoasei, mici eroziuni sau „foliculi" proeminenţi şi zone de friabilitate în cei 10 cm distali ai rectului. Biopsia relevă o inflamaţie uşoară a mucoasei rectale şi uneori, prezenta abceselor în cripte. Diagnosticul necesită izolarea *C. trachomatis* din culturile rectale şi stabilirea serotipului acestor tulpini. Răspunsul la tratamentul cu doxiciclină este favorabil.

9. CORPI STRĂINI INCLAVAŢI ÎN CANALUL ANAL (OASE DE ANIMALE)

Durerea anală acută şi severă poate surveni în urma unei defecaţii. Tuşeul rectal evidenţiază prezenţa unui obiect dur asemănător unui os. Îndepărtarea corpului străin (de obicei, un os de pui sau alt tip de os) inclavat în canalul anal duce la ameliorarea imediată a simptomelor. Dilatarea anală manuală, cu ajutorul unui gel anestezic, facilitează extragerea manuală sau prin intermediul unui forceps a corpului străin. Inclavarea unui os înghiţit este rar întîlnită în statele occidentale, fiind mai frecventă la chinezii care fragmentează carnea cu tot cu oase, în bucăţele mici, înainte de a o găti.

10. PROCTALGIA FUGACE

Se manifestă printr-o durere anorectală severă cu debut acut şi caracter sfredelitor, de crampă, surdă sau chinuitoare. În timpul crizei, unii pacienţi preferă decubitul lateral cu picioarele flectate. La un mic număr de pacienţi s-au asociat transpiraţiile reci, priapismul, sincopa şi greaţa, aceste simptome reprezentînd probabil un răspuns vegetativ la durere. În mod caracteristic, durerea nu persistă mai mult de cîteva secunde sau minute (în medie 3 minute). Diagnosticul este discutabil dacă durerea depăşeşte 20 minute. S-au raportat episoade dureroase apărute în somn, în timpul efortului de defecaţie, după contracţiile peristaltice intestinale şi la bărbaţi, în timpul actului sexual. Medicii care prezintă acest simptom descriu o laxitate a sfincterului anal şi prezenţa unei benzi tensionate, dureroase, de-o parte sau de ambele părţi adiacente rectului. Crizele dureroase au mai coincis cu contracţiile puternice ale sigmoidului. Spasmul muşchiului ridicător anal sau al muşchilor pubococcigieni a fost considerat ca fiind la originea durerii şi a benzii perianale palpabile detectate de medicii ce suferă de această afecţiune. Tulburările gastrointestinale funcţionale (de exemplu, colon iritabil) se asociază frecvent (52%) acestei afecţiuni. Examenul obiectiv efectuat după o criză, nu evidenţiază nici o modificare. Toate examenele de laborator, endoscopice şi radiologice ale regiunii anorectale şi pelvine sînt negative. Diagnosticul se bazează pe anamneză şi pe excluderea unei afecţiuni locale. Proctalgia fugace este o afecţiune frecventă, apărînd la 13-19% dintre indivizii sănătoşi. Primul episod este urmat de obicei de crize recurente.

11. AFECŢIUNI CARE MIMEAZĂ PROCTALGIA FUGACE

A. Tumori ale cozii de cal şi ale conului medular. Tumorile cozii de cal (schwanoamele) şi ale conului medular (ependinoamele) pot suferi infarcte sau pot sîngera în spaţiul subarahnoidian, provocînd durere severă anorectală de natură tranzitorie sau persistentă. Durerea acută rectală, persistentă, fără afecţiune locală existentă, prezenţa deficitului motor la nivelul membrelor inferioare, a durerii, a tulburărilor de sensibilitate parcelare şi/sau a tulburărilor sfincteriene sînt indicaţii pentru RMN sau examen CT de coloană vertebrală toracică inferioară şi lombară. Pacienţii cu hemoragie subarahnoidiană pot dezvolta secundar cefalee, fotofobie şi redoare de ceafă. Se impune excizia chirurgicală a tumorii.

B. Durerea rectală, oculară şi submandibulară cu transmitere familială. Această triadă a fost descrisă ca

un sindrom familial rar întîlnit. Apar paloarea şi eritemul tegumentelor adiacente zonei dureroase. Nu există tratament eficient.

C. Spasmele rectale şi flatulenţa. Unii pacienţi cu flatulenţă excesivă pot prezenta episoade scurte (15-30 secunde) de durere rectală. Episoadele dureroase recurente apar după o perioadă de cca. 20 minute. Nu există alte afecţiuni subiacente. Unii dintre aceşti pacienţi sînt diagnosticaţi ca avînd proctalgie fugace.

12. TRAUMATISMELE RECTALE

La cîteva secunde după traumatism apare durerea anorectală, tenesmele şi rectoragiile. Leziunile se datorează de obicei practicilor homosexuale la bărbaţi. De exemplu, introducerea pumnului, a antebraţului, a unei bîte de baseball sau a unei sticle în rect poate duce la delacerarea peretelui anterior rectal sau la perforaţia canalului anal. Leziunile datorate contactul sexual penian sînt, de obicei, discrete şi superficiale, dar pot fi şi severe. În astfel de cazuri, sigmoidoscopia poate releva delacerarea sau perforaţia rectosigmoidiană sau, mai rar, prezenţa unui hematom submucos. Apariţia anemiei şi febrei indică o leziune mult mai gravă. Perforaţia intestinului poate determina peritonită acută, cu dureri abdominale, sensibilitate la palpare şi la decompresiunea bruscă a peretelui abdominal, apărare musculară şi febră. Intervenţia chirurgicală este de obicei necesară în cazul unei perforaţii cu peritonită secundară sau pentru a evacua un hematom rectal intramural. S-a raportat un caz de hematoame recurente ale peretelui rectal, secundare violului anal masculin.

13. CAUZE IRITATIVE ALE DURERII ANO-RECTALE

Tenesmele şi/sau durerea anorectală se pot asocia cu următoarele situaţii:

A. Intoxicaţia cu arsenic. După ingestia de arsenic apar dureri abdominale colicative, diaree şi dureri rectale. Pacientul prezintă în plus disfagie, greaţă, vărsături, astenie şi halenă cu miros de usturoi. Radiografia abdominală poate indica prezenţa unei substanţe radioopace în stomac şi în intestinul subţire. Se mai pot asocia hematuria, epistaxisul, polidipsia, edemul periorbital, conjunctivita, hiperestezia cutanată şi crampele musculare. Supresia medulară şi neuropatia senzitivo-motorie periferică apar tardiv, dacă pacientul supravieţuieşte mai mult de o săptămînă după ingestie. Diagnosticul este confirmat de istoricul ingestiei de arsenic şi prin dozarea concentraţiei de arsenic în sînge şi urină.

B. Efectele secundare ale laxativelor. Uleiul de castor sau citratul de magneziu pot cauza diaree apoasă şi tenesme dureroase.

C. Sarcina ectopică. Ruptura unei sarcini ectopice cu hemoragie intraabdominală provoacă durere în etajul abdominal inferior, astenie şi paloare. Durerea rectală şi tenesmele pot apărea în unele cazuri. Diagnosticul se confirmă printr-un test de sarcină pozitiv şi prin absenţa unei sarcini intrauterine, la examenul ecografic. Se poate vizualiza, în unele cazuri, o masă tubară care susţine diagnosticului.

Durerea perineală

14. PROSTATA ŞI VEZICULELE SEMINALE

A. Prostatita acută. Această afecţiune se manifestă prin disurie, polakiurie, tenesme vezicale, jet urinar întrerupt sau cu debit scăzut şi durere nevralgică rectală şi perineală. Sînt prezente febra, frisoanele, durerea lombosacrată şi mialgiile generalizate, senzaţia de golire incompletă a vezicii urinare sau retenţia de urină. La tuşeul rectal, prostata este tumefiată şi dureroasă. În urină şi în secreţia prostatică se evidenţiază un număr mare de leucocite. Trebuie evitat masajul prostatic pentru obţinerea de secreţii prostatice, datorită pericolului apariţiei unei bacteriemii acute. Bacteriile implicate sînt de obicei *Escherichia coli*, *Pseudomonas* şi specii de *Enterococcus*. Mai rar pot fi izolate bacterii din genurile *Salmonella* şi *Clostridium*, *Mycobacterium tuberculosis*, fungi şi specii de *Actinomyces*. Spitalizarea şi administrarea parenterală de antibiotice conduc, de obicei, la rezoluţia simptomelor.

B. Abcesul prostatic. Această afecţiune este o complicaţie a prostatitei acute. Simptomele sînt durerea suprapubiană şi perineală, febra persistentă, tenesmele, durerea rectală intensificată de poziţia şezînd, retenţia de urină sau polakiuria şi disuria. Este prezentă o leucocitoză persistentă. Tuşeul rectal evidenţiază prezenţa unei formaţiuni fluctuente la nivelul prostatei sau doar o glandă de consistenţă fermă, dureroasă şi de dimensiuni crescute. Ecografia endorectală şi examenul CT sînt superioare examenului clinic, din punct de vedere al detectării şi delimitării abceselor prostatice. Aceste abcese pot drena spontan în rect sau uretră. Abcesele prostatice se asociază cu diabetul zaharat, carcinomul prostatic (33% din cazuri), imunosupresia şi cu manevrele instrumentale urologice. Bacteriile izolate frecvent din abcesele prostatice sînt *Escherichia coli*, *Staphylococcus aureus*, tulpini de *Proteus*, de *Pseudomonas* şi *Staphylococcus albus*. Un abces prostatic necesită drenaj, precum şi antibioterapie. Drenajul este realizat prin puncţie aspirativă ghidată ecografic, prin rezecţie transuretrală sau prin abord chirurgical clasic.

C. Inflamaţia veziculelor seminale. Această afecţiune determină durere perineală şi scrotală, durere rectală, hemospermie şi durere la ejaculare. Mai pot apărea febră, frisoane şi simptome urinare de tip iritativ şi obstructiv. Ecografia endorectală va evidenţia creşterea în dimensiuni, de aspect chistic, a veziculelor seminale şi/sau a canalelor veziculelor seminale. Tratamentul antibiotic duce, de obicei, la rezoluţia simptomelor.

15. LEZIUNILE URETRALE

Uretra este lezată prin traumatisme închise sau penetrante. Aproximativ 11% din pacienţii cu fracturi pelvine suferă o lezare a uretrei. Căderile în poziţie „călare" cu traumatizare directă, provoacă frecvent leziuni uretrale. După lezarea uretrei se instalează durerea suprapubiană şi perineală şi se constată uretroragie, simptome urinare obstructive, disurie sau imposibilitatea de a urina, distensie hipogastrică (prin distensia vezicii urinare), un hematom sau un urinom perineal, datorat extravazării urinei sau un hematom scrotal. Extravazarea urinei determină o tumefacţie de consistenţă moale a perineului, a regiunii superioare a coapselor, a scrotului şi a peretelui abdominal anterior. Tuşeul rectal evidenţiază, la bărbat, o prostată ascensionată, ce „pluteşte",lipsa prostatei sau prezenţa unei mase de consistenţă moale, difuz delimitată, în sediul anatomic normal al prostatei. Uretrografia retrogradă va detecta fisura şi/sau ruptura uretrei. Acest tip de leziuni este rar întîlnit la femei, iar cînd apare se datorează extinderii distale a dilacerărilor vezicale. Cistostomia suprapubiană şi refacerea uretrei conduc la dispariţia simptomelor.

16. STRICTURILE URETRALE ŞI COMPLICAŢIILE LOR LA BĂRBAŢI

A. Stricturile uretrale. Stricturile uretrale se datorează traumatismelor sau infecţiilor. Traumatismele închise sau penetrante pot genera fisuri şi uneori rupturi uretrale. Rezecţia transuretrală a prostatei sau sonda urinară „à demeure" pot de asemenea să contribuie la apariţia stricturilor. Infecţiile, cum ar fi uretrita gonococică sau cu chlamidii, sifilisul sau tuberculoza pot produce stricturi uretrale. Stricturile sînt localizate, de obicei, într-o singură regiune a uretrei, dar pînă la 11% din stricturi sînt multiple. Uretra bulbomembranoasă (70%) şi cea peniană sînt sediile cele mai frecvente de strictură postinfecţioasă. Prostatita cronică şi rezecţia chirurgicală a prostatei, cu cicatrici secundare ale peretelui uretral, pot contribui la îngustarea lumenului uretrei prostatice.

Simptomele cele mai frecvent întîlnite sînt o secreţie uretrală cronică (datorată infecţiei din vecinătatea stricturii), disuria, polakiuria şi tenesmele vezicale. Natura obstructivă a acestei afecţiuni duce la scăderea presiunii jetului urinar, cu întreruperea acestuia şi cu intermitenţă în evacuarea urinei. Poate apărea retenţia de urină. O strictură uretrală poate influenţa tratamentul prostatitei cronice şi coexistă uneori cu hipertrofia prostatică, agravînd simptomele de obstrucţie urinară. Rolul fiecărei componente în aceste obstrucţii mixte este delimitat prin evaluarea efectului produs de dilataţia stricturii asupra fluxului urinar sau prin efectuarea unei endoscopii. La examenul obiectiv se observă secreţie uretrală şi indurаţie localizată a uretrei. Strictura este frecvent detectată cu ocazia introducerii dificile a unei sonde urinare. Severitatea stricturii de la nivelul uretrei bulbomembranoase este estimată prin introducerea unor sonde de diametre diferite. Endoscopia şi uretrografia retrogradă vor delimita mai clar sediul şi întinderea unei stricturi. Uretrografia ajută la stabilirea diagnosticelor de infecţie ulcerativă, de carcinom sau de diverticul uretral.

B. Abcesul periuretral. Această afecţiune apare secundar unui episod de uretrită gonococică sau chlamidiană sau poate fi o complicaţie a unei stricturi cronice. Proximal de strictură, se palpează o formaţiune dureroasă perineală, pacientul acuzînd o durere perineală spontană localizată. Ruptura spontană a acestei formaţiuni fluctuente poate produce o fistulă uretrocutanată, cu extravazarea de urină prin perineu în timpul micţiunii.

C. Carcinomul uretral. Această afecţiune survine secundar obstrucţiei sau infecţiei. Agravarea simptomelor obstructive, durerea perineală locală, indurаţia uretrală palpabilă sau metastazele locale semnalează uneori prezenţa neoplaziei. Biopsia endoscopică va confirma diagnosticul.

D. Perforaţia uretrală cu extravazare de urină. Această complicaţie apare la nivelul stricturii uretrale sau proximal de aceasta, fiind secundară erodării inflamatorii a peretelui uretral. Extravazarea urinii infectate determină edem şi eritem, durere şi sensibilitate perineală şi/sau scrotală şi la nivelul peretelui abdominal hipogastric. Penisul este foarte tumefiat şi hiperemic. Pot apărea febră, frisoane şi alterarea stării generale. Este posibilă formarea de abcese subcutan, cu drenarea de material purulent şi cu eliminarea tegumentelor necrozate, precum şi formarea de fistule uretrocutanate, cu drenarea urinii prin unul sau mai multe orificii perineale, în timpul micţiunii. Stricturile uretrale sînt rar întîlnite la femei, datorîndu-se de obicei traumatismelor vezicale cu extensie uretrală.

17. DUREREA PERINEALĂ DE ORIGINE MUSCULARĂ

Durerea perineală apărută la fiecare pas, în timpul mersului sau alergării este datorată întinderii musculare. Repausul timp de 1-14 zile are ca urmare dispariţia acestui tip de durere. Factorii precipitanţi ai afecţiunii sînt reprezentaţi de practicarea sporturilor de performanţă care implică starturi şi opriri bruşte, ca, de exemplu, în cazul tenisului. Durerea nu este resimţită în momentul producerii leziunii, fiind percepută de obicei 1-2 zile mai tîrziu.

CAPITOLUL

37 DUREREA ACUTĂ VULVARĂ ŞI VAGINALĂ

☐ LISTA DIAGNOSTICELOR POSIBILE

1. Ulcerațiile vulvare
   A. Infecția primară cu virus herpes simplex
   B. Sifilisul primar
   C. Şancrul moale (şancroidul)
   D. Ulcerațiile de tip şancroid
   E. Limfogranulomatoza venerianã
   F. Granulomul inghinal
2. Vulvovaginitele
   A. Vaginita micotică
   B. Infecția cu *Trichomonas vaginalis*
   C. Vaginoza bacteriană
   D. Vulvovaginitele neinfecțioase
      1. Vulvovaginitele produse de substanțe chimice iritante
      2. Vulvovaginita prin alergia de contact
3. Chisturile şi abcesele glandei Bartholin
4. Furunculele şi carbunculele
   A. Furunculul labiei mari
   B. Furunculul antracoid (carbunculul) al labiei mari
5. Abcesul clitoridian
6. Vulvitele
   A. Vulvita focală
   B. Vulvita difuză cu reacție pozitivă la acidul acetic
7. Rupturile traumatice ale frenului labial
8. Afecțiunile dermatologice generalizate
   A. Sindromul Stevens-Johnson
   B. Necroliza epidermică toxică
9. Sindroamele disurice
   A. Disuria internă
      1. Cistita acută bacteriană
      2. Sindromul cistouretritic
      3. Disuria şi pielonefrita acută
         A. Pielonefrita subclinică
         B. Pielonefrita acută şi cistita acută
         C. Disuria idiopatică
         D. Afecțiunile neinfecțioase (litiaza vezicală şi uretrală)
   B. Disuria externă
      1. Vulvovaginitele
      2. Afecțiunile ulcerative genitale
10. Boala Behçet
11. Infecția necrotizantă perineală
12. Durerea iradiată la nivelul vulvei
   A. Litiaza renală
   B. Anevrismele aortice şi ale arterei iliace comune
   C. Nevralgia ilioinghinală sau genitofemurală
   D. Afecțiunile coloanei vertebrale şi ale măduvei spinării
   E. Apendicita acută
13. Dispareunia
   A. Dispareunia superficială
      1. Absența lubrifierii
      2. Vaginismul
   B. Dispareunia profundă
      1. Sarcina ectopică
      2. Salpingita acută
      3. Endometrioza
      4. Ruptura unui chist ovarian
      5. Torsiunea unui chist ovarian
      6. Abcesul pelvin datorat apendicitei sau sigmoiditei
      7. Colita

REZUMAT

Durerea vulvară se datorează, în anumite situaţii, unei *infecţii primare cu virus herpes simplex*. Poate apărea o durere prodromală surdă sau cu caracter de arsură la nivelul perineului, feselor şi al feţei posteromediale a membrelor inferioare. În scurt timp, se pot observa vezicule şi ulcere la nivelul labiei, asociate cu durere, spontan şi la palpare. Se mai semnalează disurie, polakiurie sau retenţie de urină. Diagnosticul este confirmat prin culturi virale. Afecţiunea răspunde clinic la tratamentul cu acyclovir. *Sifilisul primar* determină apariţia uneia sau a mai multor eroziuni nedureroase, dar frecvent sensibile la palpare, rotunde sau ovale, indurate, de culoare roşie-musculară şi fără secreţie purulentă (şancru de inoculare). Ultramicroscopia exsudatului lezional va evidenţia prezenţa *Treponemei pallidum* sau diagnosticul poate fi confirmat printr-un test serologic nontreponemic pentru sifilis (rapid plasma reagin – RPR). *Şancrul moale (şancroidul)* produce unul sau mai multe ulcere labiale dureroase spontan şi la palpare, cu contur neregulat, cu secreţii purulente, de consistenţă moale şi cu margini imprecise. Examinarea frotiului Gram efectuat din exsudatul lezional va evidenţia şiruri paralele de cocobacili gram-negativi (cu aspect de „şine de cale ferată") iar cultivarea aceluiaşi material pe medii selective va detecta în 80% din cazuri prezenţa lui *Haemophilus ducreyi*. *Ulcerele de tip şancru moale* mai pot fi cauzate de suprainfecţia unor ulcere luetice, herpetice sau traumatice, cu bacterii piogene. Din ulcerele de tip şancru moale, care au furnizat culturi negative pentru *H. ducreyi* s-a izolat o bacterie asemănătoare, dar nu identică, cu acesta. Unele cazuri de şancru moale au culturi negative, cauzele acestui fapt fiind necunoscute (rata rezultatelor fals negative fiind de 20%). *Limfogranulomatoza venerianã* (LGV) debutează cu apariţia unei papule labiale, care evoluează spre un ulcer herpetiform discret, dureros spontan şi la palpare sau asimptomatic. O secreţie uretrală şi/sau disuria sînt uneori asociate. Pe culturile efectuate din secreţia uretrală se izolează *Chlamydia trachomatis* (unul dintre serotipurile L_1, L_2 sau L_3) sau se poate detecta în ser un titru semnificativ de anticorpi, la reacţia de fixare a complementului sau la testul de microimunofluorescenţă pentru LGV. Limfadenopatia unilaterală apare în 67% din cazuri, iar semnul „jgheabului" este semnalat în 20% din cazuri. Ulceraţiile şi durerea vulvară pot fi secundare unui *granulom inghinal*. Corpii Donovan se detectează prin coloraţia Giemsa a materialului bioptic prelevat de la nivelul unei leziuni granulomatoase ulcerate.

Vulvovaginita determină durere vulvară cu caracter de arsură, prurit şi dispareunie superficială, asociate cu leucoree, eritem vulvar şi edem. *Candidoza* apare în contextul unui diabet zaharat, al sarcinii sau după administrarea de estrogeni, antibiotice sau corticosteroizi. Secreţia vaginală este albă şi grunjoasă, cu aspect brînzos. Examenul microscopic direct al unei picături de secreţie vaginală preparată cu ser fiziologic va evidenţia prezenţa leucocitelor, celulelor scuamoase, pseudohifelor, hifelor şi a sporilor. Prepararea frotiului cu KOH va confirma prezenţa fungilor. Culturile sînt mai sensibile, dar multe femei care au culturi pozitive sînt asimptomatice şi nu există nici un studiu valabil care să confirme utilitatea tratării acestor paciente cu antifungice. Pacientele simptomatice se vindecă rapid după iniţierea tratamentului antifungic intravaginal. *Infecţia cu Trichomonas* se manifestă printr-o secreţie galben-verzui, care conţine trichomone mobile şi leucocite. Secreţia este urît mirositoare, în comparaţie cu secreţia vaginală inodoră din candidoză. Răspunsul la tratamentul cu metronidazol este prompt.

Vaginoza bacteriană produce o hipersecreţie cu miros de peşte, martor al prezenţei bazelor aminate volatile. La un număr mic de paciente apar simptome discrete de iritaţie. Secreţia este omogenă, fluidă şi lăptoasă (aspect de „lapte de magneziu") sau alb-cenuşie şi degajă miros de peşte după adăugarea cîtorva picături de KOH 10%. Secreţia are un pH mai mare de 4,5. Examenul microscopic al secreţiei indică prezenţa unui tip particular de celule („clue cells"), a unei flore bacteriene anormale şi a cîtorva leucocite. *Vulvovaginita neinfecţioasă* poate fi determinată de o *substanţă chimică iritantă* (de exemplu: săpun, spray-uri vaginale, spumant de baie şi preparate antifungice) sau printr-o *alergie de contact* (de exemplu: iedera sau stejarul otrăvitor şi hipersensibilitate la spermă). Eritemul labial, edemul, bulele, veziculele şi eroziunile sînt manifestări care apar în cadrul acestei afecţiuni, determinînd dureri vulvare cu caracter de arsură şi dispareunie.

Un *abces sau chist al glandei Bartholin* provoacă de obicei durere, tumefacţie, eritem şi sensibilitate la palparea labiei afectate. Puncţia aspiraţie extrage un mucus vîscos, transparent şi steril, dacă leziunea este un chist, şi puroi dacă este un abces. Marsupializarea şi antibioterapia conduc la rezoluţia abcesului şi prezervarea funcţiei lubrifiante a glandei infectate.

Furunculele sau carbunculele apar la nivelul tegumentelor acoperite cu păr ale labiei mari. Ele determină eritem, tumefacţie şi durere la palpare şi o durere surdă sau pulsatilă, ameliorată de drenajul chirurgical sau spontan şi de antibioterapie. Un abces poate implica clitorisul, determinînd creşterea dimensiunilor acestuia, eritem şi durere severă, spontan şi la palpare.

Vulvita focală produce dispareunie superficială severă, durere vulvară cu caracter de arsură şi prurit. Sensibilitate locală la palpare şi eritemul apar în unul sau mai multe locuri în regiunea posterioară a vestibulului, adiacent orificiilor glandelor minore vestibulare şi glandelor Skene. De obicei, se constată o albire în mediu acetic a focarelor eritematoase; unele paciente sînt infectate cu virusul papilloma (ADN), evidenţiat în biopsiile leziunilor eritematoase. Mai poate exista o *vulvită difuză cu reacţie pozitivă în mediu acetic*. Ameliorarea dispareuniei impune uneori excizia laser sau prin chirurgie convenţională a regiunilor afectate. *Rupturile frenului labial* determină dispareunie persistentă. Pentru detectarea rupturilor este necesară inspecţia atentă a acestei regiuni cu o lumină puternică şi cu lentile măritoare.

Sindromul Stevens-Johnson se manifestă prin simptome sistemice, leziuni maculare sau în cocardă la nivelul tegumentelor, conjunctivită purulentă, stomatită erozivă,

cheilită hemoragică, leziuni buloase şi eroziuni labiale. *Necroliza epidermică toxică* produce leziuni orale şi genitale similare, eritem cutanat difuz, cu apariţia de bule gigante, flasce, care se rup rapid, generînd eroziuni întinse şi dureroase.

Disuria poate fi internă sau externă. *Disuria internă* este resimţită profund în vagin şi în regiunea suprapubiană, apărînd înainte sau la începutul micţiunii. *Disuria externă* este resimţită între cele două labii ca un disconfort cu caracter de arsură sau usturime, apărînd după debutul micţiunii. *Cistita* determină disurie internă, tenesme vezicale, polakiurie şi emisia de urină tulbure sau sanguinolentă, fără simptome sistemice. Urina conţine leucocite şi bacterii. Prin culturi se izolează *Escherichia coli*, alte Enterobacteriaceae sau *Staphylococcus saprophyticus*, în concentraţii 10^2 UFC/ml. Aceste paciente răspund rapid la un tratament scurt de 1-3 zile cu antibiotice, rata recăderilor după acest tratament fiind foarte mică. Disuria mai poate apărea la femeile cu infecţii chlamydiene, gonococice sau herpetice. Rareori, LGV se află la originea uretritei purulente. *Trichomonas vaginalis* determină polakiurie şi disurie. Protozoarele sînt detectate prin examenul microscopic al unei probe de urină recoltate prin cateter.

Un sindrom cistitic apare în cadrul *pielonefritei subclinice*. Această infecţie poate mima o cistită simplă, în lipsa oricăror semne sau simptome care să indice implicarea căilor urinare superioare. Apariţia pielonefritei subclinice este de presupus în cazul în care există malformaţii cunoscute ale tractului urinar, diabet zaharat, infecţii urinare înainte de vîrsta de 12 ani, sarcină, o afecţiune imunosupresoare, simptome ce durează de mai mult de 7 zile, o pielonefrită acută în anul precedent şi o recădere după o cură de antibioterapie de 3 zile. *Pielonefrita acută* se poate manifesta prin simptome asemănătoare cistitei, urmate la scurt timp de febră, frisoane, durere în flanc şi la nivelul abdomenului şi de sensibilitate la palparea unghiului costovertebral. Urina conţine leucocite izolate, grupate şi uneori, cilindri leucocitari. Numărul de colonii crescut pe mediul de cultură depăşeşte de obicei 10^5 UFC/ml. *Disuria idiopatică* apare la paciente cu un examen normal al urinei şi cu uroculturi negative. Etiologia este necunoscută. Litiaza vezicală şi uretrală poate determina disurie, polakiurie, hematurie macroscopică şi microscopică şi simptome obstructive. Disuria externă este asociată cu una din cauzele de *vulvovaginită acută* descrise mai sus sau cu *ulcerele genitale*. *Boala Behçet* determină leziuni aftoase recurente bucale, uveită, ulceraţii şi durere vulvară şi vasculită cutanată. *Infecţiile necrotizante perineale* determină febră, simptome sistemice severe, durere labială, eritem, edem, durere la palpare şi o zonă negricioasă extensivă a tegumentelor vulvare datorată gangrenei. Infecţia rapid progresivă cuprinde perineul, vulva, fesele, coapsele şi peretele abdominal. Apar crepitaţii cutanate. Descuamarea şi debridarea ţesuturilor necrozate lasă în loc zone largi denudate la nivelul perineului şi labiilor. Aceste infecţii sînt determinate de obicei de specii clostridii sau sînt infecţii mixte cu bacterii aerobe şi anaerobe. Durerea iradiată la nivelul vulvei poate fi secundară unei *colici renale*, unui *anevrism* extensiv *al aortei abdominale*, *nevralgiei ilioinghinale sau genitofemurale*, *afecţiunilor vertebrale sau medulare*, *apendicitei acute* şi *diverticulitei sigmoidiene*.

Dispareunia superficială se poate datora *absenţei lubrifierii vaginale*, ca urmare a castrării chirurgicale, a menopauzei sau a *vaginismului* primar sau secundar. Aceasta mai este

TABELUL INCIDENŢEI BOLILOR

INCIDENŢA LA 100.000 (APROXIMATIVĂ)

Frecvente (>100)
Infecţia primară cu virus herpes simplex
Vulvovaginita micotică, trichomoniazică sau vaginita bacteriană nespecifică
Chistul sau abcesul glandei Bartholin
Furunculul labiei mari
Vulvita focală
Vulvita difuză cu albire în mediu acetic
Disuria (internă)
Cistita bacteriana acută
Cistouretrita cauzată de *C. trachomatis*, *N. gonorrheae*, Herpes simplex
Pielonefrita acută cu simptome de tract urinar inferior
Pielonefrita subclinică
Disuria (externă) datorată vulvovaginitei sau afecţiunilor genitale ulcerative
Dispareunia superficială datorată absenţei lubrifierii, vaginismului sau vulvovaginitei
Dispareunia profundă datorată salpingitei acute, endometriozei sau rupturii unui chist ovarian

Relativ frecvente (>5-100)
Sifilisul primar
Vulvovaginita prin contact cu substanţe chimice iritante
Vulvovaginita alergică de contact
Furunculul antracoid (carbunculul) al labiei mari
Abcesul clitorusului
Rupturile frenului labial
Sindromul Stevens-Johnson
Necroliza epidermică toxică
Disuria idiopatică
Disuria din litiaza vezicală şi uretrală
Cistouretrita produsă de Trichomonas vaginalis
Boala Behçet
Durerea iradiată la nivelul vulvei determinată de litiaza renală, anevrisme sau de nevralgia ilioinghinală sau genitofemurală
Dispareunia profundă datorată sarcinii ectopice, torsiunii unui chist ovarian sau colitei

Rare (>0-5)
Şancrul moale
Ulcerele de tip şancroid
Limfogranulomatoza veneriană (LGV)
Granulomul inghinal
Cistouretrita produsă de LGV
Infecţia necrotizantă perineală
Durerea iradiată la nivelul vulvei datorată afecţiunilor medulare sau apendicitei acute
Dispareunia profundă secundară unui abces pelvin determinat de apendicită sau de diverticulita sigmoidiană

determinată de multe dintre afecţiunile dureroase descrise mai sus. Dispareunia profundă, resimţită profund în vagin şi pelvisul inferior, este provocată de modificările inflamatorii secundare unei *sarcini ectopice, salpingitei, endometriozei, torsiunii sau rupturii unui chist ovarian, unui abces pelvin secundar apendicitei sau diverticulitei* sau unei *colite* determinate de o infecţie acută bacteriană sau amoebiană sau în cadrul unei boli inflamatorii intestinale.

☐ DESCRIEREA AFECŢIUNILOR ENUMERATE

1. ULCERAŢIILE VULVARE

A. Infecţia primară cu virus herpes simplex. Simptomele de debut sînt reprezentate de o uşoară durere cu caracter de arsură, asociată cu parestezii în regiunea labială. O durere surdă, profundă, este resimţită la nivelul uneia sau a ambelor fese, cu iradiere spre regiunea lombosacrată şi spre faţa medială a membrului inferior uni sau bilateral. Uneori pacienta prezintă simptome sistemice, cum ar fi febra, frisoanele, mialgiile, cefaleea şi alterarea stării generale (62%). Apar vezicule grupate care se sparg rapid, lăsînd în loc mici ulceraţii superficiale şi dureroase. Aceste leziuni sînt distribuite, de obicei, bilateral (85%), existînd concomitent o adenopatie inghinala uni sau bilaterală, dureroasă spontan şi la palpare (80%). Ulceraţiile pot conflua formînd ulcere mari, rotund-ovalare (0,5-1 cm), superficiale, de culoare roz, cu marginea netedă, îngustă şi eritematoasă. Secundar poate apărea un edem al labiilor, însoţit de durere locală, parestezii şi uneori hipoestezie. Durerea este continuă, surdă, şi/sau cu caracter de arsură. Poate exista disurie atît externă cît şi internă (83%), disuria internă fiind determinată de către uretrita herpetică. Micţiunea este uneori atît de dureroasă încît apare retenţie de urină, impunînd sondajul vezical. Retenţia de urină mai poate avea drept cauză o neuropatie sacrată asociată. Virusul herpes simplex (HSV) poate fi izolat de la nivelul leziunilor labiale (90%), al canalului cervical (87%) şi din urină (50%). Majoritatea infecţiilor genitale sînt produse de HSV-2 (63-90%), iar restul de către HSV-1. Aceasta se manifestă după 3-7 zile de la contact sexual infectant. Multe infecţii primare nu sînt manifeste clinic, fiind detectate prin observarea prezenţei anticorpilor anti HSV-2 la pacienţi fără antecedente de infecţie genitală. Acyclovirul administrat intravenos este un tratament eficient împotriva infecţiilor genitale primare severe cu HSV, scurtînd durata evoluţiei şi replicării virale. Durerea locală spontană şi la palpare poate persista 1-2 săptămîni, vindecarea ulcerelor necesitînd 2-4 săptămîni.

B. Sifilisul primar. Se manifestă prin apariţia unui şancru la nivelul labiei, cervixului, regiunii anorectale, frenului sau tegumentelor adiacente regiunii genitale. Şancrul sifilitic apare la 2-3 săptămîni după contactul sexual infectant, sub forma unor papule unice sau multiple (0,5-1 cm). Papulele ulcerează rapid, formînd o leziune rotundă, plată, de consistenţă fermă, de culoare roşie (aspect roşu-muscular) şi cu margine indurată, îngustă, eritematoasă, cu o linie hemoragică la limita leziunii. Exsudatul este minim. Aceste leziuni nu sînt, de obicei, dureroase spontan dar pot fi sensibile la palpare în 33% din cazuri. Limfadenopatia inghinală bilaterală apare în 70% din cazuri şi în circa 23% din cazuri ganglionii sînt dureroşi. Pînă la 10% din şancre prezintă la suprafaţă un exsudat purulent pseudomembranos sau au margini neregulate fiind confundate cu şancrul moale. Diagnosticul de sifilis se stabileşte prin ultramicroscopia exsudatului sau prin efectuarea repetată a testelor nontreponemice (reaginice) pentru sifilis (VDRL – Venereal Disease Research Laboratory sau testul RPR – Rapid Plasma Reagin). În momentul în care şancrul este prezent, rata rezultatelor fals negative la aceste teste este de 30%.

Tratamentul cu benzatin penicilină duce la rezoluţia rapidă a şancrului şi la vindecarea bolii. La un număr mic de pacienţi, la 6-8 ore după administrarea de penicilină apare reacţia Jarisch-Herxheimer care constă în febră înaltă, frisoane, stare generală alterată şi un exsudat seros abundent la nivelul şancrului.

C. Şancrul moale (şancroidul). La 3-10 zile după un contact sexual infectant la nivelul labiilor, frenului labial, cervixului, clitorisului sau tegumentelor coapsei, apare o papulă dureroasă la palpare. Aceasta se sparge în scurt timp, formînd un ulcer dureros neregulat, cu exsudat purulent, avînd dimensiuni de 0,3-2 cm şi margini imprecis delimitate. Ulcerul este, de obicei, moale şi dureros. La femei ulcerele tind să fie multiple (în medie 4), apărînd şi la nivelul coapsei şi abdomenului, prin autoinoculare. Aproximativ 50% dintre femei sînt asimptomatice în pofida prezenţei ulceraţiilor şancroide. La 33-50% din pacienţi apare adenopatie inghinală dureroasă unilaterală, mai rar bilaterală. Leziunile adiacente netratate pot conflua în ulceraţii gigante, cu edem extensiv labial şi perineal. Distrucţia sau perforaţia labială sînt posibile. Ganglionii limfatici pot supura cu formarea de fistule care drenează spontan un material purulent.

Un frotiu Gram efectuat din exsudatul de la nivelul ulcerului va pune în evidenţă cocobacili gram-negativi dispuşi în şiruri paralele sub formă de „şine de cale ferată" sau „de lanţ". Frotiul Gram efectuat din exsudat este o metodă cu sensibilitate şi specificitate reduse. Testul de confirmare cu sensibilitatea şi specificitatea cea mai mare este cultura pe medii speciale. *H. ducreyi* este cultivat pe mediu cu bază gonococică, la care s-a adăugat hemoglobină bovină şi ser de făt bovin sau mediu Mueller-Hinton cu sînge de cal 5% şi vitamine. Se adaugă vancomicină 3 μg/ml, pentru a inhiba creşterea altor bacterii. Cultivarea exsudatului prelevat de la nivelul ulcerului, pe ambele medii, duce la o sensibilitate cumulată de pînă la 80% în izolarea acestei bacterii. *H. ducreyi* este sensibil la

eritromicină. Şancrul moale apare mai frecvent la prostituate şi la contacţii secundari ai bărbaţilor infectaţi de prostituate.

D. Ulceraţiile de tip şancroid. În unele cazuri, de la nivelul ulcerelor genitale dureroase, de formă neregulată, de consistenţă moale, friabile, nu se poate izola *H. ducreyi* după cultivarea pe medii selective. Aceste cazuri se pot datora: (1) şancrului moale adevărat, cu culturi fals negative (rata rezultatelor fals negative este de aproximativ 20%); (2) infecţiei cu HSV care se suprainfectează cu bacterii piogene; (3) ulcerelor traumatice suprainfectate cu bacterii piogene; (4) infecţiei cu bacterii asemănătoare H. ducreyi; sau (5) ulcerelor de etiologie necunoscută din care nu se poate izola prin cultură *H. ducreyi* sau HSV-2, iar ultramicroscopia este negativă. Infecţia cu *H. ducreyi* poate coexista cu o infecţie cu *T. pallidum* sau cu HSV. Ulcerele rezultante au, de obicei, aspect de şancru moale, dar ambii agenţi etiologici pot fi detectaţi.

Ulcerele de tip şancroid trebuie studiate prin ultramicroscopie. Este necesar să fie examinat un frotiu Gram executat din exsudat şi să se efectueze culturi pentru HSV, *H. ducreyi* şi bacterii piogene. Testele serologice nontreponemice pentru sifilis trebuie realizate în momentul apariţiei ulcerelor şi apoi lunar pînă cînd se pozitivează sau trei luni consecutiv.

E. Limfogranulomatoza venerianã (LGV). LGV debutează cu apariţia la nivelul labiilor sau frenului a unor papule sau vezicule care ulcerează. Ulcerul herpetiform rezultant este cea mai frecventă leziune primară. Acesta este discret dureros, spontan şi la palpare, sau este complet asimptomatic. În unele cazuri apare o secreţie uretrală şi/sau disurie. Poate exista adenopatie femurală sau inghinală uni sau bilaterală, determinînd apariţia semnului „jgheabului", datorat depresiunii produse de către ligamentul inghinal între aceste două grupuri anatomice de ganglioni limfatici (observat în 20% din cazuri). Adenopatia inghinală unilaterală este întîlnită în pînă la 67% din cazuri. Ganglionii se hipertrofiază şi devin fluctuenţi şi dureroşi. Unul sau mai mulţi ganglioni supurează, drenînd un exsudat purulent din care se izolează *Chlamydia trachomatis*, serotipurile L_1, L_2 sau L_3. Diagnosticul mai este susţinut de creşterea titrului de anticorpi de patru ori, prin reacţia de fixare a complementului pentru LGV sau de un singur titru mai mare sau egal cu 1:64 (sensibilitate de 80%). Un titru mai mare sau egal cu 1:512 este specific dar pot apărea rezultate fals pozitive în infecţiile produse de serotipuri non-LGV (salpingita sau perihepatita). Tratamentul cu doxiciclină sau eritromicină este eficient.

F. Granulomul inghinal. La nivelul vulvei, frenului, cervixului sau vaginului se formează o papulă. Prin autoinoculare pot rezulta papule multiple, ce vor determina ulterior ulceraţii indolore sau dureroase, infectate secundar. Leziunile învecinate confluează dînd naştere la ulceraţii mari, granulomatoase, cu potenţial distructiv local.

Corpii Donovan pot fi detectaţi în histiocite, pe un frotiu colorat Wright sau Giemsa, preparat din materialul recoltat prin raclaj, tamponament sau biopsie. Examenul histopatologic al fragmentelor de biopsie este mai puţin sensibil, corpii Donovan fiind astfel mai greu de detectat. Examinarea prin microscopie electronică a fragmentelor de biopsie va evidenţia, mai frecvent decît examenul histopatologic de rutină, microorganismul cauzal (*Calymmatobacterium granulomatis*). Doxicilina determină regresia leziunilor în 7 zile.

2. VULVOVAGINITELE

A. Vaginita micotică. Simptomele caracteristice sînt reprezentate de pruritul vulvar, durerea labială cu caracter de arsură asociată cu sensibilitate la palpare şi de secreţia vaginală cu aspect brînzos. La pacientele cu edem şi eritem vulvar şi vaginal poate apărea dispareunie superficială. Examenul ginecologic relevă la nivelul vulvei edem, hiperemie şi apariţia de fisuri. La nivelul tegumentelor adiacente regiunii vulvare apar pustule şi noduli eritematoşi sateliţi. Se observă escoriaţii cauzate de pruritul sever. Mucoasa vaginală este eritematoasă şi se poate observa o leucoree albă, inodoră, brînzoasă. În mai puţin de 20% din cazuri prezintă pete mucoase cu aspect aftos. Incidenţa ulceraţiilor aftoase ale pereţilor vaginali creşte la 70% în timpul sarcinii, cînd pH-ul secreţiei este sub 4,5. La examenul secreţiei vaginale, după omogenizare cu ser fiziologic, leucocitele sînt în număr mare (>10/cîmp microscopic) iar celulele epiteliale, dispuse în placarde sau grupuri sînt de asemenea numeroase. La examinarea frotiului, după tratarea secreţiei cu ser fiziologic sau KOH, se pot evidenţia pseudohife, hife şi spori de *candida*. Prezenţa exclusivă a sporilor sugerează infecţia cu *T. glabrata* (responsabilă de 3-16% din infecţiile micotice). Fungii pot fi cultivaţi pe mediile Sabouraud sau Nickerson. Şi coloraţia Gram este utilă pentru detectarea hifelor şi a sporilor. Sensibilitatea examenului microscopic (după tratarea secreţiei cu ser fiziologic sau KOH) este cuprinsă în diverse studii între 35-45% şi 85%. Utilizarea culturilor pentru diagnostic este controversată datorită ratei crescute a rezultatelor fals pozitive (de exemplu, femei asimptomatice cu culturi pozitive). Este disponibil un test de aglutinare latex ce detectează *Candida* aflată în cantităţi mari în secreţia vaginală. Testul are o sensibilitate de 65-81% dar nu este utilizat pe scară largă. Factorii de risc pentru vaginita micotică sînt sarcina, administrarea de antibiotice (peniciline, cefalosporine, tetracicline şi metronidazol), diabetul zaharat, imunosupresia, lenjeria strîmtă, estrogenii, felaţia şi contactul sexual anal. Instilaţia vaginală de nitrat de butaconazol, miconazol sau nistatin are ca urmare dispariţia semnelor şi simptomelor.

B. Infecţia cu Trichomonas vaginalis. Simptomele constau în apariţia leucoreei cu miros neplăcut (56-67%), a pruritului (48%), a dispareuniei şi a disuriei (18-26%). Se constată hiperemia vulvei, vestibulului şi a tegumentului

adiacent introitusului. Aspectul granular şi friabil al cervixului (aspect de „zmeură") este caracteristic, dar este semnalat în doar 2-30% din cazuri. Leucoreea este galbenă sau galben-verzuie şi spumoasă în 34% din cazuri. Aceste ultime semne nu sînt specifice, ele apărînd şi în vaginita bacteriană nespecifică. Diagnosticul este confirmat prin detectarea trichomonelor mobile în secreţia vaginală omogenizată cu o picătură de ser fiziologic, acest test avînd o sensibilitate de 50-75% în comparaţie cu cultivarea pe mediile Feinberg-Wittington sau Diamond. Infecţia *trichomonazică* poate apărea la femei fără o secreţie vaginală semnificativă (44%), iar leucocitele pot lipsi din exsudatul vaginal (19%).

Infecţia *trichomonazică* determină, uneori, o secreţie vaginală cu miros de peşte, după adăugarea a 1-2 picături de KOH. Valoarea pH-ului secreţiei din trichomoniază depăşeşte 4,5. Răspunsul la tratamentul cu metronidazol este prompt. Pînă la 16% dintre femeile tratate cu acest antibiotic pot dezvolta o candidoză vaginală după încetarea tratamentului, cu apariţia unei secreţii grunjoase ce necesită tratament antifungic.

C. Vaginoza bacteriană. Aceste afecţiuni se manifestă prin leucoree cu miros neplăcut, asociată cu un disconfort discret la nivel vaginal şi vulvar. Leucoreea are miros neplăcut, de peşte, perceput de pacientă şi de partenerul ei sexual. Disconfortul vaginal şi dispareunia apar în mai puţin de 15% din cazuri. Secreţia este fluidă, omogenă, de culoare alb-lăptos sau cenuşie şi are un pH mai mare de 4,5. Sînt prezente în secreţia vaginală „clue cells" (celule epiteliale vaginale scuamoase acoperite cu cocobacili – *Gardenella vaginalis*), alături de un număr mic de leucocite. Testul aminelor efectuat prin adăugarea de 1-2 picături de KOH la secreţia vaginală este pozitiv în maximum 73% din cazuri. Cultivarea *G. vaginalis* nu are utilitate diagnostică deoarece multe femei fără vaginită bacteriană nespecifică sînt purtătoare ale acestui microorganism, în cantităţi mici. Tratamentul cu metronidazol are efect rapid asupra mirosului, secreţiei şi simptomelor iritative.

Tabloul clinic şi rezultatele de laborator ale vulvovaginitelor acute sînt prezentate in tabelul 37-1.

D. Vulvovaginitele neinfecţioase. Aceste afecţiuni sînt determinate de o substanţă chimică iritantă sau de contactul cu un alergen.

1. Vulvovaginita produsă de substanţe chimice iritante. În cîteva minute sau ore după contactul cu agentul cauzal se vor instala durerea vulvară cu caracter de arsură, pruritul, edemul şi eritemul labial, care evoluează spre formarea de bule şi vezicule. Modificările inflamatorii provoacă dispareunie şi disurie. Cauzele vulvovaginitelor prin substanţe iritante includ gelurile de duş, sprayurile vaginale, spumantul de baie, detergenţii puternici utilizaţi la spălarea lenjeriei, hîrtia de toaletă parfumată, spuma, gelurile spermicide, tampoanele cu deodorant şi unele antifungice administrate intravaginal. Vulvovaginita iritativă mai poate fi determinată de către violetul de genţiană, de instilaţiile vaginale cu 5-fluorouracil şi de nitrofurazon.

2. Vulvovaginita alergică de contact. Alergia de contact determină durere vulvară cu caracter de arsură, durere la palpare şi prurit apărute la zile sau săptămîni după contactul iniţial cu substanţa cauzatoare. Stejarul şi iedera otrăvitoare determină reacţii de contact cu eritem, vezicule cu dispoziţie lineară, edem labial, prurit şi escoriaţii. Se datorează transferului oleorăşinilor vegetale de pe degete pe mucoasa genitală. S-au raportat cazuri rare de alergie la sperma partenerului sexual, care se manifestă prin edem şi eritem vulvar, asociate cu durere cu caracter de arsură. Examenul microscopic al secreţiei vaginale poate evidenţia un număr mare de celule parabazale, fără bacterii patogene vaginale. Flora saprofită este săracă, numărul de lactobacili fiind de obicei scăzut. În cazurile severe poate apărea disurie şi retenţie urinară. Spălăturile locale, utilizarea unor comprese cu soluţie Burow diluată şi a unor creme cu corticosteroizi şi/sau administrarea orală de prednison vor grăbi vindecarea.

3. CHISTURILE SAU ABCESELE GLANDEI BARTHOLIN

Aceste afecţiuni debutează cu tumefacţia, dureroasă spontân şi la palpare, a treimii posterioare a labiei mari. Durerea este de obicei surdă, dar poate fi şi pulsatilă. Durerea şi tumefacţia labială se agravează treptat în 1-3 zile. Şederea pentru perioade îndelungate, mersul şi contactul cu lenjeria strîmtă, intensifică durerea. Poate fi palpată o formaţiune labială localizată, fluctuentă sau fermă, dureroasă la palpare, cu diametru de 3-7 cm. Pacientele pot prezenta febră, frisoane şi leucocitoză. Dacă formaţiunea este un chist, puncţia aspirativă a formaţiunii extrage un mucus vîscos, clar şi steril. În cazul unui abces al glandei Bartholin, se va aspira un exsudat purulent, cu frotiuri Gram pozitive. Abcesele bilaterale ale glandei Bartholin sugerează o infecţie gonococică. Din lichidul aspirat s-au izolat *Neisseria gonorrhea* (6-61%, cel mai frecvent 6-10%), *Haemophilus influenzae* (13%), *E. coli* (28%), bacterii de genul *Bacterioides* (9%), *Streptococcus agalactiae* (9%), *Staphylococcus aureus* (9%), *C. trachomatis* (2-8%), alţi coliformi, bacterii din genul *Pseudomonas* şi anaerobi. Pot exista infecţii polimicrobiene, dar mai rar. Se practică incizarea chirurgicală cu drenaj sau marsupializarea abcesului, sub protecţie de antibiotice active pe germenii implicaţi, cu păstrarea funcţiei glandulare.

4. FURUNCULELE ŞI CARBUNCULELE

A. Furunculele labiei mari. Un furuncul dureros apare la baza unui folicul pilos al labiei mari. În 3-5 zile, leziunea creşte în dimensiuni, devine fermă şi apoi fluctuentă, de la

TABELUL 37-1
VULVOVAGINITELE ACUTE

SCURGEREA VAGINALĂ

Tipul	Simptome	Semne	Factori de risc	Aspectul macroscopic al secreţiei	pH	Miros	Aspect microscopic	Frotiu Gram	Răspuns la tratament
Fungi: *C. albicans* (84-97%); *T. glabrata* (13-16%)	Usturime vulvară, prurit, dispareunie superficială, secreţie brînzoasă (50-70% sînt simptomatice)	Edem şi eritem vulvar, fisuri, pustule cutanate satelite şi noduli eritematoşi dermici, pete aftoase aderente la mucoasa vaginală (20%)	Diabet zaharat, sarcina, antibioterapia, imunosupresia, contraceptivele orale, corticoterapia	Secreţie albă cu aspect de lapte bătut sau brînzos	≤4,5	Fără	Celule epiteliale grupate, leucocite >10/cîmp microscopic, hife, pseudohife şi spori (specii de *Candida*), blastospori (*T. glabrata*)	Hife, pseudohife şi spori de *Candida*, bacili gram pozitivi în număr mare (lactobacili)	Butoconazol, miconazol, nistatin
T. vaginalis	Usturime vulvară, prurit, dispareunie superficială, secreţie abundentă, urît mirositoare, galbenă sau galben-verzuie (50-90% sînt simptomatice)	Eritem al mucoasei vaginale, secreţie vaginală de culoare galbenă sau galben-verzui, spumoasă (12-24%), cervix cu aspect de „zmeură", cu leziuni superficiale peteşiale, granulare şi friabilitate (2-30%)	Activitatea sexuală, incidenţă crescută la femeile divorţate şi la prostituate	Secreţie galbenă sau galben-verzuie, spumoasă, cu consistenţă păstoasă sau fluidă	>4,5	Miros de peşte, mai ales după adăugarea a 1-2 picături deKOH	Leucocite >10/cîmp microscopic, celule epiteliale parabazale, trichomone cu motilitate caracteristică	Aspect „pestriţ" al frotiului Gram, cu bacili şi coci gram-pozitivi şi gram-negativi	Metronidazol
Vaginoza bacteriană	Leucoree redusă sau abundentă, urît mirositoare, iritaţie vulvo-vaginală în 16% din cazuri şi dispareunie superficială în 10% din cazuri (46% din cazuri sînt simptomatice, prezentînd una sau mai multe acuze)	Secreţie vaginală fluidă, albă sau alb-galbuie, cu miros de peşte. S-a mai descris un aspect al secreţiei de „lapte de magneziu" sau de „cocă subţire". În maximum 15% din cazuri secreţia este spumoasă. Edem şi eritem discret al vulvei (22%)	Activitatea sexuală, utilizarea de dispozitive contraceptive intrauterine	Secreţie fluidă, albă, cenuşie sau alb-gălbuie	>4,5	Miros de peşte, cu sau fără adăugarea de KOH (88-96%), miros ce poate fi mai puternic după ejaculare sau în timpul menstruaţiei datorat creşterii pH-ului	„Clue cells" (85-97%), celule scuamoase, strălucitoare sau cu aspect granular, cu cocobacili ce aderă la exteriorul lor (*G. vaginalis*), leucocite puţine (<10/cîmp microscopic), celule epiteliale	Cocobacili gram-negativi sau variabili, bacili în formă de virgulă, fusiformi şi cîţiva bacili gram pozitivi (lactobacili)	Metronidazol

nivelul ei drenîndu-se un material purulent galben-verzui, contaminat cu *S. aureus*. Ipsilateral, apare adenopatie inghinală dureroasă spontan şi la palpare. Aplicarea locală de comprese calde şi umede şi administrarea per os de dicloxaciclină conduc de obicei la vindecare cu cicatrici minime.

B. Furunculul antracoid (carbunculul) al labiei mari. Mai multe furuncule pot conflua, formînd un abces complex labial, cu durere, eritem, edem şi fistule. Cauza cea mai frecventă este *S. aureus*. Se impune drenajul chirurgical asociat cu tratament antistafilococic parenteral.

5. ABCESUL CLITORIDIAN

Infecţia clitorisului poate determina tumefacţia importantă a acestuia (de 2-4 ori dimensiunea normală), însoţită de durere surdă şi/sau pulsatilă şi eritem. Evoluţia spre abcedare este semnalată de apariţia fluctuenţei şi a durerii marcate la palpare. Incizia şi drenajul abcesului sub protecţie de antibiotice antistafilococice conduc la vindecare.

6. VULVITELE

A. Vulvita focală (sindromul de vestibulită vulvară). Se manifestă prin durere vulvară cu caracter de arsură, dispareunie superficială severă şi prurit. Durerea mai poate fi provocată prin introducerea de tampoane intravaginale. Durerea este de obicei strict localizată în unul sau mai multe puncte (pînă la unsprezece puncte) de la nivelul introitusului. Durerea provocată de contactul sexual sau de inserţia de tampoane intravaginale persistă ca o jenă surdă vulvară, pentru mai multe ore. Aceasta se intensifică eventual premenstrual sau prin purtarea de lenjerie strîmtă. Examinarea vestibulului vaginal, cu lumină puternică şi cu inelul himenal rulat spre interiorul vaginului proximal, relevă una pînă la unsprezece (cel mai frecvent 3) mici zone (de 3-10mm) eritematoase, foarte dureroase la palpare şi/sau mici ulceraţii. Aceste leziuni pot reprezenta inflamaţia glandelor vestibulare minore şi a glandelor Skene. Presiunea exerciotată pe aceste leziuni eritematoase (efectuat cu vîrful unui aplicator de vată) demonstrează sensibilitatea extremă la atingere. Zonele aflate între leziunile eritematoase sînt de aspect normal şi nedureroase. Leziunile sînt localizate cel mai frecvent în regiunea posterioară sau adiacentă orificiilor de deschidere a glandelor Bartholin (între orele 4 şi 8), deşi mai pot fi semnalate şi leziuni cu o localizare mai anterioară. În maximum 80% din cazurile luate în studiu, debutul dispareuniei a fost brusc, în timpul unui singur contact sexual. Această dispareunie acută poate deveni recidivantă. Investigarea atentă a altor cauze de durere vestibulară, cum ar fi herpesul urogenital, candidoza, trichomoniaza, vaginita bacteriană sau afecţiunile dermatologice, se însoţeşte de rezultate negative. Unele cazuri se rezolvă sau se ameliorează spontan, dar în cazurile refractare se impune excizia chirurgicală cu laser a zonelor dureroase. La colposcopie, zonele vestibulare eritematoase pot prezenta o albire intensă în mediu acid.

B. Vulvita difuză cu reacţie pozitivă la acidul acetic. Unele femei cu dureri vulvare cu caracter de arsură, prurit şi cu o senzaţie de usturime intensificată de contactul sexual prezintă la examinare un vestibul normal. Instilarea unei soluţii de acid acetic 5%, înainte de colposcopie, relevă coloraţia albă intensă şi difuză la nivelul mucoasei vestibulare. Această „albire" se poate extinde, implicînd tegumentele vulvare, şanţurile interlabiale, clitorisul şi perineul (60%) şi labia mare (25%). Într-un studiu, grupul de paciente cu vulvodinie şi reacţie pozitivă la acidul acetic s-au dovedit ▪ prezenta o infecţie cu virusul papilloma ADN, confirmată prin utilizarea tehnicii de hibridizare Southern blot. Aplicarea locală de 5-fluorouracil este uneori eficientă. În cazurile severe şi refractare este necesară vulvectomia laser, pentru ameliorarea durerii vulvare şi ▪ dispareuniei.

7. RUPTURILE TRAUMATICE ALE FRENULUI LABIAL

O fisurare traumatică superficială sau o ruptură la joncţiunea posterioară a labiilor mici (frenul labial sau frîul labial), cu extindere spre mucoasa vaginală, poate apărea ca urmare ▪ activităţii sexuale. Aceste rupturi provoacă dispareunie superficială. Pentru identificarea leziunilor discrete, dar supărătoare, este necesară examinarea cu lupa sub lumină puternică.

8. AFECŢIUNI DERMATOLOGICE GENERALIZATE

A. Sindromul Stevens-Johnson. Vulvovaginita este asociată cu simptome sistemice (febră, disfagie, tuse, dureri toracice, cefalee, stare de rău, artralgii şi mialgii) şi cu erupţie cutanată generalizată cu leziuni în cocardă şi de tip „herpes iris", macule şi pete eritematoase confluente, pe suprafeţele de extensie şi la nivelul genunchilor, şoldurilor şi tălpilor. Alte manifestări cutanate sînt leziunile arcuate şi policiclice, placardele urticariene, veziculele şi bulele. Leziunile buloase şi erozive pot implica buzele, mucoasa bucală şi conjunctiva. Mucoasa labială este acoperită de pseudomembrane alb-cenuşii, iar roşul buzelor este acoperit de cruste hemoragice. Durerea determinată de afectarea cavităţii bucale este uneori atît de severă, încît pacienta evită să mănînce. Poate apărea o conjunctivită purulentă, ce se complică eventual cu ulceraţii corneene, uveită anterioară şi cu panoftalmită. Vulvovaginita asociată poate deveni dureroasă în urma ruperii bulelor cu formarea de eroziuni şi ulceraţii mucoase. Se asocia şi o disurie externă severă. Această afecţiune se datorează hipersensibilităţii la un anumit medicament sau la un agent infecţios (de exemplu HSV şi *Mycoplasma*).

B. Necroliza epidermică toxică. Debutul este acut cu apariţia unei erupţii maculare difuze care confluează rapid formînd placarde eritematoase întinse. În aceste zone eritematoase se formează bule gigante flasce, care se rup

lăsînd în loc eroziuni multiple, pe trunchi şi extremităţi. În zonele eritematoase, semnul Nikolsky este pozitiv. Conjunctiva este hiperemică prezentînd uneori un exsudat purulent. Mucoasele bucală şi labială pot fi dureroase datorită ruperii bulelor orale. Apare durerea vulvară secundară leziunilor buloase şi a ruperii lor. De obicei, se asociază simptome sistemice ca febra, starea de rău, astenia, anorexia şi prostraţia severă.

Etiologia poate fi reprezentată de consumul de medicamente (trimetoprim-sulfametoxazol, penicilină, tetraciclină, allopurinol), de infecţiile virale (de exemplu: rujeola, varicela, zona zoster şi herpes simplex), de septicemia cu *E. coli*, de vaccinuri, de limfoame şi leucemie, precum şi de chinina din apa tonică. Şansa de supravieţuire creşte dacă pacienta este internată într-o unitate de terapie intensivă, sau într-o secţie de arşi, supusă unui tratament suportiv, administrîndu-se precoce doze mari de corticosteroizi intravenos.

9. SINDROAMELE DISURICE

A. Disuria internă. Disuria internă este resimţită profund în vagin şi în regiunea suprapubiană şi apare înainte de debutul micţiunii sau coincide cu aceasta. Se asociază frecvent cu polakiurie, nicturie, tenesme vezicale, urină tulbure şi cu miros fetid şi/sau hematurie macroscopică. Cauzele includ infecţiile vezicii urinare sau uretrei. Unele cazuri de pielonefrită se pot manifesta doar cu simptome de iritaţie a căilor urinare joase, cum ar fi polakiuria, tenesmele vezicale şi disuria (pielonefrita subclinică), altele doar cu simptome de afectare a căilor urinare superioare, ca de exemplu: durere spontan şi la palpare în flanc şi febră, dar pot fi întîlnite şi ambele categorii de simptome.

1. Cistita acută bacteriană. Cistita bacteriană determină disurie internă, polakiurie, tenesme vezicale, urină tulbure, hematurie macroscopică şi dureri suprapubiene ameliorate de micţiune. De obicei, nu se asociază manifestări sistemice. Pacienţii pot prezenta sensibilitate la nivelul uretrei, colului vezical şi regiunii suprapubiene (10%), dar flancurile şi unghiul costovertebral sînt nedureroase. Sedimentul urinar conţine un număr mare de leucocite izolate şi grupate, de eritrocite (40-60%din cazuri) şi bacterii (>10^4 UFC/ml). Prin culturi se izolează *E. coli* (80-90% din cazuri) cu >10^2 UFC/ml. *S. saprophiticus* este, de asemenea, un agent etiologic frecvent al cistouretritei la femeile tinere, active sexual. Pacientele cu cistită răspund rapid la o cură scurtă (3 zile) cu amoxicilină, trimetoprim-sulfametoxazol sau doxicilină, recăderile fiind rare, cu excepţia cazului în care există o infecţie ocultă a căilor urinare superioare. Alte cauze mai puţin frecvente ale cistitei acute sînt alte Enterobacteriaceae (*Klebsiella* şi *Proteus*) sau enterococi. Dacă se iau în consideraţie şi pacientele cu o bacteriurie cuprinsă între 10^2 şi 10^4 UFC/ml, fără a ţine seama de faptul că o infecţie urinară era înainte diagnosticată doar pe baza a 10^5 UFC/ml la urocultură, se poate pune un diagnostic etiologic la aproximativ 1/3 dintre bolnavele etichetate ca avînd un „sindrom uretral acut de cauză neprecizată".

2. Sindromul cistouretritic. Disuria internă şi polakiuria sînt asociate cu piurie şi uroculturi negative (mai puţin de 10^5 bacterii/ml). Piuria poate fi cuantificată prin examinarea urinei necentrifugate într-o cameră de numărare a elementelor figurate sanguine. Este patologic un număr de 10 PMN/ml de urină ca şi rată de excreţie a leucocitelor mai mare de 400.000 PMN/oră. Prezenţa piuriei mai este demonstrată printr-un test rapid (dipstick) cu esterază leucocitară. Pacientele cu piurie şi uroculturi negative pot prezenta o leucoree purulentă şi durere spontan şi la palpare, în etajul abdominal inferior, uni sau bilateral. La examenul obiectiv se constată semne de cervicită precum şi durere la mobilizarea colului uterin şi/sau a anexelor. Din culturile uretrale şi uroculturi se poate izola *C. trachomatis* (20-60% din cazuri), *N. gonorrhea* sau *HSV-2*. În infecţiile cu *C. trachomatis* şi *N. gonorrhea* se constată hiperemia meatului urinar şi prezenţa unei secreţii uretrale. Disuria din infecţia herpetică este asociată, de obicei, cu vezicule şi ulceraţii labiale, vestibulare şi cervicale, dureroase spontan şi la palpare. LGV este o cauză rară de disurie şi secreţie uretrală purulentă. Apariţia unei limfadenopatii masive inghinale şi femurale este valoroasă pentru susţinerea diagnosticului. Infecţia în LGV se confirmă prin dozarea anticorpilor (de exemplu, prin reacţia de fixare a complementului pentru LGV) sau prin cultura secreţiilor uretrale. *T. vaginalis* determină cistouretrită cu disurie, diagnosticul stabilindu-se prin evidenţierea microorganismului într-o probă de urină recoltată din cateter.

3. Disuria şi pielonefrita acută

A. PIELONEFRITA SUBCLINICĂ. 30% dintre femeile cu cistită acută, manifestată prin disurie internă, polakiurie, nicturie şi dureri suprapubiene pot avea pielonefrită subclinică. Durerea spontană şi la palpare, cu sediul în flanc, şi febra sînt minime sau absente. Criteriile anamnestice care susţin prezenţa unei pielonefrite subclinice sînt prezenţa în antecedente a unor afecţiuni urinare (de exemplu, calculi renali, obstrucţie, vezica neurogenă), diabetul zaharat, infecţii urinare înaintea vîrstei de 12 ani, o boală imunosupresoare, sarcina, simptome persistente de mai mult de 7 zile, o pielonefrită acută în anul precedent (durere în flanc, febră, frisoane), recăderea după o cură de antibioterapie de 3 zile sau lipsa de răspuns la acest tratament. Metodele de stabilire a localizării infecţiei sînt rareori utilizate în clinică şi constau în cateterizarea uretrală, prelevarea de urină înainte şi după lavajul vezicii urinare şi în imunofluorescenţă directă. Lipsa de răspuns la tratamentul antibiotic (doză unică sau cure

scurte) este folosită de către unii medici ca test pentru o posibilă pielonefrită subclinică. Tratamentul pielonefritei oculte la femei, prin antibioterapie orală timp de 2 săptămîni, este, în general, eficient, în caz de eşec recomandîndu-se o cură de 6 săptămîni.

B. PIELONEFRITA ACUTĂ ŞI CISTITA ACUTĂ. Pielonefrita acută debutează cu simptome de iritaţie vezicală, urmate la 2-7 zile de febră, frisoane, transpiraţii şi durere severă, spontan şi la palpare, în lombe şi/sau la nivelul abdomenului. În cazurile severe pacientele acuză greaţă, vărsături, cefalee şi stare generală alterată. Urina conţine un număr mare de leucocite izolate, grupate, uneori dispuse în cilindri. Numărul de bacterii din urină depăşeşte de obicei 10^5 UFC/ml. Răspunsul la antibioterapia parenterală este prompt.

C. DISURIA IDIOPATICĂ. Femeile cu disurie idiopatică prezintă disurie internă şi polakiurie, dar sedimentul urinar şi cuturile din urină, din secreţia uretrală şi din secreţia cervicală sînt negative. Etiologia este necunoscută.

D. AFECŢIUNILE NEINFECŢIOASE. Colica renală apărută secundar mobilizării unui calcul asociază durere în lombe şi etajul abdominal inferior. După eliminarea calculului în vezica urinară, apar disuria şi polakiuria asociate cu hematurie microscopică şi macroscopică. Dacă calculul se inclavează în uretră, se vor instala disuria, polakiuria, modificări de aspect şi debit ale jetului urinar (jet cu debit scăzut sau cu întreruperi) şi retenţia de urină. Calculul se detectează pe o radiografie abdominală simplă. Pentru confirmarea diagnosticului de litiază vezicală este necesară uneori cistoscopia. Simptomele dispar după eliminarea spontană sau după îndepărtarea chirurgicală a calculului. Diagnosticul poate fi confirmat prin examinarea urinei sau prin descoperirea calculului în urina colectată.

B. Disuria externă. Durerea este percepută ca provenind din regiunea vulvară, începe după debutul micţiunii putînd persista după terminarea acesteia, pentru o perioadă mai scurtă sau mai lungă de timp. De obicei, nu se asociază cu polakiurie şi nicturie. Cauzele disuriei externe sînt reprezentate de vulvovaginită şi de afecţiunile genitale ulcerative.

1. Vulvovaginitele. Vulvovaginita candidozică, trichomoniazică, vaginită bacteriană nespecifică, substanţe chimice iritante sau contactul cu alergeni pot determina durere vulvară cu caracter de arsură în timpul şi după micţiune.

2. Afecţiunile ulcerative genitale. Infecţia cu HSV-2, şancrul moale, traumatismele şi LGV pot provoca disurie. În infecţiile cu HSV-2, în şancrul moale şi în LGV apare o uretrită propriu-zisă cu disurie internă. Aceste afecţiuni şi diagnosticul lor au fost discutate mai sus.

10. BOALA BEHÇET

Stomatita aftoasă (99%), uveita (66%), ulcerele genitale (80%) şi vasculita cutanată (66%) sînt cele patru simptome majore asociate acestei afecţiuni. Vasculita cutanată se poate manifesta sub formă de eritem nodos al membrelor inferioare, ca o tromboflebită superficială sau prin prezenţa pustulelor şi papulelor tegumentare sau a patergiei cutanate (înţeparea tegumentului cu un ac provoacă apariţia unei pustule la locul înţepăturii). Ulcerele vulvare sînt dureroase dar recidivează mai rar decît cele orale. Ulcerele vaginale sînt de obicei asimptomatice, cu excepţia cazului în care determină o secreţiei vaginală. Se mai pot semnala sinovita (afectînd genunchii, gleznele şi mîinile), meningoencefalita, enterocolita şi tromboza venoasă şi/sau arterială. Tratamentul cu prednison şi medicamente citotoxice (de exemplu, clorambucil) este de regulă eficient în controlul acestei afecţiuni.

11. INFECŢIA NECROTIZANTĂ PERINEALĂ

Debutează brusc, cu durere spontan şi la palpare, cu edem la nivelul labiilor şi cu crepitaţii subcutanate. În regiunea labială posterioară apare o pată neagră (25%) ce se extinde rapid. Evoluţia continuă cu descuamare şi gangrenă cutanată progresivă. Edemul, eritemul şi durerea locală se pot extinde în cîteva ore la tegumentele coapsei, peretelui abdominal anterior şi feselor. Examenul radiologic sau ecografic confirmă prezenţa gazului subcutanat. Se asociază febra, manifestările de toxicitate sistemică, durerea şi prostraţia. În culturi se izolează *Clostridium perfringens*, *Clostridium septicum* sau alte specii de clostridii. Această afecţiune mai poate fi datorată infecţiilor polimicrobiene cu bacterii aerobe şi anaerobe. Clostridiile se pot asocia cu una sau mai multe specii de streptococ, cu bacili coliformi sau cu stafilococi. Pentru supravieţuire se impune efectuarea unei debridări întinse şi antibioterapia parenterală.

12. DUREREA IRADIATĂ LA NIVELUL VULVEI

A. Litiaza renală. Colica renală şi litiaza renală determină durere lombară şi în etajul abdominal inferior care iradiază în regiunea inghinală şi la nivelul labiilor. Se asociază hematurie macroscopică şi microscopică.

B. Anevrismele. Expansiunea unui anevrism aortic sau al arterei iliace comune poate determina durere unilaterală în etajul abdominal inferior şi în regiunea lombosacrată şi durere iradiată la nivelul labiilor. Diagnosticul se suspectează pe baza examenului clinic şi este confirmat de ecografia abdominală.

C. Nevralgia ilioinghinală sau genitofemurală. Pacienţii prezintă uneori o durere surdă în regiunea inghinală şi labială, hiperestezie, hipoestezie şi/sau parestezii în aceeaşi regiune. Pentru a se determina care nerv este implicat, este necesară anestezierea selectivă a unuia sau a ambilor nervi. Lezarea ambilor nervi poate fi secundară intervenţiilor

chirurgicale în etajul abdominal inferior (apendicectomie, herniorafie sau incizia Pfannenstiel). Exista şi forme idiopatice de nevralgie ilioinghinală sau genitofemurală.

D. Afecţiunile coloanei vertebrale şi ale măduvei spinării. Afectarea la nivelul rădăcinilor T12-L2 determină dureri în etajul abdominal inferior, în regiunea inghinală şi la nivelul labiei ipsilateral. Tumorile medulare pot determina durere perineală.

E. Apendicita acută. Pacienţii cu apendicită acută pot acuza pe lîngă durerea din fosa iliacă dreaptă şi din hipogastru o durere perineală şi vulvară. Prezintă frecvent durere la palparea fosei iliace drepte şi la tuşeul rectal.

13. DISPAREUNIA

A. Dispareunia superficială

1. Absenţa lubrifierii. Diminuarea secreţiei vaginale afectează lubrifierea adecvată în timpul contactului sexual şi poate conduce la abraziuni ale mucoasei vaginale şi vestibulare, datorate frecării, asociate cu durere persistentă cu caracter de arsură şi sensibilitate la palpare. Lipsa lubrifierii se datorează factorilor fiziologici, disgeneziei gonadice, castrării chirurgicale şi menopauzei. Prin utilizarea estrogenilor, a gelurilor lubrifiante şi a cremelor vaginale se poate preveni durerea vulvară spontană şi provocată, asociate contactului sexual.

2. Vaginismul. Durerea survine la prima tentativă de penetrare. Se asociază un spasm involuntar al muşchiului ce înconjoară orificiul inferior al vaginului şi adducţia coapselor. Un spasm similar poate fi observat în timpul tuşeului vaginal, dar este întîlnit doar la un procent mic din femeile cu această afecţiune. Cauzele vaginismului sînt teama de sarcină, aversiunea faţă de partener şi teama de a nu experimenta aceeaşi durere, ca în cazul unor contacte sexuale precedente. Vaginismul de cauză organică este denumit vaginism secundar. Tratamentul cauzei primare poate conduce la rezolvarea acestui tip de vaginism.

B. Dispareunia profundă. O durere severă sau moderată, percepută profund în vagin sau în hipogastru, poate fi cauzată de penetrarea profundă a penisului. Durerea este resimţită la fiecare excursie a penisului şi/sau ca o durere surdă, continuă după contactul sexual. Cauzele dispareuniei profunde acute includ sarcina ectopică, salpingita, hemoragiile intraperitoneale determinate de un chist folicular sau ruptura unei sarcini ectopice. Inflamaţiile rectale, apendicita acută sau diverticulita sigmoidiană sînt alte cauze responsabile de apariţia dispareuniei profunde.

1. Sarcina ectopică. Pacientele acuză o durere surdă sau colicativă unilateral localizată în etajul abdominal inferior, amenoree şi/sau sîngerări vaginale mici şi moderate, un test de sarcină pozitiv, ecografia excluzînd prezenţa unei sarcini intrauterine. În unele cazuri se palpează şi este evidenţiată ecografic o formaţiune tubară. Diagnosticul este confirmat prin laparoscopie sau laparotomie.

2. Salpingita acută. Pacientele pot prezenta febră, frisoane, dureri în etajul abdominal inferior şi în regiunea lombosacrată, uni sau bilateral, leucoree şi durere intensă la mobilizarea colului uterin şi la palparea anexelor afectate. Diagnosticul este confirmat prin laparoscopie. Tratamentul antibiotic este eficient.

3. Endometrioza. Această afecţiune determină o durere în etajul abdominal inferior şi profund în pelvis, avînd debutul cu o zi sau două înainte de menstruaţie şi continuînd pînă la încetarea sîngerării menstruale. Se poate constata durere la mobilizarea colului şi la palparea anexelor. La tuşeul vaginal se palpeaza noduli de mărimea unei alune sau nuci. Diagnosticul este confirmat prin laparoscopie şi biopsie.

4. Ruptura unui chist ovarian. Ruptura unui chist ovarian determină durere acută în etajul abdominal inferior, uni sau bilateral, asociată cu semne de peritonită. Diagnosticul de chist ovarian este confirmat prin ecografie, iar ruptura cu hemoragie, prin laparoscopie.

5. Torsiunea unui chist ovarian. Pacientele acuză o durere abdominală unilaterală, spontan şi la palpare, şi prezintă o formaţiune ovariană dureroasă care creşte progresiv în dimensiuni. Diagnosticul este confirmat ecografic şi laparoscopic.

6. Abcesul pelvin datorat apendicitei sau sigmoiditei. Inflamaţia apendicelui sau a unui diverticul sigmoidian determină durere spontan şi la palpare, în etajul abdominal inferior, potînd determina şi apariţia unei formaţiuni pelvine (abcesul), responsabilă pentru dispareunie. Pacientele au febră persistentă, frisoane şi leucocitoză. Diagnosticul este confirmat prin laparoscopie, examen CT abdominal sau prin explorare chirurgicală.

7. Colita. Această afecţiune determină diaree, hematochezie, tenesme rectale, dureri în etajul abdominal inferior şi dispareunie profundă. Afecţiunea este cauzată de bacterii patogene sau de Entamoeba histolytica, potînd fi secundară şi unei boli inflamatorii intestinale. Diagnosticul este confirmat prin sigmoidoscopie sau colonoscopie, prin coproculturi şi examen microscopic.

Dispareunia poate surveni în oricare dintre afecţiunile descrise mai sus, atîta timp cît simptomele nu sînt suficient de severe încît să ducă la abstinenţă sexuală.

Partea a VIII-a

Durerea acută a umărului, brațului și a mîinii

CAPITOLUL

38 DUREREA ACUTĂ A MEMBRULUI SUPERIOR

☐ LISTA DIAGNOSTICELOR POSIBILE

1. Radiculopatia cervicală acută mono- sau poliradiculară (C6-T1)
   - A. Hernia acută de disc cervical
   - B. Spondiloza cervicală
   - C. Osteomielita cervicală
   - D. Abcesul epidural cervical
   - E. Hematomul epidural cervical
   - F. Traumatismele
     1. Avulsia rădăcinii nervoase cervicale de la nivelul măduvei spinării
     2. Hernierea nucleului pulpos
     3. Leziunile ligamentare
     4. Fractura şi/sau luxaţia coloanei cervicale inferioare
   - G. Nevrita herpetică zosteriană
   - H. Boala Lyme şi radiculonevrita cervicală
2. Plexopatia brahială
   - A. Sindromul de apertură toracică superioară
   - B. Neuropatia brahială acută (amiotrofia nevralgică)
   - C. Traumatismele
     1. Traumatismele închise
     2. Sindromul „de arsură"
     3. Traumatismele penetrante
3. Sindromul discogen
4. Durerea miofascială şi brahialgia
5. Durerea vasculară
   - A. Venoasă
   - B. Arterială
6. Infecţiile localizate ale braţului
   - A. Gangrena gazoasă
   - B. Mionecroza anaerobă streptococică
   - C. Mionecroza produsă de *Aeromonas hydrophila*
   - D. Celulita necrotizantă sinergică
   - E. Fasciita necrotizantă
   - F. Celulita
7. Sindromul de tunel carpian
8. Durerea iradiată la nivelul membrului superior
   - A. Infarctul miocardic acut sau insuficienţa coronariană acută
   - B. Tulburările motilităţii esofagiene
   - C. Durerea de la nivelul peretelui toracic
   - D. Neoplasmul lobului superior pulmonar
9. Artritele mono- sau poliarticulare ale membrului superior
   - A. Atacul de gută
   - B. Reumatismul articular acut
   - C. Artrita gonococică
   - D. Sindromul Reiter
   - E. Yersinioza
   - F. Boala depozitelor de pirofosfat de calciu dihidratat
   - G. Artritele cu complexe imune
     1. Hepatita B
     2. Endocardita bacteriană subacută
   - H. Artrita Lyme
   - I. Poliartrita reumatoidă
10. Durerea acută bilaterală de la nivelul braţelor şi antebraţelor

REZUMAT

Hernierea acută a unui disc intervertebral cervical determină apariția unei dureri profunde, surde, localizate unilateral la nivel cervical posterior, scapular medial și brahial. Crizele de durere ascuțită, junghiulare sau lacinante iradiază de la nivel cervical posterior spre braț și spre mînă. Strănutul, tusea, precum și rotația sau extensia gîtului pot provoca iradierea durerii și/sau intensifică durerea prezentă constant. Manevra Spurling (compresia capului cu gîtul rotat și flectat controlateral) intensifică sau provoacă durerea. Tracțiunea manuală axială sau abducția umărului ameliorează durerea de la nivelul gîtului și brațului. Identificarea clinică a rădăcinii nervoase cervicale inferioare supuse compresiei se bazează pe localizarea zonelor de hiperestezie și parestezie de la nivelul mîinii și degetelor, pe apariția hipotoniei la nivelul brațului și mîinii, precum și pe modificările reflexelor osteotendinoase. Radiculopatia secundară herniei de disc afectează de obicei o singură rădăcină nervoasă (98% din cazuri). Diagnosticul este confirmat prin examen CT cu substanță de contrast sau prin RMN. Un sindrom similar este produs prin compresia unei rădăcini nervoase la nivelul găurilor de conjugare sau foramenului, secundar unei *spondiloze cervicale*. Mielografia CT sau RMN vor demonstra compresia laterală a rădăcinii nervoase, în găurile de conjugare sau în foramen.

Osteomielita coloanei cervicale se manifestă la debut cu o durere persistentă în regiunea cervicală posterioară, care poate persista luni de zile înainte ca durerile și parestezиile de la nivelul brațului și mîinii să apară. Se constată febră (50% din cazuri), leucocitoză (50% din cazuri), precum și un VSH crescut. Radiografiile coloanei cervicale evidențiază leziuni osteolitice ale unuia sau mai multor corpi vertebrali și distrucția discurilor intervertebrale. Agenții infecțioși includ bacterii piogene, fungi, *Mycobacterium tuberculosis* și specii de *Brucella*. Un examen CT va vizualiza mai bine extensia leziunilor distructive osoase.

Abcesul epidural cervical se manifestă la debut cu durere în regiunea cervicală posterioară și cu redoare musculară, care evoluează spre torticolis. Apare o durere surdă sau cu caracter lancinant la nivelul brațului, uni sau bilateral. Asocierea hipotoniei musculare la nivelul brațului, a unor deficite senzoriale, a unor modificări ale reflexelor, precum și localizarea durerii indică afectarea poliradiculară. Mișcările de rotație ale gîtului, tusea sau strănutul intensifică sau provoacă durere la nivelul gîtului și brațului. Febra, frisoanele, transpirația, starea generală alterată și leucocitoza sînt de regulă prezente. Apare hipotonie și tulburări senzitive la nivelul membrelor inferioare, sînt urmate de incontinență urinară și/sau fecală sau de imposibilitatea de a urina sau defeca. Diagnosticul este confirmat de mielografia CT sau de RMN. Simptomatologia se remite după drenajul abcesului și tratament antibiotic.

Formarea unui *hematom epidural cervical* determină apariția bruscă a unei dureri cervicale, a torticolisului, precum și a unei dureri radiculare, într-unul sau în ambele brațe. Compresia medulară de către hematom determină pareza unuia sau tuturor celor patru membre. Nu se constată febră, frisoane sau semne de toxicitate sistemică. Cele mai multe cazuri apar la pacienții cu afecțiuni hepatice sau la cei supuși unui tratamentului cu anticoagulante. Hematomul este vizualizat cu ajutorul mielografiei CT sau al RMN. Decompresia rapidă a canalului medular, cu îndepărtarea hematomului conduce la dispariția simptomelor.

Avulsia rădăcinilor nervoase cervicale de la nivelul măduvei poate fi secundară căderii de pe motocicletă, pe un umăr și pe o parte a capului. Forța de impact lărgește unghiul dintre gît și umăr, elongînd rădăcina nervului cervical ipsilateral. Se produce smulgerea parțială sau completă a uneia sau mai multor rădăcini nervoase de la nivelul măduvei. Semnele de avulsie a unei rădăcini nervoase cervicale includ scapulae alatae, pierderea capacității de adducție sau ridicare a scapulei ipsilaterale, precum și scăderea capacității de abducție a membrului superior. Electromiografia arată denervarea mușchilor paravertebrali. Conducerea prin nervii senzitivi rămîne intactă, dar cea prin nervii motori este afectată. Smulgerea completă a rădăcinii determină anestezie și pierderea controlului motor la nivelul brațului, în timp ce leziunea radiculară parțială determină durere surdă sau lancinantă, persistentă, în umăr și braț, parestezii și tulburări senzitive la nivelul extremității superioare. Mielografia CT poate vizualiza direct rădăcinile smulse și poate detecta pseudomeningocelele, opacifiate cu substanță de contrast și fracturile procesului transvers. Un *disc herniat*, secundar unei leziuni cervicale posterioare, determină durere și parestezii la nivel cervical și brahial. Diagnosticul este confirmat cu ajutorul mielografiei CT sau RMN. *Leziunile ligamentare* ale coloanei cervicale inferioare determină dureri la nivelul gîtului cu iradiere în braț. Subluxația unui corp vertebral superior peste corpul vertebral subiacent este rezultatul unei rupturi ligamentare și determină compresie radiculară. *Fractura și/sau luxația* coloanei cervicale determină durere cervicală precum și durere radiculară la nivelul brațului. Prezența unei fracturi la nivelul coloanei cervicale se identifică cu ajutorul unei radiografii cervicale de profil (sensibilitate de 80%), a unei seriografii complete a coloanei cervicale (sensibilitate de 85%) sau a unei tomografii computerizate cervicale (sensibilitate de 95%).

Herpesul zoster determină apariția unei dureri brahiale radiculare unilaterale, implicînd una sau două rădăcini nervoase. Debutul, constînd în durere cu caracter de arsură sau surdă la nivelul brațului și umărului, este urmat curînd de erupția unor grupuri de vezicule, pustule și ulcerații crustoase în regiunea dermatomului dureros. *Boala Lyme* se prezintă inițial ca o leziune cutanată caracteristică (eritem migrator), cu manifestări asemănătoare gripei. Pînă la 15% dintre pacienții netratați pot dezvolta un sindrom de meningită aseptică și/sau durere la nivelul umărului și brațului, secundar unei radiculopatii cervicale, plexopatii sau unei neuropatii cervicale. Diagnosticul este susținut de detectarea anticorpilor de tip IgM și/sau IgG anti-*Borrelia burgdorferi*. Aceste simptome neurologice dureroase se remit prin administrarea intravenoasă de doze mari de penicilină sau ceftriaxonă.

Plexopatia brahială poate debuta acut, secundar unui traumatism cervical posterior. O leziune produsă prin hiperflexie determină redoare cervicală, care antrenează ridicarea primei coaste şi îngustarea spaţiului costo-clavicular, ceea ce are ca rezultat compresia plexului brahial la nivelul aperturii toracice superioare. Un *sindrom de apertură toracică superioară (SATS)* posttraumatic. cu debut acut, determină cefalee şi durere cervicală, precum şi durere surdă în umăr, braţ şi mînă. Durerea este de regulă intensificată de mişcările braţului, această exacerbare putînd persista timp de cîteva zile. Mai frecvent întîlnite sînt durerea şi paresteziile de la nivelul feţei mediale a antebraţului şi mîinii (degetele patru şi cinci), dar pot, de asemenea, apărea dureri pe faţa laterală a braţului şi mîinii, în cazul afectării plexului superior. Se poate raporta hipotonie distală şi prehensiune dificilă la nivelul mîinii afectate. Semnele neurologice includ hipoestezia în teritoriul ulnar şi hipotonia inconstantă a musculaturii mîinii şi bicepsului. Simptomele de la nivelul braţului sînt reproduse prin exercitarea, cu ajutorul policelui, a unei presiuni asupra plexului brahial, în spaţiul supraclavicular sau prin efectuarea testului de abducţie la 90° cu rotaţie externă (testul Root). Decompresia chirurgicală a aperturii toracice superioare prin îndepărtarea primei coaste ipsilaterale precum şi prin rezecţia bandelor fibroase aderente şi a muşchilor scaleni ataşaţi primei coaste determină ameliorarea simptomelor în 79-93% din cazuri.

Neuropatia brahială acută (amiotrofia nevralgică) determină durere persistentă în umăr şi braţ, durere care este descrisă ca fiind ascuţită, pulsatilă, junghiulară sau surdă. Aceasta iradiază descendent, pînă la nivelul mînii şi este intensificată de mişcările braţului şi umărului, dar nu şi de tuse sau strănut. Durerea severă în umăr şi braţ continuă timp de 1 pînă la 21 de zile. Se poate produce afectarea bilaterală. Pe măsură ce durerea de la nivelul braţului se ameliorează, se poate constata hipotonia deltoidului, dreptului anterior şi muşchilor spinali. Afectarea senzitivă se manifestă prin prezenţa unei mici zone de hipoestezie la nivelul umărului sau feţei laterale a braţului. În unele cazuri, localizarea acestei afecţiuni la nivelul plexului brahial este confirmată de către reducerea amplitudinii potenţialelor de acţiune ale nervilor senzitivi periferici, aspect care nu se observă la pacienţii cu leziuni radiculare. Această afecţiune este precipitată de o infecţie, un traumatism, o intervenţie chirurgicală, o vaccinare sau naştere.

Durerea apărută la nivelul umărului şi braţului poate fi secundară *unei căderi pe umăr şi pe una din părţile laterale ale capului,* din cursul unui accident de motocicletă, autovehicul, bicicletă sau de călărie . Paresteziile şi disesteziile se asociază durerii de la nivelul umărului, braţului şi mîinii. Frecvent, brahialgia este constantă, severă şi se intensifică prin mişcarea braţului. Lezarea plexului superior determină limitarea abducţiei braţului precum şi a flexiei şi supinaţiei antebraţului. Lezarea plexului mijlociu afectează extensia antebraţului şi pumnului. Afectarea plexului inferior determină pareze ale muşchilor intrinseci ai mîinilor. Deficitele senzitive sînt, de obicei, parcelare şi uşoare în comparaţie cu deficitele motorii. Leziunile plexului brahial sînt postganglionare. Se păstrează mobilitatea scapulei şi se constată absenţa potenţialelor de acţiune la nivelul nervilor senzitivi (secundar detaşării proximale a fibrelor senzitive de corpii celulelor nervoase senzitive în ganglionii situaţi pe rădăcina dorsală).

Sindromul „de arsură" apare la rugbişti, după un impact puternic cu adversarul. Se caracterizează prin apariţia bruscă, după impact, a unei dureri cu caracter de arsură, avînd originea la nivelul gîtului sau umărului şi care iradiază pe faţa laterală a antebraţul şi în mînă. Grade variabile de hipotonie a muşchilor braţului pot acompania această durere cu caracter de arsură de la nivelul braţului. În cele mai multe dintre cazuri, simptomele dispar în cîteva minute, dar leziunile mai severe determină durere şi hipotonie persistente ale braţului, cu durată de zile sau săptămîni. Într-un mic număr de cazuri, hipotonia şi hipoestezia de la nivelul braţului durează luni de zile. Un examen CT cervical este necesar pentru excluderea unei fracturi de coloană vertebrală. *Plăgile tăiate sau împuşcate* sînt cauza lezării plexurilor, producînd durere şi parestezii, amorţeli şi hipotonie musculară la nivelul braţului.

Un *sindrom discogen* determină durere la nivel cervical şi brahial, precum şi amorţeli ale braţului, fără semne neurologice. Discografia analgezică ameliorează durerea de la nivelul gîtului şi braţului şi confirmă diagnosticul. Pentru o ameliorare de durată se recurge la artrodeză pe cale anterioară. Durerea cervicală şi brahială este urmarea rupturii inelelor fibroase a unuia sau mai multor discuri cervicale, fără protruzia discului. *Durerea miofascială* poate mima o radiculopatie cervicală. Se constată durere în umăr şi un punct trigger sensibil situat în muşchiul trapez. Presiunea digitală asupra acestui punct determină iradierea durerii în braţ, acelaşi rezultat avînd şi rotaţia şi extensia gîtului. Injectarea de lidocaină în acest punct trigger ameliorează tranzitor durerea provocată de la nivelul braţului, confirmînd diagnosticul.

Durerea vasculară se poate datora unei stenoze sau ocluzii a venei axilare sau a venei subclavii. Aceasta poate fi primară (sindrom Paget-Schroetter) sau secundară unei tumori, unui traumatism, insuficienţei cardiace sau unui tratament estrogenic. La nivelul braţului poate apărea durere atît în repaus cît şi indusă de efort. Durerea este descrisă ca fiind surdă sau explozivă şi se intensifică cu mişcările braţului. Braţul este de obicei tumefiat şi modificat de culoare. Cel mai frecvent este cianotic sau are o culoare roşu-purpurie. Venele superficiale sînt destinse şi de obicei nu colabează la ridicarea braţului. În unele cazuri, modificările de culoare ale braţului şi distensia venoasă apar doar după un efort exercitat de braţ. Venografia va confirma *ocluzia sau stenoza venei axilare şi/sau a celei subclavii.* Ocluzia venoasă este o complicaţie rară a sindromului de apertură toracică. *Ocluzia sau stenoza arterei subclavii sau a celei axilare* detertnină durere surdă la nivelul braţului în timpul efortului (claudicaţie), precum şi un fenomen Raynaud unilateral, secundar microembolizării. Tensiunea arterială şi presiunea pulsului la nivelul braţului afectat sînt scăzute, comparativ cu cele înregistrate la nivelul braţului controlateral normal. Diagnosticul este confirmat de arteriografie.

Infecțiile severe, rapid extensive, ale mîinii și brațului determină dureri și disfuncții severe ale extremității superioare. *Gangrena gazoasă* debutează în 1-3 zile de la producerea unei plăgi penetrante la nivelul brațului sau mîinii. Apare o durere surdă severă la nivelul plăgii și durere generalizată a brațului. Se constată tumefiere difuză și sensibilitate la nivelul brațului, urmate de discromie galbenă sau brună a pielii adiacente plăgii. Apar bule conținînd un lichid negru sub tensiune și se dezvoltă arii de gangrenă cutanată de culoare verde sau neagră. Pacienții prezintă în scurt timp febră, frisoane, stare de rău, precum și stare de prostație. Sînt prezente crepitații cutanate, iar radiografiile evidențiază gaz în spațiile fasciale și mușchii brațului. Frotiul Gram al exsudatului din plagă relevă prezența unor bacili mari gram-pozitivi, cu capete rotunjite și doar un număr mic de polimorfonucleare neutrofile. Prezența mionecrozei este evidentă la explorarea chirurgicală. Este necesară debridarea întinsă sau amputarea membrului superior. *Mionecroza streptococică anaerobă* urmează de asemenea unei plăgi penetrante. Hiperemia și tumefacția locală, din zona plăgii se asociază cu un drenaj purulent din plagă. În decurs de 3-4 zile brațul afectat devine difuz tumefiat, hiperemic, dureros și sensibil la palpare. Frotiul Gram al exsudatului din plagă indică prezența de streptococi și numeroase leucocite polimorfonucleare. Apar simptome de afectare sistemică severă. Crepitațiile cutanate sînt prezente. Această afecțiune este polimicrobiană, fiind produsă de către streptococi anaerobi și de streptococi din grupul A sau de *Staphylococcus aureus*.

Mionecroza cu *Aeromonas hydrophilia* apare în contextul unei plăgi penetrante produsă de peștele de apă dulce sau de un animal marin. *Celulita necrotizantă sinergică* debutează cu o ulcerație cutanată mică, supurată. Gangrena cutanată apare rapid și se poate asocia cu durere severă locală, în braț, sensibilitate la palpare și crepitații cutanate. Se constată febră, frisoane și semne de toxicitate sistemică. Efectuarea de culturi din puroiul extras din plagă indică streptococi anaerobi și/sau specii de *Bacteroides* și facultativ bacterii gram-negative.

Fasciita necrotizantă determină durere profundă, surdă la nivelul brațului, sensibilitate la palpare, și mărirea de volum a acestuia. Poarta de intrare este o plagă cutanată. Pe tegument apar placarde roșii-purpurii sau negre, precum și bule sub tensiune ce conțin un exsudat negricios. Se constată simptome de afectare sistemică severă. Zonele cutanate gangrenate sînt anestezice și pot fi sondate, fără a produce durere, pînă la nivelul fasciei profunde, lucru care indică prezența unei fasciite și nu a unei simple celulite. Prin culturi se izolează bacterii anaerobe și aerobe.

Celulita determină la nivelul brațului și mîinii durere, sensibilitate la palpare, precum și eritem difuz, fără ca zona eritematoasă să proemine deasupra nivelului tegumentului înconjurător normal. Se constată febră, frisoane și stare generală alterată. Marginea zonei eritematoase progresează ascendent, de-a lungul membrului și are un contur neregulat. Agenții cauzali frecvent incriminați sînt streptococii din grupul A și *S. aureus*. Se constată un răspuns prompt la administrarea intravenoasă de nafcilină sau vancomicină.

Sindromul de tunel carpian determină durere la nivelul mîinii și degetelor, care iradiază proximal, chiar pînă în umăr. Durerea, parestezиile și/sau amorțelile pot afecta policele, indexul și mediusul, precum și fața laterală a inelarului. În cazurile avansate poate apărea atrofia eminenței tenare și hipotonia mușchilor mîinii. Durerea și parestezиile pot fi provocate prin percuția nervului median la nivelul articulației pumnului (semnul Tinel) și prin flexia pumnului, timp de 30-90 de secunde, în timp ce cotul este în extensie (semnul Phalen). Diagnosticul este confirmat prin analiza conducerii nervoase prin nervul median de a lungul articulației pumnului. Decompresia chirurgicală a tunelului carpian ameliorează simptomele.

Infarctul miocardic acut sau insuficiența coronariană acută pot determina apariția durerii la nivelul membrului superior stîng sau al celui drept, cu sau fără durere toracică. Diagnosticul de infarct miocardic este confirmat de electrocardiografie și de dozarea izoenzimelor serice. Insuficiența coronariană este confirmată de existența anomaliilor segmentului ST și/sau ale undei T pe electrocardiograma efectuată în timpul crizei dureroase precum și prin arteriografie coronariană. Acest test poate demonstra ocluzia coronariană parțială, datorată unui tromb, unei plăci de aterom sau unui spasm coronarian la pacienții cu dureri toracice prelungite sau frecvente, dar fără infarct miocardic.

O *tulburare a motilității esofagiene* determină durere toracică anterioară și durere uni sau bilaterală la nivelul brațelor. Sînt necesare studii manometrice pentru demonstrarea spasmului esofagian difuz sau a hipertoniei esofagiene, tulburări de motilitate esofagiană care se asociază cu dureri la nivelul toracelui și brațului.

Durerea de perete toracic anterior, secundară costocondritei sau miozitei pectorale iradiază în axilă și în jos pe braț pînă la mînă. Se constată sensibilitate locală la palpare, în aceleași zone în care este prezentă durerea spontană a peretelui toracic. Mișcări și manevre variate ale brațului și toracelui pot provoca o durere similară calitativ cu cea apărută spontan.

Carcinomul lobului superior pulmonar (sindromul Pancoast) determină hiperestezie și durere la nivelul umărului și brațului. Durerea și parestezиile iradiază pe fața ulnară a antebrațului și mîinii. O radiografie toracică va demonstra prezența tumorii în apexul pulmonar ipsilateral.

Un *episod acut de artrită* poate afecta umărul, cotul, încheietura mîinii, precum și articulațiile carpiene și falangiene ale unuia sau ambelor brațe. Articulațiile membrelor inferioare sînt de asemenea afectate. *Atacul de gută* determină durere severă, eritem și tumefacție articulară. La acești pacienți se constată hiperuricemie, iar lichidul sinovial conține cristale de acid uric și leucocite polimorfonucleare. Tratamentul cu colchicină determină o ameliorare promptă și importantă.

Reumatismul articular acut determină apariția febrei, a unei stări generale alterate și a unei poliartrite migratorii care poate afecta umerii, coatele, articulația pumnului și degetele. Nivelurile de anticorpi anti-antigene streptococice (de exemplu: streptolizina O, hialuronidaza și dezoxiribonucleaza) sînt crescute și se constată un răspuns prompt la tratamentul cu salicilați.

TABELUL INCIDENȚEI BOLILOR

INCIDENȚA LA 100.000 (APROXIMATIVĂ)

Frecvente (>100)
Hernierea acută a discului cervical
Spondiloza cervicală
Sindromul acut de apertură toracică superioară
Sindromul „de arsură"
Sindromul discogen
Durerea miofascială și brahialgia
Celulita
Sindromul de tunel carpian
Brahialgia prin iradiere datorată infarctului miocardic acut sau insuficienței coronariene acute
Durerea de perete toracic

Relativ frecvente (>5-100)
Traumatismele: hernierea nucleului pulpos și compresia radiculară, leziunile ligamentare, subluxația, fractura și/sau dislocarea coloanei cervicale inferioare
Nevrita herpetică zosteriană
Boala Lyme și radiculonevrita cervicală
Neuropatia brahială acută
Traumatismele închise ale plexului brahial
Traumatismele penetrante ale plexului brahial
Durerea vasculară: ocluzia sau stenoza venei subclavii și/sau axilare, precum și ocluzia sau stenoza arterei subclavii sau axilare
Brahialgia prin iradiere datorată unei tulburări de motilitate esofagiană sau unui carcinom al lobului superior pulmonar
Artrita extremității superioare din reumatismul articular acut, artrita gonococică, sindromul Reiter, poliartrita reumatoidă sau artrita asociată hepatitei B

Rare (>0-5)
Osteomielita cervicală
Abcesul epidural cervical
Hematomul epidural cervical
Traumatismele: avulsia rădăcinii nervului cervical de la nivel medular
Infecțiile: gangrena gazoasă, mionecroza anaerobă streptococică, mionecroza cu *A. hydrophila*, celulita necrotizantă sinergică și fasciita necrozantă
Artrita extremității superioare datorate crizei de gută, yersiniozei, bolii depunerilor de pirofosfat de calciu dihidratat, endocarditei bacteriene subacute sau bolii Lyme

Artrita gonococică acută se prezintă ca o poliartrită migratorie. Este frecvent întîlnită tenosinovita ce afectează articulația pumnului și mîinile. În unele cazuri, se constată prezența caracteristică, la nivelul extremităților distale, a unor pustule cutanate și a unor vezicule cu conținut hemoragic situate pe o bază eritematoasă. Culturile din lichidul sinovial izolează *Neisseria gonorrhoeae* în 50% din cazuri, culturi pozitive putînd fi obținute și din uretră, rect, col uterin, sînge sau leziuni cutanate. Se constată un răspuns prompt la tratamentul cu penicilină.

Sindromul Reiter determină o boală similară cu artrita gonococică, cu artrită migratorie asociată cu uretrită și conjunctivită. Nu există răspuns la tratamentul cu penicilină.

Yersinioza poate mima poliartrita migratorie din reumatismul articular acut. Se constată o creștere a titrului de aglutinare pentru *Yersinia enterocolitica* și se obțin coproculturi pozitive pentru acest germen.

Boala acută a depunerilor de pirofosfat de calciu dihidratat determină artrita articulațiilor membrului superioare. Diagnosticul este confirmat prin evidențierea în lichidul sinovial a cristalelor de pirofosfat de calciu dihidratat și a leucocitelor polimorfonucleare, precum și prin detectarea calcificărilor liniare (condrocalcinoză) de la nivelul cartilajului articular, pe radiografiile de genunchi, pumnu sau umeri. Această afecțiune poate apărea în absența condrocalcinozei.

Hepatita B poate avea un prodrom constînd dintr-un rash urticarian sau maculopapular pruriginos și dintr-o *poliartrită migratorie cu complexe imune*. Modificărilor testelor hepatice și detectarea în ser a antigenului de suprafață al hepatitei B susțin diagnosticul. *Endocardita bacteriană subacută* se poate de asemenea prezenta cu o poliartrită migratorie secundară acțiunii complexelor imune circulante. *Artrita Lyme* implică articulațiile brațului, dar cel mai frecvent implicate sînt articulațiile genunchilor și gleznelor. Testul ELISA pentru IgG anti-*B. burgdorferi* este pozitiv la debutul simptomelor articulare. În pînă la 70% din cazuri există un răspuns bun la tratamentul antibiotic. *Poliartrita reumatoidă* debutează cu o poliartrită simetrică sau asimetrică care afectează articulațiile brațelor și mîinilor. Simptomatologia sistemică este săracă. Factorul reumatoid este detectat în ser în pînă la 80% din cazuri, dar valoarea predictivă a unui test pozitiv este doar de 23% datorită specificității sale scăzute. Diagnosticului de poliartrită reumatoidă necesită o lungă perioadă de supraveghere, înainte de a fi stabilit cu certitudine, pe baza simptomelor, semnelor și datelor de laborator.

☐ DESCRIEREA AFECȚIUNILOR ENUMERATE

1. RADICULOPATIA CERVICALĂ ACUTĂ MONO- SAU POLIRADICULARĂ (C6-T1)

A. Hernia acută de disc cervical. Hernierea acută a unui disc intervertebral cervical precipită apariția bruscă a unei dureri persistente, surde, localizată unilateral, în regiunea cervicală posterioară, scapulară medială și brahial. Durerea este, de asemenea, resimțită la nivelul antebrațului și într-o zonă limitată a mîinii. Durerea proximală este mai constantă și mai frecventă decît cea distală. Aceasta variază în intensitate de la moderată la severă. Durerea surdă, persistentă poate apărea spontan sau secundar unui traumatism al gîtului (cădere, leziune „în lovitură de bici"). Debutul durerii este precedat uneori de o senzație de pocnitură la nivel în cursul unei mișcări bruște sau violente a gîtului. Durerile lancinante pot iradia, de la nivel cervical,

Tabelul 38-1
LOCUL DE ORIGINE AL MONORADICULOPATIEI CERVICALE

Rădăcina nervului afectat	Discul cervical afectat	Localizarea durerii	Localizarea hipoesteziei/parestezie	Tipul de afectare motorie	Reflexele diminuate ■■■ absente	Procentul de cazuri
C6	C5-C6	Creasta trapezului Partea medială a scapulei Partea medioventrală ■ brațului și antebrațului, eminența tenară, indexul	Policele, indexul	Flexia antebrațului pe braț (biceps, mușchiul brahial) Abducția brațului (mușchiul deltoid) Rotatorii externi	Biceps	20
C7	C6-C7	Marginea medială a scapulei Toracele anterior și axila Fața laterodorsală ■ brațului Partea dorsală a antebrațului, cotul, indexul, mediusul	Indexul, mediusul	Extensia antebrațului (mușchiul triceps) Extensia încheieturii mîinii (mușchiul extensor ulnar al carpului) Pronatorii, mușchiul dințat anterior	Triceps	70
C8	C7-T1	Partea medio-dorsală ■ brațului, antebrațului, degetele patru și cinci	Degetul cinci, jumătatea ulnară a degetului patru	Mușchii intrinseci ai mîinii Extensia încheieturii mîinii	Nici una	<10
T1	T1-T2	Partea medială a brațului cu iradiere pe partea medială a mîinii Durere în umăr și axilară	Degetul cinci, jumătatea ulnară ■ degetului patru Partea medială a brațului, de la axilă pînă la mînă Sindromul Horner	Mușchii intrinseci ai mîinii Extensia încheieturii mîinii	Nici una	<4

descendent, de-a lungul brațului. Aceste dureri severe, junghiulare, se suprapun peste senzația de disconfort profund, surd. Ele pot apărea spontan sau secundar unei rotații sau extensii ■ gîtului. Strănutul, tusea sau manevra Valsalva intensifică durerea surdă sau provoacă puseuri dureroase care iradiază în jos, de-a lungul brațului. Tracțiunea axială manuală efectuată de către examinator ameliorează durerea profundă, surdă de la nivelul gîtului, umărului și brațului și previne puseele ascuțite ale durerii de iradiere. Vîrsta media ■ pacienților cu prôtruzie discală este de 42 ± 8 ani. Persoanele cu risc crescut de herniere a discurilor cervicale sînt scufundătorii, dogherii și fumătorii. Pînă la 75% din adulții cu afectarea discurilor cervicale sînt bărbați (raportul bărbați:femei este de 3:1).

Localizarea zonelor de hipoestezie și a parestezilor și distribuția specifică ■ hipotoniei musculare la nivelul brațului contribuie la identificarea rădăcinii nervoase comprimate și a discului protruziv. Modificările reflexelor osteotendinoase sînt de asemenea utile pentru localizare. Durerea este mai puțin specifică și, în general, are valoare topografică mai redusă. Elementele utile pentru identificarea rădăcinii nervoase implicate sînt enumerate în tabelul 38-1.

Hernierea acută a discului este frecvent însoțită de redoarea cefei și sensibilitate la palpare ■ mușchilor paravertebrali, ceea ce are ca rezultat limitarea mobilității gîtului.

Pentru confirmarea diagnosticului de radiculopatie compresivă au fost utilizate un număr de teste de provocare sau de ameliorare a durerii, teste ce se efectuează la patul bolnavului. Testele de provocare includ următoarele:

1. *Rotația gîtului.* Rotația gîtului către partea dureroasă sau către partea contralaterală pot intensifica durerea la nivelul gîtului sau pot provoca dureri lancinante de tip radicular de-a lungul brațului și parestezii.
2. *Tusea sau strănutul (manevra Valsalva).* O creștere ■ presiunii intraspinale poate provoca dureri lancinante în braț și parestezii.
3. *Testul Spurling de compresie a capului.* Examinatorul flectează lateral capul pacientului și îl rotește ușor spre partea contralaterală, iar apoi comprimă capul în jos cu o presiune de aproximativ 7 kg. Provocarea de durere de tip radicular în braț sau de parestezii în brațul și/sau mîna ipsilaterale sau contralaterale sînt considerate rezultate pozitive ale testului indicînd o leziune nervoasă radiculară cervicală intraspinală. Comunicarea originală ■ lui Spurling, incluzînd 12 pacienți, indica o sensibilitate de 100% ■ testului. Studii ulterioare au arătat o sensibilitate de doar 35% ■ testului, dar o specificitate ridicată. Acest test nu trebuie efectuat decît dacă radiografiile coloanei cervicale au arătat absența unei distrucții vertebrale de către o tumoră sau de osteomielită.

Testele de ameliorare a durerii includ următoarele:

1. *Testul de retracție manuală axială.* Examinatorul exercită o tracțiune manuală (10-15 kg) asupra capului

şi gîtului pacientului. Dispariţia sau ameliorarea durerii radiculare, de la nivelul braţului sînt considerate a fi rezultate pozitive ale testului. Într-unul din studii sensibilitatea a fost de doar 26%.

2. *Testul de abducţie a umărului.* Pacientul aşezat efectuează abducţia braţului ipsilateral la 90° şi îşi aşează mîna pe vîrful capului. Ameliorarea sau dispariţia durerii şi paresteziilor cu caracter radicular de la nivelul braţului sînt considerate ▪ fi rezultate pozitive ale testului. Sensibilitatea testului variază de la 32 la 68%.

Aceste teste de provocare sau de ameliorare ale durerii sînt utile pentru stabilirea diagnosticului de radiculopatie. Prezenţa semnelor neurologice precum hipoestezia, hipotonia musculară şi diminuarea reflexelor susţin de asemenea diagnosticul de radiculopatie. Semnele neurologice sînt esenţiale pentru identificarea clinică a rădăcinii nervoase afectate. Semnele neurologice sînt constatate la 65% din pacienţii cu leziuni ale rădăcinilor C6, C7 sau C8. Unii pacienţi fără semne neurologice sînt detectaţi clinic prin testele de provocare sau de ameliorare. Într-un studiu de mari dimensiuni, semnele neurologice şi rezultatele pozitive la testele de provocare sau ameliorare au fost absente în doar 12% din cazuri.

Monoradiculopatia este frecventă la pacienţii cu herniere acută ▪ discului cervical. Poliradiculopatia apare la mai puţin de 2% din cazuri. Afectarea ▪ două sau mai multe rădăcini necesită luarea în considerare a altor etiologii, precum neoplasmul, abcesul sau hematomul peridural sau o poliradiculopatie infecţioasă specifică (de exemplu, boala Lyme).

Un disc cervical herniat poate fi evidenţiat cu ajutorul mielografiei, mielografiei CT şi RMN. Sensibilitatea RMN pentru demonstrarea unui nucleu pulpos cervical herniat este de 85%, iar cea a mielografiei CT este de 75%. Mielografia are o sensibilitate de doar 36%. În unele centre medicale, RMN este un procedeu de screening, efectuat de la început pentru identificarea unui disc herniat. Atît RMN cît şi mielografia CT detectează şi identifică un neoplasm, abcesul epidural, hematomul epidural, chistul intradural, spondiloza şi siringomielia. Prin RMN poate fi examinată întreaga coloană cervicală; utilizarea sa elimină reacţiile neurologice care apar la substanţele de contrast (de exemplu: confuzie, cefalee, tulburări vizuale şi greaţă) şi care se observă după mielografia CT.

Pînă la 88% dintre pacienţii cu disc cervical herniat răspund la tratamentul conservator ce constă în repaus, analgezice, tracţiune cervicală şi utilizarea unui corset pentru gît. Un istoric de episoade anterioare similare ce s-au rezolvat spontan susţin etiologia benignă ▪ durerii de la nivelul gîtului şi braţului. Pacienţii ▪ căror durere este refractară sau cei cu semne de leziuni neurologice progresive sau invalidante necesită decompresie chirurgicală. La aceşti pacienţi se constată o îmbunătăţire marcată a acuzelor neurologice, dacă intervenţia chirurgicală se practică în primele 4 pînă la 6 luni de la debutul simptomelor.

B. Spondiloza cervicală. Pintenii osoşi situaţi posterolateral de o faţetă articulară sau o articulaţie uncovertebrală (articulaţia lui Luschka sau o articulaţie neurocentrală) determină compresie nervoasă radiculară acută în recesul lateral sau în foramen. Simptomele debutează brusc, dacă există un traumatism minor sau major la nivelul gîtului ce determină lezarea şi tumefierea rădăcinii nervoase. Simptomele includ durere la nivelul gîtului, braţului şi mîinii. Rotaţia gîtului, tusea, strănutul sau manevra Valsalva, precum şi testul Spurling provoacă sau intensifică durerea şi paresteziile de la nivelul braţului afectat. Testul de abducţie ▪ braţului ameliorează brahialgia. Tracţiunea axială este de obicei ineficientă sau poate exacerba simptomele. Rădăcina afectată este identificată cu ajutorul modificărilor senzitive, motorii şi a reflexelor osteotendinoase (Tabelul 38-1). Osteofitele sînt vizualizate cu ajutorul radiografiilor de coloană cervicală, care relevă, de asemenea, absenţa unui proces distructiv neoplazic sau inflamator (cum ar fi osteomielita piogenică sau tuberculoasă). Mielografia CT şi RMN sînt utilizate pentru evaluarea compresiei radiculare de către osteofite, la nivelul recesurilor laterale sau foramenului. Decompresia laterală (respectiv uncoforaminotomia) determină, de obicei, ameliorarea durerii de la nivelul braţului şi dispariţia hipotoniei musculare, amorţelilor şi paresteziilor.

C. Osteomielita cervicală. Se constată durere cervicală surdă, spasm al muşchilor cervicali paravertebrali, sensibilitate la percuţie în zona vertebrelor implicate şi torticolis. Febra este prezentă la 50% din pacienţi. Durerea din umăr şi braţ este rezultatul afectării rădăcinii nervoase de către procesul inflamator. Apar parestezii, amorţeli şi hipotonie a musculaturii specifice la nivelul braţului. Radiografiile coloanei vertebrale sînt normale timp de 8-12 săptămîni. După acest interval de timp sînt vizualizate modificări distructive ale corpilor vertebrali implicaţi şi ale spaţiilor discale adiacente. Se observă o opacitate mare localizată în ţesuturile moi prevertebrale. Cauza durerii radiculare de la nivelul braţului este compresia rădăcinii de către un ţesut de granulaţie epidural. În cursul primelor săptămîni de la debutul simptomelor, o scintigrafie osoasă sau un RMN vor releva eventualele anomalii ale coloanei cervicale. Factorii de risc pentru osteomielita piogenă cervicală includ abuzul de medicamente administrate intravenos, septicemia, furunculele sau carbunculele (furunculele antracoide) cutanate şi infecţiile tractului urinar.

VSH-ul este crescut la 95% dintre pacienţi, iar numărul de leucocite este crescut la pînă la 50% dintre pacienţi. Hemoculturile sînt pozitive la 50% dintre pacienţii cu osteomielită piogenică a coloanei. Puncţia-biopsie din osul infectat sau din ţesutul discal sau biopsia chirurgicală sînt necesare pentru obţinerea de material pentru cultură. Pacienţii cu sau fără radiculopatie pot răspunde la tratamentul antibiotic parenteral şi la imobilizarea gîtului, cu tracţiune cervicală. Pacienţii cu semne clinice sau

radiologice de compresie a măduvei cervicale, asociate cu cifoză (rezultată prin distrucția și colapsul vertebral), abces epidural sau țesut de granulație, necesită intervenție chirurgicală. Procedeele chirurgicale includ incizia și drenajul, debridarea și stabilizarea scheletului cu ajutorul grefelor osoase și artrodeza segmentelor coloanei cervicale.

D. Abcesul epidural cervical. Durerea cervicală, redoarea și spasmul, care determină uneori torticolis dureros, sînt simptomele inițiale. Febra și frisoanele sînt, de asemenea, frecvente, fiind prezente în 73% din cazuri. Durerea radiculară surdă sau cu caracter de arsură, puseurile de durere lancinantă sau asemănătoare unui șoc electric sînt simțite la nivelul brațelor și mîinilor la 50% din cazuri. Durerea radiculară de la nivelul brațelor este acompaniată de parestezii, amorțeli și hipotonie. Adesea sînt prezente semne de afectare poliradiculară unilaterală sau durere și tulburări senzitive și motorii localizate bilateral.

Hipotonia la nivelul unuia sau ambelor brațe sau picioare pot urma debutului durerii cervicale, la interval de 2 zile pînă la cîteva săptămîni. Pe abdomen sau pe toracele superior se constată hipoestezie cutanată sub o linie de demarcație transversală. Poate apărea retenție sau incontinență urinară și fecală.

Examenul fizic evidențiază febră, stare toxică, redoare, sensibilitate la palpare, și limitare la mișcarea gîtului. Unul sau ambele brațe pot prezenta semne de tulburări senzitive ce implică două sau mai multe rădăcini nervoase, precum și hipotonie musculară cu distribuție poliradiculară. Rotația gîtului, tusea sau manevra Valsalva pot provoca sau intensifica durerea radiculară. Leucocitoza este frecvent prezentă. Analiza lichidului cefalorahidian (LCR) indică o pleiocitoză de pînă la 150 de leucocite/mm^3 și o proteinorahie crescută. Prezența unui abces epidural este confirmat de către mielografia CT sau de RMN. *S. aureus* este agentul etilogic în 67% din cazuri. La unii pacienți, simptomele de căi aeriene superioare (dispnee, stridor) și cele faringiene (disfagie și odinofagie) se asociază cu prezența unei mase tumorale retrofaringiene (abces) datorate extensiei infecției de la corpul vertebral înspre spațiul retrofaringian.

Cele mai multe cazuri de abces epidural al coloanei cervicale își au originea într-o osteomielită vertebrală asociată. Un mic număr de cazuri sînt urmarea diseminării pe cale hematogenă (26%), punctul de plecare fiind o infecție cutanată situată în jumătatea superioară a corpului, o infecție de tract urinar, o pneumonie, o faringită sau un abces dentar. *S. aureus* este germenul izolat cel mai frecvent (54-100%), în timp ce bacteriile gram-negative sînt răspunzătoare de pînă la 20% din infecții. Semnele radiologice de osteomielită sînt absente în 40% din cazurile cu abces epidural secundar unei infecții vertebrale. Decompresia precoce a măduvei spinării prin drenajul chirurgical al spațiului epidural și tratamentul antibiotic parenteral determină dispariția rapidă, parțială sau completă, a durerii radiculare de la nivelul brațului și a celorlalte simptome.

E. Hematomul epidural cervical. Se constată un debut brusc cu durere, redoare, sensibilitate la palpare și/sau torticolis în regiunea cervicală posterioară, precum și durere surdă și lancinantă la nivelul unuia sau ambelor brațe. În cîteva ore se poate instala parapareza sau tetrapareza, dar este posibilă doar hipotonia unui singur membru sau hipotonia asimetrică. Pierderea sensibilității senzitive este parcelară, sau se poate dezvolta hipoestezie sub un „nivel de sensibilitate" transversal.

Febra și semnele de toxicitate nu sînt de obicei simptome asociate, așa cum se întîmplă în cazul abcesului epidural. Un hematom epidural apare de regulă la pacienți cu afecțiuni hepatice sau supuși unui tratament anticoagulant. Hemoragia epidurală spontană poate avea originea într-o tumoră, într-un hemangiom epidural sau într-o malformație arteriovenoasă, sau poate apărea în cursul sarcinii sau în asociere cu spondilita anchilozantă. Hematomul este vizualizat cu ajutorul mielografiei CT sau al RMN. Decompresia chirurgicală trebuie practicată imediat după stabilirea diagnosticului pentru a preveni lezarea medulară prin compresie sau ocluzia arterei spinale anterioare și infarctizarea măduvei.

F. Traumatismele

1. Avulsia rădăcinii nervoase cervicale de la nivelul măduvei spinării. Smulgerea uneia sau mai multor rădăcini nervoase cervicale și a T1 apare cel mai frecvent în accidente de motocicletă, atunci cînd motociclistul cade pe umăr și pe partea ipsilaterală a capului. La impact, unghiul dintre gît și umăr crește, ceea ce supune rădăcina și trunchiurile nervilor din plexul brahial unei elongări, rezultatul fiind ruperea completă sau parțială a rădăcinilor și/ sau a componentelor plexului.

Secundar leziunii se constată durere și sensibilitate la palpare la nivelul gîtului, precum și hipotonie, parestezii, amorțeli și durere cu caracter de arsură la nivelul brațului. Smulgerea rădăcinii nervoase (leziune preganglionară) determină un sindrom Horner (mioză, ptoză și enoftalmie); scapulae alatae (pierderea funcției nervului toracic lung) și paralizia mușchilor romboid, ridicător al scapulei și deltoid, precum și paralizia mușchilor rotatorilor. O leziune situată mai distal (postganglionară) a plexului brahial păstrează intactă funcția mușchilor dințat anterior, romboid și ridicător al scapulei. La pacienții cu smulgere radiculară, integritatea celulelor ganglionare senzitive este confirmată prin demonstrarea prezenței unui reflex cutanat de axon, inițiat de histamină sau hipotermie. Electromiografia confirmă smulgerea radiculară prin demonstrarea denervării mușchilor paravertebrali. Păstrarea conducerii prin fibrele senzitive asociată cu pierderea conducerii prin fibrele motorii din cadrul aceluiași nerv susțin diagnosticul de avulsie radiculară nervoasă. Mielografia CT demonstrează smulgerea rădăcinii nervoase prin vizualizarea directă a rădăcinii și prin detectarea de pseudomeningocele umplute cu

substanţă de contrast, în zonele de ruptură meningeală. Fracturile proceselor vertebrale transverse sînt, de asemenea, frecvent prezente. Nu este posibilă reataşarea la măduva spinării a rădăcinilor nervoase smulse. Membrele superioare corespunzătoare rămîn hipotone şi apare atrofia musculară. Leziunile severe lasă braţul flasc şi anestezic. Avînd în vedere că smulgerea radiculară completă duce la anestezie, prezenţa de dureri şi parestezii la nivelul braţului este legată de lezarea doar parţială a rădăcinilor şi componentelor plexului brahial.

2. Hernierea nucleului pulpos la nivelul coloanei cervicale inferioare. Un traumatism sever al gîtului, apărut în cadrul unei căderi sau al unui accident de automobil determină hernierea acută a unui disc, cu durere severă la nivelul gîtului, spasm muscular şi sensibilitate la palpare, precum şi durere cu caracter surd, de arsură sau lancinantă, de tip radicular, la nivelul braţului. Prezenţa acestei leziuni posttraumatice este diagnosticată cu ajutorul mielografiei CT sau a RMN.

3. Leziunile ligamentare ale coloanei cervicale inferioare. Subluxaţia anterioară a unui corp vertebral (>2 mm) este rezutatul ruperii ligamentelor posterioare. Durerea, spasmul muscular şi sensibilitatea la palpare situate la nivelul gîtului sînt frecvent prezente, iar durerea surdă sau lancinantă şi paresteziile de la nivelul braţului pot apărea secundar compresiei radiculare.

4. Fractura şi/sau dislocaţia coloanei cervicale inferioare. Durerea cervicală, spasmul muscular şi sensibilitatea la palpare sau pierderea mobilităţii gîtului sînt prezente în aproape toate cazurile de fractură sau dislocaţie a coloanei cervicale. Au fost raportate şi excepţii, rare, dar importante. Fracturile prin explozie ale unui corp vertebral produc cel mai probabil leziuni ale rădăcinilor nervoase şi ale măduvei spinării cu durere radiculară la nivelul braţului şi parestezii precum şi cu tulburări senzitive şi motorii la nivelul membrului inferior. Dislocaţia unilaterală a unei faţete articulare, sau bilaterală a ambelor faţete pot determina deplasarea anterioară a vertebrei cu durere radiculară şi/sau parestezii într-unul sau ambele braţe şi semne de compresie medulară. Radiografiile ale coloanei detectează 80% dintre fracturi, dar unele fracturi importante sînt omise dacă nu se efectuează examenul CT al coloanei cervicale la pacienţii cu durere şi sensibilitate persistente la nivelul gîtului.

G. Nevrita herpetică zosteriană. Virusul varicelo-zosterian determină durere unilaterală la nivelul braţului, cu caracter de arsură şi lancinant, afectînd una sau cel mult două rădăcini cervicale. Se poate asocia hiperestezie cutanată. În cursul următoarelor 3-4 zile, în regiunea dermatomerică dureroasă apare o erupţie de vezicule, pustule şi ulceraţii crustoase grupate, situate pe o bază eritematoasă îngustă, erupţie care oferă elementele necesare diagnosticului.

H. Boala Lyme. Această afecţiune apare consecutiv unei muşcături de căpuşă. În primele 3 pînă la 32 de zile de la muşcătură, la 48 pînă la 86% din cazuri, apare o leziune cutanată eritematoasă ce se extinde (eritemul migrator). Această leziune caracteristică are marginea uşor proeminentă sau plată, roşie, inelară şi centrul palid, indurat. La cîteva zile de la apariţia leziunii cutanate iniţiale, la 50% dintre pacienţi apar leziuni secundare policiclice mai mici. Aceste leziuni persistă timp de săptămîni sau dispar şi apoi reapar (la 5-9% din cazuri). Simptomele asociate includ febră, frisoane, cefalee, fotofobie, redoare de ceafă şi disestezii cutanate. Pot apărea dureri cu caracter migrator la nivelul articulaţiilor şi muşchilor şi dureri osoase profunde. Rash-ul, simptomele de tip gripal şi reacţiile meningeale uşoare sînt caracteristice pentru stadiul I al bolii. La pînă la 15% dintre pacienţi apar semne de afectare a sistemului nervos în una, pînă la cîteva luni de la apariţia rash-ului şi febrei.

Se constată simptome de meningită (cefalee, redoarea cefei şi vărsături) şi nevrită. Nevrita craniană afectează nervii faciali, determinînd paralizie Bell uni sau bilaterală. Nervii III şi VI sînt de asemenea afectaţi, rezultînd diplopie. Radiculopatiile, plexopatiile sau neuropatiile cervicale dureroase unilaterale sau bilaterale se pot asocia. Sînt prezente dureri surde, cu caracter de arsură sau lancinante, precum şi hipotonie musculară la nivelul braţului. Pot apărea combinaţii complexe de disfuncţii radiculare, de plex sau nerv periferic. Un nivel ridicat al proteinelor în LCR şi o pleiocitoză limfocitară sînt frecvent descoperite.

Nivelul indicelui de anticorpi IgM anti *B. burgdorferi* din LCR este crescut şi sînt prezente benzi oligoclonale. Rezultatele testului ELISA pentru anticorpi IgM anti-*B. burgdorferi* în ser sînt de regulă pozitive 3-6 săptămîni de la debutul simptomelor. Pacienţii cu afectare radiculară şi plexală au de obicei rezultate pozitive la testul pentru anticorpi IgG. Răspunsuri fals-pozitive se constată la pacienţii cu sifilis sau mononucleoză infecţioasă. Meningoencefalita şi/sau radiculonevrita dureroasă, tratate pe cale intravenoasă cu penicilină (20 milioane UI/zi) sau cu ceftriaxonă (2g/zi timp de 14 zile), se remit în 2 săptămîni.

2. PLEXOPATIA BRAHIALĂ

A. Sindromul de apertură toracică superioară. SAT a fost raportat la 31% dintre pacienţii cu elongaţie cervicală severă după o leziune de hiperflexie, în urma unui accident de automobil. Poate de asemenea apărea după alte tipuri de traumatisme ale gîtului (căderi, împingeri sau trageri bruşte implicînd forţe mari, contracţii susţinute al muşchilor gîtului în timpul îndeplinirii unei sarcini). Se constată durere şi redoare de ceafă şi cefalalgie. Durerea, surdă sau pulsatilă, iradiază în braţ şi mînă. Cel mai frecvent afectate sînt partea medială a antebraţului, degetele patru şi cinci şi eminenţa hipotenară. Se constată hipotermie şi parestezii la nivelul degetelor. Nu sînt de obicei raportate pusee de durere lancinantă de cauză nevritică. Durerea poate fi

reprodusă de utilizarea brațului în timpul pieptănatului, pictării unui perete, spălării geamurilor sau în timpul altor activități. Această exacerbare a durerii se poate menține 2 sau 3 zile, ceea ce face ca pacientului să-i fie teamă să mai repete activitatea respectivă. Repausul și evitarea folosirii active a brațului respectiv ameliorează disconfortul.

Unii pacienți acuză hipotonie distală la nivelul degetelor și antebrațului, pe mici suprafețe ale mîinii și antebrațului (regiunea ulnară a antebrațului și mîinii) putînd apărea deficite senzoriale.

Rolul traumatismelor gîtului în declanșarea brahialgiei se datorează spasmului mușchilor cervicali care ridică prima coastă și îngustează apertura costoclaviculară.

Examenul fizic evidențiază ușoară hipotonie a mîinii și hiperestezie cutanată cu distribuție ulnară. Exercitarea de presiune cu ajutorul policelui asupra plexului brahial (testul de percuție și de presiune a policelui) în fosa supraclaviculară reproduce durerea și parestezиile la nivelul brațului simptomatic. Testul cel mai demn de încredere pentru evaluarea gradului de adecvare al aperturii toracice este testul de 90° abducție-rotație externă (testul ARE sau testul Roos).

Brațul este în abducție în unghi drept și rotat extern, iar antebrațul este flectat la 90°. Trebuie observate dispariția pulsului radial și apariția de dureri și parestezii la nivelul antebrațului și mîinii. Dacă simptomele tipice nu apar, pacientul este rugat să-și deschidă și să-și închidă ușor pumnii timp de 3 min. Apariția unui deficit sever de prehensiune, a oboselii, amorțelilor la nivelul extremității superioare sau a unei dureri surde în antebraț și mînă sînt criterii ce arată un rezultat pozitiv al testului. Pacienții cu SAT sînt de regulă incapabili să își țină brațele ridicate timp de 3 minute datorită disconfortului provocat de acest test. Formele vasculare de SAT, implicînd artera sau vena subclavie, sînt rare și reprezintă doar 1 pînă la 5% dintre cazurile de SAT. Studiile electromiografice și cele asupra conducerii nervoasă nu sînt utile pentru dovedirea unei compresii a plexului brahial la nivelul aperturii. Studiile asupra conducerii nervoase la nivelul pumnului și cotului sînt utile pentru excluderea sindromului de tunel carpian și, respectiv, a sindromului de tunel cubital. A fost descris un sindrom de dublă compresie, în care 30 de pacienți cu SAT dintr-un studiu aveau simultan un sindrom de tunel carpian sau o compresie de nerv ulnar (10% din cazuri) la nivelul cotului. Unii autori găsesc că acuzele de la nivelul antebrațului lateral și mîinii sînt frecvente în SAT, în timp ce alții consideră că aceste simptome infirmă diagnosticul de SAT. Există controverse în ceea ce privește criteriile de diagnostic ale SAT și indicațiile de extirpare chirurgicală a primei coaste ipsilaterale.

Pacienții cu SAT secundar unui traumatism nu răspund de obicei la fizioterapie și la exerciții pentru apertura toracică. La cei mai mulți dintre pacienții cu SAT posttraumatică situația se înrăutățește la tracțiunea cervicală. Extirparea primei coaste printr-o abordare transaxilară și rezecția bandelor fibroase și a mușchilor scaleni vor oferi ameliorarea completă a durerii, parestezиilor și hipotoniei de la nivelul brațului pentru 79% și ameliorare parțială pentru 14% dintre pacienții avînd semnele și simptomele descrise mai sus.

B. Neuropatia brahială acută (amiotrofia nevralgică). Se constată un debut acut al durerii la nivelul umărului și brațului. Durerea este descrisă ca fiind ascuțită, pulsatilă, junghiulară sau surdă, este persistentă și are tendința să fie mai severă noaptea. Aceasta iradiază de la nivelul umărului spre gît și de-a lungul membrului superior spre mînă. Este exacerbată de mișcările brațului și umărului, dar nu și de rotația gîtului, tuse, strănut sau manevra Valsalva. Durerea severă poate persista de la o zi pînă la trei săptămîni și se poate manifesta și bilateral (25-33 procente). În primele 3 săptămîni durerea inițială, intensă, este înlocuită de un disconfort ușor. Hipotonia mușchilor umărului și brațului devine evidentă în cursul primelor 3 săptămîni, pe măsură ce durerea începe să dispară. Cel mai frecvent mușchi afectați sînt deltoidul, dințatul anterior și mușchii spinali. Atrofia și deficitele senzitive sînt detectate prin examenul fizic. Cele mai frecvente anomalii de sensibilitate descoperite sînt reprezentate de o zonă de anestezie la nivelul umărului și de hiperestezie cu distribuție radială. Această afecțiune este mai frecventă la bărbați (raportul bărbați:femei este de 1,6:1 - 10,5:1) și apare de obicei între 20 și 70 de ani. Cauzele evidențiate în antecedente care declanșează această boală includ infecții virale, bacteriene și parazitare; traumatisme și intervenții chirurgicale în alte regiuni ale corpului; imunizări; nașteri; și manevre medicale. O afecțiune similară a fost asociată cu lupusul eritematos sistemic, arterita temporală și cu poliarterita nodoasă, și poate evolua ca o boală familială cu transmitere autozomal dominantă. Neuropatia brahială acută este diferențiată de o afectare radiculară prin demonstrarea scăderii amplitudinii potențialelor de acțiune ale nervilor senzitivi periferici și prin absența degenerării mușchilor paraspinali, detectabilă cu ajutorul electromiografiei.

Studiile electromiografice indică faptul că neuropatia brahială acută este produsă de leziuni de degenerare axonală care afectează plexul brahial sau doi sau mai mulți nervi care provin din acesta. Electromiografia cu ac arată fibrilații și/sau modificări de potențial ale unității motorii, semne de denervare musculară. Prezența modificărilor bilaterale și distribuția anatomică a anomaliilor electromiografiei cu ac și ale potențialelor de acțiune ale nervilor senzitivi sugerează diagnosticul de neuropatie brahială acută. Localizarea modificărilor patologice primare (plex, rădăcini, măduvă, nervi periferici) nu este încă stabilită cu certitudine.

C. Traumatismele

1. Traumatismele închise. Plexul brahial este lezat în cursul căderilor care lărgesc unghiul dintre umăr și gît în cursul impactului, determinînd întinderea, contuzia și, uneori, smulgerea trunchiurilor sau nervilor plexului

brahial. Astfel de căderi pe o parte a capului şi pe umăr pot apărea în cursul accidentelor de motocicletă, de automobil, de bicicletă sau de călărie. Sporturile în care au fost raportate lezări ale plexului brahial sînt schiul, săniuşul, fotbalul, luptele, gimnastica şi golful.

După lezarea plexului brahial apar dureri, parestezii şi disestezii la nivelul umărului şi membrului superior, asociate cu hipotonie şi atrofii musculare cu distribuţie specifică la nivelul membrului superior, alături de hiperestezie sau hipoestezie cutanată. Durerea brahială este de obicei constantă şi severă, iar mişcările membrului superior o intensifică. Afectarea plexului superior determină hipotonia muşchilor de abducţie ▪ membrului superior (muşchii deltoid şi rotatori), ▪ flexiei antebraţului (muşchii biceps şi brahial) şi supinaţia antebraţului (muşchiul biceps). Muşchii romboizi, ridicător al scapulei şi dinţat anterior rămîn neafectaţi. Deficitul senzitiv este de obicei mic şi poate afecta regiunea supero-externă a membrului superior, policele şi indexul.

Leziunile plexului mijlociu determină paralizia sau hipotonia antebraţului şi imposibilitatea extensiei pumnului.

Leziunile plexului inferior produc paralizia sau pareza flexorilor antebraţului şi a muşchilor intrinseci ai mîinii. Deficitele senzitive afectează partea medială a braţului, antebraţului şi mîinii. Asociaţii complete sau incomplete de leziuni plexale se pot produce după traumatism, iar o plexopatie poate apărea însoţită de leziuni ipsilaterale ale rădăcinii şi nervilor periferici.

Leziunile plexului brahial sînt postganglionare şi se caracterizează prin păstrarea mobilităţii scapulei (muşchii romboizi, ridicător al scapulei şi dinţat anterior), absenţa potenţialelor de acţiune ale nervilor senzitivi (datorită degenerării fibrelor senzitive după detaşarea proximală de corpii celulari ai nervilor senzitivi din ganglionul rădăcinii dorsale) şi pierderea reflexului de axon. Distribuţia nondermatomerică a deficitelor senzitive localizează leziunea mai curînd la nivelul plexului, decît la nivelul rădăcinii nervului. Potenţialele evocate somatosenzitive sînt uneori utile în localizarea unei leziuni la nivelul plexului sau al rădăcinii spinale. Electromiografia cu ac este utilizată pentru stabilirea distribuţiei denervaţiei musculare la nivelul umărului şi membrului superior. Pacienţii cu traumatism închis al plexului brahial pot beneficia de explorarea chirurgicală ▪ plexului şi de efectuarea neurolizei externe, ▪ neurolizei fasciculare, de reparaţie prin sutură directă, plasarea unei suturi autogene cu nerv sural ▪▪ de proceduri de neurotizaţie folosind plexul cervical, nervii intercostali sau nervii spinali accesori, pentru comunicaţia proximală.

2. Sindromul „de arsură". Această afecţiune apare de obicei la jucătorii de rugbi după impactul puternic al capului, gîtului sau umărului cu un alt jucător precum şi în alte sporturi care presupun contact direct. În momentul impactului, apare brusc o durere ascuţită, cu caracter de arsură, care iradiază pe partea laterală ▪ antebraţului şi mîinii. Acest disconfort cu caracter de arsură se însoţeşte de limitarea mişcării de abducţie ▪ umărului (pareză a muşchilor deltoid, infraspinal şi supraspinal) şi ▪ flexiei cotului (muşchiul biceps). Durerea şi hipotonia durează de obicei doar cîteva minute, dar în unele cazuri, simptomele pot persista timp de 2 săptămîni sau chiar mai mult. Unii pacienţi pot prezenta hipotonie şi hiperestezie persistentă, timp de săptămîni sau luni, iar uneori permanent. Nu se cunoaşte localizarea precisă a leziunii, dar ▪ fost luată în considerare localizarea la nivelul trunchiului superior al plexului.

În cele mai multe cazuri, există un bloc reversibil al axonilor din regiunea afectată a plexului (neuropraxie). În cazul lezării axonale simptomele sînt, probabil, mai severe şi persistente. Electromiografia detectează fibrilaţia potenţialelor la nivelul bicepsului, deltoidului şi muşchilor spinali, dar o activitate musculară normală ▪ muşchilor paraspinali. La unii pacienţi se constată o situaţie contrară, sugerînd lezarea rădăcinii nervoase cervicale. Avînd în vedere că o durere similară cu caracter de arsură este urmarea unei fracturi sau dislocaţii a coloanei cervicale, pacienţilor cu sindrom „de arsură" trebuie să le fie imobilizat gîtul pînă cînd stabilitatea coloanei cervicale este certificată cu ajutorul radiografiei de coloană cervicală sau ▪ unei CT cervicale.

3. Traumatismele penetrante. Plexul brahial poate fi, de asemenea, lezat prin acţiunea penetrantă a lamei unui cuţit sau a unui glonte. Traumatismul unui nerv secundar unei împuşcături este mai localizat decît în cazul unei leziuni prin elongaţie şi poate beneficia de sutură sau de grefă directă la nivelul capetelor nervoase întrerupte. Rezultate bune au fost obţinute prin rezecţia şi repararea rădăcinilor C5 şi C6, a trunchiului superior, precum şi a trunchiului lateral şi posterior ai plexului. Rezultate mai puţin favorabile sînt raportate în cazul încercărilor de reparare a trunchiurilor mijlociu şi inferior. Explorarea chirurgicală permite testarea electrică intraoperatorie a componentelor plexului lezat şi detectarea prezenţei sau absenţei regenerării la nivelul acestor elemente. Intervenţia chirurgicală este temporizată în cazul plăgilor prin împuşcare, cu excepţia cazurilor în care există leziuni vasculare asociate sau un metal care penetrează o componentă nervoasă. Plăgile tăiate beneficiază de explorare imediată şi de reparaţia în primul timp a elementelor secţionate ale plexului.

3. SINDROMUL DISCOGEN

Durerea apare în regiunea scapulară unilateral şi iradiază în partea posterolaterală a gîtului şi capului, în umăr şi în

membrul superior. La unii pacienți apar amorțeli la nivelul membrului superior, dar nu se constată semne neurologice obiective. Există sensibilitate locală la palpare și spasm al mușchilor din regiunea scapulară mijlocie și cervicală posterioară. Radiografiile coloanei cervicale, mielogramele și mielogramele CT sînt normale sau pot prezenta unele indicii de degenerare discală. Durerea este determinată de rupturi la nivelul inelului fibros al unuia sau mai multor discuri intervertebrale, fără protruzie discală.

Discurile afectate sînt identificate cu ajutorul discografiei analgezice (injectînd 1 ml de lidocaină în centrul unuia sau a tuturor celor trei discuri cervicale inferioare). Injectarea unui disc răspunzător de producerea durerii are ca rezultat ameliorarea imediată și completă a durerii și parestezиilor și revenirea mobilității gîtului. În general sînt afectate mai multe discuri, identificarea celorlalte discuri simptomatice făcîndu-se prin repetarea procedeului.

Pacienții cu răspuns pozitiv la discografia analgezică au beneficiat de intervenție chirurgicală. A fost raportată o rată a răspunsurilor bună spre excelentă (respectiv 81-93%) la cei la care s-a practicat artrodeza cervicală anterioară, cu sau fără discectomie.

4. DUREREA MIOFASCIALĂ

O durere cu caracter surd apare unilateral, la nivelul regiunii posterioare a umărului și inferioare a gîtului. Rotația capului spre partea dureroasă, hiperextensia capului sau o combinație a ambelor manevre determină o intensificare a durerii cervicale posterioare și a umărului precum și iradierea durerii în jos, de-a lungul membrului superior, spre mînă. Este identificat un punct trigger bine delimitat, sensibil, în regiunea trapezului, sub marginea posterioară a crestei trapezoidale. Presiunea digitală în acest punct determină disconfort local și durere care iradiază în membrul superior. Injectarea de lidocaină 1% (3 ml) și de 40 mg metilprednisolon la nivelul acestui punct sensibil determină ameliorarea imediată a sensibilității locale la palpare și a durerii. După injectare, mișcările gîtului și exercitarea de presiune asupra punctului sensibil nu mai declanșează durere. Acest răspuns diferențiază durerea miofascială iradiată de cea din radiculopatia cervicală, avînd în vedere că ultima nu este influențată de anestezia punctului respectiv. Exercițiile fizice de întindere musculară efectuate sub supraveghere facilitează dispariția simptomelor și previn recidivele. A fost descrisă o serie de 130 de pacienți cu brahialgie și durere la nivelul gîtului cu originea într-un punct trigger miofascial și care au fost tratați conform descrierii anterioare. Simptome bilaterale s-au înregistrat la 11% dintre pacienți. Rata recidivelor după injectarea de lidocaină și metilprednisolon în punctul trigger și efectuarea de exerciții după anestezierea acestuia a fost de 23%; mulți dintre aceștі pacienți au răspuns la o a doua cură de infiltrație.

5. DUREREA VASCULARĂ

A. Venoasă. Stenoza sau tromboza venoasă axilară și/sau subclavie poate fi primară (sindromul Paget-Schroetter) sau secundară unei alte afecțiuni. Tromboza sau stenoza venoasă primară este produsă de compresia venoasă subclavio-axilară în spațiul costoclavicular. Ocluzia secundară se poate asocia cu tumori mediastinale sau pulmonare sau cu alte mase tumorale, cu canule venoase, cu tratament estrogenic, cu insuficiența cardiacă congestivă sau cu traumatisme (fractură claviculară sau subluxația capului humerusului).

Apare brusc o durere difuză, profundă, cu caracter surd, la nivelul membrului superior, care se extinde dinspre umăr spre mînă. Unii pacienți prezintă o durere minimă sau nu prezintă nici o durere pînă în momentul în care își mobilizează membrul superior. Membrul superior dureros este cianotic sau colorat în roșu-purpuriu și mărit de volum. Venele superficiale ale mîinii, antebrațului și umărului sînt turgescente, sub tensiune, destinse și nu colabează prin ridicarea membrului superior. Edemul, modificarea de culoare a tegumentului și distensia venoasă sînt minime pînă în momentul mobilizării brațului.

Venografia va releva prezența unei tromboze venoase sau a unei vene axilare stenozate dar permeabile. Este necesară o radiografie toracică pentru a exclude o leziune tumorală mediastinală sau pulmonară, cardiomegalia sau eventualele fracturi claviculare.

La pacienții cu semne venografice de ocluzie a venei subclavii, este posibilă palparea la nivelul axilei a unui tromb dureros, de consistență fermă, cu structură asemănătoare unui cordon. Infuzia de streptokinază la nivelul venei trombozate determină tromboliza. Recidiva cheagului este prevenită prin deschiderea aperturii toracice (de exemplu, rezecția primei coaste) și utilizarea angioplastiei transluminale în scopul dilatării oricărei stenoze reziduale axilo-subclavii. Ocluzia venoasă este o complicație rară a sindromului de apertură toracică, ea producîndu-se în mai puțin de 4% din cazuri.

Tromboza venoasă este mai frecventă la femei, la adulții tineri sau de vîrstă mijlocie, după suprasolicitarea membrului superior dominant afectat (ocluzia venei axilo-subclavii drepte apare la 68-80% din cazuri). Phlegmatia cerulea dolens evoluează spre gangrena membrului la un mic număr de pacienți.

B. Arterială. Ocluzia arterei axilare de către un embol determină apariția unei dureri acute, surde, la nivelul membrului superior și mîinii, a palorii, parestezиilor, senzațiilor de amorțeală și absența pulsului radial. Poate evolua apre gangrena unuia sau mai multor degete. Prezența fenomenului Raynaud la una dintre mîini semnifică microembolizare.

Ocluzia subclavio-axilară sau prezența de emboli în vasele distale determină claudicație. Artera subclavie este comprimată la nivelul umărului de o coastă cervicală, un proces transvers C7 mai lung, o primă coastă anormală, o bandă fibroasă sau de un calus apărut după o fractură claviculară. Leziunile subclaviei determinate de embolie periferică includ anevrisme, segmente stenotice, plăci

ulcerate şi trombi ocluzivi. Membrul superior afectat este palid şi rece, iar pulsul radial slab sau absent. Tensiunea arterială şi presiunea pulsului sînt scăzute comparativ cu cele înregistrate la nivelul membrului superior contralateral. Diagnosticul este confirmat cu ajutorul arteriografiei. În unele cazuri, pentru a demonstra prezenţa obstrucţiei arteriale este necesară dispunerea membrului superior într-o anumită poziţie, poziţie care declanşează simptomele. Dacă simptomele ischemice sînt invalidante, sînt necesare reconstrucţia arterială şi decompresia aperturii toracice pentru prevenirea recidivelor.

6. INFECŢIILE

Infecţiile care cuprind întreg membrul superior pot interesa tegumentul şi ţesutul subcutanat (celulita), se pot extinde pînă la suprafaţa musculaturii (fasciita) sau interesează şi musculatura (mionecroza). Asemenea infecţii determină durere intensă la nivelul extremităţii interesate şi toxicitate sistemică. Sînt descrise mai jos şi în tabelul 38-2.

A. Gangrena gazoasă (mionecroza clostridiană). Această afecţiune este datorată unei plăgi penetrante la nivelul membrului superior (de exemplu: o fractură deschisă, un fragment de corp străin sau o plagă împuşcată) sau unei necroze ischemice a membrului superior. Simptomul de debut este durerea intensă şi continuă; apare la 6 şi 72 de ore de la producerea leziunii. Membrul afectat devine tumefiat şi sensibil. Din plagă drenează un exsudat serosangvinolent, cu miros fetid. Tegumentul din vecinătatea plăgii devine tensionat, tumefiat, palid. Această modificare de culoare a tegumentului, de nuanţă galbenă sau brună se extinde, cuprinzînd întregul membru superior. La nivelul tegumentului afectat apar bule în tensiune, conţinînd un exsudat închis la culoare şi se dezvoltă zone de gangrenă cutanată de culoare neagră sau verde. În zona de tegument modificată şi la nivelul marginilor în expansiune ale leziunii se pot palpa crepitaţii subcutanate. De regulă apar simptome generale ca: febră, frisoane, starea de rău, semne de toxicitate sistemică, paloare, delir sau comă. În scurt timp se pot instala: icterul, hipotermia, hipotensiunea. Frotiul Gram al exsudatului din plagă evidenţiază numeroşi bacili gram-pozitivi de talie mare, cu extremităţi în deget de mănuşă şi un mic număr de leucocite polimorfonucleare. Radiografia membrului superior demonstrează prezenţa gazului la nivelul părţilor moi. Microorganismele cauzatoare sînt, frecvent, *Clostridium perfringens* (80-95% din cazuri) şi *Clostridium novyi* (10-40% din cazuri). Tratamentul constă în debridare largă sau în amputarea membrului şi în administrarea de penicilină intravenos şi de oxigen hiperbar. Viabilitatea ţesutului muscular este evaluată în sala de operaţie. Muşchiul necrotic are o culoare roşie-cărămizie mată, nu sîngerează la secţionare şi nu se contractă la ciupirea cu pensa.

B. Mionecroza anaerobă streptococică. Această afecţiune este secundară unei plăgi de la nivelul membrului superior sau mîinii. Iniţial se observă edem local şi drenaj din plagă avînd următoarele caracteristici: abundent, seropurulent, cu miros acru. Membrul devine eritematos şi tumefiat, iar după 3-4 zile durerea domină tabloul clinic. Se pot palpa crepitaţii, radiografia simplă punînd în evidenţă prezenţa de gaz în ţesutul moale al membrului. Frotiul Gram efectuat din exsudatul plăgii evidenţiază un număr [illegible] de leucocite PMN şi streptococi. La inspecţia directă efectuată intraoperator, muşchii afectaţi pot prezenta un grad de decolorare, dar, de obicei, se contractă la stimulare. Astfel de infecţii sînt de regulă provocate de două sau mai multe tipuri de coci (streptococi anaerobi de grup A sau *S. aureus*). Un răspuns terapeutic se obţine la administrarea intravenoasă de penicilină în doze mari, însoţită de debridare chirurgicală. Pacienţii la care tratamentul nu este adecvat dezvoltă febră, frisoane, semne de toxicitate sistemică şi hipotensiune; pot evolua spre exitus.

C. Mionecroza cu *Aeromonas hydrophila*. Această afecţiune apare ca urmare a contactului unei plăgi penetrante, de la nivelul mîinii sau membrului superior, cu apa curgătoare, cu un peşte sau cu un alt animal acvatic. Debutul este brusc, în 1-2 zile, cu durere intensă la nivelul membrului superior şi mîinii, cu tumefacţia membrului afectat, cu vezicule cu conţinut serosangvinolent, semne de toxicitate sistemică, crepitaţii la nivelul tegumentului şi subcutanat şi evidenţierea radiologică a gazului în planurile fasciale. Febra, frisoanele, semnele toxice, aspectul membrului lezat mimează aspectul gangrenei gazoase clostridiene. *A. hydrophila* este un bacil gram-negativ facultativ anaerob. Debridarea chirurgicală şi antibioterapia duc la rezoluţia procesului infecţios.

D. Celulita necrotizantă sinergică. Această afecţiune reprezintă o variantă a fasciitei necrotizante şi apare în contextul unei boli cardiovasculare sau renale, obezităţii, diabetului sau la pacienţii vîrstnici. Leziunile de debut sînt reprezentate de ulceraţii cutanate de mici dimensiuni, la nivelul cărora drenează un puroi fetid, brun-roşietic („zeama de carne"). În tegumentul adiacent apare gangrena neagră albăstruie. Pînă la 25% din cazuri prezintă edem local important, durere, sensibilitate şi crepitaţii cutanate. Apar febra, frisoanele, semnele de toxicitate generală. Culturile efectuate din exsudatul de la nivelul plăgii izolează streptococi anaerobi sau/şi specii de *Bacteroides* şi facultativ bacterii gram-negative (*Klebsiella, Enterobacter, Escherichia coli* şi *Proteus*). Se impune debridarea chirurgicală şi uneori amputarea. Antibioticele, ca tratament unic, nu s-au dovedit eficiente. Această afecţiune determină necroza pielii, ţesutului subcutanat, fasciilor precum şi a unor muşchi subiacenţi.

E. Fasciita necrotizantă. Poarta de intrare este o leziune tegumentară (escoriaţie, dilacerare, arsură sau înţepătură de insectă). Durerea intensă cu caracter continuu sau pulsatil este însoţită de tumefacţia marcată a membrului şi de eritem local. Pielea apare subţiată, caldă, eritematoasă,

Tabelul 38-2
INFECȚIILE PROFUNDE ALE MEMBRULUI SUPERIOR

	Leziunea inițială	Debut	Simptome	Aspectul plăgii și al zonelor adiacente	Drenajul plăgii	Frotiul Gram și culturile	Laborator
Gangrena gazoasă Mionecroza clostridiană	Fractură cominutivă Plagă de război penetrantă Insuficiența arterială a extremității superioare	Debutează la 6-72 ore de la producerea leziunii	Durere locală severă Simptome sistemice de șoc, insuficiență renală, febră, frisoane, delir	Discromie galbenă sau brună, întinsă în jurul plăgii, care se extinde rapid de-a lungul brațului Zone de necroză cutanată verde-negricioasă Bule cu conținut lichidian negricios Crepitații cutanate	Serosanguinolent Miros fetid Bule de gaz	Frotiu Gram: bacili gram-pozitivi cu capete rotunjite Culturi: *Clostridium perfringens sau Clostridium novyi*	Hematocrit scăzut Leucocitoză
Mionecroza streptococică anaerobă	Plagă	Debutează la 3-4 zile de la producerea leziunii	Edem al plăgii și exsudat purulent abundent Debutul durerii în 1-3 zile Toxemie și șoc, în cazurile netratate	Eritem și edem cutanat, care pot progresa spre gangrenă verde-negricioasă	Miros acru Secreție seropurulentă	Frotiu Gram: streptococi și leucocite polimorfonucleare Culturi: streptococi anaerobi de grup A ▪ *Staphylococcus aureus*	
Celulita necrotizantă sinergică (variantă ▪ fasciitei necrotizante)	Ulcerații cutanate, la pacienți cu diabet, insuficiență renală, insuficiență cardiacă sau cu obezitate Cele mai multe cazuri afectează picioarele și perineul	Debut acut la 3-14 zile de la producerea leziunii	Mici ulcerații cutanate ce drenează un puroi urît mirositor, roșu-maroniu Durere locală severă, edem și sensibilitate Simptome sistemice severe	Gangrenă gri-albăstruie ce afectează tegumentul din jurul ulcerațiilor Gangrenă circumscrisă Necroza extensivă ▪ țesutului subcutanat, fasciei și (uneori) a mușchiului	Puroi roșu-maroniu, urît mirositor, „zeamă de carne"	Frotiu Gram: coci și bacili gram-pozitivi și bacili gram-negativi Culturi: streptococi anaerobi ▪▪ specii de *Bacteroides* și bacterii facultative (bacili gram-negativi)	
Mionecroza cu *Aeromonas hydrophila*	Leziuni penetrante în contact cu o apă dulce curgătoare ▪▪ cu unele animale marine	Debut brutal în 24-48 de ore	Durere severă la nivelul plăgii Simptome și toxicitate sistemică	Bule seroasanguinolente Edem al membrului Crepitații cutanate locale	Serosanguinolent	Frotiu Gram: bacterii gram-negative Culturi: *A. hydrophila*	
Fasciita necrotizantă	Dilacerații, escoriații, arsuri ▪▪ mușcătură de insectă pe fond de diabet zaharat, alcoolism sau abuz de droguri	1-4 zile de la leziune	Durere locală severă, sensibilitate, edemațiere și discromie cutanată datorată gangrenei Febră înaltă, frisoane și stare generală alterată Necroză ce se extinde spre fascia profundă ▪ pielii, determinînd anestezie cutanată	Inițial durere, sensibilitate, eritem și edem Progresie spre gangrenă (gri-albăstruie sau negricioasă) cutanată cu bule Crepitații cutanate dese	Exsudat seroasanguinolent sau seropurulent, urît mirositor	Frotiu Gram: coci și bacili gram-pozitivi și bacili gram-negativi Culturi: *Peptostreptococcus sau Bacteroides* și specii facultativ anaerobe de streptococi și una sau mai multe dintre *Enterobacteriaceae*	Leucocitoză

sensibilă şi în tensiune. Apar placarde de aspect roşu-violaceu sau negru. Se dezvoltă bule cu conţinut lichidian serosanguinolent sau de culoare închisă, pielea fiind neagră şi cudată. Prezenţa gazului subcutanat poate fi pusă în evidenţă palpator şi prin efectuarea unei radiografii. Se constată febră cu valori ridicate (pînă la 40,6°C), frisoane, frisonete, semne de toxicitate. Diagnosticul de fasciită (nu şi cel de celulită necomplicată) este susţinut de prezenţa anesteziei cutanate în zona gangrenoasă cu posibilitatea inspecţiei chirugicale pînă la fascia profundă, prin regiunea subcutanată necrozată, fără a provoca durere. Fasciita necrotizantă este provocată frecvent de o infecţie mixtă cu una sau mai multe specii anaerobe (de exemplu, specii de *Bacteroides* şi *Peptostrptococcus*) şi una sau mai multe specii facultativ anaerobe, cum ar fi streptococii (de non-grup A) sau bacteriile gram-pozitive (*E. coli* sau *Enterobacter, Klebsiella* sau specii de *Proteus*). Frotiul Gram obţinut din exsudatul de la nivelul plăgii va evidenţia bacili gram-negativi, streptococi sau, uneori, bacili gram-pozitivi.

F. Celulita. Se manifestă prin durere difuză sau prin parestezii dureroase ale membrului superior şi mîinii, sensibilitate la palpare şi eritem al mîinii, cu marginea proximală nedureroasă şi neregulată. Eritemul poate circumscrie braţul sau este localizat ventral sau dorsal. Poate debuta fără un punct aparent de origine sau este secundară unei plăgi, unui ulcer sau unui abces local. Apare febra însoţită de frisoane şi stare generală alterată, iar mobilizarea membrului eritematos şi tumefiat intensifică durerea. Se poate observa adenopatia dureroasă a ganglionilor limfatici epitrohleeni şi axilari. La femeile cu limfedem cronic al membrului superior, secundar mastectomiei şi cu rezecţie de ganglioni axilari, poate fi interesat întregul membru superior, printr-o celulită cu diseminare rapidă. Majoritatea cazurilor de celulită a unui membru sînt date de streptococii de grup A şi de *S. aureus*. Alţi factori etiologici posibili sînt streptococii de grup G sau C. Izolarea agentului etiologic este realizată, în 25-35% din cazuri, prin injectarea de ser fiziologic în centrul sau pe marginea regiunii eritematoase, urmată de aspirarea lichidului injectat şi de efectuarea de culturi microbiene. Administrarea intravenoasă de penicilină, nafcilină sau vancomicină duce de regulă la remisiune rapidă, remisiune anunţată de ameliorarea durerii şi a sensibilităţii la palpare, de diminuarea eritemului cutanat şi de aplatizarea tegumentului, pe măsură ce edemul subcutanat se rezoarbe.

7. SINDROMUL DE TUNEL CARPIAN

Se manifestă prin durere surdă, parestezii şi/sau amorţeli pe marginea radială a mîinii. Sînt cuprinse: policele, indexul, mediusul şi marginea radială a degetului al IV-lea. Crizele dureroase şi paresteziile sub formă de înţepături debutează cel mai frecvent în cursul nopţii şi se ameliorează la schimbarea de poziţie a mîinii sau prin scuturarea ei. Uneori apare hipoestezia care poate prinde toate sau doar unele din degetele menţionate mai sus. Muşchii eminenţei tenare sînt atrofici şi hipotoni. Semnul lui Tinel (parestezii sub formă de înţepături la nivelul policelui, indexului, mediusului şi, uneori, al marginii radiale a inelarului, apărute la percuţia nervului median la nivelul încheieturii mîinii şi semnul Phalen (reproducerea durerii şi/sau a parestezilor prin flexia mîinii cu cotul în extensie timp de 30-90 de secunde) sînt pozitive. Similar, extensia mîinii cu cotul în extensie se însoţeşte de durere şi parestezii la nivelul mîinii şi pumnului. Menţinerea compresiei unui manşon de tensiometru, la o presiune situată între cea sistolică şi diastolică a pacientului, timp de 1 minut sau mai mult poate, de asemenea, intensifica sau induce simptomele caracteristice sindromului de tunel carpian. Studiile electrodiagnostice evidenţiază lentoarea conducerii nervoase la nivelul componentei senzitive sau motorii a nervului median, de-a lungul încheieturii mîinii. Studiile electrodiagnostice oferă o sensibilitate între 75-90%. O cauză frecventă a sindromului de tunel carpian o reprezintă procesul inflamator care cuprinde tendoanele flexorilor mîinii care se găsesc în canalul carpian, împreună cu nervul median. Durerea rezultată prin comprimarea nervului median la nivelul canalului carpian poate, în unele situaţii, să iradieze la nivelul antebraţului şi chiar în umăr mimînd durerea din radiculopatia cervicală sau din leziunile de plex brahial. Decompresia chirurgicală a canalului carpian duce la ameliorarea durerii şi paresteziilor de la nivelul mîinii şi/sau de la nivelul întregului membru superior. Cauzele sindromului acut de canal carpian includ traumatismele, tenosinovitele nespecifice ale flexorilor, hemoragii în canalul carpian şi infecţi specifice la nivelul tendoanelor flexorilor (boala Lyme sau infecţii bacteriene).

8. DUREREA IRADIATĂ LA NIVELUL MEMBRULUI SUPERIOR

A. Infarctul miocardic acut sau insuficienţa coronariană acută. Durerea severă poate apărea la nivelul toracelui, gîtului, spatelui şi a unuia sau ambelor membre superioare. În unele cazuri durerea brahială difuză, surdă, asociată uneori cu senzaţii de amorţeală şi cu parestezii, este singura manifestare a evenimentului coronarian. Uneori se poate constata o exacerbare a durerii care debutează la încheietura mîinii stîngi, urmată la cîteva secunde de o durere la nivelul cotului stîng, iar apoi la nivelul umărului stîng. Electrocardiograma realizată în timpul accesului dureros evidenţiază unde Q şi/sau supra sau subdenivelarea segmentului ST. Evoluţia către infarct este asociată cu prezenţa undelor Q pe electrocardiogramă, vărsături, greaţă, transpiraţii abundente şi, uneori, hipotensiune. LDH-1 şi izoenzima CK-MB prezintă niveluri serice crescute la pacienţii cu infarct miocardic, dar sînt normale în caz de insuficienţă coronariană. Coronaroangiografia evidenţiază ocluzie coronariană la pacienţii cu infarct; rezolvarea acesteia prin angioplastie sau tratament trombolitic duce frecvent la ameliorarea spectaculoasă a durerii de la nivelul toracelui anterior şi al membrului superior. Pacienţii cu insuficienţă coronariană pot avea stenoză fixă severă, spasm al arterelor coronare şi/sau o ocluzie parţială datorată unui tromb. Aceşti pacienţi răspund

bine la tratamentul cu inhibitori ai canalelor de calciu și la reducerea postsarcinii; alteori însă necesită angioplastie.

B. Tulburările motilității esofagiene. Durerea severă toracică cu caracter constrictiv poate apărea spontan sau este declanșată de deglutiție. Durerea iradiază la nivelul membrului superior stîng, la nivelul ambelor membre superioare și direct interscapular. Aceste manifestări dureroase sînt asociate cu spasm esofagian difuz sau cu esofag hiperton. Refluxul gastroesofagian poate, de asemenea, declanșa spasm esofagian însoțit de durere la nivelul toracelui anterior și al membrului superior. Studiile de manometrie realizate cu ajutorul unui balon intraesofagian pot depista o tulburare motorie esofagiană, reprezentînd cauza durerii.

C. Durerea de la nivelul peretelui toracic anterior. Durerea parasternală spontană, cu caracter surd sau ascuțită, asemănătoare loviturii de pumnal poate apărea pe marginea stîngă sau dreaptă a sternului. Durerea iradiază în axila ipsilaterală și distal, de-a lungul membrului superior în cot sau mînă. Se constată sensibilitate localizată, la palpare la nivelul unuia sau mai multor cartilaje costale homolaterale și/sau a articulațiilor costosternale ipsilaterale. Abducția sau adducția membrului superior homolateral contra unei rezistențe poate reproduce durerea. Alte teste care pot declanșa durerea la pacienții care acuză durere de perete toracic anterior (costocondrită sau miozită pectorală) includ manevrele „cocoșului care cîntă" și de tracțiune a membrelor.

D. Neoplasmul lobului superior pulmonar (sindromul Pancoast). Durerea poate debuta la nivelul umărului homolateral și a marginii mediale a scapulei, putînd iradia distal de-a lungul părții mediale a brațului, spre fața ulnară a antebrațului și uneori la nivelul inelarului și degetului mic. Durerea este severă și constantă. Pacientul își susține cotul membrului superior afectat cu ajutorul mîinii opuse. Se constată hiperestezie cutanată severă la nivelul umărului homolateral și brațului. Apare hipotonia și atrofia mușchilor intrinseci ai mîinii și a mușchiului triceps. Reflexul tricipital este uneori afectat. Se poate manifesta sindromul Horner, cu interesarea lanțului simpatic și a ganglionului stelat. O radiografie toracică evidențiază o opacitate nodulară mică la vîrful plămînului, în vecinătatea scizurii superioare sau o opacitate masivă apicală. Examenul CT sau RMN obiectivează dimensiunile și gradul de extindere al tumorii. Diagnosticul este confirmat cu ajutorul biopsiei chirurgicale sau pe ac.

9. ARTRITELE ACUTE MONOARTICULARE SAU POLIARTICULARE ALE MEMBRULUI SUPERIOR

Artrita asimetrică a articulațiilor membrelor superioare se manifestă prin dureri unilaterale la nivelul membrului superior. Articulațiile afectate (umăr, cot, pumn sau ale mîinii) sînt dureroase doar în timpul solicitării lor sau durerea de la nivelul lor este persistentă, necesitînd administrare de analgezice. Obiectiv se constată căldură, eritem, sensibilitate locală și tumefacția articulației afectate. Sînt implicate, secvențial sau simultan, una sau mai multe articulații ale altui membru sau afectarea artritică se limitează doar la un braț. Cauzele durerii articulare acute de la nivelul extremității superioare sînt următoarele:

A. Atacul de gută. Afectarea poliarticulară se întîlnește la 14% din pacienți. Articulațiile cotului, pumnului și degetelor devin brusc tumefiate, eritematoase, calde, dureroase și sensibile al palpare. O tenosinovită dureroasă asociată poate afecta pumnul și mîna. Artrita primei articulații metatarsofalangiene, a gleznei sau genunchiului poate preceda sau poate apărea ulterior afectării brațului. Febra, leucocitoza și VSH-ul crescut se alătură simptomelor articulare. Aproape toți pacienții prezintă hiperuricemie (nivelul acidului uric >7,5 mg/dl), iar aspiratul sinovial conține cristale de urat monosodic în leucocite, fapt demonstrabil cu ajutorul microscopiei în lumină polarizată (sensibilitate 95%). Tratamentul cu colchicină produce, de obicei, un răspuns terapeutic evident.

B. Reumatismul articular acut. Se manifestă prin dureri la nivelul articulațiilor umărului, cotului, pumnului și mîinii, însoțite de tumefacție, căldură și hiperemia tegumentului supraiacent. Se poate constata afectarea secvențială a acestor articulații și a altora. În cele mai multe dintre cazuri, artrita are caracter migrator, simptomele de la nivelul unei articulații ameliorîndu-se în timp ce procesul debutează în altă articulație. Se constată febră, leucocitoză și VSH crescut. Pacientul poate relata un istoric de durere orofaringiană sau de „răceală" cu 2-5 săptămîni înainte de debutul acuzelor articulare. Nivelul anticorpilor antistreptococici este crescut (antistreptolizina O, antihialuronidaza și antidezoxiribonucleaza) și se înregistrează un răspuns evident la tratamentul cu aspirină.

C. Artrita gonococică. Se manifestă frecvent printr-o poliartrită migratorie cu afectarea pumnului, cotului și mîinii. Durerea, tumefacția, sensibilitatea și eritemul articular sînt severe. O tenosinovită care afectează fața dorsală a mîinilor și pumnului este frevent relatată. Manifestările cutanate tipice includ mici leziuni pustuloase și vezicule purpuriu hemoragice, înconjurate de eritem. Aceste leziuni cutanate apar pe extremitățiile distale ale brațelor și picioarelor. Leziunile cutanate sînt sensibile, dar de obicei culturile de la nivelul lor sînt negative. Se constată febră, frisoane și simptome locale precum uretrită, proctită, faringită și secreție vaginală. Culturile din lichidul sinovial sînt negative în 50% din cazuri. Obținerea unei culturi pozitive de *N. gonorhoeae* din secrețiile de la nivelul uretrei, colului uterin, rectului, faringelui sau din sînge va stabili diagnosticul. Sensibilitatea culturilor de la nivelul mucoaselor este de 80%. Există un răspuns prompt la tratamentul parenteral cu penicilină.

D. Sindromul Reiter. Această afecțiune poate mima artrita gonococică. Nu răspunde la tratamentul cu penicilină și se asociază de obicei cu uretrită și conjunctivită. Simptomele constituționale sînt mai puțin frecvente. Pot apărea simptome la nivelul umărului și cotului, dar afectarea pumnului este rară. Sacroileita, tendinita achileană și

afectarea genunchilor sînt frecvente. Acuzele pot răspunde la administrarea de antiinflamatorii nesteroidiene.

E. Yersinioza. *Y. enterocolitica* poate mima poliartrita migratorie din reumatismul articular acut. Se constată febră, VSH crescut şi devierea la stînga a formulei leucocitare. În 33% din cazuri apare hematurie microscopică. Testele de aglutinare pentru *Yersinia* se pozitivează în 7-14 zile de la debutul diareei şi trebuie să fie pozitive la debutul acuzelor articulare.

F. Boala depozitelor de pirofosfat de calciu dihidratat. Această afecţiune se poate manifesta poliarticular. Sînt implicate articulaţiile umărului, cotului, pumnului şi mîinii. Tumefacţia, eritemul, căldura locală, durerea şi sensibilitatea la palpare pot apărea la nivelul uneia sau a tuturor articulaţiilor dureroase. Condrocalcinoza este identificată sub forma unor calcificări liniare fine situate în cartilajul genunchiului şi al articulaţiei gleno-humerale, precum şi la nivelul articulaţiei radiocarpiene. Condrocalcinoza nu este întotdeauna prezentă la pacienţii cu boală simptomatică. Cînd este afectat umărul, condrocalcinoza se înregistrează la numai 50% dintre cazuri. Examenul lichidului sinovial relevă prezenţa cristalelor de pirofosfat de calciu dihidratat (sensibilitate 99%) precum şi un număr crescut de leucocite polimorfonucleare în lichidul articular. Afectarea articulaţiilor membrelor superioare este secvenţială, cu dispariţia simptomelor unei articulaţii pe măsură ce este afectată o articulaţie adiţională. Există un răspuns terapeutic bun la administrarea intravenoasă de colchicină.

G. Artritele cu complexe imune

1. Hepatita B. Această afecţiune poate debuta printr-o erupţie cutanată urticariană sau maculopapuloasă, urmată de durere articulară. Artrita este asimetrică şi migratorie sau simultană. La debut sau în următoarele 10 zile sînt detectate anomalii ale testelor hepatice datorate virusului hepatitei B. În serul pacienţilor cu artrită acută este identificat antigenul de suprafaţă al virusului hepatitei B. Răspunde bine la tratamentul cu salicilaţi.

2. Endocardita bacteriană subacută. Pacienţii pot prezenta artrita acută a două sau a mai multe articulaţii ale membrelor superioare. Elementele care susţin diagnosticul sînt febra, prezenţa unui suflu cardiac, peteşiile, microhemoragiile unghiale, hematuria microscopică şi hemoculturile pozitive pentru bacterii sau fungi.

H. Artrita Lyme. În cîteva săptămîni, pînă la 2 ani, de la apariţia rash-ului inelar eritematos caracteristic, apare o artrită intermitentă sau persistentă, care afectează unul sau ambii genunchi şi articulaţiile membrelor superioare. Într-un studiu, umerii au fost afectaţi la 32% dintre pacienţi, coatele la 20% dintre ei, iar pumnul la 12% din cazuri. Diagnosticul este susţinut de detectarea anticorpilor IgM sau IgG anti-*B. burgdorferi* cu ajutorul testului ELISA. Tratamentul antibiotic timp de 30 de zile este eficient în ameliorarea simptomelor articulare, în 70% din cazuri.

I. Poliartrita reumatoidă. Pînă la 15% din cazuri se pot prezenta cu o poliartrită acută simetrică sau asimetrică. La debut, articulaţia pumnului este afectată în 60% dintre cazuri, umărul în 37%, cotul la 20%, articulaţiile metatarsofalangiene la 48%, iar articulaţii interfalangiene proximale la 63% din cazuri. Tumefacţia articulară, durerea, redoarea, căldura locală şi sensibilitatea la palpare sînt frecvent întîlnite, dar eritemul periarticular este rar. Prezenţa factorului reumatoid poate susţine, dar nu confirma, diagnosticul. Valoarea predictivă a unui test pozitiv este de doar 33%. Determinarea unui titru ridicat al factorului reumatoid este mai specifică şi cu valoare prognostică mai mare. Pacienţii cu debut acut al artritei prezintă febră, uşoară leucocitoză, precum şi un VSH cresut. Evoluţia spre o fază cronică, cu prezenţa a patru sau mai multe dintre următoarele elemente, este necesară înainte ca diagnosticul să poată fi stabilit cu certitudine: redoare articulară ce necesită cel puţin 1 oră pînă la ameliorare maximă, afectarea a trei sau mai multe suprafeţe articulare, afectarea articulaţiilor mîinii şi/sau ale încheieturii pumnului, artrită simetrică, noduli subcutanaţi, modificări radiologice tipice ale articulaţiilor implicate, precum şi un titru seric ridicat al factorului reumatoid.

10. DUREREA BILATERALĂ DE LA NIVELUL BRAŢELOR ŞI ANTEBRAŢELOR

Unele dintre afecţiunile descrise mai sus pot determina durere bilaterală la nivelul braţelor şi antebraţelor. Acestea sînt enumerate în Tabelul 38-3.

Tabelul 38-3
DUREREA BILATERALĂ DE LA NIVELUL BRAŢELOR ŞI ANTEBRAŢELOR

1. Radiculopatia cervicală
   - A. Spondiloza cervicală
   - B. Osteomielita cervicală
   - C. Abcesul epidural cervical
   - D. Hematomul epidural cervical
   - E. Traumatismele cu fractură şi/sau dislocaţie cervicală
   - F. Boala şi radiculonevrita Lyme
2. Plexopatia brahială
   - A. Sindromul de apertură toracică
   - B. Neuropatia brahială acută (amiotrofia nevralgică)
3. Durerea miofascială şi brahialgia
4. Sindromul de tunel carpian
5. Durerea iradiată la nivelul membrului superior şi mîinii
   - A. Infarctul miocardic acut sau insuficienţa coronariană acută
   - B. Tulburări acute de motilitate esofagiană
6. Artrita acută ce afectează două sau mai multe articulaţii de la aceeaşi mînă
   - A. Atacul de gută
   - B. Reumatismul articular acut
   - C. Artrita gonococică
   - D. Sindromul Reiter
   - E. Yersinioza
   - F. Boala acută a depunerilor de pirofosfat de calciu dihidratat
   - G. Artrite cu complexe imune (hepatita B, endocardita bacteriană subacută)
   - H. Artrita Lyme
   - I. Poliartrita reumatoidă

CAPITOLUL

39 DUREREA ACUTĂ A UMĂRULUI, BRAȚULUI ȘI AXILEI

☐ LISTA DIAGNOSTICELOR POSIBILE

DUREREA DE UMĂR ȘI BRAȚ

1. Tendinita calcificată și bursita subdeltoidiană
2. Artrita acută
   - A. Artrita septică a articulației gleno-humerale
   - B. Sinovita indusă de depunerea de cristale în articulația gleno-humerală
     1. Atacul acut de gută
     2. Atacul acut de pseudogută
   - C. Reumatismul articular acut
   - D. Sindromul Reiter
   - E. Artrita Lyme
   - F. Artrita satelită hepatitei virale B
   - G. Hemartroza acută secundară hemofiliei sau terapiei anticoagulante
3. Osteomielita acută a umărului
4. Traumatismele
   - A. Fracturile proximale ale humerusului
   - B. Fractura-luxație proximală a humerusului
   - C. Fractura pe os patologic a humerusului
   - D. Luxația acută a articulației gleno-humerale
     1. Luxația anterioară
     2. Luxația posterioară
   - E. Fractura diafizei a humerale
   - F. Disjuncția acromio-claviculară
   - G. Fracturile claviculei
5. Ruptura tendonului sau a mușchiului biceps
6. Tendinita mușchiului mare pectral
7. Osteonecroza capului femural
8. Amiotrofia nevralgică
9. Radiculopatia cervicală
10. Durerea iradiată la nivelul umărului
    - A. Cardiacă
      1. Pericardita acută
      2. Infarctul miocardic acut
    - B. Pleurală
      1. Pneumonia
      2. Infarctul pulmonar
      3. Pleurita din bolile de colagen
      4. Tuberculoza
    - C. Inflamațiile intraabdominale
      1. Colecistita acută
      2. Ulcerul gastric sau duodenal perforat și peritonita secundară perforației
      3. Cancerul gastric perforat și peritonita secundară
    - D. Hemoperitoneul
      1. Sarcina ectopică ruptă
      2. Ruptura spontană a splinei
      3. Ruptura traumatică a splinei
      4. Tumorile hepatice hemoragice
      5. Infarctul mezenteric
      6. Ruptura anevrismului de arteră mezenterică
    - E. Abcesul subfrenic
      1. Abcesul subfrenic drept
      2. Abcesul subfrenic stîng
    - F. Pneumoperitoneul
11. Anevrismul de arteră axilară subclaviculară

DUREREA AXILARĂ

12. Infecțiile axilare
    A. Boala „ghearelor de pisică"
    B. Limfadenita axilară streptococică
    C. Limfadenită axilară stafilococică
    D. Abcesul cutanat axilar
    E. Infecțiile axilare în context leucemic
    F. Tularemia
    G. Pesta bubonică
    H. Mușcăturile
        1. Zoomorfe
        2. Umane
    I. Hidrosadenita supurată
13. Tromboza venoasă axilară subclaviculară
14. Fractura extremității proximale a humerusului
15. Costocondrita peretelui toracic anterior
16. Mialgia axilară
17. Distensia gazoasă a stomacului
18. Pneumotoraxul
19. Afecțiunile sînului la femei (chisturi, abcese sau tumori)
20. Boli pleuropulmonare
    A. Carcinomul sau limfomul pulmonar
    B. Abcesul piogen pulmonar
    C. Actinomicoza
21. Durerea radiculară la nivelul T1
22. Durerea axilară post-mamectomie
23. Durerea bilaterală
    A. Durerea acută bilaterală de umăr și braț
    B. Durerea acută bilaterală axilară

☐ REZUMAT

Durerea de umăr și braț

Tendinita calcificată generează dureri acute cu caracter paroxistic la nivelul unuia dintre umeri. Durerea este localizată în regiunea articulației glenohumerale și deltoidiene. Brațul este ținut strîns lipit de corp și orice încercare de a-l mobiliza se soldează cu eșec. Tumefacția, hipertermia cutanată și sensibilitatea dureroasă la palpare survin în aria tuberculului mare humeral și a mușchiului deltoid. Radiografiile în incidența clasică evidențiază depozite de calciu în tendonul supraspinos sau, mai puțin frecvent, în tendonul unuia dintre ceilalți mușchi rotatori. *Bursita subdeltoidiană* se dezvoltă secundar tendinitei calcificate, intensificînd durerea și disfuncția umărului. Puncționarea depozitelor de calciu, lavajul cu ser fiziologic și injectarea locală de lidocaină asigură ameliorarea simptomatică. *Artrita septică* dezvoltă durere de umăr cu instalare acută sau progresivă precum și limitarea mobilității articulare. Hidartroza se manifestă ca o tumefacție fluctuentă situată anteromedial. Febra și leucocitoza sînt prezente la jumătate din pacienți. Lichidul sinovial conține, de obicei, mai mult de 10.000 leucocite polimorfonucleare/mm^3; concentrația de glucoză în lichidul sinovial este redusă. Diagnosticul este confirmat pe baza frotiurilor colorate Gram (67%) și pe baza culturilor bacteriologice (90%), realizate din lichidul sinovinal. Factorii de risc ai artritei septice glenohumerale includ: vîrsta înaintată, bolile cronice invalidante, injecțiile cu corticosteroizi la nivelul articulației glenohumerale, toxicomania, traumatismul pnetrant sau intervențiile chirurgicale locale. *Atacul de gută* rareori se prezintă cu dureri de umăr și disfuncție, fără afectarea anterioară sau asociată a altor articulații. Lichidul sinovinal gutos conține un număr mare de leucocite polimorfonucleare precum și cristale de urat monosodic. O monoartrită dureroasă similară este generată de *atacul de pseudogută*; în acest caz, afectarea articulației glenohumerale este mult mai frecventă decît în gută. Radiografiile de umăr evidențiază condrocalcinoză în 50% din cazuri. Lichidul sinovial conține numeroase leucocite polimorfonucleare și cristale de pirofosfat de calciu. Guta și pseudoguta răspund prompt la terapia cu colchicină. *Reumatismul articular acut* generează febră, transpirații, frisoane, dureri generalizate, tulburări motorii precum și o artrită migratorie care afectează umerii, coatele, încheieturile mîinilor, genunchii și articulațiile mici ale mîinilor și picioarelor. Istoricul recent al bolii evidențiază o faringită acută sau o infecție acută de căi respiratorii superioare, iar nivelele serice ale anticorpilor antistreptococici sînt crescute. Răspunsul la tratamentul cu aspirină este prompt.

Sindromul Reiter determină o poliartrită asimetrică care afectează umerii, genunchii, gleznele și articulațiile sacroiliace. Se manifestă cu febră precum și cu alte simptome sistemice. Se asociază uretrita, diareea, conjunctivita și iridociclita. Leziunile cutanate și membranare mucoase includ kerotoderma blennorrhagicum și balanita circinată. Trăsăturile entezopatice care sugerează acest sindrom includ tendinita de inserție, periostita, osteoporoza periinserțională, eroziunile osoase și osteofitele. Afectarea piciorului presupune tendinita achileană, fasceită plantară și artrită subastragaliană. Medicația antiinflamatorie nonsteroidiană asigură remiterea simptomatologiei. *Artrita Lyme* debutează printr-o leziune cutanată inelară, eritematoasă, lent extensibilă, generată de mușcătura unei insecte. Rash-ului cutanat îi urmează un sindrom gripal-like, cu simptomatologie de tip meningită aseptică și o encefalită ușoară. Artralgia și tumefacția survin la o lună de la debutul bolii. Cel mai frecvent sînt afectate gleznele și genunchii; pot fi implicați și umerii, coatele și încheieturile mîinilor. Diagnosticul este confirmat de testul enzimatic ELISA, care pune în evidență anticorpii de tip IgM sau IgG, anti-*Borrelia burgdorferi*. Simptomatologia articulară

răspunde la terapia cu ceftriaxină sau cu penicilină. Hepatita virală B determină apariția unei erupții cutanate pruriginoase și a unei poliartrite migratorii sau aditive ce poate afecta umerii (30% din cazuri). Diagnosticul este confirmat de depistarea în ser a AgHbs și de testele funcționale hepatice anormale. Simptomatologia articulară răspunde la tratamentul cu aspirină. Instalarea acută a durerii de umăr, a edemului local și a impotenței funcționale, la un pacient cu *hemofilie* sau la unul aflat sub *terapie anticoagulantă* sugerează dezvoltarea unei *hemartroze acute*. Diagnosticul este confirmat prin examin CT sau RMN a umărului sau prin aspirarea cu ac fin a lichidului din articulația glenohumerală, efectuată după corectarea defectului de coagulare.

Osteomielita umărului afectează humerusul, acromionul sau cavitatea glenoidă adiacentă. Se instalează durere locală, edem și sensibilitate dureroasă la palparea structurii osoase. Examenul RMN sau scintigrafia radioizotopică demonstrează o anomalie osoasă, dezvoltată la 1-2 săptămîni de la debutul simptomatologiei, în timp ce radiografiile în incidența clasică rămîn negative timp de 3 săptămîni. Diagnosticul este confirmat prin biopsie osoasă și culturi bacteriologice. Se impune necesitatea antibioterapiei în administrare intravenoasă. Cele mai multe cazuri la adult, se datorează traumatismelor penetrante sau procedurilor chirurgicale reconstructive ale umărului.

Fracturile humerale proximale survin frecvent la vîrstnici, fiind în legătură cu traumatisme relativ ușoare; terenul este însă osteoporotic. Se dezvoltă durere și limitarea mobilității umărului. Brațul este ținut lipit de corp, făcînd imposibilă mobilizarea membrului. Fractura se palpează sub mușchiul deltoid sau în axilă. Examenul obiectiv constată sensibilitate dureroasă la palpare și crepitații osoase în regiunea afectată. Radiografiile de umăr pun în evidență traseul fracturii precum și amploarea deplasării. *Fracturile* pot fi, uneori, asociate *luxației articulare glenohumerale*.

Fractura pe os patologic a humerusului trebuie suspicionată atunci cînd această survine spontan sau secundar unui traumatism minor. Printre cauze se numără tumorile osoase primitive sau metastatice, osteoporoza, osteomalacia, boala Paget. Radiografiile identifică afecțiunile asociate. Evidențierea etiologică superioară este asigurată de examenul RMN sau CT. Biopsia osoasă definește leziunea responsabilă. *Luxația anterioară* a humerusului urmează extensiei, rotației externe și abducției forțate a brațului. Durerea laterală de umăr se asociază abolirii mobilității articulare glenohumerale. Brațul este ținut în abducție și rotație externă. Pacientul nu poate plasa brațul afectat pe piept și nu poate atinge cu mîna umărul contralateral. Relieful umărului devine proeminent subcutanat, sub acromion iar humerusul este absent din articulația glenohumerală. Radiografiile clasice confirmă diagnosticul. Reducerea luxației ameliorează prompt durerea și impotența funcțională a umărului. *Luxația posterioară* este rară (5% din cazuri) și este secundară rotației interne, flexiei și adducției forțate a umărului. Luxația posterioară poate urma unui episod convulsiv de grand-mal sau unei electrocutări severe. Umărul afectat are un defect glenohumeral posterior, reliefare marcată subcutanată și un spațiu articular glenohumeral gol. Capul humeral se poate palpa posterior. Abducția și rotația externă a brațului afectat se fac cu mare dificultate. Brațul este menținut de pacient în poziție caracteristică (în adducție și rotație internă). Radiografiile confirmă luxația, deși 80% dintre cazuri rămîn nediagnosticate inițial din cauza rezultatelor radiologice fals negative. Semnele radiologice pozitive sînt semnul cavității glenoidale goale și semnul buzei glenoidale de 6 mm. Este necesar uneori examenul CT pentru confirmarea luxației posterioare. Simptomatologia se remite în urma reducerii luxației. *Fractura diafizei humerale* dă naștere la durere, tumefacție și edem, crepitații osoase, sensibilitate la palpare și deformare osoasă a regiunii mijlocii a brațului. Se observă scurtarea brațului cu 2,5-5 cm. Diagnosticul este confirmat radiologic. *Disjuncția acromioclaviculară* generează durere medială de umăr, intensificată de abducția brațului. Diagnosticul se stabilește pe baza palpării articulației acromioclaviculare și pe baza radiografiilor clasice. *Fractura claviculară* se manifestă prin durere în punct fix, sensibilitate dureroasă la palpare și tumefacție locală. Sînt prezente deformarea reliefului osos respectiv și crepitația osoasă. Diagnosticul este confirmat radiologic. *Ruptura tendonului sau mușchiului biceps* survine în cursul ridicării de greutăți. Se aude un pocnet, urmat de apariția unui pachet muscular convex în profilul brațului la tentativa de realizare a flexiei antebrațului. Durerea se instalează în umăr, în axilă și în regiunea anterosuperioară a brațului.

Tendinita inserțională a mușchiului mare pectoral este o tulburare rară. Durerea și edemul se instalează în umărul și brațul afectat. Calcificarea țesutului moale sau defectul osos cortical în vecinătatea inserției pectorale sînt depistate radiologic. Diferențierea de osteosarcomul periostal necesită explorare chirurgicală. *Osteonecroza capului humeral* generează artralgii glenohumerale intensificate de mișcările articulare. Durerea este, de obicei, persistentă și severă. Radiografiile pot rămîne normale luni de zile, anomaliile osoase precoce putînd fi depistate după cîteva săptămîni de la debut prin intermediul examenului RMN sau al scintigrafiei radioizotopice. Cele mai multe cazuri sînt secundare tratamentului cronic cu corticosteroizi. Bolile asociate cu osteonecroza humerală sînt: siclemia, alcoolismul, hiperlipidemia, lupusul eritematos sistemic, boala chesonierilor. *Amiotrofia nevralgică* debutează cu dureri severe, persistente ale umărului și brațului, dureri ce sînt intensificate de mobilizarea articulară. După cîteva săptămîni se instalează pareza centurii scapulohumerale. Afectarea bilaterală este frecventă. Analiza electromiografică ajută la excluderea originii radiculare a durerilor și tulburărilor motorii. *Radiculopatia cervicală* (C5 și C6) generează dureri cervicale de umăr, dureri scapulare și brahiale. Durerile au caracter de arsură, sînt vii și intensificate de rotația gîtului, tuse și defecație. Tulburările motorii ale abducției brațului (C5) și ale flexiei antebrațului (C5 și C6) se instalează frecvent. Reflexul osteotendinos al mușchiului biceps este diminuat. Examenul RMN al coloanei vertebrale cervicale demonstrează leziunea cu caracter compresiv ce afectează rădăcinile nervoase. Durerea referită a umărului are originea într-o regiune relativ îndepărtată. Durerea este vie, continuă și surdă. Este intensificată de inspirul profund, de schimbările de

poziție și, mai puțin frecvent, de mișcările gîtului și umărului. Nu se constată obiectiv tulburări la nivelul umărului, articulației glenohumerale sau brațului.

Tulburările cardiace, cum sînt *pericardita acută* și *infarctul miocardic acut*, determină dureri uni sau bilaterale ale umărului. Se pot asocia durerile precordiale și retrosternale. Durerea pericardică interesează creasta trapezului și regiunea medială a umărului. Este intensificată de clinostatism și/sau de inspirul profund și este ameliorată de poziția ortostatică. Durerea de umăr din infarctul miocardic acut este o durere surdă, cu caracter viu sau de constricție toracică; nu este influențată de mișcările respiratorii sau de schimbările de poziție. Diagnosticul de pericardită sau de infarct miocardic acut este susținut pe baza electrocardiogramelor seriate, a ecocardiografiei și a nivelelor serice ale izoenzimelor cardiace.

Durerea de umăr intensificată sau declanșată de inspirul profund poate fi secundară unui proces pleuritic ce afectează diafragmul. Cauzele includ *pneumonia, infarctul pulmonar, pleurita secundară lupusului eritematos sistemic* sau *altor boli de colagen și pleureziei tuberculoase*. Examenul obiectiv evidențiază un sindrom de condensare (pneumonie sau infarct pulmonar) sau revărsatul pleural. Radiografiile clasice toracopulmonare descoperă infiltrate pulmonare la pacienții cu pneumonie sau infarct pulmonar și demonstrează integritatea parenchimului pulmonar, în cazul pacienților cu pleurită sau pleurezie. Pneumoniile răspund la antibioterapie, infarctul pulmonar necesită tratament anticoagulant, pleurita lupică are indicație pentru terapie cu prednison, iar pleurezia TBC beneficiază de medicație antituberculoasă clasică.

Colecistita acută generează durere referită la nivelul extremității superioare a umărului drept. *Perforația ulcerului duodenal* determină, de asemenea, durere în umărul drept ce este intensificată de inspirul profund. *Ulcerele gastrice benigne sau maligne* pot perfora și cauza iritație la nivelul hemidiafragmului stîng; se declanșează astfel durere în umărul stîng. *Hemoperitoneul* determină dureri de umăr vii, ascuțite, uni sau bilaterale. Cauzele includ *ruptura unei sarcini tubare, ruptura splenică spontană sau traumatică, hemoragia secundară unei tumori hepatice benigne sau maligne, infarctul mezenteric și ruptura spontană a anevrismului unei artere splanchnice. Abcesul subfrenic stîng sau drept* poate genera durere în umăr, de tip pleural, dureri la baza hemitoracelui respectiv sau în regiunea abdominală superioară corespunzătoare, frisoane și febră înaltă. Diagnosticul este confirmat de examenul CT sau RMN. *Pneumoperitoneul* cauzează, de asemenea, durere de umăr uni sau bilaterală. *Anevrismul de arteră subclavie* declanșează durere de umăr, pe măsură ce se extinde. Anevrismul poate fi, de obicei, palpat la nivelul regiunii supraclaviculare a axilei și/sau se evidențiază prin arteriografie selectivă.

Durerea axilară

Durerea axilară este determinată de *infecțiile* generatoare de *abcese cutanate multiple (hidrosadenită supurată)* sau a unui *abces cutanat local (Staphilococcus aureus)*. Adenopatia axilară dureroasă este rezultatul inoculării unui agent infecțios la nivelul țesutului cutanat al mîinii sau antebrațului. În locul respectiv, considerat poarta de intrare, se poate forma o papulă, o veziculă, o pustulă sau o ulcerație. Boala „ghearelorde pisică" se dezvoltă la două săptămîni de la lezarea brațului de către animal. Determină apariția de noduli limfatici axilari, sensibili la palpare, măriți de volum. Diagnosticul se bazează pe cercetarea anamnestică amănunțită și pe biopsia ganglionară axilară urmată de examen histopatologic.

Limfadenita streptococică cauzează simptomatologie sistemică severă, edem extins al peretelui toracic, umărului și brațului, precum și ganglioni axilari dureroși spontan și la palpare. *Limfadenita stafilococică* survine secundar unui furuncul al mîinii. Edemul difuz al mîinii, eritemul, durerea și *limfangita ascendentă* se asociază cu algie axilară și cu adenopatie sensibilă la palpare.

Bolnavii leucemici, aflați sub chimioterapie pot dezvolta o celulită axilară dureroasă, limfadenită și ulcerații cutanate. Agentul incriminat este, de obicei, *Pseudomonas aeruginosa*; mai pot fi implicați și alți bacili gram-negativi, precum și *S. aureus*.

Tularemia se dezvoltă în urma contactului cu un iepure de cîmp sau cu un bizon sau secundar pișcăturii unei insecte. Leziunea cutanată inițială se instalează la nivelul mîinii sau antebrațului. Urmează curînd febra, frisoanele și adenopatia axilară dureroasă. La poarta de intrare distală se dezvoltă o ulcerație cutanată persistentă. Diagnosticul se bazează pe anamneză și pe testul microaglutinării, ce depistează în ser anticorpii anti-*Francisella tularensis*.

Tumefacția ganglionară axilară dureroasă și masivă, asociată cu febră și simptomatologie sistemică, caracterizează pacientul cu *ciumă bubonică*. Călătoria recentă într-o țară endemică sugerează diagnosticul. Confirmarea presupune izolarea *Yersiniei pestis* în sînge sau de la nivelul unui nodul ganglinar. Frotiul obținut se colorează Gram sau Wayson.

Rănile mîinii și antebrațului provocate de *mușcăturile de om sau animal* generează celulită locală, limfangită, febră, frisoane și adenopatie axilară, dureroasă spontan și la palpare.

Algia axilară secundară *trombozei venei axilo-subclaviculare* se însoțește de coloratia roșie-purpurie a brațului, edem local, distensia rețelei venoase regionale atît în repaos cît și secundar efortului fizic al membrului superior respectiv. Flebografia confirmă diagnosticul. Durerea axilară mai poate fi determinată de *fractura extremității proximale humerale*, de *costocondrită*, de *întinderea structurilor musculare* ale regiunii respective, sau de *distensia gazoasă a stomacului*. *Pneumotoraxul acut* declanșează dureri axilare de tip pleural, dureri toracice anterioare și dispnee. *Afecțiunile sînului*, cum ar fi chisturile cu evoluție rapid progresivă, tumorile sau abcesele dau dureri axilare. *Bolile pleuropulmonare* (cum ar fi, *tumorile, abcesul piogen, actinomicoza*) se pot extinde de la suprafața pleurală spre peretele toracic superolateral (regiunea axilară); localizarea extinderii este determinată prin examen CT. Aceste leziuni determină dureri axilare și de umăr prin invadarea directă a peretelui toracic. Rareori, *radiculopatia* T1 secundară herniei de disc T1-T2, poate genera dureri

cervicale, axilare, de umăr și ale regiunii mediale a brațului. Diagnosticul este confirmat prin examen CT sau RMN. Durerea axilară persistentă și hipoestezia regiunii superointerne a brațului și axilei sînt secundare *limfadenectomiei lărgite*, efectuate la pacientele cu cancer de sîn.

☐ DESCRIEREA AFECȚIUNILOR ENUMERATE

Durerea de umăr și braț

1. TENDINITA CALCIFICATĂ ȘI BURSITA SUBDELTOIDIANĂ

Durerea cu caracter paroxistic se instalează brusc. Este localizată la nivelul articulației glenohumerale și poate iradia distal de locul inserției mușchiului deltoid. Brațul este ținut în adducție și orice încercare de mobilizare a membrului respectiv se soldează cu un eșec total. În regiunea corespunzătoare tuberculului mare humeral, se dezvoltă tumefacție, edem, hipertermie cutanată și sensibilitate dureroasă la palpare.

Radiografiile în incidență anteroposterioară, efectuate cu umărul în poziție neutră inițial, apoi în rotație internă și rotație externă evidențiază, de obicei, depozite calcare în tendonul mușchiului supraspinos sau în tendoanele mușchilor infraspinos și teres minor. Ruptura unui depozit calcar tendinos, cu pătrunderea în bursa subdeltoidiană apare radiologic ca o semilună șubțire, radioopacă ce depășește calcificarea tendinoasă și conturează prelungirea bursei. Depozitele calcare observate în decursul fazei simptomatologiece acute ale acestei tulburări au un aspect vătuit, pufos, imprecis delimitat.

Bursa adiacentă poate sau nu să se inflameze secundar depunerii calcare lîngă sau în sacul bursal. Injectarea cu lidocaină în regiunea dureroasă, urmată de puncționarea tendonului calcificat și de lavajul cu soluție salină sterilă asigură remiterea simptomatologiei în 61-79% din cazuri. Uneori, sînt necesare mai multe reprize terapeutice injectabile succesive. Adăugarea unui corticosteroid

TABELUL INCIDENȚEI BOLILOR

INCIDENȚA LA 100.000 (APROXIMATIVĂ)

Frecvente (>100)	Relativ frecvente (>5-100)	Rare (>0-5)
	DUREREA DE UMĂR ȘI BRAȚ	
Tendinita calcificată și bursita subdeltoidiană	Pseudoguta articulației glenohumerale	Artrita septică glenohumerală
Fractura humerală proximală	Reumatismul articular acut	Guta articulației glenohumerale
Luxația anterioară glenohumerală	Sindromul Reiter	Hemartroza acută a articulației glenohumerale
Disjuncția acromioclaviculară	Artrita Lyme	Osteomielita acută a umărului
Fractura claviculară	Artrita satelită hepatitei virale B	Fractura pe os patologic a humerusului
	Fractura humerusului proximal și luxația glenohumerală	Tendinita mușchiului mare pectoral
	Luxația glenohumerală posterioară	Durerea de umăr referită, secundară pleureziei tuberculoase, ulcerului duodenal sau gastric perforat, carcinomului gastric perforat, hemoperitoneului (generat de ruptura spontană a splinei, de hemoragia hepatică tumorală, de infarctul mezenteric, de ruptura anevrismului de arteră mezenterică), abcesului subfrenic și pneumoperitoneului
	Fractura diafizei humerale	
	Ruptura tendonului sau mușchiului biceps	
	Osteonecroza capului humeral	
	Amiotrofia nevralgică	
	Radiculopatia cervicală (C5-C6)	
	Durerea de umăr referită, secundară pericarditei;infarctului miocardic acut, pneumoniei și pleureziei, infarctului pulmonar, pleuritei lupice, colecistitei acute, hemoperitoneului generat de sarcina tubară ruptă sau de ruptura traumatică a splinei	Anevrismul de arteră axilo-subclaviculară
	DUREREA AXILARĂ	
Boala „ghearelorde pisică"	Limfadenita axilară stafilococică	Limfadenita axilară streptococică
Abcesul cutanat axilar	Infecțiile axilare satelite leucemiei	Tularemia
Hidrosadenita supurată	Mușcătura umană	Ciuma bubonică
Mușcătura de animal	Pneumotoraxul	Tromboza venoasă axilo-subclaviculară
Fractura humerusului proximal	Bolile pleuropulmoare secundare carcinomului pulmonar	Bolile pleuropulmonare cauzate de abcesul pulmonar piogen, de actinomicoză sau de limfom
Costocondrita cu iradiere axilară	Durerea postlimfadenectomie axilară	Durerea radiculară cu origine la nivel T1
Mialgia		
Distensia gazoasă gastrică		
Afecțiunile mamare		

anesteziculuí local nu accelerează rezolvarea simptomatologică și nu aduce beneficii locale adiționale. Eșecul măsurilor terapeutice descrise mai sus impune instituirea procedurilor chirurgicale de îndepărtare a depozitelor calcare.

2. ARTRITA ACUTĂ

A. Artrita septică a articulației glenohumerale. Debutul poate fi acut sau insidios. Durerea umărului afectat poate fi moderată sau severă. Mișcările articulare intensifică durerea; brațul este ținut în extensie compensatoare. Tumefacția fluctuentă a regiunii anteromediale glenohumerale, eritemul cutanat adiacent și hipertermia locală se instalează în scurt timp de la debut. În unele cazuri, tumefacția poate fi de fapt un abces subcutanat primitiv care comunică cu cavitatea articulară.

Sensibilitatea dureroasă la palpare poate fi difuză sau localizată. Febra survine în 57% din cazuri, leucocitoza în 50% din cazuri, iar VSH-ul crescut în 100% din cazuri. Lichidul sinovial aspirat este tulbure, de culoare galben-brun. Numărul de leucocite este cuprins între 10.000-100.000/mm^3; polimorfonuclearele predomină. În jur de 50% dintre pacienții cu artrită septică au o concentrație de glucoză sinovială ce reprezintă jumătate din glicemia periferică. Frotiul Gram efectuat din lichidul sinovial descoperă agentul patogen responsabil în 67% din cazuri, în timp ce culturile bacteriologice sînt pozitive în 90% din cazuri. Hemoculturile sînt pozitive în 50% din cazuri. Radiografiile indică leziuni litice precoce, evocatoare de osteomielită. Examenele CT și RMN sînt mult mai sensibile în detectarea precoce a modificărilor osoase osteomielitice. Artrita septică a umărului survine la vîrstnici (în jur de 65 de ani) și la pacienții cu boli cronice (diabet zaharat, artrita reumatoidă, ciroză alcoolică, neoplazie sau cardiomiopatie). Tratamentele injectabile anterioare sau procedurile aspirative ale lichidului sinovial reprezintă factori de risc importanți întîlniți în 44% din cazuri. Agentul patogen cel mai frecvent incriminat este stafilococul auriu. Gonococul este cel mai des întîlnit la grupa de adulți activi sexual. Alți germeni implicați în etiopatogenia artritei glenohumerale sînt: *Streptococcus pyogenes, Streptococcus pneumoniae*, streptococii de grup B, microorganismele enterice gram-negative (*Escherichia coli, Proteus mirabilis*, specii de *Salmonella*). *Pseudomonas aeruginosa* și *Serratia marcescens* sînt agenții patogeni cel mai frecvent izolați la toxicomanii ce-și injectează drogul intravenos. Artrita septică poate recunoaște o cale hematogenă sau este secundară unei osteomielite adiacente. Cauza cea mai frecventă a artritei glenohumerale septice la adulți este reprezentată de contaminarea directă a articulației prin intermediul unui traumatism penetrant produs de cuțit, de instrumentarul chirurgical, de un proiectil, o schijă, etc. În ciuda instituirii precoce a drenajului glenohumeral și a antibioterapiei adecvate, rezultatele funcționale sînt slabe, 50% dintre pacienți rămînînd ulterior cu tulburări de mobilizare activă articulară.

B. Sinovita indusă de depunerea de cristale în articulația glenohumerală

1. Atacul acut de gută. Se instalează la nivelul umărului o durere severă, cu edem și eritem, iar temperatura poate atinge 39°C. Mobilitatea articulară glenohumerală este limitată. Interesarea umărului în cadrul atacului inițial este rar întîlnită. Cei mai mulți pacienți relatează episoade acute anterioare cu lezare articulară metatarsofalangiană (haluce); radiocarpiană sau la nivelul gleznelor și genunchilor. Lichidul sinovial aspirat conține un număr mare de leucocite polimorfonucleare, precum și cristale de urat monosodic. Nivelele serice de acid uric sînt crescute. Guta mai poate da naștere unei bursite acute subacromiale sau unei tendinite acute a mușchilor rotatori. Artrita glenohumerală survine în guta postoperatorie sau la femeile aflate în postmenopauză ce dezvoltă gută poliarticulară. Colchicina este un agent terapeutic specific și eficient; rezolvă simptomatologia dureroasă în 24-48 ore.

2. Atacul acut de pseudogută. Această tulburare se manifestă prin dureri acute de umăr, edem, eritem și căldură locală, alături de sensibilitate dureroasă la palpare. Brațul este ținut în adducție, iar încercările de a-l mobiliza eșuează. Calcificări lineare sau punctiforme îmbracă capul femural (condrocalcinoza) în 50% din cazuri. Lichidul sinovinal conține un număr mare de leucocite polimorfonucleare, precum și cristale de pirofosfat de calciu. Genunchii, încheieturile mîinilor și șoldurilor sînt cel mai frecvent afectate, umărul putînd fi și el interesat în cadrul unei simptomatologii de debut. Colchicina și antiinflamatoarele nesteroidiene sînt eficiente. Hiperparatiroidismul și hemocromatoza trebuie excluse la pacienții cu psudogută poliarticulară.

C. Reumatismul articular acut. Se instalează febră, asociată cu dureri, eritem și tumefacția genunchilor, șoldurilor, coatelor, încheieturilor mîinilor și umerilor. Afectarea este deseori asimetrică și migratorie; pe măsură ce unele articulații se remit simptomatologic, altele sînt afectate. Nodulii subcutanați se palpează pe suprafețele extensoare învecinate coatelor și încheieturilor mîinii. Durerea de umăr și limitarea mobilității articulare pot fi severe. Istoricul recent al bolii descoperă o angină sau un sindrom gripal cu 2-5 săptămîni înaintea debutului (în 67% din cazuri). Nivelele serice de antihialuronidoză, antistreptolizină O și antidezoxiribonuclează B sînt, de obicei, crescute. Testul streptozyme reprezintă un screening sensibil indicat pentru depistarea infecțiilor recente cu streptococi de grup A. Răspunsul terapeutic este excelent la administrarea de aspirină. Episoadele recurente de artrită acută pot fi prevenite prin penicilinoterapie zilnică, în administrare orală.

D. Sindromul Reiter. Pacienții manifestă o poliartrită asimetrică (96% din cazuri). Genunchii, gleznele și șoldurile sînt dureroase și edematiate. Afectarea umerilor este frecventă și survine uni sau bilateral. Uretrita se întîl-

neşte în 88% din cazuri, însă deseori este uşoară şi poate fi omisă la examenul clinic. Conjunctivita cauzează un uşor prurit ocular sau o senzaţie de „nisip în ochi". Secreţia conjunctivală este crescută. În unele cazuri, se dezvoltă sindromul ochiului roşu datorat iritei sau iridociclitei asociate. Afectarea oculară survine în 59% din cazuri. Keratoderma blennorrhagicum (20% din cazuri) implică regiunea plantară, degetele de la picioare şi penisul. Leziuni izolate se pot contura pe scrot, palme, scalp şi trunchi. Erupţia cutanată debutează sub formă veziculară şi evoluează apoi sub aspect nodular hiperkeratozic. Balanita circinată este nedureroasă şi afectează glandul şi tegumentul anterior (23-50% din cazuri). Durerile se pot contura la nivel lombosacrat în 70% din cazuri şi la nivelul regiunii calcaneene în 58% din cazuri. Ultimul tip de durere se datorează tendinitei achileene, fasceitei plantare şi/sau afectării articulaţiilor subastragaliene. Trăsăturile entezopatice includ degetele în formă de cîrnăciori, tendinita de inserţie, sacroileita, periostita, osteofitele, osteoporoza periinserţională, eroziunile. Diagnosticul se bazează pe descoperirea semnelor clinice caracteristice. Se face frecvent confuzia diagnostică cu artrita gonoreică acută, de aceea sînt necesare culturi bacteriologice repetate pe medii specifice *Nesseria gonorrhoeae*.

E. Artrita Lyme. Este secundară muşcăturii unei insecte (căpuşă). Manifestarea iniţială constă într-un rash eritematos aplatizat sau uşor reliefat. Se dezvoltă curînd un centru mai clar, erupţia luînd caracter migrator prin extindere (eritemul migrator). După 1-2 săptămîni, se instalează un sindrom febril, cu mialgii, artralgii, febră, cefalee, dureri cervicale, redoare. Durerea articulară şi edemul afectează umerii, coatele, încheieturile mîinilor, genunchii şi gleznele. Diagnosticul este confirmat de testul ELISA care depistează anticorpii serici anti-*Borrelia burgdorferi*. Se obţine un răspuns terapeutic bun la administrarea de penicilină sau ceftriaxonă.

F. Artrita satelită hepatitei virale B. Survine o poliartrită migratorie simetrică sau asimetrică, cu durata cuprinsă între cîteva zile şi 6 luni. În 70% din cazuri sînt afectate articulaţiile mîinii, umerii în 30% din cazuri, încheieturile mîinilor în 22%, coatele în 26% şi genunchii în 35% din cazuri. Rash-ul pruriginos, urticarian, de tip maculopapular sau petesial se instalează la 50% dintre pacienţi. Diagnosticul este confirmat de depistarea AgHBs în ser şi de testele funcţionale hepatice anormale. Răspunsul terapeutic poate fi favorabil la administrarea de salicilaţi.

G. Hemartroza acută secundară hemofiliei sau terapiei anticoagulante. Debutul este acut, manifestat prin durere severă la nivelul umărului, pierderea mobilităţii articulare şi tumefiere locală. Examenul CT sau RMN evidenţiază hemoragia intraarticulară. Cauzele includ hemofilia, traumatismul, terapia anticoagulantă. Se dezvoltă infecţii bacteriene secundare şi artrite septice. Hemartroza hemofilică se tratează prin administrarea de factor VIII, urmată de aspirarea sîngelui acumulat intraarticular.

3. OSTEOMIELITA ACUTĂ A UMĂRULUI

Osteomielita acută hematogenă este, de obicei, o boală a copilului însă se întîlneşte şi la toxicomanii ce-şi administrează drogurile intravenos precum şi la bolnavii de siclemie. Se dezvoltă local durere, tumefacţie, impotenţă funcţională, hipertermie şi eritem cutanat, sensibilitate dureroasă la palparea reliefului osos afectat. Simptomatologia sistemică sugerează statutul infecţiei şi include febra, frisoane, greaţă şi stare generală alterată. Radiografiile clasice rămîn negative timp de 2-8 săptămîni după debutul simptomatologiei. Examenul RMN descoperă o arie neregulată cu semnal scăzut, la nivelul humerusului sau claviculei; evidenţiază în plus lichid la nivelul articulaţiei glenohumerale. Scintigrafia osoasă cu tehneţiu arată hiperfixarea radiotrasorului la nivelul humerusului afectat, în 90% din cazuri. Diagnosticul este confirmat cu ajutorul biopsiei osoase cu ac Craig. Răspunsul la antibioterapie este bun. Cele mai multe cazuri la adult sînt secundare traumatismelor penetrante ce afectează humerusul, clavicula sau scapula sau sînt urmarea procedurilor chirurgicale reconstructive ale umărului. La adulţi, cel mai frecvent implicat este humerusul; la toxicomani, însă clavicula este cel mai des afectată, datorită diseminării hematogene a infecţiei. Scapula este infectată secundar injecţiilor intraarticulare cu corticosteroizi sau după aspirarea de lichid sinovial.

4. TRAUMATISMELE

A. Fractura proximală a humerusului. Se dezvoltă durere, sensibilitate la palpare şi crepitaţii la nivelul articulaţiei glenohumerale şi în regiunea superolaterală a axilei. Durerea este persistentă, are caracter viu şi împiedică mobilizarea activă sau pasivă a braţului. Flexia sau abducţia braţului devin imposibile. Fracturile proximale ale humerului sînt clasificate în: fracturi cu deplasare minimă (nici un segment deplasat cu mai mult de 1 cm sau angulat mai mult de 45°) şi fracturi cu deplasare importantă. Fractura se poate produce la nivelul colului humeral anatomic, dar deplasarea fără separarea celor doi tuberculi survine rareori. Fractura de la nivelul colului humeral chirurgical induce o deplasare mare, cu impact asupra capului humeral. Reducerea chirurgicală a fracturii poate genera necroză avasculară a capului humeral. Avulsia tuberculului mare, cu deplasarea în sus a fragmentului respectiv, survine ca o leziune izolată sau asociată fracturii colului chirurgical (această din urmă posibilitate putînd imprima rotaţia posterioară a segmentului humeral articular). Vascularizaţia capului humeral este normală şi nu se complică cu necroză aseptică. Se poate produce fractura cu smulgerea marii tuberozităţi. Capul humeral poate fi abdus şi rotat extern în cazul unei fracturi asociate a colului chirurgical (leziune osoasă triplă). Suprafaţa articulară poate fi rotată anterior. Dacă ambii tuberculi sînt smulşi (fractură cvadruplă), vascularizaţia capului humeral poate fi compromisă.

B. Fractura-luxație proximală a humerusului. Luxația anterioară a articulației glenohumerale, asociată cu fractura proximală de humerus generează dureri severe în umăr și sensibilitate dureroasă la palpare. Relieful umărului este accentuat subcutanat, acromionul fiind proeminent. Absența capului humeral din cavitatea glenoidă se observă la palparea regiunii anterolaterale a umărului. De mare ajutor este și examenul obiectiv comparat (umărul controlateral). Luxația poate fi anterioară sau posterioară. Diagnosticul se confirmă prin radiografiile clasice; amănuntele lezionale se stabilesc prin examen CT.

C. Fractura pe os patologic. Cele mai multe fracturi ale humerusului proximal survin la vîrstnici și sînt secundare traumatismelor minore. Incidența mare la acest grup de vîrstnici se explică prin frecvența mare a osteoporozei.

Fracturile pe os patologic mai pot fi determinate de osteomalacie, boala Paget sau de tumorile osoase benigne sau maligne. Istoricul recent evidențiază un traumatism minor sau, dimpotrivă, nici un eveniment agresional nu precede fractura. Radiografiile clasice identifică, de obicei, afecțiuni osoase neoplazice sau metabolice în humerusul proximal. Ariile osoase neoplazice, care nu pot fi depistate prin examen radiologic sînt sesizabile tomografic.

D. Luxația acută a articulației glenohumerale

1. Luxația anterioară. Luxația anterioară este cea mai frecventă (95%) din luxațiile umărului. Cauza este reprezentată de extensia forțată a brațului, asociată cu rotația externă și cu abducția membrului. Se dezvoltă durere severă și limitarea mișcărilor articulare la nivelul umărului. Brațul este ținut, de către pacient, în abducție și în ușoară rotație externă. Pacientul nu poate să-și plaseze mîna ipsilaterală pe umărul controlateral. Luxația subcoracoidiană dezvoltă un defect posterior glenohumeral, acromionul devenind proeminent. Regiunea subacromială este anormal reliefată, iar capul humeral lipsește din cavitatea glenoidă dacă acesta este luxat inferior. Radiografiile clasice confirmă diagnosticul. Reducerea închisă este posibilă, asigurînd remisiunea durerii și impotenței funcționale.

2. Luxația posterioară. Capul humerusului poate fi luxat posterior, secundar unei chirciri violente la nivelul umărului anterior sau unei forțe aplicate brațului și umărului care determină rotația internă, flexia și adducția membrului superior. Electrocutarea sau sindroamele convulsive pot genera mișcări tonice repetate de rotație internă a brațului, ceea ce duce la luxație humerală posterioară. Se dezvoltă durere în umăr și impotență funcțională. Brațul este ținut de către pacient în adducție și rotație internă. Cavitatea glenoidă este goală iar proeminența capului femural se poate palpa posterior. Mișcările de abducție și rotație externă ale brațului afectat sînt imposibil de efectuat. Pacientul este incapabil să efectueze supinația antebrațului, atunci cînd brațul este flectat la 90°. Radiografiile trebuie să ilustreze imaginea anteroposterioară adevărată a umărului (incidența oblică de 35-45° față de trunchi), imaginea anteroposterioară standard, imaginea axilară laterală. Luxația este confirmată radiologic datorită semnului cavității glenoide goale și a buzei glenoide de 6 mm (în incidența antero posterioară standard). Semnul cavității glenoide goale este reprezentat de un spațiu liber observabil în jumătatea anterioară glenoidală iar semnul buzei glenoide de 6 mm este prezent atunci cînd distanța dintre buza anterioară glenoidă și capul humeral depășește 6 mm. Diagnosticul de luxație posterioară este fals negativ în 60-80% din cazuri, din cauza examenului obiectiv incomplet sau a radiografiilor neperformante.

Examenul CT este util pentru definirea relației de vecinătate dintre capul humeral și cavitatea glenoidă. Reducerea închisă, cu executarea tracțiunii laterale și rotației externe a brațului și cu apăsarea posterioară asupra capului humeral va conduce la remisiuea durerii de umăr și a impotenței funcționale.

E. Fractura diafizei humerale. Durerea, tumefacția, sensibilitatea dureroasă la palpare survin în porțiunea mijlocie a brațului. Sînt prezente crepitații osoase, atunci cînd se palpează fragmentul proximal și cel distal. Deformarea regiunii este evidentă. Fracturile diafizei humerale pot fi determinate de contuziile directe, de căderea pe mînă și cot, de căderea pe brațul ipsilateral, de plaga prin împușcare. Fracturile generate de impactul direct sînt, de obicei, transverse sau cominutive, în timp ce cele cauzate de contracția musculară violentă sau de căderile pe brațul ipsilateral au traseu spiralat. Nervul radial poate fi afectat, generînd hipoestezie la nivelul feței dorsale a mîinii respective. Radiografiile elucidează diagnosticul. Fracturile pacienților de peste 65 ani survin, de obicei, în contextul unei osteoporoze.

F. Disjuncția acromioclaviculară. Severitatea acestei afecțiuni este variabilă. Este generată, de obicei, de un impact direct violent sau de căderea pe umărul respectiv. Durerea se instalează în regiunea corespunzătoare articulației acromioclaviculare. Clavicula este luxată în sus sau deplasată inferior în raport cu acromionul. Sînt prezente tumefierea locală și echimozele. Diagnosticul se stabilește pe baza examenului obiectiv (palpare) și este confirmat radiologic.

G. Fracturile claviculei. Pacienții prezintă durere locală, sensibilitate dureroasă la palpare, crepitații osoase, deformarea regiunii respective, tumefacție și echimoze cutanate. Deformarea osoasă se poate decela palpator, fiind confirmată radiologic.

5. RUPTURA TENDONULUI SAU A MUȘCHIULUI BICEPS

Pacientul relatează că în timpul ridicării unui obiect greu a perceput un zgomot pocnit urmat de instalarea durerii la

nivelul umărului, axilei și brațului. Imprimarea mișcării de flexie antebrațului evidențiază faptul că pîntecul mușchiului formează un pachet convex în porțiunea distală a regiunii superioare a brațului (ruptura capului lung al bicepsului). Ruptura tendonului distal al bicepsului se însoțește de durere în fosa antecubitală și în zona pachetului muscular convex proximal. Ruptura este secundară contracției musculare viguroase.

La alți pacienți, ruptura mușchiului biceps este secundară degenerescenței tendinoase.

6. TENDINITA MUȘCHIULUI MARE PECTORAL

Durerea și tumefacția survin la nivelul umărului și brațului. Mobilizarea articulară locală este limitată. Radiografiile humerusului evidențiază calcificări ale țesutului moale, adiacente extremității superioare humerale și/sau neoformație tisulară osoasă subperiostal, la locul de inserție al mușchiului mare pectoral. De asemenea, se pot observa zone de osteoliză corticale. Tendonul mușchiului mare pectoral prezintă degenerescență tisulară, observîndu-se înlocuirea fibrelor rupte cu țesut de granulație. Această tulburare poate fi confundată radiologic cu osteosarcomul periostal. Diferențierea se face prin explorare chirurgicală.

7. OSTEONECROZA CAPULUI HUMERAL

Durerile severe și persistente se instalează în aria gleonohumerală. Durerea este intensificată de ridicarea și abducția brațului. În unele cazuri, durerea este declanșată doar în timpul mobilizării articulare, dispărînd în repaus. Radiografiile rămîn normale luni de zile de la debutul afecțiunii. Scintigrafia osoasă cu radionuclizi sau examenul RMN evidențiază anomalii ale morfologiei capului humeral cu mult timp înainte ca acesta să fie vizibil radiologic. Faza I a bolii (preradiologică) poate progresa, dar de cele mai multe ori intră în remisiune. Osteonecroza nontraumatică este frecvent asociată cu terapia cortizonică. Afecțiunile însoțite de osteonecroza capului humeral sînt expuse în tabelul 39-1.

Tabelul 39-1
AFECȚIUNILE ASOCIATE CU OSTEONECROZA CAPULUI HUMERAL

Alcoolismul
Ciroza hepatică
Pancreatita
Siclemia (homo sau heterozigotă)
Hiperuricemia și guta
Hiperlipidemia
Boala Gaucher
Limfoamele
Lupusul eritematos sistemic
Artrita reumatoidă
Boala de cheson
Boala de iradiere
Corticoterapia (orală, parenterală sau intraarticulară)
Traumatismele

8. AMIOTROFIA NEVRALGICĂ (NEUROPATIA BRAHIALĂ)

Debutul este acut, manifestat prin durere severă și persistentă la nivelul umărului și brațului. Durerea are caracter de arsură sau de junghi. Este intensificată de mobilizarea articulației umărului dar nu de rotația gîtului, tuse, strănut sau defecație. Se dezvoltă sensibilitate dureroasă severă la palparea locală. Durerea bilaterală este frecventă. Durerea durează două săptămîni sau mai mult. Tulburări motorii sau paralizii se dezvoltă pe măsură ce durerea se remite. Cel mai frecvent afectați sînt mușchii deltoid, dințat anterior și spinal. Tulburările motorii ale pacienților cu afectare bilaterală sînt mai frecvente la nivelul unuia dintre membre.

Hipoestezia survine la nivelul unei mici zone laterale a umărului. Tulburările senzitive ale antebrațului și mîinii sînt rare. Analiza electromiografică demonstrează denervare musculară la nivelul structurilor paretice, precum și la nivelul altor grupe musculare aparent neafectate clinic. Mușchii paraspinali nu prezintă semne de denervare. Potențialele de acțiune ale nervilor senzitivi sînt scăzute, deoarece afectarea neurală este postganglionară. Examenul RMN al coloanei cervicale este normal. Vindecarea survine spontan și este lentă (pe parcursul a doi sau mai mulți ani). Nu există tratament specific.

9. RADICULOPATIA CERVICALĂ

Compresia rădăcinilor C5-C6 determină dureri de umăr și dureri scapulare. Durerea are caracter de arsură și este persistentă. Junghiurile dureroase lancinante pot iradia spre braț și chiar spre mînă. Reflexul bicipital este diminuat, iar lezarea C6 determină hipoestezia policelui. Tulburările motorii ale abducției brațului (C5), ale flexiei antebrațului și ale extensiei articulației radiocarpiene (C6) pot fi uneori prezente. Mobilizarea umărului nu influențează durerea, dar rotirea gîtului sau manevra Spurling intensifică durerea sau produc junghiuri lancinante, cu iradiere spre braț și mînă. Activitățile care cresc presiunea intraspinală (strănut, tuse sau defecație) pot, de asemenea, intensifica sau declanșa durerea. Examenul RMN sau CT al coloanei cervicale evidențiază comprimarea radiculară de către un disc intervertebral, descoperă un canal radicular nervos îngust, un hematom epidural, un abces sau o tumoră. Intervenția chirurgicală este necesară pentru ameliorarea durerii și pentru prevenirea progresiei tulburărilor neurologice.

10. DUREREA IRADIATĂ LA NIVELUL UMĂRULUI

A. Cardiacă

1. Pericardita acută. Pacienții cu pericardită acută pot prezenta dureri la nivelul crestei mușchiului trapez (în umărul stîng) uni sau bilateral (în ambii umeri). Se asociază durere retrosternală și precordială. Caracterul durerii de umăr este viu sau sub formă de junghi. Este

intensificată de clinostatism și de decubitul lateral stîng. Este ameliorată de ortostatism sau de poziția șezîndă. Inspirul profund poate, de asemenea, intensifica durerile de umăr și de piept. Se instalează febra, transpirațiile, fatigabilitatea și starea generală alterată. Se poate decela frecătura pericardică. Electrocardiograma poate fi normală sau poate evidenția supradenivelare ST în derivațiile membrelor și în cele precordiale. Aceste segmente ST devin izoelectrice în 1-2 săptămîni, undele T asociate fiind normale, aplatizate sau inversate. Ecocardiografia evidențiază revărsatul pericardic. Cele mai multe cazuri de pericardită acută sînt datorate infecțiilor virale sau proceselor autoimune (idiopatice); sînt secundare infarctului miocardic, procedurilor chirurgicale cardiovasculare sau traumatismului; se mai pot asocia frecvent cu bolile de colagen. Răspunsul este prompt la administrarea de prednison, febra și durerea dispărînd în 1-2 zile.

2. Infarctul miocardic acut. Durerile severe se conturează la nivelul umărului și brațului stîng. Se asociază dureri ale regiunii retrosternale, cotului și antebrațului. Se instalează transpirațiile, fatigabilitatea, palpitațiile și ametelile. Electrocardiograma evidențiază accidentul coronarian acut. Nivelele serice ale LDH și CPK sînt crescute în primele 24 ore. Terapia trombolitică sau angioplastia directă rezolvă obstrucția arterială coronariană și asigură remisia simptomatologiei. Coronarografia descoperă leziunea răspunzătoare.

B. Pleurală. Pleurita care afectează pleura diafragmatică generează dureri vii de umăr, intensificate de inspirul profund. Se instalează tahipneea reactivă. Umărul și regiunea cervicală devin sensibile la palpare, iar după cîteva ore, mișcările gîtului și umărului intensifică, de asemenea, durerile. Aceste simptome duc deseori la confuzia cu o afecțiune locală musculoscheletală. Durerile toracice anterolaterale bazale, intensificate de mișcările respiratorii se pot, de asemenea, instala. Durerile de tip pleural ale umărului sînt secundare următoarelor afecțiuni:

1. Pneumonia. *S. pneumoniae* (25-60% din cazuri), *Hemophilus influenzae* (4-15% din cazuri), *S. aureus* (2-10% din cazuri), bacteriile gram negative și *Legionella pneumophila* sînt agenții bacterieni cel mai frecvent implicați în cazurile de pneumonie dobîndită în colectivitate. Pneumonia de aspirație, determinată de bacteriile aerobe și anaerobe, se poate de asemenea asocia cu durerile de tip pleural ale umărului și ale toracelui anterolateral.

Pneumonia se manifestă cu tuse, expectorație purulentă sau ruginie, febră și dispnee. Radiografia toracopulmonară evidențiază infiltrate segmentare sau lobare și/sau revărsat pleural. Antibioterapia reprezintă o necesitate.

2. Embolia și infarctul pulmonar. Infarctul pulmonar determină tuse, dispnee, febră și, în unele cazuri, hemoptizie. Nu apare spută purulentă. Radiografiile pulmonare evidențiază un infiltrat delimitat, sub formă de triunghi dispus cu baza spre pleură; liniile Kerley B; sau opacități segmentare. Scintigrafia confirmă diagnosticul. Simptomatologia se rezolvă după instituirea heparinoterapiei.

3. Pleurita satelită lupusului eritematos sistemic și asociată altor boli de colagen. Pleurita survine în absența pneumoniei sau infarctului. Sînt prezente revărsatul pleural și/sau frecătura pleurală. Murmurul vezicular este diminuat în aria corespunzătoare pleurei afectate. Pacienții cu pleurită satelită lupusului eritematos sistemic dezvoltă febră, dureri de umăr, toracalgii, dispnee, astenie fizică marcată. Titrul anticorpilor antinucleari (ANA) din lichidul pleural este peste 1:160 și este mai mare comparativ cu titrul seric. Nu se evidențiază infiltrate parenchimatoase, scintigrafia pulmonară este negativă. Există un răspuns terapeutic prompt la tratamentul oral cu prednison.

4. Tuberculoza. Pleurezia tuberculoasă se manifestă prin febră, tuse, durere pleurală unilaterală la nivelul toracelui anterolateral și umărului, precum și revărsat pleural ipsilateral. Leziunile pulmonare coexistente se întîlnesc în 30% din cazuri. Lichidul pleural conține 500-2.500 leucocite/mm^3. Peste 90% dintre leucocite sînt reprezentate de limfocite. Limfocita se întîlnește în 67% din cazuri. În 20% din cazuri, inițial se remarcă o predominență a limfocitelor polimorfonuleare. Culturile bacteriologice pe medii specifice pentru *Mycobacterium tuberculosis* sînt pozitive în 25-33% din cazuri, iar puncția biopsie pleurală demonstrează existența leziunilor granulomatoase în 75% din cazuri. Culturile efectuate din materialul biopsiat pot fi pozitive chiar în absența semnelor histologice de pleurită granulomatoasă. IDR-ul la PPD este pozitiv la 90% dintre pacienți, dar un rezultat negativ nu exclude tuberculoza pleurală. Pleurezia tuberculoasă survine cel mai frecvent la adulții tineri care au dezvoltat recent primoinfecție; poate apare și la bolnavii vîrstnici cu tuberculoză pulmonară cronică activă. Durerile, febra și revărsatul pleural se pot rezolva spontan în 2-4 săptămîni sau, mai rapid, sub tratament cu izoniazidă și rifampicină.

C. Inflamațiile intraabdominale

1. Colecistita acută. Pacienții acuză dureri situate în regiunea epigastrică, în hipocondrul drept, subscapular și în regiunea superioară a umărului drept. Durerea este intensificată de inspirul profund. Se asociază febra, frisoanele, transpirațiile, greața și vărsăturile. Se dezvoltă sensibilitate dureroasă la palparea regiunii subcostale drepte și apărare musculară. Diagnosticul este confirmat ecografic și prin colescintigrafie cu acid iminodiacetic marcat cu ^{99m}Tc-diizopropil.

2. Ulcerul gastric sau duodenal. Ulcerul duodenal sau ulcerul gastric benign pot perfora în regiunea subdiafragmatică, determinînd un abces subfrenic sau erodarea diafragmului. Se dezvoltă durere în umărul drept (ulcerul duodenal) sau în umărul stîng (ulcerul gastric).

3. Carcinomul gastric. Perforația carcinomului gastric ulcerat determină dureri în umărul stîng, intensificate de mișcările respiratorii. Diagnosticul este confirmat de prezența pneumoperitoneului. Unele cazuri se dezvoltă insidios și se manifestă prin dureri în umăr, secundare abceselor subfrenice. Aceste cazuri sînt diagnosticate prin examen CT sau RMN abdominal.

D. Hemopritoneul. Hemoragia intraperitoneală produce irigație subdiafragmatică, cauzînd dureri uni sau bilaterale de umăr.

1. Sarcina ectopică ruptă. Durerea abdominală inferioară, uni sau bilaterală, amenoreea și/sau metroragiile și micile sîngerări vaginale pot preceda ruptura cu cîteva săptămîni. Debutul este acut, manifestat prin dureri abdominale generalizate, sensibilitate dureroasă la palpare și dureri în umeri, intensificate de inspirul profund. Se asociază greață, vărsături, tenesme rectale și lipotimie. Secundar hipovolemiei generate de hemoragia intraabdominală, se dezvoltă hipotensiune ortostatică sau clinostatică, tahipnee și tahicardie. Se constată sensibilitate abdominală dureroasă atît la palparea directă, cît și la decompresiunea bruscă, precum și apărare musculară. Zgomotele intestinale sînt, de obicei, diminuate sau absente. Gonadotropina corionică umană serică (HCG) are un nivel crescut. Ecografia endovanginală demonstrează absența sacului ovular uterin, acest semn, util pentru confirmarea suspiciunii de sarcină ectopică, avînd o rată scăzută de rezultate fals-pozitive, atunci cînd nivelul GCH depășește 1.400 mUI/ml. Ecografia endovaginală permite depistarea maselor anexiale reprezentate de sarcina tubară. Este necesară intervenția chirurgicală pentru a se controla hemoragia și a se exciza sarcina tubară ruptă.

2. Ruptura spontană a splinei. Ruptura splinei este secundară următoarelor boli: malarie, mononucleoză infecțioasă, policitemia vera, sarcoidoză, anemie hemolitică, splenomegalie congestivă, leucemie limfocitară acută și cronică, leucemie mielocitară acută și cronică și limfom Hodgkin și non-Hodgkin. Se poate rupe spontan și o splină normală, așa cum se întîmplă în urma traumatismelor minore. Mărirea în volum a splinei se observă la 70% din pacienții cu leucemie și limfom, în momentul rupturii splinei. Simptomatologia rupturii include: durere abdominală difuză, sensibilitate la palpare sau dureri localizate în hipocondrul stîng; durerea se instalează, de asemenea, în umărul stîng (semnul Kehr); se adaugă un sindrom vertiginos ortostatic asociat cu paloare, tahipnee, tahicardie și hipotensiune.

Ruptura splenică cu hemoragie intraabdominală secundară este depistată prin examen CT sau ecografic abdominal.

3. Ruptura traumatică a splinei. Traumatismul cauzator poate fi penetrant sau de tip contuziv. Se asociază uneori fracturi ale ultimelor coaste de pe partea stîngă. Se instalează durere abdominală generalizată și durere în umăr (semnul Kehr). Punînd pacientul în poziție Trendelenberg, se poate declanșa durerea din umăr, în caz că aceasta nu era prezentă. Se dezvoltă sensibilitate dureroasă la palpare în regiunea abdominală superioară stîngă. Rapid survin paloarea, hipotensiune, tahicardia, tahipneea și astenia fizică marcată. Examenul CT evidențiază un hematom subscapular, ruptura splenică sau hemoragia intraabdominală. Este necesară explorarea chirurgicală. Ruptura tardivă a splinei, survine brusc, la 1-3 săptămîni de la producerea traumatismului.

4. Tumorile hepatice. Necroza și/sau hemoragia unei tumori hepatice generează dureri abdominale difuze și durere în umăr. Examenul CT sau RMN evidențiază tumora și hemoragia intraperitoneală.

5. Infarctul mezenteric. Durerile abdominale generalizate și durerile în umeri pot fi secundare rupturilor spontane arterelor splenică, hepatică sau gastroepiploică. Este necesară intervenția chirurgicală, atît în scop diagnostic cît și în scop terapeutic.

6. Ruptura anevrismului de arteră mezenterică. Durerea abdominală și durerea din umărul stîng sînt însoțite de hipotensiune, tahicardie, paloare și tahipnee. Sensibilitatea dureroasă la palparea abdomenului, apărarea musculară locală, distensia intestinală și abolirea peristalticii se instalează ulterior. Arteriografia mezenterică selectivă sau explorarea chirurgicală stabilesc diagnosticul, iar excizia chirurgicală a anevrismului va controla simptomatologia.

E. Abcesul subfrenic

1. Abcesul subfrenic drept. Apare secundar rupturii unui abces hepatic sau unei infecții postoperatorii, datorată intervențiilor chirurgicale gastroduodenale. Colecțiile subfrenice drepte închistate sînt secundare peritonitei generalizate, intervențiilor chirurgicale la nivelul tractului biliar sau apendicectomiei. Durerea se instalează în regiunea abdominală anterosuperioară dreaptă sau anterior, la baza hemitoracelui drept sau în umărul drept. Se asociază febră, frisoane, scădere ponderală și astenie fizică. Radiografiile toracopulmonare pun în evidență un hemidiafragm drept ascensionat, revărsat pleural și atelectazie lamelară a lobului inferior drept. Diagnosticul se confirmă prin examen CT sau RMN. Drenajul abcesului, realizat

printr-o incizie subcostală laterală și antibioterapia intravenoasă conduc la vindecare.

*2. **Abcesul subfrenic stîng.*** Este secundar peritonitei, perforației gastrice sau colice, sau pancreatitei. Se poate instala și postsplenectomie. Sînt prezente dureri la nivelul etajului abdominal superior stîng și dureri ale umărului stîng (semnul Kehr), febră și frisoane. Diagnosticul este confirmat prin examen CT sau RMN. Sînt necesare drenajul chirurgical și antibioterapia. Un abces perirenal se poate extinde într-un spațiu subfrenic și poate genera dureri în flanc, lombă și umăr. Ecografia sau examenul CT identifică abcesul perirenal.

F. Pneumoperitoneul. Durerile bilaterale de umăr, intensificate de clinostatism sînt generate de pneumoperitoneu. Diagnosticul se pune pe baza radioscopiei toracopulmonare efectuată în ortostatism. Pneumoperitoneul dureros este secundar perforației gastrice sau colice, insuflației orogenitale în timpul preludiului sexual, irigațiilor cu soluții efervescente sau propagării unui pneumotorax sau a unui pneumomediastin spre cavitatea peritoneală.

Cauzele durerii iradiate la nivelul umărului sînt prezente în tabelul 39-2.

11. ANEVRISMUL DE ARTERĂ AXILARĂ SUBCLAVICULARĂ

Se manifestă prin apariția bruscă a unei dureri unilaterale în umăr, secundar expansiunii anevrismului. Durerea poate rămîne localizată la nivelul umărului sau, mai rar, poate iradia în regiunea cervicală și în braț. Se decelează palpator o masă pulsatilă în regiunea supraclaviculară sau axilară (65% din cazuri). Diagnosticul de anevrism autentic sau de pseudoanevrism (posttraumatic) se confirmă arteriografic. Anevrismele acestei regiuni sînt secundare aterosclerozei, traumatismului și sindromului de apertură toracică superioară.

Tabelul 39-2
DUREREA IRADIATĂ LA NIVELUL UMĂRULUI

Cardiacă
Pericardita acută
Infarctul miocardic acut
Pleurală
Pneumoniile comunitare
Pneumonia de aspirație
Infarctul sau embolismul pulmonar
Pleurita din LES
Pleurezia tuberculoasă
Șindroame inflamatorii intraabdominale
Colecistita acută
Perforația ulceroasă gastrică sau duodenală
Perforația carcinomului gastric
Hemoperitoneul
Sarcina ectopică ruptă
Ruptura spontană a splinei
Ruptura traumatică a splinei
Tumorile hepatice
Apoplexia abdominală
Ruptura anevrismului unei artere splanchnice
Abcesul subfrenic
Pneumoperitoneul

Durerea axilară

12. INFECȚIILE AXILARE

A. Boala „ghearelor de pisică". Este secundară lezării cutanate produsă de „ghearelor de pisică". La locul zgîrieturii se dezvoltă pe parcursul a 1-2 săptămîni o papulă, veziculă sau o pustulă eritematoasă. După alte 2 săptămîni, ganglionii axilari cresc în diametru (2-4 cm), devin dureroși și sensibili la palpare. Adenopatia axilară se întîlnește în 54% din cazuri. Se mai pot dezvolta și adenopatii cervicale, preauriculare, inghiale și epitrohleene. Subfebrilitatea, cu durată mai mică de o săptămînă survine la 30% dintre pacienți, iar fatigabilitatea și starea de disconfort general apar în 25% din cazuri. Afectarea unui singur ganglion axilar survine în 50% din cazuri, în timp ce afectarea unilaterală multiplă, în 20% din cazuri. Adenopatia durează, de obicei, 2-4 luni, dar uneori persistă și doi ani. Supurația nodulului limfatic afectat se dezvoltă în 10% din cazuri. Acest sindrom nu este apanajul exclusiv al pisicii; cîinii, iepurii, maimuțele, peștii (prin oasele lor) generează o simptomatologie asemănătoare. Biopsia ganglionară evidențiază hiperplazie reticulară cu centri germinativi activi în număr mare, granuloame și microabcese. Bacilii gram-negativi pleiomorfi pot fi puși în evidență prin frotiuri pregătite cu ajutorul colorației argentice Warthin-Starry. Acești bacili sînt evidențiați în 87% din cazuri. Utilizarea testului cutanat Hanger și Rose nu este indicat, deoarece antigenul nu este standardizat, produsul nu este disponibil în farmacii și pentru că există riscul transmiterii de boli letale (SIDA și boala Kreutzfeldt-Jakob). Nu există tratament specific pentru sindromul „ghearelor de pisică".

B. Limfadenita axilară streptococică. Se manifestă prin febră, frisoane, durere axilară severă, edem, tumefacție și sensibilitate dureroasă la palpare. De obicei, există un focar de infecție la distanță (la nivelul mîinii sau antebrațului). Țesutul cutanat al regiunii axilare este cald și edemațiat. Bolnavul este incapabil să execute flexia și abducția brațului din cauza durerii axilare. Se palpează ganglionii axilari măriți în volum și sensibili. Se dezvoltă edeme ale brațului afectat precum și ale regiunilor ipsilaterale supraclaviculară și pectorală. Se instalează un revărsat pleural în hemitoracele adiacent și uneori, ocluzia venei axilo-subclaviculare. Examenul CT al axilei evidențiază edem al țesutului subcutanat și adenopatie locală. Diagnosticul este confirmat prin izolarea streptococilor piogeni de la nivelul focarului infecțios inițial sau de la

nivelul unui nodul ganglionar supurat. Limfadenita streptococică axilară severă este o afecțiune rară. Administrarea intravenoasă de penicilină rezolvă simptomatologia. În absența culturilor bacteriologice pozitive, diagnosticul se bazează pe rezultatele testului Streptozyme care cuantifică nivelele serice de anticorpi antistreptococici.

C. Limfadenita axilară stafilococică. Se formează un furuncul pe fața dorsală a unuia dintre degetele mîinii. Ulterior, întreaga regiune dorsală a mîinii respective devine eritematoasă, caldă, tumefiată și dureroasă. Benzi lineare eritematoase, sugestive pentru limfangită apar la nivelul antebrațului și brațului. Se dezvoltă durere axilară asociată cu adenopatie locală. Se instalează febra și frisoanele. Stafilococul auriu poate fi izolat de la nivelul leziunii digitale, prin culturi bacteriologice. Se instituie tratamentul cu nafcilină și se drenează chirurgical abcesul digital.

D. Abcesul cutanat axilar. Abcesul cutanat al axilei debutează cu durere locală, eritem și sensibilitate la palpare. Aria eritematoasă se extinde, devine proieminetă și poate fi fermă sau fluctuentă la palpare. În interval de 4-7 zile, se formează în centrul ariei eritematoase un cap galben-verzui. Culturile obținute din puroiul abcesului sînt pozitive pentru stafilococul auriu în 65% din cazuri și pentru anaerobi, în 19% din cazuri.

E. Infecțiile axilare din leucemie. Pacienții aflați sub chimoterapie antileucemică pot dezvolta durere axilară secundară infecțiilor cutanate și adenopatiei axilare. Local se pot dezvolta celulită, fistule și ulcerații penetrante. Agentul bacterian cel mai frecvent incriminat este *Pseudomonas aeruginosa*, mai pot fi implicați și alți germeni gram negativi, precum și stafilococul auriu. Antibioterapia sistemică rezolvă prompt simptomatologia.

F. Tularemia *(Francisella tularensis)*. După 1-14 zile de la jupuirea unui iepure sau a unui bizon, se formează o papulă cutanată pe unul din degetele mîinii. Această leziune evoluează și se transformă într-o mică ulcerație (2-4 zile). Limfangita se dezvoltă în regiunea proximală a brațului. Ganglionii limfatici epitrohleari și/sau axilari devin dureroși, măriți în volum și sensibili. Febra, frisoanele și starea de rău general însoțesc ulcerația și adenopatia regională dureroasă (tularemia ulceroganglionară). Boala datorată contactului cu iepurele dezvoltă o adenopatie în 65-90% din cazuri, în timp ce, în cazul tularemiei generată de mușcătura de căpușă, 24% din pacienți prezintă ganglioni limfatici măriți în volum. În 50% din cazuri, se instalează o pneumonie (subsegmentară sau segmentară). Răspunsul este bun la terapia cu streptomicină sau gentamicină. Diagnosticul se bazează pe datele anamnestice și pe examenul obiectiv. Confirmarea diagnostică este oferită de creșterea titrului de aglutinine după săptămîna a doua de boală. Sensibilitatea acestui test este de 50-70% după două săptămîni și devine mai ridicată după 4-8 săptămîni.

G. Ciuma bubonică *(Yersinia pestis)*. Această boală este endemică în sud vestul Statelor Unite (Arizona, New Mexico, Utah, Colorado, California). Factorii de risc includ contactul direct cu rozătoarele sau carnivorele (cîini sau pisici) și înțepăturile de purici. Este endemică și în anumite părți din Africa, Asia și America de Sud. Debutul este acut, manifestat prin febră, frisoane, fatigabilitate și cefalee. În cîteva ore, se instalează durere severă axilară, unilaterală, însoțită de adenopatie sensibilă la palpare. Tumefacția ganglionară poate atinge și 10 cm diametru. Țesutul cutanat axilar este eritematos, cald și edematiat. Brațul este ținut în abducție din cauza durerii axilare. Pesta este sugerată de debutul extrem de acut al febrei și al adenopatiei. Leziunile cutanate la distanță nu sînt, de obicei, prezente, cum este cazul tularemiei, totuși pot apare uneori. În 25% din cazuri, se instalează pustule, papule, escare la nivelul mîinii sau antebrațului. Se dezvoltă purpură cutanată și gangrenă. Diagnosticul se confirmă injectînd 1 ml soluție sterilă într-una din leziuni, apoi aspirînd, reinjectînd, pînă cînd soluția salină devine sangvinolentă. Frotiurile efectuate din materialul aspirat și colorate Gram și Wayson evidențiază bacilii pestei. Culturile bacteriologice pe medii de sînge-agar, agar MacConkey sau bulion, identifică microorganismul incriminat. Antibioterapia cu streptomicină sau tetraciclină reduc mortalitatea de la 50% la 5%.

Această afecțiune trebuie avută în vedere la toți pacienții care au călătorit de curînd într-o zonă endemică (cu 2-8 zile înainte de debutul bolii), care prezintă febră, frisoane, stare de prostrație și adenopatie axilară dureroasă, toate instalate acut.

H. Mușcăturile

1. Plăgile produse de mușcăturile de animale. Plăgile astfel produse, situate la nivelul degetelor, mîinilor sau antebrațelor devin, cel mai probabil, infectate dacă există o întîrziere de 12 ore în inițierea tratamentului, dacă pacientul are peste 50 ani sau dacă plaga este produsă prin înțepare. În ciuda îngrijirilor profilactice, 28% dintre bolnavi dezvoltă infecții la nivelul leziunilor produse de mușcătură. Cîinii sînt responsabili de infecțiile cu *Pasteurella multocida* (20-50%), stafilococul auriu, *Stafilococcus epidermidis*, streptococii α-hemolitici, cu specii de *Bacteroides* și *Fusobacterium* (anaerobi). Sînt frecvente infecțiile mixte cu aerobi și anaerobi. *Pasteurella multocida* este un agent infecțios transmis frecvent și de pisică. Leziunile astfel infectate generează local eritem, edem, durere și sensibilitate. În 20% din cazuri se instalează limfangita dureroasă a brațului și antebrațului, adenopatie axilară dureroasă și febră. Antibioterapia cu amoxicilină și acid clavulanic rezolvă infecțiile cu *S. aureus* cu *Pasteurella multocida* și cu anaerobi. Leziunile neinfectate sînt, de obicei, contaminate și necesită îngrijiri adecvate.

2. Plăgile produse de mușcătura de om. Aceste leziuni pot genera infecție locală, limfangită și limfadenită.

Streptococcus viridans, *S. aureus* și bacteriile anaerobe (specii de *Bacteroides*, *Fusobacterium nucleatum* și *Peptococcus* sau *Peptostreptococcus*) sînt agenții infecțioși cel mai frecvent izolați. Antibioterapia (penicilină sau amoxicilină/acid clavulanic) duc, de obicei, la rezolvarea infecției locale, a durerii și sensibilității dureroase axilare.

I. Hidrosadenita supurată. Această afecțiune debutează brusc înr-o axilă, cu durere și indurație subcutanată și cu sensibilitate locală la palpare. Țesutul cutanat devine eritematos, cald și aderent la regiunea subcutanată afectată. Durerea axilară este intensificată de mișcările brațului. Aria cu indurație și sensibilitate dureroasă se poate rezolva spontan sau poate crește în dimensiuni, punînd în tensiune tegumentul supraiacent. În centrul leziunii apare o zonă moale, a cărei drenaj exprimă cîteva picături de material purulent vîscos. Ulterior, survine rezolvarea spontană a induranței cutanate. Se pot dezvolta abcese multiple mici în timpul episodului inițial sau în timpul episoadelor recurente ale bolii. Drenajul chirurgical precoce și utilizarea de metronidazol duc la rezoluția completă a sindromului, dar recurența bolii este frecventă. Bacteriile anaerobe și stafilococii par a fi principalii agenți patogeni implicați în hidrosadenita supurată.

13. TROMBOZA VENOASĂ AXILARĂ SUBCLAVICULARĂ

Această afecțiune poate debuta acut, cu durere axilară sau cu durere difuză a brațului. Durerea axilară este intensificată de abducția sau flexia brațului și se datorează prezenței unui cordon flebitic sensibil, dureros (vena trombozată). Durerea din braț și fatigabilitatea sînt intensificate de mișcările active ale membrului. Extremitatea superioară poate fi edematiată și cianotică sau roșu-purpuriu în repaus, sau aceste tulburări se pot dezvolta după solicitarea fizică a membrului respectiv. Venografia confirmă diagnosticul și evaluează extinderea trombozei. Simptomatologia venoasă ocluzivă răspunde la terapia trombolitică și la angioplastia cu balonaș (tratează stenoza venoasă reziduală). În cazurile de sindrom de apertură toracică superioară, decompresia chirurgicală este necesară pentru a preveni recurența ocluziei venoase.

14. FRACTURILE EXTREMITĂȚII PROXIMALE A HUMERUSULUI

Durerea din umăr și din aria axilară survine în urma unei căzături pe brațul orientat în afară. Palparea regiunii axilare evidențiază sensibilitate locală și crepitații osoase la nivelul extremității superioare a humerusului. Radiografiile confirmă diagnosticul de fractură.

15. COSTOCONDRITA PERETELUI TORACIC ANTERIOR

Costocondrita determină durere parasternală și sensibilitate dureroasă la palpare, uni sau bilateral. Această durere survine spontan și poate dura secunde, minute sau ore. Poate fi declanșată de mobilizarea activă a brațului sau de manevrele de „autoîmbrățișare" sau „a cocoșului care cîntă". Durerea iradiază din regiunea parasternală, în axilă și în braț.

16. MIALGIA AXILARĂ

Durerea axilară, cu caracter surd poate fi secundară efortului fizic viguros al brațelor (de exemplu, tenis). Durerea este intensificată de mobilizarea activă a brațului (extensie și abducție). Sensibilitatea dureroasă musculară locală poate fi prezentă. Remisia simptomatologică spontană survine în 1-3 zile.

17. DISTENSIA GAZOASĂ A STOMACULUI

Această afecțiune, asociată cu eructații și pirozis determină dureri surde sau cu caracter de înțepătură, uni sau bilateral, la nivelul regiunilor axilare și pectorale laterale. Durerea este ameliorată de antiacide, urmate de eructații care eliberează o mare cantitate de gaz.

18. PNEUMOTORAXUL

Durerea de tip pleural debutează brusc în regiunea toracică anterioară și/sau în regiunea axilară. Se asociază dispneea. Examenul obiectiv evidențiază scăderea expansiunii pulmonare la nivelul hemitoracelui afectat, hipersonoritate la percuție și absența murmurului vezicular. Radiografia toracopulmonară confirmă diagnosticul.

19. AFECȚIUNILE SÎNULUI LA FEMEI

Chisturile cu creștere rapidă în volum, tumorile sau abcesele localizate la nivelul prelungirii axilare a glandei mamare pot genera dureri axilare. Diagnosticul este pus pe baza examenului obiectiv, a mamografiei sau ecografiei mamare. Este necesară explorarea chirurgicală și biopsia leziunii, pentru a exclude o eventuală natură malignă a afecțiunii.

20. BOLILE PLEUROPULMONARE

A. Carcinomul sau limfomul pulmonar. Tumora pulmonară poate invada peretele toracic superior lateral, determinînd durere axilară și sensibilitate la palpare. Examenul CT evidențiază afectarea peretelui toracic. Confirmarea diagnostică se obține cu ajutorul punctiei ghidate tomografic.

B. Abcesul piogen. Abcesul de lob superior se poate extinde către peretele toracic, în zona corespunzătoare axilei. Radiografiile și examenul CT evidențiază abcesul și afectarea peretelui toracic. Se manifestă prin durere axilară surdă, de tip pleural. Diagnosticul este confirmat cu ajutorul punctiei biopsie aspirativă și a explorării chirurgicale.

C. Actinomicoza. Durerea axilară și pleurală de la nivelul toracelui pot fi cauzate de abcesele pulmonare și de perete

toracic supero-lateral stîng, de etiologie actinomicotică. Abcesele lobului superior și ale țesutului subcutanat al peretelui toracic apar radiologic și tomografic ca avînd nivele hidroaerice. Incizia și drenajul materialului purulent permit prin microscopie directă identificarea speciilor de *Actinomyces*. Terapia intravenoasă cu penicilină, timp de 6 luni, rezolvă afecțiunea.

21. DUREREA RADICULARĂ CU INTERESAREA RĂDĂCINII T1

Hernia de disc înaltă (T1-T2) generează compresia rădăcini T1. Se instalează o durere surdă în regiunea cervicală inferioară, umăr, axilă și pe fața medială a extremității distale a brațului, cu iradiere pe fața ulnară a membrului. Hipoestezia se extinde spre regiunea medială a brațului și spre încheietura mîinii. Nu se constată deficite ale reflexelor osteotendinoase locale. Se poate remarca sindromul Horner ipsilateral. Tulburările motorii pot fi absente sau pot afecta musculatura intrinsecă a mîinii. Mielografia CT sau examenul RMN al coloanei cervico-dorsale identifică cauza compresiei radiculare T1 (hernie de disc sau tumoră).

Durerea axilară cu origine radiculară este intensificată de rotația gîtului, tuse, strănut și defecație. Exereza chirurgicală a discului incriminat sau a formațiunii tumorale conduce la dispariția durerii axilare, de umăr și braț.

22. DUREREA AXILARĂ POSTLIMFADENECTOMIE LĂRGITĂ, LA PACIENȚII OPERAȚI PENTRU CANCER MAMAR

Durerile cu caracter surd sau de arsură debutează în axilă și uneori în regiunea scapulară, în umăr și pe partea internă a brațului. Se dezvoltă anestezie sau hipoestezie cutanată la nivelul axilei și a feței interne a brațului. Mai rar, se poate instala hiperestezie și dizestezie în aceeași regiune. Palparea regiunii axilare poate declanșa durere axilară și supraclaviculară. Debutul durerii se situează între 1-26 săptămîni de la limfadenectomie. Cauza este reprezentată de lezarea iatrogenă a nervului intercostobrahial, în timpul intervenției chirurgicale.

23. DUREREA BILATERALĂ

A. Durerea acută bilaterală de umăr și braț. Cazurile sînt enumerate în tabelul 39-3.

Tabelul 39-3
DUREREA ACUTĂ BILATERALĂ DE UMĂR ȘI DE BRAȚ

Reumatismul articular acut
Sindromul Reiter
Artrita Lyme
Pseudoguta
Artrita satelită hepatitei B
Amiotrofia nevralgică
Durerea iradiată în umăr, secundară
Pericarditei acute
Infarctului miocardic acut
Pneumoniei și pleureziei bilaterale
Infarctului pulmonar bilateral
Pleuritei lupice
Perforației ulcerului gastric și duodenal
Hemoperitoneului datorat
Rupturii sarcinii tubare
Rupturii splenice
Hemoragiei hepatice tumorale
Apoplexiei abdominale
Rupturii anevrismului de arteră splanchică
Abcesul subfrenic bilateral
Pneumoperitoneul

B. Durerea acută bilaterală axilară. Cauzele sînt enumerate în tabelul 39-4.

Tabelul 39-4
DUREREA ACUTĂ BILATERALĂ AXILARĂ

Ciuma bubonică
Hidrosadenita supurată
Tromboza axilo-subclaviculară
Mialgia axilară
Distensia gazoasă a stomacului
Boala fibrochistică mamară

CAPITOLUL

40 DUREREA ACUTĂ A COTULUI ŞI A ANTEBRAŢULUI

☐ LISTA DIAGNOSTICELOR POSIBILE

1. Fracturile
   - A. Fracturile olecraniene
   - B. Fracturile capului radial
   - C. Fracturile supracondiliene humerale
   - D. Fracturile transcondiliene humerale
   - E. Fracturile epicondilului medial humeral
   - F. Fracturile intercondiliene humerale
   - G. Fractura-luxaţie Monteggia
   - H. Fractura capului radial asociată luxaţiei acute a articulaţiei radioulnare distale
2. Luxaţia simplă a articulaţiei cotului
3. Durerea regiunii anterioare a cotului
   - A. Ruptura muşchiului brahial
   - B. Ruptura tendonului distal al muşchiului biceps
   - C. Ruptura muşchiului biceps
   - D. Ruptura capsulei anterioare
   - E. Ruptura ligamentului inelar asociată cu luxaţia anterioară a capului radial
   - F. Tromboflebita acută
     1. Nesupurată
     2. Supurată
4. Durerea regiunii mediale a cotului
   - A. Ruptura muşchilor flexori ai antebraţului
   - B. Ruptura ligamentului colateral medial
   - C. Decolarea epifizară la nivelul cotului
   - D. Fractura epicondilului medial
   - E. Neuropatia acută ulnară
   - F. Epicondilita medială
   - G. Limfadenita epitrohleară
5. Durerea regiunii laterale a cotului
   - A. Ruptura inserţiei muşchilor extensori laterali
   - B. Ruptura ligamentului inelar cu luxaţia anterioară a capului radial
   - C. Compresia nervului cutanat antebrahial lateral sau a nervului musculocutanat
   - D. Epicondilita laterală
   - E. Fractura osteocondrală la nivelul articulaţiei cap radial-capitulum humeri
6. Durerea regiunii posterioare a cotului
   - A. Tendinita muşchiului triceps
   - B. Ruptura muşchiului triceps
   - C. Sindromul de hiperextensie în valg
   - D. Fractura olecraniană
   - E. Bursita olecraniană
     1. Bursita septică
     2. Bursita gutoasă
     3. Bursita traumatică
7. Monoartrita acută
   - A. Artrita septică
   - B. Infecţia gonococică diseminată (sindromul artrită-dermatită)
   - C. Guta
   - D. Pseudoguta
   - E. Hemartroza hemofilică
8. Poliartrita acută cu afectarea articulaţiei cotului
   - A. Reumatismul articular acut
   - B. Artrita acută asociată hepatitei virale B
   - C. Sindromul Reiter
   - D. Artrita din boala Lyme

E. Artrita rubeolică
F. Artrita asociată vaccinării antirubeolice
9. Durerea iradiată
Coronaropatiile
1. Infarctul miocardic acut
2. Insuficiența coronariană
10. Radiculopatia acută C8
11. Vasculopatiile
A. Ocluzia acută de arteră axilară sau brahială
B. Contractura ischemică compresivă Volkmann (sindromul de compartiment anterior al antebrațului)
C. Anevrismul micotic al brațului
12. Elongația de gradul I a musculaturii antebrațului
13. Durerea acută bilaterală de cot și antebraț

☐ REZUMAT

Majoritatea *fracturilor* cotului sînt secundare căzăturilor pe mîna aflată în rotație externă sau traumatismelor directe ale regiunii cotului. *Fractura olecraniană* determină dureri, tumefacție și sensibilitate la palpare în regiunea posterioară a cotului. Extensia cotului este imposibilă, iar înainte ca tumefacția să se dezvolte, la palparea olecranului, se constată o întrerupere la nivelul acestuia. *Fractura capului radial* determină durere spontană și la palpare la nivelul regiunii anterolaterale a cotului. Supinația și pronația cotului sînt imposibile datorită durerii. Injectarea selectivă de lidocaină la nivelul sediului fracturii în scopul de a ameliora durerea determinată de mișcări, permite evaluarea factorilor mecanici care interferă cu supinația și pronația. *Fractura humerală supracondiliană* determină tumefacție, deformare în „Z" sau în „S", sensibilitate la palpare și echimoze în regiunea distală a brațului. Artera brahiala poate fi comprimată de fragmentele fracturate, determinînd simptome de ischemie periferică și scăderea amplitudinii pulsului. Semnele neurologice datorate lezării nervilor radial, median, ulnar pot completa tabloul clinic. *Fractura transcondiliană* determină durere, tumefacție și sensibilitate la palpare la nivelul articulației cotului. *Fractura epicondilului medial* se manifestă prin durere, tumefacție, echimoză în regiunea medială a cotului și limitarea mișcărilor articulației cotului și articulației pumnului. Datorită producerii acestui tip de fractură se poate instala instabilitatea în poziție valgus a cotului. *Fractura intercondiliană* a humerusului provoacă tumefacție difuză în regiunea cotului, crepitații osoase, durere spontană și la palpare și compromiterea mișcărilor articulare. Diagnosticul se confirmă pe baza examenului radiologic. Sechelele obișnuite ale acestui tip de fractură includ redoarea articulară și limitarea, de un anumit grad, a efectuării unor mișcări articulare. *Fractura-luxație Monteggia* constă în fracturarea treimii proximale a ulnei, asociată cu luxația anterioară a capului femural. Se manifestă prin dureri ale regiunii mediale și laterale ale cotului, sensibilitate la palpare și tumefacție locală. Diagnosticul se susține pe baza radiografiilor.

Fractura capului radial se poate asocia cu o luxație radioulnară distală. Se poate produce deplasarea proximală a radiusului, ceea ce are ca urmare apariția durerii la nivelul articulației pumnului și abolirea supinației. Fractura capului humeral determină dureri ale regiunii anterolaterale a cotului, sensibilitate, tumefacție și crepitații osoase.

Luxația simplă a cotului este secundară căderii pe cotul aflat în hiperextensie forțată, cu membrul superior orientat în afară. Capsula articulară anterioară și ligamentele colaterale medial și lateral se pot rupe. Se manifestă prin dureri severe ale regiunii cotului și apare o proeminență olecraniană, tumefacție difuză, sensibilitate la palpare și imobilizare articulară. Cotul este fixat în flexie. Diagnosticul este susținut pe baza examenului radiologic. Reducerea luxației redă mobilitatea articulară eficientă, dacă perioada de imobilizare postreducere este limitată la 2 luni de zile. Luxația se poate însoți de leziuni ale arterei brahiale și ale nervilor ulnar și median.

Durerea acută a regiunii anterioare a cotului poate fi secundară *rupturii mușchiului brahial.* Această leziune determină durere la palparea regiunii anterioară și tumefacția regiunii humerale distale. *Ruptura tendonului distal al mușchilor biceps* este semnalată de un cracment audibil. Tendonul nu mai este palpabil în fosa antecubitală mijlocie, iar mușchiul biceps formează o masă musculară vizibilă în regiunea proximală a brațului, atunci cînd antebrațul este flectat. *Ruptura mușchiului biceps* provoacă dureri, tumefacție, echimoze extinse, sensibilitate la palapre și un defect muscular palpabil în regiunea distală a brațului. Flexia și supinația antebrațului sînt imposibile. Această leziune este întîlnită cel mai frecvent la parașutiștii militari. *Ruptura capsulei anterioare* survine în urma unei hiperextensii forțate a cotului. Local, la nivelul regiunii anterioare a cotului apare durere, tumefacție, sensibilitate la palparea locală și echimoze. Mișcarea de extensie a cotului intensifică durerea. *Ruptura ligamentului inelar* determină durere spontană și la palpare în regiunea anterolaterală a cotului. *Luxația anterioară a capului radial* face ca această structură anatomică să poată fi palpată în fosa antecubitală. Diagnosticul se susține pe baza argumentelor radiologice. *Tromboflebita* provoacă apariția unui cordon dureros, sensibil le palpare și eritematos, în fosa antecubitală. Unele cazuri se manifestă prin dezvoltarea unei corzi sensibile la palpare fără eritem cutanat adiacent. Tromboflebita se poate manifesta sub *formă supurativă sau nesupurativă.* Flebita supurativă se dezvoltă la pacienții cu arsuri grave sau la cei imunocompromiși.

Durerea regiunii mediale a cotului este secundară *elongării mușchilor flexori-pronatori ai antebrațului.* Se poate constata elongație de la gradul I (întinderea fibrelor muscular) pînă la

gradul III (rupturi musculare şi fasciale). *Ruptura ligamentului colateral medial* este secundar aplicării unei forţe, orientate în sens valgus, asupra cotului aflat în extensie. Se manifestă prin durere în regiunea medială a cotului, sensibilitate la palpare, tumefacţie şi instabilitate articulară. Instabilitatea medială articulară este demonstrată pe o radiografie cu antebraţul în valg.

Decolarea epifizară de la nivelul cotului este caracteristică grupei de vîrstă 8-13 ani. Durerea spontană şi la palpare în regiunea medială a cotului este asociată cu incapacitatea bolnavului de a efectua manevra de aruncare a obiectelor grele. Radiografiile evidenţiază creşterea osoasă accelerată, separarea parţiala sau fragmentarea medială a epifizei extremităţii distale humerale („epifizita"). *Fractura epicondilului medial* determină durere în regiunea medială a cotului, tumefacţie, sensibilitate dureroasă la palpare şi instabilitate articulară medială. Epicondilul medial smuls şi ligamentul colateral medial ataşat de acesta sînt deplasate în spaţiul articular, ceea ce duce la blocarea dureroasă a mişcărilor articulare. Pentru a se demonstra instabilitatea articulară medială, se va efectua o radiografie cu antebraţul în valg. *Neuropatia acută a nervului ulnar* este produsă de un traumatism direct al cotului, de o fractură supracondiliană, de o luxaţie a cotului sau de compresia directă, prelungită a nervului. Durerea se instalează în regiunea medială a cotului, a antebraţului şi a mîinii. Se constată hipoestezii şi parestezii ale degetelor inelar şi auricular, precum şi tulburările motorii ale muşchilor intrinseci ai mîinii. Flexia cotului asociată cu extensia articulaţiei radiocarpiene declanşează sau intensifică durerea şi parestezиile. Semnul Tinel şi durerea la palparea nervului la nivelul cotului sînt prezente. *Epicondilita medială* provoacă durere spontan şi la palpare, în regiunea corespunzătoare epicondilului medial. Durerea este intensificată de flexia articulaţiei radiocarpiene, flexie efectuată împotriva unei rezistenţe sau extensia pasivă a articulaţiei pumnului, cu cotul în extensie.

Limfadenita acută epitrohleară determină durere în regiunea medială a cotului precum şi adenopatie dureroasă epitrohleană. Majoritatea cazurilor sînt secundare celulitelor sau abceselor mîinii sau antebraţului. De asemenea, tularemia şi boala „ghearelor de pisică" pot determina limfadenită epitrohleană dureroasă.

Durerea regiunii laterale a cotului este secundară smulgerii originii muşchilor extensori laterali (epicondilul lateral). Pacientul poate auzi un zgomot pocnit, urmat de durere în regiunea laterală a cotului, tumefacţie, sensibilitate la palpare locală şi echimoze. *Ruptura ligamentului inelar se asociază cu luxaţia anterioară a capului radial. Compresia nervului musculocutanat sau a nervului cutanat antebrahial lateral* determină dureri ale regiunii laterale a cotului precum şi dureri cu caracter de arsură ale feţei laterale a antebraţului proximal. Hipoestezia şi parestezиile iradiază descendent pe marginea laterală a antebraţului. Durerile cotului şi antebraţului sînt intensificate de pronaţia antebraţului, efectuată cu cotul fixat în extensie. *Epicondilita laterală* determină durere şi sensibilitate la palpare la nivelul epicondilului lateral, durere care este intensificată de extensia articulaţiei radiocarpiene efectuată împotriva unei rezistente. *Fractura osteocondrală a capului radial sau a capitulului humeral* este secundară slăbiciunii şi incompetenţei ligamentului colateral medial şi hiperextensiei în valgus a cotului. Aceasta determină migrarea fragmentelor osoase în cavitatea articulară, ceea ce duce la blocarea funcţională a articulaţiei. Durerea regiunii posterioare a cotului este rezultatul tendinitei de inserţie sau rupturii muşchiului triceps. *Ruptura muşchiului triceps* se manifestă prin palparea unui defect dureros la nivelul acestui muşchi şi prin afectarea extensiei cotului. *Sindromul de hiperextensie în valg a cotului* este rezultatul traumatizării olecranului în fosa olecraniană. Apar fragmente osoase libere în cavitatea articulară, ceea ce duce la declanşarea durerii locale şi a blocării funcţionale a articulaţiei. *O fractură de stress olecraniană* determină durere şi sensibilitate la palparea regiunii respective. Radiografiile pot fi fals negative. Scintigrafia osoasă cu radioizotopi este o investigaţie sensibilă, capabilă să depisteze fracturile de stress fără deplasare prin evidenţierea hiperfixării liniare a radiotrasorului tehneţiu 99m de-a lungul liniei de fractură. *Bursitele* se manifestă prin tumefacţie chistică, eritem şi căldură locală, durere şi sensibilitate la palparea regiunii olecraniene posterioare. *Guta, infecţiile şi traumatismul* sînt cauzele majore de bursită acută. Aspirarea de lichid la nivelul bursei şi examinarea acestuia sînt necesare pentru a exclude infecţia şi guta.

Artrita acută monoarticulară poate afecta cotul. Articulaţia cotului este tumefiată (fosetele paraolecraniene sînt pline), dureroasă şi sensibilă la palpare; se constată căldură şi eritem la nivelul ţesutului cutanat supraiacent. Gradul de limitare a mobilităţii articulare este de la moderat pînă la sever. *Artrita septică* se asociază cu număr mare de leucocite în lichidul sinovial, cu predominenţa polimorfonucleatelor; cu nivel scăzut de glucoză şi cu frotiul Gram şi culturile bacteriologice pozitive. Sînt izolaţi frecvent din lichidul sinovinal: *Stafilococcus aureus*, diferite tulpini de streptococi şi bacili gram-negativi. *Neisseria gonorrhoeae* este agentul etiologic cel mai frecvent incriminat în patogenia artritei septice apărută la pacienţii activi sexual şi cu vîrste sub 30 ani. *Infecţia gonococică diseminată (sindromul artrită-dermatită)* determină poliartralgii localizate la una sau două articulaţii. Aceste articulaţii sînt dureroase, tumefiate, sensibile la palpare şi calde, dar eritemul cutanat survine foarte rar. Degetele, mîinile, articulaţia pumnului, picioarele şi gleznele pot fi afectate de o tenosinovită. La nivelul extremităţilor apar pustulele şi veziculele hemoragice situate pe o bază eritematoasă cu diametrul de 1-1,5 cm. În 50% din cazuri, culturile bacteriologice efectuate din lichidul sinovial sînt negative pentru *gonococ*, dar culturile efectuate din membranele mucoase au o sensibilitate de 80%. Artrita, dermatita şi tenosinovita răspund la terapia cu ceftriaxonă. *Guta sau pseudoguta* provoacă dureri acute, tumefacţie, eritem, căldură şi sensibilitate la palpare la nivelul articulaţiei cotului. Lichidul sinovial conţine cristale de urat monosodic în gută şi cristale de pirofosfat de calciu în pseudogută. Durerea acută de cot, survenită la un pacient hemofilic, sugerează

dezvoltarea unei *hemartroze* acute. Evacuarea sîngelui acumulat local ameliorează durerea și previne impotența funcțională a articulației cotului. Unele forme de *poliartrită migratorie sau aditivă* pot afecta cotul, producînd artrită acută. Aceste forme sînt întîlnite în *reumatismul articular acut*, diagnosticat pe baza titrurilor serice crescute ale anticorpilor antistreptococici, pe prezența nodulilor subcutanați și a răspunsului prompt la salicilați; *artrita asociată hepatitei virale B* care se identifică pe baza testelor funcționale hepatice anormale și a prezenței serice a AgHBs; *sindromul Reiter*, care determină artrită asimetrică asociată cu uretrită, conjunctivită sau uveită anterioară și/sau diaree; *artrita din boala Lyme*, asociată cu o erupție cutanată caracteristică (eritemul migrator) și cu test ELISA pentru anticorpii anti-*Borrelia burgdorferi* pozitiv; *rubeola sau statusul post-vaccinare antirubeolică*, care pot induce artralgii și redoare articulară la femei.

Durerea iradiată la nivelul cotului și antebrațului survine în cazul *infarctului miocardic acut* și a *insuficienței coronariene*. *Radiculopatia C8* se manifestă prin dureri cervicale posterioare și dureri și parestezii în regiunea cotului, pe fața medială a antebrațului și mîinilor, intensificate de mișcările gîtului, de tuse sau defecație.

Ocluzia arterială acută este secundară unui embolus, unui traumatism direct al arterei, cu tromboză sau secționare vasculară consecutivă sau unei vasculite. Durerea, paralizia, parestezиile, paloarea cutanată și absența pulsului radial la nivelul extremității distale a membrului superior caracterizează simptomatologia pacienților ce suferă de ocluzie acută de arteră brahială.

Contractura ischemică compresivă Volkmann determină dureri surde, contractură, sensibilitate la palparea musculară și eritem cutanat de la nivelul antebrațului. Cauzele includ traumatismul direct, compresia antebrațului, ocluzia arterei brahiale secundară unui traumatism sau hematomul dezvoltat în loja anterioară a antebrațului. Simptomatologia sindromului de compartiment anterior al antebrațului constă în durere la contractura musculaturii degetelor, parestezii ale mîinii și pareze musculare. Dacă artera brahială nu a suferit o ocluzie, pulsul rămîne intact la palpare timp de mai multe ore, iar

TABELUL INCIDENȚEI BOLILOR

INCIDENȚA LA 100.000 (APROXIMATIVĂ)

Frecvente (>100)
Fracturile supracondiliene ale humerusului (frecvente la copii)
Luxația simplă a cotului
Epicondilita medială
Epicondilita laterală
Artrita rubeolică
Artrita asociată cu vaccinarea antirubeolică
Durerea iradiată datorată infarctului miocardic acut și insuficienței coronariene
Elongația de gradul I ■ musculaturii antebrațului

Relativ frecvente (>5-100)
Fractura olecraniană
Fractura capului radial
Fracturile supracondiliene ale adultului
Fracturile transcondiliene
Fractura intercondiliană a humerusului
Fractura-luxație Monteggia
Ruptura capsulei anterioare
Ruptura ligamentului inelar asociată cu luxația anterioară a capului radial
Tromboflebita acută din fosa antecubitală
Ruptura ligamentului colateral medial
Decolarea epifizară la nivelul cotului
Fractura epicondilului medial
Neuropatia acută ulnară
Fractura osteocondrală ■ articulației cap radial-capitulum humeri
Tendinita mușchiului triceps
Bursita olecraniană secundară gutei sau traumatismului
Artrita septică
Infecția gonococică diseminată
Guta
Pseudoguta
Reumatismul articular acut
Artrita asociată hepatitei B virale
Sindromul Reiter
Artrita din boala Lyme
Artropatia hemofilică
Radiculopatia acută C8
Ocluzia arterei brahiale
Durerea bilaterală a regiunii cotului
Durerea bilaterală a antebrațului

Rare (>0-5)
Fractura capului radial asociată cu luxația acută a articulației radioulnare distale
Ruptura mușchiului brahial
Ruptura tendonului distal al mușchiului biceps
Ruptura mușchiului biceps
Ruptura mușchilor flexori ai antebrațului
Limfadenita epitrohleană
Ruptura originii mușchilor extensori laterali
Afectarea nervului musculocutanat sau a nervului antebrahial cutanat lateral
Ruptura mușchiului triceps
Sindromul de hiperextensie în valg
Fractura de stress olecraniană
Bursita septică olecraniană
Contractura ischemică compresivă Volkmann
Anevrismul micotic al brațului

degetele au tegumentul de culoare normală. Dacă artera este obstruată, se constată paloare cutanată la nivelul degetelor, iar pulsul este absent. Unele cazuri se instalează în urma aplicării unui aparat ghipsat în scopul fixării fracturilor supracondiliene, fracturilor oaselor antebraţului sau luxaţiei cotului. Aparatul ghipsat trebuie îndepărtat imediat iar membrul superior trebuie examinat. Se vor înregistra presiunile lojei anterioare cu ajutorul unui cateter cu balonaş. Salvarea membrului şi prevenirea contracturii ischemice se obţin prin practicarea fasciotomiei, a epimisiotomiei şi prin decomprimarea nervilor median şi ulnar.

Anevrismul micotic al unei artere intramusculare apare în condiţiile unei endocardite bacteriene şi se prezintă ca o leziune focală a braţului, pulsatilă, eritematoasă şi sensibilă la palpare. Durerea surdă a antebraţului şi sensibilitatea la palpare locală, manifestate în urma efortului fizic susţinut la pacienţii neantrenaţi se pot datora unei *elongaţii musculare de gradul I* a muşchilor antebraţului. Suprasolicitarea muşchilor afectaţi provoacă sau intensifică durerea timp de 1-3 zile de la debutul afecţiunii.

☐ DESCRIEREA AFECŢIUNILOR ENUMERATE

1. FRACTURILE

A. Fracturile olecraniane. Contuzia directă a cotului sau contracţia viguroasă a muşchiului triceps în timpul unei căzături pe braţul extins produce o fractură a olecranului. Aceasta se manifestă prin dureri la nivelul regiunii posterioare a cotului, tumefacţie, sensibilitate la palpare, echimoze şi crepitaţii osoase. Dacă fragmentele ososе sînt deplasate, se palpează o întrerupere la nivelul olecranului, înainte ca tumefacţia să se dezvolte. Pacientul este incapabil să efectueze mişcarea de extensie a cotului. Fractura olecraniană cu deplasare necesită reducere deschisă cu fixarea fragmentelor ososе. Fracturile articulare se tratează prin fixarea cu broşe metalice a fragmentelor ososе sau prin excizia fragmentului olecranian, urmată de reimplantarea tendonului muşchiului triceps pe osul ulnar.

B. Fracturile capului radial. Aceste fracturi sînt urmarea unei căderi pe mîna orientată în afară. Durerea, tumefacţia şi sensibilitatea la palpare apar în regiunea corespunzătoare capului radial, la nivelul feţei laterale a cotului. Fracturile de tip I sînt fără deplasare. Fracturile capului radial de tip II prezintă deplasări minime ale fragmentelor ososе în timp ce tipul III de fractură este cominutiv şi interesează capul radial în întregime. După injectarea selectivă de lidocaină la nivelul fracturii, se poate testa gradul supinaţiei şi pronaţiei. Incapacitatea totală de efectuare completă a acestor mişcări ale antebraţului indică necesitatea reducerii sîngerînde a fracturii. Fractura capului radial se mai poate asocia cu luxaţia cotului (tipul IV) sau cu instabilitate articulară severă a cotului datorită rupturii ligamentului colateral medial.

C. Fracturile supracondiliene humerale. Acest tip de fractură a humerusului survin cel mai frecvent în prima decadă a vieţii. Acestea sînt secundare căzăturilor pe mîna orientată în afară, cotul fiind fixat în extensie. Fragmentul humeral distal este deplasat posterior. Un procent mic din aceste fracturi survin în timp ce cotul este fixat în flexie. Acestea se complică cu angulaţia anterioară a fragmentului humeral distal. Durerea spontană şi la palpare, tumefacţia, crepitaţiile ososе, echimozele şi deformarea regională apar la nivelul cotului şi a extremităţii distale a braţului. Dacă fragmentul distal este deplasat posterior, se observă o deformare în formă de „S" la nivelul extremităţii inferioare a humerusului. Este observată şi palpată anterior o proeminenţă ososă care reprezintă extremitatea inferioară a diafizei humerale. O echimoză sau o plagă antecubitală se pot asocia cu acest fragment ososе deplasat (fractura deschisă). Este necesar diagnosticul diferenţial cu luxaţia de cot. Olecranul şi epicondilii formează posterior un triunghi echilateral; această simetrie anatomică este conservată în cazul unei fracturi supracondiliene, dar în cazul unei luxaţii de cot, aceasta simetrie dispare. Fracturile supracondiliene pot leza artera brahială sau nervii radial, median sau ulnar. Simptomatologia asociată acestor complicaţii apar datorită aplicării tardive a tratamentului adecvat al fracturii sau secundar reducerii închise şi aplicării aparatului ghipsat (contractura ischemică compresivă Volkmann). Complicaţiile neurovasculare ale fracturilor supracondiliene humerale şi a altor traumatisme ale antebraţului sînt discutate mai jos.

D. Fracturile transcondiliene humerale (bilaterale de condili). Sînt secundare căzăturilor pe mîna orientată în afară şi fixată în extensie sau căzăturilor pe cotul fixat în flexie. Durerea, tumefacţia şi sensibilitatea la palpare apar în regiunea cotului. Acest tip de fractură este frecvent întîlnit la vîrstnicii cu osteoporoză. Diagnosticul de fractură intraarticulară se confirmă radiologic şi se tratează prin reducere închisă urmată de aplicarea unui aparat ghipsat.

E. Fracturile epicondilului medial humeral. Este secundară traumatismului direct al cotului sau căzăturii pe mîna orientată în afară. În ultimul caz, se poate asocia şi luxaţia cotului. Se dezvoltă durere în regiunea medială a cotului, tumefacţie, sensibilitate la palpare, echimoza şi limitarea mişcărilor articulare. Se poate asocia lezarea nervului ulnar, ceea ce duce la apariţia hipoesteziei şi a parestezиilor la nivelul inelarului şi auricularului precum şi la instalarea tulburărilor motorii locale. Radiografiile standard confirmă diagnosticul de fractură. Fragmentul epicondilului fracturat poate migra în articulaţie, blocînd mobilitatea articulaţiei cotului. Neuropatia ulnară se poate dezvolta după luni sau ani de la vindecarea fracturii. Instabilitatea articulară a cotului poate fi de asemenea consecinţa acestei fracturi.

F. Fracturile intercondiliane humerale. Aceasta fractură intraarticulară este secundară căzăturilor pe mîna orientată

în afară sau traumatismului direct al cotului. Procesul coronoid al ulnei este împins cu forță spre regiunea intercondiliană a humerusului, ceea ce dezvoltă fracturi în „T" sau în „Y". Diagnosticul este confirmat radiologic. Fracturile cu sau fără deplasare, care nu dezvoltă deformări regionale rotatorii, sînt tratate prin reducere închisă. Fracturile de tip III și IV necesită de obicei reducere sîngerîndă și imobilizare internă sau imobilizare externă asociată cu tracțiune osoasă. Redoarea articulară a cotului, afectarea mobilității articulare și neuropatia ulnară secundară intervenției chirurgicale sînt sechele ale acestui tip de fractură.

G. Fractura-luxație Monteggia. Este o fractură a treimii proximale ulnare cu luxație anterioară a capului radial. Aceasta apare secundar căderii pe mîna orientată în afară sau traumatismului ulnar direct. Se manifestă prin durere în regiunea medială a cotului, tumefacție și sensibilitate la palpare. Tumefacția și sensibilitatea la palpare pot fi prezente și în regiunea laterală a cotului, iar capul radial luxat poate fi palpat anterior. Supinația și pronația sînt compromise. Lezarea nervului radial survine în 20% din cazuri. Diagnosticul este confirmat radiologic, dar luxația radiusului este frecvent omisă.

H. Fractura capului radial asociată luxației acute radioulnare distale (fractura-luxație Essex-Lopresti). Acest tip de fractură este rar întîlnit și este secundar căderii pe mîna orientată în afară, capul radial fiind împins spre capitulum humeral. Ruptura articulației distale radioulnare și a membranei interosoase survine ca rezultat al aceleiași forțe indirecte. Radiusul migrează proximal (cu 5-10 mm) , la care se asociază dureri la nivelul articulației pumnului și imposibilitatea efectuării supinației. Fractura cu deplasare a capului radial asociată cu durere la nivelul articulației radio-carpiene necesită o evaluare atentă clinică și radiologică a articulatiei distale radioulnare. Fractura capului radial determină dureri în regiunea anterolaterală a cotului precum și sensibilitate la palparea locală.

2. LUXAȚIA SIMPLĂ A ARTICULAȚIEI COTULUI

Această leziune este, de obicei, secundară unei căzături pe membrul superior orientat în afară. Apare o hiperextensie forțată care rupe capsula articulară anterioară, ligamentul oblic anterior, porțiuni din ligamentul colateral medial și în unele cazuri ligamentul colateral lateral. Radiusul și ulna sînt deplasate posterior sau posterolateral, în vecinătatea extremității distale a humerusului. Articulația luxată este imobilizată în flexie parțială. Se manifestă prin durere severă, tumefacție difuză și sensibilitate la palparea regiunii cotului. Diagnosticul este confirmat radiologic. Olecranul este deplasat posterior, ca o proeminență osoasă anormală. Reducerea închisă, sub anestezie generală, rezolvă, de obicei, luxația. Articulația este apoi fixată în flexie la 90° cu ajutorul unei atele posterioare, cu antebrațul aflat în poziție neutră. Obținerea unor rezultate funcționale bune, cu dispariția completă a durerii, necesită limitarea perioadei de imobilizare la mai puțin de 13 zile. Mobilizarea precoce a articulației nu reface de obicei luxația. Se poate complica cu leziuni ale arterei brahiale și ale nervilor ulnar și median. Nervul median poate fi afectat și în timpul procedurii de reducere a luxației.

3. DUREREA ACUTĂ A REGIUNII ANTERIOARE A COTULUI

A. Ruptura mușchiului brahial. În timpul hiperextensiei cotului, mușchiul brahial se poate rupe, determinînd dureri la nivelul regiunii anterioare a cotului, sensibilitate și tumefacție locală.

B. Ruptura tendonului distal al mușchiului biceps. În timpul flexiei cotului împotriva unei rezistențe (de exemplu, în timpul ridicării unui obiect greu), apare o durere severă și se poate auzi un zgomot pocnit în fosa antecubitală, urmate imediat de limitarea flexiei și supinației antebrațului. Spațiul antecubital este sensibil la palpare, dar tumefacția este nesemnificativă. Tendonul mușchiului biceps nu se mai poate palpa în porțiunea mijlocie a fosei antecubitale. În timpul mișcării de flexie, mușchiul biceps proemină sub forma unei mase musculare la nivelul extremității proximale a brațului. În cazul rupturii proximale a tendonului mușchiului biceps această masă musculară apare în porțiunea inferioară a brațului, durerea se instalează în umăr și doar supinația este compromisă.

C. Ruptura mușchiului biceps. Pacientul are senzația de pocnitură sau plesnitură în regiunea anterioară a cotului, urmată de instalarea imediată a unei dureri severe locale, a tumefacției și a impotenței funcționale a antebrațului. Durerea este resimțită în extremitatea distală a brațului sau în regiunea anterioară a cotului. Se decelează palpator un defect la nivelul porțiunii distale a mușchiului biceps sau spațiul corespunzător rupturii este mascat de un hematom. Dacă acest defect este palpat, humerusul poate fi palpat prin această întrerupere creată. Se constată apariția de echimoze în regiunea rupturii, cît și la distanță de locul leziunii. Acest sindrom este întîlnit cel mai frecvent la parașutiștii militari.

D. Ruptura capsulei anterioare. Hiperextensia forțată a cotului, secundară unei căzături, poate rupe capsula articulară anterioară a cotului. Se manifestă prin durere locală, tumefacție, sensibilitate și echimoze. Durerea din fosa antecubitală este intensificată de extensia cotului. Imobilizarea în flexie pentru cîteva zile, aplicarea locală de gheață și administrarea de analgezice duc la remiterea durerii și la recuperare funcțională totală în 1-3 săptămîni.

E. Ruptura ligamentului inelar. Această leziune este secundară flexiei forțate, efectuată împotriva unei rezistențe, căzăturilor pe mîna orientată în afară, cu antebratul aflat în pronație sau unui traumatism direct al cotului. Se manifestă prin durere în regiunea anterolaterală a cotului. Pronația și supinația sînt compromise. Capul radial luxat se palpează în fosa antecubitală. Tumefacția,

sensibilitatea la palparea locală şi echimozele sînt frecvent semne asociate. Diagnosticul luxaţiei capului radial, secundară rupturii ligamentului inelar, este confirmat printr-o radiografie a cotului. În mod normal, se poate trasa o linie ce trece prin diafiza radială şi care intersectează capitulul humeral. Dacă această aliniere nu există, este foarte probabilă o luxaţie a capului radial. Se poate asocia şi o fractură a extremităţii ulnare proximale, care poate rămîne nediagnosticată, dacă nu se face încă o radiografie, la două săptămîni de la traumatism. Reducerea se obţine prin tracţiunea osoasă a braţului şi supinaţia antebraţului, urmate de imobilizarea braţului în flexie.

F. Tromboflebita acută

1. Tromboflebita acută nesupurată a venelor cefalică sau bazilică. Se poate manifesta prin durere surdă la nivelul regiunii anterioare a antebraţului şi/sau a fosei antecubitale, asociată cu apariţia unui cordon subcutanat, dureros la palpare şi eritematos. Această afecţiune este secundară puncţionării cu acul sau cu cateterul în vena periferică.

2. Tromboflebita acută supurată. Supuraţia se asociază cu durere severă, cu febră şi cu stare generală alterată. Prin hemoculturi se poate izola *Stafilococcus aureus*. Pentru stabilirea diagnosticului este necesară explorarea venei suspecte sau a altor vene recent puncţionate. Flebita supurativă complică evoluţia pacienţilor cu arsuri întinse sau cu boli cronice debilitante.

4. DUREREA REGIUNII MEDIALE A COTULUI

A. Ruptura muşchilor flexori ai antebraţului. Durerea regiunii mediale a cotului poate fi secundară elongaţiei musculaturii flexoare a antebraţului (muşchiul rotund pronator, mare palmar, micul palmar şi cubital anterior). Elongaţia musculară de gradul I constă în întinderea fibrelor musculare, fără ruptura acestora. Elongaţia de gradul II constă în ruptura parţială a muşchiului implicat, fascia adiacentă rămîn în intactă. Se manifestă prin sensibilitate locală, tumefacţie, contractură musculară şi hematom regional. Se instalează de asemenea impotenţa funcţională a grupului muscular afectat. Elongaţia de gradul III semnifică ruptura completă a muşchiului şi a fasciei corespunzătoare, abolirea funcţionalităţii muşchiului lezat. Apar sensibilitate la palparea locală, defect muscular palpabil, tumefacţie difuză şi echimoze locale.

Gradele I şi II de elongaţie musculară sînt tratate conservator, în timp ce elongaţia de gradul III necesită refacere chirurgicală.

B. Ruptura ligamentului colateral medial. Acest ligamentul este smuls de pe epicondil (70% din cazuri) sau de pe ulnă (29% din cazuri). Ruptura ligamentară este secundară unei forţe orientate în sens valgus, aplicată pe cotul fixat în extensie. Această leziune apare, de obicei, după o cădere pe mîna orientată în afară, asociată cu o mişcare de abducţie aplicată contra feţei mediale a cotului. Rupturile acestui ligament se asociază cu mişcările de pronaţie-supinaţie forţate ale membrului superior şi cu mişcările de aruncare. Ruptura ligamentului medial, în timpul mişcărilor de torsiune ale membrului respectiv, poate fi percepută ca un zgomot pocnit de către sportivul accidentat. După ruptura ligamentară apare o instabilitate articulară în poziţiile valgus precum şi dureri severe şi sensibilitate în regiunea medială a cotului. Artrografia evidenţiază extravazarea substanţei de contrast în ţesuturile moi din regiunea medială a cotului. Radiografiile efectuate cu cotul orientat în poziţie valgus, evidenţiază instabilitatea articulară medială a acestuia.

C. Decolarea epifizară la nivelul cotului. Această leziune survine la adolescenţii şi copiii ce practică sporturi ce presupun aruncarea mingiei. Se manifestă durere şi sensibilitate la palpare locală, precum şi tumefacţie în regiunea corespunzătoare epicondilului medial. Limitarea mobilităţii articulaţiei cotului se instalează rapid; se pierde capacitatea de efectuare a unei mişcări de aruncare a mingei cu aceeaşi viteză cu care sportivul o arunca înainte de debutul simptomatologiei dureroase. Simptomele sînt exacerbate în special în sporturile în care mingea se aruncă cu boltă. Radiografiile evidenţiază creşterea accelerată şi/sau separarea parţială sau fragmentarea epifizei mediale a humerusului distal („epifizită"). În cazurile severe, cotul poate rămîne blocat în flexie. Aplicarea unei forţe compresive asupra articulaţiei radiohumerale laterale determină apariţia osteocondritei disecante, care afectează capul radial şi capitulul humeral. Tratamentul presupune repaus, aplicare de comprese cu gheaţă, antiinflamatoare nesteroidiene şi imobilizare.

D. Fractura epicodilului medial. Acest tip de fractură a fost discutat mai sus. Durerea, spontană şi la palpare, de la nivelul epicondilului medial este asociată cu instabilitatea în valgus a articulaţiei cotului. Epicondilul medial smuls şi ligamentul colateral medial ataşat acestuia pot uneori să se deplaseze în spaţiul intraarticular şi să interfere cu funcţia articulară a cotului. Aplicarea unei forţe, orientate în sens gravitaţional şi în sens valgus, asupra cotului şi efectuarea unei radiografii în această poziţie demonstrează instabilitatea articulară în plan medial. Pacienţii cu instabilitate medială necesită reparaţia chirurgicală a fracturii şi a ligamentului medial. Intervenţia chirurgicală este, de asemenea, indicată la adolescenţii care doresc să-şi reia activitatea sportivă.

E. Neuropatia acută ulnară. Neuropatia acută ulnară este secundară luxaţiei traumatice a cotului, fracturii humerale supracondiliene, contuziei directe a nervului sau compresiei directe a nervului în regiunea cotului, timp de mai multe ore (de exemplu, sprijinirea pe coate în timpul unor activităţi, la pacienţii comatoşi care şi-au administrat doze mari de medicamente, fixarea braţului pe masa de operaţie în timpul intervenţiilor chirurgicale). Durerea surdă, se instalează în regiunea medială a cotului şi antebraţului

precum și la nivelul degetelor inelar și auricular. Parestezиile și hipoestezia afectează aceleași degete. Simptomatologia este declanșată sau intensificată de mișcarea de flexie a cotului asociată cu extensia articulației radiocarpiene timp de trei minute (testul de flexie a cotului). Semnul Tinel este pozitiv la nivelul nervului ulnar, la trecerea acestuia prin regiunea cotului, iar sensibilitatea la palparea acestuia este de asemenea prezentă. Cazurile severe de neuropatie acută ulnară se pot complica cu hipotonia mușchilor intrinseci ai mîinii. Electromiograma și măsurarea vitezei de conducere nervoasă confirmă diagnosticul clinic, însă un rezultat negativ nu exclude prezența acestei afecțiuni. Terapia conservatoare este indicată în neuropatia ulnară secundară compresiei nervoase; ea duce frecvent la ameliorarea durerii regiunii mediale a cotului și antebrațului precum și la remiterea simptomatologiei nervoase. Neuropatia acută ulnară secundară traumatismelor severe necesită intervenție chirurgicală.

F. Epicondilita medială. Durerea se instalează în regiunea medială a cotului și este intensificată de mișcarea de lovire a mingii cu racheta de tenis. Se manifestă prin sensibilitate dureroasă la palparea epicondilului medial. Flectarea articulației radiocarpiene împotriva unei rezistențe sau extensia pasivă a pumnului, cu cotul aflat în extensie, intensifică durerea regiunii mediale a articulației cotului. Simptomatologia acută se remite prin repaus articular și prin medicație antiinflamatoare nesteroidiană.

G. Limfadenita epitrohleară. Durerea regiunii mediale a cotului, intensificată de mobilizarea articulară, se poate asocia cu adenopatie epitrohleară dureroasă. Ganglionii limfatici ai acestei zone drenează teritoriile corespunzătoare regiunii mediale a antebrațului și mîinii, și a degetelor mijlociu, inelar și auricular. Infecția bacteriană a brațului sau mîinii produce celulită sau un abces localizat, limfangită ascendentă și limfadenită epitrohleară și axilară. Se asociază febră și leucocitoză. Obiectiv, se palpează ganglionii epitrohanterieni dureroși spontan și la palpare și o tumefacție dureroasă difuză în regiunea medială a cotului. Agenții patogeni incriminați, din punct de vedere etiologic, sînt streptococii de grupa A și *stafilococul auriu.*

Aproximativ 8% din pacienții cu tularemie ulceroganglionară pot dezvolta limfadenită epitrohleară dureroasă spontan și la palpare și, uneori, limfadenită axilară. Leziunea cutanată inițială apare la 1-14 zile după contactul cu pielea de iepure sălbatic sau de bizon și se prezintă a papulă situată pe mînă sau antebraț. În 2-4 zile, această papulă ulcerează și se instalează febra, frisoanele și starea generală alterată. Diagnosticul este sugerat de istoricul de contact cu animale, de examenul clinic și este confirmat de hemoculturile pozitive, de culturile din spută pozitive sau de creșterea titrului anticorpilor serici specifici tularemiei, dozați prin testul de aglutinare sau microaglutinare în eprubetă. Majoritatea cazurilor sînt diagnosticate pe baza semnelor clinice și serologice.

Limfadenita epitrohleară survine, de asemenea, în boala „ghearelor de pisică", fiind asociată cu subfebrilitate (32-60%), alterarea stării generale și fatigabilitatea (25%). Adenopatia dureroasă unică survine în 50% din cazuri, în timp ce poliadenopatia, localizată în aceeași regiune, se instalează în 20% din cazuri; 33% din pacienți dezvoltă simultan adenopatie în mai multe regiuni (de exemplu, axilar și inghinal). La locul zgîrîieturii de pisică se formează o papulă sau pustulă. Biopsia ganglionară susține diagnosticul.

Luesul secundar se manifestă prin febră, stare generală alterată, erupție cutanată caracteristică, limfadenopatie generalizată și adenopatie epitrohleară bilaterală și nedureroasă. Diagnosticul este confirmat pe baza semnelor clinice și a testelor serologice specifice sifilisului.

5. DUREREA REGIUNII LATERALE A COTULUI

A. Ruptura inserției mușchilor extensori laterali. Implică mușchii lung supinator, primul radial extern și al doilea radial extern și se manifestă prin dureri ascuțite, severe și un zgomot pocnit, audibil în zona lezată. Se constată sensibilitate la palparea epicondilului lateral, abolirea funcției extensoare, tumefacție locală și echimoze cutanate. Reparația chirurgicală a rupturii este necesară, în special în cazul sportivilor de performanță.

B. Ruptura ligamentului inelar asociată cu luxația anterioară a capului radial. Pacienții resimt o plesnitură și o durere în regiunea anterolaterală a cotului, secundar aplicării unei forțe bruște orientate în sens varus, asupra articulației. Supinația forțată sau flexia brutală produc, de asemenea, luxația capului radial. Diagnosticul este confirmat pe o radiografie a cotului în valg.

C. Compresia nervului musculocutanat sau a nervului antebrahial cutanat lateral. Compresia acută a nervului musculocutanat este secundară unor eforturi fizice viguroase ale brațului (construirea unui zid sau ridicarea obiectelor grele) sau fracturii extremității distale a humerusului. Se instalează pareza mușchilor coracobrahial, brahial și biceps. Durerile regiunii laterale a cotului și antebrațului asociază limitarea mișcării de flexie a antebrațului. Nervul cutanat antebrahial lateral poate fi comprimat de tendonul distal al mușchiului biceps. Se manifestă prin dureri cu caracter de arsură în regiunea laterală a cotului, precum și la nivelul extremității proximale a antebrațului, datorită compresiei nervoase. Hipoestezia și parestezиile iradiază descendent pe marginea laterală a antebrațului. Durerea regiunii laterale a cotului este intensificată de pronația antebrațului, cotul fiind fixat în extensie.

D. Epicondilita laterală, Durerea și sensibilitatea locală apar în regiunea corespunzătoare epicondilului lateral și sînt declanșate sau intensificate de efortul fizic viguros al membrului superior respectiv. Flexia pasivă a articulației radiocarpiene, cu cotul în extensie, intensifică durerea de la nivelul regiunii laterale a cotului. Extensia articulației pumnului, efectuată contra unei rezistențe, accentuează, de asemenea, durerea regiunii epicondiliene laterale. Cele

mai multe cazuri răspund la repausul articular, la imobilizarea cotului cu ajutorul unei atele şi la medicaţia antiinflamatoare nesteroidiană.

E. Fractura osteocondrală la nivelul articulaţiei cap radial-capitulum humeri. Aplicarea unor forţe compresive la nivelul capitulului humeral produce limitarea şi abolirea funcţionalităţii ligamentului colateral medial. Forţele orientate în sens valgus generează fractură osteocondrală a capitulului humeral sau a capului radial. Acest tip de fractură duce la apariţia unor fragmente osoase libere intraarticulare, determinînd durere în regiunea laterală a cotului şi blocaj articular. Artroscopia chirurgicală îndepărtează fragmentele osoase intraarticulare şi reface integritatea osteoarticulară.

6. DUREREA REGIUNII POSTERIOARE A COTULUI

A. Tendinita muşchiului triceps. Durerea şi sensibilitatea la palpare se dezvoltă posterior, la nivelul olecranului. Edemul uşor se constată la nivelul zonei de inserţiei a muşchiului triceps. Extensia cotului contra unei rezistenţe intensifică durerea. Radiografiile cotului oferă rezultate negative. Repausul articular şi medicaţia antiinflamatoare nesteroidiană duc la remiterea simptomatologiei.

B. Ruptura muşchiului triceps. Se manifestă prin durere severă locală, tumefacţie, sensibilitate la palpare şi echimoze cutanate; se palpează deasupra cotului un defect la nivelul muşchiului triceps; se constată imposibilitatea efectuării mişcării de extensie. Pentru vindecare este necesară intervenţia chirurgicală.

C. Sindromul de hiperextensie în valg. Durerile regiunii posterioare a cotului pot fi secundare lovirii olecranului în fosa olecraniană. Se pot forma fragmente libere intra-articular, care duc la blocarea dureroasă a articulaţiei. Cu timpul, se formează osteofite în regiunea vîrfului olecranian.

D. Fractura olecraniană. Hiperextensia cotului determină apariţia unei fracturi de stress dureroase a olecranului. Radiografiile rămîn negative timp de săptămîni sau luni, în ciuda durerii şi sensibilităţii regiunii posterioare a cotului. Scintigrafia osoasă cu radioizotopi evidenţiază hipercaptare lineară la nivelul fracturii. Imobilizarea cotului în extensie asigură vindecarea fracturilor de stress, fără deplasarea fragmentelor osoase.

E. Bursita olecraniană. În regiunea posterioară a cotului, la nivelul olecranului, se manifestă durere şi tumefacţie chistică sensibilă la palpare. Durerea şi edemul la nivelul tegumentului supraiacent sînt frecvent prezente. Cotul este fixat în poziţie antalgică, în flexie parţială. Gradul de mobilitate articulară este normal şi nu există revărsat articular. Cauzele bursitei sînt următoarele:

*1. **Bursita septică.*** Sînt prezente eritemul şi edemul cutanat, în regiunea corespunzătoare sacului bursal, putîndu-se extinde la nivelul tegumentului adiacent. Frecvent poarta de intrare este reprezentată de o plagă cutanată sau se constată un istoric de intervenţie chirurgicală recentă sau un tratament injectabil intrabursal recent. Exsudatul conţine o concentraţie crescută de leucocite polimorfonucleare. Frotiul Gram are o sensibilitate de 65-90%, culturile bacteriologice avînd aceeaşi sensibilitate. Agentul patogen cel mai frecvent incriminat este *stafilococul auriu* (80% din cazuri). Streptococii de grupa A sînt răspunzători pentru 10% din cazuri, în timp ce *Hemophilus influenzae*, bacteriile anaerobe şi bacilii gram negativi sînt agenţii etiologici în restul de 10% din cazuri. Răspunsul este prompt la antibioterapie şi la puncţia aspirativă repetată a bursei.

*2. **Bursita gutoasă.*** Atacul de gută determină durere locală, tumefacţie, sensibilitate la palpare, eritem cutanat şi căldură, în regiunea corespunzătoare bursei afectate. Lichidul bursal conţine un număr relativ mic de leucocite polimorfonucleare (<6.600 celule/mm^3) precum şi cristale de urat monosodic. De obicei, în gută numărul de leucocite din lichidul sinovial este mult mai mare. Motivul pentru care în bursita gutoasă apare un număr mic de leucocite este necunoscut. Răspunsul la colchicină este prompt.

*3. **Bursita traumatică.*** Pacienţii acuză durere spontană şi la palpare locală şi tumefacţie. Intrabursal se palpează mici noduli. În antecedente se evidenţiază un traumatism recent al cotului sau o presiune cronică la nivelul cotului, în timpul unei activităţi. Revărsatele bursale pot fi hemoragii, iar numărul de leucocite este mai mic de 1.500/mm^3. Culturile bacteriologice sînt negative şi nu se depistează cristale în lichidul bursal.

7. MONOARTRITA ACUTĂ

A. Artrita septică. La nivelul cotului afectat apare o durere severă, surdă sau pulsatilă. Depresiunile paraolecraniene sînt pline şi fluctuente. Se constată apariţia redorii articulaţiei cotului, mobilizarea acesteia făcîndu-se cu mare dificultate. Tegumentul supraiacent este cald şi poate fi eritematos. Întreaga articulaţie este sensibila la palpare. Febra poate atinge 38,3°C, dar de cele mai multe ori se dezvoltă subfebrilitate. Hemoculturile sînt pozitive în 75% din cazuri. Lichidul sinovial conţine între 5.000 şi 100.000 celule/mm^3, cu o predominenţă a leucocitelor polimorfonucleare. În 50% din cazuri, concentraţia de glucoză în lichidul sinovial este scăzută (>40 mg/dl) şi mai mică decît glicemia. Concentraţia scăzută de glucoză în lichidul sinovial nu este specifică, fiind constatată şi în cazul artritei reumatoide şi al artritei tuberculoase. Culturile bacteriologice din lichidul sinovial sînt pozitive în 90% din cazuri. Agenţii patogeni implicaţi cel mai frecvent în artritele negonococice supurative sînt *S. aureus* (70%), tulpini de *Streptococcus* (*Streptococcus pneumoniae*, streptococii de grupa A şi B, *Streptococcus viridans* şi streptococii microaerofili şi anaerobi) (17%) şi bacilii gram negativi (8%).

Infecția cu *Neisseria gonorrhoeae* este cauza principală a artritei septice la adulții sub 30 ani. Se poate prezenta clinic sub forma unei monoartrite, cu sau fără manifestări cutanate sau sub forma infecției diseminate (sindromul dermatită-artrită) cu simptomatologie poliarticulară.

Factorii de risc incriminați la pacienții cu artrită bacteriană negonococică includ: corticoterapia orală (33%); artritele preexistente, cum ar fi artrita reumatoidă, guta, osteoartrita sau artropatia hemofilică (24%); tratamentele injectabile intraarticulare recente (24%); alte infecții active (22%); diabetul zaharat (13%); traumatismele articulare (12%); și splenectomia (<1%).

B. Infecția gonococică diseminată (sindromul artrită-dermatită). Această boală debutează de obicei la 1-4 săptămîni de la infecția membranei mucoase, prin poliartralgii simultane și/sau migratorii ce afectează genunchii, coatele, pumnii și mîinile. Examenul obiectiv descoperă semne sugestive pentru artrită sau tenosinovită (periartrită), la două sau mai multe articulații. De obicei, numai cîteva articulații sînt afectate de artrite definite sau de procese periartritice (tenosinovite). Lezarea unui număr mic de articulații este un semn util pentru diferențierea acestei afecțiuni de artropatia cu complexe imune, care determină o poliartrită simetrică. Erupția cutanată caracteristică survine în asociere cu acuzele articulare în 75% din cazuri. La nivelul extremităților se dezvoltă pustule mici sau vezicule hemoragice situate fiecare pe o bază eritematoasă cu diametrul de 1-1,5 cm. Numărul leziunilor cutanate depășește rareori cifra de 40; pot exista uneori 3 sau 5 pustule. Fără tratament, artritele se vindecă în cele mai multe localizări, dar tind să persiste în una sau două articulații (genunchi, gleznă, cot și pumn).

Articulațiile afectate sînt dureroase în repaus, sensibile la palpare, tumefiate și calde. Lichidul sinovial are o celularitate de 50.000/mm^3, iar culturile bacteriologice sînt uneori pozitive. Doar 50% din pacienții cu acest sindrom au hemoculturi sau culturi bacteriologice efectuate din lichidul sinovial pozitive. În 80% din cazuri, gonococul este izolat în culturile recoltate de la nivelul uretrei, endocolului uterin, al mucoasei anorectale și faringelui. Vor fi efectuate frotiuri Gram sau teste de imunofluorescență, precum și culturi din secrețiile leziunilor cutanate. Frotiurile pot fi pozitive cînd culturile sînt negative.

Tenosinovita gonococică se manifestă prin dureri și tumefacție la nivelul degetelor, mîinii, pumnului, piciorului și călcîiului; aceste acuze sînt sugestive pentru diagnosticul pozitiv al bolii. Administrarea intravenoasă sau intramusculară de ceftriaxonă, timp de 10 zile, va duce la remiterea promptă a simptomatologiei.

C. Guta. Poate produce dureri acute ale cotului, însoțite de tumefacție, eritem și sensibilitate la palparea locală. Nivelul seric al acidului uric este crescut, iar lichidul sinovial conține un număr mare de leucocite polimorfonucleare și de cristale de urat monosodic.

D. Pseudoguta. Un tablou clinic asemănător gutei, însoțit de manifestări articulare de tip artritic, de concentrație crescută de polimorfonucleare și de cristale de pirofosfat de calciu în lichidul sinovial, caracterizează pseudoguta. Radiografiile pun în evidență condrocalcinoza instalată la nivelul genunchilor, umerilor sau pumnului.

E. Hemartroza hemofilică. Durerea acută a cotului, tumefacția, sensibilitatea și căldura locală sînt secundare hemoragiei intraarticulare la un pacient hemofilic. Administrarea de factor VIII și aspirarea sîngelui din spațiul intraarticular remit durerea și previn anchiloza cotului.

8. POLIARTRITA ACUTĂ CU AFECTAREA ARTICULAȚIEI COTULUI

A. Reumatismul articular acut. Se manifestă prin poliartrita migratorie asociată cu febră și cu noduli subcutanați. Afectarea unilaterală a articulației cotului este mult mai frecventă decît cea bilaterală. Se constată tumefacția cotului, eritem, durere spontan și la palpare și impotență funcțională articulară. Frecvent, există un istoric recent de angină sau infecție acută de căi respiratorii superioare, survenite cu 2-5 săptămîni înainte de debutul febrei și al simptomatologiei articulare. Anticorpii serici, formați ca răspuns la antigenele streptococice, prezintă nivele crescute (testul Streptozyme). Răspunsul la salicilоterapie este favorabil.

B. Artrita asociată hepatitei virale B. Hepatita B determină apariția unei erupții cutanate pruriginoase (urticariană sau mai rar maculară, papulară sau peteșială), precum și o poliartrită migratorie sau simultană, înainte de debutul clinic al hepatopatiei propriu-zise. Cotul este afectat în 25% din cazuri. AgHBs în ser și testele funcționale hepatice sînt frecvent anormale sau se vor altera rapid. Simptomatologia se remite la salicilоterapie.

C. Sindromul Reiter. Această afecțiune determină o poliartrită asimetrică care afectează coatele, umerii, genunchii, șoldurile și gleznele. Se constată uretrită, diaree, conjunctivită sau uveită anterioară. Manifestările cutanate constau în balanită circinată și keratoderma blenoragicum.

D. Artrita din boala Lyme. Această boală debutează printr-o erupție eritematoasă de tip inelar. Apare o erupție constituită din formațiuni inelare mici, eritematoase, satelite articulației, în ariile cutanate adiacente. Sindromul febril acut urmează instalării rash-ului la 1-3 săptămîni. Boala se caracterizează prin meningită aseptică și encefalită ușoară. Pareza nervului facial, uni sau bilaterală, poate apărea în asociere cu radiculonevrita dureroasă ce afectează brațele, trunchiul sau membrele inferioare. Tumefacția articulară, durerea și sensibilitatea se dezvoltă la 1-6 luni de la debutul bolii de bază. Sînt afectați genunchii (75%), gleznele (10%), umerii (30%), coatele (18%) și pumnii (12%). Diagnosticul presupune măsurarea nivelului seric al anticorpilor de tip IgG anti-*B. burgdorferi*, prin metoda ELISA. Specificitatea diagnostică poate fi crescută,

utilizînd testul Western blot. Simptomatologia articulară răspunde favorabil la administrarea intravenoasă de penicilină sau ceftriaxonă în doze mari.

E. Artrita rubeolică. Se manifestă prin poliartrita acută ce afectează degetele (90%), pumnii (70%), coatele (25%), genunchii (70%), gleznele (40%) care apare la 15-60% dintre femeile care au rubeolă. Redoarea şi durerea sînt simptomele articulare cele mai frecvente. Semnele obiective ale inflamaţiei articulare sînt, de obicei, absente. Simptomatologia se rezolvă spontan după 5-30 zile. Rashul cutanat precede artrita cu cîteva zile sau îi poate urma la o săptămînă. Pot deveni manifeste tenosinovitele, sindromul de tunel carpian şi nevrita brahială. Această tulburare survine în special la femei, fiind rară la copii şi bărbaţi.

F. Artrita asociată vaccinării antirubeolice. Acest sindrom urmează vaccinării la 2-4 săptămîni. În boala postvaccinală cel mai frecvent afectaţi sînt genunchii şi se constată o incidenţă crescută a sindromului de tunel carpian. Artralgiile şi redoarea articulară durează mai mult de 7 săptămîni. Aproximativ 33% din gonartrite prezintă atacuri recurente de durere, timp de mai mulţi ani. Erupţia cutanată, subfebrilitatea, starea de rău general, adenopatia occipitală dureroasă şi angina faringiană se asociază cu simptomatologia acută articulară.

9. DUREREA IRADIATĂ

Coronaropatiile

1. Infarctul miocardic acut. Pacienţii resimt dureri la nivelul cotului, antebraţului şi mîinii stîngi, parestezii şi senzaţie de amorţeală, cu aceeaşi localizare. Durerile umărului, braţului, durerile precordiale, retrosternale, cervicale posterioare şi scapulare pot fi prezente de la debutul afecţiunii sau pot apărea după minute sau ore. Electrocardiograma evidenţiază semnele de infarct miocardic acut. Nivelele serice crescute ale creatinkinazei şi ale izoenzimelor cardiace (LDH) sînt decelate în timpul primelor 48 ore de la debut. Terapia trombolitică şi/sau angioplastia directă remit prompt durerea, pe măsură ce trombul coronarian ocluziv este lezat.

2. Insuficienţa coronariană. Acest sindrom determină dureri prelungite la nivelul cotului şi antebraţului, similare celor din infarctul miocardic. Enzimele serice cardiace nu sînt crescute, iar semnele electrocardiografice nu sînt sugestive pentru infarctul miocardic acut. Simptomatologia răspunde favorabil la medicaţia cu blocante ale canalelor de calciu, cu agenţi trombolitici, la angioplastie sau la bypass-ul chirurgical.

10. RADICULOPATIA ACUTĂ C8

Durerea iradiază din regiunea cervicală pe faţa medială a braţului, cotului şi spre degetele inelar şi auricular. Poate lua forma unui disconfort surd, peste care se suprapun crize dureroase lancinante, ce se propagă descendent de-a lungul membrului superior. Rotaţia gîtului, manevra Spurling, tusea, strănutul şi defecaţia declanşează sau intensifică durerea. Examenul RMN identifică, de obicei, cauza radiculopatiei (hernia acută de disc, abcesul epidural, hematomul epidural sau o tumoră). Simptomatologia se poate confunda cu neuropatia ulnară acută.

11. VASCULOPATIILE

A. Ocluzia acută de arteră axilară sau brahială. Cinci semne şi simptome descriu această urgenţă medicală („regula celor cinci P"): durerea (**p**ain), paralizia (**p**aralysis), paresteziile (**p**aresthesias), paloarea (**p**allor) şi absenţa pulsurilor (**p**ulsless). Durerea este severă, constantă, persistentă şi afectează de obicei degetele, mîna şi antebraţul. Paresteziile şi paralizia musculară indică ischemia severă a membrului. Braţul paralizat şi anesteziat este afectat de gangrenă la 6 ore de la debutul simptomatologiei. Paloarea se instalează datorită ischemiei şi vasoconstricţiei cutanate. Se constată o linie de demarcaţie între regiunea cutanată distală rece, albă, ischemică şi cea proximală, caldă şi perfuzată. Absenţa pulsurilor confirmă ocluzia şi ajută la localizarea sediului obstrucţiei. Utilizarea ecografiei Doppler şi a arteriografiei oferă o mai mare acurateţe în ceea ce priveşte localizarea sediului ocluziei. Cauzele ocluziei arteriale acute includ embolusurile cardiace (trombi murali, vegetaţii valvulare, tumori intraatriale) sau embolusurile desprinse din plăcile ateromatoase arteriale sau de la nivelul anevrismelor arterei nenumite şi al arterei axilare (ramura subclaviculară). Traumatismul toracic, al umărului, braţului pot determina, de asemenea, ocluzie arterială acută. Vasculitele, cum ar fi arterita cu celule gigante, arterita Takayasu, boala Buerger pot determina, mai rar, ocluzie acută de arteră brahială. Utilizarea arterei brahiale în scopul monitorizării, al efectuării arteriografiei sau pentru cateterismul cardiac determină ocluzie trombotică acută. Simptomatologia se remite dacă obstrucţia arterială se rezolvă în 6 ore, iar permeabilitatea vasculară este asigurată prin reconstrucţia arterială chirurgicală şi/sau prin utilizarea anticoagulantelor.

B. Contractura ischemică compresivă Volkmann (sindromul de compartiment anterior al antebraţului). Această afecţiune apare la cîteva ore după o fractură supracondiliană a humerusului sau după o contuzie severă sau o leziune prin strivire a antebraţului. Alte cauze includ fracturile antebraţului, puncţia arterei brahiale, infiltraţiile intravenoase subfasciale, hematomul intracompartimental secundar unei coagulopatii (hemofilie), plăgile prin împuşcare şi fracturile descrise ale braţului. Simptomul iniţial este reprezentat de o durere surdă, profundă, localizată la nivelul antebraţului. Faţa volară a antebraţului este sensibilă palparea pîntecelor musculare şi este, de asemenea, eritematoasă, caldă şi tumefiată; musculatura subiacentă dă senzaţia de tensiune şi are o consistenţă fermă. Degetele sînt fixate în flexie, iar extensia pasivă

intensifică durerea antebraţului (durere sfîşietoare). Pulsurile radial şi ulnar pot fi normale, diminuate sau absente. Hipoestezia este instalată în regiunile senzitive corespunzătoare nervului median şi/sau nervului ulnar. Flexia activă a degetelor se realizează cu dificultate şi declanşează, de obicei, durere la nivelul antebraţului. Lezarea arterială importantă, secundară fracturii humerale, poate determina ocluzie arterială şi/sau spasm sever. Ocluzia arterei brahiale se asociază cu dureri ale antebraţului şi mîinii, cu dureri declanşate de extensia pasivă a degetelor, parestezii, paloare digitală (umplere capilară deficitară), cu absenţa pulsurilor şi cu paralizia muşchilor antebraţului şi mîinii.

Dacă sindromul de compartiment anterior este secundar tumefacţiei intracompartimentale generate de un hematom, de un traumatism muscular direct sau de compresia externă printr-un aparat gipsat regula celor cinci P constă în puls intact; degete de culoare roz (umplere capilară eficientă); induraţie palpabilă la nivelul musculaturii antebraţului; sensibilitate şi tumefacţie; dureri declanşate de extensia pasivă a degetelor; parestezii şi hipoestezie în teritoriul de distribuţie al nervilor median şi ulnar. Dacă artera brahială nu este obstruată pulsul radial rămîne palpabil, deoarece artera radială nu trece prin loja anterioară afectată.

Acest sindrom reprezintă o urgenţă chirurgicală. Dacă o fractură supracondiliană a fost deja redusă, iar braţul a fost pus în aparat ghipsat, aparatul gipsat trebuie îndepărtat de urgenţă. Explorarea chirurgicală este necesară pentru confirmarea diagnostică şi pentru prevenirea complicaţiilor ischemice. Presiunea intarcompartimentală de la nivelul antebraţului va fi măsurată pentru confirmarea diagnosticului. Semnele clinice sînt suficiente pentru a justifica fasciotomia, epimisiotomia izolată a unui muşchi, debridarea largă a muşchilor necrozaţi şi decomprimarea nervilor ulnar şi median. Artera brahială trebuie identificată şi orice leziune trebuie reparată; trombusul obstruant trebuie îndepărtat; se va trata spasmul local pentru a se restabili circulaţia periferică.

C. Anevrismul micotic secundar endocarditei. Durerile braţului şi antebraţului, eritemul, sensibilitatea la palpare, precum şi pulsaţiile localizate la nivelul unei regiuni eritematoase pot fi secundare unui anevrism micotic. Pacientul prezintă, de obicei, sufluri cardiace, febră, peteşii şi hemoculturi pozitive care demonstrează existenţa endocarditei bacteriene.

12. ELONGAŢIA DE GRADUL I A MUSCULATURII ANTEBRAŢULUI

Durerea surdă de la nivelul grupelor musculare antebrahiale flexoare-pronatoare sau extensoare-supinatoare poate fi secundară efortului fizic viguros, susţinut de sportivii neantrenaţi. Durerea antebrahială este declanşată sau intensificată de ridicarea obiectelor grele. Este prezentă sensibilitatea la palparea locală. Simptomatologia se rezolvă în 1-3 zile de repaus muscular.

13. DUREREA ACUTĂ BILATERALĂ DE COT ŞI ANTEBRAŢ

Cauzele sînt prezentate în tabelul 40-1.

Tabelul 40-1
DUREREA ACUTĂ BILATERALĂ DE COT ŞI ANTEBRAŢ

Cot
- Infecţia gonococică diseminată
- Guta poliarticulară
- Pseudoguta poliarticulară
- Reumatismul articular acut
- Artrita asociată hepatitei B virale
- Sindromul Reiter
- Artrita din boală Lyme
- Artrita rubeolică
- Artrita determinată de vaccinarea antirubeolică
- Infarctul miocardic acut

Antebraţ
- Elongaţia de gradul I a musculaturii
- Fracturile antebraţului

CAPITOLUL

41 DUREREA ACUTĂ LA NIVELUL ARTICULAȚIEI RADIOCARPIENE, MÎINII ŞI DEGETELOR

☐ LISTA DIAGNOSTICELOR POSIBILE

DUREREA DE LA NIVELUL ARTICULAȚIEI RADIOCARPIENE

1. Durerea de pe fața radială
   - A. Fracturile
     - 1. Radiusul distal
       - a. Fractura Colles
       - b. Fractura Smith
       - c. Fractura marginală a suprafeței articulare a radiusului distal şi luxația oaselor carpului
     - 2. Fractura osului scafoid
     - 3. Fractura osului trapez
   - B. Entorsele şi luxațiile
     - 1. Entorsa scafolunată
       - a. Ruptura ligamentului interosos scafolunat
       - b. Instabilitatea dinamică scafolunată
       - c. Subluxația statică rotatorie a scafoidului
     - 2. Entorsa ligamentului colateral radial (LCR)
   - C. Tenosinovitele neinfecțioase
     - 1. Tenosinovita Quervain
     - 2. Tenosinovita extensorului lung al policelui
     - 3. Tendinita flexorului radial al carpului (FRC)
     - 4. Sindromul de întretăiere
     - 5. Sindromul extensorului propriu al indexului
   - D. Tenosinovitele infecțioase
     - 1. Tenosinovita supurată a flexorului lung al policelui
     - 2. Tenosinovita gonococică
     - 3. Alte cauze de tenosinovită infecțioasă
2. Durerea de pe fața mediodorsală
   - A. Fracturile
     - 1. Fractura osului capitat
     - 2. Fractura osului semilunar şi boala Kienböck
   - B. Entorsele şi luxațiile
     - 1. Instabilitatea perilunată
       - a. Luxația dorsală perilunată
       - b. Fractura-luxație perilunată
       - c. Luxația volară a semilunarului
       - d. Leziunile ligamentelor intermediare (luxația perilunată şi semilunară)
3. Durerea de pe fața ulnară
   - A. Afecțiunile articulației radioulnare distale (ARUD)
     - 1. Fractura ulnei distale sau a fosei sigmoide radiale
     - 2. Fractura osului piramidal sau semilunar
     - 3. Fractura prin smulgere a osului piramidal
     - 4. Luxația ulnei distale
     - 5. Luxația oaselor semilunar sau piramidal
     - 6. Lezarea ligamentului fibrocartilaginos triunghiular
     - 7. Subluxația şi/sau tendinita extensorului ulnar al carpului
     - 8. Tendinita extensorului degetului mic

B. Instabilitatea piramidolunată
1. Entorsa piramidolunată
2. Luxația piramidolunată
C. Fracturile oaselor carpiene ulnare
1. Fractura osului hamat
2. Fractura osului pisiform
D. Tendinitele
1. Tendinita flexorului ulnar al carpului (FUC)
2. Tendinita flexorului comun al degetelor
E. Artrita pisopiramidală
F. Instabilitatea mediocarpiană

4. Aspecte radiologice ale instabilității articulației pumnului
A. Instabilitatea segmentului intercalat volar (ISIV)
B. Instabilitatea segmentului intercalat dorsal (ISID)

5. Durerea difuză a pumnului
A. Translocația ulnară traumatică a carpului
B. Artrita acută a articulației pumnului
1. Artrita septică
2. Pseudoguta
3. Guta
4. Boala Kienböck
5. Artropatia hemofilică
6. Artrita idiopatică

6. Durerea neurogenă a articulației pumnului
A. Sindromul acut de tunel carpian
B. Sindromul acut de tunel ulnar

DUREREA DE LA NIVELUL MÎINII ȘI DEGETELOR

7. Aria articulațiilor carpometacarpiene și metacarpofalangiene (MCF)
A. Luxațiile carpometacarpiane
B. Fracturile diafizei metacarpiene
C. Leziunile ligamentelor și luxația articulațiilor metacarpofalangiene
1. Ruptura platoului volar
2. Luxația ligamentului colateral
3. Leziunile capsulei dorsale
4. Fracturile colului și capului metacarpian
a. Fracturile colului metacarpian
b. Fracturile intraarticulare ale capului metacarpian

8. Leziunile falangei proximale și ale articulațiilor interfalangiene proximale
A. Fracturile falangei proximale
1. Baza falangei proximale
2. Diafiza falangei proximale
3. Colul și capul falangei proximale
B. Articulația interfalangiană proximală
1. Entorsele ligamentare
2. Leziunile platoului volar
3. Fractura-luxație intraarticulară
4. Rupturile ligamentului colateral
5. Luxațiile volare
6. Deformările articulației IFP
a. Deformarea în butonieră
b. Deformarea în pseudo-butonieră

9. Fracturile falangei mijlocii

10. Articulația interfalangiană distală (IFD)
A. Ruptura tendonului extensor (degetul ciocan)
B. Ruptura tendonului flexor de pe falanga distală
C. Fractura falangei distale
D. Hematomul subunghial
E. Luxația articulației IFD

11. Infecțiile degetului (panariții)
A. Paronichia și eponichia
1. Superficială
2. Profundă
B. Eponichia
C. Infecția circulară
D. Abcesul subunghial
E. Panarițiul pulpar
1. Panarițiul pulpar distal
2. Panarițiul lojei mijlocii și proximale
F. Panarițiul articular
G. Panarițiul tenosinovial al flexorilor
H. Panarițiul herpetic
I. Afecțiuni care mimează panariții degetelor
1. Tenosinovita și artrita gutoasă
2. Tendinita calcificată acută
3. Melanomul malign al pliului și patului unghial
4. Sarcoidoza complicată cu tenosinovită acută

12. Infecțiile mîinii
A. Infecțiile bursei
1. Infecția bursei radiale
2. Infecția bursei ulnare
B. Infecțiile spațiilor
1. Spațiul mediopalmar
2. Spațiul tenar

13. Mușcăturile de animal și de om de la nivelul mîinii și degetelor
A. Mușcătura de cîine
B. Mușcătura de pisică
C. Mușcătura de om
1. Paronichia
2. Mușcătura ocluzivă
3. Leziunile „dinți-pumn încleștat"
D. Mușcătura de șarpe

E. Arahnidismul necrotic
F. Muşcătura de şobolan (febra muşcăturii de şobolan datorată infecţiei cu *Streptobacillus moniliformis*)
14. Infecţiile difuze ale mîinii şi antebraţului
A. Celulita bacteriană acută
B. Infecţia subaponevrotică palmară
C. Gangrena gazoasă (mionecroza clostridiană)
D. Celulita anaerobă clostridiană
E. Celulita anaerobă neclostridiană
F. Mionecroza anaerobă streptococică
G. Mionecroza cu *Aeromonas hydrophila*
H. Gangrena streptococică
15. Poliartritele acute care afectează mîna şi pumnul
A. Artrita din hepatita B
B. Artrita asociată rubeolei
C. Artrita post vaccinare antirubeolică
D. Poliartrita reumatoidă
E. Artrita din lupusul eritematos sistemic
F. Reumatismul articular acut
G. Artrita acută traumatică
H. Sindromul artrită-dermatită datorat *Neisseriei gonorrhoeae*
I. Yersinioza
J. Guta
K. Artrita asociată cu boala inflamatorie intestinală
L. Artrita psoriazică
M. Boala depozitelor de pirofosfat de calciu dihidrat
N. Artrita septică
16. Durerea de cauză vasculară a mîinii şi degetelor
A. Embolia arterială acută
1. Artera brahială
2. Artera ulnară
3. Artera radială
B. Traumatismele arteriale
C. Fenomenul Raynaud secundar
1. Boala ocluzivă arterială acută
2. Terapia medicamentoasă
17. Neuropatiile prin compresie
A. Sindromul de tunel carpian
B. Sindrom de tunel ulnar
C. Cauzele proximale ale durerii neuropatice de la nivelul mîinii şi degetelor
D. Sindromul de dublă strivire
18. Distrofia simpatică reflexă (DSR)
19. Mononevrita multiplex
20. Afecţiunile dermatologice ale mîinii
A. Dermatita dishidrozică eczematoasă
B. Pustuloza palmo-plantară
1. Pustuloza palmară şi plantară
2. Psoriazisul pustular Barber
C. Pustulele bacteriene ale mîinilor şi picioarelor (boala Andrew)
D. Acrodermatita continuă
E. Dermatita cu *Trichophyton rubrum*
F. Infecţia cutanată cu *Staphylococcus aureus*
G. Erizipeloidul
H. Nodulii Osler
I. Hemoragiile liniare
J. Degerăturile
K. Fotosensibilitatea indusă de medicament

DUREREA DE LA NIVELUL POLICELUI

21. Aria trapezometacarpiană
A. Tendinitele
B. Fracturile
1. Fractura Bennett
2. Fractura Rolando
C. Luxaţiile articulaţiilor trapezometacarpiene
22. Articulaţia MCF a policelui
A. Leziunea platoului volar
B. Leziunea ligamentului colateral
1. Lezarea ligamentului colateral ulnar şi leziunea Stener
2. Lezarea ligamentului colateral radial
23. Falanga proximală
A. Neuropatia nervului digital (degetul jucătorului de popice)
B. Fracturile falangei proximale
24. Articulaţia interfalangiană
A. Luxaţia
B. Fractura falangei distale
C. Ruptura tendonului extensor („degetul ciocan")
25. Durerea acută bilaterală de la nivelul articulaţilor radiocarpiene, mîinii şi degetelor

REZUMAT

Durerea de la nivelul articulației radiocarpiene

O *fractură Colles* se produce prin cădere cu mîna în extensie. Această leziune poate să apară la adulții de orice orice sex, indiferent de grupa de vîrstă, fiind însă mai frecvent întîlnită la femei, după menopauză. Se manifestă prin durere, sensibilitate crescută la palpare, tumefacție și echimoză la nivelul feței radiale a articulației pumnului. Procesul stiloid radial se palpează proximal de procesul stiloid ulnar, iar augulația dorsală și deplasarea fragmentului distal determină o deformare „în furculiță" a mîinii. Fracturile intraarticulare se pot complica cu artrită posttraumatică. Se asociază, de obicei, o fractură la nivelul procesului stiloid ulnar. O fractură Colles inversată, *fractura Smith*, apare după căderea pe fața dorsală a mîinii. Se asociază cu o deplasare volară a segmentului distal. Diagnosticul diferențial între aceste două tipuri de fracturi radiale, frecvent întîlnite, se face pe baza radiografiei și examenului clinic. *Fracturile marginale ale suprafeței articulare* ale radiusului distal (fracturile marginii dorsale) au ca rezultat deplasarea dorsală a oaselor carpiene și o deformare, „în furculiță" a pumnului și mîinii. Frecvent, se manifestă prin tumefacție, durere, sensibilitate crescută la palpare, crepitații și echimoze la nivelul regiunii radiale a articulației pumnului. *Fracturile scafoidului* sînt rezultatul căderii cu mîna în extensie. Apare durere, sensibilitate crescută la palpare, tumefacție la nivelul „tabacherei anatomice" și anchiloza articulației pumnului, care devine severă la 24 de ore după traumatism. Radiografiile realizate în 4 incidențe depistează 80-98% din astfel de fracturi. Dacă se efectuează suplimentar și incidențele cu 25^0 pronație și supinație, se ajunge la un procent de 100%. În cele mai multe clinici, o seriografie de 4 incidențe negative se repetă după 2 săptămîni de imobilizare pentru a depista fracturile de scafoid care nu au fost vizualizate pe filmul inițial. Nu se știe dacă protocolul cu cele 6 incidențe se va aplica pe scară largă. Pacienții cu durere la nivelul „tabacherei anatomice", tumefacție și sensibilitate crescută la palpare și fără semne de fractură sau instabilitate la nivelul articulației scafolunate au probabil o *ruptură parțială a ligamentului intraosos scafolunat* și necesită imobilizarea articulației pumnului timp de 3-4 săptămîni. *Fracturile crestei trapezului* determină durere, tumefacție, și sensibilitate crescută la palparea bazei policelui și a eminenței tenare. Sînt necesare radiografii de tunel carpian, pentru a demonstra fractura. De obicei, excizia fragmentului de fractură detașat conduce la ameliorarea durerii.

Instabilitatea dinamică scafolunată se asociază cu durere, sensibilitate crescută la palparea „tabacherei anatomice" și tumefacție. Testul Watson pentru scafoid poate fi folosit pentru a evidenția instabilitatea dinamică a articulației scafalunate. O radiografie antero-posterioară a articulației pumnului, cu antebrațul și pumnul în supinație va evidenția un spațiu mai mare de 2 mm la nivel scafolunat (semnul Terry-Thomas). *Subluxația statică rotatorie a scafoidului* determină semne clinice similare, localizate dorsoradial și un clic dureros atunci cînd articulația pumnului este deviată ulnar din poziția neutră. Acest clic poate fi reprodus prin exercitarea de către examinator a unei presiuni, dorsal la nivelul scafoidului, atunci cînd pumnul este deviat ulnar.

La pacienții cu subluxație rotatorie statică a scafoidului, radiografiile articulației pumnului vor evidenția un spațiu scafolunat lărgit, „semnul inelului" pe scafoid, produs prin scurtarea lui prin poziție verticală și de un unghi scafolunat mai mare de 70^0. Durerea de la nivelul ariei trapezului poate fi cauzată de *ruptura ligamentului colatarel radial (LCR)*. Radiografiile nu vizualizează o fractură de os trapezoid, calmarea durerii după administrarea injectabilă în scop diagnostic de lidocaină, la nivelul LCR, confirmă sediul leziunii.

Boala de Quervain se manifestă cu durere la nivelul procesului stiloid radial, tumefacție și sensibilitate crescută la palparea teudoanelor primului compartiment dorsal al porțiunii laterale a „tabacherei anatomice", testul Finkelstein fiind pozitiv (după ce pacientul strînge pumnul prin flexia și adducție policelui, examinatorul deviază ulnar pumnul, ceea ce produce durere la nivelul stiloideî radiale). Cauza frecventă este suprasolicitarea tendoanelor în unele meserii sau la atleți. *Tenosinovita extensorului lung al policelui* determină durere la nivelul „tabacherei anatomice", sensibilitate la palpare și tumefacție. Suprasolicitarea, o fractură a radiusului distal și artrita reumatoidă sînt cauzele cele mai frecvent incriminate în producerea acestei afecțiuni. *Tendinita flexorului radial al carpului (FRC)* determină durere și sensibilitate la palparea feței volare a articulației pumnului. Durerea este intensificată de flexia articulației pumnului împotriva unei rezistențe sau de extensia pasivă și bruscă a acesteia. Administrarea locală de lidocaină, care calmează durerea de la nivelul tendonului flexorului radial al carpului, are valoare diagnostică. *Sindromul de întreținere* este generat de fricțiunea dintre extensorul scurt al policelui și abductorul lung al policelui, situați superficial, și mușchii extensori radiali ai pumnului. Durerea dorsală, sensibilitatea la palpare, tumefacția și crepitațiile asemănătoare unui scîrțîit apar la 5 cm proximal de tuberculul Lister. Fricțiunea determină o peritendintă locală sau o bursită adventiceală. *Sindromul extensorului propriu al indexului* se manifestă prin durere la nivelul regiunii mediodorsale a articulației mîinii. Flexia pasivă a articulației pumnului și extensia indexului împotriva unei rezistențe intensifică sau reproduce durerea.

Tenosinovita infecțioasă a flexorului lung al policelui poate să apară ca urmare a unei plăgi penetrante la nivelul policelui. Policele, eminența tenară și primul spațiu articular IF sînt de obicei tumefiate, prezintă sensibilitate crescută la palpare, iar policele este fixat în flexie și adducție. Durerea este, de obicei, severă și pulsatilă. Sensibilitatea crescută la palpare apare la nivelul tendonului afectat, iar extensia pasivă a policelui din articulația interfalangiană provoacă durere. *Tenosinovita gonococică* poate afecta tendoanele flexorilor sau extensorilor și poate fi asociată cu sindromul dermatită-artrită gonococică. Etiologia microbiană a tenosinovitei mîinii și pumnului include în afara *N. gonorrhoeae, S. Aureus*, și unele specii de

streptococi și *Pseudomonas*. Rareori tenosinovita se datorează infecției cu *Moraxella, Sporothrix schenckii* sau micobacterii atipice.

O *fractură a osului capitat* determină durere la nivelul regiunii mediodorsale a articulației pumnului, tumefacție și sensibilitate la palpare, distal de osul semilunar. Fractura poate fi, în general, vizualizată pe o radiografie precoce, dar pot exista ulterior și fracturi omise la examenul inițial. Frecvent, radiografiile de control efectuate la 2 săptămîni după un traumatism vor evidenția existența unei fracturi. Fracturile osului semilunar sînt rare și apar secundar unui traumatism sau ca rezultat al osteonecrozei. Osteonecroza osului semilunar (boala Kienböck) are ca semn precoce și specific, evidențiat prin examen RMN, absența semnalului măduvei osoase la nivelul acestui os, pe secvența T_1.

O *luxație dorsală perilunată* determină durere la nivelul regiunii mediodorsale a articulației pumnului, sensibilitate la palpare, tumefacție și deformare „în furculiță mică". Palparea evidențiază marginea osului mare ridicată peste osul semilunar și radius. Radiografiile laterale simple arată că axul longitudinal al osului capitat este situat dorsal de cel al radiusului și că scafoidul situat proximal, este rotat dorsal. *Fracturile-luxație* perilunate determină semne și simptome similare și necesită pentru diagnostic depistarea radiologică a fracturilor oaselor carpului. Luxația volară a osului semilunar determină tumefacție, durere și sensibilitate crescută la palparea regiunii volare a articulației pumnului. Compresia nervului median de către osul semilunar poate determina un sindrom acut de tunel carpian. Radiografiile arată că osul semilunar este deplasat într-o direcție volară, cu suprafața concavă anterior sau arată deplasarea volară completă a osului semilunar. Formele intermediare de luxație perilunară sau semilunară oferă date radiologice și clinice intermediare între luxația semilunară și cea perilunată.

Boala articulației radioulnare este suspicionată atunci cînd pronația sau supinația pasivă a articulației pumnului determină durere la nivelul articulației radioulunare distale (ARUD). Sensibilitatea la palparea locală a ARUD poate fi și ea prezentă. Cauzele durerii de la nivelul ariei ARUD includ *fracturile ulnei, radiusului, osului piramidal* sau *semilunar, luxațiile ARUD, osului semilunar* sau *piramidal* și *leziunile ligamentului fibrocartilaginos triunghiular al articulației pumnului. Subluxația sau tenosinovita extensorului ulnar al carpului* determină durere pe fața ulnară a articulației pumnului, fiind dificil de diferențiat de o afecțiune internă a ARUD. *O tendinită a extensorului degetului mic* produce durere și sensibilitate la palparea în jurul ARUD. Durerea acută a feței ulnare a articulației pumnului poate să apară prin entorsa piramidolunată, cu sau fără deplasare. Balotarea osului piramidal confirmă instabilitatea. Un clic dureros la nivelul articulației pumnului apare atunci cînd se efectuează deviația radială sau ulnară a pumnului. O seriografie a oaselor carpului instabile va arăta suprapunerea osului semilunar și piramidal, atunci cînd pumnul este în deviație ulnară. Unghiul piramidolunat (măsurat pe o incidență laterelă) devine mai mic de 0^0. Artrografia va demonstra ruperea ligamentului piramidolunat. *Fractura cîrligului osului cu cîrlig* sau *fractura osului pisiform* se însoțește de durere, sensibilitate crescută la palpare și tumefacție la nivelul eminenței hipotenare. Aceste fracturi necesită pentru diagnostic o radiografie a tunelului carpian sau o tomografie computerizată.

Tenosinovita flexorului ulnar al carpului (FUC) determină durere locală și sensibilitate la palparea tendonului și osului pisiform. Această durere poate fi intensificată sau provocată de flexia articulației pumnului împotriva unei rezistențe. *Tendinita flexorului comun al degetelor* determină durere pe fața mediovolară a articulației pumnului și antebrațului. Tumefacția și sensibilitatea la palpare apar proximal de plica flexorilor articulației mîinii. *Artrita pisopiramidală* determină sensibilitate la palpare locală și crepitații la nivelul articulației pumnului. Radiografiile confirmă diagnosticul. *Instabilitatea mediocarpiană* poate fi rezultatul unei căderi pe mîna întinsă sau a unei leziuni de rotație, dar cel mai frecvent apare în absența unui traumatism. Pacientul resimte un cracment dureros la nivelul feței dorsoulnare a articulației pumnului, cînd articulația este în pronație și deviație ulnară. Se observă o curbură volară la nivelul articulației mediocarpiene. Această curbură dispare îndată ce se produce un clic dureros la reducerea articulației mediocarpiene. Cineradiografia este diagnostică și arată o deplasare bruscă a rîndului carpian proximal cînd se trece de la flexia palmară la dorsiflexie, pe măsură ce mîna este deviată ulnar. *ISIV* și *ISID* pot fi demonstrate pe o radiografie laterală a articulației pumnului. ISIV este deseori asociată cu instabilitate piramidolunată și mediocarpiană, iar ISID cu fracturile instabile de scafoid și cu disociația scafolunată. *Translocația ulnară traumatică a carpului* determină tumefacția masivă a articulației pumnului, durere și sensibilitate crescută la palpare, precum și instabilitate laterală a carpului. Luxația carpului într-o direcție ulnară poate fi demonstrată prin examen clinic și radiologic.

Durerea difuză de la nivelul articulației pumnului poate fi determinată de o *artrită septică*. Se manifestă și prin tumefacție locală, sensibilitate crescută la palpare și uneori eritem. *N. gonorrhoeae* este o cauză frecventă a acestei afecțiuni la adulții tineri. Infecția piogenică cu *S. aureus*, specii de streptococi și microorganisme gram-negative poate fi, de asemenea, întîlnită. Lichidul sinovial conține un număr crescut de leucocite polimorfonucleare, iar culturile sînt pozitive în 50-90% din cazuri.

Pseudoguta sau *guta* determină durere, tumefacție și sensibilitate crescută la palparea articulației pumnului și eritem la nivelul tegumentului supraiacent. Pacienții cu gută prezintă un nivel seric de acid uric crescut, iar la cei cu pseudogută se observă frecvent semne radiologice de condrocalcinoză. Lichidul sinovial conține un număr crescut de leucocite polimorfonucleare în ambele afecțiuni, însă lichidul sinovial din gută conține cristale de urat de sodiu, în timp ce lichidul din pseudogută conține cristale de pirofosfat de calciu dihidrat. *Boala Kienböck* poate determina o artrită acută localizată sau difuză a articulației pumnului. RMN-ul confirmă diagnosticul la cazurile precoce. *Hemartroza* articulației pumnului poate mima artrita acută la *pacienții cu hemofilie. Artrita idiopatică*

a articulației pumnului poate, de asemenea, să apară și să dispară spontan, înainte de a se putea stabili un diagnostic.

Un *sindrom acut de tunel carpian* determină durere la nivelul mîinii și articulației pumnului precum și durere, parestezii și hiperestezii la nivelul degetelor radiale. Semnul Phalen și semnul Tinel sînt frecvent pozitive. Cauzele unui sindrom acut de tunel carpian includ fractura radiusului, luxația volară a osului semilunar, un hematom de tunel carpian, infecția țesuturilor moi, artrita septică a articulației pumnului, tenosinovita prin suprasolicitare a flexorilor, boala Lyme sau alți agenți infecțioși. *Sindromul de tunel ulnar* determină durere, parestezii și hiperestezie la nivelul feței volare a degetelor ulnare, mîinii și articulației pumnului. Semnele și simptomele senzitive dorsale apar numai în cazul unei leziuni mai proximale a nervului ulnar. Presiunea continuă la nivelul regiunii hipotenare, lezarea repetitivă a acestei regiuni sau, mai rar, tromboza arterei ulnare în canalul Guyton pot determina un sindrom acut de tunel ulnar.

Durerea de la nivelul mîinii și degetelor

Ruperea ligamentelor, prin forțe de flexie sau extensie, ca urmare a unei căderi, poate determina *luxația carpometacarpiană.* Deformarea dorsală și tumefacția mîinii sînt asociate cu durere și sensibilitatate la palpare. Radiografiile în incidență oblică au pentru diagnostic sensibilitate mai mare decît incidențele standard. O luxație omisă poate fi asociată cu o proeminență osoasă pe fața dorsală a mîinii, însoțită de durere locală și sensibilitate crescută la palpare.

O *fractură a diafizei metacarpiene, oblică sau spiralată,* determină durere severă persistentă, sensibilitate crescută la palpare, tumefacție și echimoză, și malrotația degetului respectiv. Angulația degetului afectat poate duce la suprapunerea acestuia peste un deget adiacent. O *fractură metacarpiană transversă* determină augulația dorsală și scurtarea metacarpianului. Luxația articulației MCF poate fi rezultatul *rupturii platoului volar al articulației.* Poate să apară deplasarea dorsală „în baionetă" a falangei proximale, care determină deformarea articulației MCF, durere și sensibilitate crescută la palpare. Degetul este în hiperextensie la nivelul articulației MCF, în flexie la nivelul articulației interfalangiene și deviat către degetele adiacente. Tegumentul palmei și fața volară a articulației MCF este frecvent cudată. Dacă subluxația este parțială, falanga proximală poate realiza o hiperextensie de pînă la 90°, chiar fără angulația degetului.

Ruperea (entorsa) ligamentului colateral al articulației MCF determină durere locală, tumefacție, sensibilitate crescută la palpare și instabilitate ulnară (ruptura ligamentului colateral radial) sau radială (ruptura ligamentului colateral ulnar) a articulației în flexie. Deviația spontană a degetului corespunzător afectat pe o direcție radială sau ulnară se poate observa în entorsele grave. Leziunile capsulei dorsale determină durere locală, sensibilitate crescută la palpare, tumefacție și un defect palpabil al capsulei dorsale, defect care poate fi însoțit de deplasarea tendonului extensor. Aceste leziuni se produc printr-un impact direct asupra pumnului închis, în box sau în karate.

O *fractură a colului metacarpian* se asociază cu durere și cu apariția unei proeminențe osoase pe fața palmară, datorată rotației volare a fragmentului distal. Local se constată durere, sensibilitate crescută la palpare, tumefacție și limitarea extensiei articulației MCF. *Fracturile intraarticulare ale capului metacarpian* determină pierderea mobilității articulare, tumefacție, durere și sensibilitate crescută la palparea articulației MCF. Incidența Brewerton oferă o imagine radiologică clară a suprafeței articulare a capului metacarpian. *Fracturile bazei falangelor proximale* determină local durere, tumefacție, sensibilitate crescută la palpare, deformare osoasă și uneori angulația volară a falangei afectate. *Fracturile diafizei falangelor proximale* determină durere, sensibilitate crescută la palpare și tumefacție, putîndu-se extinde la articulația interfalangiană proximală, determinînd limitarea sau pierderea mobilității articulației. *Fractura colului falangei proximale* poate determina angulația volară a suprafeței distale fracturate care poate fi palpată pe fața volară a degetului. *O fractură condilară a extremității distale a falangei proximale* poate determina deviația laterală a regiunii distale a degetului de partea fracturii. Fracturile falangei proximale pot fi vizualizate pe radiografiile simple. *Ruperea platoului volar al articulației interfalangiene proximale (IFP)* urmează unei forțe mari de hiperextensie. Se manifestă prin durere persistentă pe fața volară, tumefacție, sensibilitate crescută la palpare și limitarea mobilității articulare sau chiar imobilizarea acesteia. Poate să apară subluxația articulației, avînd ca rezultat hiperextensia falangei mijlocii sau deplasarea dorsală „în baionetă" a falangei mijlocii. *Fracturile intraarticulare ale articulației IFP* pot fi însoțite de luxația articulației. *Rupturile ligamentului colateral ale articulației IFP* determină durere local, tumefacție și sensibilitate crescută la palparea ligamentului rupt și devierea falangei distale a degetului către partea opusă. *Luxația volară a falangei mijlocii* poate să apară deoarece falanga proximală rupe tendonul extensor prin flexia forțată, bruscă sau rotația extremă a articulației IFP.

O *deformare „în butonieră"* rezultă prin ruperea regiunii centrale a tendonului extensor, la nivelul zonei de inserție pe falanga mijlocie. Flexia articulației IFP este însoțită de extensia sau hiperextensia articulației IFD. O *deformare „în pseudobutonieră"* rezultă prin ruperea platoului volar al articulației IFP, cu vindecare și contractură fibroasă. Flexia articulației IFP și extensia sînt normale. O fractură a falangei mijlocii determină durere locală, tumefacție, sensibilitate crescută la palparea liniei de fractură și extensia sau flexia fragmentului proximal. Direcția deplasării fragmentului proximal este determinată de poziția liniei de fractură față de inserția tendoanelor extensorilor și flexorilor. *Un deget „în ciocan" sau „în picătură"* rezultă prin *ruptura tendonului extensor* de pe falanga distală, făcînd imposibilă extensia activă a articulației IFP. Alunecarea proximală a tendonului extensor detașat poate determina extensia articulației IFP, ce are drept rezultat deformarea degetului „în gît de lebădă". *Ruptura tendonului flexorilor de pe falanga distală* face imposibilă flexia activă a articulației IFP.

Fractura falangei distale determină local durere, tumefacție și sensibilitate crescută la palpare, putînd fi diagnosticată pe

o radiografie simplă. Un *hematom subunghial* determină durere severă pulsatilă la nivelul vîrfului degetului, unghie albastră și durere severă la compresia unghiei. Durerea dispare prompt după drenajul sîngelui subunghial necoagulat, printr-un mic orificiu la nivelul unghiei. *Luxația articulației IFP* determină local durere, sensibilitate crescută la palpare, tumefacție și deformare osoasă. Deformarea este, de obicei, tranzitorie și dispare după reducerea închisă spontană sau asistată.

Paronichia este o infecție piogenică a marginii unghiale. Eritemul local, sensibilitatea crescută la palpare, durerea și uneori secreția purulentă sînt prezente la nivelul marginii unghiei și al tegumentului adiacent. *Eponichia* este infecția pliului cutanat lateral al unghiei, care implică și eponichia de la baza unghiei. O *infecție circulară* este o parochie care începe într-un pliu lateral unghial și se extinde la întreaga unghie. Un *abces subunghial* determină o durere severă pulsatilă subunghială și o „unghie care plutește" datorită puroiului subiacent. Excizia unghiei permite drenajul puroiului și calmează durerea. Poate să apară ca o complicație a paronichiei.

Panarițiul pulpar determină edem, durere, eritem și sensibilitate crescută la palparea feței volare a degetului, la nivelul falangei distale, medii sau proximale. Un *panarițiu al pulpei distale* se poate diagnostica prin transiluminare, care evidențiază o colecție purulentă în spațiul pulpar distal al degetului. *Panarițul articular* determină tumefacție, eritem, și sensibilitate crescută la palpare, cu dislocarea degetelor adiacente spațiului articular afectat. Frecvent, abcesul subiacent este o colecție purulentă „în sticlă de ceas" cu o componență volară și una dorsală. *Panarițiul tenosinovialei flexorilor* determină tumefacția uniformă a degetului afectat, flexia degetului afectat și a degetelor adiacente, edem la nivelul tendonului, sensibilitate crescută la palpare și intensificarea marcată a durerii prin extensia pasivă a degetului afectat. *Panarițiul herpetic* este o infecție localizată cu herpes simplex a tegumentului degetului sau mîinii. Aceasta determină local durere, sensibilitate crescută la palpare, eritem și leziuni veziculare și ulcerate. Poate fi confundată cu paronichia sau cu o infecție piogenică localizată la tegument. Tenosinovita supurată a degetului poate fi mimată de *tenosinovita* și *artrita acută din gută, tendinita acută calcificată* și *sarcoidoză*. Guta poate mima, de asemenea, o artirtă septică. *Melanomul malign* poate mima o paronichie rezistentă dacă este situat în pliul cutanat unghial. *Infecțiile bursei radiale* sînt determinate de o tensinovită supurată a policelui. Sensibilitatea crescută la palpare de-a lungul tendonului flexor se poate extinde proximal, pe fața volară a articulației pumnului. Eminența tenară și prima linie articulare devin tumefiate, calde și eritematoase, mimînd o infecție a spațiului tenar. Tenosinovita se poate dezvolta la nivelul degetului mic prin extensia de la bursa radială infectată la *bursa ulnară*. În mod similar, o infecție a *tendonului flexor al degetului mic* poate infecta bursa ulnară și, după cîteva zile, să cuprindă tendonul mușchiului flexor al policelui.

O *infecție a spațiului mediopalmar* determină pierderea concavității palmare, edem al feței dorsale a mîinii, febră, frisoane și stare de rău. Se constată eritem, sensibilitate crescută la palpare și durere la nivelul spațiului mediopalmar, iar flexia pasivă sau activă a degetelor intensifică durerea. *Infecția spațiului tenar* este însoțită de edem, eritem, fluctuență și sensibilitate crescută la palparea eminenței tenare. Policele este în abducție, iar fața dorsală a mîinii este edematiată.

O *mușcătură de animal infectată* poate determina celulită locală și uneori limfangită ascendentă, limfadenită axilară și, în cazurile severe, septicemie. *Mușcăturile de cîine, profunde*, de la nivelul mîinii pot determina artrită septică, tenosinovită sau osteomielită. Microorganismele izolate de la nivelul plăgilor mușcate de cîine și infectate sînt *Pasteurella multocida*, *S aureus*, specii de streptococi și anaerobi. *Mușcăturile de pisică* se pot infecta cel mai frecvent cu *Pasteurella multocida* sau streptococi. *Mușcăturile de om* pot determina paronichie sau plăgi infectate și celulită, prin inocularea florei orale (mușcături ocluzive). *Leziunile pumn-dinți încleștați* sînt urmarea traumatizării articulațiilor interfalangiene de către dinții adversarului, într-o luptă. Această leziune poate determina o infecție bacteriană simplă sau mixtă și are ca rezultat celulita, tenosinovita, infecția spațiului pulpar sau artrita septică. *Mușcăturile de șarpe*, viperă sau cobră, pot determina local durere, edem extensiv și necroză tisulară a mîinii și degetelor. *Arahnidismul necrotic* este rezultatul unei mușcături produse de păianjenul mare singuratic. După o perioadă de latență de cîteva ore, aria mușcată devine pruriginoasă, edematiată și eritematoasă. Zona centrală a leziunii devine palidă, albă sau gri, putînd apărea central o bulă mare care conține lichid sanguinolent. În cîteva zile, apare necroză centrală extensivă. O *mușcătură de șobolan* poate inocula victima cu *S. moniliformis*. Acest microorganism poate determina o boală febrilă cu bacteriemie, asociată cu o erupție cutanată și o poliartrită asimetrică sau o artrită septică. De obicei, nu există infecție localizată în zona mușcăturii. Diagnosticul poate fi confirmat prin hemocultură sau prin cultura lichidului sinovial.

Celulita poate determina eritem difuz, durere, sensibilitate crescută la palparea mîinii, degetelor și antebrațului. Aria de eritem rămîne nereliefată. Se pot asocia febră, frison și stare de rău. Cauza frecventă este infecția tegumentului și a ariei subcutanate cu *S. aureus* sau streptococul de grupa A. Este constatată și limfangita asociată sau limfadenita. O *infecție a spațiului subaponevrotic a feței palmare a mîinii* determină pierderea concavității normale a palmei, durere locală, eritem, sensibilitate crescută la palpare și edem. Explorarea chirurgicală și drenajul colecției purulente subaponevrotice ameliorează simptomele.

Gangrena gazoasă este rezultatul unei fracturi cominutive sau a unei plăgi împușcate a mîini care determină lezarea mușchilor și contaminarea. Durerea apare la 1-2 zile de la producerea leziunii și reprezintă simptomul inițial. Se constată un miros neplăcut și o secreție serosanguinolentă, care uneori conține bule de gaz. Plaga și tegumentul adiacent devin edematiate, marginea plăgii devine galbenă sau de culoarea bronzului. Adiacent plăgii, apar bule cu un conținut lichidian închis la culoare și arii de gangrenă tegumentară care se extind

proximal. Pot exista crepitații subcutanate, iar radiografia va arăta prezența gazului la nivelul tegumentului, mușchilor subiacenți și planurilor fasciale. Frotiul Gram efectuat din secreția recoltată din plagă evidențiază numeroși bacili gram-pozitivi. Explorarea plăgii confirmă mionecroza. Sînt necesare debridarea extensivă și uneori amputarea.

Celulita clostridiană anaerobă apare la 3 zile sau mai mult de la un traumatism penetrant. Durerea locală este minimă, la nivelul plăgii, fiind prezentă o secreție seroasă, urît mirositoare, precum și crepitații subcutanate. Radiografiile vizualizează prezența gazului subcutanat, iar frotiul Gram și cultura secreției din plagă izolează *Clostridium perfringens*. Diferențierea de mionecroza produsă de clostridii (gangrena gazoasă) necesită explorare chirurgicală și testarea directă a mușchiului subiacent, pentru viabilitate. Debridarea locală, drenajul și administrarea parenterală de penicilină conduc la vindecare. O afecțiune similară care produce bule de gaz, *celulita nonclostridiană anaerobă* este produsă de un microorganism anaerob sau de o infecție mixtă cu microorganisme aerobe și anaerobe. Explorarea chirurgicală pentru viabilitatea mușchiului este necesară, iar frotiul Gram și cultura diferențiază această infecție producătoare de bule de gaz de celulita clostridiană.

Mionecroza anaerobă streptococică apare la 3-4 zile după lezarea țesuturilor moi. Local, în zona plăgii, se observă o secreție seropurulentă cu miros acru și eritem difuz în jurul plăgii. Durerea apare pe măsură ce infecția se extinde și nu este un simptom precoce important. Explorarea chirurgicală arată mionecroză, iar frotiul Gram al exsudatului din plagă arată un număr crescut de polimorfonucleare și un număr mare de streptococi. Cultura relevă o infecție mixtă cu streptococi anaerobi și streptococi aerobi de grup A sau *S. aureus*. *Mionecroza cu Aeromonas hydrophila* este secundară plăgilor produse în apă dulce sau este asociată plăgilor produse prin contactul cu peștele sau alte organisme acvatice. Durerea severă la nivelul plăgii și edemul apar la 2 zile de la leziunea inițială. Se constată bule serosanguinolente în jurul plăgii. Simptomele sistemice și toxicitatea pot fi severe. Explorarea chirurgicală arată mionecroză și prezența bacililor gram-negativi în exsudatul din plagă. *Gangrena streptococică* produce edem, eritem, sensibilitate crescută la palpare și durere spontană la locul leziunii. Apar bule care conțin un lichid galben sau roșu-închis și se sparg. Escarele negre care amintesc de arsuri severe înlocuiesc bulele rupte. Apare necroza tegumentului și gangrena cutanată. Din lichidul bulelor și din sînge pot fi izolați streptococii de grupa A, C sau G.

Poliartrita afectează articulația pumnului, mîna și articulațiile degetelor. Cauzele virale de poliartrită acută includ hepatita B, rubeola și vaccinarea anti rubeolă. *Artrita reumatoidă acută, lupusul eritematos sistemic, reumatismul articular acut, artrita traumatică acută a mîinii, sindromul artrită-dermatită determinat de N. gonorrhoeae, yersinioza, guta acută, artrita ce însoțește boală inflamatorie a colonului, artrita psonazică, boala depozitelor de pirofosfat de calciu dihidrat* pot, de asemenea, să afecteze articulația pumnului și articulațiile mici ale mîinii și degetelor.

Afectarea articulațiilor pumnului, MCF, IFP, IFD se poate datora artritei septice, gutei sau pseudogutei (boala depozitelor de pirofosfat de calciu dihidrat). În lichidul sinovial evacuat prin aspirația unei articulații septice se evidențiază un număr mare de leucocite, iar frotiul Gram și/sau cultura sînt pozitive.

Un *embol la nivelul arterei brahiale* poate determina durere la nivelul mîinii și antebrațului, parestezii, amorțeală, paloare, absența pulsului radial și pareza mîinii afectate. Embolii pot lua naștere în cavitățile inimii, la nivelul valvelor sau leziunilor ateromatoase de la nivelul arcului aortic sau de la nivelul locului de ieșire prin apertura toracică superioară. *Ocluzia arterei ulnare* poate determina durere ischemică, paloare, parestezii și gangrenă a degetelor ulnare. *Ocluzia arterei radiale* este frecvent asimptomatică, dar ocluzia anterioară a arterei ulnare sau un arc palmar superficial incomplet pot determina ischemia degetelor și gangrenă. *Ocluzia arterei brahiale* poate fi rezultatul unui traumatism penetrant sau nu.

Fenomenul Raynaud secundar poate produce accese de paloare digitală, urmate de cianoză și apoi eritem hiperemic. Culoarea tegumentului se modifică, hiperemia apărînd după o perioadă de 15-20 minute. Încălzirea mîinilor cu apă care curge de la robinet poate scurta durata crizei. *Fenomenul Raynaud acut* poate fi determinat de o boală arterială ocluzivă proximală complicată cu tromboză și embolizare periferică precum și de blocantele beta-adrenergice sau ergotamină. Administrarea de agenți antitumorali provoacă, de asemenea, fenomen Raynaud.

Un *sindrom acut de tunel carpian* poate produce durere nocturnă la nivelul mîinii, articulației pumnului, durere și parestezii la nivelul degetelor radiale. Semnul Tinel la nivelul articulației mîinii, testul Phalen sau testul Phalen inversat pot fi pozitive. Etiologia sindromului acut de tunel carpian includ *fracturi, luxația volară a osului semilunar, tenosinovita flexorilor, traumatismul direct, abcesul spațiului mediopalmar, artrita septică a articulației mîinii* sau *un hematom*. Studiile electrodiagnostice vor confirma conducerea întîrziată prin nervul median la nivelul articulației pumnului.

Sindromul de tunel ulnar provoacă durere pe fața ulnară a mîinii și a degetelor IV și V. Paresteziile și hiperestezia apar în aceleași regiuni ca și durerea. Se poate constata și hipotonia și atrofia mușchilor mîinii. Simptomele senzitive și anestezia sînt prezente, de obicei, numai pe fața volară. Semnul Phalen este pozitiv, la nivelul regiunii mediale a mîinii. Presiunea digitală la nivelul eminenței hipotenare determină disconfort pe fața medială a mîinii și degetelor și/sau parestezii (semnul Tinel). Acest sindrom apare secundar unui *traumatism direct, fracturii osului cu cîrlig* sau *pisiform* sau *trombozi arterei ulnare, secundar unor traumatisme repetate la nivelul eminenței hipotenare*.

Cauzele proximale de durere pe fața laterală a mîinii, policelui, indexului și *mediusului*, parestezii și amorțeală includ *radiculopatia C6 sau C7, sindromul de apertură toracică superioară* sau *sindromul rotundului pronator*. *Cauzele proximale de simptome similare afectării nervului ulnar*, care implică regiunea medială a mîinii și degetele IV și V, includ *radiculopatia C8, compresia plexului brahial la*

nivelul aperturii toracice superioare sau *sindromul de tunel ulnar*. *Sindromul dublei striviri* este un sindrom de tunel carpian sau ulnar care apare simultan cu o leziune compresivă neurală proximală. Se presupune că leziunea proximală predispune nervul periferic la compresie simptomatică. Decompresia periferică poate să nu calmeze simptomele dacă nu este corectată și leziunea proximală.

Distrofia simpatică reflexă (*DSR*) este urmarea unei leziuni a mîinii sau degetelor și/sau chirurgiei reparatorii pentru această leziune. Există durere severă la nivelul mîinii și degetelor, însoțită de edem difuz, eritem, căldură și hiperestezia tegumentului mîinii. Poate să apară hiperhidroză. Articulațiile sînt dureroase și ankilozate. Severitatea durerii este neproporțională cu leziunea sau extensia chirurgiei reparatorii. Simptomele sînt ameliorate prompt prin blocarea sistemului nervos simpatic.

Mononevrita multiplex determină apariția bruscă a unei dureri severe la nivelul antebrațului și mîinii, parestezii și amorțeală în aria de distribuție a nervilor median, ulnar sau radial. Pareza poate să apară după cîteva ore de la debutul simptomelor. Presiunea digitală la nivelul nervului afectat sau mobilizarea brațului poate produce o durere lancinantă la nivelul antebrațului și mîinii și parestezii. Frecvent, într-o perioadă de cîteva zile sau săptămîni pot fi afectați și alți nervi periferici, dacă nu se instituie terapia adiacentă. Ischemia nervilor afectați determinată de boala vasculară diabetică sau de o vasculită este cauza cea mai frecventă, deși a fost descris un tablou clinic similar la pacienții cu scleroză multiplă.

Afecțiunile dermatologice dureroase ale mîinii includ *dermatita eczematoasă dishidrozică* (vezicule intraepidermice mici, multiple, dureroase), *pustuloza palmoplantară* și *pustulele bacteriene Andrew*. Pustuloza palmoplantară poate să apară ca o afecțiune izolată, cu evoluție scurtă sau poate să apară la un pacient cu psoriazis, la nivelul altor regiuni cutanate și al unghiilor.

Acrodermatita continuă debutează la nivelul unghiei unui singur deget. Tegumentul de la nivelul falangei distale devine eritematos, fisurat și prezintă cruste. Apare necroza tegumentului, unghia se detașează și plutește pe un „lac" de puroi. Această afecțiune poate rămîne localizată la un singur deget sau se poate extinde la celelalte degete ale aceleiași mîini sau la cealaltă mînă, și chiar spre regiunile proximale, pînă la nivelul brațului. *Infecția mîinii cu T. rubrum* poate produce la nivelul tegumentului mîinii leziuni erozive și umede, care formează cruste la nivelul palmelor. Examenul microscopic și culturile obținute după scarificarea tegumentului evidențiază fungi. *Furunculele și pustulele* produse de *S. aureus* pot să apară pe fața dorsală a falangei proximale sau la nivelul altor zone ale mîinii.

Erizipeloidul este o placă tegumentară violacee, dureroasă, sensibilă la palpare, însoțită de febră și stare generală alterată. Debutează la nivelul unui traumatism minor, la muncitorii care manipulează pește nepreparat sau carne de pui sau vită. Această afecțiune este produsă de un bacil gram-pozitiv, *Erysipelothrix rhusiopathiae* și răspunde la tratamentul antibiotic. *Nodulii Osler* (macule roz, dureroase, la nivelul vîrfului degetelor) și *hemoragiile liniare* dureroase de la nivelul patului unghial pot fi manifestări periferice ale endocarditei bacteriene. Expunerea la rece a mîinilor și degetelor produce *degerături* moderate sau severe. Se manifestă prin durere, eritem, edem și vezicule cu gangrenă superficială a tegumentului, care apare la reîncălzirea unor leziuni de degerătură de severitate moderată. În cazurile severe, după vindecare, pot persista durerea, hiperhidroza, paresteziile, hipoestezia și sensibilitatea la rece. *Fotosensibilitatea indusă medicamentos* (de exemplu, doxiciclină) poate produce eritem dureros sever, bilateral și vezicule la nivelul mîinilor, feței și altor arii expuse la soare. Simptomele dispar după evitarea expunerii la radiațiile solare și după oprirea administrării medicamentului.

Durerea de la nivelul policelui

Tendinita inserției tendonului abductor lung al policelui pe primul metacarpian produce local durere și saensibilitate crescută la palpare. În mod similar, *boala de Quervain* produce durere și sensibilitate crescută la palparea tendonului, mai proximal, între procesul stiloid radial și baza policelui. *Fracturile la baza primului metacarpian* (*Benett și Rolando*) se însoțesc de durere în aria articulației trapezometacarpiană, sensibilitate crescută la palpare, tumefacție și pierderea mobilității articulației. Poate să apară și *luxația articulației trapezometacarpiene*, fără fractură. Aceste fracturi-luxații și luxații ale articulației trapezometacarpiene pot fi vizualizate pe radiografiile simple. *Leziunile articulației MCF* includ *luxația* (luxația dorsală „în baionetă" a falangei proximale) datorată *rupturii marginii volare* și *leziunilor ligamentului colateral*, și *rupturile ligamentului colateral, cu instabilitate ulnară sau radială a articulației MCF*. O *ruptură a ligamentului colateral ulnar* cu instabilitate către o direcție de forță radială a fost numită „policele arbitrului". Această leziune este frecvent asociată accidentelor de ski. Abducția bruscă a policelui poate rupe ligamentul colateral ulnar și determină interpoziția aponevrozei adductorului între ligamentul avulsionat și locul său de inserție pe falanga proximală. Această interpoziție (*leziunea Stener*) împiedică vindecarea și impune reducerea chirurgicală deschisă pentru a preveni instabilitatea cronică. *O leziune a ligamentului colateral radial* (*LCR*) permite devierea ulnară cu mai mult de 30° a policelui, după aplicarea unei forțe cu direcție ulnară la nivelul articulației IFP, atunci cînd articulația MCF este stabilizată în extensie. *„Policele jucătorului de popice"* este o neuropatie de presiune, dureroasă, care afectează nervul digital, pe fața ulnară a policelui. Paresteziile și hiperestezia acestei regiunii pot însoți durerea. *Fracturile* și *luxațiile falangelor policelui* produc durere localizată, sensibilitate crescută la palpare, tumefacție și echimoze. *Luxația articulațiilor interfalangiene ale policelui* pot să apară însoțite local de tumefacție, sensibilitate crescută la palpare, durere și deformare osoasă („în baionetă"). Se poate constata și *luxația complexă* cu protruzia falangei proximale prin tegument. Un *police căzut sau „în ciocan"* poate să apară prin *detașarea*

tendonului extensor de pe falanga distală. Se observă local tumefacție, durere, sensibilitate crescută la palpare și echimoze, la nivelul feței dorsale a falangei distale, precum și incapacitatea de a realiza extensia articulației interfalangiene. Cauzele de durere acută bilaterală la nivelul pumnului, mîinii și degetelor sînt prezentate în tabelul 41-1.

☐ DESCRIEREA AFECȚIUNILOR ENUMERATE

Durerea de la nivelul articulației radiocarpiene

1. DUREREA DE PE FAȚA RADIALĂ

A. Fracturile

1. Radiusul distal

A. FRACTURA COLLES. Această fractură este rezultatul unei căderi pe mîna întinsă, în extensie. Poate să apară la orice sex și la adultul de orice vîrstă, dar cel mai frecvent se întîlnește la femei, după menopauză, fiind datorată osteoporozei. Fractura determină local durere, sensibilitate crescută la palpare, tumefacție și echimoze, angulația dorsală, supinația și scurtarea radiusului. Angulația fragmentului radial distal și a carpului produce o deformare „în furculiță". Frecvent, este asociată cu fractura procesului stiloid ulnar. Examenul clinic evidențiază augulația dorsală a radiusului distal și a carpului, cu sensibilitate crescută la palpare, tumefacție și uneori crepitații. Procesul stiloid radial este situat proximal de cel ulnar. Radiografiile efectuate în incidență anteroposterioară, laterală și oblică confirmă datele clinice. Fracturile Colles pot fi extraarticulare (12-36%) sau intraarticulare (64-88%). Prezența unei rupturi intraarticulare poate conduce la un rezultat terapeutic nesatisfăcător și predispune pacientul la artrită posttraumatică. Majoritatea fracturilor distale de radius sînt tratate prin reducere închisă. Acuratețea reducerii poate fi evaluată măsurînd distanța dintre unghiul medial al radiusului și capul ulnei și comparînd această distanță cu cea normală de la nivelul pumnului controlateral și prin măsurarea înclinării palmare radiale pe o radiografie laterală efectuată după reducere (suprafața articulară radială are o înclinație de aproximativ 10-14° palmar, față de axul lung al diafizei radiale). Reducerea deschisă poate fi necesară pentru fracturile Colles care prezintă semne radiologice de deplasare, persistente după reducerea închisă. Reducerea chirurgicală este de asemenea necesară în cazul unui fragment ascuțit al segmentului radial proximal, care comprimă un nerv volar sau tendon, sau pentru a reduce un fragment de radius distal situat la distanță sau rotat medial.

B. FRACTURA SMITH. Această fractură este rezultatul unei căderi fața dorsală a pumnului. Fractura produce flexie volară, cu deplasarea suprafeței articulare radiale pe o direcție palmară. La nivelul procesului radial al articulației pumnului apare durere, sensibilitate crescută la palpare și tumefacție. Această fractură a fost numită fractură Colles inversată. Deplasarea fragmentului distal radial și a corpului este în sens anterior. Fracturile extraarticulare sînt, de obicei, tratate prin reducere închisă, însă fracturile articulare instabile necesită reducere deschisă și fixare internă.

Complicațiile fracturilor radiale distale includ neconsolidarea sau consolidarea vicioasă, durerea articulației radioulnare, ruptura tendonului extensor lung al policelui (paralizia „toboșarului"), distrofia simpatică reflexă, sindromul de tunel carpian, artrita degenerativă a articulației radiocarpiene, sindromul de compartiment al antebrațului și contractura Volkmann.

C. FRACTURA MARGINALĂ A SUPRAFEȚEI ARTICULARE A RADIUSULUI DISTAL ȘI LUXAȚIA OASELOR CARPULUI. Fractura marginii dorsale a radiusului poate produce sensibilitate crescută la palparea radiusului distal, durere, tumefacție și deformare „în furculiță", secundar luxației carpiene pe o direcție dorsală. Fractura marginii volare poate produce deplasarea anterioară a carpului. O radiografie laterală va evidenția sediul fracturii și cauza deformării.

2. Fractura osului scafoid. Această leziune se produce după căderea pe mîna întinsă, în extensie. Durerea este resimțită imediat, și persistă. Mobilizarea articulației mîinii este inițial normală și numai ușor dureroasă. După 24 h, apare durerea și frecvent tumefacția radială dorsală, anchiloza articulației mîinii și durerea la mobilizare, care pot să devină severe. Sensibilitatea la palparea „tabacherei anatomice" (șanțul distal al stiloidei radiale format din tendoanele primului compartiment dorsal – extensor scurt al policelui și abductor lung al policelui – și tendonul extensoulul lung al policelui) apare la 100% din cazuri, rar tumefacția tabacherei este prezentă la 74% din cazuri. Durerea din regiunea „tabacherei anatomice" este intensificată de supinația sau pronația împotriva unei rezistenței, prin compresia logitudinală a metacarpianului policelui și prin deviația radială și dorsiflexia articulației mîinii. O seriografie cu 4 incidențe diferite a articulației pumnului (posteroanterioară neutră; deviație ulnară extremă; deviație radială și laterală) are o sensibilitate în depistarea fracturii osului scafoid de 83%. Dacă rezultatul seriei de 4 radiografii este negativ, efectuarea a încă 2 incidențe suplimentare (pronație și supinație de 25°) va crește sensibilitatea la 100%. Această sensibilitate a fost confirmată prin efectuarea unor

TABELUL INCIDENȚEI BOLILOR

INCIDENȚA LA 100.000 (APROXIMATIVĂ)

Frecvent (>100)	Relativ frecvente (>5-100)	Rare (>0-5)
DUREREA DE LA NIVELUL PUMNULUI		
Fractura radiusului distal (fractura Colles)	Fractura de radius distal (fractura Smith)	Alte cauze de tenosinovită infecțioasă
Fractura osului scafoid	Fractura marginii articulare a radiusului distal	Luxația ulnară a carpului
Luxația ligamentului scafolunat	Fractura osului trapez	Artropatia hemofilică a articulației pmnului
Boala de Quervain	Instabilitatea dinamică scafolunată	
Sindromul acut de tunel carpian	Subluxația rotatorie statică a osului scafoid	
	Entorsa ligamentului colateral radial	
	Tenosinovita extensorului lung al policelui	
	Tendinita flexorului radial al carpului	
	Sindromul de întretăiere	
	Sindromul extensorului propriu al indexului	
	Tenosinovitele infecțioase: tenosinovita supurativă a flexorului lung al policelui sau tenosinovita gonococică	
	Fractura osului mare	
	Fractura osului semilunar	
	Boala Kienböck	
	Luxația dorsală perilunată	
	Fractura-luxație perilunată	
	Luxația volară semilunară	
	Luxația intermediară perilunată sau semilunară	
	Afecțiunile articulației radioulnare distale datorate fracturii ulnei distale sau sigmoidului radial, fracturii osului piramidal sau semilunar, fracturii cu smulgerea osului piramidal, luxației ulnei distale, luxației osului semilunar sau piramidal, leziunii ligamentului fibrocartilaginos triunghiular, subluxației sau tendinitei extensorului ulnar al carpului, sau tendinitei extensorului degetului mic al carpului	
	Entorsa sau luxația piramidolunată	
	Fractura osului cu cîrlig	
	Fractura osului pisiform	
	Instabilitatea mediocarpiană	
	Tendinita flexorului ulnar al carpului	
	Tendinita flexorului comun al degetelor	
	Artrita pisopiramidală	
	Tipurile de instabilitate ale articulației mîinii: ISIV și ISID	
	Artrita acută a articulației pumnului, datorată artritei septice, pseudogutei, gutei, bolii Kienböck sau artritei idiopatice	
	Sindromul acut de tunel ulnar	
DUREREA DE LA NIVELUL MÎINII ȘI DEGETELOR		
Fractura oaselor metacarpiene	Lezarea articulației MCF prin ruptura platoului volar, lezarea ligamentului colateral, sau fractura colului sau capului metacarpian	Luxația carpometacarpiană
Fractura falangei proximale	Lezarea articulației IFP datorată lezării platoului volar, fracturii-luxație intraarticulară sau rupturii ligamentelor colaterale sau tendoanelor extensorilor, rupturii cu luxație volară	Lezarea articulației MCF prin ruptura capsulei dorsale
Lezarea articulației IFP prin entorsă ligamentară		Boli care mimează infecții acute ale degetelor: tenosinovita din gută, tenosinovita calcificată acută, melanomul malign sau sarcoidoza
Deformarea „în butonieră"	Deformarea în pseudobutonieră	Infecția bursei radiale
Fractura falangei mijlocii	Ruptura tendonului flexor de pe falanga distală	Infecția bursei ulnare
Degetul „în ciocan" (ruptura tendonului extensor de pe falanga distală)	Luxația articulației IFD	Infecția spațiului mediopalmar
Fractura falangei distale	Panarițiul circular	Infecția spațiului tenar
Hematomul subunghial	Abcesul subunghial	Febra mușcăturii de șobolan
Paronichia		Infecția subaponevrozei palmare
Eponichia		
Mușcătura de cîinie		

INCIDENȚA LA 100.000 (APROXIMATIVĂ)

Frecvente (>100)	Relativ frecvente (>5-100)	Rare (>0-5)
DUREREA DE LA NIVELUL MÎINII ȘI DEGETELOR		
Mușcătura de pisică	Panarițiul pulpar	Gangrena gazoasă
Mușcătura de om	Panarițiul articular	Celulita anaerobă clostridiană
Celulita bacteriană acută	Panarițiul tenosinovial	Celulita anaerobă neclostridiană
Poliartrita datorată hepatitei B, rubeolei sau vaccinării anti rubeolă	Panarițiul herpetic	Mionecroza anaerobă streptococică
Traumatismul arterei brahiale	Mușcătura de șarpe	Mionecroza cu Aeromonas hydrophila
Neuropatiile compresive: sindromul de tunel carpian, sindroamele de compresie proximală sau sindromul de dublă strivire	Mușcătura de păianjen	Gangrena streptococică
	Poliartrita datorată poliartritei reumatoide acute, lupusului eritematos sistemic, artritei acute traumatice, *N. gonorrhoeae*, gutei, bolii inflamatorii a colonului, psoriazisului, bolii depozitelor de pirofosfat de calciu dihidrat	Poliartrita datorată reumatismului articular acut sau yersiniozei
		Artrita septică
		Mononevrita multiplex
Dermatita dishidrozică eczematoasă		Pustula bacteriană Andrew
Infecția cutanată stafilococică		Erizipeloidul
Degerătura		Nodulii Osler
Fotosensibilitatea indusă medicamentos		Hemoragiile liniare
	Embolie arterială acută a arterei brahiale, radiale sau ulnare	
	Fenomenul Raynaud secundar bolii arteriale acute sau medicamentelor	
	Sindromul de tunel ulnar	
	Distrofia simpatică reflexă	
	Pustuloza palmoplatară	
	Acrodermatita continuă	
	Dermatita cu Trichophyton rubrum	
DUREREA DE LA NIVELUL POLICELUI		
Tendinita: boala de Quervain	Tendinita abductorului lung al policelui la locul de inserție	
Policele jucătorului de popice	Fracturi: fractura Bennett sau fractura Rolando	
Fractura falangei proximale	Luxația trapezometacarpiană	
	Leziunile articulație MCF prin lezarea platoului volar, ruptura ligamentului colateral radial sau leziunea Stener	
	Leziunile articulației interfalangiene prin luxația și fractura falangei distale sau policele „în ciocan" (ruptura tendonului extensor)	

radiografii de control la 2 săptămîni, la toți pacienții cu rezultat negativ la seria de 6 incidențe. Nu au fost depistate și alte fracturi de scafoid, atunci cînd seria de 6 incidențe a fost negativă.

Într-o serie de 65 cazuri de fractură, s-a constatat că sensibilitatea la palparea „tabacherei anatomice" are o specificitate de 76% și o valoare predictivă pozitivă de 92%, iar tumefacția „tabacherei anatomice" are o specificitate de 72% și o valoare predictivă pozitivă de 87%.

O strategie diagnostică alternativă la seriografia cu 6 incidențe, frecvent utilizată, constă în imobilizarea timp de 2 săptămîni a articulației pumnului, chiar dacă nu există semne radiologice de fractură, dar care prezintă sensibilitate crescută la palparea „tabacherei anatomice" după care se repetă radiografiile. Resorbția osoasă în lungul liniei de fractură, în acest interval de timp, permite identificarea unei fracturi omise inițial. Fracturile osului scafoid sînt tratate prin reducere închisă și imobilizare.

3. Fractura osului trapez. Fractura osului trapez poate să apară după o cădere pe mîna în extensie, deviată radial sau în urma unei lovituri directe a policelui aflat în abducție. Apare local sensibilitate crescută la palparea bazei eminenței tenare, pe fața volară a articulației pumnului, în cazul unei fracturi marginale, și durere în zona distală a „tabacherei anatomice", în cazul efectuării unei mișcării de flexie din articulația pumnului, împotriva unei rezistențe. Se poate asocia un sindrom acut de tunel carpian, cu durere la nivelul policelui, indexului și mediusului, parestezii și hipoestezie. Evidențierea unei fracturi marginale va necesita o incidență oblică, cu marginea ulnară a pumnului pe casetă și antebrațul în pronație de 20°. Fracturile marginii trapezului sînt frecvent omise pe incidențele radiologice de rutină și pot fi vizualizate numai pe incidența care evidențiază tunelul carpian. Vindecarea spontană a fracturii marginale de trapez este neobișnuită, persistența simptomatologiei impunînd excizia fragmentului neconsolidat.

B. Entorsele și luxațiile

1. Entorsa scafolunată

A RUPTURA LIGAMENTULUI INTEROSOS SCAFOLUNAT. Există un istoric de cădere pe mîna întinsă, în extensie. Căderea pe spate, pe pumnul și mîna în extensie este o cauză frecventă a acestei leziuni. Se poate manifesta prin durere, sensibilitate crescută la palpare și tumefacție la nivelul „tabacherei". Radiografiile de rutină și stress ale articulației pumnului nu vizualizează existența unui spațiu scafolunat.

Sensibilitate la palparea „tabacherei anatomice", cu radiografii negative la 2 săptămîni după leziune poate fi secundară lezării acestui ligament. Imobilizarea timp de 3-4 săptămîni va avea ca rezultat rezolvarea simptomelor.

B. INSTABILITATEA DINAMICĂ SCAFOLUNATĂ. Durerea, tumefacția și sensibilitatea crescută la palparea „tabacherei anatomice" sînt asociate cu limitarea sau chiar pierderea mobilității din articulația pumnului. Testul Watson pentru scafoid evidențiază instabilitatea dinamică a articulației scafolunate. Examinatorul plasează cele 4 degete ale unei mîini pe radius și policele pe tuberozitatea scafoidului, pacientul avînd pumnul în deviație ulnară (aceasta produce elongația scafoidului). Se aplică o presiune pe direcție dorsală, cu policele pe scafoid, pe măsură ce articulația pumnului este deviată radial. Presiunea exercitată pe scafoid îl împiedică să ajungă vertical și va devia dorsal polul proximal, dacă ligamentele scafolunate sînt rupte. Intensificarea durerii și/sau mișcarea dorsală a scafoidului sînt criterii pozitive ale testului. Această leziune apare și ea ca urmare a unei căderi pe mînă și articulația pumnului, în extensie. O radiografie de rutină posteroanterioară a articulației pumnului, în pronație poate fi normală dar o incidență anteroposterioară cu pumnul în supinație arată un spațiu mai mare de 2 mm între osul scafoid și cel semilunar. Acesta reprezintă semnul Terry-Thomas. O radiografie anteroposterioară cu pumnul strîns și în supinație (încărcare axială) poate evidenția și mai bine existența spațiului dintre scafoid și lunat. S-a constatat că instabilitatea dinamică de acest grad necesită ruptura ligamentului interosos și ruptura sau laxitatea ligamentului scafolunat dorsal sau a celui radioscafolunat volar. Ruptura tuturor celor 3 ligamente generează subluxația statică rotatorie a scafoidului.

C SUBLUXAȚIA STATICĂ ROTATORIE A SCAFOIDULUI. După o cădere pe mîna întinsă, apare durere, sensibilitate crescută la palpare și tumefacție la nivelul „tabacherei anatomice". Mobilizarea articulației mîinii din deviație ulnară în poziția intermediară generează un clic audibil. Durerea și clicul pot fi uneori reproduse de următoarea manevră: examinatorul plasează policele și indexul palmar și dorsal pe scafoid, respectiv presiunea palmară și dorsală sînt aplicate pe măsură ce articulația mîinii este deviată ulnar. Un clic dureros poate să apară pe măsură ce scafoidul se mișcă din poziția de flexie palmară către cea de flexie dorsală, în deviație ulnară. Se poate palpa o întrerupere și/sau sensibilitate crescută la palparea articulației scafolunate. O radiografie posteroanterioară va arăta „semnul inelului", datorat poziției verticale și scurtării scafoidului. Inelul reprezintă corticala polului distal al scafoidului. Spațiul scafolunat depășește 2 mm pe radiografia anteroposterioară a articulației pumnului aflat în supinație. Pe incidența laterală, unghiul lateral al scafoidului (unghiul dintre axul longitudinal al scafoidului și cel al osului semilunar) depășește 70°. Un diagnostic precoce de ruptură de ligament interosos poate fi urmat de tratament, constînd în imobilizarea articulației timp de 2-3 săptămîni. Grade mai severe de leziune a ligamentului de, cu semne clare de instabilitate statică sau dinamică, impun reducerea deschisă, cu refacerea anatomiei normale.

2. Entorsa ligamentului colateral radial. Entorsa se însoțește de durere și sensibilitate crescută la palpare, accentuate prin mișcare, la nivelul ariei trapezului, în „tabachera anatomică" distală. Rezultatul radiografiilor pentru fractura de trapez este negativ, iar injectarea de lidocaină la nivelul ligamentului va calma temporar durerea.

C. Tenosinovitele neinfecțioase

1. Tenosinovita Quervain. Durerea apare la nivelul stiloidei radiale (100%) și poate iradia către police și antebraț. Durerea este produsă de mobilizarea primului compartiment dorsal al tendoanelor articulației pumnului (abductor lung al policelui și extensor scurt al policelui). Este accentuată de abducția sau extensia policelui sau de prehensiune, scuturarea mîinii sau turnarea cafelei dintr-o cafetieră. Sensibilitate crescută la palparea stiloidei radiale și la nivelul primului compartiment de tendoane apare în 97% din cazuri. Tumefacția este prezentă la nivelul tendoanelor afectate în 24% din cazuri.

Dacă pacientul prinde policele în flexie și adducție, în pumnul strîns și examinatorul deviază ulnar articulația pumnului, durerea de la nivelul stiloidei este intensificată sau precipitată (testul Finkelstein). Această afecțiune este frecventă la femeile de 30-60 ani și la sportivii care efectuează frecvent deviație ulnară (sporturile cu rachetă și golful). Lezarea directă sau activitățile repetitive ale mîinii și pumnului care necesită prehensiune, torsiune sau compresiuni pot provoca

disconfort. Sarcina și perioada postpartum pot fi asociate cu creșterea incidenței acestei afecțiuni. Injectarea locală, la nivelul tendonului, de lidocaină și dexametazonă este diagnostică și terapeutică. Chirurgia sau imobilizarea articulației mîinii cu o atelă poate fi necesară la pacienții care nu răspund la terapia injectabilă cu corticosteroizi.

2. Tenosinovita extensorului lung al policelui. Durerea apare la nivelul stiloidei radiale, iar tumefacția și sensibilitatea la palparea tendonului apar în regiunea „tabacherei anatomice". Această afecțiune poate apărea în urma unor traumatisme repetate, acute sau cronice. A fost observată acut la jucătorii de tenis care au executat timp de cîteva ore servicii, repetat. Deoarece acest tendon are predispoziție la rupere atunci cînd este inflamat, injectarea de dexametazon trebuie evitată. Ruptura după solicitare repetată a fost numită „paralizia tobosarului".

3. Tendinita flexorului radial al carpului. Durerea apare la nivelul tendonului, pe fața volară a articulației pumnului. Este intensificată de flexia din articulația pumnului contra unei rezistențe. Se constată edem și sensibilitate crescută la palparea tendonului FRC, situat ulnar față de pulsul radial și adiacent osului trapez. Femeile sub 60 de ani sînt cel mai frecvent afectate. Această afecțiune poate fi confundată cu boala de Quervain, dar durerea și sensibilitatea la palpare sînt predominant volare. Durerea poate fi reprodusă prin mobilizarea bruscă a articulației pumnului din poziția relaxată în direcția dorsală, întinzînd tendoanele flexorilor. Injectarea de lidocaină și a unui carticosteroid în tendonul FRC are valoare diagnostică și terapeutică.

4. Sindromul de întretăiere. Mușchii extensor scurt al policelui și abductor lung al policelui trec peste extensorii radiali ai articulației pumnului, la 5 cm de tuberculul lui Lister.

La acest nivel apare durerea feței dorsoradiale a antebrațului distal și a articulației pumnului, tumefacție, sensibilitate la palpare și crepitații sub formă de scîrțîit. Această afecțiune este un sindrom de suprasolicitate și apare la ridicătorii de greutăți, vîslași și canotori. Fricțiunea mușchilor policelui de extensorii radiali produce o peritendinită sau are ca rezultat formarea unei burse adventiciale. Această afecțiune este confundată ușor cu boala de Quervain. Se poate vindeca prin repaus și prin injectarea de corticosteroizi sau se impune intervenția chirurgicală.

5. Sindromul extensorului propriu al indexului. Apare durere la nivelul compartimentului dorsal localizat în regiunea mediodorsală a articulației pumnului (mușchii extensor comun al degetelor și extensor propriu al indexului). Durerea este reprodusă prin flexia pasivă a articulației pumnului și extensia indexului contra unei rezistențe. Această afecțiune este rezolvată chirurgical, prin divizarea retinaculului extensorilor și tenosinovectomie.

D. Tenosinovitele infecțioasă

1. Tenosinovita supurată a flexorului lung al policelui. Infecția poate fi secundară unei plăgi penetrante la nivelul policelui sau se poate propaga de la un focar de vecinătate (panariții sau paronichie). Așchii, ace, ghimpi sau fragmente de metal pot penetra tegumentul și pot să infecteze tendonul. La un procent mic de pacienți nu se observă nici o poartă de intrare.

Policele, eminența tenară și primul spațiu articular sînt tumefiate și sensibile la palpare, iar policele este menținut în flexie și adducție. Durerea este severă, persistentă și poate avea caracter pulsatil. Tendonul este sensibil la palpare, iar extensia pasivă din articulația interfalangiană a policelui produce sau intensifică durerea. Infecția stafilococică este cea mai frecventă etiologie, dar există și specii de *Pseudomonas* și *Streptococcus pyogenes* care pot fi la originea acestei afecțiuni. Poate să apară și o infecție bacteriană mixtă.

2. Tenosinovita gonococică. Simptomele periarticulare pot apărea în cadrul sindromului dermatită-artrită produs de *N. gonorrhoeae*. Pot fi afectate tendoanele extensorilor sau flexorilor de la nivelul mîinilor și articulației pumnului sau de la nivelul picioarelor. Tendoanele afectate sînt dureroase, edemațiate și sensibile la palpare. Extensia degetelor sau a articulației pumnului, în prezența unei tendinite a flexorilor, intensifică durerea. Poate fi asociată o poliartrită sau doar o mono sau oligoartrită. La nivelul extremităților distale, se observă leziuni tegumentare, în număr de 5-40, constînd în pustule mici cu baza eritematoasă și sensibile la palpare sau vezicule violacee, hemoragice. Frecvent, se asociază febră, frisoane și stare generală alterată, acestea putînd fi ușoare sau chiar absente. Lichidul sinovial conține mai mult de 10.000 leucocite polimorfonucleare/mm^3, în majoritatea cazurilor. Rezultatul culturilor realizate din lichidul sinovial este pozitiv pentru *N. gonorrhoeae* în 50% din cazuri, iar a celor realizate din membranele mucoase (uretra, col uterin și faringe) în 80%. Semnele și simptomele clinice tipice, un rezultat pozitiv la cultura pentru *N. gonorrhoeae* și un răspuns spectaculos la terapia cu penicilină sau ceftriaxonă sînt criteriile de diagnostic utile. Tenosinovita a fost semnalată la 68% din pacienții cu sindrom dermatită-artrită.

3. Alte cauze de tenosinovită infecțioasă. Durerea de la nivelul degetului și rareori de la nivelul tendoanelor articulației pumnului, tumefacția și sensibilitatea la palpare pot fi determinate de o infecție cu *S. aureus*, specii de streptococi, *Pseudomonas*, *Moraxella*, *Sporothrix schenckii* și micobacterii atipice.

Drenajul tendonului și antibioticoterapia conduc la calmarea durerii și rezoluția reacției inflamatorii.

2. DUREREA DE PE FAȚA MEDIODORSALĂ

A. Fracturile

*1. **Fractura osului capitat.*** Osul capitat se articulează proximal cu osul semilunar și cu scafoidul. Suprafața articulară laterală se articulează cu osul trapezoid, distal și cu osul scafoid, proximal. Suprafața articulară medială se articulează cu osul cu cîrlig, iar suprafața articulară distală cu metacarpienele II și IV. Osul mare este localizat la nivelul pumnului mediodorsal, imediat distal de osul semilunar și se palpează într-o mică depresiune dintre osul semilunar, mai proeminent, situat proximal și baza metacarpianului III. Sensibilitatea la palpare, tumefacția și durerea locală, de la nivelul acestei regiuni, instalate după un traumatism, pot fi datorate unei fracturi. Lezarea directă, dar și flexia bruscă sau traumatizarea capului metacarpienelor II-III, prin flexia palmară a pumnului, poate produce o fractură a osului mare. Se poate complica cu neconsolidarea fragmentelor și necroza avasculară a osului mare, precum și cu artrita posttraumatică. Întrucît pe o radiografie inițială fracturile osului mare, scafoid și alte fracturi carpiene pot fi omise, trebuie efectuate radiografii de control după 10-14 zile, la pacienții cu simptome persistente pentru a exclude un rezultat inițial fals-negativ.

*2. **Fractura osului semilunar și boala Kienböck.*** Se constată local sensibilitate crescută la palparea osului semilunar, durere și tumefacție. Radiografiile au demonstrat fractura osului semilunar. La pacienții cu boală Kienböck fractura osului semilunar a fost documentată dar nu se cunoaște dacă aceasta a fost cauza producerii osteonecrozei. Boala Kienböck determină și sinovita difuză cu tumefacție generalizată a articulației pumnului, durere, scăderea forței de prehensiune și limitarea mișcării. În stadiile simptomatice precoce ale bolii Kienböck rezultatele radiografiilor pot fi negative dar examenul RMN va identifica frecvent anomalii ale osului semilunar (pierderea semnalului medular a osului semilunar, pe secțiunea T_1).

B. Entorsele și luxațiile

*1. **Instabilitatea perilunată.*** Căderea pe mînă și articulația pumnului în extensie are ca rezultat grade variate de hiperextensie a articulației pumnului, deviație ulnară și supinație intercarpiană. Leziunile ligamentelor intercarpiene încep la nivelul articulației scafolunate și se propagă în sensul acelor de ceas odată cu creșterea forței. În stadiul 1 (ruptura parțială a articulației scafolunate) se rup ligamentele interosoase colateral radial, radiocapitat, radioscafolunat și scafolunat. În stadiul 2 se rup complet articulațiile scafolunată și capitolunată. În stadiul 3 cedează ligamentele radiopiramidale volare și există ruptura complexă a articulațiilor scafolunată, capitolunată și piramidolunată. În stadiul 4 ligamentele radiocarpiene dorsale se rup și apare luxația volară a osului semilunar sau luxația dorsală perilunată.

A. LUXAȚIA DORSALĂ PERILUNATĂ. Această afecțiune se manifestă cu sensibilitate crescută la palparea feței mediodorsale a articulației pumnului, tumefacție și deformare „în furculiță mică". Marginea osului mare este situată dorsal față de cea a radiusului, iar osul scafoid situat proximal este rotat dorsal. În incidența anteroposterioară, carpul este scurtat și se poate observa un spațiu scafolunat.

B. FRACTURA-LUXAȚIE PERILUNATĂ. Apare atunci cînd forțele care produc hiperextensia au ca traiectorie un arc de cerc larg, în jurul osului semilunar. Aceste leziuni în arc de cerc larg includ luxația transscafoidă transcapitată perilunată, luxația transscafoidă transpiramidală perilunată și luxația transscafoidă perilunată. Segmentele de fractură proximale rămîn atașate de osul semilunar, iar separarea perilunată se face prin liniile de fractură. Fragmentele de fractură distale sînt deplasate, legate de rîndul carpian distal. În luxația transscafoidiană perilunată există o deplasare radială a fragmentului distal al scafoidului și a carpului distal atașat acestuia.

C. LUXAȚIA VOLARĂ SEMILUNARĂ. Axul longitudinal al osului mare este pe aceeași linie cu cel al radiusul. Osul semilunar este deplasat pe o direcție volară cu suprafața sa concavă înclinată spre anterior (semnul „ceștii de cafea răsturnate"). Pe o radiografie antero-psterioară, osul semilunar are o formă triunghiulară (semnul „bucății de brînză"). La unele cazuri, întregul os lunat poate fi deplasat pe o direcție volară, proximală și este situat volar de radiusul distal. Se poate observa tumefacția feței volare a articulației pumnului datorată deplasării osului semilunar. Poate să apară un sindrom acut de tunel carpian datorită compresiei nervului median de către osul semilunar.

D. LEZIUNILE LIGAMENTARE INTERMEDIARE (LUXAȚIA PERILUNATĂ ȘI SEMILUNARĂ). În unele cazuri, deplasarea osului semilunar și a oaselor cu care se articulează – osul mare, scafoidul și piramidalul – este intermediară între o luxație perilunată și semilunară. În acest stadiu, osul mare poate fi situat ușor dorsal de axul longitudinal al radiusului, iar osul semilunar poate fi împins pe o direcție volară, dar nu complet dislocat. Radiografiile obținute în timpul tracțiunii degetului pot evidenția întinderea leziunii ligamentare și fracturile asociate, la pacienții cu luxații perilunate sau semilunare.

Reducerea închisă a unei luxații perilunate necesită anestezie locală sau generală și tracțiunea degetului cu o greutate de 3-4 kg, aplicată la nivelul brațului superior pentru 5 minute, urmate de o dorsiflexie inițială și apoi de flexie palmară gradată

și pronație, pentru a reduce osul mare dorsal în articulația osului semilunar.

Luxația lunată volară poate fi redusă prin stabilizarea osului semilunar, în timp ce osul mare este adus în flexie palmară, reducerea putînd fi menținută prin inserția percutanată a tijelor Kirshner. Prezența luxației reziduale scafolunate sau instabilitatea dorsiflexiei osului semilunar, după încercarea de reducere închisă, impune reducerea deschisă și fixarea cu broșe metalice.

3. DUREREA DE PE FAȚA ULNARĂ

A. Afecțiunile articulației radioulnare distale (ARUD). Se manifestă prin durere la nivelul feței ulnare a articulației pumnului și sensibilitate crescută la palpare la nivelul articulației radioulnare distale. Mobilizarea pasivă a antebrațului (pronație și supinație), cu cotul în flexie și mîna îndreptată în sus determină durere la nivelul articulației pumnului, dacă este implicată ARUD. Mișcarea antebrațului neînsoțită de durere indică originea ulnocarpiană a durerii.

Cauzele de durere acută în regiunea ARUD includ următoarele:

1. Fractura ulnei distale sau a fosetei sigmoide radiale. Aceste fracturi determină durere la nivelul feței ulnare a articulației pumnului, tumefacție și sensibilitate crescută la palparea ARUD. Acestea pot fi diagnosticate radiogic sau prin examen CT al ARUD.

2. Fractura osului piramidal sau semilunar. Apare durere, tumefacție și sensibilitate crescută la palparea osului piramidal și respectiv semilunar.

3. Fractura prin smulgere a osului piramidal. Există durere și sensibilitate crescută la palparea articulației pumnului, pe fața ulnară. Aceste fracturi sînt rezultatul unei leziuni prin hiperextensie la nivelul articulației pumnului cu smulgerea și desprinderea unui fragment de os pe care este atașat ligamentul radiopiramidal dorsal. Aceste fracturi pot fi vizualizate pe o radiografie laterală sau oblică a articulației pumnului.

4. Luxația ulnei distale. Această afecțiune produce local durere, tumefacție și deformarea feței ulnare a articulației pumnului. O radiografie sau examenul CT al ARUD pot evidenția luxația.

5. Luxația oaselor semilunar sau piramidal. Luxația acestor oase articulate carpiene poate produce local durere, sensibilitate la palpare, tumefacție și deformare. În cazul unor leziuni severe ale ligamentelor piramidale, osul piramidal poate fi deplasabil și luxația asociată cu un clic.

6. Lezarea ligamentului fibrocartilaginos triunghiular. Pacientul prezintă durere și sensibilitate crescută la palpare la nivelul articulației ulnocarpiene și ARUD, în timpul mișcării pasive a antebrațului sau al flexiei din articulațiai pumnului putînd fi auzite un clic sau o plesnitură. Evaluarea prin examen RMN poate evidenția lezarea ligamentului triunghiular. Artroscopia este o altă metodă potențială de evaluare a ligamentului triunghiular și a ARUD. Artrografia poate fi utilizată pentru a evidenția perforația ligamentului triunghiular (prin pătrunderea substanței de contrast în ARUD, după injectarea acesteia în articulația radiocarpiană).

7. Subluxația și/sau tendinita extensorului ulnar al carpului (EUC). Această afecțiune este însoțită de ruptura retinaculului extensorilor. Se poate auzi sau poate simți o plesnitură pe măsură de tendorul trece palmar, cînd articulația pumnului este flectată palmar. Tendonul subluxat se poate muta dorsal în timpul suprinației pasive a antebrațului.

Traumatismul prin frecare al tendonului poate produce durere la nivelul feței dorsomediale a articulației pumnului, cu edem al tendonului și sensibilitate crescută la palpare local (tenosinovită). Extensia articulației pumnului contra unei rezistențe sau flexia pasivă poate accentua durerea. Tenosinovita EUC poate să apară secundar suprasolicitării, fără subluxație repetată.

8. Tenosinovita extensorului degetului mic. Tenosinovita celui de-al cincilea compartiment dorsal poate produce durere la nivelul feței dorsomediale a articulației pumnului și sensibilitate crescută la palpare, care sînt intensificate de extensia contra unei rezistențe sau de flexia pasivă a degetului mic. Tendonul este, de obicei, sensibil la palpare. Excizia retinaculului extensorilor poate fi necesară pentru rezolvarea acestei afecțiuni.

B. Instabilitatea piramidolunată

1. Entorsa piramidolunată. Pacientul prezintă durere la nivelul feței ulnare a articulației pumnului și sensibilitate la palparea articulației piramidolunate. Unii pacienți acuză limitarea sau pierderea mobilității articulare. Durerea debutează frecvent după o cădere pe mîna întinsă sau după un traumatism prin răsucire. Rezultatele radiografiilor statice ale articulației mîinii sînt normale. Ligamentul interosos piramidolunat este rupt, dar ligamentele radiopiramidale, piramidocapitate și piramidolunate rămîn intacte.

2. Luxația piramidolunată. Durerea apare pe fața ulnară a articulației pumnului și există o sensibilitate crescută la palparea articulației piramidolunate. Poate să apară un clic dureros la nivelul pumnului atunci cînd acesta este deviat ulnar sau radial. Osul piramidal poate fi palpat la baza „tabacherei anatomice" ulnare, pe partea ulnară a articulației pumnului. Există un șanț imediat sub stiloida ulnară, localizat între tendonul extensorului ulnar al carpului (dorsal) și cel al flexorului ulnar al carpului (volar). Atunci cînd articulația mîinii este deviată radial, apare un os rotund la baza „tabacherei

ulnare" ulnare. Acesta este osul piramidal. Acest os poate fi sensibil la palpare, în cazul unei fracturi sau rupturi de ligament. Dacă osul semilunar este stabilizat de către policele și indexul examinatorului, osul piramidal poate fi balotat în „tabachera" ulnară prin mobilizarea sa dorsală și apoi, prin stabilizarea osul semilunar, mîna este mobilizată palmar. Acest test de balotare lunopiramidală (mobilitate anormală a articulației) este util uneori în demonstra instabilitatea piramidolunată. În unele cazuri, poate să apară o plesnitură sau un clic în timpul testului de balotare.

O seriografie pentru instabilitatea carpului include o incidență posterioanterioară neutră și în deviație ulnară și radială; o incidență anteroposterioară de pumni strînși (încărcare axială); o incidență oblică; o incidență oblică laterală de 30°, pentru a evidenția articulația pisopiramidală; o incidență laterală în poziție neutră și în extensie și flexie extremă; și o incidență laterală cu pumnul strîns. La pacienții cu luxație piramidolunată, osul piramidal este deplasat proximal și lateral. În deviație ulnară osul semilunar și piramidal se pot suprapune sau poate să existe un spațiu între ele. Radiografiile laterale pot arăta dorsiflexia osului piramidal în comparație cu osul semilunar. Unghiul lunopiramidal măsurat pe o radiografie laterală, devine mai mic de 0 (adică -16°), în timp ce în mod normal este pozitiv. Artrografia arată ruptura ligamentului piramidolunat, prin evidențierea substanței de contrast care trece din spațiul radiocarpian în spațiul intercarpian prin articulația piramidolunată. Artroscopia poate fi și ea utilă în diferențierea rupturii TEC de luxația piramidolunată.

C. Fracturile oaselor carpiene ulnare

1. Fractura osului hamat. Fractura cîrligului osului hamat poate să apară după o cădere pe mînă sau după transmiterea unei forțe printr-o rachetă sau crosă de golf. Semnele clinice frecvent întîlnite sînt durerea persistentă, tumefacția și sensibilitatea la palparea eminenței hipotenare, proximal. Durerea se poate resimți uneori dorsal.

O radiografie de tunel carpian sau o incidență laterală, cu antebrațul în supinație medie și articulația pumnului în extensie și deviație radială, va evidenția, în general, o fractură a cîrligului osului hamat. În unele cazuri, poate fi necesară tomografie trispirală sau CT a tunelului carpian. Aceste fracturi rareori se vindecă, chiar și după reducerea deschisă și fixarea cu tije. Calmarea durerii de la nivelul eminenței hipotenare poate necesita excizia chirurgicală fragmentului neconsolidat. Fracturile corpului osului cu cîrlig sînt puțin frecvente. Ele pot avea ca efect luxația dorsală metacarpienelor IV și V. Fracturile corpului osului hamat pot fi evidențiate pe un examen CT sagital.

2. Fractura osului pisiform. Apare local durere, tumefacție și sensibilitate la palparea regiunii ulnare proximale, pe fața volară articulației pumnului, la nivelul proeminenței osoase a pisiformului. Această fractură este produsă, de obicei, prin căderea sau lovirea părții volare ulnare articulației pumnului. Fractura poate fi vizualizată pe incidența pentru tunel carpian sau pe incidența în supinație de 30°, cu palma în sus. Fracturile osului pisiform se vindecă, de obicei, după 6 săptămîni de imobilizare.

D. Tendinitele

1. Tendinita flexorului ulnar al carpului (FUC). Se manifestă prin durere și sensibilitate la palparea osului pisiform și a tendonului FUC, proximal de pisiform. Flexia pumnului contra unei rezistențe intensifică durerea. Extensia pasivă articulației pumnului are efect similar. Această afecțiune este, de obicei, produsă prin traumatisme repetate (suprasolicitare). Simptomele pot ceda la repaus, imobilizarea cu atelă injectarea locală unui corticosteroid.

2. Tendinita flexorului [illegible] al degetelor. Apare durere mediovolară a articulației pumnului și o senzație de arsură care iradiază spre antebraț. Poate fi prezent un sindrom acut de tunel carpian. Tumefacția și sensibilitatea la palpare apar proximal de pliurile flexorilor articulației pumnului.

E. Artrita pisopiramidală. Există sensibilitate crescută la palparea acestei regiuni și crepitații. Tendonul FUC nu este sensibil. Radiografiile de rutină ale articulației pumnului arată îngustarea spațiului articular pisopiramidal și scleroză subcondrală. Durerea poate fi calmată prin excizia osului pisiform.

F. Instabilitatea mediocarpiană. Simptomele pot debuta după o cădere pe mîna întinsă, o leziune prin rotație sau, cel mai frecvent, fără existența unei leziuni. Un clic dureros apare în regiunea mediocarpiană ulnară, atunci cînd se efectuează mișcarea de deviație ulnară, pronație și compresie axială articulației pumnului. Există o curbură volară a regiunii mediocarpiane și sensibilitate crescută la palparea articulației piramidohamate. Senzația de plin regiunii ulnare articulației pumnului este determinată de o sinovită secundară. Clicul sau clunk-ul pot fi produse mișcînd mîna în deviație ulnară, din poziție neutră. Pe măsură ce se produce deviația ulnară, mișcarea rîndului carpian din flexie volară în dorsiflexie apare brusc fără să realizeze o modificare lentă, sincronă. Aceasta corectează curbura volară și produce vizibil și auscultator clicul. Cineradiografiile confirmă diagnosticul arătînd tranziția bruscă a rîndului carpian proximal din flexie palmară (ISIV) în dorsiflexie, pe măsură ce mîna este deviată ulnar. Această modificare bruscă de poziție este însoțită de un clic dureros. În deviație ulnară se reduce subluxația anterioară a rîndului distal de oase carpiene. Artrografia este, în general, normală.

Evitarea deviației ulnare pronației și compresiei axiale a articulației mîinii afectate, în timpul activităților sportive

şi imobilizarea volară cu o atelă poate calma simptomele. Cauzele refractare cu durere persistentă pot impune artrodeza piramidohamată.

4. ASPECTELE RADIOLOGICE ALE INSTABILITĂŢII PUMNULUI

A. ISIV. Acest tip de instabilitate este diagnosticat pe baza unei radiografii laterale a articulaţiei pumnului. Este determinată de ruperea ligamentelor dorsale (ligamentele dorsale ulnocarpian şi ulnoradial) şi/sau a ligamentelor ulnare de întărire a articulaţiei pumnului (ligamentul lunopiramidal). Radiografia laterală arată o înclinare spre interior a osului semilunar, un ax scafolunat de 30° sau mai puţin şi un unghi al axului capitolunate mai mare de 30°. ISIV este, de obicei, asociată cu instabilităţile ulnocarpiene şi mediocarpiene descrise mai sus.

B. ISID. Acest tip de instabilitate este diagnosticat pe o radiografie laterală a articulaţiei pumnului. Concavitatea osului semilunar este îndreptată dorsal şi unghiul capitolunat depăşeşte 15°. Unghiul scafolunat poate depăşi 60°. ISID este produsă prin ruperea ligamentului interosos scafolunat şi a ligamentului scafolunat radial volar. Acest tip de instabilitate este asociat frecvent cu fracturile instabile ale osului scafoid şi cu disociaţia scafolunată.

5. DUREREA DIFUZĂ A PUMNULUI

A. Translocaţia ulnară traumatică a carpului. Poate fi urmarea unei căderi pe mîna întinsă, cu antebraţul în pronaţie şi cu mîna fixată. Toate ligamentele radiocarpiene palmare sînt rupte. Există tumefacţie masivă, durere şi sensibilitate difuză la palparea articulaţiei pumnului. Instabilitatea laterală a carpului proximal poate fi evidenţiată prin exercitarea unei presiuni radioulnar, la nivelul metacarpianului II. Radiografiile articulaţiei pumnului arată luxaţia carpului faţă de radius, pe direcţie ulnară. Mai puţin de jumătate din osul semilunar se suprapune peste radius. Distanţa scafoid-stiloidă radială este crescută. Deviaţia ulnară a articulaţiei mîinii este blocată de osul semilunar. După reducerea deschisă este necesară, în primul rînd, reparaţia ligamentului, pentru a calma durerea şi înlătura instabilitatea.

B. Artrita acută a articulaţiei pumnului

1. Artrita septică. Artrita cu *N. gonorrhoeae* poate debuta cu febră, frisoane, stare de rău, artralgii şi o poliartrită migratorie, la unii pacienţi simptomele sistemice fiind minore. Ulterior, artrita cu simptome persistente se localizează la 1-3 articulaţii. *N. gonorrhoeae* este cea mai frecventă cauză de artrită supurativă la adulţi de pînă în 30 ani.

Durerea persistentă a articulaţiei pumnului poate să apară şi se intensifică prin mişcare uşoară sau chiar vibraţie. Articulaţia pumnului afectată este, de obicei, caldă, difuz edematiată şi sensibilă la palpare, iar tegumentul supraiacent poate fi eritematos. Lichidul sinovial conţine 10.000-100.000 de leucocite polimorfonucleare/mm³. Culturile din lichidul sinovial sînt pozitive pentru *N. gonorrhoeae* la 50% din cazuri. O coloraţie Gram arată diplococi gram-negativi, extra şi intracelular, la un procent similar de pacienţi. Imunofluorescenţa directă, poate identifica *N. Gonorrhoeae*, atunci cînd culturile din lichidul sinovial sînt negative. Culturile din membranele mucoase sînt pozitive la 80% din cazuri. La 68% apare tenosinovita mîinii sau piciorului la extremitatea distală. Leziunile cutanate, reprezentate prin papule dureroase, cu lizereu roşu, pustule sau vezicule violacee, se localizează cel mai frecvent la nivelul antebraţelor, mîinilor, degetelor şi picioarelor. Există un răspuns prompt al simptomelor articulare la terapia antibiotică. Monoartrita datorată *N. gonorrhoeae* este rareori asociată cu leziuni cutanate.

S. aureus, unele specii de streptococi (*S. pneumoniae*, streptococii de grup A şi B, streptococii viridans şi streptococii anaerobi şi microaerofili) şi bacilii gram-negativi sînt cauzele principale de artrită supurativă negonococică la adult. Lichidul sinovial care se constituie ca urmare a infecţiei cu aceste microorganisme este, de obicei, turbid, galben şi gros sau serosanguinolent. Numărul de leucocite poate depăşi 10.0000 celule/mm³ la o treime sau chiar jumătate din cazuri şi se constată, de obicei, predominanţa leucocitelor polimorfonucleare. Nivelul glucozei în lichidul sinovial este deseori peste 40 mg/dl, mai scăzut decît cel al glucozei sanguine, recoltată simultan, iar culturile din lichidul sinovial sînt pozitive în 90% din cazuri. Drenajul închis sau deschis al colecţiei şi terapia antibiotică conduc la calmarea durerii şi rezoluţia simptomatologiei articulare, constînd în edem, căldură şi sensibilitate la palpare.

2. Pseudoguta. Afectarea articulaţiei pumnului poate fi unilaterală. Poate apărea durere, tumefacţie, sensibilitate crescută la palpare şi uneori eritem. Criza poate fi precipitată de o intervenţie chirurgicală sau de o boală medicală acută. Articulaţia pumnului este a doua articulaţie frecvent afectată, după genunchi. Lichidul articular conţine polimorfonucleare neutrofile (în concentraţie medie de 21.350 celule/mm³) şi cristale de pirofosfat de calciu dihidrat. Apare condrocalcinoza fibrocartilajului triunghiular al articulaţiei pumnului, cartilajului articular al umerilor şi meniscului genunchiului. Există un răspuns promt la administrarea intravenoasă de colchicină.

3. Guta. Apare durere, eritem, edem şi sensibilitate la palparea articulaţiei pumnului şi uneori a tendoanelor flexorilor şi/sau extensorilor juxtaarticulari. Nivelul seric de acid uric este, de obicei, crescut în timpul atacului de gută, iar lichidul sinovial conţine cristale de urat monosodic. Există un răspuns promt la administrarea intravenoasă sau orală de colchicină.

4. Boala Kienböck. Necroza avasculară a osului semilunar poate produce edem al articulaţiei pumnului,

durere, anchiloză și sensibilitate la palpare. Un RMN sau o tomografie osoasă va evidenția necroza vasculară, cu cîteva săptămîni sau luni înainte ca rezultatele radiografiilor să fie pozitive.

5. Artropatia hemofilică. Hemartroza pumnului poate să apară la un pacient cu hemofilie cunoscută. Articulația poate fi aspirată, iar sîngele îndepărtat după administrarea în cantitate adecvată a factorului VIII de coagulare.

6. Artrita idiopatică. Unii pacienți cu durere acută la nivelul articulației pumnului se vindecă spontan înainte ca un diagnostic să fie stabilit.

6. DUREREA NEUROGENĂ A ARTICULAȚIEI PUMNULUI

A. Sindromul acut de tunel carpian. Un sindrom acut de tunel carpian poate produce durere la nivelul articulației pumnului și durere, parestezii și amorțeală la nivelul policelui, idexului, mediusului și a fetei laterale a degetului IV. Semnul Phalen sau semnul Tinel sînt pozitive. Sindromul acut de tunel carpian poate fi produs prin fractura radiusului distal sau luxația volară a osului semilunat, de un hematom de tunel carpian asociat hemofiliei sau terapiei anticoagulante, de tromboza arterei mediane persistente, de o infecție a țesuturilor moi ale mîinii sau antebrațului, o arsură, de artrita septică a articulației pumnului sau poate apărea în cadrul bolii Lyme. Tenosinovita flexorilor datorată suprasolicitării sau unei infecții piogene poate produce, de asemenea, un sindrom acut de tunel carpian. Diagnosticul poate fi confirmat prin studii ale vitezei de conducere nervoasă, la nivelul articulației pumnului. Explorarea și decompresia tunelului carpian este necesară în cazurile cu evoluție rapidă.

B. Sindromul acut de tunel ulnar. Durerea apare în regiunea medială mîinii și a degetelor IV și V (degetele ulnare). Pacientul poate prezenta hipoestezie și parestezii la nivelul fetei volare a degetelor ulnare. Hipotonia mîinii și stîngăcia pot fi, de asemenea, asociate. Această afecțiune poate să apară după tromboza acută a arterei ulnare, traumatisme repetate sau presiune susținută la nivelul regiunii ulnare a mîinii. Cicliștii care țin mîinile strîns pe ghidon pot avea „paralizia ghidonului" alte cauze fiind folosirea cîrjelor sau a vîslelor în caiac și jocul de handbal. Un ganglion care se mărește rapid poate produce durere minimă, parestezii și în același timp slăbiciune motorie semnificativă a mîinii afectate. Palparea de către examinator a canalului Guyon, dintre osul hamat și pisiform, poate evidenția parestezii la nivelul degetelor ulnare (semnul Tinel pozitiv). Semnul Tinel la nivelul cotului și testul flexiei cotului sînt negative și fac puțin probabil sindromul de tunel cubital.

Absența anomaliilor senzitive la nivelul fetei dorsale a mîinii și degetelor ulnare este caracteristică leziunii canalului Guyon (tunel ulnar). Pacienții cu leziuni ulnare mai proximale prezintă, de obicei, semne și simptome la nivelul fetei dorsale a mîinii și degetelor. Cazurile de compresie de tunel ulnar refractare pot impune decompresia chirurgicală.

Durerea de la nivelul mîinii și degetelor

7. ARIA CARPOMETACARPIANĂ ȘI MCF

A. Luxațiile carpometacarpiene. Durerea, edemul sever și sensibilitatea la palpare apar la nivelul fetei dorsale a mîinii, la cîțiva centimetri proximal de articulațiile MCF. Deformarea regiunii dorsale a mîinii poate fi mascată de edem. Rezultatele radiografiilor laterale și antero-posterioare de rutină pot fi normale. Incidențele laterale, în una sau mai multe poziții, evidențiază cel mai probabil articulațiile lezate. Luxația este, de obicei, dorsală dar poate să apară și deplasarea volară a bazelor metacarpienelor.

Cauza este reprezentată, cel mai adesea, de o forță de extensie sau flexie care duce la ruptura ligamentelor sau de o forță longitudinală cu direcție pe articulația carpometacarpiană V, după o cădere sau impactul cu o suprafață dură. Articulațiile carpometacarpiană II și III sînt mult mai greu de rupt decît IV și V. O luxație omisă este asociată cu o supradenivelare localizată a fetei dorsale a mîinii, la 3-4 cm distal de articulația mîinii, local cu durere, sensibilitate la palpare și pierderea forței de prehensiune. Se pot asocia fracturile oaselor carpiene adiacente sau a bazelor metacarpiene. Aceste leziuni sînt, de obicei, tratate prin reducere închisă, fixare percutanată cu broșe și imobilizare cu articulațiile carpometacarpiene în extensie. Luxația articulației trapezometacarpiene este discutată la „Durerea policelui".

B. Fracturile diafizei metacarpiene. Local, la nivelul metacarpienelor fracturate, apare durere, sensibilitate crescută la palpare și tumefacție. Durerea este surdă, constantă și devine severă și lancinantă la mobilizarea pasivă sau activă. O fractură oblică sau în spirală poate determina rotația asociată a degetului. Rotația poate fi observată cu mîna desfăcută sau în timpul strîngerii pumnului. Degetul afectat poate fi direcționat sub unghi diferit față de celelalte degete și spațiul dintre el și un deget adiacent poate fi lărgit. Degetul rotat poate chiar să se suprapună peste altul. Radiografiile anteroposterioare, laterale și uneori cele oblice vor evidenția fracturile metacarpiene. Fracturile oblice sau în spirală apar în urma forței de rotație și deseori există fragmente care se suprapun și apar scurtate. Este necesară, de obicei, reducerea precisă și fixarea percutană cu broșe Kirschner. Reducerea deschisă și fixarea cu un șurub mic căptușit poate reprezenta, de asemenea, o opțiune. Fracturile transverse pot produce angulația dorsală și scurtarea metacarpianului fracturat.

A fost descris un test pentru evidențiarea fracturilor metacarpiene care necesită fixarea percutană cu broșe. Pacienții care pot să facă extensia completă a degetului corespunzător metacarpianul fracturat, fără hiperextensia articulației MCF și flexia articulației interfalagiene proximale, pot fi tratați fără fixarea cu tijă. Acest test

necesită anestezia tronculară a articulației pumnului. Degetele „în gheară" sau „în zigzag" datorită efectelor mușchilor intrinseci ai mîinii necesită fixarea cu broșe.

C. Leziunile ligamentelor și luxațiile articulațiilor MCF

1. Ruptura platoului volar. Indexul și degetul mic sînt cel mai frecvent afectate. Ruptura platoului volar la nivelul suprafeței sale articulare, care se atașează de metacarpiene se produce printr-o hiperextensie bruscă, cu forță și duce la deplasarea dorsală a falangei proximale, astfel încît se poate suprapune peste capul metacarpianului. Degetul poate să apară în ușoară hiperextensie la nivelul articulației MCF și în flexie la nivelul articulațiilor interfalangiene și poate devia către sau se poate suprapune peste degetul adiacent. Tegumentul palmar poate fi cudat la nivelul ariei crestei proximale. Se poate palpa un defect dorsal, proximal de falangă, datorat rupturii articulației. Radiografiile arată lărgirea spațiului articular pe incidența anteroposterioară și luxație, pe incidența laterală. Prezența oaselor sesamoide cuprinse, de obicei, în platoul volar, în interiorul articulației, este o dovadă sigură de ruptură de platou volar și luxație complexă. Reducerea chirurgicală deschisă este necesară cînd platoul volar este interpus între capul metacarpian și baza falangei proximale. La un pacient cu subluxație parțială, falanga proximală este situată imediat dorsal față de capul metacarpianului și poate realiza o hiperextensie de pînă la 90°. Nu există angulație laterală a degetului afectat.

2. Luxația ligamentului colateral. Deviația forțată a degetului pe o direcție ulnară cu articulația MCF într-un grad de flexie, reprezintă mecanismul de producere a acestei leziuni. Poate apărea durere și uneori tumefacție și sensibilitate la palparea articulației MCF afectate. După remiterea tumefacției și durerii, se poate demonstra laxitatea articulației MCF afectate, în flexie completă, prin mișcări pasive radiale și ulnare ale degetului corespunzător. În unele cazuri, diagnosticul poate fi stabilit prin devierea degetului afectat către partea ulnară (ruptura ligamentului colateral radial). Luxația ligamentului colateral este mai frecventă la nivelul inelarului și degetului mic, dar poate afecta orice deget. Intervenția chirurgicală se impune pentru a corecta instabilitatea semnificativă a articulației MCF.

3. Leziunile capsulei articulare dorsale. Un traumatism direct la nivelul articulațiilor interfalangiene proximale, în box sau karate, poate produce o contuzie sau lezarea capsulei dorsale. Local poate să apară durere și sensibilitate la palpare, care persistă și după solicitarea mîinii afectate în timpul antrenamentului sau meciului. Ruptura capsulei articulare poate duce la deplasarea tendonului extensor (de obicei în partea radială atunci cînd ruptura este de partea ulnară a capsulei) și determină un defect palpabil la nivelul articulației MCF afectate. Este necesară corectarea chirurgicală a defectului.

4. Fracturile colului și capului metacarpian

A. FRACTURILE COLULUI METACARPIAN. Cauza cea mai frecventă este reprezentată de un traumatism articular, atunci cînd pumnul este strîns. Local se constată durere, sensibilitate la palpare și tumefacție. Angulația dorsală a unei fracturi de col metacarpian poate determina o proeminență palmară dureroasă datorită fragmentului distal, care poate împiedica mișcarea de prehensiune. Extensia articulației MCF poate fi ușor afectată și poate să apară laxitatea tendoanelor. Reducerea închisă și fixarea sînt, în general, eficiente, însă atunci cînd reducerea nu este stabilă, impune fixare chirurgicală.

B FRACTURILE INTRAARTICULARE ALE CAPULUI METACARPIAN. Apare durere, sensibilitate la palpare și tumefacție la nivelul articulație MCF afectate. Se asociază pierderea mobilității articulare. Leziunile includ fragmente osteocondrale articulare, fracturi cominutive, rupturi ligamentare și fracturi ale suprafeței articulare. Incidența radiologică Brewerton oferă o imagine foarte bună a suprafeței articulare a capului metacarpian. Această radiografie se efectuează cu fața dorsală a mîinii și degetelor pe casetă, articulațiile MCF în flexie la 65° și fasciculul de raze orientat sub un unghi de 15° pe fața medială a mîinii. Sînt necesare reducerea deschisă și fixarea.

8. LEZIUNILE FALANGEI PROXIMALE ȘI ALE ARTICULAȚIEI IFP

A. Fracturile falangei proximale

1. Baza falangei proximale. Se manifestă prin durere, sensibilitate la palpare, tumefacție și uneori deformarea bazei falangei proximale. Deformarea prin rotație a degetului afectat poate fi observată cu mîna deschisă sau pumnul strîns. Fracturile bazei sînt frecvent angulate în direcție volară datorită tracțiunii mușchilor intrinseci ai mîinii. Aceste fracturi pot fi vizualizate pe radiografiile laterale sau oblice. Angulația volară poate fi evidențiată prin palpare. Este posibilă reducerea închisă.

2. Diafiza falangei proximale. Aceste fracturi pot fi transverse, oblice/spiralate, sau cominutive. Sînt prezente local durerea, tumefacția și sensibilitate la palpare a falangei proximale. Fracturile în spirală se pot extinde la nivelul articulației interfalangiene proximale și pot limita flexia articulară dacă nu sînt reduse corect. Un fragment ascuțit ajuns în articulație impune reducerea deschisă pentru a asigura o mobilitate articulară normală.

3. Colul și capul falangei proximale. Apare durere, tumefacție și sensibilitate la palparea articulației IFP și la nivelul regiunii distale a falangei proximale. Capul falangei proximale poate fi rotat, astfel încît suprafața de fractură să fie angulată pe o direcție volară, iar suprafața articulară să fie angulată dorsal la 90°. Pot fi necesare reducerea chirurgicală și fixarea încrucișată cu broșe Kirschner la nivelul zonei de fractură. Fracturile condilare la capătul distal al falangei proximale pot avea ca rezultat deviația laterală a extremității distale a degetului către partea fracturii condilare. Sînt necesare reducerea deschisă și fixarea internă a condilului deplasat.

B. Articulația IFP

1. Entorsele ligamentare (gradul unu și doi). Apare durere, tumefacție și sensibilitate la palparea articulației IFP. Articulația este rigidă, mobilitatea acesteia fiind limitată. Cele mai multe degete „blocate" au entorse de gradul I sau II și nu prezintă subluxație sau instabilitate articulară. Edemul articular, sensibilitatea la palpare și durerea pot să persiste timp de 18 luni, iar articulația poate să nu revină niciodată la dimensiunile normale. Durerea poate fi prezentă numai la mobilizarea extremă a articulației sau la mobilizarea contra unei rezistențe.

2. Leziunile platoului volar. Aceste leziuni sînt rezultatul unei mișcări rapide de hiperextensie a articulației IFP. Se constată durere pe fața volară, sensibilitate la palparea, tumefacție și rigiditatea articulației, dar nu există instabilitate articulară în tipul I de ruptură a platoului volar. Porțiunile laterale de fixare a platoului volar pe falanga mijlocie rămîn intacte și numai o zonă îngustă a regiunii centrale a platoului se deplasează de pe falanga mijlocie.

Tipul II de leziune a platoului volar afectează porțiunile laterale ale falangei mijlocii. Odată cu ruptura, ea produce și hiperextensia articulației sau luxația cu deplasare dorsală a falangei mijlocii. După reducerea închisă, imobilizarea pe o atelă dorsală previne luxația recurentă.

3. Fractura-luxație intraarticulară. La nivelul articulației IFP, fractura-luxație intraarticulară apare după aplicarea unei forțe compresive la nivelul articulației sau a unei forțe axiale pe degetul parțial flectat. Baza volară a falangei mijlocii poate să se lovească de falanga proximală și apare fractura-luxație articulară care necesită reducere deschisă. Instabilitatea apare în fracturile falangei mijlocii care afectează o treime sau mai mult din suprafața articulară.

4. Rupturile ligamentului colateral. Lateral, la nivelul articulației se constată tumefacție, durere și sensibilitate la palparea ligamentului afectat. Dacă ligamentul este rupt complet pe o parte (de obicei radială), se va produce deviația falangelor mijlocii și distale de partea ligamentului colateral intact, cu degetele în flexie sau extensie. Reducerea închisă și imobilizarea în flexie ușoară au ca rezultat stabilizarea articulației.

5. Luxațiile volare. Acest tip de luxație apare prin flexia forțată, bruscă a falangei mijlocii sau prin aplicarea unei forțe severe de torsiune la nivelul articulației. Capul falangei proximale poate rupe sistemul tendonului extensor, mai exact porțiunea centrală a acestui tendon. Luxațiile volare au frecvent ca rezultat ankiloza articulară persistentă. O luxație ireductibilă poate să apară dacă tendonul central extensor și una dintre benzile laterale sînt blocate între suprafețele articulare sau între condilii falangei proximale. O radiografie în incidență laterală poate evidenția o deplasare rotațională a falangelor proximală și mijlocie sau o luxație completă. Reducerea închisă poate fi eficientă, dacă nu se imopune reducerea deschisă.

6. Deformările articulației interfalangiene proximale

A. DEFORMAREA „ÎN BUTONIERĂ". Această deformare (flexia articulației IFP și extensia articulației IFD) este rezultatul ruperii porțiunii centrale a tendonului extensor. O flexie forțată bruscă a articulației IFP poate fi cauza aceseiă leziuni. Inițial, apar numai durere, sensibilitate la palpare și edemul articulației IFP. Poate să existe sensibilitate la palparea directă a inserției părții centrale a tendonului, la baza falangei mijlocii. Articulația IFP se flectează pe măsură ce benzile laterale ale mecanismului extensor alunecă volar. Stabilizarea articulației IFP în extensie și urmărirea flexiei active și pasive a articulației IFD evidențiază o reducere a acestei mișcări. Articulație IFP rămîne în flexie și articulația IFD este în hiperextensie sau fixată prin contractură. Imobilizarea pe atelă a articulației IFP în extensie completă, cu articulația IFD liberă pentru mișcare, poate conduce la rezoluția deformării.

B. DEFORMAREA „ÎN PSEUDOBUTONIERĂ". Această afecțiune apare după o leziune care determină hiperextensia articulației IFP. Capsula articulară volară este ruptă și flexia contractivă a articulației IFP apare după cîteva săptămîni sau luni. La nivelul articulației IFD mobilitatea este normală, inclusiv flexia activă și pasivă. Rezolvarea chirurgicală a flexiei contractive a articulației IFP poate fi necesară dacă extensia nu poate fi restabilită prin mișcările active și pasive din articulația IFP și prin imobilizarea pe atelă în extensie dinamică.

9. FRACTURILE FALANGEI MIJLOCII

Aceste fracturi produc local durere, tumefacție, sensibilitate la palpare și deformare, cu extensia sau flexia fragmentelor proximale. Direcția de deplasare a fragmentului proximal este determinată de relația dintre linia de fractură și inserția tendonului flexorului superficial și cel al extensorului central. Dacă linia de fractură se află distal de inserția

tendonului extensor și proximal de inserția tendonului flexor, fragmentul proximal este în extensie, iar cel distal în flexie. Radiografiile evidențiază linia de fractură.

10. ARIA ARTICULAȚEI IFD

A. Ruptura tendonului extensor. Această afecțiune apare la jucătorii de baseball, fotbal american, baschet și volei. Mingea lovește degetul în extensie și forțează articulația IFD să realizeze flexia. Tendonul extensor este rupt sau avulsionat de pe baza falangei distale. Pacientul prezintă local durere, tumefacție, sensibilitate la palpare și este incapabil de a realiza extensia falangei distale. Această deformare a fost numită „deget ciocan", de baseball sau căzut. Alunecarea tendonului detașat proximal poate mări extensia articulației IFP și apare deformarea „în gît de lebădă" (extensia articulației IFP și flexia articulației IFD).

B. Ruperea tendonului flexor. Extensia bruscă a articulației IFD în timpul efectuării mișcării de flexie poate produce ruperea sau avulsia tendonului profund al flexorilor de pe falanga distală. Apare volar durere, sensibilitate de palpare, tumefacție și echimoză, de-a lungul tendonului și incapacitatea de a realiza flexia articulației IFD. În unele cazuri flexia articulației IFP poate fi limitată. Pe o radiografie poate fi evidențiat un fragment osos avulsionat de la locul rupturii tendonului. Pentru toate rupturile acute ale tendonului extensor profund se impune intervenția chirurgicală. Aceasta pentru că tendonul poate să fie retractat pînă la nivelul articulației IFP sau chiar al palmei.

C. Fracturile falangei distale. Aceste fracturi nu sînt, de obicei, deplasate și se vindecă fără complicații. Apare durere, tumefacție și sensibilitate la palparea falangei distale.

D. Hematomul subunghial. O leziune prin strivirea patului unghial, cu sau fără fractura falangei distale, poate produce durere intensă la nivelul vîrfului degetului cu caracter pulsatil, care nu cedează la analgezice. Unghia afectată este cianotică, datorită prezenței sîngelui subunghial. Drenajul hematomului cu ajutorul unei clame de hîrtie înroșite în foc, pentru a arde un mic orificiu în unghie, va permite scurgerea sîngelui lichid, ducînd la calmare promptă a durerii. Aceste leziuni sînt, în general, scundare prinderii vîrfului degetelor în ușa automobilului.

E. Luxația articulației IFD. Luxația laterală sau dorsală are drept rezultat apariția durerii, sensibilității la palpare, tumefacției și deformării distale care, de obicei, poate fi redusă prin manipulare închisă.

11. INFECȚIILE DEGETULUI (PANARIȚIILE)

A. Paronichia și eponichia

*1. **Superficială.*** Durerea și sensibilitatea la palpare sînt asociate unei margini laterale unghiale eritematoase, edematoase. În apropierea pliului cutanat lateral unghial poate să apară o zonă mică fluctuantă, cu conținut purulent, care drenează spontan sau după incizie. Agentul etiologic cel mai frecvent implicat este *S. aureus*.

*2. **Profundă.*** Marginea unghiei și tegumentul adiacent sînt edematiate și sensibile la palpare. Pacientul simte o durere intensă pulsatilă la nivelul acestei zone și uneori sub unghie. Presiunea la nivelul unghiei poate provoca o durere severă localizată la acest nivel. Incizia chirurgicală, paralelă cu marginea unghiei și îndepărtarea unui sfert din unghia adiacentă marginii va calma durerea prin drenajul puroiului subunghial.

B. Eponichia. Afectarea proximală a marginii unghiale situate deasupra platoului unghial apare asociată infecției pliului lateral al unghiei și răspunde la îndepărtarea treimii proximale a unghiei.

Paronichia acută sau eponichia apar după ce un corp străin pătrunde între platoul unghial și țesutul paronichial (lemn, metal sau așchii de sticlă), de la o cuticulă unghială care permite inițierea infecției sau după pilirea excesivă a unghiilor.

C. Infecția circulară. O infecție circulară este paronichia care se extinde de la un pliu lateral unghial către eponichium și apoi către pliul lateral unghial opus.

D. Abcesul subunghial. Apare o durere severă pulsatilă, sub unghie. Presiunea la nivelul unghiei reproduce durerea și poate fi prezentă „unghia flotantă". Îndepărtarea întregii unghii permite drenajul și calmarea durerii. Abcesul subunghial poate să apară după o paronichie profundă.

E. Panarițiul pulpar. Suprafețele flexorilor degetelor II-V conțin 3 spații pulpare, iar policele 2 spații pulpare, mărginite de crestele flexorilor degetelor. Tegumentul este aderent de tendonul flexorilor subiacent, la nivelul crestelor flexoare. Grăsimea situată în spațiul pulpar distal este împărțită în două compartimente printr-un sept fibros vertical. O plagă prin înțeparea directă a spațiului pulpar, o paronichie neglijată sau un abces subunghial pot fi urmate de formarea unui abces în spațiul pulpar al falangei terminale a policelui sau a celorlalte degete. Această leziune se numește panarițiu.

*1. **Panarițiul pulpar distal.*** Apare durere severă pulsatilă la nivelul spațiului pulpar distal. Fața volară distală a degetului afectat este edematiată, în tensiune, extrem de sensibilă la palpare și eritematoasă. Transiluminarea spațiului pulpar de sub falangă distală poate evidenția abcesul.

Un abces al spațiului pulpar distal poate drena printr-o arie necrotică a pielii, poate produce osteomielită la nivelul falangei distale sau artrită septică a articulației IFD. Radiografiile pot depista un corp străin în spațiul pulpar sau o infecție osteolitică a falangei terminale. Incizia, drenajul și administrarea de antibiotice pe cale sistemică are ca efect calmarea durerii și dispariția sensibilității de la acest nivel.

*2. **Panariţiul lojei mijlocii şi proximale.*** Apare local durere, edem în tensiune şi sensibilitate, cu eritem al pielii supraiacente şi căldură la nivelul spaţiului pulpar mijlociu sau proximal. Se poate constitui un abces, iar infecţia se poate extinde în partea dorsală a degetului sau în spaţiul articular adiacent.

F. Panariţiul articular. Apare edem şi roşeaţă la nivelul feţei dorsale a mîinii, proximal de spaţiul afectat. Există durere severă, sensibilitate la palpare, căldură şi eritem al pielii supraiacente. Degetele adiacente spaţiului articular sînt separate prin abcesul subiacent şi edemul din jur. Aceste abcese sînt, de obicei, „în clepsidră" sau „în halteră", cu o colecţie purulentă subcutanată situată dorsal şi alta volar, separate prin fascia palmară şi ligamentul metacarpian transvers superficial. O fisură sau o puncţie a acestui spaţiu articular, un calus palmar distal infectat sau un abces subcutanat volar al falangei proximale poate produce o infecţie a spaţiului articular.

Sînt necesare pentru vindecare incizia şi drenajul componentelor volară şi dorsală, însoţite de antibioticoterapie pe cale sistemică.

G. Panariţiul tenosinovial al flexorilor. Degetul afectat este edemaţiat uniform şi în poziţie de flexie. Pacientul prezintă sensibilitate crescută la palparea tendonului flexor afectat şi durere, la extensia pasivă a degetului. Cel mai frecvent afectate sînt indexul, mediusul şi inelarul. Microorganismul cel mai frecvent izolat este *S. aureus*, dar au fost izolate şi bacterii gram-negative, în 20% din cazuri. Administrarea precoce a antibioticelor poate ameliora durerea degetului, sensibilitatea la palparea şi edemul. Dacă nu se constată nici o ameliorare în 24 ore, se impune pentru vindecare, fără pierderea funcţiei tendonului, incizia şi drenajul cu lavaj al tendonului. Aceste infecţii se pot extinde de la spaţiile profunde şi bursele mîinii.

H. Panariţiul herpetic. La un deget apare durere asociată cu eritem. Se dezvoltă apoi vezicule mici, grupate sau ulceraţii care fac crustă la nivelul ariei de eritem. Personalul medical şi din stomatologie prezintă risc crescut, dar această leziune poate să apară şi în absenţa expunerii profesionale. Culturile şi imunofluorescenţa indirectă pentru herpes simplex stabilesc diagnosticul. Dacă infecţia apare în lungul marginii unghiale poate fi confundată cu paronichia, iar dacă apare la nivelul spaţiului pulpar distal poate fi confundată cu un panariţiu pulpar. Terapia cu acyclovir poate fi instituită pentru controlul leziunilor recurente sau persistente.

I. Afecţiuni care mimează panariţiile degetelor

*1. **Tenopsinovita şi artrita gutoasă.*** Această afecţiune poate fi confundată cu paronichia acută. Poate să producă eritem local, durere şi sensibilitate la palpare la nivelul articulaţiei IFD. Un depozit tegumentar de urați poate drena o secreţie care conţine cristale albcretoase de urat şi poate mima un abces cutanat local. Guta poate produce tenosinovita flexorilor degetelor.

*2. **Tendinita calcificată acută.*** Depozitarea calciului într-un tendon sau ligament poate produce local, la nivelul degetului, durere, eritem şi sensibilitate la palpare. Calcificarea poate fi depistată pe o radiografie simplă, la nivelul inserţiei tendonului dureros sau al ligamentului. Sensibilitatea la palpare este, de obicei, net delimitată de aria depozitului de calciu.

*3. **Melanomul malign al pliului şi patului unghial.*** Un melanom al pliului unghial poate mima o paronichie rezistă la tratament. Conturul leziunii, maroniu sau negru, oferă un indiciu asupra naturii reale a leziunii. Dacă leziunea este nepigmentată diagnosticul poate fi omis în 50% din cazuri. Un melanom al patului unghial suprainfectat poate simula o infecţie subunghială. Identificarea naturii reale a leziunii unghiale persistente necesită biopsie.

*4. **Sarcoidoza.*** Această afecţiune poate determina edem, durere şi sensibilitate la palpare la nivelul degetului, secundar tenosinovitei flexorilor. Poate fi prezent edemul dureros al tendonului flexorilor. Durerea este accentuată de extensia degetului. Cea mai frecventă formă de tenosinovită în sarcoidoză este tenosinovita extensorilor, care afectează tendoanele extensorilor la nivelul pumnului.

12. INFECŢIILE MÎINII

A. Infecţiile bursei. Bursa radială este o prelungire a aponevrozei tendonului flexor lung al policelui care se extinde la nivelul articulaţiei mîinii. Bursa ulnară este continuarea aponevrozei flexorului lung al degetului mic. Această bursă cuprinde celelalte tendoane ale flexorilor la nivel palmar şi se extinde pe faţa volară a articulaţiei pumnului, unde comunică, de obicei, cu bursa radială.

*1. **Infecţia bursei radial.*** Se manifestă prin durere, edem difuz, eritem şi sensibilitate la palparea tendoanelor flexorilor la nivelul policelui, iar sensibilitatea se extinde proximal către faţa volară a feţei radiale a articulaţiei pumnului. Policele este ţinut în flexie, iar extensia pasivă a acestui deget intensifică durerea. Eminenţa tenară şi primul spaţiu articular sînt edemaţiate, mimînd infecţia spaţiului tenar. Dacă bursa radială comunică cu bursa ulnară pot să apară durerea, edemul şi sensibilitatea la plapare a degetului mic, după o pauză de cîteva zile, datorită extensiei secundare la bursa ulnară. Acest tip de extensie poate avea ca rezultat abcesul „în potcoavă" şi, uneori, extensia la nivelul antebraţului distal.

*2. **Infecţia bursei ulnare.*** Degetul mic devine dureros, sensibil la palpare şi edemaţiat difuz. Extensia pasivă a degetului în flexie intensifică durerea. Un abces „în

potcoavă" poate să apară după extinderea către bursa radială, dar acest tip de infecție este mai rar întîlnit. Infecțiile bursei pot apare printr-o plagă înțepată sau prin tenosinovita supurativă a degetului.

B. Infecțiile spațiilor

1. Spațiul mediopalmar. Se manifestă printr-un edem difuz, eritem și sensibilitate la palparea palmei, în regiunea mediană, cu pierderea concavității normale a palmei. Fața dorsală a mîinii devine edematiată. Poate să apară fluctuența feței dorsale a mîinii. Flexia degetelor intensifică durerea. Se pot asocia frisoane, febră, fatigabilitate și stare de rău.

Incizia în lungul crestei distale de flexie palmară și drenajul, însoțită de antibioticoterapie, are ca rezultat vindecarea.

Infecțiile spațiului mediopalmar pot să apară după o plagă înțepată directă a spațiului sau prin extensia tenosinovitei purulente (a degetelor mijlociu și inelar). Spațiul mediopalmar comunică cu spațiile articulare ale degetelor II, III, și IV prin canalele lumbricale.

2. Spațiul tenar. La nivelul eminenței tenare apare edem, eritem și durere. Policele este ținut în abducție iar fața dorsală a mîinii este foarte edematiată. Spațiul este situat posterior de mușchii eminenței tenare și de adductorul policelui. Poate să se infecteze printr-o tenosinovită supurativă a tendonului flexor al indexului, prin extindere de la un abces al spațiului adiacent, de la un abces bursal sau direct, printr-o plagă penentrantă.

13. MUȘCĂTURILE DE ANIMAL ȘI DE OM DE LA NIVELUL MÎINII ȘI DEGETELOR

A. Mușcătura de cîine. Pot să apară dilacerații, zdrobiri, leziuni prin înțepare sau combinații ale acestor tipuri de traumatisme tisulare. Infectarea plăgii începe cu eritem, edem și sensibilitate la palpare, uneori însoțite de o secreție purulentă și/sau urît mirositoare. Pot să apară: febră – de obicei mică; limfangită ascendentă care se extinde la nivelul antebrațului și adenită axilară dureroasă, la mai puțin de 20% din cazuri. Plăgile prin înțeparea mîinii predispun la formarea de abces, în timp ce plăgile situate în apropierea oaselor și articulațiilor pot determina apariția artritei septice, tenosinovitei, osteomielitei sau a infecției spațiului. Microorganismele izolate din plăgile infectate mușcate de cîine includ aerobi (*Pateurella multocida* 30-50%, *S. aureus* 30% și streptococi) și anaerobi (*Bacteroides* 19%, *Fusobacterium* 19%). Cele mai multe infecții anaerobe sînt polimicrobiene.

B. Mușcătura de pisică. Leziunile sînt, de obicei, zgîrieturi sau plăgi mici prin înțepare. Ele sînt predispuse la infecții cu *P. multocida* (80% din cazuri) și unele specii de streptococi, acestea fiind cel mai frecvente microorganisme izolate.

C. Mușcătura de om

1. Paronichia. Această afecțiune apare secundar mușcăturii marginii unghiei sau sugerii degetului. S-au izolat aerobi sau anaerobi în cultură pură (27% fiecare) sau ca infecție mixtă (46%). Cele mai frecvente microorganisme aerobe izolate în paronichie sînt *Streptococul viridans*, streptococii de grup A β-hemolitici, streptococii γ-hemolitici, *S. aureus* și *Eikenella corrodens*. Microorganismele anaerobe izolate includ *Bacteroides*, *Fusobacterium* și cocii anaerobi gram pozitivi.

2. Mușcătura ocluzivă. Aceste mușcături afectează falanga distală a degetului mijlociu, a indexului sau a ambelor. Cele mai frecvente microorganisme izolate sînt streptococii viridans, *S. aureus* și anaerobii.

3. Leziunile dinți-pumn încleștat. Aceste leziuni apar în urma unei lovituri cu pumnul în gura adversarului. Dinții țintă pot lacera sau înțepa tegumentul la nivelul articulațiilor MCF sau IFP, inoculînd plaga cu floră bacteriană orală. După 24-48 ore apare celulită locală, însoțită de durere, eritem și edem. Pot apare infecții separate ale spațiului subcutanat sau ale tendoanelor. Dacă este înțepată articulația poate să apară artrită septică. Cele mai frecvente microorganisme izolate sînt streptococii viridans, *S. aureus* (30%) și *E. corrodens* (25%). În plus, pot exista culturi pozitive pentru anaerobi la 55% din infecțiile dinți-pumn încleștat.

D. Mușcătura de șarpe. La 15 minute după mușcătură apare local durere, edem și sensibilitate la palpare. Sînt observate două plăgi prin înțepare (urma colților) iar edemul difuz și durerea se extind rapid către braț. Pot să apară apoi simptomele sistemice, sub formă de slăbiciune, greață, vomă, acroparestezii și sîngerare la nivelul mucoaselor. La locul mușcăturii poate apărea necroză, însoțită de bule, care au ca rezultat gangrena unei porțiuni a mîinii sau degetului. Este dificil de estimat rolul florei bucale a șarpelui în acest proces necrotizant. Cele mai frecvente microorganisme izolate din cavitatea orală a șerpilor veninoși sînt bacilii gram-negativi și anaerobi. Mușcătura de viperă produce necroză locală, durere și edem. Unele mușcături de cobră pot și ele să producă local durere, sensibilitate, eritem și necroză, urmate de simptome neurotoxice.

E. Arahnidismul necrotic (loxoscelismul). Mușcătura de păianjen maroniu singuratic, produce inițial un disconfort ușor, cu caracter de usturime. După o perioadă de latență de 2-8 ore, apare la locul mușcăturii o durere severă. Această durere este urmată la 2 ore de apariția pruritului, edemului și eritemului local. Zona centrală a leziunii devine cianotică, albă sau gri și poate să apară o bulă mare central, cu conținut hemoragic. La 3-7 zile se constituie o ulcerație centrală necrotică.

F. Mușcătura de șobolan (febra mușcăturii de șobolan). O mușcătură de șobolan în locuință sau în laborator poate fi urmată la 10 zile de o boală acută febrilă cu frisoane, cefalee, mialgii, artralgii migratorii și vomă. Nu există, de obicei, nici o infecție locală la nivelul plăgii ■■■ adenită regională determinate de *S. moniliformis* (agentul etiologic frecvent în Statele Unite ale Americii). Forma asiatică ■ bolii, datorată infecției cu *Spirillum minor* se manifestă prin durere, edem și colorarea vineție ■ plăgii și este însoțită de limfadenită axilară, o erupție maculară albăstruie, febră recurentă și un test serologic fals pozitiv pentru sifilis, la 56% din cazuri.

Infecția cu *S. moniliformis* este, de obicei, însoțită de o erupție maculopapulară sau peteșială la nivel palmar, plantar și al extremităților. Leziunile pielii pot deveni confluente și uneori purpurice. Aproximativ 50% din pacienți dezvoltă o poliartrită asimetrică sau o artrită septică. Pot fi afectați genunchii, umerii, coatele, articulațiile pumnului, gleznele și șoldurile. După 2 săptămîni are loc rezoluția spontană ■ febrei și a celorlalte simptome. Diagnosticul infecției cu *S. moniliformis* este sugerat de istoricul unei mușcături recente de șobolan și de boala febrilă cu erupție. Frotiul Gram realizat din sîngele periferic, lichidul sinovial sau din puroi, care evidențiază bacili pleiomorfici gram-negativi (*S. moniliformis*) sau rezultatele pozitive ale culturilor confirmă diagnosticul. Măsurarea aglutininelor specifice (serodiagnostic) poate, de asemenea, să confirme diagnosticul.

14. INFECȚIILE DIFUZE ALE MÎINII ȘI ANTEBRAȚULUI

A. Celulita bacteriană acută. La nivelul mîinii apare durere, eritem și edem, care se extind apoi la braț. Marginea eritematoasă de la nivelul brațului este dureroasă, dar nu este supradenivelată. Pot să apară treneluri longitudinale, eritematoase sensibile la palpare, la nivelul antebrațului și brațului, datorate limfangitei ascendente. Cauza frecventă este infecția tegumentului și țesutului subcutanat cu streptococi de grup A sau *S. aureus*. În unele cazuri poate să apară adenopatie axilară, dureroasă spontan și la palpare, febră și frisoane. Cauza poate fi o leziune periferică evidentă, cum ■■ fi furunculul de la nivelul feței dorsale ■ falangei proximale sau o dermatită fisurată la nivelul mîinii, sau poarta de intrare ■ agentului infecțios poate să nu fie evidentă. Există un răspuns rapid la tratamentul cu antibiotice administrate intravenos.

B. Infecția spațiului subaponevrotic palmar. Se manifestă prin durere, sensibilitate la palpare, eritem și edem difuz la nivelul palmei care este în mod normal concavă, edemul făcînd palma să devină plată sau convexă. Policele și degetele sînt ținute în flexie, extensia pasivă producînd durere severă. Incizia chirurgicală cu drenajul puroiului acumulat sub aponevroza palmară și terapia cu antibiotice administrate sistemic duc la rezoluția rapidă ■ infecției.

C. Gangrena gazoasă (mionecroza clostridiană). Cauza cea mai frecventă este lezarea musculară și contaminarea cu pămînt sau floră fecală. Leziunile profunde cum ar fi o fractură cominutivă ■ mîinii sau degetelor sau o plagă împușcată (glonț cu viteză mare) pot produce o astfel de leziune. Debutul afecțiunii este la 24-72 ore de la producerea leziunii, simptomul inițial fiind durerea severă, în discordanță cu lipsa de gravitate a plăgii. Urmează la scurt timp simptomele sistemice: febră, diaforeză, tahicardie, hipotensiune, paloare și uneori icter. Pot să apară, de asemenea, apatie sau teamă și neliniște.

Plaga devine edematiată și turgescentă și apare sensibilitate locală la palpare. Dacă plaga este deschisă, mușchii edematiați pot protruziona prin plagă. Este prezentă o secreție serosanguinolentă urît mirositoare, cu posibile bule de gaz. Palparea cu atenție poate evidenția crepitații datorate gazului subcutanat. În cîteva ore, pielea palidă, edematiată, de la marginile plăgii devine galbenă sau de culoarea bronzului. Pot să apară bule în tensiune care conțin un lichid sanguinolent sau închis la culoare, la nivelul tegumentului supraiacent și apar și arii de gangrenă cutanată verzui-negricioase sau chiar negre. În cazurile fulminante progresia la nivelul mîinii și ascendent către braț este rapidă, la 4-12 ore. O colorație Gram a exsudatului din plagă evidențiază bacili mari, gram-pozitivi, cîteva bacterii gram-negative și relativ frecvente leucocite. Pe culturi cresc *Clostridium perfringens* (80-95%) sau *Clostridium novyi* (10-40%). Radiografiile evidențiază gaz la nivel muscular, tegumentar și al planurilor fasciale. Explorarea plăgii confirmă mionecroza extensivă.

Penicilina în doze mari administrată intravenos, debridarea extensivă sau amputația și terapia cu oxigen hiperbar pot avea ca rezultat salvarea parțială a membrului și supraviețuirea pacientului.

D. Celulita anaerobă clostridiană. Debutul este la 3-5 zile de la traumatism. Durerea locală, edemul și simptomele sistemice sînt minore. Apare o secreție subțire, urît mirositoare, iar crepitațiile subcutanate sînt prezente predominant local, dar pot fi și extensive. Radiografiile arată prezența de gaz subcutanat. Un frotiu Gram și cultura exsudatului din plagă izolează *C. perfringens*. Diferențierea de gangrena gazoasă (mionecroza clostridiană) poate necesita explorare chirurgicală, cu testarea mușchiului subiacent pentru contracție, colorație și capacitatea de sîngerare. Dacă mușchiul nu este necrozat, debridarea locală, drenajul puroiului și terapia cu penicilină în doze mari, administrate intravenos vor conduce la rezoluția infecției.

E. Celulita anaerobă neclostridiană. Această afecțiune formatoare de gaz este similară clinic cu celulita clostridiană anaerobă. Este generată, de obicei, de infecția plăgii cu unul sau mai multe tipuri de bacterii anaerobe care nu formează spori (*Bacteroides*, peptostreptococi sau peptococi) care apare singură ■■■ în infecții mixte, alături de bacterii coliforme aerobe (*Escherichia coli* sau *Klebsiella*), streptococi sau stafilococi. Explorarea chirurgicală ■ plăgii

infectate și stabilirea viabilității mușchilor sînt absolut necesare. Debridarea, drenajul și terapia antibiotică conduc la rezoluția infecției și vindecarea plăgii.

F. Mionecroza anaerobă streptococică. Această afecțiune debutează la 3-4 zile de la producerea plăgii. Există edem local, o secreție seropurulentă cu miros acru, la nivelul plăgii, și eritem difuz în jurul plăgii. Gazul este prezent subcutanat și în planurile musculare și ale fasciilor. Durerea apare pe măsură ce infecția progresează și nu este un simptom inițial predominant, ca în gangrena gazoasă. Cazurile tratate incorect pot duce la gangrenă musculară și cutanată, cu simptome sistemice severe. Exsudatul conține streptococi și leucocite polimorfoucleare în număr mare. Culturile evidențiază infecția mixtă cu streptococi anaerobi însoțite fie de streptococi de grupa A, fie de *S. aureus*. Explorarea plăgii evidențiază modificarea de culoare a mușchiului (culoare cărămizie), dar mușchiul poate să fi păstrat capacitatea de contracție. La pacienții cu ischemia membrului, bacilii gram-pozitivi, *Bacillus subtilis* și peptostreptococii pot produce o infecție similară care, pe frotiul Gram, să simuleze gangrena gazoasă clostridiană. Terapia cu penicilină în doze mari, administrate intravenos și debridarea duc la rezoluția mionecrozei streptococice anaerobe.

G. Mionecroza cu *Aeromonas hydrophila*. Această afecțiune poate să apară în urma unei leziuni în apă dulce sau după manipularea de pește sau alte animale acvatice. Debutul este rapid (în 2 zile). Durerea locală este intensă, edemul este semnificativ și apar bule cu conținut seros-sanguinolent. Simptomele sistemice și toxicitatea pot fi severe. Radiografiile evidențiază prezența gazului între planurile fasciale. Explorarea chirurgicală certifică mionecroza și permite drenajul și debridarea.

Frotiul Gram al exsudatului din plagă evidențiază bacili gram-negativi. În culturi crește *Aeromonas hydrophila*. Există răspuns la debridarea chirurgicală extensivă și terapia antimicrobiană.

H. Gangrena streptococică. Această infecție apare, de obicei, la locul leziunii, dar poarta de intrare a plăgii poate să nu fie evidentă. Debutul este brusc, cu durere locală, eritem, edem și sensibilitate la palpare. În următoarele 24-72 ore nu constituie bule mari, cu conținut purulent sau roșu-negricios. Bulele se transformă în escare necrotice sau ulcerații, care seamănă cu o arsură de gradul III. Apar arii de necroză cutanată iar toxicitatea sistemică poate fi marcată. Streptococii pot fi evidențiați prin colorație Gram, cultura din lichidul bulei și din sînge. Agenții etiologici frecvent incriminați sînt streptococii de grup A, C și G.

15. POLIARTRITELE ACUTE CARE AFECTEAZĂ PUMNUL ȘI MÎNA

A. Artrita din hepatita B. Poate să apară o poliartrită simetrică sau asimetrică la 10-30% din cazurile de hepatită B, înainte de debutul simptomelor hepatice. Artrita poate fi simultană și persistentă sau migratorie. Articulațiile mici ale degetelor și mîinile sînt afectate în 80% din cazuri, iar articulațiile mîinilor la 25% din cazuri. Alte articulații sînt afectate cu o frecvență de 20-40%. Pot să apară, de asemenea, tendinita și bursita. La 50% din cazuri se observă o erupție urticariană, prurigioasă, maculară sau maculo-papulară. Diagnosticul este confirmat de prezența în ser a AgHBs și de testele funcționale hepatice anormale.

B. Artrita asociată rubeolei. Această afecțiune produce durere și rigiditate la nivelul articulațiilor degetelor, pumnilor, genunchilor și al altor articulații, deseori fără edem, căldură sau eritem. După 1-4 săptămîni are loc rezoluția spontană. Un sindrom acut de tunel carpian, o nevrită brahială sau o tenosinovită poate să apară la un număr mic de cazuri. Această afecțiune apare, de obicei, la femeile adulte cu rubeolă (la 15-68% din cazurile de rubeolă, la femei). Simptomele rubeolei sînt febra mică, adenopatia occipitală sensibilă la palpare și dureroasă și o erupție maculopapulară, palidă, nepruriginoasă, tranzitorie. Erupția poate precede sau urma artrita.

C. Artrita post-vaccinare antirubeolică. O boală artritică similară poate să apară și după imunizarea pentru rubeolă. În afecțiunea postvaccinală, cel mai frecvent afectate au fost genunchiul și tunelul carpian. Artrita este mai frecventă la adolescentele și la femeile imunizate decît la copii. Incidența artritei după vaccinare este de 10%.

D. Poliartrita reumatoidă acută. Semnele precoce ale acestor afecțiuni pot fi edemul izolat, sensibilitatea la palpare și durerea provocată de mobilizarea articulației la una sau mai multe dintre articulațiile IFP și/sau MCF. Afectarea inițială poate fi asimetrică sau chiar mono-articulară. Afectarea altor articulații (genunchi, articulația pumnului, umeri, coate și glezne) urmează la scurt timp. Rezultatele testului seric pentru factor reumatoid sînt pozitive la 33-60% din cazuri, la debutul bolii.

E. Artrita din lupusul eritematos sistemic. Simptomul inițial al acestei boli poate fi o poliartrită simetrică ce afectează degetele, genunchii și alte articulații mari. Rezultatele testului seric pentru anticorpi antinucleari sînt pozitive. Pot fi pozitive și rezultatele testului seric pentru factor reumatoid, acești pacienți fiind diagnosticați inițial ca avînd artrită reumatoidă.

F. Reumatismul articular acut. Această boală febrilă debutează ca o poliartrită la 5 săptămîni de la o infecție acută a căilor respiratorii superioare. Articulațiile sînt roșii, edemațiate, dureroase și sensibile la palpare. Afectarea asimetrică este frecventă. Degetele sînt mai rar afectate decît genunchii, articulațiile pumnului, coatele, umerii și gleznele. Diagnosticul poate fi confirmat prin evidențierea unor nivele serice mari de antistreptolizină O, anti-AND-ază B și/sau antihialuronidază și printr-un răspuns spectaculos la terapia cu salicilați. Manifestările cardiace, cutanate și neurologice (coreea) sînt mai rar întîlnite la adulți.

G. Artrita acută traumatică. Se manifestă prin durere, edem şi rigiditate la nivelul articulaţiilor IFP şi MCF, după o suprasolicitare a mîinilor la atleţi sau în timpul efectuării unor manevre. Rezultatele testelor pentru factor reumatoid şi anticorpi antinucleari sînt negative, iar VSH-ul este normal. Încetarea activităţii care a provocat traumatismul este urmată de rezoluţia simptomelor în 1-3 luni.

H. Sindromul artrită-dermatită. Diseminarea *N. gonorrhoeae* poate produce poliartralgie migratorie sau poliartrită. Genunchii şi articulaţiile pumnului sînt frecvent afectate, în timp ce articulaţiile mici ale degetelor şi gleznele sînt mai rar prinse. Tenosinovita asociată poate să afecteze mîinile, articulaţiile pumnului şi picioarelor. Unii pacienţi dezvoltă 2-40 pustule dureroase la nivelul pielii sau vezicule hemoragice cu baza eritematoasă distribuite, de obicei, la nivelul regiunilor distale ale membrelor. Febra, frisoanele şi semnele sistemice pot fi evidente sau minore. Diagnosticul poate fi confirmat prin culturile efectuate din secreţiile de la nivelul mucoaselor (80%), culturi din regiunea genitală a partenerului sexual, hemoculturi sau culturi din lichidul articular. Rezultatele coloraţiei directe cu anticorpi fluorescenţi a lichidului articular, a veziculelor cutanate sau a lichidului din pustule pot fi pozitive. Există un răspuns rapid la terapia antimicrobiană parenterală.

I. Yersinioza. Infecţia cu *Yersinia enterocolitica* poate să determine o poliartrită migratorie care mimează un reumatism articular acut. Poate să se manifestă şi prin sacroileită. Diagnosticul poate fi confirmat prin coprocultură şi prin evidenţierea unei creşteri a titrului seric de anticorpi anti-*Y. enterocolitica*.

J. Guta. Guta acută poate afecta una sau mai multe articulaţii ale degetelor sau mîinii. Articulaţiile sînt roşii, calde, edematiate, dureroase şi sensibile la palpare. Nivelul seric de urat este crescut în timpul atacului şi sînt prezente cristale de urat monosodic în lichidul sinovial aspirat. Pot fi afectate mai multe articulaţii, frecvent degetele şi articulaţiile mari.

K. Artrita asociată bolii inflamatorii intestinale. Artrita acută poate să apară la 9-20% din pacienţii cu boală inflamatorie a colonului. Pacienţii cu boală inflamatorie intestinală şi/sau cu complicaţii ale acestei afecţiuni au o probabilitate mult mai mare de a dezvolta artrită. Artrita este asociată cu o boală inflamatorie simptomatică. Articulaţiile afectate sînt roşii, calde, edematiate şi dureroase. Tipul de afectare este, de obicei, asimetric, poliarticular şi simultan, dar poate să apară şi artrită migratorie, la 50% din cazuri. Genunchii, gleznele, coatele şi articulaţiile pumnului sînt mult mai frecvent afectate decît articulaţiile mici ale mîinilor şi picioarelor. Tabloul clinic de colită ulceroasă sau boală Crohn, rezultatele negative ale testelor pentru factor reumatoid şi anticorpi antinucleari şi rezoluţia artritei prin tratamentul bolii de colon sînt criterii diagnostice utile.

L. Artrita psoriazică. Poate să apară o artrită asimetrică sau simetrică cu afectarea predominantă a mîinii. În mod frevent, apar degete în formă de cîrnăciori, sensibile la palpare, dureroase şi artrita articulaţiilor IFP şi IFD, în timp ce umerii, coatele, pumnii, genunchii şi gleznele sînt rareori afectate. Se observă frecvent o erupţie specifică de psoriazis şi cei mai mulţi pacienţi prezintă onicodistrofie (onicoliză, depresiuni şi excrescenţe la nivelul unghiilor). Afectarea simetrică a articulaţiilor poate simula poliartrita reumatoidă, dar rezultatele testelor serice pentru factor reumatoid sînt negative, modificările unghiale sînt evidente şi se constată o creştere a frecvenţei antigenelor HLA-B17 şi HLA-B27 la pacienţii cu artrită psoriazică.

M. Boala depozitelor de pirofosfat de calciu dihidrat. Inflamaţia acută a articulaţiei pumnului sau a articulaţiilor MCF II şi III pot fi manifestări ale bolii depozitelor de profosfat de calciu dihidrat. Cel mai frecvent afectată articulaţie este genunchiul. Pot apare semne de condrocalcinoză la nivelul fibrocartilajului triunghiular al pumnului, cartilajului articular al humerusului proximal şi în cartilajele articulare şi meniscurile genunchiului. Lichidul sinovial aspirat dintr-o articulaţie edematiată, dureroasă, sensibilă la palpare conţine cristale de pirofosfat de calciu dihidrat şi o concentraţie crescută de leucocite polimorfonucleare. Afecţiunea răspunde bine la administrarea de colchicină intravenos.

N. Artrita septică. Afectarea articulaţiilor mici ale mîinii este rară, mai puţin de 4% din cazurile de artrită septică. Articulaţia MCF, IFP sau IFD afectată este tumefiată, caldă şi dureroasă spontan şi la palpare. Numărul de leucocite din lichidul sinovial este peste 100.000 celule/mm^3 la 35-50% din cazuri, iar cultura lichidului sinovial este pozitivă la 85% din cazurile de artrită septică negonococică. Artrita septică a articulaţiilor MCF şi IFP poate să apară după o leziune pumn-dinţi încleştaţi. Se poate observa afectarea a două sau mai multe articulaţii.

16. DUREREA DE CAUZĂ VASCULARĂ A MÎINII ŞI DEGETELOR

A. Embolia arterială acută

1. Artera brahială. O embolie a arterei brahiale poate fi asimptomatică sau poate să producă o durere ischemică la nivelul mîinii şi degetelor, paloare, parestezii şi/sau arii de anestezie, absenţa pulsului radial şi brahial şi pareza mîinii afectate. Se poate constata gangrena şi ulceraţia dureroasă la nivelul unuia sau mai multor vîrfuri de deget. Sursă de emboli pot fi cavităţile cordului, arcul aortic, artera nenumită dreaptă sau artera subclavie stîngă, intratoracic sau artera subclavie la nivelul aperturii toracice superioare. Fibrilaţia atrială, infarctul miocardic acut, miocardita sau stenoza mitrală pot da naştere la cheaguri emboligene. Un mixom atrial stîng sau o endocardită pot, de asemenea, să embolizeze la nivelul braţului. Un aterom sau anevrism subclavi-

cular la nivelul aperturii toracice superioare pot, de asemenea, să producă un embol al arterei brahiale. Durerea și modificările ischemice localizate distal depind de circulația colaterală în regiunea cotului.

2. Artera ulnară. Un embol sau un traumatism al arterei ulnare la nivelul articulației pumnului poate obstrua arcul superficial palmar și are ca rezultat ischemie, durere și parestezii, paloare sau cianoză și uneori gangrena degetelor mijlociu, inelar și a degetului mic. Este mult mai probabil să apară gangrena dacă arcul palmar superficial este incomplet (20% din populație) sau dacă artera radială este deja obstruată de un trombus sau embol.

3. Artera radială. Ocluzia traumatică sau un embol în artera radială, la pacienții cu un arc palmar incomplet, poate produce ischemia severă și dureroasă a mîinii. Trebuie efectuat testul Allen pentru a evalua capacitatea arterelor radială și ulnară de a iriga mîna și degetele, înainte de a puncționa sau canula artera radială. Dacă, în cazul ocluziei arterei radiale, capacitatea arterei ulnare de a iriga mîna nu este corespunzătoare, nu se recomandată canularea arterei radiale.

B. Traumatismele arteriale. Ocluzia traumatică acută a arterei brahiale poate să apară după un traumatism penetrant închis la nivelul brațului. O fractură supracondilară sau o dislocație a cotului, un sindrom de compartiment anterior al antebrațului, canularea sau cateterizarea arterei brahiale și injectarea intra arterială de droguri ilicite poate produce ocluzia arterei brahiale. Lezarea iatrogenă și ocluzia arterei radiale poate să apară după puncționarea sau canularea arterială.

C. Fenomenul Raynaud secundar. Această afecțiune poate să afecteze una sau ambele mîini sau picioare în funcție de etiologie. Inițial, vor fi afectate unul sau mai multe degete, iar cu timpul vor fi prinse tot mai multe degete. Există o triadă clasică: după expunerea la rece sau stress emoțional apare paloare la nivelul degetelor, urmată de cianoză și eritem, cu durere pulsatilă și/sau parestezii în timpul fazei hiperemice (rubor).

Întreaga fază durează numai 5-20 minute. Încălzirea mîinilor sub apa care curge este frecvent utilă și poate scurta atacul, care dispare spontan după o de oră. Atacurile nocturne de durere și parestezii sînt puțin frecvente.

1. Boala ocluzivă arterială acută. Un debut brusc de fenomen Raynaud la una dintre extremitățile superioare poate fi secundară bolii ocluzive arteriale datorată vasculitei, trombozei, emboliei sau compresiei la nivelul aperturii toracice superioare. O arteriogramă a arterei subclavii afectate va demonstra leziunea arterială.

2. Terapia medicamentoasă. Administrarea blocantelor beta-adrenergice pentru tratamentul migrenei, anginei sau hipertensiunii arteriale sau administrarea ergotaminei sau metisergidei pentru tratamentul migrenei determină, uneori, fenomen Raynaud bilateral. Administrarea de bleomicină, vincristină și cisplatin (în tratamentul cancerului cu celule germinative) precipită această afecțiune în 44% din cazurile raportate.

17. NEUROPATIILE PRIN COMPRESIE

A. Sindromul de tunel carpian. Sindromul acut de tunel carpian poate să apară după o fractură a radiusului distal, după luxația volară a osului semilunar, după tenosinovita acută supurativă sau nesupurativă a flexorilor, după traumatismului direct la nivelul palmei, după hematomul tunelului carpian secundar hemofiliei sau terapiei anticoagulante, după un abces al spațiului mediopalmar, după artrita septică a articulației pumnului, după o arsură palmară constrictivă și după boala Lyme. Durerea se manifestă la nivelul articulației pumnului, pe fața volară a policelui, indexului și mediusului și pe fața radială a degetului inelar. Paresteziile și hiperestezia afectează aceleași degete. Hipoestezia este, de obicei, limitată la fața volară a degetelor afectate. Simptomele sînt, de obicei, mai severe noaptea, trezind pacientul din somn datorită durerii și paresteziilor neplăcute. Strîngerea sau frecarea mîinilor și degetelor sau atîrnarea lor la marginea patului ameliorează simptomatologia și permite pacientului să adoarmă. Semnele Phalen și Phalen inversat sînt frecvent pozitive, la fel și semnul Tinel la nivelul pumnului. Se poate constata slăbiciunea abductorului scurt al policelui. Diagnosticul este confirmat prin studii electrodiagnostice. Fiecare cauză de sindrom acut de tunel carpian poate necesita o terapie chirurgicală și/sau medicală specifică, precum și decompresia chirurgicală a nervului median.

B. Sindromul de tunel ulnar (compresia nervului ulnar în canalul Guyon). Apare durere pe partea medială a mîinii și a degetului inelar și la nivelul degetului mic. Poate fi însoțită de parestezii și hipoestezii la nivelul aceloraşi arii volare. Slăbiciunea și atrofia la nivelul mîinii reflectă afectarea motorie a mușchilor interosoși, lumbricali și adductor al policelui. Dacă hipoestezia este localizată la fața volară a regiunii mediane a palmei și degetelor și sensibilitatea feței dorsale a inelarului și degetului mic este normală, este probabil ca compresia nervului să aibă loc în canalul Guyton, deoarece ramura dorsală ulnară care inervează inelarul și degetul mic pe fața dorsală se desprinde din nervul ulnar, proximal de canalul Guyon.

Slăbiciunea izolată a mușchilor intrinseci indică compresia ramurii profunde motorii a nervului ulnar, la nivelul sau distal de cîrligul osului hamat. Apare pareza și atrofia mușchilor hipotenari și intrinseci prin compresia mai proximală în acest canal. Poate exista sensibilitate la palpare la nivelul canalului, iar semnul Tinel poate fi pozitiv la același nivel. Flexia articulației mîinii timp de 1-3 minute poate intensifica simptomele, în timp ce rezultatul testului de flexie a cotului este negativ. Debutul acut al simptomelor poate să apară după un traumatism direct cu fractura oaselor

hamat și pisiform sau datorită unui anevrism sau ocluziei arterei ulnare.

C. Cauze proximale de durere neuropatică la nivelul mîinii și degetelor. Radiculopatia cervicală C6 sau C7 poate produce durere și hipoestezie la nivelul feței radiale ale mîinii și degetelor. Regiunile dorsală și palmară ale policelui, indexului și degetelui mijlociu sînt și ele afectate. Manevra Spurling, rotația gîtului și/sau tusea produc durere la nivelul gîtului, brațului și mîinii. Compresia plexului brahial al nivelul aperturii toracice superioare produce durere și slăbiciune difuză la nivelul mîinii și antebrațului sau durere pe fața medială a mîinii. Testul Roos, al rotației externe cu abducția brațului, manevrele militare exagerate și presiunea cu policele la nivelul plexului brahial ipsilateral, deasupra claviculei stabilește sediul compresiei la nivelul plexului. Simptomele de la nivelul mîinii și brațului pot deveni severe după solicitarea brațului și umărului, durerea putînd persista timp de cîteva zile. Radiculopatia C8 sau compresia părții mediale a plexului brahial la nivelul aperturii torace poate produce durere și parestezii la nivelul brațului, antebrațului și mîinii. Compresia nervului ulnar, la nivelul cotului produce durere și parestezii la nivelul feței mediale a antebrațului, mîinii și articulației pumnului. Testul flexiei cotului este pozitiv și semnul Tinel este prezent la nivelul tunelului cubital, cu compresia nervului ulnar la nivelul cotului. Poate să apară hipoestezia fețelor dorsală și palmară a degetului inelar și a degetului mic. Sindromul de rotund pronator produce durere la nivelul antebrațului și poate simula un sindrom de tunel carpian. Totuși nu apar parestezii și dureri nocturne. Testul Phalen este negativ, sensibilitatea și semnul Tinel fiind prezente pe fața medială a antebrațului, la nivelul mușchiului rotund pronator. Durerea și paresteziile de la nivelul mîinii pot fi induse de pronația antebrațului contra unei rezistențe, cu cotul în extensie și de alte teste pentru efort, la nivelul mușchilor antebrațului.

D. Sindromul dublei striviri. O leziune proximală a ramurilor nervoase care formează nervul median poate predispune acest nerv la un sindrom de tunel carpian. O radiculopatie C6 sau C7, compresia plexului brahial la nivelul aperturii toracice sau compresia nervului median în regiunea mușchiului rotund pronator pot facilita apariția unui sindrom de tunel carpian și pot explica persistența simptomelor după chirurgia tunelului carpian, atunci cînd sediul proximal de compresie nu este tratat. În mod similar o radiculopatie C8, compresia părții mediale a plexului brahial la nivelul aperturii toracice sau un sindrom de tunel cubital, la nivelul cotului pot predispune nervul ulnar la compresia simptomatică în tunelul ulnar.

18. DISTROFIA SIMPATICĂ REFLEXĂ

Această afecțiune poate varia ca intensitate. Poate să apară după un traumatism ușor la nivelul mîinii cum ar fi entorsa, luxația sau fractura. Poate să apară și după leziuni majore ale mîinii și articulației pumnului sau după intervenții chirurgicale (ruptura ligamentelor mari, chirurgia tunelului carpian, fracturi cominutive sau cu deplasare, luxații grave sau leziuni de strivire). Poate să existe o perioadă de latență, de cîteva zile sau săptămîni, între leziune și debutul simptomelor de DSR.

Apare o durere severă, continuă, sub formă de înțepătură sau junghi, disproporționată față de gravitatea leziunii existente sau față de întinderea intervenției chirurgicale corective. Această durere este continuă și refractară la cele mai multe analgezice. Se asociază hiperestezie severă cutanată, iar palparea mîinii sau a degetelor afectate produce durere și disestezie neplăcută. Mîna devine edematiată, caldă și eritematoasă. La unele cazuri eritemul apare numai la nivelul feței dorsale a articulațiilor MCF și IFD. Hiperhidroza este deseori prezentă în timpul primelor 2 săptămîni. După 3-6 săptămîni, mîna și degetele pot deveni reci și palide.

Edemul mîinii lasă inițial godeu, putînd fi diminuat prin ridicarea mîinii. Mișcarea articulațiilor degetelor poate fi limitată de durere. Pacientul își poate retrage mîna în timpul examinării. Articulația pumnului este de obicei în flexie, cu articulațiile MCF în hiperextensie și degetele în grade diferite de flexie. Membrul afectat poate fi susținut de cealaltă mînă. Acest tablou clinic poate să persiste 2-3 luni, dacă nu se începe tratamentul. Radiografiile mîinii și articulației pumnului pot evidenția osteoporoză punctată la 30% din cazuri, în acest stadiu al afecțiunii (stadiul I), iar scintigrafia osoasă cu technețiu 99m poate arăta o captare crescută periarticulară, la nivelul articulațiilor afectate. Blocarea ganglionului stelat sau a nervului regional poate produce o simpatectomie temporară și calmează durerea și hiperestezia. O serie de 3-7 blocuri ale ganglionului stelat, fiecare ținînd 1-3 zile, alături de fizioterapia mîinii pentru a crește mobilitatea și a diminua edemul poate să ducă la rezoluția afecțiunii. DRS este mult mai frecventă la femei, (raportul bărbați/femei este de 2,9:1), iar frecvența este estimată la 0,05-5% din toate cazurile de traumatisme.

Cauzalgia datorată traumatismelor la nivelul unui nerv senzitiv (cauzalgie urinară) sau al unui nerv mixt important (cauzalgie majoră) sînt forme de DRS și sînt asociate cu durere persistentă. Aceasta are caracter de arsură. Cauzalgia minoră este limitată la zona de distribuție a nervului senzitiv lezat, în timp ce cauzalgia majoră poate iradia în afara ariei de distribuție anatomică a nervului lezat. Blocul simpatic calmează durerea cauzalgică, hiperestezia și disestezia cutanată, edemul, anchiloza articulațiilor și modificările vasomotorii cutanate.

19. MONONEVRITA MULTIPLEX

Se constată debutul brusc al unei dureri surde sau lancinante, la nivelul mîinii și antebrațului, parestezii și disestezii în zona de distribuție a nervilor median, ulnar sau radial. Hiperestezia sau hipoestezia cutanată pot fi prezente distal. În cîteva ore, hipotonia și anestezia se extind în zona de distribuție a nervului afectat. Palparea

nervului afectat proximal sau mișcarea membrului poate să determine dureri vii și parestezii care iradiază la nivelul mîinii și degetelor. O mononevrită similară poate afecta același membru sau pe cel opus. Această afecțiune este, de obicei, rezultatul unei ischemii acute a nervului afectat, fiind determinată de vasculite (poliarterită nodoasă, lupus eritematos sistemic sau artrită reumatoidă), diabet zaharat și, mai rar, de scleroza multiplă. Atacul inițial poate fi limitat la un singur nerv periferic și alte atacuri de mononevrită pot urma sau pot fi prevenite prin terapie. Biopsia musculară din ramurile nervoase din aria de distribuție a nervului afectat poate fi utilă în confirmarea diagnosticului clinic.

20. AFECȚIUNILE DERMATOLOGICE ALE MÎINII

A. Dermatita eczematoasă dishidrozică. Apar vezicule mici, sensibile la palpare, superficiale, cu lichid clar, fără eritem în jur, la nivelul palmelor și degetelor. Se poate asocia hiperhidroză. Persistența leziunilor poate duce la lacerare, eritem palmar și fisuri dureroase.

B. Pustuloza palmo-plantară

1. Pustuloza palmară și plantară. Această afecțiune debutează la nivelul palmelor și plantelor și constă în pustule de 1-2 mm dureroase și/sau pruriginoase, la nivelul unor plăci eritematoase. Leziunile mîinii apar inițial la nivelul eminenței tenare, apoi se extind către palme și fața dorsală a degetelor. Pustulele se pot rupe sau se usucă în 7-10 zile și lasă o crustă închisă la culoare. Aceste leziuni se pot vindeca după 3 săptămîni, fără recurență sau sechele. În absența unor leziuni de psoriazis cu altă localizare sau a modificărilor psoriazice specifice unghiale, această afecțiune se numește pustuloză acută palmară și plantară. Poate să apară după o infecție acută respiratorie (febră și dureri în gît).

2. Psoriazisul pustular Barber. Această afecțiune este clinic similară cu pustuloza palmară și plantară, cu excepția prezenței leziunilor psoriazice (cu altă localizare) sau a modificărilor unghiale psoriazice (godeu, excrescențe și onicoliză). Terapia cu ultraviolete poate fi eficientă în vindecarea acestei dermatite.

C. Pustulele bacteriene ale mîinilor și picioarelor (boala Andrew). Leziunile pustulare apar inițial medio-palmar sub formă de vezicule care devin în scurt timp purulente. Sînt afectate și spațiile articulare. Apare durere locală, însoțită de prurit și pustule, care de obicei se usucă „in situ". Rezultatele culturilor din pustule sînt negative. Examinarea microscopică evidențiază o pustulă intraepidermică. Această afecțiune este deseori asociată cu un focar de infecție la distanță și dispare frecvent după terapia eficientă a celui focar (dentar, sinusal, amigdalian). Unii specialiști nu recunosc rolul focarului de infecție în patogeneza acestei afecțiuni.

D. Acrodermatita continuă. Această afecțiune poate debuta la un singur deget, cu vezicule intraepidermice și pustule. Sediul leziunilor inițiale este, de obicei, falanga distală, în jurul unghiei. Tegumentul falangei distale poate să devină difuz eritematos, fisurat și cu cruste. Apare necroză tisulară și denudarea acestor zone. Unghiile sînt slăbite de „lacul de puroi" subiacent. Se formează noi pustule la nivelul pielii adiacente inflamate sau normale. Boala poată să rămînă localizată la un deget, se poate extinde și la alte degete sau poate progresa proximal. Poate să apară și interesarea altor membre.

Unele cazuri pot evalua către pustule generalizate. Această afecțiune poate fi diferențiată de psoriazisul pustular Barber și de pustulele bacteriene Andrew datorită tendinței sale de a forma „lacuri de puroi", arii mari denudate sau cruste în apropierea marginilor unghiilor și a patului unghial. Celelalte afecțiuni sînt, de obicei, localizate în palme. Prezența pustulelor spongiforme Kogof la biopsie poate ajuta la stabilirea diagnosticului.

E. *Dermatita cu Trichophyton rubrum.* Această afecțiune poate produce o dermatită pruriginoasă cu debut la nivelul palmelor și degetelor, unde apar leziuni dureroase eczematoase, cu cruste și zemuinde. Pot să apară eroziuni mici și fisuri la nivelul palmelor. Gratajul leziunilor oferă posibilitatea examinării directe la microscop, iar cultura va izola elemente fungice. Leziunile dispar la terapia antifungică.

F. Infecțiile cutanate cu *S. aureus.* *S. aureus* poate produce furuncule superficiale dureroase, sensibile la palpare, la nivelul mîinii. Un frotiu Gram sau cultura puroiului vor evidenția germenul. Această afecțiune poate fi rareori confundată cu antraxul cutanat (pustule maligne), deoarece acest din urmă este, de obicei, nedureros și pustula sau ulcerația centrală este înconjurată de edem masiv.

G. Erizipeloidul. Această infecție cutanată, dureroasă, sensibilă, violacee apare la nivelul unor traumatisme ale mîinii, la muncitorii care manipulează pește proaspăt, carne de pui sau vită. Microorganismul implicat este *Erysipelothrix rhusiopathiae*, un bacil gram-pozitiv, inoculat la nivelul unor traumatisme cutanate minore ale mîinii. Apare durere cu caracter de arsură la locul leziunii și după 2-7 zile se constituie o placă violacee. Febra redusă și starea generală alterată pot fi prezente. Această leziune are margini clar delimitate, supradenivelate. Poate să apară artrită la nivelul unei articulații adiacente. Această afecțiune răspunde la terapia cu antibiotice. Biopsia și cultura din marginea leziunii permit izolarea germenului implicat.

H. Nodulii Osler. Acestea sînt macule dureroase, eritematoase, de 0,5-1 cm, cu un centru ferm, ușor proeminent, de mărimea unui vîrf de ac, care apar la nivelul spațiilor pulpare distale volare ale degetelor de la mînă și picior. Ele sînt, de obicei, moderat dureroase și sensibile. Dispar după 1-2 zile. Nodulii Osler apar la pacienții cu endocardită bacteriană acută sau subacută. Diagnosticul poate fi confirmat prin hemocultură și prin vizualizarea vegetațiilor valvulare pe o ecocardiografie bidimensională.

I. Hemoragiile liniare. Hemoragiile liniare secundare endocarditei bacteriene pot să apară sub forma unor leziuni maronii sau negre, ca niște așchii, la nivelul patului unghial. Poate să apară local durere și sensibilitate la presiunea unghiei. Aceste leziuni devin nedureroase și insensibile după 2-3 zile. Cele mai multe hemoragii unghiale liniare sînt nedureroase și insensibile.

J. Degerăturile. Expunerea mîinilor și degetelor la ger sau gheață produce durere cu caracter de arsură și parestezii ale vîrfurilor degetelor. Dacă expunerea continuă, durerea diminuă și regiunea devine amorțită și insensibilă.

Degerăturile au fost clasificate după gradul de severitate al leziunii tisulare care apare după încălzire. Degerătura de gradul I provoacă disconfort sub formă de înțepătură, hiperemie și edem tegumentar. Zonele tegumentului superficial se pot descuama în prima săptămînă după expunere. Poate să apară durere însoțită de parestezii, la nivelul degetelor și mîinilor, după 3-13 zile sau acestea pot să nu apară deloc la cazurile ușoare. Transpirația excesivă poate debuta la 2-3 săptămîni și poate să continue cîteva luni sau chiar ani.

Degerăturile de gradul II se însoțesc de edemul mîinii și al degetelor, de formarea unor vezicule și bule care se transformă în escare. După a treia zi apare durere surdă la nivelul mîinii și degetelor și hiperhidroză. După refacere, simptomele reziduale includ: sensibilitate la rece, durere, hiperhidroză, parestezii, hipoestezii și răceala mîinilor. Nu se constată pierdere tisulară definitivă.

Leziunile de gradul III au ca rezultat gangrena tegumentului și pierderea unor segmente.

K. Fotosensibilitatea indusă de medicamente. Unii pacienți care iau medicamente fotosensibilizante cum sînt doxiciclina, pot să dezvolte edem sever, roșeață și durere cu caracter de arsură la nivelul mîinilor și feței, la cîteva ore de la expunerea la soare. Restricția expunerii la razele solare, întreruperea administrării medicamentului sau ambele vor conduce la rezoluția simptomelor.

Durerea de la nivelul policelui

21. ARIA TRAPEZOMETACARPIANĂ

A. Tendinitele. Apare durere la locul de inserție al tendonului abductor lung al policelui, la baza metacarpianului I, în partea distală a „tabacherei anatomice". Poate să apară sensibilitate locală și edem. Adducția policelui intensifică durerea. O infiltrație locală cu lidocaină și un corticosteroid calmează, deseori, durerea și pot avea valoare diagnostică. Boala de Quervin poate produce durere, mai proximal și sensibilitate localizată între stiloida radială și baza policelui.

B. Fracturile

1. Fractura Bennett. Această leziune apare la baza metacarpianului I, cu durere locală, edem și sensibilitate la palpare. Un fragment mic al metacarpianului I rămîne atașat de metacarpianul II și trapez, în timp ce metacarpianul rămas este luxat dorsal de către tendonul abductor lung al policelui. Reducerea acestei fracturi-luxație a articulației trapezometacarpiene, prin manipularea și fixarea articulației cu broșe Kirschner oferă, de obicei, un rezultat satisfăcător.

2. Fractura Rolando. Apare durere la nivelul articulației carpometacarpiene a policelui, cu edem, echimoze și sensibilitate la palpare. Radiografiile arată o fractură în formă de T sau Y a bazei metacarpiene. Poate să apară o fractură cominutivă severă și apoi artrită posttraumatică.

C. Luxațiile articulației trapezometacarpiene. Apare durere, edem și sensibilitate la palparea distală a „tabacherei". Radiografiile simple evidențiază luxația. Ruptura ligamentului volar sau a capsulei articulare dorsale poate fi rezultatul unei forțe longitudinale transmisă în lungul diafizei metacarpiene, atunci cînd articulația carpometacarpiană este în flexie. Fixarea chirurgicală poate fi necesară atunci cînd reducerea închisă și imobilizarea nu duc la o articulație stabilă.

22. ARTICULAȚIA MCF A POLICELUI

A. Leziunea platoului volar. Ruptura platoului volar este rezultatul unei hiperextensii bruște, forțate a articulației MCF. Apare durere, edem și sensibilitate la palparea feței volare a articulației. O radiografie laterală va evidenția luxația dorsală a articulației MCF. O luxație completă, cu falanga proximală situată dorsal și paralel față de metacarpian necesită o ruptură completă a ligamentului colateral. Capul metacarpian poate hernia pe o direcție volară, între mușchii flexor scurt al policelui și adductor al policelui. Reducerea închisă poate fi eficientă, dar instabilitatea impune corectare chirurgicală.

B. Leziunea ligamentului colateral

1. Lezarea ligamentului colateral ulnar. Apare durere, sensibilitate la palpare, echimoze și edem marcat la nivelul marginii ulnare a articulației metacarpofalangiene. O forță direcționată radial produce instabilitate de 30° sau mai mult față de policele neafectat. Poate fi prezentă deformarea rotațională, în supinație a policelui. Efectele stress-ului radial pe articulația MCF trebuie verificate în extensie și la 30° flexie, cu metacarpianul stabilizat. Dacă testul de efort este echivoc, trebuie repetat după blocarea nervilor radial și median la nivelul articulației mîinii.

Leziunile ligamentului colateral ulnar al policelui apar prin abducția forțată a articulației. Această afecțiune se numește „policele arbitrului" sau „policele schiorului". O cauză frecventă sînt accidentele de ski în care apucarea bățului de ski produce deviația radială forțată a policelui. Testul de stress al articulației MCF în extensie completă este important, pentru că diferențiază o ruptură completă de una parțială a ligamentului colateral ulnar. Angulația policelui poate

fi măsurată cu un goniometru plasat pe suprafața policelui. Unii specialiști consideră că o angulație mai mare de 20° pe partea afectată este semnificativă. Un test de stress pozitiv indică necesitatea corecției chirurgicale a ligamentului.

Abducția violentă a policelui poate produce interpoziția aponevrozei adductorilor între ligamentul colateral ulnar avulsionat și inserția sa pe falanga proximală (leziune Stener). Această leziune impune intervenție chirurgicală, deoarece aponevroza interpusă împiedică vindecarea. Radiografiile pot să evidențieze, de asemenea, fracturi intraarticulare condilare sau avulsionate și subluxație volară a falangei proximale. În cazurile severe angulația radială a policelui apare în poziție de repaus.

2. Lezarea ligamentului colateral radial. Această leziune poate să apară după o deviație ulnară bruscă, forțată a policelui sau după o cădere în care policele este în adducție. Ligamentul se poate rupe, cu o frecvență egală, la locul de inserție pe falanga proximală sau pe metacarpian. Poate fi prezentă deformarea în pronație și deviație ulnară. Durerea, sensibilitatea la palpare, edemul și echimozele apar la nivelul articulației radiodorsale. Testul la stress se face în extensie și flexie de 30°. Se preferă testul cu extensia completă a articulației MCF. O forță cu direcție ulnară se aplică la nivelul articulației IFP, cu articulația MCF stabilizată. O instabilitate de mai mult de 30° este semnificativă. Rupturile complete necesită corectare chirurgicală.

23. FALANGA PROXIMALĂ

A. Neuropatia nervului digital. Apare durere locală, amorțeală și parestezii la nivelul regiuni ulnare a policelui jucătorilor de popice („policele jucătorului de popice"). Se poate palpa o masă sensibilă, pe măsură ce nervul digital este rulat de către degetul care palpează. Este prezent semnul Tinel la nivelul masei sensibile. Pot să apară hipoestezie ușoară și afectarea sensibilității tactile fine, la nivel distal al policelui. Măsurile conservatoare sînt de obicei eficiente, dar neuroliza și excizia epinervului îngroșat pot fi necesare.

B. Fracturile. Fracturile falangei proximale a policelui pot fi intraarticulare sau extraarticulare. Durerea locală, edemul, sensibilitatea și echimozele apar la nivelul falange proximale. Fracturile transverse sînt frecvent angulate volar și ca rezultat deformarea policelui proximal.

24. ARTICULAȚIA INTERFALANGIANĂ

A. Luxația. Luxația dorsală a falangei distale a policelui apare însoțită de deformarea „în baionetă" a acestuia. Poate să apară o leziune complexă, cu protruzia falangei proximale prin tegument. Luxația este secundară rupturii platoului volar al articulației interfalangiene prin hiperextensie forțată.

B. Fractura falangei distale. Fracturile intraarticulare pot produce edem, durere și sensibilitate la palparea articulației interfalangiene. Fracturile extraarticulare produc durere, edem și sensibilitate difuză la palparea policelui distal.

C. Ruptura tendonului extensor (policele ciocan). Ruptura tendonului extensor de la locul său de inserție de pe falanga distală a policelui produce durere locală, sensibilitate la palpare, edem și echimoze, la nivelul feței dorsale a falangei distale și incapacitate de a realiza extensia articulației interfalangiene. Policele care rezultă, „căzut" sau „ciocan" va fi corectat prin imobilizare în extensie, timp de 6 săptămîni.

25. DUREREA ACUTĂ BILATERALĂ LA NIVELUL ARTICULAȚIILOR RADIOCARPIENE, MÎNII ȘI DEGETELOR

Cauzele sînt prezentate în tabelul 41-1.

Tabelul 41-1.
DUREREA ACUTĂ BILATERALĂ DE PUMN, MÎNĂ ȘI DEGETE

Tenosinovita gonococică
Boala de Quervain
Sindromul acut de tunel carpian
Boala Kienböck
Poliartrita datorată:
Hepatitei B
Rubeolei
Imunizării pentru rubeolă
Artritei acute reumatoide
Lupusului eritematos sistemic
Reumatismului articular acut
Artritei acute traumatice (mîini)
Sindromului artrită-dermatită datorat *N. gonorrhoeae*
Yersiniozei
Gutei
Bolii inflamatorii de colon
Psoriazisului
Bolii depozitelor de pirofosfat de calciu dihidrat
Fenomenul Raynaud datorat unor medicamente sau fără bolii asociate
Sindromul de compresie proximală
Sindromul de apertură toracică
Sindromul de tunel cubital
Distrofia simpatică reflexă
Dermatita eczematoasă dishidrozică
Pustuloza palmo-plantară
Pustulele bacteriene Andrew
Acrodermatita continuă
Nodulii Osler
Hemoragiile liniare
Degerăturile
Fotosensibilitatea indusă de medicamente

PARTEA a IX-a

Durerea acută a membrelor inferioare

PARTEA a IX-a

Dreptul acțiunii în membrele inferioare

CAPITOLUL

42 DUREREA ACUTĂ UNILATERALĂ DE MEMBRU INFERIOR

☐ LISTA DIAGNOSTICELOR POSIBILE

Durerea localizată pe feţele anterioară şi anteromedială ale membrului inferior
1. Neuropatia femurală (cu sau fără sindrom iliac)
2. Radiculopatia L2, L3 sau L4 datorată discopatiei sau sindromului faţetar
3. Plexopatia lombară (L2-L4)

Durerea localizată pe faţa posterioară şi/sau posterolaterală a membrului inferior
4. Plexopatia sacrată (L5-S1)
5. Panplexopatia (L2-S1)
6. Durerea acută sciatică (lombosciatica)
   - A. Hernia de disc laterală
   - B. Abcesul epidural acut şi sindromul de coadă de cal
   - C. Hematomul epidural acut şi sindromul de coadă de cal
   - D. Sindromul acut de coadă de cal prin herniere mediană a discului intervertebral
   - E. Sindromul de con medular datorat infarctului măduvei spinării

Durerea localizată pe faţa laterală a membrului inferior
7. Bursita peritrohanteriană
8. Meralgia parestezică

Durerea generalizată sau difuză a membrului inferior
9. Mialgia
10. Tromboflebita iliofemurală
11. Embolia sau tromboza de arteră iliofemurală
12. Artrita a două sau a mai multor articulaţii ale membrului inferior
13. Sacroiliita şi pseudosciatica
14. Herpesul genital

☐ REZUMAT

Neuropatia femurală poate însoţi de durere surdă, severă sau cu caracter de presiune pe faţa anterioară şi anteromedială a coapsei şi gambei. Frecvent este asociată cu hipotonie în momentul flexiei din articulaţia şoldului şi extensiei din articulaţia genunchiului precum şi cu parestezii în cele două treimi distale ale coapsei anterioare şi gambei.

Un hematom de mari dimensiuni localizat la nivelul muşchiului iliac determină un *sindrom iliac*, caracterizat prin durere severă în regiunea iliacă, partea anterioară a coapsei şi gambei asociată cu apariţia durerii la flexie, abducţie şi rotaţie externă a coapsei pe abdomen. Neuropatia femurală datorată hemoragiei musculare apare de obicei la pacienţii cu hemofilie, leucemie sau coagulare intravasculară diseminată, precum şi la pacienţi aflaţi sub tratament anticoagulant. Astfel de sîngerări sînt provocate de un efort intens, cu flexia sau extensia bruscă a coapsei, din articulaţia şoldului. Alte cauze posibile de neuropatie femurală acută includ ruptura anevrismului aortic, abcesul de psoas sau periapendicular.

Hernierea acută a discului intervertebral se manifestă printr-o *radiculopatie prin compresie la nivelul L2, L3 sau L4*, care poate simula o neuropatie femurală. Pacienţii cu această afecţiune acuză durere şi sensibilitate la palpare la nivel lombar

sau fesier, la care se adaugă durere pe faţa anterioară a coapsei şi gambei şi hipotonia muşchilor şoldului şi genunchiului. Tomografia computerizată (CT) identifică un hematom muscular, un anevrism iliac sau aortic, un abces sau un fragment herniat al discului.

Plexopatia lombară determină durere pe faţa anteromedială a coapsei şi gambei, slăbiciune la nivelul şoldului şi genunchiului şi hipoestezie a coapsei. Un examen CT de bazin evidenţiază existenţa unui hematom, abces sau anevrism. Dacă examenul CT nu evidenţiază o formaţiune tumorală la nivel pelvin trebuie luată în considerare posibilitatea unui sindrom acut inflamator sau vasculitic care afectează plexul lombar. Diagnosticul de plexopatie este susţinut de electromiografie, cu ajutorul căreia se pune în evidenţă existenţa fibrilaţiilor la nivelul adductorilor coapsei şi absenţa fibrilaţiilor la nivelul muşchilor paravertebrali. Degenerescenţa muşchilor adductori presupune un proces patologic care nu se limitează numai la nervul femural, iar fibrilaţii în muşchii paravertebrali sînt deseori constatate la pacienţii cu radiculopatie.

Pacienţii afectaţi de *plexopatia sacrală* acuză dureri pe faţa posterioară şi posterolaterală a coapsei şi gambei, precum şi durere la nivel fesier şi lombosacrat. În aceste regiuni pot apărea amorţeli şi parestezii care se pot extinde la nivel perineal şi genital. Flexia dorsală şi ventrală din articulaţia gleznei se execută cu dificultate. Interesarea acută a plexului sacrat poate fi asociată cu ruptura unui anevrism aortic sau iliac, cu existenţa unui traumatism, sau a unei hemoragii retroperitoneale în contextul unui tratament anticoagulant. Existenţa unei hemoragii în astfel de situaţii este obiectivată cu ajutorul unei tomografii computerizate de bazin. La pacienţii la care semnele tomografice lipsesc, este posibilă existenţa unui proces inflamator sau vasculitic care să afecteze acest plex. *Panplexopatia* este diagnosticată la pacienţi la care simptomele şi semnele de afectare ale plexului lombar coexistă cu cele de afectare ale plexului sacrat.

Durerea lombosciatică debutează brusc după o *hernie de disc laterală sau mediană,* la nivelul ultimelor două spaţii intervertebrale lombare. Hernierea mediană determină hipoestezii în şa sau incontinenţă fecală şi urinară, însoţite de durere lombosciatică. Semnul lui Dejerine (agravarea simptomelor la tuse sau la efortul de defecaţie) şi manevra Lasègue sînt, de obicei, pozitive. Examenul CT cu substanţă de contrast sau RMN vor identifica discul herniat. Posibilitatea existenţei unui *abces epidural acut* este sugerată de prezenţa durerii şi sensibilităţii la palpare la nivelul apofizelor spinoase, la care se adaugă durerea iradiată de-a lungul nervului sciatic, frisoane, frisonete, transpiraţii şi febră. Se poate manifesta incontinenţa urinară şi fecală. La nivelul zonei dureroase apare hipotonie musculară şi hipoestezie. Examenul CT cu substanţă de contrast şi RMN vor identifica colecţia purulentă la nivel epidural.

Existenţa unui *hematom epidural acut* este sugerată de prezenţa unei simptomatologii asemănătoare celei descrise în abcesul epidural, dar fără să fie asociate febra, frisoanele şi transpiraţiile. Această afecţiune apare cel mai frecvent la pacienţii cu afectări hepatice severe sau care sînt sub tratament cu anticoagulante. Examenul CT sau RMN evidenţiază existenţa hematomului.

Durerea în membrul inferior şi în zona lombară poate debuta brusc în cazul unui *infarct de con medular*. Se dezvoltă rapid o uşoară hipotonie a muşchilor membrului inferior, hipoestezie în şa sau la nivelul coapsei şi incontinenţa de urină şi materii fecale. Examenul CT este de regulă necesar pentru a exclude posibilitatea unei hernii de disc, unui abces epidural sau unui hematom. Factorii de risc pentru infarctul de con medular sînt: chirurgia aortică, folosirea baloanelor intraaortice, fumatul şi afecţiunile vasculare. Atacurile tranzitorii prodromale pot precede debutul semnelor clinice ireversibile.

Bursita trohanteriană provoacă dureri pe faţa laterală şoldului şi coapsei, care pot iradia pînă la gleznă. În acest caz durerea nu este asociată cu parestezii, anestezie sau pareză a membrului. Mersul, abducţia şoldului şi decubitul pe partea afectată determină exacerbarea durerii. Infiltraţia cu 3 ml lidocaină şi metilprednisolon în bursa dureroasă ameliorează atît durerea locală cît şi cea iradiată şi confirmă diagnosticul. Presiunea exercitată de un disc herniat, de articulaţiile subluxate sau de hipertrofia articulaţiei intervertebrale asupra rădăcinii L5 provocă durere pe faţa laterală sau posterolaterală a coapsei, parestezii şi dificultatea flexiei dorsale a gleznei. O radiculopatie a S1 determină dificultate în efectuarea flexiei plantare şi a eversiei piciorului. Diagnosticul este confirmat de examenul CT cu substanţă de contrast sau de RMN. Durerea pe faţa laterală a coapsei asociată cu o zonă de hipoestezie, înconjurată de un halou de hiperestezie este, de obicei, cauzată de neuropatia nervului cutanat femural lateral (de exemplu, *meralgia parestezică*). Durerea din această afecţiune se extinde şi pe faţa laterală a gambei. *Mialgia* este exacerbată de mobilizarea membrului, în timpul mersului sau al urcatului scărilor, şi nu se asociază cu simptome şi semne neurologice. Sensibilitatea musculară localizată la papare este inconstantă.

Tromboflebita iliofemurală se manifestă prin triada: cianoza tegumentelor supraiacente, durere cu tendinţă la generalizare şi edem. Se constată distensia venelor pedioase şi dispariţia sau diminuarea pulsurilor arteriale periferice. La nivelul peretelui abdominal inferior se dezvoltă circulaţia colaterală venoasă. Mai pot apărea semne generale, precum febră, frisoane şi greaţă. Diagnosticul este obiectivat prin ecografia Doppler, ecografia în timp real sau pletismografia de impedanţă. Dacă nu se certifică diagnosticul se poate efectua venografia de contrast.

Embolia sau tromboza arterei iliace sau femurale precipită o durere severă generalizată la nivelul unui membru inferior, asociată cu tegument palid şi rece. De regulă, pulsul arterial este diminuat sau absent la toate nivelurile membrului inferior; se poate constata prezenţa unei linii de demarcaţie. Debutul durerii este urmat de hipoestezie sau de anestezie tegumentară. Arteriografia va obiectiva micşorarea calibrului arterei iliace comune, arterei iliace externe sau arterei femurale. *Sinovita acută unilaterală a gleznei sau piciorului* apare în gută, pseudogută, reumatismul articular acut, boala Lyme, gonoree, boala Reiter şi în artritele postinfecţioase (de exemplu cu specii de *Shigella, Salmonella, Campylobacter şi Yersinia*).

Sacroiliita se manifestă după o boală diareică acută sau după o uretrită (de exemplu, din cadrul sindromului Reiter). Durerea *pseudosciatică* se poate extinde din regiunea fesieră pînă în regiunea superioară a gambei şi este datorată afectării articulaţiei sacroiliace. Testul Gaenslen şi testul percuţiei directe a articulaţiei sacroiliace sînt pozitive, iar radiografia simplă sau scintigrafia confirmă diagnosticul clinic de sacroiliită reactivă. *Herpesul genital* determină dureri surde sau arzătoare la nivel fesier sau pe faţa posteromedială a coapsei, însoţite de febră şi disurie, care preced – şi/sau însoţesc – apariţia unei erupţii genitale caracterizate prin papule, vezicule şi ulceraţii crustoase dureroase.

☐ DESCRIEREA AFECŢIUNILOR ENUMERATE

Durerea localizată pe feţele anterioară şi anteromedială ale membrului inferior

1. NEUROPATIA FEMURALĂ

Se manifestă prin durere continuă, cu sediul în regiunea inghinală şi care de obicei iradiază inferior, pe faţa anterioară şi medială a coapsei, pe faţa anteromedială a gambei, pînă pe faţa dorsală a piciorului. În unele cazuri, durerea iradiază spre etajul abdominal inferior şi spre flancuri. Durerea are caracter continuu, cu pusee ocazionale de exacerbare.

Frecvent, durerea este asociată cu parestezii în regiunea anteromedială a coapsei. Poate apărea dificultate la realizarea flexiei şoldului şi extensiei genunchiului, iar pacienţii pot acuza „blocarea genunchiului" la tentativa de a merge. Reflexul rotulian este diminuat şi apare hipoestezie în cele 2/3 distale ale coapsei şi în partea proximală a gambei.

Neuropatia femurală poate fi asociată unei hemoragii în masa muşchiului iliac (sindromul iliac) sau a muşchiului iliopsoas, provocînd durere inghinală severă şi determinînd o poziţie antalgică caracteristică: pacientul (sau pacienta) este imobilizat în decubit, cu coapsa afectată în flexie, abducţie şi rotaţie externă. Aceşti pacienţi opun rezistenţă la tentativa de extensie pasivă a coapsei datorită exacerbării durerii la mobilizarea coapsei, chiar şi cu cîteva grade. În fosa iliacă homolaterală sau în regiunea inghinală afectată se poate palpa o formaţiune. Hematomul format poate fi datorat unei hemofilii, unei leucemii, unui sindrom de coagulare intravasculară diseminată sau unui tratament anticoagulant. Efortul fizic intens, ca de exemplu în judo sau în gimnastică, poate duce la formarea unui hematom la nivelul muşchiului iliopsoas, chiar la indivizii sănătoşi (cu coagulabilitate normală).

Debutul brusc al sindromului iliac mai poate fi asociat cu ruptura şi hemoragia unui anevrism de aortă sau de arteră iliacă. Rareori, o apendicită cu interesarea muşchiului iliopsoas poate provoca un tablou clinic asemănător. Concomitenţa unui sindrom iliac şi/sau a unei neuropatii femurale cu hipotensiunea şi prăbuşirea valorilor hematocritului sugerează un anevrism abdominal.

Apariţia unei neuropatii femurale uşoare, al cărei tablou simptomatic nu este dominat de durere, ci de hipotonia şi hipoestezia membrului se poate datora unor cauze iatrogene, cum ar fi intervenţiile chirurgicale abdominale (ca de exemplu, histerectomia abdominală sau transplantul renal), fiind datorată utilizării anumitor tipuri de depărtătoare şi pense care comprimă regiunea iliopsoasului.

S-au citat mai multe cazuri de durere severă anteromedială a membrului inferior, determinată de un hematom inghinal format consecutiv angiografiei coronariene, precum şi a injecţiilor intramusculare în regiunea superioară a coapsei. La aceste cazuri s-a observat hiperestezie cutanată severă, mai degrabă decît hipoestezie.

Diagnosticul de hematom la nivelul iliacului sau iliopsoasului este confirmat de examenul CT abdominal şi pelvin sau de ecografie. În plus, aceste investigaţii permit depistarea unui anevrism sau a unui abces la nivelul psoasului. La pacienţii cu semne de hemoragie intramusculară care neagă efortul fizic intens în antecedente şi care nu au fost trataţi cu heparină sau dicumarinice, se recomandă efectuarea testelor de coagulare. Diabetul zaharat este asociat neuropatiei femurale spontane.

Durerea din neuropatia femurală se ameliorează nesemnificativ sub tratament analgezic. Durerea asociată hematoamelor, datorate hemofiliei sau tratamentului anticoagulant, răspunde prompt la corectarea tulburării de coagulare şi la decompresie chirurgicală. Cazurile de neuropatie femurală, fără sindrom iliac, apărute prin presiunea unui depărtător, se remit cu sechele minime într-o perioadă de 2-6 luni. Literatura prezintă date discordante asupra utilităţii metodelor chirurgicale de decompresie în

TABELUL INCIDENŢEI BOLILOR

INCIDENŢA LA 100.000 (APROXIMATIVĂ)

Frecvente (>100)	Relativ frecvente (>5-100)	Rare (>0-5)
Hernia de disc (laterală)	Neuropatia femurală	Sindromul iliac
Bursita trohanteriană	Radiculopatia L2-L4	Plexopatia lombară
Radiculopatia L5 sau S1 datorată stenozei de recес lateral sau a foramenului	Tromboflebita iliofemurală	Tromboflebita iliofemurală
Meralgia parestezică	Ocluzia arterei iliofemurale	Plexopatia sacrată
Mialgia	Artrita la nivelul a două sau mai multe articulaţii a extremităţilor inferioare	Panplexopatia
Herpesul genital	Sacroiliita şi pseudosciatica	Abcesul epidural
		Hematomul epidural
		Hernia de disc mediană şi sindromul de coadă de cal
		Infarctul conului medular şi sindromul de con medular

caz de hemofilie; unele loturi de pacienţi descriu ameliorări semnificative după tratamentul conservator. Vindecarea completă se obţine numai după 2-3 ani.

Durerea din neuropatia femurală este localizată la nivel inghinal şi în etajul abdominal inferior sau poate iradia pînă la genunchi. Este întotdeauna anterioară sau anteromedială şi de regulă lipseşte în cazurile de hipotonie a membrului şi de pierdere a sensibilităţii secundar utilizării depărtătoarelor.

Dificultatea extensiei genunchiului se datorează parezei muşchiului cvadriceps. Afectarea directă a nervului printr-un hematom în muşchiului iliac duce şi la dificultatea flexiei şoldului, consecutiv unei pareze de iliopsoas. Primele semne clinice de hemoragie intramusculară sînt durerea şi spasmul la nivelul iliopsoasului, cu flexie şi abducţie importante ale şoldului; acest stadiu este urmat de imposibilitatea flexiei şoldului.

2. RADICULOPATIA L2, L3 ŞI/SAU L4

Pacienţii cu această afecţiune acuză durere lombară şi/sau fesieră cu debut brusc, la care se adaugă durere pe faţa anteromedială a coapsei şi gambei. Durerea este însoţită de deficit funcţional şi atrofia muşchiului cvadriceps, la care se asociază hipoestezia celor două treimi distale ale regiunii anteromediale a coapsei şi a gambei proximale. Într-un lot de pacienţi, herniereapensarea unui disc, urmată de durere localizată lombar şi pe faţa anterioară a membrului inferior, a afectat discul L2-L3 de 2 ori, discul L3-L4 de 22 de ori şi discul L4-L5 de 21 de ori. Acest sindrom tinde să se manifeste la vîrste mai avansate (media vîrstei este de 47 de ani) decît sindromul sciatic. Radiculopatia poate fi şi consecinţa unei intervenţii chirurgicale la nivelul L5-S1. Aceasta apare prin protruzia discului şi/sau artrita feţelor articulare cu compresia rădăcinii nervului L3 sau L4 în apropierea găurii de conjugare. Examenul CT sau RMN identifică cauza acestei afecţiuni. Absenţa ameliorării la repaus sugerează necesitatea decompresiei chirurgicale.

3. PLEXOPATIA LOMBARĂ

Originea durerii se află la nivelul rădăcinilor L2, L3, L4 ale plexului lombar. Durerea surdă, cu caracter de presiune, peste care se adaugă pusee dureroase cu caracter lancinant, este resimţită pe faţa anteromedială a coapsei, faţa anterioară a gambei şi faţa dorsală a piciorului. Poate apărea durere localizată în regiunea inghinală sau în etajul abdominal inferior de partea afectată. Uneori, durerea în lombă şi flanc însoţeşte durerea membrului inferior. Dificultatea în flexia şoldului şi în extensia genunchiului poate debuta simultan cu durerea din membrul inferior sau ulterior acesteia. În unele cazuri, durerea în membrul inferior nu se extinde distal de genunchi. Frecvent se constată hipoestezie şi parestezii la nivelul regiunilor dureroase.

Plexopatia lombară acută poate fi secundară unui traumatism sever, unei hemoragii retroperitoneale traumatice sau din cadrul unei tulburări de coagulare, unui anevrism aortic disecant sau hemoragic, unei apendicite acute perforate cu formare de abces sau datorată unui proces de natură inflamatorie sau vasculitică afectînd plexul.

Examenul CT la nivel lombosacrat identifică sîngerarea, abcesul sau anevrismul. Această explorare este irelevantă la pacienţi cu plexopatii inflamatorii, vasculitice sau idiopatice.

Studiile electromiografice deosebesc uneori (dar nu întotdeauna) neuropatia femurală de plexopatia lombară. În plexopatia lombară, fibrilaţiile adductorilor coapsei se însoţesc de fibrilaţii la nivelul cvadricepsului, dar în aceasta nu apar fibrilaţii la nivelul muşchilor paravertebrali – acestea sînt frecvente, dar inconstante la pacienţi cu radiculopatie L2-L4.

Durerea localizată pe faţa posterioară şi/sau posterolaterală a membrului inferior

4. PLEXOPATIA SACRATĂ

Durerea surdă sau senzaţia de apăsare dureroasă apare în lombe sau fese şi iradiază distal pe faţa posterioară şi posterolaterală a coapsei şi gambei pînă la haluce (L5) sau pînă la călcîi şi partea laterală a plantei (S1). Durerea mai poate fi prezentă la nivelul perineului, regiunii trohanteriene sau gleznei. Peste durerea persistentă surdă sau cu caracter de apăsare se poate suprapune o durere cu caracter lancinant. La nivelul perineului, coapsei şi plantei apar parestezii; se mai poate observa dificultate la flexia dorsală a piciorului şi halucelui (L5) la flexia plantară şi eversia piciorului (S1). Reflexul achilean este diminuat sau absent. Plexopatia sacrată acută poate fi asociată unui anevrism rupt, unei hemoragii retroperitoneale, unei fracturi de bazin unor afecţiuni vasculitice inflamatorii care afectează plexul. Aceasta trebuie deosebită de o radiculopatie L5 S1 provocată de o hernie de disc, de sindromul faţetei cu stenozarea recesului lateral sau a găurilor de conjugare.

Electromiografia poate uneori ajuta în diferenţierea unei plexopatii sacrate de o leziune a coadei de cal cu radiculopatii multiple sau de o leziune de nerv sciatic. Prezenţa bilaterală a semnelor şi/sau prezenţa fibrilaţiilor la nivelul muşchilor paravertebrali pledează pentru un diagnostic de radiculopatii multiple (cum ar fi în leziunile cozii de cal). Prezenţa fibrilaţiilor la nivelul muşchilor inervaţi de ramuri ale plexului – fesieri şi tensor al fasciei late – pledează pentru o plexopatie sacrată. În unele cazuri, localizarea cu acurateţe a leziunii, utilizînd electromiografia, este imposibilă; examenul CT sau RMN ar putea contribui la identificarea leziunii şi la localizarea ei într-o regiune anatomică definită a nervilor lombosacraţi (rădăcină, plex sau ram periferic).

5. PANPLEXOPATIA

Este interesat atît plexul lombar cît şi plexul sacrat, cu durere atît la nivelul feţei anterioare a coapsei şi gambei

cît şi la nivelul celei posterioare. Durerea mai apare în etajul abdominal inferior, fese, perineu, lombe şi flancuri. Extensia şi flexia genunchiului şi şoldului, precum şi mobilizarea gleznei sînt deficitare. Se constată pierderea sensibilităţii la nivelul feţei anterioare şi posterioare a coapsei şi gambei. Astfel de afectări pe zone întinse ale ambelor plexuri sînt asociate mai frecvent cu hemoragii retroperitoneale prin defect de coagulare sau prin ruptura unui anevrism.

Manevra Lasègue şi varianta ei inversată sînt pozitive, atît în plexopatiile lombare cît şi în cele sacrate.

Panplexopatia trebuie suspectată la pacienţii fără dureri spinale şi fără spasm al muşchilor paravertebrali, care prezintă durere la nivelul întregului membru inferior (afectînd regiunile anterioară şi posterioară) cu hipotonie, pierderea sensibilităţii şi afectarea reflexelor. Transpiraţia abundentă localizată şi modificările de temperatură ale membrului impun de [illegible] luarea în considerare a unei posibile afectări plexale. Examenul neurologic descoperă semnele afectării mai multor segmente nervoase precum şi afectării lanţului simpatic paravertebral. Examenul CT la nivel pelvin este capabil să pună în evidenţă existenţa unei formaţiuni tumorale la pacienţii la care se suspectează o plexopatie. Dimpotrivă, poate exclude, cu un grad foarte mare de certitudine, aceste leziuni la pacienţi cu plexopatie de altă cauză.

6. DUREREA ACUTĂ SCIATICĂ (LOMBOSCIATICĂ)

A. Hernierea acută laterală a discului L4-L5 [illegible] L5-S1. Durerea afectează regiunea lombosacrată şi iradiază inferior pe faţa posterioară a coapsei şi gambei pînă la picior. De obicei, durerea se exacerbează la efortul de tuse, strănut sau defecaţie (semnul lui Dejerine pozitiv). Manevra Lasègue este pozitivă, iar reflexul achilean este diminuat sau abolit de partea afectată. Se constată pierderea sensibilităţii pe faţa posterioară a coapsei şi gambei afectate şi dificultate la flexia dorsală a piciorului şi halucelui (L5) sau la flexia plantară şi la eversia piciorului (S1). Durerea sciatică acută este determinată de iritarea rădăcinii nervoase prin stenoza recesului lateral sau a găurii de conjugare sau poate fi secundară unei osteoartrite cu degenerescenţă discală sau unui spondilolistezis. Aceste tulburări pot fi diferenţiate de hernia de disc cu ajutorul tomografiei computerizate sau RMN cu focalizarea atenţiei asupra recesurilor laterale şi găurilor de conjugare. Examenul CT în dinamică, realizat în flexie laterală, evidenţiază comprimarea unei rădăcini nervoase nedepistată pe secţiunile standard. Hernia de disc este cel mai bine evidenţiată prin mielografie CT sau prin examen CT cu substanţă de contrast.

B. Abcesul epidural acut şi sindromul de coadă de cal. Durerea spinală lombară spontană şi la palpare, cu sindrom de coadă de cal, [illegible] însoţeşte de febră ridicată, frisonete şi frison. Durerea lancinantă datorată iritării rădăcinilor nervoase poate iradia descendent pe faţa posterioară (L5-S1) [illegible] anterioară a coapsei (L2-L4), în funcţie de sediul abcesului. Interesarea membrului inferior poate fi uni sau bilaterală. Iniţial apare retenţia urinară, înlocuită apoi de incontinenţă de urină. Se poate constata incontinenţă fecală cu sfincter anal larg deschis. Hipotonia membrului afectat este resimţită ca slăbiciune sau senzaţie de greutate, iar pierderea sensibilităţii este localizată la nivelul perineului, regiunii fesiere şi al membrului inferior. De regulă, se remarcă leucocitoză, iar examenul LCR evidenţiază număr crescut de leucocite şi proteinorahie, în timp ce valorile glucorahiei sînt normale. Examenul CT sau RMN stabilesc diagnosticul. Drenajul chirurgical sub protecţia antibioticelor administrate parenteral duce la ameliorarea simptomelor şi în final la remiterea semnelor neurologice.

C. Hematomul epidural acut netraumatic şi sindromul de coadă de cal. Se manifestă prin debutul brusc al durerii şi sensibilităţii spinale lombare. Durerea din regiunea lombosacrată şi/sau fesieră iradiază în unul din membrele inferioare sau, cîteodată, în ambele. Durerea este exacerbată de manevra Lasègue sau de efortul de tuse sau defecaţie (semnul Dejerine pozitiv). Disfuncţia neurologică, sub forma pierderii sensibilităţii „în bandă" şi a hipotoniei membrului, se manifestă după 6 ore de la debutul durerii lombare. Funcţionarea vezicii şi intestinului este afectată parţial sau complet. Nu există febră sau frison. Majoritatea pacienţilor afectaţi prezintă afecţiuni hepatice severe, cu teste de coagulare anormale sau se află sub tratament anticoagulant. Examenul CT [illegible] RMN localizează şi identifică leziunea. Administrarea de vitamină K şi de plasmă duce la corectarea defectului de coagulare, în cazul în care acesta este secundar tratamentului anticoagulant. Laminectomia se impune pentru a decomprima coada de cal. Leziunile neurologice parţiale au un prognostic bun după îndepărtarea hematomului.

D. Sindromul acut de coadă de cal prin hernierea mediană a discului intervertebral. Se manifestă prin durere care debutează brusc sau rapid progresiv, are sediu în regiunea lombosacrată şi/sau fesieră şi iradiază inferior, pe faţa posterioară a coapsei pînă la picior. Paresteziile au aceeaşi localizare ca şi durerea. Semnul Dejerine este prezent, iar manevra Lasègue pozitivă. Se poate observa anestezie sau hipoestezie la nivelul feselor, perineului şi feţei posterioare a coapsei. Apare incontinenţă urinară şi fecală. În cazurile severe se constată deficit funcţional al membrului inferior, manifestat prin dificultate la abducţia sau extensia şoldului, flexia genunchiului sau mişcările gleznei. Examenul CT sau RMN confirmă diagnosticul prin identificarea unei hernii importante de disc, în canalul vertebral, la nivel lombar.

E. Sindromul de con medular datorat infarctului măduvei spinării. Se manifestă prin durere şocogenă cu debut brusc, cu sediul în regiunea lombară şi fesieră şi iradiere în membrul inferior. Hipotonia gambei, hipoestezia sau anestezia gambei şi hipoestezia coapsei [illegible] dezvoltă rapid. Incontinenţa fecală şi urinară sînt, de regulă prezente. Atacul final persistent poate fi anunţat de episoade

prodromale, scurte, benigne. Examenul CT sau RMN nu evidenţiază formaţiuni înlocuitoare de spaţiu. Această afecţiune apare asociat cu intervenţii chirurgicale pe aortă, cu utilizarea unui balon intraaortic pentru tratamentul şocului cardiogen, cu fumatul şi cu alte afecţiuni vasculare. Nu există tratament specific; poate apărea o ameliorare parţială după mai multe luni.

Durerea localizată pe faţa laterală a membrului inferior

7. BURSITA PERITROHANTERIANĂ

Durerea de la nivelul regiunii trohanteriene poate iradia lombosacrat şi inferior, pe faţa laterală a membrului inferior pînă la genunchi sau, în unele cazuri, pînă la gleznă. Durerea este exacerbată de mers şi alergat, precum şi de decubitul lateral pe partea afectată. În cazul în care bursita peritrohanteriană manifestă cu durere lombară se pot face erori de diagnostic, prin confundarea cu un sindrom dureros pseudoradicular. Durerea este provocată prin palpare sau de abducţia şi rotaţia internă a şoldului. Infiltraţia locală cu 3 ml de lidocaină şi metilprednisolon duc la ameliorarea rapidă a durerii şi permite mersul fără durere. Repetarea o dată sau de mai multe ori a infiltraţiei se impune la pînă la 30% dintre pacienţi.

Ameliorarea durerii la injectarea de lidocaină în bursa afectată este un test diagnostic important pentru această afecţiune, diferenţiind-o de alte cauze de durere laterală a coapsei, cum ar fi radiculopatia L5, meralgia parestetică sau inflamaţia fasciei lata. S-a raportat un caz rar de bursită trohanteriană septică tratată cu antibiotice şi drenaj chirurgical; acest caz s-a manifestat prin tumefacţie importantă şi căldură locală, semne care nu apar în bursita trohanteriană aseptică.

8. MERALGIA PARESTEZICĂ

Meralgia parestetică provoacă durere surdă asociată cu hipoestezie „în bandă" înconjurată de un halou de hiperestezie, în treimea inferioară a coapsei laterale. În cazurile severe, durerea poate iradia inferior, pe faţa laterală a gambei. Factorii de risc asociaţi acestei afecţiuni sînt reprezentaţi de obezitate, sarcină, diabet şi hematom la nivelul muşchiului iliopsoas. Leziunea corespunzătoare este o neuropatie a nervului cutant femural lateral.

Durerea generalizată sau difuză a membrului inferior

9. MIALGIA

Durerea cu caracter surd, exacerbată la mişcarea picioarelor în timpul mersului sau la urcarea scărilor poate fi prezentă atît la nivelul coapselor cît şi la nivelul gambelor. Poate coexista sensibilitate la palpare. Această manifestare este urmarea unui efort neobişnuit sau imobilităţii prelungite într-o poziţie generatoare de crampe. Aceste manifestări algice sînt trecătoare şi se remit de regulă după 1-3 zile.

10. TROMBOFLEBITA ILIOFEMURALĂ

Triada semiologică la pacienţii cu această afecţiune este reprezentată de durere generalizată la nivelul membrului inferior, cianoză şi edem. Edemul se manifestă prin creşterea cu 1 cm sau mai mult a circumferinţei membrului inferior afectat, în comparaţie cu cel opus. Tegumentul dă senzaţie de tensiune la palpare. Venele piciorului rămîn destinse în ciuda ridicării piciorului la peste 30^0. Se constată dezvoltarea circulaţiei colaterale la nivelul peretelui abdominal, cu ocolirea membrului inferior afectat. Pulsul pedios este diminuat datorită spasmului arterial reflex. Se constată sensibilitate inghinală în cazul în care cheagul se dezvoltă retrograd pînă la acest nivel.

Tromboflebita iliofemurală determină uneori durere în abdomenul inferior, zona inghinală şi flanc; febră şi frison; vomă şi ileus paralitic. Sensibilitatea localizată inghinal poate acompania aceste semne.

Diagnosticul de ocluzie venoasă iliofemurală este susţinut prin efectuarea unor investigaţii ca ecografia Doppler (acurateţe 82%, sensibilitate 75%, specificitate 85%), ecografia în timp real (sensibilitate 91-96%, specificitate 97-100%) şi pletismografia de impedanţă (acurateţe 89%, sensibilitate 71-94%, specificitate 94-98%). Pletismografia de impedanţă poate fi fals negativă, la pînă la 25% dintre pacienţi. Venografia de contrast confirmă de regulă diagnosticul clinic şi de laborator al acestei afecţiuni.

Avantajele trombectomiei chirurgicale imediate nu sînt unanim acceptate. La un grup de pacienţi s-au obţinut rezultate excelente prin înlăturarea trombului în primele 48 de ore, tratamentul anticoagulant fiind administrat timp de 6 luni sau mai mult. În diagnosticarea trombozelor venose profunde se pot folosi noi metode scintigrafice, ca plachetele marcate cu indiu 111 sau hematiile marcate cu Th 99m. Se impune însă o evaluare mai detaliată a acestor teste cu radiotrasori înainte ca ele să fie recomandate pentru uzul general.

11. EMBOLIA SAU TROMBOZA DE ARTERĂ ILIOFEMURALĂ

Durerea intensă cu caracter continuu debutează brusc la nivelul membrului inferior afectat şi poate cuprinde coapsa, gamba, piciorul şi degetele. Se dezvoltă rapid paloarea tegumentului care devine palid şi rece; zona afectată este delimitată printr-o linie de demarcaţie. Curînd după aceea apare hipoestezia sau anestezia tegumentară şi pareza sau paralizia membrului respectiv. Toate pulsurile periferice ale membrului afectat sînt mult diminuate sau chiar absente. Arteriografia identifică sediul obstrucţiei la nivelul arterei iliace sau femurale. Realizarea unui bypass aortofemural este urmată de obicei (60-70% din cazuri) de salvarea membrului respectiv. Eşecul intervenţiei se manifestă prin

temperatură locală scăzută, absența pulsului și paralizia membrului respectiv. În astfel de cazuri se impune amputația înaltă, pentru a preveni decesul.

12. ARTRITA A DOUĂ SAU A MAI MULTOR ARTICULAȚII ALE MEMBRULUI INFERIOR

Durerea la nivelul a două sau mai multe articulații ale unui membru inferior, care iradiază proximal și distal, are caracter acut în gută, pseudogută, reumatismul articular acut, boala Lyme, gonoree, boala Reiter și alte forme de artrită postinfecțioasă. În gută și pseudogută articulațiile sînt extrem de sensibile la palpare, iar pielea supraiacentă este caldă și eritematoasă. Exsudatul este prezent în toate aceste afecțiuni. Aspiratul articular, însămînțarea pe medii de cultură, frotiurile Gram și evidențierea cristalelor ajută la stabilirea diagnosticului de gută, pseudogută sau gonoree.

Manifestările patologice la adulții cu reumatism articular acut includ afectarea articulară și, uneori, cardiacă, în timp ce eritemul marginat, nodulii cutanați și coreea sînt rar întîlnite. Nivelurile crescute ale enzimelor antistreptococice ajută la stabilirea diagnosticului. La pacienții cu boală Lyme nivelurile crescute de anticorpi anti-*Borrelia burgdorferi* și prezența actuală sau în antecedentele pacientului a eritemului caracteristic confirmă diagnosticul. Formele reactive de artrită a membrului inferior sînt secundare unor infecții ale tractului gastrointestinal (de exemplu, cu specii de *Campylobacter, Shigella, Salmonella sau Yersinia*) sau unor uretrite (de exemplu, boala Reiter).

13. SACROILIITA ȘI PSEUDOSCIATICA

Sacroiliita secundară unor infecții ale tractului gastrointestinal (de exemplu, cu specii de *Campylobacter, Shigella, Salmonella sau Yersinia*), sindromului Reiter, brucelozei sau infecțiilor stafilococice ale articulației sacroiliace pot provoca durere la nivel lombosacrat, fesier sau pe fața posterioară a membrului inferior, care pot iradia pînă în fosa poplitee și regiunea superioară a gambei (pseudosciatica). Se constată sensibilitate la percuția locală a regiunii sacroiliace și pozitivarea testului Gaenslen. Radiografia simplă de bazin și scintigrafia confirmă diagnosticul de sacroiliită. Răspunsul la tratamentul cu antiinflamatoare nesteroidiene este bun, cu remiterea durerii lombare și de membru inferior. Durerea de sciatică „adevărată" cu pozitivarea manevrei Lasegue și a semnului Dejerine nu apare și nu există indicii de compresie a L5 sau S1 la examenul CT sau RMN. Sacroiliita secundară unei infecții acute la nivel intestinal sau genitourinar se vindecă de obicei în primele 12 luni, dar un procent semnificativ dintre pacienți rămîn cu simptome persistente sau recurente după acest interval de timp.

14. HERPESUL GENITAL

Un atac de primoinfecție de herpes genital poate debuta printr-o fază prodromală de 1-3 zile, caracterizată prin durere surdă sau cu caracter de arsură la nivelul feselor și pe fața medială și posterioară a coapsei și gambei, care precede erupția grupată de papule, vezicule și ulcerații crustoase dureroase, la nivelul penisului sau labiilor. Durerea membrului inferior se ameliorează odată cu apariția erupției sau poate continua cîteva zile. În unele cazuri apar febră, disurie, polakiurie, leucoree și chiar retenție urinară. Acyclovirul administrat intravenos reduce severitatea simptomelor și accelerează vindecarea. În ciuda utilizării acylovirului în tratamentul primoinfecției, pot apărea crize recurente.

CAPITOLUL

43 DUREREA ACUTĂ BILATERALĂ DE MEMBRE INFERIOARE

☐ LISTA DIAGNOSTICELOR POSIBILE

Durerea localizată pe feţele anterioară şi anteromedială ale membrului inferior
1. Mialgia asociată bolilor febrile şi exerciţiilor fizice
2. Plexopatia lombară

Durerea localizată pe feţele posterioară şi posterolaterală ale membrului inferior
1. Plexopatia sacrată
2. Durerea acută bilaterală lombosciatică şi/sau fesieră (poliradiculopatia cozii de cal; sindromul acut de coadă de cal)
   A. Abcesul epidural
   B. Hematomul epidural
   C. Hernia de disc mediană
3. Infarctul de con medular

Durerea generalizată ■ membrelor inferioare
1. Ocluzia acută ■ aortei sau ocluzia bilaterală a arterelor iliace comune
2. Poliartrita membrului inferior
3. Mononevrita multiplex
4. Spondilolistezisul acut („criza listezică")
5. Herpesul genital

☐ REZUMAT

Mialgia se asociază cu boli febrile acute, precum şi cu practicarea exerciţiilor fizice de către persoane neantrenate sau puţin antrenate. Senzaţia de disconfort de la nivelul coapsei şi gambei este intensificată de mersul pe jos, alergare sau de efectuarea altor mişcări. *Plexopatia lombară* se asociază cu durere la nivelul feţei anterioare şi anterolaterale a membrului inferior, abolirea reflexelor rotuliene, precum şi cu diminuarea capacităţii de extensie a genunchiului şi de flexie a şoldului. Cauzele includ afecţiunile maligne, vasculitele, diabetul, precum şi tulburări inflamatorii de etiologie necunoscută.

Plexopatia sacrată determină apariţia durerii sciatice bilaterale, pierderea sensibilităţii în teritoriul sciatic, precum şi diminuarea capacităţii de extensie ■ şoldului, flexie ■ genunchiului şi deficit de mobilizare ■ gleznei. Cauzele plexopatiei sacrate sînt similare celor care determină plexopatia lombară.

În cazul unui *abces epidural acut* apare durere lombară sau fesieră, cu durere sciatică bilaterală (şi uneori durere în teritoriul de inervaţie ■ nervului femural) asociate cu frisoane, frisonete şi febră. O mielogramă, o tomografie computerizată (TC) cu substanţă de contrast sau un RMN vor detecta abcesul, care necesită decompresie imediată cu drenaj. Simptome similare, dar neînsoţite de febră sau frisoane, pot debuta brusc la pacienţii cu afecţiuni hepatice severe sau la cei aflaţi sub tratament anticoagulant. La aceşti pacienţi se va evidenţia un *hematom epidural acut;* prezenţa acestuia este confirmată cu ajutorul un examen CT de coloană lombară. Atît abcesul epidural cît şi hematomul epidural se asociază cu hipotonie areflexă sau cu paralizia piciorului, cu pierderi parcelare de sensibilitate la nivelul membrelor inferioare şi cu incontinenţă urinară şi fecală (*sindrom acut de coadă de cal).*

Un *sindrom acut de coadă de cal,* cu durere lombară şi la nivelul membrelor inferioare bilateral, hipotonie, pierderea sensibilităţii şi incontinenţă urinară şi fecală, poate rezulta de asemenea în cazul *hernierii mediane a unui disc intervertebral.* Examenul CT va identifica leziunea, care necesită excizie.

Infarctul de con medular determină durere perineală şi pe faţa posterioară a coapsei. Pierderea sensibilităţii are o distribuţie în şa. Tulburările motorii sînt minime iniţial, dar

pot apărea fasciculaţii musculare. Se constată pierderea precoce a controlului sfincterului vezical şi anal, iar impotenţa reprezintă un simptom frecvent asociat. De obicei, debutul este brusc, nivelul maxim al disfuncţiei instalîndu-se în cîteva minute.

O durere severă ce iradiază în ambele membre inferioare, asociată cu paralizia sau pareza acestora, paloare, parestezii, iar apoi cu anestezie sugerează o *ocluzie* acută de origine trombotică sau embolică *a aortei inferioare sau a ambelor artere iliace comune.* Pacienţii pot cădea brusc, urmare a hipotoniei musculare sau paraliziei membrului inferior. Embolia este mai probabilă în cazul unei persoane relativ tinere, cu fibrilaţie atrială, stenoză mitrală, endocardită sau infarct miocardic.

Afectarea a două sau mai multe articulaţii ale fiecărui membru inferior (*poliartrită)* determină durere la nivelul extremităţilor superioare şi inferioare. Afecţiunile capabile să determine o artrită a extremităţiilor inferioare, care să implice mai multe articulaţii includ poliartrita reumatoidă, lupusul eritematos, boala Lyme, sindromul Reiter, reumatismul articular acut, şi artrita gonococică.

Mononevrita multiplex se poate manifesta ca o nevrită acută a unuia sau mai multor nervi de la nivelul ambelor membre inferioare. Simptomele sînt adesea asimetrice (de exemplu, la un membru poate fi afectată faţa anterioară, iar la celălalt faţa posterioară). Se constată prezenţa paresteziilor, amorţelilor, dispariţia reflexelor, hipotonie musculară, precum şi durere cu caracter surd sau lancinant. Acest tip de afectare apare în cadrul poliarteritei nodoase, vasculitelor asociate lupusului eritematos sau poliartritei reumatoide, precum şi în diabetul zaharat. În multe situaţii nu există o boală asociată.

Spondilolistezisul acut, cu deplasare marcată, determină apariţia bruscă a unei dureri lombare şi a unei dureri sciatice bilaterale, cu spasm muscular sever, necesitînd adesea intervenţie chirurgicală pentru ameliorare. *Herpesul genital* se manifestă prin febră, durere cu caracter surd sau arzător, bilateral, la nivelul feselor şi regiunii posteromediale a membrelor inferioare, precum şi prin apariţia unei erupţii constînd în vezicule şi cruste genitale dureroase. Se constată de asemenea disurie, polakiurie şi retenţie urinară.

TABELUL INCIDENŢEI BOLILOR

INCIDENŢA LA 100.000 (APROXIMATIVĂ)

Frecvente (>100)	Relativ frecvente (>5-100)	Rare (>0-5)
Mialgia din bolile febrile	Plexopatia lombară	Abcesul epidural
Mialgia asociată exerciţiilor fizice	Plexopatia sacrată	Hematomul epidural
Poliartrita membrelor inferioare	Hernia mediană de disc	Infarctul conului medular
Herpesul genital	Ocluzia aortică bilaterală a arterelor iliace comune	Mononevrita multiplex
		Spondilolistezisul acut

☐ DESCRIEREA AFECŢIUNILOR ENUMERATE

Durerea localizată pe feţele anterioară şi anteromedială ale membrului inferior

1. MIALGIA

Durerea la nivelul şoldurilor, coapselor şi extremităţilor distale ale membrelor inferioare însoţeşte bolile febrile acute precum gripa şi faringita streptococică. Aceste mialgii sînt rapid ameliorate de administrarea de aspirină sau acetaminofen. Mialgiile apar de asemenea în 1-2 zile de la un antrenament fizic neobişnuit; durere bilaterală la nivelul coapselor şi a gambelor s-a constatat după antrenamente de tip „sculat-culcat" efectuate în cazul soldaţilor şi atleţilor. În unele cazuri rabdomioliza a acompaniat durerea şi sensibilitatea musculară.

2. PLEXOPATIA LOMBARĂ

Plexopatia lombară bilaterală determină durere la nivelul feţelor anterioară şi anteromedială a coapselor şi gambelor. De obicei, durerea este acompaniată de deficite senzitive şi parestezii asimetrice. Grade variabile de afectare a flexiei şoldului şi extensiei genunchiului se asociază deficitelor senzitive. Incontinenţa şi impotenţa sînt rare. Plexopatia bilaterală poate avea drept cauză cancerul, vasculita, diabetul sau un sindrom inflamator de etiologie necunoscută. Examenul CT al pelvisului şi regiunii lombare va identifica neoplasmul şi va fi negativ în cazul celorlalte afecţiuni enumerate. Plexopatia asociată unei tumori este frecvent însoţită de un istoric de tumoră malignă recent tratată, de edem al gleznei, de o masă tumorală rectală sau de hidronefroză uni sau bilaterală.

Durerea localizată pe feţele posterioară şi posterolaterală ale membrelor inferioare

3. PLEXOPATIA SACRATĂ

Durerea poate fi surdă sau poate fi resimţită ca o senzaţie de presiune sau de arsură, care apare la nivel fesier, lombar, a etajului abdominal inferior, în flanc, precum şi pe feţele posterolaterale ale membrelor inferioare bilateral. În zonele dureroase ale membrelor apar amorţeli şi parestezii cutanate. Se poate constata deficit de extensie a şoldului, de flexie a genunchiului, dorsiflexie a gleznei, precum şi de flexie plantară a piciorului. Reflexul achilean este diminuat sau abolit bilateral. La pacienţii cu cancer se constată prezenţa unei mase tumorale pelvine palpabile la tuşeul rectal, precum şi edem periferic. Plexopatia sacrată la pacienţii cu cancer debutează de obicei ca un sindrom unilateral care, treptat, devine bilateral. În cazul altor afecţiuni, precum diabetul sever necontrolat, vasculitele, plexitele inflamatorii cu VSH crescut şi hemoragia retroperitoneală este posibil un debut mai acut al

simptomatologiei bilaterale. Un examen CT va fi pozitiv în cazul unei tumori sau hemoragii, dar va fi normală în prezența celorlalte afecțiuni enumerate.

4. DUREREA ACUTĂ BILATERALĂ LOMBOSCIATICĂ ȘI/SAU FESIERĂ (POLIRADICULOPATIA COZII DE CAL; SINDROMUL ACUT DE COADĂ DE CAL)

A. Abcesul epidural. Febra, redoarea cefei, starea generală alterată, frisoanele și transpirațiile sînt simptome frecvent întîlnite. Se constată durere spinală lombară spontană și la palpare asociată cu durere sciatică constantă, la nivelul membrelor inferioare, bilateral. Apare, de asemenea, durere pe fața anterioară a coapsei, nui sau bilateral. Pusee de durere vie, cu caracter lancinant, iradiază din zona lombară către picioare; aceste dureri pot fi intensificate de strănut, tuse sau de efortul din timpul defecației. Se constată incontinență și hipotonia membrelor inferioare. Poate apărea hipoestezie în șa și pe fața posterioară a coapselor și gambelor. Prin puncția lombară se evacuează un LCR cu leucorahie și proteinorahie crescute, normoglucorahie; frotiul Gram și culturile fiind negative. Mielografia localizează abcesul. De asemenea, acesta poate fi evidențiat prin examen CT și RMN. De regulă, decompresia chirurgicală și drenajul abcesului, executate sub protecție de antibioterapie, grăbesc vindecarea.

B. Hematomul epidural. Această afecțiune apare la pacienții cu afectare severă a funcției hepatice, precum și la cei aflați sub tratament anticoagulant. Debutul constă în apariția durerii, spontan și la palpare, la nivelul coloanei vertebrale lombare. Durerea cu caracter surd devine curînd ascuțită, iradiind din zona fesieră în ambele picioare. Semnul lui Dejerine este prezent, manevra Lasègue este pozitivă. Hipotonia și paresteziile membrului inferior apar la 6 ore sau chiar mai mult de la debutul durerii lombare. Se remarcă retenție urinară urmată de incontinență. Nu se constată febră, frison sau transpirații. Timpul de protrombină este de regulă crescut. Mielografia evidențiază o masă fusiformă cu localizare lombară inferioară. Examenul CT sau RMN oferă imaginea hematomului. Se impune administrarea de vitamină K și de plasmă proaspăt congelată precum și efectuarea laminectomiei pentru decompresia cozii de cal.

C. Hernia de disc mediană. Apare durere intensă lombară sau lombosacrată și durere fesieră și pe traiectul sciaticului, cu localizare bilaterală. Paresteziile pot însoți durerea. Manevra Lasègue, tusea și efortul de defecație precipită durerea. Se constată hipoestezie în șa. După cîteva ore poate apărea incontinență pentru urină și materii fecale. Hipotonia membrului poate fi absentă, moderată sau severă. Abducția șoldului, extensia și flexia genunchiului, precum și mobilizarea gleznei sînt deficitare. Examenul CT cu substanță de contrast sau mielografia evidențiază prezența unei hernii de disc în plan median. Discectomia radicală bilaterală conduce, de obicei, la remisiunea tuturor simptomelor și previne afectarea neurologică.

Tulburările de mai sus care afectează coada de cal tind să producă durere și alte simptome cu caracter asimetric, inclusiv modificări senzitive și motorii. Disfuncția, atît cea vezicală cît și cea rectală apare mai tîrziu și este de ușoară sau moderată.

5. INFARCTUL DE CON MEDULAR

Pacientul acuză durere intensă cu debut brusc și localizare simetrică, în regiunea lombosacrată, fesieră și pe fețele posterioare ale coapselor. Curînd durerea este urmată de hipotonie bilaterală și de hipo sau anestezie cu dispoziție în șa. Incontinența urinară și fecală se dezvoltă de timpuriu și este severă în comparație cu deficitul motor al membrelor inferioare. Pacientul are ușoare dificultăți la realizarea extensiei și abducției șoldului, flexiei genunchiului și mobilizării gleznei. Episodul actual poate fi precedat de manifestări prodromale de atacuri tranzitorii cu simptomatologie asemănătoare. Examenul CT și mielografia nu oferă date relevante, făcînd ca hematomul, abcesul, tumoarea sau hernia de disc să reprezinte diagnostice improbabile. Ameliorarea gradată a funcțiilor neurologice se realizează într-o perioadă de mai multe luni. Tratamentul de elecție este cel conservator, nonchirurgical. Pacienții cu boală ocluzivă aortică sau care au suferit intervenții chirurgicale recente asupra aortei sau la care se folosește balon intraaortic prezintă un risc crescut de infarct al conului medular.

Durerea generalizată a membrelor inferioare

6. OCLUZIA ACUTĂ A AORTEI SAU OCLUZIA BILATERALĂ A ARTERELOR ILIACE COMUNE

Pacientul acuză durere cu debut brusc, cu caracter surd sau ascuțit, la nivelul feselor, coapselor, gambelor și picioarelor. Paresteziile descrise ca furnicături se dezvoltă rapid și se constată hipotonie severă evoluînd spre paralizie la nivelul ambelor membre inferioare. Hipotonia poate determina căderi ale pacientului și leziuni care interferă tabloul clinic. Membrele devin palide, reci, uneori cianotice. Nu se palpează nici pulsurile femurale, nici cele distale. Curînd după producerea ocluziei mușchii membrelor inferioare sînt hipotoni sau dau impresia de împăstare. Se impune îndepărtarea embolului sau reconstrucția aortei lombare trombozate ori a arterelor iliace, înainte ca mușchii să devină fermi și încordați, modificări care indică mionecroza.

Embolia este mai frecventă la pacienți cu fibrilație atrială, stenoză mitrală, endocardită sau infarct miocardic recent. La aceștia nu există în antecedente claudicație, iar arteriografia evidențiază vase de calibru normal.

În cazul în care afectarea este la nivelul vaselor iliofemurale, embolectomia, realizată cu ajutorul unui sonde Fogarty (cu balonaș) reușește de obicei să îndepărteze cei mai mulți emboli sau trombi cu propagare distală. Rezultatele sînt excelente, înregistrîndu-se

remisiunea completă a simptomelor, dacă intervenția se efectuează în primele 4-6 ore de la debutul clinic. Obstrucția aortei lombare prin tromboză, în contextul unei ateroscleroze aortoiliace severe, este tratată cu ajutorul tehnicilor de reconstrucție chirurgicală, cum ar fi endarterectomia sau bypass-ul aortofemural. În anumite cazuri angioplastia cu balon se poate dovedi utilă.

7. ARTRITA SIMETRICĂ A DOUĂ SAU MAI MULTOR ARTICULAȚII ALE MEMBRELOR INFERIOARE (POLIARTRITA)

Artrita șoldului provoacă durere la nivelul regiunii inghinale și la nivelul fețelor anterioară și medială a coapsei, durere agravată la mers. Artrita genunchiului se însoțește de durere la nivelul genunchiului, coapsei și a regiunii poplitee. Afectarea gleznei determină durere la nivelul extremității distale a membrelor inferioare.

Afecțiunile care determină durere bilaterală în articulațiile membrelor inferioare includ poliartrita reumatoidă, reumatismul articular acut, lupusul eritematos diseminat, artritele enteropatice și psoriazice, boala Lyme, spondilita anchilopoietică și artrita gonococică. Unii pacienți au artralgie persistentă după boli febrile nespecifice; cauza rămîne rareori descoperită deoarece simptomele manifestă tendință la vindecare spontană.

8. MONONEVRITA MULTIPLEX

Moponeuropatiile acute multiple precipită brusc o durere, cu caracter continuu, lancinant sau de arsură și localizare la nivelul membrului inferior, precum și parestezii, deficit senzitiv și motor la acest nivel, de obicei cu dispoziție asimetrică. Această afecțiune poate fi determinată de vasculite, cum ar fi poliarterita nodoasă sau vasculitele asociate unui lupus eritematos, unei poliartite reumatoide sau bolii mixte de colagen.

Această tulburare mai poate fi întîlnită la pacienți cu diabet zaharat sever, crioglobulinemie, sarcoidoză, sindroame hipereozinofilice, amiloidoză sau lepră. Un număr de cazuri nu sînt asociate cu vreo afecțiune de bază. În cele mai multe cazuri, se presupune că mecanismul intim este reprezentat de obstrucția de vasa nervorum, cu ischemie și infarct consecutiv la nivelul nervilor afectați.

9. SPONDILOLISTEZISUL ACUT („CRIZA LISTEZICĂ")

Debutează brusc, la grupa de vîrstă 10-15 ani, cu durere acută la nivel lombar și fesier. Rareori durerea poate iradia inferior bilateral, spre gambe și picioare. De obicei, durerea are caracter lancinant și este exacerbată sau precipitată de tuse, strănut sau efortul de defecație (semnul Dejerine pozitiv). Debutul rapid se explică prin alunecarea bruscă a vertebrei L5 („criza listezică"). Examenul fizic evidențiază rigiditate la nivelul coloanei lombare, scolioză, aspectul plat al sacrului și tensiune la nivelul mușchilor care delimitează fosa poplitee. Manevra Lasegue este pozitivă bilateral. Radiografia de coloană arată spondilolistezis important a vertebrei L5 față de S1. Durerea sciatică severă, datorată deplasării impune decompresie chirurgicală, realizarea artrodezei și, uneori, utilizarea bastonașelor Harrington pentru prevenirea recurenței și pentru stabilitatea coloanei. De regulă, simptomele se remit după această intervenție.

10 HERPESUL GENITAL

Episodul inițial debutează printr-un acces prodromal de durere cu caracter surd sau de arsură, afectînd fesele, regiunea posteromedială ▪ coapselor și gambelor. În următoarele 1-3 zile se observă apariția unei erupții grupate de papule, vezicule și ulcerații crustoase, dureroase spontan sau la palpare. Pot, de asemenea, fi prezente febra, disuria, polakiuria și leucoreea. Administrarea intravenoasă de acyclovir grăbește remisiunea durerii genitale și ▪ membrului inferior, precum și vindecarea veziculelor și ulcerațiilor.

CAPITOLUL

44 DUREREA ACUTĂ INGHINALĂ, PUBIANĂ ŞI A COAPSEI

☐ LISTA DIAGNOSTICELOR POSIBILE

DUREREA INGHINALĂ ŞI A FEŢEI ANTEROMEDIALE A COAPSEI

1. Luxaţiile şi fracturile-luxaţii de şold
   - A. Posterioare
   - B. Anterioare
2. Fracturile traumatice ale şoldului şi pelvisului
   - A. Fractura de col femural
   - B. Fractura intertrohanteriană
   - C. Fractura marelui trohanter
   - D. Fractura micului trohanter
   - E. Fractura subtrohanteriană
   - F. Fractura şi fractura-luxaţie acetabulară centrală
   - G. Fracturile simfizei pubiene sau perisimfizare
   - H. Fractura prin impactare a colului femural
3. Fracturile patologice ale şoldului
   - A. Fracturile colului femural
   - B. Fracturile intertrohanteriene şi ale diafizei femurale
4. Fracturile prin suprasolicitare mecanică ale şoldului şi pelvisului
5. Artrita acută de şold la adult
   - A. Artrita septică
   - B. Boala acută ▪ depozitelor de pirofosfat de calciu
   - C. Atacul de gută
   - D. Reumatismul poliarticular acut
   - E. Poliartrita reumatoidă
     1. Poliartrita reumatoidă acută a şoldului
     2. Poliartrita reumatoidă cronică asociată cu artrita acută neinfecţioasă ▪ şoldului
   - F. Osteomul osteoid
   - G. Sindromul Reiter
6. Sinovita acută a şoldului la copii şi adolescenţi
   - A. Sinovita tranzitorie de şold
   - B. Poliartrita reumatoidă juvenilă a şoldului
   - C. Boala Legg-Calvé-Perthes
   - D. Epifizioliza acută a capului femural
   - E. Osteomielita pubiană
7. Osteonecroza aseptică ▪ capului femural
8. Afecţiunile muşchiului psoas iliac
   - A. Bursita de iliopsoas
   - B. Tendinita de iliopsoas
   - C. Abcesele muşchiului iliopsoas
9. Neuropatia femurală
10. Tromboza venelor iliofemurale
11. Hernia inghinală sau femurală
    - A. Hernia acută inghinală sau femurală
    - B. Încarcerarea sau strangularea unei hernii inghinale sau femurale
12. Limfadenita femurală sau inghinală
    - A. Celulita membrului inferior, a perineului şi ▪ peretelui abdominal
    - B. Piodermitele membrului inferior, ale perineului şi ale peretelui abdominal
    - C. Infecţiile specifice
      1. Celulita produsă de *Vibrio vulnificus*
      2. Celulita produsă de *Aeromonas hydrophila*
      3. Ciuma bubonică
      4. Tularemia ulcero-ganglionară
      5. Boala ghearelor de pisică
    - D. Limfadenita iliacă supurată
    - E. Bolile cu transmitere sexuală

1. Primoinfecţia genitală herpetică
2. Şancroidul
3. Limfogranulomatoza venerianã
4. Sifilisul primar
5. Uretritele gonococice sau negonococice

DUREREA TROHANTERIANĂ ŞI A FEŢEI LATERALE A COAPSEI

13. Contuzia crestei iliace
14. Fractura prin avulsie a spinelor crestei iliace
15. Bursita trohanteriană
16. Sindromul „şoldului în resort"
17. Meralgia parestetică
18. Artrita acută de şold
19. Osteonecroza şoldului
20. Fractura traumatică de diafiză femurală

DUREREA LOCALIZATĂ PE FAŢA MEDIALĂ A COAPSEI

21. Hernia obturatorie
22. Flebita venei safene mari
23. Nevrita herpetică
24. Durerea iradiată
    A. Afecţiunile tuboovariene
    B. Afecţiunile osului pubian
    C. Colica ureterală
25. Întinderea muşchiului adductor
26. Întinderea muşchiului iliopsoas sau fractura prin avulsie a micului trohanter

DUREREA PUBIANĂ

27. Osteita pubiană
28. Osteomielita pubiană
29. Artrita septică ■ simfizei pubiene
30. Fractura osului pubian
    A. Fractura patologică a pubisului (boli asociate)
    B. Fractura de stres ■ pubisului (asociată efortului muscular intens)
31. Osteoliza pubiană
32. Durerea post partum ■ simfizei pubiene

DUREREA LOCALIZATĂ PE FAŢA POSTERIOARĂ A COAPSEI

33. Sindromul piriform
34. Sindromul ischiocrural
35. Leziunile musculo-tendinoase
    A. Întinderea ischiocrurală
    B. Avulsia apofizei ischiatice
36. Bursita ischiatică
37. Durerea radiculară
    A. Protruzia de disc
    B. Abcesul epidural
    C. Hematomul epidural sau subdural
    D. Infarctul de con medular
38. Neuropatia cutanată femurală posterioară
39. Sindromul articulaţiilor intervertebrale lombare (faţetar)
40. Sacroiliita
    A. Artrita reactivă
    B. Artrita septică
41. Subluxaţia articulaţiei sacroiliace
42. Durerea miofascială
43. Sindromul de compartiment posterior al coapsei

DUREREA LOCALIZATĂ PE FAŢA ANTERIOARĂ A COAPSEI

44. Durerea bilaterală a feţei anterioare ■ coapsei, asociată bacteriemiei
45. Neuropatia femurală
46. Durerea radiculară (rădăcinile L2-L4)
47. Fractura traumatică de diafiză femurală
48. Fractura diafizei femurale la atleţi
49. Sindromul de compartiment anterior al coapsei
50. Întinderea muşchiului croitor
51. Întinderea muşchiului cvadriceps

DUREREA GENERALIZATĂ A COAPSEI

52. Fractura traumatică a diafizei femurale
53. Sindromul de compartiment
54. Criza dureroasă din siclemie
55. Fractura pe os patologic datorată chisturilor şi tumorilor
56. Piomiozita
57. Sarcomul ţesuturilor moi
58. Perforaţia colonică retroperitoneală complicată cu supuraţia coapsei
59. Perforaţia colonică retroperitoneală complicată cu interesarea plexului lombosacrat
60. Tromboza venei iliofemurale
61. Fractura de stres ■ diafizei femurale
62. Întinderea musculară prin suprasolicitare
63. Dermatomiozita sau polimiozita idiopatică
64. Polimiozita infecţioasă
65. Rabdomioliza şi mioglobinuria
66. Mialgiile din bolile febrile

DUREREA ACUTĂ BILATERALĂ INGHINALĂ, TROHANTERIANĂ, PUBIANĂ ŞI A COAPSEI

67. Durerea bilaterală inghinală şi a feţei anteromediale ■ coapsei (Tabelul 44-4)
68. Durerea bilaterală ■ feţei laterale ■ şoldului şi coapsei (Tabelul 44-5)
69. Durerea bilaterală a feţei mediale ■ coapsei (Tabelul 44-6)
70. Durerea bilaterală pubiană (Tabelul 44-7)
71. Durerea bilaterală a feţei posterioare a coapsei (Tabelul 44-8)
72. Durerea bilaterală ■ feţei anterioare a coapsei (Tabelul 44-9)
73. Durerea bilaterală generalizată a coapsei (Tabelul 44-10)

☐ REZUMAT

Durerea inghinală şi a feţei anteromediale a coapsei

Luxaţia posterioară de şold apare în contextul unui accident de automobil sau al căderii de pe motocicletă. Se constată prezenţa unei dureri severe localizate inghinal şi pe faţa laterală a şoldului, iar membrul inferior este scurtat şi menţinut în flexie, adducţie şi rotaţie internă. Radiografiile şi tomografiile computerizate confirmă luxaţia şi detectează fracturile asociate, de cap femural şi de acetabul. *Luxaţia anterioară* de şold determină durere inghinală, spontan şi la palpare. În luxaţia supero-anterioară, membrul inferior este menţinut în extensie şi rotaţie externă. În luxaţia antero-inferioară, coapsa este în abducţie, rotaţie externă şi menţinută în flexie.

Fractura proximală de femur (de col femural, intertrohanteriană sau subtrohanteriană) este frecvent consecutivă unei căderi, deşi unele fracturi de col femural apar spontan. Durerea şi sensibilitatea sînt localizate în regiunea inghinală, pe faţa anterioară a coapsei şi, uneori, în regiunea trohanteriană. Membrul inferior este scurtat şi menţinut în rotaţie externă, articulaţiile şoldului şi genunchiului fiind în extensie. Radiografiile indică localizarea şi gravitatea fracturilor. *Fracturile marelui trohanter* sînt provocate de căderile cu impact pe trohanter. La atleţii tineri, contractura puternică a muşchiului abductor determină, de asemenea, durere spontană şi la palparea trohanteriană, secundar *avulsiei marelui trohanter*. *Avulsia micului trohanter* este provocată de contracţia puternică a muşchiului iliopsoas. Apare durere inghinală medială, intensificată de încercarea de flexie a coapsei contra unei rezistenţe. Radiografiile de femur identifică ambele tipuri de avulsie. *Fracturile acetabulare* provoacă durere inghinală şi trohanteriană, piciorul fiind ţinut nemişcat. Uneori, pentru a se putea identifica şi descrie exact acest tip de fractură, este necesară tomografia computerizată. *Fracturile simfizei pubiene şi perisimfizare* determină durere inghinală, intensificată de mobilizare şi de purtarea de greutăţi. Există sensibilitate la palparea întregului os pubian. Scintigrafiile osoase sau radiografiile tardive (efectuate la 2 săptămîni de la debutul simptomatologiei) evidenţiază prezenţa fracturilor. Fracturile simfizei pubiene sînt consecutive traumatismelor minore, suferite de persoanele vîrstnice, cu osteoporoză.

Fractura prin impactare a colului femural permite sprijinirea corpului pe piciorul afectat fără nici un fel de durere sau cu durere uşoară. Confirmarea diagnosticului poate necesita efectuarea unei scintigrafii osoase sau a unei tomografii computerizate, deoarece radiografiile realizate la scurt timp după traumatism sînt fals negative. Modificările radiografice apar după aproximativ 10 zile de la producerea fracturii.

Fracturile pe os patologic ale şoldului (col femural şi regiune trohanteriană) debutează progresiv sau brusc cu durere acută şi sensibilitate la palpare localizate inghinal, anteromedial şi, uneori, trohanterian şi la nivelul feţei laterale a coapsei. Unii pacienţi relatează declanşarea brutală a unui cracment dureros în zona şoldului, sau a unei dureri iradiate de-a lungul membrului inferior. La originea fracturilor pe os patologic pot sta bolile metabolice osoase, boala Paget, afectările osoase datorate iradierii sau tumorile metastatice. *Fracturile de stres ale şoldului (col femural sau acetabul)* provoacă dureri inghinale şi de şold, precipitate sau intensificate de mobilizare sau de susţinerea greutăţii corporale pe membrul interesat. Acest tip de fracturi apare la atleţi, la recruţi şi la persoanele care fac jogging. Diagnosticul este confirmat radiologic sau prin intermediul scintigrafiei osoase, dacă rezultatele radiografiei au fost negative.

Artrita septică acută de şold determină febră, frisoane şi durere inghinală, la care se asociază durere trohanteriană şi de coapsă anterioară. Durerea este persistentă, pulsatilă sau surdă, fiind foarte severă. Orice mişcare exacerbează durerea. Examenul RMN sau ecografic confirmă prezenţa revărsatului sinovial. Analiza lichidului sinovial evidenţiază creşterea concentraţiei polimorfonuclearelor, iar culturile şi frotiurile Gram indică prezenţa bacteriilor. Artrita septică poate fi poli sau monoarticulară. Drenajul articulaţiei şi antibioterapia ameliorează simptomatologia locală şi generală la pacienţii cu artrită septică. Artrita gonococică este rareori localizată la nivelul şoldului.

Boala depozitelor de pirofosfat de calciu şi guta afectează, uneori, şoldul, mimînd o artrită septică. Lichidul sinovial conţine cristale de pirofosfat de calciu şi, respectiv, de acid uric, iar culturile sînt negative. Ambele tipuri de artrite induse de cristale de săruri minerale răspund la tratamentul cu colchicină. *Reumatismul poliarticular acut* determină o poliartrită migratorie, care interesează una sau ambele articulaţii ale şoldului, febră şi prezenţa în ser a unor titruri crescute de anticorpi antistreptococici. Tratamentul cu aspirină are ca urmare remisiunea spectaculoasă a simptomatologiei. *Poliartrita reumatoidă acută* se poate prezenta sub forma unei monoartrite de şold. Factorul reumatoid este prezent în ser într-un titru ridicat, iar nodulii subcutanaţi sînt palpaţi periarticular. *Artrita acută a unui singur şold este posibilă la pacienţii cu poliartrită reumatoidă cronică*, tabloul clinic simulînd o artrită septică acută. Culturile efectuate din lichidul sinovial sînt negative, iar remisiunea este rapidă după injectarea intraarticulară de corticosteroizi.

Un *osteom osteoid* juxtaarticular produce o sinovită acută. Diagnosticul este confirmat de radiografii sau de tomografia computerizată. *Sindromul Reiter* provoacă uretrită, conjunctivită şi uveită, precum şi o poliartrită asimetrică interesînd şoldurile, genunchii, umerii şi alte articulaţii.

Copiii şi adolescenţii acuză dureri uni sau bilaterale la nivel inghinal şi trohanterian. Cauza este reprezentată de *sinovita tranzitorie a şoldului*. Această entitate patologică acută, manifestată prin durere şi, uneori, prin febră, este autolimitantă şi se rezolvă spontan, în 2-8 săptămîni. Radiografiile nu indică modificări ale articulaţiei şoldului. *Poliartrita reumatoidă juvenilă* afectează şoldurile, atît în formele poliarticulare, cît şi în cele oligoarticulare. Semnele şi simptomele articulare sînt, eventual, însoţite de febră, stare generală alterată, anorexie şi de o erupţie cutanată caracteristică. Boala *Legg-Calvé-Perthes*

determină o durere localizată inghinal, pe faţa anteromedială a coapsei şi la nivelul genunchiului, secundară osteonecrozei uni sau bilaterale de cap femural. Scintigrafia osoasă, RMN-ul sau radiografiile tardive demonstrează prezenţa ariilor de osteonecroză la nivelul capului femural. *Subluxaţia prin alunecare a epifizei capului femural* determină durere inghinală şi pe faţa anteromedială a coapsei. Diagnosticul este confirmat radiologic. *Osteomielita pubisului* provoacă durere şi sensibilitate localizate inghinal, pubian şi în zona trohanteriană şi asociate cu febră. Scintigrafia osoasă şi tomografia computerizată vizualizează modificările patologice prezente la nivelul pubisului, iar seriografiile arată osteoliza şi osteoscleroza reactivă. Pentru stabilirea unui diagnostic cert, este necesară efectuarea unor biopsii osoase şi a unor culturi microbiene.

Osteonecroza capului femural determină durere inghinală, trohanteriană şi pe faţa anteromedială a coapsei, resimţite, iniţial, doar în timpul mersului, a alergării sau la transportul unor greutăţi. Pentru ca diagnosticul să poată fi stabilit precoce, sînt necesare scintigrafiile osoase sau explorările RMN. Radiografiile standard pot rămîne normale luni de zile după debutul simptomatologiei descrise. Osteonecroza de cap femural este posttraumatică sau poate fi idiopatică. Etiologia osteonecrozei netraumatice include: administrarea de corticosteroizi, alcoolismul, siclemia, boala de cheson, lezarea radioactivă a oaselor, boala Gaucher, lupusul eritematos sistemic şi boala Legg-Calvé-Perthes.

Bursita ileopsoasului provoacă durere şi, uneori, poate fi palpată o formaţiune fluctuentă în regiunea inghinală. Sensibilitatea la palpare este localizată la 2 cm lateral de pulsul femural. Mersul şi extensia activă sau pasivă a şoldului exacerbează durerea. Confirmarea diagnosticului şi ameliorarea simptomatologiei sînt obţinute prin aspirarea lichidului din bursă şi printr-o infiltraţie cu lidocaină şi cu un corticosteroid. Un tablou clinic similar este determinat de *inflamaţia tendonului muşchiului ileopsoas (tendinită)*, ameliorarea obţinîndu-se prin infiltraţia tendonului dureros.

Abcesul de psoas iliac determină febră, frisoane, o stare generală alterată, durere inghinală şi, uneori, apariţia unei mase palpabile în zona inghinală. Piciorul ipsilateral este menţinut în flexie, abducţie şi rotaţie externă, din articulaţia şoldului. Frecvent, semnul psoasului este pozitiv, iar pacientul nu este capabil să extindă complet articulaţia genunchiului (astfel încît piciorul să fie perfect întins pe planul patului). Examenul CT şi RMN al abdomenului inferior şi coloanei vertebrale confirmă diagnosticul. Cele mai multe cazuri au la origine o perforaţie intestinală sau sînt secundare osteomielitei osoase. Vindecarea este obţinută prin drenarea abcesului şi prin instituirea tratamentului antibiotic.

Neuropatia femurală provoacă durere inghinală şi pe faţa anterioară a coapsei, putînd determina durere şi parestezii şi pe faţa anteromedială a gambei. Neuropatia femurală poate avea drept cauze următoarele procese patologice: hemoragii la nivelul muşchiului iliopsoas, abcese localizate în abdomenul inferior, crizele dureroase din siclemie, diabetul zaharat şi leziunile arteriale secundare cateterizării arterei femurale.

Tromboza iliofemurală determină durere inghinală şi pe faţa anteromedială a coapsei, edem difuz al membrului inferior şi disconfort surd provocat sau exacerbat de ortostatism sau de mers. Diagnosticul este confirmat prin ecografiile Doppler, de pletismografia cu impedanţă, de ecografia bidimensională sau de venografia cu substanţă de contrast.

Hernia femurală şi inghinală provoacă durere inghinală, intensificată de ortostatism şi ameliorată de clinostatism. Dacă hernia nu este detectată la examenul clinic, aceasta poate fi evidenţiată prin intermediul herniografiei cu substanţă de contrast. *Herniile inghinale şi femurale strangulate sau încarcerate* dezvoltă o formaţiune dureroasă şi sensibilă, situată inghinal sau femural, fiind asociate cu semne şi simptome de ocluzie intestinală (vărsături, oprirea tranzitului pentru materii fecale, distensie abdominală, durere abdominală continuă sau colicativă şi semne radiologice de ocluzie). Se impune efectuarea intervenţiei chirurgicale pentru rezolvarea ocluziei şi herniorafie.

Secundar *celulitelor sau piodermitelor localizate la nivelul piciorului, perineului sau peretelui abdominal*, ganglionii inghinali sau femurali pot deveni mari, dureroşi şi sensibili. Germenii implicaţi cel mai frecvent sînt streptococii şi stafilococii.

Infecţia cu Vibrio vulnificus a membrului inferior apare secundar producerii unei leziuni într-un mediu cu apă de mare. Poate apărea celulită, fasceită şi miozită severe. Pielea este eritematoasă şi edematiată, pe aceste zone dezvoltîndu-se şi bule hemoragice. Bulele se sparg, rezultînd ulceraţii necrotice. Tabloul clinic este completat de limfadenopatia dureroasă, sensibilă, localizată inghinal sau femural. *Vibrio vulnificus* poate fi identificat pe frotiul Gram şi în culturile realizate din lichidul bulelor. *Aeromonas hydrophila* determină celulită acută şi limfadenopatie sensibilă, dureroasă, femurală sau inghinală. Infecţia este succesivă traumatismelor produse într-un lac sau rîu.

Ciuma bubonică determină apariţia unilaterală a unor formaţiuni mari inghinale sau femurale, a febrei şi prostraţiei. Aspiraţia conţinutului maselor inghinale şi examinarea frotiurilor Gram şi a culturilor efectuate din lichidul de aspiraţie permit stabilirea diagnosticului. Un criteriu important de diagnostic îl constituie şi călătoriile sau rezidenţa într-o arie endemică.

Tularemia transmisă de căpuşe poate debuta sub forma unei ulceraţii unilaterale a membrului inferior, acompaniate de limfadenopatie femurală şi/sau inghinală. Pot apare ulterior febră, frisoane, astenie, transpiraţii şi pneumonie. Uneori, diagnosticul se stabileşte pe baza culturilor efectuate din spută sau a hemoculturilor, însă, de cele mai multe ori, datele clinice sînt suficiente pentru diagnostic, ele fiind confirmate în 2-3 săptămîni de testele serologice.

Boala ghearelor de pisică determină, la 3-10 zile de la o zgîrietură de pisică pe membrul inferior, adenopatie femurală sau inghinală. Biopsia ganglionară, studiile histologice cu evidenţierea microorganismelor specifice într-un ganglion interesat, colorat cu argint Warthin-Starry reprezintă principalele elemente care susţin diagnosticul.

Limfadenita iliacă supurată se poate datora celulitei piciorului, perineului sau ▪ etajului abdominal inferior. Inflamația ganglionilor inghinali se extinde la ganglionii iliaci. Poate să apară supurația mușchilor iliac și iliopsoas. Se mai asociază febra ridicată, frisoanele, durerea localizată în etajul abdominal inferior și prostrația. Coapsa ipsilaterală este flectată, iar etajul abdominal inferior este sensibil la palpare, cu contractura mușchiului drept abdominal. Uneori, poate fi palpată o formațiune inghinală sau pelvică posterolaterală. Examenul CT și RMN detectează colecția de puroi adiacentă mușchilor iliopsoas și iliac.

Herpesul genital determină erupția unor vezicule și ulcerații grupate, dureroase și apariția uni ▪au bilaterală a limfadenopatiei inghinale dureroase spontan și la palpare. În culturile efectuate din materialul recoltat de la nivelul ulcerațiile genitale ▪ izolează virusuri herpetice.

Șancroidul produce ulcere genitale neregulate, zdrențuite, murdare, sensibile și dureroase și o limfadenită inghinală sensibilă. Culturile efectuate din ulcerații izolează *Haemophilus ducreyi*. Afecțiunea răspunde prompt la administrarea de chinolone și ceftriaxon.

Limfogranulomatoza venerianâ (LGV) determină adenopatie inghinală dureroasă spontan și la palpare. În 15% din cazuri, este prezent semnul „jgheabului". Ganglionii supurează și drenează prin orificiile tegumentare. Precizarea diagnosticului impune izolarea și identificarea tulpinii care provoacă LGV sau efectuarea unor teste serologice.

Sifilisul determină rareori adenopatie inghinală dureroasă ▪u apariția unei ulcerații genitale sensibile sau dureroase. Diagnosticul este confirmat de examenul ultramicroscopic al serozității din leziunea primară sau de testele serologice.

Uretritele gonococice (5% din cazuri) *sau negonococice* (1% din cazuri) determină limfadenopatie inghinală uni ▪au bilaterală, dureroasă și sensibilă.

Durerea trohanteriană și ▪ feței laterale ▪ coapsei

Contuzia crestei iliace apare secundar unui traumatism la nivelul crestei iliace, în timpul practicării unui sport de contact sau prin căderea pe o parte ▪ corpului. De-a lungul crestei iliace, apare sensibilitate la palpare și tumefacție, iar mușchii adiacenți sînt contractați. În aceeași zonă, se poate constata prezența unei formațiuni fluctuente (hematom). *Fractura prin avulsie a spinelor crestei iliace* apare consecutiv contracției bruște și intense a musculaturii abdominale, în timpul întoarcerii din alergare. La nivelul crestei iliace, se dezvoltă o durere spontană și la palpare și tumefiere. Radiografia în incidență oblică ▪ crestei iliace interesate evidențiază linia de fractură.

Bursita trohanteriană determină durere laterală de șold, fesă și pe fața laterală a coapsei. Durerea cu caracter surd este provocată și intensificată de decubitul pe bursa inflamată sau prin suprapunerea piciorului ipsilateral peste celălalt. La nivelul uneia dintre bursele trohanteriene, apare sensibilitate locală la palpare. Infiltrarea cu lidocaină și cu un corticosteroid a bursei sensibile determină ameliorarea imediată și permanentă a durerii. Acest răspuns este considerat un criteriu de diagnostic. În unele cazuri, durerea iradiază în gleznă (pseudoradiculopatie), mimînd o afecțiune discală lombară. *Sindromul „șoldului în resort"* este provocat de mobilizarea dureroasă a benzii iliotibiale peste marele trohanter, în timpul flexiei și rotației interne ▪ coapsei. Repetarea mișcării produce o bursită trohanteriană dureroasă, care determină o durere mult mai persistentă. *Meralgia parestezică* determină durere, hiperestezie și hipoestezie la nivelul unei zone de formă ovalară, localizată tegumentar, pe fața laterală ▪ treimii inferioare a coapsei. Afecțiunea este cauzată de neuropatia nervului cutanat femural lateral. Compresia nervului în apropierea spinei iliace anterosuperioare reprezintă motivul principal de declanșare ▪ afecțiunii. Palparea sau percuția ariei afectate determină durere și parestezii pe fața laterală, a extremității inferioare ▪ coapsei (semnul Tinel pozitiv). Durerea de pe fața laterală ▪ coapsei și durerea trohanteriană însoțesc și *artrita de șold, osteonecroza capului femural* și *fractura traumatică a diafizei femurale*. Ultima afecțiune apare în urma traumatismelor severe de coapsă și genunchi, fiind asociată cu apariția tumefacției, ▪ sensibilității și ▪ deformării coapsei. Radiografiile confirmă existența fracturii.

Durerea localizată pe fața medială ▪ coapsei

Hernia obturatorie apare la femeile vârstnice care au slăbit recent sau care suferă de o constipație severă. Durerea și/sau paresteziile apar pe fața medială ▪ coapsei ipsilaterale și la nivelul genunchiului. Durerea de coapsă este intensificată de extensia, abducția și rotația internă ▪ coapsei (semnul Howship-Romberg). Flexia coapsei ușurează durerea, pe cînd tusea o precipită sau o exacerbează. La tușeul rectal, se poate palpa anterolateral de rect, la nivelul canalului obturator, o formațiune sensibilă (hernia). Tușeul vaginal pune în evidență prezența unei mase „tumorale" deasupra ramurii inferioare ale ischionului. Unii pacienți mențin coapsa piciorului dureros flectată, în abducție și rotație externă. Frecvent, există date clinice și radiologice care dovedesc ocluzia intestinală. Se impune efectuarea intervenției chirurgicale în scopul rezolvării herniei și ocluziei intestinale.

Durerea de pe fața medială ▪ coapsei este provocată și de *tromboflebita venei safene mari*. La nivelul acestei vene se poate palpa o coardă dureroasă. Se poate constata febră, leucocitoză și creșterea VSH-ului.

Herpes simplex determină o durere surdă al nivelul feselor, pe fața medială ▪ coapsei și în regiunea genitală, care precede erupția genitală de ulcerații grupate. *Leziunile* chistice, inflamatorii sau neoplazice ale *ovarelor și trompelor* determină durere în etajul abdominal inferior și pe fața medială ▪ coapsei. *Afecțiunile osului pubian* și *colica ureterală* pot determina și ele dureri pe fața medială ▪ coapsei.

Întinderea mușchiului adductor provoacă durere inghinală și pe fața medială ▪ coapsei, intensificată de adducția și abducția acesteia. La nivelul mușchilor adductori și al originii lor de pe osul pubian, este prezentă sensibilitatea locală ▪ palpare.

Întinderea muşchiului ileopsoas determină durere inghinală şi pe faţa medială a coapsei. Flexia din articulaţia şoldului, efectuată împotriva unei rezistenţe, intensifică durerea. Şoldul este menţinut flectat. Radiografiile evidenţiază, la unii pacienţi, o *fractură prin avulsie a micului trohanter*.

Durerea pubiană

Osteita pubiană provoacă o durere surdă sau cu caracter de arsură la nivel pubian, perineal medioinghinal şi al coapsei. Există sensibilitate la palpare la nivelul simfizei pubiene şi al originii pubiene a muşchilor adductori, a ligamenului inghinal şi a muşchiului drept abdominal. Mersul este dureros şi şchiopătat, datorită spasmului muşchiului adductor. Durerea este intensificată de tuse, de strănut, de urcarea scărilor, de adducţia şi abducţia coapsei, efectuate împotriva unei rezistenţe. Radiografiile de bazin vizualizează leziuni de osteoliză situate medial, la nivelul osului pubian, lărgirea simfizei pubiene, osteopenia structurilor osoase adiacente simfizei, eroziuni şi aspectul de „os mîncat de molii" al pubelui. Osteita pubiană poate urma sarcinii, intervenţiilor chirurgicale pe prostată sau pe vezica urinară, sau traumatismelor pelvine întîlnite la fotbalişti, atleţi şi la sportivii care fac maraton, în timpul antrenamentelor sau al competiţiei. Afecţiunea poate fi eronat diagnosticată ca *artrita septică a simfizei pubiene* şi ca *osteomielită piogenică* sau tuberculoasă *a osului pubian*. Efectuarea de biopsii şi culturi din materialul recoltat din zonele osoase afectate este frecvent necesară, pentru ca osteomielita să poată fi exclusă. Unii pacienţi cu osteită pubiană prezintă febră şi VSH crescut, ceea ce face ca diagnosticul diferenţial cu osteomielita să fie mai dificil.

Fracturile pe os patologic ale ramurilor oaselor pubiene sau ale simfizei pubiene provoacă durere locală la nivelul pubelui şi durere inghinală. Acest tip de fracturi apar la femeile vîrstnice cu artrită reumatoidă şi/sau cu osteoporoză. *Fracurile de stres ale oaselor pubiene* se întîlnesc la femeile tinere care fac jogging sau aleargă pe distanţe mari. Fracturile pubiene de stres sau patologice sînt vizibile radiografic, după cel puţin trei săptămîni de la debutul durerii, putînd fi detectate precoce numai pe o scintigrafie osoasă. La persoanele în vîrstă, tomografia computerizată sau biopsia osoasă trebuie să diferenţieze fracturile de stres, de o metastază carcinomatoasă.

Osteoliza pubiană determină durere inghinală şi pe faţa laterală a coapsei, însoţită de modificări radiologice de osteoliză a pubelui, la femeile vîrstnice. Deoarece examenul anatomopatologic poate pune un diagnostic eronat de condrosarcom slab diferenţiat se recomandă examinarea atentă şi repetată a materialului biopsiat, înainte de a se efectua rezecţiile chirurgicale extensive şi mutilante.

Un mic procent de femei dezvoltă *postpartum*, spontan şi la palpare, *o durere suprapubiană şi simfizară* cu caracter invalidant. Examenul clinic constată dehiscenţa simfizei pubiene şi sensibilitatea acesteia la palpare. Mersul şi susţinerea propriei greutăţi sînt imposibile. Simptomele se rezolvă spontan după aproximativ trei săptămîni. Se presupune că ceasta afecţiune este o formă uşoară de osteită pubiană sau o entitate patologică diferită (dehiscenţă simfizară simptomatică).

Durerea localizată pe faţa posterioară a coapsei

Sindromul piriform se manifestă cu durere surdă unilaterală, localizată fesier, care iradiază pe faţa posterioară a coapsei. Această durere este exacerbată de şederea prelungită, fiind mai severă noaptea. La tuşeul rectal, se constată sensibilitatea muşchiului piriform. Durerea este intensificată de abducţia contra unei rezistenţa şi rotaţia externă simultană a coapsei. Rotaţia internă forţată a coapsei extinse precipită sau intensifică durerea. Sensibilitatea la palpare este prezentă şi la nivelul incizurii ischiatice. Infiltrarea muşchiului piriform cu lidocaină şi cu un corticosteroid ameliorează simptomele descrise.

Sindromul ischiocrural determină durere în regiunea inferioară a fesei pe faţa posterioară a coapsei, intensificate de poziţia şezînd şi ameliorate de ortostatism sau de schimbarea poziţiei. Manevrele de elongaţie, alergarea, săriturile peste obstacole sau lovirea unei mingii de fotbal provoacă durere. Alergatul lent şi clinostatismul sînt rareori asociate cu apariţia durerii. În zona tuberozităţii ischiatice există sensibilitate locală la palpare. Nervul sciatic este comprimat la nivelul tuberozităţii ischiatice de către benzile fibroase şi tendoanele care se inseră pe aceasta. Divizarea tendoanelor, cu decomprimarea nervului sciatic, ameliorează durerea. *Întinderea muşchilor ischiocrurali* debutează în cursul alergării sau al săriturilor peste garduri, sub forma unei dureri ascuţite, sfîşietoare, localizate în regiunea inferioară a fesei şi/sau pe faţa posterioară a coapsei, asociată uneori cu un cracment local audibil. Există sensibilitate pe faţa posterioară a coapsei şi, în cazul în care întinderea este de gradul trei, apare un defect palpabil într-unul din muşchii ischiocrurali. Se poate constata sensibilitate la palpare la nivelul tuberozităţii ischiatice homolaterale. Flectarea activă a membrului inferior împotriva unei rezistenţe intensifică durerea. Radiografia coapsei şi tuberozităţii ischiatice trebuie efectuată obligatoriu, în vederea excluderii avulsiei apofizei de pe tuberozitatea ischiatică. *Avulsia apofizei ischiatice* apare în timpul alergării, al săriturilor peste obstacole, al săriturilor în lungime, al jocului de fotbal, al dansului sau al patinatului. Acest tip de leziune apare frecvent între 8-24 de ani, cu un maximum între 13 şi 17 ani. *Bursita ischiatică* determină durere, spontan şi la palpare, la nivelul tuberozităţii ischiatice, intensificată de poziţia şezînd şi de alergarea pe o pantă ascendentă.

Durerea radiculară la nivel L5 sau S1 interesează faţa posterolaterală şi posterioară a coapsei şi gambei. Creşterea presiunii intraspinale provocată de tuse, strănut şi de manevra Valsalva precipită sau intensifică puseele dureroase care iradiază spre coapsă, gambă şi picior. Manevra Lasègue şi testul de ridicare a membrelor inferioare extinse şi încrucişate provoacă durere la nivelul coapsei şi gambei, atunci cînd membrul inferior face un unghi de 30-40° cu orizontala. Leziunea rădăcinii S1 afectează articulaţia gleznei. Durerea

lombosacrată este asociată durerii radiculare. Cele mai frecvente cauze ale radiculopatie sînt: *hernia de disc*, stenoza spinală şi stenoza de reces lateral. *Abcesul spinal epidural* trebuie suspectat dacă pacientul prezintă febră, frisoane, stare generală alterată, redoare de ceafă, durere spinală lombară, spontan şi la palpare, radiculite uni sau bilaterale, hipotonie şi abolirea sensibilităţii la nivelul membrelor inferioare şi tulburări sfincteriene vezicale şi intestinale. Un tablou clinic similar, constatat la un pacient afebril, cu antecedente de hepatopatie sau coagulopatie (de exemplu, hemofilie sau administrarea de anticoagulante) sugerează un *hematom spinal epidural sau subdural*. Hernia de disc, stenoza recesului lateral, abcesele, hematoamele sau tumorile sînt evidenţiate cu ajutorul mielografiei CT sau prin RMN. Aceste investigaţii imagistice nu identifică prezenţa unei formaţiuni tumorale la pacienţii care prezintă durere fesieră sau pe faţa posterioară a coapsei, bilateral, cu hipoestezie „în şa" şi cu tulburări sfincteriene vezicale sau intestinale datorate *infarctului de con medular*.

Neuropatia cutanată femurală posterioară determină durere pe faţa posterioară a coapsei şi hipoestezie parcelară la nivelul feţei posterioare a coapsei şi/sau scrotal sau pe labiile mari. Cauzele posibile ale acestei afecţiuni sînt presiunea exercitată asupra nervului la nivelul tuberozităţii ischiatice sau un traumatism direct. *Sindromul articulaţiilor intervertebrale lombare* se manifestă cu durere unilaterală fesieră şi pe faţa posterioară a coapsei. Acest tip de durere este provocată sau intensificată de extensia şi rotaţia coloanei lombare, fiind asociată cu o sensibilitate localizată lombară paraspinală şi cu modificări ale articulaţiilor intervertebrale, vizualizate prin examen CT. Infiltrarea locală a articulaţiei intervertebrale cu un anestezic şi un corticosteroid are ca urmare ameliorarea temporară sau permanentă a durerii fesiere şi de pe faţa posterioară a coapsei.

Sacroiliita determină durere fesieră medială, asociată cu contractură musculară matinală. Durerea poate fi uni sau bilaterală şi iradiază descendent, de-a lungul feţei posterioare a coapsei, pînă în spaţiul popliteu. Frecvent, durerea este ameliorată de mişcare şi de exerciţii fizice şi este amplificată de clinostatism sau de şederea prelungită pe un scaun. Testul Gaenslen şi manevra Lasègue produc durere fesieră şi în regiunea superioară a feţei posterioare a coapselor. Sacroiliita poate fi o componentă a unui puseu de *artrită reactivă*, asociată cu o boală diareică (dată de *Campylobacter, Shigella, Salmonella* sau *Yersinia*) sau cu o uretrită. Mulţi din aceşti pacienţi sînt HLA-B27 pozitivi. Durerea sacroiliacă, tumefacţia şi sensibilitatea la palpare, apărute în contextul unei febre ridicate, cu frisoane, transpiraţii şi leucocitoză, se poate datora *sacroiliitei septice*. *Subluxaţia articulaţiei sacroiliace* manifestată prin durere, sensibilitate locală la nivelul articulaţiei şi un test Gaenslen pozitiv, poate să apară în timpul unei activităţi sportive (atletism). Durerea fesieră şi de coapsă posterioară sînt intensificate de şedere, aplecare sau alergare. *Durerea miofascială* se însoţeşte de durere surdă fesieră şi de coapsă posterioară, existînd un punct trigger dureros la nivelul muşchiului fesier. Durerea este ameliorată de injectarea punctului trigger cu lidocaină şi un derivat cortizonic.

Sindromul de compartiment posterior este urmarea unui traumatism pe faţa posterioară a coapsei, însoţit sau nu de alte leziuni. Durerea din zona posterioară a coapsei este sfîşietoare, fiind intensificată de mobilizarea activă sau pasivă a membrului inferior. Coapsa posterioară este foarte sensibilă şi se constată creşterea tensiunii în muşchii compartimentului posterior. Măsurarea presiunii intracompartimentale confirmă diagnosticul, iar decompresiunea chirurgicală ameliorează durerea de coapsă şi disesteziile distale.

Durerea localizată pe faţa anterioară a coapsei

Durerea bilaterală a muşchilor anteriori ai coapsei şi sensibilitatea locală la palpare, asociate cu febră şi frisoane, pot fi manifestări ale unei *bacteriemii*. *Neuropatia femurală* se însoţeşte de dureri şi parestezii pe feţa anterioară şi anteromedială a coapsei, acestea putînd fi prezente şi pe faţa anteromedială a gambei. Cauzele posibile ale acestei afecţiuni sînt: hemoragiile retroperitoneale, tumorile, abcesele, diabetul zaharat, traumatismele, siclemia, comprimarea nervilor în decursul unei intervenţii chirurgicale pe micul bazin sau neuropatia femurală poate să apară ca o complicaţie a cateterizării arterei femurale. *Compresia rădăcinilor L3-L4* determină o durere similară pe faţa anterioară a coapsei, exacerbată de manevra Lasegue, tuse, strănut sau de screamăt. Mielografia CT cu substanţă de contrast sau RMN evidenţiază *protruzia unui disc la nivel L2-L3 sau L3-L4* sau existenţa unei stenoze de reces lateral, responsabile de apariţia radiculopatiei.

Fractura diafizei femurale poate fi secundară unui traumatism sau se asociază suprasolicitării prin alergare sau alte activităţi sportive (*fractură de stres*). Fracturile traumatice sînt vizualizate pe o radiografie de coapsă, dar fracturile de stres impun, uneori, efectuarea de scintigrafii osoase pentru confirmarea diagnosticul şi identificarea liniei de fractură, deoarece radiografiile pot fi negative sau pot arăta modificări nespecifice.

Sindromul de compartiment anterior este datorat traumatismelor coapsei, însoţite sau nu de alte leziuni. La nivelul coapsei anterioare apare o durere sfîşietoare, asociată cu sensibilitate locală la palpare. La palparea compartimentului anterior se constată tumefierea şi tensiunea crescută a maselor musculare subiacente. Elongarea pasivă a maselor musculare din regiunea anterioară a coapsei prin flectarea genunchiului intensifică durerea. Diagnosticul se confirmă prin măsurarea presiunii din compartimentul anterior. Decompresia compartimentului anterior, înainte de apariţia leziunilor nervoase şi musculare ireversibile, conduce la rezolvarea întregii simptomatologii.

Întinderea acută de muşchi croitor sau cvadriceps debutează acut, cu durere pe faţa anterioară a coapsei, apărută în timpul unei activităţi sportive. Solicitarea muşchilor afectaţi sau extensia pasivă declanşează sau intensifică durerea. Se costată şi sensibilitate locală la palparea maselor musculare, iar în contuzia de gradul trei apare un defect palpabil la nivelul acestor muşchi. În anumite cazuri, în primele 72 de ore de la

traumatism, la nivelul defectului muscular, se poate palpa un hematom, iar pe tegumentele supraiacente se observă prezenţa de echimoze.

Durerea generalizată a coapsei

Un traumatism puternic al membrului inferior în timpul unui accident de motocicletă produce o *fractură femurală diafizară*, cu scurtarea şi deformarea prin angulaţie laterală sau anterioară a coapsei, însoţite de durere spontană şi la palpare şi de tumefacţie locală. Radiografiile confirmă diagnosticul. Sindromul compartimental complex, care interesează compartimentele anterior şi posterior ale coapsei, se însoţeşte de durere difuză, sensibilitate şi creşterea tensiunii musculare în ambele compartimente. Diagnosticul este confirmat prin măsurarea presiunii în cele două compartimente. *Criza dureroasă din siclemie* determină o durere uni sau bilaterală de coapsă şi uneori de gambă. Durerea este însoţită de alodinie şi hiperestezie cutanată. Se mai constată durerea şi tumefierea genunchiului, precum şi febră ridicată. *Fractura patologică de diafiză femurală* este însoţită de crepitaţii locale, durere spontană şi la palpare şi de senzaţia de pierdere a controlului asupra membrului inferior afectat, în absenţa unui traumatism semnificativ. Acest tip de fractură apare pe osul chistic, neoplazic sau osteoporotic. Pentru stabilirea diagnosticului specific, este necesară efectuarea unei biopsii.

Piomiozita determină febră, frisoane, stare generală alterată şi durere surdă într-una sau mai multe regiuni ale coapsei. Se asociază cu tumefacţia, sensibilitatea la palpare, induraţia ariei afectate şi, uneori, cu eritemul şi creşterea temperaturii tegumentelor regionale. Examenul CT demonstrează prezenţa unuia sau a mai multor abcese în muşchii coapsei. Explorarea chirurgicală confirmă diagnosticul şi permite drenarea puroiului. Această afecţiune este mai frecventă în zonele tropicale şi la persoanele cu diabet netratat. *Sarcoamele ţesuturilor moi* provoacă durere severă, spontană şi la palpare şi tumefiere la nivelul coapsei. Diagnosticul este confirmat prin bioptic şi prin examen CT. *Perforaţia colonică retroperitoneală* secundară diverticulitelor sau carcinoamelor provoacă durere, tumefacţie, sensibilitate la palpare şi crepitaţii la nivelul coapsei, asociate cu febră şi frisoane şi datorate extinderii procesului infecţios la nivelul membrului inferior. Radiografiile demonstrează prezenţa unor bule de gaz la nivelul ţesuturilor moi. Explorarea chirurgicală a coapsei pune în evidenţă abcesele şi prezenţa lichidului inflamator. Durerea de coapsă poate fi secundară şi infecţiilor retroperitoneale care determină o *plexopatie lombosacrată*. În acest context durerea este prezentă, dar pe radiografii nu se vor evidenţia bule de gaz la nivelul coapsei.

Tromboza venelor iliofemurale provoacă durere difuză de coapsă şi tumefacţia membrului inferior. Durerea este intensificată de ortostatism şi de mers. Tegumentele piciorului sînt reci şi, uneori, palide sau cianotice. Este prezentă sensibilitatea locală la palpare, medial de artera femurală. Diagnosticul este confirmat prin ecografia Doppler sau prin pletismografia cu impedanţă. *Fractura de stres a diafizei femurale* determină durere difuză, spontan şi la palpare, la nivelul coapsei. Acest tip de fractură apare la atleţi şi recruţi.

Întinderea musculară prin suprasolicitare produce o durere difuză, surdă şi sensibilitate la palparea muşchilor coapsei. Este întîlnită la atleţii „de duminică" şi la recruţii militari, în timpul primei săptămîni de antrenament. Mersul şi alergatul exacerbează durerea, iar repausul o ameliorează, în decurs de 1-2 zile. Durerea spontană şi la palpare de la nivelul coapsei poate fi asociată, uneori, cu mioglobinurie (urini brune).

Dermatomiozita sau polimiozita determină durere, sensibilitate la palparea şi slăbiciune musculară la nivelul coapsei, asociată sau nu cu o erupţie caracteristică. Toate activităţile care determină mobilizarea membrelor inferioare sînt dureroase, iar mersul devine nesigur şi instabil. Diagnosticul de polimiozită este confirmat de dozarea activităţii creatinkinazei şi a aldolazei serice, prin electromiografie şi prin biopsierea maselor musculare. Durerea şi slăbiciunea musculară răspund la tratamentul cu corticosteroizi. Uneori, sînt necesare investigaţii diagnostice suplimentare pentru a exclude o neoplazie sau o boală de ţesut conjunctiv asociată. Polimiozita infecţioasă determină un tablou clinic similar cu cel al polimiozitei idiopatice. Toxoplasmoza, boala Lyme şi SIDA reprezintă cauze posibile de polimiozită infecţioasă.

Rabdomioliza determină durere musculară severă, sensibilitate la palpare şi, uneori, eritem cutanat şi echimoze. Nivelul creatininkinazei este marcat crescut şi *mioglobinuria* este prezentă. Se mai constată durere şi sensibilitate localizată, în ambele copse, gambe şi, uneori, în umeri şi braţe. Cauzele de rabdomioliză acută includ: deficienţe enzimatice, electrolitice şi de substrat, acţiunea unor agenţi infecţioşi, toxici sau medicamentoşi, leziunile prin strivire şi miopatiile grave.

Febra poate determina dureri difuze la nivelul coapselor, feselor şi, uneori, în centura scapulară şi braţe, fără sensibilitate locală la palpare. Durerea se ameliorează la administrarea de aspirină şi după normalizarea temperaturii.

☐ DESCRIEREA AFECŢIUNILOR ENUMERATE

Durerea inghinală şi a feţei anteromediale a coapsei

1. LUXAŢIILE ŞI FRACTURILE-LUXAŢII DE ŞOLD

Luxaţia şoldului necesită o forţă de impact foarte mare. Cele mai multe cazuri apar în cadrul accidentelor rutiere, la pasagerii neasiguraţi cu centură. Alte cazuri apar în accidentele suferite de pietoni, în căderile de pe motocicletă şi în căderile sau izbiturile survenite în timpul partidelor de fotbal, de volei sau în timpul schiatului.

A. Posterioare. Luxaţia posterioară a capului femural este de 9 ori mai frecventă decît cea anterioară. Aceasta se produce

TABELUL INCIDENȚEI BOLILOR

INCIDENȚA LA 100.000 (APROXIMATIVĂ)

Frecvente (>100)	Relativ frecvente (>5-100)	Rare (>0-5)
DUREREA INGHINALĂ ȘI A FEȚEI ANTEROMEDIALE A COAPSEI		
Fractura de col femural	Luxația de șold	Fractura pe os patologic a regiunii intertrohanteriene și a diafizei femurale
Fractura intertrohanteriană	Fractura marelui trohanter	Artrita septică de șold
Sinovita tranzitorie de șold (la adolescenți)	Fractura micului trohanter	Boala depunerilor de pirofosfat de calciu la nivelul șoldului
Hernia femurală și inghinală	Fractura subtrohanteriană	Artrita gutoasă de șold
Limfadenita acută femurală sau inghinală datorată celulitei bacteriene, piodermitelor bacteriene, bolii ghearelor de pisică, herpesului genital sau uretritei gonococice	Fractura și fractura cu luxație acetabulară centrală	Artrita acută de șold cu artrită reumatoidă
	Fracturile simfizei pubiene și perisimfizare	Osteomul osteoid juxtaarticular
	Fractura prin angrenaj a colului femural	Abcesul de psoas iliac
	Fractura patologică a colului femural	Neuropatia femurală
	Fractura de stress, de șold și bazin	Limfadenita acută datorată infecțiilor cu *V.vulnificus* sau cu *A.hydrophila*
	Reumatismul poliarticular acut	Ciuma bubonică
	Artrita reumatoidă acută a șoldului	Tularemia
	Sindromul Reiter	Limfadenita (supurativă) iliacă
	Poliartrita reumatoidă juvenilă a șoldului (la adolescenți)	Șancroidul
	Boala Legg-Calvé-Perthes	Limfogranulomatoza veneriană
	Epifizioza capului femural	Sifilisul primar
	Necroza aseptică de cap femural	
	Bursita de psoas iliac	
	Tendinita de psoas iliac	
	Tromboza venei iliofemurală	
	Hernia inghinală sau femurală încarcerată strangulată	
DUREREA TROHANTERIANĂ ȘI A FEȚEI LATERALE A COAPSEI		
Bursita trohanteriană	Contuzia de creastă iliacă	
Sindromul de „șold în resort"	Fractura prin avulsie a spinelor crestei iliace	
Meralgia parestezică	Artrita acută de șold	
Fractura de diafiză femurală (traumatică)	Osteonecroza de șold	
DUREREA DE PE FAȚA MEDIALĂ A COAPSEI		
Nevrita herpetică	Hernia obturatorie	
Durerea iradiată de la nivelul unor afecțiuni tubo-ovariene sau din colica ureterală	Flebita venei safene mari	
Elongația de mușchi adductor	Durerea iradiată datorată afectării pubisului fracturii prin avulsia micului trohanter de către mușchiul psoas iliac	
Elongația de mușchi iliopsoas		

în urma unui accident de automobil, atunci cînd genunchiul stîng al șoferului neasigurat cu centură lovește bordul, iar forțele de impact sînt direcționate de-a lungul coapsei, către șold. Dacă s-a produs luxația, apar dureri în regiunea inghinală și laterală a șoldului, acestea fiind intensificate de trepidații și de tentativele de mobilizare a coapsei. Piciorul este scurtat și menținut în flecție, adducție și rotație internă. Pot fi prezente fracturi asociate de acetabul, cap femural sau genunchi. Tomografia computerizată stabilește diagnosticul și evaluează amploarea leziunilor. Aceste tomografii au o utilitate deosebită, deoarece vor detecta fragmentele osteocondrale intraarticulare și fracturile mici de cap femural sau de acetabul, aspecte ușor de omis pe o radiografie. Leziunile de nerv sciatic, însoțite de durere și parestezii pe fața posterioară sau posterolaterală a membrului inferior, au fost constatate în aproximativ 19% din cazuri.

B. Anterioare. Luxația anterioară de șold provoacă în mod similar durere spontană și la palpare la nivelul șoldului și în regiunea inghinală. Dacă luxația este anterosuperioară, piciorul este menținut în extensie și rotație externă, în timp ce luxația anteroinferioară a capului femural produce flexia, adducția și rotația externă a coapsei. În luxațiile anterosuperioare, capul femural este palpat lîngă spina iliacă anterosuperioară (tipul iliac) sau în fosa inghinală (tipul pubian). În luxațiile anteroinferioare, capul femural este palpat în foramenul obturator. Radiografiile în incidență anteroposterioară evidențiază aceste luxații. Aprecierea fracturilor asociate de cap femural sau de acetabul și detectarea fragmentelor libere osteocondrale impun efectuarea tomografiilor computerizate.

2. FRACTURILE TRAUMATICE ALE ȘOLDULUI ȘI PELVISULUI

A. Fractura de col femural. Aceste fracturi sînt mai frecvente la femei decît la bărbați și apar, în medie, în jurul vîrstei de 76 de ani. Cele mai multe se datorează unei căderi de la înălțime, în picioare, deși un procent mic al acestora apar spontan, în timp ce pacientul se află în ortostatism. Ultimul grup de subiecți resimt, de obicei, o pocnitură bruscă, o durere inghinală și/sau senzația de pierdere a

TABELUL INCIDENŢEI BOLILOR (*continuare*)

INCIDENŢA LA 100.000 (APROXIMATIVĂ)		
Frecvente (>100)	**Relativ frecvente (>5-100)**	**Rare (>0-5)**
	DUREREA PUBIANĂ	
	Osteita pubiană	Osteomielita osului pubian
	Durerea post partum de simfiză pubiană	Artrita septică a simfizei pubiene
	Fracturile pubiene pe os patologic	Fractura pubiană de stress
		Osteoliza pubiană
	DUREREA DE PE FAŢA POSTERIOARĂ A COAPSEI	
Elongaţia muşchiul ischiocrural	Sindromul piriform	Durerea radiculară datorată abceselor epidurale, hematoamelor epidurale sau infarctului de con medular
Durerea miofascială	Elongaţia muşchiului ischiocrural	
Durerea radiculară datorată herniei de disc	Avulsia de apofiză ischiatică	
	Bursita ischiatică	Neuropatia cutanată femurală posterioară
	Sindromul articulaţiilor intervertebrale lombare (faţetei)	Artrita septică sacroiliacă
	Sacroileita prin artrită reactivă sau subluxaţia sacroiliacă	Sindromul de compartiment posterior al coapsei
	DUREREA DE PE FAŢA ANTERIOARĂ A COAPSEI	
Fractura de diafiză femurală (traumatică)	Neuropatia femurală	Durerea feţei anterioare a coapsei asociată cu bacteriemie
Elongaţia muşchiului cvadriceps	Durerea radiculară (L2-L4)	Sindromul de compartiment anterior
	Fractura de stress a diafizei femurale	
	Elongaţia muşchiului croitor	
	DUREREA GENERALIZATĂ A COAPSEI	
Elongaţiile musculare prin suprasolicitare	Fractura femurală traumatică	Fractura femurală pe os patologic
Mialgiile febrile	Dermatomiozita sau polimiozita, idiopatice	Sarcoamele ţesuturilor moi
Crizele dureroase din siclemie	Tromboza venei iliofemurală	Perforaţia colonică retroperitoneală şi supuraţia coapsei
		Perforaţia colonică retroperitoneală şi plexopatia lombosacrată
		Polimiozita infecţioasă
		Rabdomioliza şi mioglobinuria
		Sindromul complex de compartiment anterior şi posterior
		Fractura de stress a diafizei femurale

controlului asupra piciorului afectat, pacientul căzînd brusc. Un studiu efectuat pe un număr foarte mare de cazuri (1449 de fracturi) a arătat că numai 3% din fracturi nu sînt datorate unui traumatism.

După cădere, este resimţită o durere constantă şi severă, intensificată de trepidaţii sau de mobilizarea piciorului, localizată în regiuneae inghinală, trohanteriană şi la nivelul feţei mediale a coapsei. De regulă, piciorul este scurtat, în extensie şi rotaţie externă. Susţinerea propriei greutăţii corporale şi mobilizarea membrului respectiv sînt extrem de dureroase şi, de aceea, evitate. Secundar imobilizării şi/sau trombozelor venoase, poate să apară edemul piciorului afectat. Extinderea leziunii este evaluată cu ajutorul radiografiilor şi al tomografiilor computerizate.

B. Fractura intertrohanteriană. Acest tip de fractură extracapsulară este, în general, consecinţa unei căderi din poziţia ortostatică. Vîrsta medie a pacienţilor care suferă fracturi intertrohanteriene este de 66-76 de ani, raportul femei:bărbaţi fiind de 1,5:1 pînă la 8:1. Fracturile extracapsulare de şold sînt de 4 ori mai frecvente decît fracturile colului femural.

Apare o durere severă, în zona inghinală, trohanteriană şi în coapsa medială, intensificată de trepidaţii sau de încercările de mobilizare ale membrului inferior afectat. Piciorul poate avea o lungime normală, frecvent însă, este scurtat, extins şi rotat extern la 90°. Gradul de rotaţie externă este mai mare decît cel care însoţeşte fractura de col. În decursul următoarelor 48 de ore, pe tegumentele supraiacente apar echimoze şi tumefacţie. Radiografia anteroposterioară, efectuată cu membrul inferior rotat intern, asigură o vizualizare mai bună a liniilor oblice de fractură. Radiografiile laterale sînt utile în depistarea fragmentelor posterioare de os fracturat, ca şi în determinarea stablităţii fracturii. Fracturile intertrohanteriene sînt mai frecvente pe oasele osteoporotice, mai puţin frecvente pe cele cu osteomalacie şi rare pe oasele cu modificări de boală Paget.

C. Fractura marelui trohanter. La adulţi, o fractură cominutivă poate fi consecinţa unei lovituri directe aplicate marelui trohanter. La grupul de vîrstă 7-17 ani, contracţia puternică a muşchiului abductor este capabilă să determine avulsia apofizei trohanteriene, cu deplasarea superoposterioară a fragmentului afectat. Durerea laterală de şold este asociată cu sensibilitate dureroasă la nivelul marelui trohanter. Coapsa este menţinută în flexie. Diagnosticul este confirmat cu ajutorul radiografiilor.

D. Fractura micului trohanter. Acest tip de fractură este frecventă la adulţii tineri şi adolescenţi. Durerea inghinală medială este asociată cu sensibilitatea dureroasă a triunghiului femural. Durerea este provocată sau intensificată de flexia coapsei împotriva unei rezistenţe. Semnul lui Ludloff (disfuncţia de psoas iliac) este pozitiv (pacientul în poziţie şezîndă nu poate ridica de la pămînt membrului inferior afectat). Acest tip de fractură se datorează contracţiei forţate a muşchiului iliopsoas, provocînd avulsia micului trohanter.

E. Fractura subtrohanteriană. Acest tip de fractură interesează regiunea situată între micul trohanter şi o linie transversală situată la o distanţă de 5 cm de acesta. Cauza frecventă este reprezentată de traumatismele directe.

Fractura subtrohanteriană poate fi o extensie a unei fracturi intertrohanteriene sau poate să apară ca o leziune independentă. Este întîlnită la persoanele vîrstnice, după o cădere, sau la adulţii tineri, după un impact foarte puternic. Semnele şi simptomele mimează fractura intertrohanteriană, fracturile subtrohanteriene cu localizare mai distală determinînd un tablou clinic similar cu fractura de diafiză femurală. Hemoragiile de la nivelul coapsei sînt masive, depăşind uneori un litru şi determinînd hipovolemie şi şoc. Fractura este vizibilă radiologic. Pentru a [illegible] putea exclude o luxaţie de şold sau o fractură de pelvis, este necesar să se efectueze şi o radiografie de bazin.

F. Fractura şi fractura-luxaţie acetabulară centrală. Fractura centrală cu luxaţie poate fi secundară aplicării unei forţe laterale, pe marele trohanter, cum [illegible] întîmplă în accidentele de motocicletă sau în căderi; aplicării unei forţe la nivelul femurului distal, cu coapsa în abducţie; unei crize convulsive [illegible] terapiei cu electroşocuri.

Durerea inghinală şi de pe faţa laterală a şoldului este foarte severă, fiind intensificată de tentativele de mobilizare pasivă a coapsei. Poate fi prezentă o uşoară scurtare a membrului inferior implicat. Extinderea acestor fracturi este evaluată cu ajutorul radiografiilor de faţă, în incidenţă oblică internă şi oblică externă, ca şi cu ajutorul tomografiei computerizate. Leziunile de nerv sciatic sînt frecvent întîlnite în fracturile prin explozie [illegible] sînt asociate fracturilor ramurilor pubiene [illegible] fracturilor sacroiliace.

G. Fracturile simfizei pubiene sau perisimfizare. Imediat după un traumatism minor (o cădere) sau la mai multe zile după acesta, apare o durere severă în şold sau în fosa inghinală. Durerea este intensificată de mobilizare, de sprijinirea pe membrele inferioare, de palparea pubisului sau de testul Patrick. Alte simptome sînt sensibilitatea la palpare, la nivelul fracturii pubiene şi apariţia, la acest nivel, a echimozelor cutanate. Fracturile perisimfizare apar, de regulă, la persoane mai vîrstnice, la debutul unei osteoporoze şi/sau al unei artrite reumatoide. Rezultatele iniţiale ale radiografiilor [illegible] ale tomografiilor computerizate pot fi negative. Dacă se efectuează radiografiile, cu10-14 zile mai tîrziu, sau dacă se practică o scintigrafie osoasă cu Tc^{99m}, este obiectivată linia de fractură de la nivelul unei ramuri pubiene sau adiacentă simfizei.

Fracturile unilaterale ale ambelor ramuri pubiene sînt consecinţa accidentării unui pieton de către un autovehicul, a unui accident de motocicletă sau a unei căderi. Semnul Patrick este pozitiv, iar radiografiile certifică diagnosticul.

H. Fractura prin impactare a colului femural. O răsucire bruscă a şoldului sau o cădere minoră pot fi urmate de instalarea unei dureri inghinale, pe faţa medială a coapsei şi, uneori, de şold, intensificate de mers sau de susţinerea greutăţii corporale. Mobilizarea pasivă produce o durere minoră. Percuţia marelui trohanter este dureroasă. Radiografiile sînt, uneori, fals negative. Scintigrafiile, tomografiile computerizate sau studiile RMN sînt frecvent necesare pentru stabilirea diagnosticului. Radiografiile repetate după 10 zile, timp în care s-a evitat susţinerea propriei greutăţi pe membrul inferior afectat, pot detecta fracturile omise la evaluarea radiologică iniţială. Este foarte important să se evitesusţinerea propriei greutăţi corporale, deoarece capetele ososе fracturate se pot deplasa. Pacienţii cu durere laterală de şold şi fără o fractură dovedită au, probabil o contuzie severă de periost şi de os cortical.

3. FRACTURILE PATOLOGICE ALE ŞOLDULUI

După o răsucire bruscă sau după o cădere, apare brusc o durere resimţită inghinal şi/sau în regiunea trohanteriană. Unii pacienţi relatează apariţia bruscă a unui cracment dureros, localizat la nivelul şoldului sau de senzaţia pierderii controlului asupra membrului inferior. Radiografiile indică prezenţa fracturii şi a afecţiunii osoase de fond. Uneori, deplasarea şi sprijinul pe membrul inferior sînt posibile, dar însoţite de durere.

A. Fracturile colului femural. Fractura de col femural poate să fie secundară osteoporozei postmenopauză sau senilă, osteomalaciei, bolii Paget, osteodistrofiei sau radioterapiei pelvine pentru un carcinom uterin sau ovarian. La pacienţii iradiaţi, în aproximativ 40% din cazuri, fracturile sînt bilaterale. În plus, în acest context, durerea precede apariţia fracturii cu una pînă la două luni. Mobilizarea şi sprijinul pe piciorul respectiv intensifică durerea. La examenul fizic, mişcările pasive de rotaţie a şoldului pot intensifica durerea. Radiografiile pacienţilor iradiaţi evidenţiază o osteocondensare liniară transversală la nivelul colului femural, o linie de fractură parţială şi/sau apariţia unei coxa vara (vizibilă pe o incidenţă anteroposterioară, fără ca din incidenţa laterală să se poată vizualiza vreo deplasare). Tumorile metastatice determină fracturi de col femural, cu durere de şold şi inghinală şi cu pierderea capacităţii de deplasare sau de susţinere a greutăţii corporale. Diagnosticul este confirmat chirurgical sau printr-o biopsie aspirativă pe ac. Cancerele de sîn şi pulmonare metastazează cel mai frecvent la acest nivel, dar şi alte neoplasme, cum ar fi cele renale, vezicale, colonice, de prostată, limfoamele şi mieloamele, pot da metastaze de şold.

B. Fracturile inertrohanteriene şi ale diafizei femurale. Fracturile patologice se datorează, de obicei, unui carcinom metastatic (în 30-50% din cazuri) şi, rareori, unei tumori osoase primitive (condrosarcom, sarcom osteogenic sau tumoră cu celule gigante). Fracturi patologice mai pot pare şi în cadrul următoarelor afecţiuni: osteoporoza agravată de un tratament cortizonic, osteomalacia, boala Paget şi boala Gaucher.

4. FRACTURILE PRIN SUPRASOLICITARE MECANICĂ ALE ŞOLDULUI ŞI BAZINULUI

Fracturile de stres de la nivelul colului femural sau pubelui apar la atleţi, la persoanele care fac jogging şi la tinerii recruţi. Femeile prezintă au un risc mai mare de fracturi la nivelul ramurilor pubiene. Aceste leziuni par să se datoreze solicitărilor excesive din timpul antrenamentului. Fracturile de col femural şi de ramuri pubiene produc dureri surde în şold şi în zona inghinală, intensificate de mobilizare şi de sprijinirea pe membrul inferior interesat. Este prezentă sensibilitatea locală, la palpare inghinală, iar durerea poate să apară şi la nivelul şoldului, la limitele extreme ale testului de mobilizare pasivă. În 80% din cazuri, rezultatele radiografiilor efectuate la cîteva zile de la incident sînt negative. Dacă tratamentul este iniţiat precoce, modificările radiologice pot să nu fie evidente. La tinerii recruţi, simptomele debutează la 2-8 săptămîni de la începerea programului de instrucţie. Scintigrafia osoasă stabileşte diagnosticul şi localizează fracturile.

Modificările radiologice apar în etape. Iniţial, radiografiile de şold şi pelvis par normale, numai scintigrafiile oferind rezultate pozitive. După cîteva săptămîni, calusul (scleroza) care înglobează şi periostul este vizibil pe radiografie la nivelul zonei cu absorbţie maximă a izotopului radioactiv. Ulterior, poate să apară o fisură corticală care se lărgeşte şi, dacă diagnosticul este eronat sau întîrziat, fractura se poate deplasa. La pacienţii cu radiografii normale sau cu leziuni de scleroză, repausul la pat şi, apoi, utilizarea temporară a cîrjelor, la deplasare asigură dispariţia durerii şi vindecarea fracturii. La persoanele cu modificări radiologice mai importante (de exemplu, cu lărgirea liniei de fractură sau cu fracturarea ambelor suprafeţe corticale) este necesară intervenţia chirurgicală.

5. ARTRITA ACUTĂ DE ŞOLD LA ADULT

A. Artrita septică. Se manifestă cu durere inghinală, trohanteriană şi, uneori, pe faţa anteromedială a coapsei, care debutează brusc sau progresiv. Frecvent, durerea iradiază în genunchi. Mersul, sprijinirea pe membrul inferior afectat sau orice altă mişcare declanşează sau intensifică durerea. În unele cazuri, durerea este foarte severă, pulsatilă şi persistentă în repaus, împiedicînd somnul. Se asociază febră şi frisoane, dar aceste manifestări sînt rare la persoanele cu infecţie gonococică. Examenul obiectiv indică prezenţa semnelor de toxicitate sistemică şi, în caz de artrită gonococică, se evidenţiază pustule cu bază eritematoasă şi vezicule hemoragice localizate gambier. Mersul este antalgic, durerea fiind, uneori, prea intensă pentru ca sprijinul pe membrul afectat să fie posibil. În decubit dorsal, pacientul îşi menţine membrul inferior în flecţie, abducţie sau adducţie şi rotaţie externă. La nivelul regiunii inghinale, temperatura locală este crescută şi este prezentă sensibilitatea dureroasă. Amploarea mişcărilor este limitată de durere şi de spasmul muscular asociat. Modificările radiologice includ edemul ţesuturilor moi de la nivelul planurilor adipoase ale şoldului şi osteoporoza capului femural. Eroziunile şi resorbţia osoasă sînt semne tardive, iar dacă sînt prezente indică evoluţia procesul patologic de cîteva luni. La scintigrafie, radionuclidul este hipercaptat de articulaţia femurală, dar acest aspect este nespecific şi nu poate diferenţia o artrită septică de o osteomielită. RMN sau ecografiile confirmă eventuala prezenţă a unui revărsat la nivelul articulaţiei şoldului. Artrocenteza acesteia este esenţială pentru confirmarea diagnosticului de artrită septică. De multe ori, lichidul sinovial este tulbure sau chiar purulent. Numărul de leucocite variază între 20.000-450.000/mm^3, cu o predominanţă a polimorfonuclearelor (minimum 75%).

Nivelurile glucozei în lichidul sinovial sînt scăzute (în 50% din cazuri), iar concentraţia proteinelor, scăzută. Infecţia cu *Neisseria gonorrhoeae* este frecventă în cazul artritelor septice la bărbaţii activi sexual, mai tineri de 50 de ani, dar acest germen provoacă rareori o monoartrită de şold şi afectează rar şoldul în contextul poliartritei specifice pe care o determină. Cel mai frecvent agent etiologic al artritelor septice de şold este *Stafilococcus aureus*. În anumite cazuri, s-au putut izola şi tulpini de streptococi şi *Haemophilus influenzae*. Alte cauze rare sînt infecţiile cu tulpini de *Pseudomonas* (la persoanele care-şi administrează droguri intravenos), de *Salmonella* (la pacienţii cu siclemie), cu bacterii gram-negative (la persoanele cu infecţii de tract urinar sau cu procese septice intraabdominale) şi cu tulpini de *Brucella* (la pacienţii care ingeră lapte sau brînză nepasteurizate, la turiştii care vin din zone endemice sau la persoanele care au un risc profesional de îmbolnăvire cu Brucella). Factorii de risc asociaţi cu artritele septice ale şoldului sînt: osteoartritele preexistente, artrita reumatoidă, guta, artropatia hemofilică, pseudoguta şi osteonecroza de şold. Artritele septice de şold sau cu alte localizări pot să apară şi în contextul neoplaziilor, al lupusului eritematos sistemic, cirozei, al insuficienţei renale, malnutriţiei, diabetului sau în contextul administrării corticosteroizilor sau al altor medicamente imunosupresoare. Unele cazuri sînt secundare unei infecţii adiacente de cap femural sau de acetabul. Drenajul chirurgical sau pe ac al articulaţiei şi antibioterapia intravenoasă au ca urmare rezoluţia progresivă a infecţiei şi redau pacientului posibilitatea de a utiliza, fără durere şi la parametri normali, articulaţia şoldului. Întîrzierea diagnosticului poate determina o disfuncţie permanentă a articulaţiei şoldului.

B. Boala acută a depozitelor de pirofosfat de calciu. Se manifestă prin dureri spontane localizate inghinal şi în zona trohanteriană, dureri la mobilizarea articulaţiei şoldului şi la sprijinul pe membrul respectiv. Lichidul sinovial are o concentraţie crescută de polimorfonucleare şi de cristale de pirofosfat de calciu dihidrat. Pe radiografii, se poate observa condrocalcinoza genunchilor, a articulaţiei pumnului şi a umerilor.

C. Atacul de gută. Artropatia gutoasă a şoldului este greu de diferenţiat de boala depunerilor de pirofosfat de calciu, cu excepţia prezenţei unui nivel crescut de acid uric în ser şi a cristalelor de acid uric din lichidul sinovial. Ambele forme de artrite induse de cristale răspund rapid la administrarea de colchicină şi antiinflamatoare nesteroidiene.

D. Reumatismul articular acut. Această afecţiune se manifestă prin febră, poliartrită migratorie, noduli subcutanaţi şi prezenţa unui nivel crescut de antistreptolizină O, de antihialuronidază şi de antideoxiribonuclează sau a unui titru crescut sau/şi în creştere la testul Streptozim. Există leucocitoză şi VSH crescut. Umerii, şoldurile, pumnii, genunchii, coatele şi articulaţiile piciorului sînt afectate succesiv. Afecţiunea răspunde prompt la administrarea de aspirină.

E. Poliartrita reumatoidă

1. Poliartrita reumatoidă acută. Pacienţii cu această afecţiune pot avea o monoartrită de şold, cu durere inghinală, trohanteriană si, uneori pe faţa medială a coapsei, intensificată sau precipitată de mers, de susţinerea propriei greutăţi sau de testul mobilizării la limită. Se palpează noduli subcutanaţi, iar factorul reumatoid este prezent în ser. În decursul primilor doi ani, apare redoarea matinală la nivelul articulaţiei şoldului sau a altor articulaţii, interesarea artritică suplimentară a două sau mai multe zone articulare, poliartrita simetrică, interesarea degetelor şi a încheieturii mîinii şi modificări radiologice articulare caracteristice aceste afecţiuni (de exemplu, osteopenia juxtaarticulară şi leziunile erozive osoase).

2. Poliartrita reumatoidă cronică asociată cu artrita acută neinfecţioasă (inflamatorie) a şoldului. Se instalează brusc durerea la nivelul unui şold. Aceasta este suficient de severă încît să împiedice susţinerea propriei greutăţii a corpului de către şold. Se constată prezenţa febrei. Şi alte articulaţii pot fi afectate, devenind dureroase şi edematiate. Lichidul sinovial conţine între 26.000-71.000 celule/mm^3, cu predominenţa polimorfonuclearelor, dar rezultatele frotiurilor Gram şi ale culturilor sînt negative. Afecţiunea răspunde prompt la injectarea intraarticulară de corticosteroid.

F. Osteomul osteoid. Un osteom osteoid adiacent articulaţiei şoldului produce o sinovită, cu febră, durere inghinală şi trohanteriană, cu diminuarea gradului de mobilitate a articulaţiei, cu contractură musculară la nivelul coapsei şi cu durere precipitată de mers sau alergare. Este caracteristică durerea nocturnă, calmată în mod spectaculos de administrarea de acid acetilsalicilic. Radiografiile arată prezenţa unui nidus juxtaarticular, înconjurat de o zonă de osteoscleroză. Pentru un diagnostic cert necesară efectuarea unei tomografii computerizate. Se impune excizia chirurgicală.

G. Sindromul Reiter. Această afecţiune debutează cu disurie şi cu apariţia unei secreţii uretrale, cu conjunctivită sau iridociclită sau cu o boală diareică. Artrita asimetrică afectează şoldurile, genunchii, umerii, coatele şi articulaţiile pumnilor. Leziunile cutaneomucoase sînt reprezentate de balanita circinată şi de keratodermia blenoragică. Evoluţia este acută, iar simptomatologia răspunde la antiinflamatoarele nesteroidiene, dar nu şi la administrarea de antibiotice.

6. SINOVITA ACUTĂ A ŞOLDULUI LA COPII ŞI ADOLESCENŢI

Artritele septice, reumatismul articular acut, artrita reumatoidă monoarticulară şi osteomul osteoid juxtaarticular apar şi la aceste grupe de vîrstă. În acest subcapitol, însă, vor discuta doar entităţile patologice întîlnite la pacienţii care au mai puţin de 18 ani.

A. Sinovita tranzitorie de şold. Această afecţiune apare frecvent între 3 şi 10 ani, dar au fost raportate cazuri şi la sugarii de 3 luni sau la copiii de 15 ani. Raportul băieţi:fete este de 2:1 pînă la 4:1. Este cea mai frecventă cauză de durere de şold la copii şi adolescenţi. Durerea inghinală şi pe faţa anterioară a coapsei se instalează brusc, fiind însoţită de claudicaţie şi febră. Febra variază între 36-40^{0}C, cu o medie de 37,7^{0}C. Numărul de leucocite este cuprins între 3.300-28.000 celule/mm^3, 88% din pacienţi avînd un număr normal de leucocite. Radiografiile evidenţiază tumefacţia articulaţiei (la 25% din cazuri), edemul ţesuturilor moi (în 4% din cazuri) şi lărgirea spaţiului articular medial (în 3% din cazuri), dar în cele mai multe cazuri (68%) nu se constată prezenţa vreunei modificări patologice. Scintigrafiile cu Tc^{99m} au fost normale, în 53% din cazurile luate în studiu. Lichidul sinovial este rareori aspirat. În cazurile cu artrocenteză efectuată cu succes, exsudatul este seros sau serosanguinolent, conţine un număr mic de leucocite, iar culturile sînt negative. Simptomele acute se rezolvă în cîteva zile sau săptămîni. Durerea severă şi contracturile musculare pot reclama spitalizare, utilizarea tracţiunii Buck şi a opioidelor. Este necesară supravegherea clinică a acestor pacienţi, deoarece un mic procent dintre ei dezvoltă ulterior o afecţiune specifică, cum ar fi poliartrita reumatoidă juvenilă, osteomul osteoid sau boala Legg-Calvé-Perthes.

B. Poliartrita reumatoidă juvenilă a şoldului. Această afecţiune se poate manifesta ca o poliartrită (cel puţin cinci articulaţii sînt afectate), oligoartrită (cel mult patru articulaţii sînt afectate) sau ca o afecţiune sistemică febrilă, însoţită de erupţie cutanată.

Poliartrita acută afectează genunchii, şoldurile, coatele şi mîinile. Coxartita determină durere inghinală şi trohanteriană, intensificată sau precipitată de mers şi de testarea mobilităţii maxime în articulaţia respectivă. Durerile cervicale posterioare sau toracale se datorează afectării articulaţiilor intervertebrale. Manifestările sistemice includ subfebrilitatea, limfadenopatia şi hepatosplenomegalia. La pacienţii cu poliartrită, apare, uneori, o erupţie caracteristică, eritematoasă, morbiliformă, maculară, la nivelul trunchiului şi al extremităţilor. Factorul reumatoid este prezent la numai 10% din pacienţi, iar anticorpii antinucleari, în 40% din cazuri. Oligoartrita apare la mai puţin de 33% din bolnavi, interesînd frecvent genunchii şi rareori şoldul. În absenţa artritei, în 10-15% din cazuri, se manifestă prin anumite semne sistemice: astenie, stare generală alterată, anorexie, febră înaltă, erupţie cutanată, hepatosplenomegalie şi limfadenopatie. Leziunile cutanate sînt evidenţiate prin frecarea tegumentului (semnul lui Koebner), o baie caldă sau de emoţiile puternice. Ele sînt tranzitorii şi apar în pusee succesive. Uneori se constatată tenosinovita tendoanelor extensorilor mîinii, a tendoanelor de la nivelul gleznei şi piciorului. În 10% din cazuri, apar noduli subcutanaţi. Poliartrita reumatoidă juvenilă debutează cel mai frecvent la grupul de vîrstă 1-3 ani, dar pot să apară cazuri pe toată durata copilăriei sau chiar în adolescenţă. Diagnosticul acestei boli impune excluderea altor tipuri de artrită întîlnite la copii şi tineri, cum ar fi: lupusul eritematos sistemic şi spondilita anchilozantă juvenilă.

C. Boala Legg-Calvé-Perthes. Durerile inghinale, de pe faţa anteromedială a coapsei şi, uneori, de la nivelul genunchilor, sînt însoţite de un mers şchiopătat, antalgic. Balansul bazinului în timpul mersului este limitat şi lungimea pasului este scurtată. Cu pacientul în decubit dorsal, se poate constata că piciorul afectat este mai scurt, aspect care persistă şi după o abducţie de aproximativ 20°, urmată de revenirea la poziţia iniţială. Pacientul stă cu coapsa flectată, în abducţie şi rotaţie externă. Modificările radiologice precoce includ tumefierea capsulei articulare a şoldului, o leziune osteopenică rotundă pe metafiza medială a gîtului femural, o epifiză de cap femural mică şi îngroşarea cartilajului articular (lărgirea spaţiului articular), aspecte care sugerează o subluxaţie de şold (semnul lui Waldenstrom). Apare o creştere a densităţii osoase în regiunea necrotică a capului femural şi o bandă osteopenică metafizară. Semnul semilunei este reprezentat de o linie radiotransparentă, localizată sub suprafaţa articulaţiei a cărei semnificaţie este de fractură a osului necrotic subcondral. RMN evidenţiază semne precoce de necroză, la pacienţii cu această afecţiune. Unii dintre aceştia prezintă iniţial, un tablou clinic identic cu cel de sinovită tranzitorie de şold, dar pot fi diagnosticaţi corect, prin monitorizare în dinamică, clinică şi radiologică. Alte situaţii patologice care pretează la confuzii cu boala Perthes unilaterală sînt: boala Gaucher, osteomielita, hemofilia, granulomul eozinofilic de cap femural şi limfomul.

D. Epifizioliza acută a capului femural. Epifizioza acută a capului femural determină durere inghinală şi pe faţa anteromedială a coapsei. Mersul sau susţinerea propriei greutăţii produc sau intensifică durerea. Piciorul afectat este în rotaţie externă. Dacă se efectuează manevra Lasègue, se obţine o rotaţie externă a articulaţiei şoldului. Cînd pacientul stă în şezut, coapsa este menţinută în adducţie şi rotaţie externă, determinînd membrul inferior afectat să încrucişeze membrul sănătos. Rotaţia internă şi abducţia coapsei sînt limitate. Se constată sensibilitate locală la palpare, în regiunile inghinală şi trohanteriană, iar în cazurile foarte grave, articulaţia şoldului nu mai poate fi mobilizată.

Radiografiile arată deplasarea epifizei, faţă de axul normal, într-o direcţie vară sau posterioară. Deplasarea în valg este rar întîlnită. Radiografiile şoldului şi pelvisului efectuate în incidenţă anteroposterioară, cu şoldurile menţinute în „poziţia broaştei" (incidenţă Lowenstein) sau în incidenţă laterală facilitează diagnosticul. În epifizioza acută, nu apar modificări reactive sau de remodelare la nivelul metafizei. În afectarea subacută, metafiza este rotunjită (în regiunea anterosuperioară) şi se constată unproces de neoformaţie osoasă la nivelul marginii posteroinferioare. Radiotransparenţa metafizei, subiacentă cartilajelor de creştere, reprezintă dovada existenţei unui proces patologic cu evoluţie cronică. Această afecţiune apare la grupa de vîrstă 10-16 ani şi este mai frecventă la băieţi (raportul băieţi:fete este de 2,5:1). Aproximativ 75% din copiii cu această afecţiune depăşesc a noua percentilă referitoare la greutate, raportată la vîrsta osoasă pe care o prezintă. Pînă la 50% sînt la nivelul sau peste cea de-a 97-a percentilă de înălţime. Cele mai multe cazuri au caracter idiopatic, dar unele sînt secundare unor boli endocrine (de exemplu: hipopituitarism, hipotiroidie, hiperparatiroidie), unui neoplasm, unei osteodistrofii renale, iradierii sau unor displazii ale scheletului. Numeroase cazuri debutează după un puseu recent de creştere, iar anumite cazuri acute se asociază cu un traumatism minor.

E. Osteomielita pubiană. Se manifestă prin febră şi durere trohanteriană şi/sau inghinală. Frecvent, există o amplitudine suficient de mare a mişcărilor care pot fi efectuate fără durere din articulaţia şoldului, în timp ce mobilizarea activă sau trepidaţiile determină o durere inghinală sau laterală de şold. VSH-ul este crescut. Ecografia evidenţiază lipsa lichidului la nivelul articulaţiei şoldului. Scintigrafia indică localizarea procesului septic la nivelul pubelui şi lărgirea simfizei pubiene. Biopsia osoasă şi culturile efectuate din fragmentele prelevate pot fi necesare în scopul stabilirii unui diagnostic precis şi al instituirii antibioterapiei ţintite.

7. OSTEONECROZA ASEPTICĂ A CAPULUI FEMURAL

Durerea este localizată inghinal, pe faţa anteromedială a coapsei şi/sau în regiunea laterală a şoldului, putînd fi resimţită şi la nivelul genunchiului. Iniţial, aceasta apare

în timpul mersului, alergării sau la susținerea propriei greutăți. Febra, frisoanele, VSH-ul crescut și leucocitoza nu sînt prezente. Percuția cu pumnul a ariei trohanteriene relevă prezența sensibilității, iar la mobilizarea în poziții extreme a articulației șoldului se declanșează durerea. Radiografiile sînt normale în decursul primelor săptămîni sau luni de evoluție, dar RMN-ul și scintigrafiile osoase sînt pozitive chiar și în stadiile precoce.

Cea mai precoce modificare pe RMN este o bandă omogenă cu intensitate joasă a semnalului situată în porțiunea anterosuperioară a capului femural, la o secvență T_1. Secvența T_2 evidențiază un semnal înalt în aria de intensitate scăzută, reprezentînd țesutul de granulație hipervascularizat. În cazurile avansate, intensități scăzute ale semnalului apar atît în secvențele T_1 cît și în T_2, la nivelul capului femural (dovada fibrozei). În anumite cazuri precoce, semnalele de intensitate joasă de pe T_1 sînt asociate cu o intensitate mare a semnalului localizată în aceeași arie, dar pe o T_2 (datorată edemului măduvei osoase). Radiografiile nu evidențiază modificările ischemice, fiind, frecvent normale (în stadiul I), în situații în care examenul RMN sau scintigrafic demonstrează prezența procesului patologic. În stadiul II radiografiile indică o arie osteolitică la nivelul capului femural, cu un lizereu osteosclerotic, o scleroză subcondrală și, uneori, cu formarea unor chisturi. Modificările stadiului III includ prezența imaginii de semilună radiotransparentă, paralel cu suprafața articulației, datorată fracturii osului necrotic subcondral. În stadiul IV există tumefierea capului femural, fără îngustarea spațiului articular, iar în stadiul V, alături de tumefiere, se constată și îngustarea spațiului articular și/sau interesarea acetabulului.

Majoritatea pacienților cu necroză aseptică de cap femural au urmat un tratament cortizonic, sînt alcoolici sau au o afecțiune de fond idiopatică. Lista afecțiunilor asociate este prezentată în tabelul 44-1. Osteonecroza netraumatică este bilaterală în 60% din cazuri. Excizia chirurgicală a masei centrale de țesut necrotic de la nivelul capului femural ameliorează durerea și previne evoluția bolii. Examenul anatomopatologic al țesuturilor excizate va confirma diagnosticul de osteonecroză.

Tabelul 44-1
OSTEONECROZA ASEPTICĂ DE CAP FEMURAL: AFECȚIUNI ASOCIATE

TRAUMATISME
Fractura de col femural
Fractura sau luxația de șold
Traumatismele de șold fără fractură
Manipularea chiropractică și intervențiile chirurgicale ale șoldului
AFECȚIUNI NETRAUMATICE
Administrarea de corticosteroizi
Siclemia, tara de siclemie, boala siclemie-talasemie, boala siclemie-hemoglobină C
Boala de cheson (scufundători sau muncitorii din tuneluri)
Expunerea la altitudini înalte
Boala Gaucher
Guta
Iradierea
Boala Fabry
Sarcina
Boala Cushing
Tumorile localizate în regiunea șoldului
Bolile cronice de ficat
Pancreatitele
Lupusul eritematos sistemic
Afecțiunile vasculo-ocluzive (vasculite și coagulopatii)
Psoriazis
Osteonecroza idiopatică
AFECȚIUNI NETRAUMATICE LA COPII ȘI ADULȚI
Boala Legg-Calvé-Perthes
Epifizioza capului femural și plasarea greșită a unei tije metalice sau manipularea chirurgicală traumatizantă

8. AFECȚIUNILE MUȘCHIULUI ILIOPSOAS

A. Bursita de iliopsoas (bursita iliopectinee). Durerea este localizată în regiunea inghinală, distal de ligamentul inghinal. Este intensificată de mers și de extinderea activă sau pasivă a articulației șoldului. În zona inghinală, se poate palpa o formațiune sensibilă. Chiar și la pacienții la care nu se palpează această formațiune, sensibilitatea dureroasă este prezentă și localizată într-o arie situată la 2 cm lateral de pulsul femural, dedesubtul ligamentului inghinal. Dacă formațiunea inghinală există, diagnosticul este confirmat prin tomografia computerizată. Puncția aspirativă a leziunii și injectarea locală de lidocaină și a unui corticosteroid conduc la remisiunea simptomatologiei. Pacienții la care masa inghinală nu este palpabilă se vindecă prin injectarea lidocainei și a corticosteroidului în zona dureroasă. Anumiți pacienți cu bursită de iliopsoas prezintă modificări radiologice caracteristice artritei reumatoide, osteoartritei, sau condromatozei sinoviale a șoldului. Alte manifestări ale bursitei sînt: edemul pufos (prin compresie venoasă) și edemul cartonat (edem limfatic), ipsilaterale; polakiuria consecutivă extinderii intrapelviene a bursei hipertrofiate care comprimă vezica urinară; simularea unui anevrism de arteră femurală prin transmiterea pulsațiilor arteriale prin intermediul bursei sinoviale pline cu lichid.

B. Tendinita de iliopsoas. Pacienții acuză o durere localizată inghinal și pe fața anteromedială a coapsei, intensificată de mers și de extinderea coapsei. Sensibilitatea maximă apare la 2 cm lateral de pulsul femural, subiacent ligamentului inghinal. Rotația externă pasivă a coapsei extinse intensifică durerea. Infiltrațiile cu lidocaină și metilprednisolon ale ariei dureroase asigură ameliorarea imediată și, uneori, permanentă a durerii.

C. Abcesele mușchiului iliopsoas. Febra, frisoanele și starea generală alterată sînt însoțite de durere, localizată în fosa inghinală, în coapsa anterosuperioară și, uneori, în fosa iliacă. În fosa inghinală și, uneori, în fosa iliacă, se poate palpa o formațiune sensibilă. Membrul inferior ipsilateral este menținut în flexie, abducție și rotație externă.

Semnul psoasului este pozitiv sau pacientul refuză să extindă complet genunchiul şi coapsa. Pacientul mai poate prezenta scolioză, anemie şi scădere ponderală. Abcesul de psoas poate fi primar, rezultat prin diseminarea hematogenă a unei infecţii distale. Cele mai multe cazuri sînt secundare unei afecţiuni gastrointestinale (boală Crohn, apendicită, carcinom colonic, diverticulită colonică, perforaţie intestinală sau boală pancreatică). Osteomielita vertebrelor lombare sau a T12 (determinată de microorganisme piogene sau de *Mycobacterium tuberculosis*), empiemul, abcesul perinefretic, ectopia ureterală cu obstrucţie sau un hematom retroperitoneal infectat pot, de asemenea, fi la originea unui abces de iliopsoas. Examenul CT vizualizează flegmonul (lărgirea generalizată a psoasului) sau o colecţie lichidiană cu densitate scăzută (abcesul). Drenajul chirurgical şi antibioterapia intravenoasă conduc la vindecare.

Complicaţiile sînt reprezentate de edemul membrului ipsilateral, datorat compresei venelor iliace, hidroureterul şi hidronefroza ipsilaterale şi formarea unei fistule cutanate în regiunea inghinală.

9. NEUROPATIA FEMURALĂ

Compresia nervului femural în regiunea superioară a coapsei provoacă durere inghinală, exacerbată de extensia activă sau pasivă a coapsei. Durerea, parestezиile şi anestezia parţială interesează feţele anterioară şi anteromedială ale coapsei. Cazurile severe se însoţesc de hipotonia şi atrofia muşchiului cvadriceps. Rareori, durerea, parestezиile şi hipoestezиile interesează gamba, pe faţa anteromedială, adiacentă venei safene mari. Etiologia neuropatiei femurale include: sechestrarea nervului în aria inghinală, consecutivă unei cicatrici, o hernie inghinală sau femurală sau un pseudoanevrism al arterei femurale, secundar cateterizării acestei artere. O injecţie intramusculară pe faţa anterioară a coapsei poate leza în mod direct nervul. Leziunile neoplazice pelvine, o tumoră sau un hematom retroperitoneal sau compresia exercitată de un depărtător în timpul unei intervenţii chirurgicale pe micul bazin pot interesa porţiunea intraabdominală a nervului.

Diabetul zaharat reprezintă o cauză frecventă de neuropatie femurală. Unele cazuri se datorează comprimării nervului de către un abces de iliopsoas sau de o bursă de iliopsoas destinsă. Neuropatia femurală poate fi idiopatică.

10. TROMBOZA VENELOR ILIOFEMURALE

Durerea este localizată inghinal, pe faţa anterioară a coapsei şi, uneori, în fosa iliacă ipsilaterală. Edemul şi paloarea membrului inferior ipsilateral, care se extind de la nivelul labei piciorului, pînă în fosa inghinală, sînt asociate, de obicei, durerii. Este posibilă apariţia distensiei venelor superficiale în fosa inghinală sau în zona suprapubiannă. Medial de artera femurală există o zonă de sensibilitate dureroasă şi se poate palpa o coardă vaculară dură. Tromboza iliofemurală a fost denumită şi „piciorul de lapte", atunci cînd apare postpartum sau „phlgmasia alba dolens", cînd succede chirurgiei obstetricale sau a altor organe. Tromboza este localizată, de regulă, în venele iliofemurale şi femurale superficiale.

Progresia afectării este semnalată de cianozarea şi răcirea membrului interesat, ca şi de debridarea tegumentelor necrotice. Apar bule hemoragice. Acest tip de tromboză iliofemurală afectează, probabil, toate căile venoase majore ale piciorului, fiind denumită „phlegmasia cerulea dolens".

Un studiu cantitativ al frecvenţei factorilor de risc, semnelor şi simptomelor întîlnite în trombozele venelor profunde proximale a identificat o asociere semnificativă cu cinci entităţi specifice: imobilizarea recentă (41%), cancerul (20%), febra (16%), edematierea supraiacentă genunchiului (50%) şi edematierea subiacentă genunchiului (86%). Pacienţii care prezintă edeme atît supraiacent cît şi subiacent genunchiului au o incidenţă a trombozelor venoase profunde proximale de 46%. Venografiile realizate la pacienţii cu una sau mai multe entităţi patologice din cele cinci descrise mai sus au omis numai 3% din cazurile cu tromboze venoase profunde proximale. Trombozele venoase profunde sînt diagnosticate cu ajutorul ecografiei Doppler, care poate detecta absenţa fluxului sanguin venos spontan, prezenţa modelelor de velocitate de flux continuu fără variaţii în funcţie de fazele respiratorii şi/sau diminuarea fluxului odată cu realizarea compresiei venoase. Acurateţea acestei metode (sensibilitate 76-96%; specificitate 84-100%) depinde de îndemînarea şi experienţa examinatorului.

Pletismografia de impedanţă (PGI) înregistrează o scădere a capacitanţei la compresia cu manşetă a coapsei (obişnuita creştere a fluxului sanguin în membrul inferior este limitată după umflarea manşetei tensiometrului, datorită trombozei venoase) şi o scădere a ratei debitului venos în decursul primelor 3 secunde de la înlăturarea compresiei prin manşetă. Studiile PGI seriate se pot utiliza pentru confirmarea diagnosticului de tromboză venoasă profundă proximală, atunci cînd studiile PGI iniţiale sînt negative nu echivoce. PGI are o acurateţe de aproape 100% în diagnosticarea trombozelor venoase proximale. Acurateţea PGI este mai mică în cazul prezenţei unei insuficienţe cardiace drepte sau în cursul ventilaţiei mecanice. Hipervolemia poate determina bilateral rezultate fals-pozitive.

Ecografia bidimensională este utilizată pentru depistarea trombilor venoşi proximali. Compresibilitatea venoasă indică permeabilitatea vaselor şi absenţa trombilor. Trombii intraluminali şi imposibilitatea de a comprima un segment de venă proximală reprezintă criterii de diagnostic pentru tromboza venoasă. Trombii formaţi acut sau cronic sînt diferenţiaţi pe baza caracteristicilor observate prin această metodă ecografică. Ecografia bidimensională are, pentru diagnosticarea trombozelor femurale sau poplitee, o sensibilitate de 100% şi o specificitate de 99%. Sensibilitatea pentru depistarea trombilor de la nivelul venelor gambei este de numai 36%. Venografia rămîne „procedura standard

de aur" în diagnosticarea trombozelor venoase proximale sau distale ale membrelor inferioare.

Rezultatele pozitive obținute prin PGI sau ecografia bidimensională sînt suficiente pentru inițierea tratamentului anticoagulant. Un studiu PGI echivoc trebuie clarificat ecografic sau venografic. Un studiu PGI negativ, în prezența unui tablou clinic tipic pentru o ocluzie venoasă proximală, este indicație pentru efectuarea unor pletismografii seriate, la intervale de 2-3 zile sau pentru realizarea imediată a unei ecografii bidimensionale sau a unei venografii.

11. HERNIA INGHINALĂ SAU FEMURALĂ

A. Hernia acută inghinală sau femurală. Hernia inghinală se manifestă ca o formațiune tumorală, moderat dureroasă și sensibilă la palpare, care apare în urma ridicării unor greutăți sau a efectuării altor eforturi fizice intense. Regiunea inghinală este dureroasă și sensibilă pentru mai multe zile. Durerea este intensificată de ortostatism și de manevra Valsalva și este ameliorată de clinostatism. Pacienții cu hernie femurală prezintă, de regulă, o formațiune tumorală localizată dedesubtul ligamentului inghinal, în regiunea marilor vase femurale. Multe hernii inghinale și femurale se manifestă sub forma unor formațiuni vizibile în ortostatism, localizate inghinal, femural, intrascrotal sau deasupra inelului inghinal extern, în canalul inghinal. Anumite hernii determină doar durere inghinală persistentă, ameliorată de clinostatism, putînd rămîne nedetectate la examenul fizic. Asemenea hernii sînt diagnosticate printr-o herniografie cu substanță de contrast. Reparația chirurgicală rezolvă întreaga simptomatologie.

B. Încarcerearea sau strangularea. Încarcerarea și strangularea unei hernii inghinale sau femurale provoacă durere locală și determină apariția unei mase ireductibile, sensibile, localizate deasupra (hernia inghinală) sau dedesubtul (hernia femurală) ligamentului inghinal. Dacă în sacul herniar sînt prinse anse intestinale, apar semnele clasice de ocluzie intestinală: greață, vărsături, durere colicativă abdominală și distensie abdominală. Explorarea chirurgicală este necesară pentru prevenirea necrozei intestinale și a peritonitei septice cu potențial letal. Intervenția chirurgicală permite, uneori, recuperarea anselor strangulate, evitîndu-se rezecțiile intestinale.

În timpul intervenției, se deschide sacul herniar, conținutul sacului fiind examinat din punct de vedere al viabilității, apoi reintrodus în cavitatea peritoneală, după care defectul herniar este reparat.

12. LIMFADENITA INGHINALĂ SAU FEMURALĂ

A. Celulitele. Tegumentele piciorului și gambei devin dureroase spontan și la palpare, eritematoase și calde. Marginea superioară a ariei eritematoase este neregulată și se extinde proximal, fără să proemine deasupra tegumentelor sănătoase, dar este posibilă prezența induratiei și a edemului distal, în zona eritematoasă. Tracturi limfangitice roșii sau roz, sensibile, se extind către coapsă și se constată durere inghinală sau femurală, asociată cu adenopatie dureroasă și voluminoasă. Ocazional, în centrul ariilor eritematoase apar colecții purulente, bule și purpură. Local, tegumentele au o temperatură ușor sau moderat crescută. Principalii agenți etiologici ai celulitei sînt *Streptococcus pyogenes* sau *Stafilococcus aureus*, dar *Streptococul sanguis*, bacilii gram negativi sau bacteriile anaerobe pot fi și ele izolate în culturile realizate din lichidul extras de la nivelul marginilor eritematoase ale leziunilor. Această tehnică are sensibilitate mică (5-20%) și nu este recomandată în mod curent pentru diagnosticul bacteriologic al etiologiei celulitelor. Celulita și adenopatia inghinală dureroasă răspund în decurs de 24-72 de ore la administrarea intravenoasă de nafcilină sau de vancomicină. Celulita peretelui abdominal sau peritoneală determină o limfadenită dureroasă și sensibilă la nivel inghinal.

B. Piodermitele. Un abces al tegumentelor piciorului, gambei sau coapsei determină apariția eritemului și edemului în zonele adiacente, a limfangitei ascendente și a limfadenitei inghinale și/sau femurale, ipsilaterale, dureroase și sensibile. Piodermita răspunde la antibioterapie și la drenarea abceselor. Un abces al peretelui abdominal inferior sau al perineului determină și el limfadenită inghinală și/sau femurală dureroasă, uni sau bilaterală.

C. Infecțiile specifice

***1. Celulita produsă de* Vibrio vulnificus.** O leziune a membrului inferior, apărută în timpul unei băi în mare sau ocean sau contaminarea unei leziuni preexistente în decursul imersiei piciorului în apă sărată contaminată determină o celulită asociată cu fasceită sau miozită. Celulita intens eritematoasă și edematoasă este, uneori, asociată cu prezența de bule hemoragice și a limfadenopatiei inghinale și/sau femurale, dureroase spontan și la palpare. Bulele se sparg, lăsînd în urmă ulcerații necrotice. Lichidul aspirat de la nivelul unei bule arată, după colorarea Gram, prezența unor bacili gram-negativi curbați, iar prin culturi se izolează *Vibrio vulnificus*. Debridarea chirurgicală și administrarea de doxiciclină vor duce la vindecarea acestei afecțiuni cu potențial letal.

***2. Celulita produsă de* Aeromonas hydrofila.** Acest microorganism trăiește în apele dulci și poate determina o celulită acută, însoțită de limfadenită femurală și/sau inghinală, secundar lezării piciorului aflat în imersie într-un lac, iaz sau rîu.

***3. Ciuma bubonică* (Yersinia pestis).** Boala debutează acut, cu febră, frisoane, stare generală alterată și prostrație. Într-una sau în ambele regiuni femurale, sau, mai rar, în fosele inghinale, apare o formațiune sensibilă, dureroasă de 1-10 cm diametru. Mobilizarea piciorului

este dificilă, deoarece aceasta intensifică durerea. Tegumentele supraiacente sînt eritematoase, edematoase şi calde. Bubonul are un aspect de formaţiune netedă, uniformă şi ovoidală sau de ciorchine neregulat de ganglioni hipertrofici cu dimensiuni variabile. Febra, tahicardia şi hipotensiunea sînt manifestări frecvente. Se constată hepatosplenomegalie dureroasă. Leziunile cutanate, cu excepţia ciupiturilor de purici, localizate la nivelul membrului inferior sau al abdomenului, sînt rare, aproximativ 25% din pacienţi prezentînd pustule, vezicule, papule sau mici escare la nivelul ciupiturii de purice. Pe măsură ce boala evoluează, apar purpura şi necrozele cutanate. Ciuma bubonică apare în New Mexico, Arizona, Colorado, Utah, California, ca şi în America de Sud, Africa sau în Asia de Sud-Est. Diagnosticul este confirmat de frotiurile Gram şi culturile realizate din aspiratul obţinut din bubon. Hemoculturile sînt pozitive. Tratamentul cu streptomicină rezolvă rapid febra şi adenopatiile.

***4. Tularemia ulcero-ganglionară* (Francisella tularemis).** Infecţia secundară ciupiturii de căpuşă afectează cel mai frecvent piciorul. În peste 50% din cazuri, apare o ulceraţie cutanată pe membrul inferior sau în aria perineului. În cazurile secundare contactului cu iepurii contaminaţi, ulceraţiile perineale şi ale membrelor inferioare sînt rare. Limfadenopatia inghinală şi/sau femurală, dureroasă spontan şi la palpare, apare proximal de ulceraţia tegumentară. Se asociază febra, frisoanele, starea generală alterată şi astenia. Pneumonia şi pleurezia apar în 10-15% din formele ulceroganglionare, apariţia acestor complicaţii fiind semnalată de tuse, dispnee şi de durerea pleurală. Diagnosticul este rareori confirmat de frotiurile Gram sau de culturile din spută, din exsudatul ulceraţiilor sau din aspiratul ganglionar. Majoritatea cazurilor sînt diagnosticate prin teste serologice. La persoanele cu infecţie acută sau în antecedente, titrurile anticorpilor antitularemici obţinuţi prin aglutinarea pe tub sau prin microaglutinare depăşesc 1:160. Diagnosticul precoce, util pentru a permite iniţierea terapiei, se pune exclusiv pe semnele clinice, deoarece titrurile anticorpilor serici cresc abia după 7-14 zile. Tratamentul cu streptomicină sau cu gentamicină duce la rezoluţia simptomatologiei.

5. Boala ghearelor de pisică. Se constată prezenţa leziunilor de inoculare (zgîrieturi de pisică) la nivelul membrului inferior. La 3-10 zile de la apariţia leziunilor, în aceeaşi zonă apare o papulă sau o pustulă. În 25% din cazuri sînt prezente subfebrilitatea, astenia, fatigabilitatea şi starea generală alterată. Ganglionii inghinali sau femurali se hipertrofiază şi devin dureroşi şi sensibili. În 50% din cazuri, există un singur ganglion hipertrofiat, iar în 20% din cazuri, apare poliadenopatia. În 50% din cazuri, ganglionii supurează. Biopsia ganglionară demonstrează prezenţa abceselor stelate, cu centre necrotice, înconjurate de celule epitelioide.

La nivelul ganglionilor, în celulele endoteliale şi în macrofagele situate de-a lungul sinusurilor se observă bacili mici, pleiomorfi, gram-negativi. Impregnarea argintică Warthin-Starrey confirmă prezenţa acestor microorganisme. Culturile şi frotiurile Gram realizate din puroiul aspirat nu ajută la identificarea agentului etiologic. Diagnosticul se pune pe baza semnelor clinice, a anamnezei, pe datele de examen anatomopatologic şi pe rezultatele care se obţin prin impregnarea argentică a materialului biopsiat. Nu există tratament specific.

D. Limfadenita iliacă supurată. Această afecţiunea se dezvoltă secundar unei infecţii a membrului inferior, a perineului sau a peretelui abdominal inferior. Supuraţia ganglionilor interesaţi se extinde în aria muşchilor iliac şi psoas iliac (către ganglionii iliaci). Apar febra, mersul şchiopătat, durerea lombară şi de şold. Extensia coapsei produce o durere inghinală şi iliacă severă, dar abducţia şi adducţia şoldului sînt posibile doar cu un uşor disconfort. Odată cu evoluţia bolii, apar febra înaltă, frisoanele, durerea în abdomenul inferior, prostraţia şi leucocitoza marcată. La examenul fizic, coapsa este flectată, se constată spasmul muşchilor abdominali (muşchii drepţi) ipsilaterali, iar în pelvisul posterolateral sau în fosa inghinală se poate palpa o formaţiune sensibilă. Examenul CT sau RMN depistează o colecţie cu conţinut purulent, adiacentă muşchilor ileopsoas şi iliac, secundară formării unui abces în urma supuraţiei ganglionii iliaci. Cele mai frecvent izolate microorganisme sînt *Stafilococul auriu* sau diferite tulpini de streptococi.

E. Bolile cu transmitere sexuală

1. Primoinfecţia genitală herpetică. Durerea surdă perineală, peniană, fesieră sau de coapsă, uni sau bilaterală precede apariţia pe penis sau pe labii a unor grupuri de vezicule, de pustule sau de ulceraţii mici, crustoase. Durerea persistentă inghinală, uni sau bilaterală, este urmată de apariţia adenopatiei inghinale dureroase. Diagnosticul este confirmat cu ajutorul culturilor efectuate din materialul recoltat din leziunile peniene sau vulvare, prin imunofluorescenţa directă a exsudatului din ulceraţie sau prin demonstrarea creşterii titrului de anticorpi antiherpetici pe o perioadă de 2 pînă la 4 săptămîni. În cazurile severe, se poate administra acyclovir oral sau intravenos.

2. Şancroidul. Pacienţii cu şancroid prezintă una sau mai multe ulceraţii genitale dureroase. Ulceraţiile au margini anfractuase, fără limite precise şi o bază netedă, sensibilă şi acoperită de puroi. Perioada de incubaţie durează mai puţin de o săptămînă. Ulceraţiile prepuţiale şi la nivelul şanţului coronar determină un edem distal al penisului, care se complică cu fimoza, ce va împiedica examinarea şi recoltarea de material din ulceraţii pentru culturi. Ganglionii inghinali unilaterali sau, mai puţin frecvent, bilaterali, se hipertrofiază, devenind dureroşi

spontan şi la palpare (în 65% din cazuri). Tegumentele supraiacente sînt subţiri şi eritematoase. Ganglioni devin fluctuenţi datorită supuraţiei. Dacă nu este iniţiat tratamentul adecvat puroiul drenează spontan. Pot să apară leziunile de autoinoculare, la nivelul gambei, coapsei, sau abdomenului, acestea reprezentînd un criteriu clinic important pentru susţinerea diagnosticului. Ulceraţiile genitale se însoţesc de limfadenită, iar ultramicroscopia exsudatului recoltat din leziuni este negativă. Izolarea microorganismului etiologic (*Haemophilus ducreyi*) necesită cultivarea exsudatului ulceros pe un mediu selectiv cu ser şi vancomicină. Tratamentul cu eritromicină, cu o chinolonă sau cu ceftriaxonă conduce rapid la vindecare.

3. Limfogranulomatoza venerianã. Pacienţii cu limfogranulomatoză venerianã (LGV) au limfadenită inghinală şi/sau femurală, dureroasă spontan şi la palpare, uni sau bilaterală (în 33% din cazuri). La mai puţin de 25% din cazuri, apare o leziune primară nedureroasă, constînd într-o papulă sau o ulceraţie mică, care se vindecă fără cicatrice în cîteva zile. Atît ganglionii femurali, cît şi cei inghinali se hipertrofiază, sînt dureroşi şi sensibili la palpare. În anumite cazuri, ganglionii se aglutinează, iar tegumentele supraiacente sînt indurate şi eritematoase. Ulterior, ganglionii devin fluctuenţi şi drenează prin tegument. Anterior sau simultan cu apariţia adenopatiei inghinale şi/sau femurale, apar febra, starea generală alterată, oboseala, mialgiile, cefaleea şi meningismul. Ganglionii inghinali şi cei femurali sînt separaţi de un şanţ dat de ligamentul inghinal, rezultînd aşa-zisul semn „al jgheabului" (în maximum 15% din cazuri). Acest semn, deşi sugerează limfogranulomatoza venerianã, nu este patognomonic pentru aceasta, putînd fi prezent şi în alte infecţii (limfadenitele supurative) sau în neoplasme (limfoame). Diagnosticul impune izolarea serotipului de *Chlamydia trachomatis* responsabil pentru LGV din materialul aspirat din ganglioni, recoltat din uretră, rect sau colul uterin. Diagnosticul specific necesită efectuarea unor culturi care să permită analiza precisă a serotipului de *Chlamydia trachomatis*. Testele serologice, cum ar fi reacţia de fixare a complementului (RFC) şi testele antigenice de microfluorescenţă (disponibile, de regulă, doar în laboratoarele de cercetare) pot ajuta la susţinerea diagnosticului. Tratamentul cu tertraciclină este eficient, dar după iniţierea terapiei regresia adenopatiei este foarte lentă.

4. Sifilisul primar. Această afecţiune debutează prin apariţia unei ulceraţii localizată penian sau perineal (la femei), care este frecvent nedureroasă, spontan sau la palpare. Fundul ulceraţiei este curat, uscat, cu aspect roşu-muscular. Caracteristic, limfadenopatia este bilaterală (70% din cazuri) şi indoloră spontan şi la palpare. În unele cazuri, leziunea primară şi limfadenopatia pot fi dureroase. Diagnosticul este confirmat prin ultramicroscopia exsudatului seros din şancru şi este susţinut pe baza testului RPR (rapid plasma reagin) pozitiv.

5. Uretritele gonococice sau negonococice. La 5-40% din pacienţii cu uretrite acute gonococice apare limfadenopatia inghinală, uni sau bilaterală, dureroasă spontan şi la palpare. Pacienţii cu uretrită asimptomatică prezintă adenopatie inghinală nedureroasă. Incidenţa adenopatiei inghinale dureroase în uretritele negonococice este de 1%.

Durerea trohanteriană şi a feţei laterale a coapsei

13. CONTUZIA CRESTEI ILIACE

Contuzia crestei iliace apare la un sportiv, care practică un sport de contact (rugbi), cînd acesta cade pe o parte. Local, apar durerea, echimozele şi tumefacţia. Spasmul sever al musculaturii adiacente nu permite pacientului să stea drept, iar mersul este antalgic. Mobilizarea muşchilor inseraţi pe creasta iliacă afectată nu determină o creştere a intensităţii durerii locale. Pentru a grăbi vindecarea, se recomandă aspirarea formaţiunii fluctuente (hematom) prezentă la nivelul crestei iliace.

14. FRACTURA PRIN AVULSIE A SPINELOR CRESTEI ILIACE

O contracţie bruscă şi puternică a musculaturii abdominale, asociată cu schimbarea direcţiei de alergare, provocă durere şi sensibilitate la palpare la nivelul crestei iliace şi pe faţa laterală a coapsei (grupul de vîrstă cu risc crescut este cel cuprins între 12 şi 18 ani). La nivelul crestei iliace, apare în plus tumefacţie şi disconfort prin abducţia şoldului împotriva unei rezistenţe. Radiografia în incidenţă oblică a crestei iliace este uneori necesară, pentru vizualizarea fracturii prin avulsie.

15. BURSITA TROHANTERIANĂ

Există două burse sinoviale mari (bursa subgluteală mare şi bursa subgluteală medie) şi o bursă sinovială mică (bursa gluteului mic), adiacente marelui trohanter. Inflamaţia uneia sau a ambelor burse mari se însoţeşte de durere surdă la nivelul şoldului şi feţei laterale a coapsei, precipitată de mers, şedere, urcatul scărilor, decubitul pe partea afectată şi de rotaţia externă sau adducţia coapsei. Durerea persistă după efectuarea unei activităţi prelungite, în pofida repaosului. Este posibilă iradierea descendentă a durerii către genunchi sau, mai rar, iradierea laterală de-a lungul gambei, pînă la maleola externă. La nivelul trohanterului mare este prezentă sensibilitatea la palpare, palparea la acest nivel reproducînd localizarea, iradierea şi calitatea durerii specifice. Radiografiile evidenţiază calcificarea ariei supra sau subtrohanteriene, efectuarea lor fiind obligatorie pentru a exclude existenţa unui os patologic. Infiltrarea ariei

dureroase cu lidocaină şi metilprednisolon ameliorează imediat şi, uneori, permanent, durerea locală şi pe cea iradiată. Un răspuns spectaculos al durerii la adminsitrarea de lidocaină are valoare diagnostică. De multe ori, bursita trohanteriană a fost confundată cu radiculopatia L2-L4 (pseudoradiculopatie) sau cu o artrită de şold. Factorii predispozanţi sînt: traumatismul trohanterului; inegalitatea în lungime a membrelor inferioare; jogging-ul (mai ales cînd bursita apare la o femeie); osteoartrita de şold; durerile lombosacrate care afectează mecanica mersului; joggingul pe o suprafaţa denivelată, care determină bursita părţii inferioare a piciorului; artrita reumatoidă; o mecanică anormală a alergării (dacă picioarele se încrucişează pe linia mediană) şi sindromul „şoldului în resort".

16. SINDROMUL „ŞOLDULUI ÎN RESORT"

Lovirea trohanterului mare de către tendonul iliotibial îngroşat determină o crepitaţie palpabilă sau audibilă şi durere laterală de şold, asociată bursitei trohanteriene. Crepitaţia (trosnetul) poate fi reprodusă de flexia activă şi rotaţia internă a coapsei în timpul mersului sau a alergării. Durerea locală şi sensibilitatea bursei sinoviale sînt ameliorate spectaculos de injectarea locală de lidocaină şi metilprednisolon.

Cazurile refractare la tratamentul conservator răspund la detensionarea bandeletei iliotibiale şi la alungirea sau rezecţia chirurgicală a unei porţiuni din tractul iliotibial.

În multe cazuri, sindromul „şoldului în resort" nu este dureros, iar declanşarea disconfortului necesită prezenţa bursitei trohanteriene. Alte cauze ale crepitaţiei audibile din regiunea şoldului includ: tenosinovita stenozantă a tecii tendonului iliopsoas, în apropierea inserţiei acestuia pe femur; alunecarea tendonului psoasului iliac peste eminenţa iliopectinee a osului pelvin; alunecarea ligamentului iliofemural peste capul femural a tendonului bicepsului femural peste tuberozitatea ischiatică; prezenţa unei formaţiuni intraarticulare şi subluxaţia de şold.

17. MERALGIA PARESTEZICĂ

Se manifestă printr-o durere cu caracter de arsură sau nevralgică la nivelul treimii inferioare a coapsei laterale. În aria afectată apar parestezii cu caracter de ciupitură sau de furnicătură. Testarea sensibilităţii indică prezenţa unei arii centrale de anestezie, înconjurată de o zonă tegumentară hiperestezică. Durerea şi paresteziile sînt induse de ortostatism, deplasare sau de extensia şi adducţia piciorului. Şederea sau decubitul ventral ameliorează simptomatologia. Presiunea exercitată medial de spina iliacă anterosuperioară precipită sau intensifică durerea de pe faţa laterală a coapsei şi paresteziile (semnul Tinel pozitiv). Meralgia parestezică este frecventă la diabetici şi se mai poate întîlni în sarcină, la obezi sau după o fractură de bazin. Este secundară comprimării nervului cutanat femural lateral. Leziunile radiculare de la nivelul L2 sau L3 determină modificări senzitive mult mai anteromediale, scăderea forţei de extensie a genunchiului şi de flexie a coapsei şi diminuarea reflexului rotulian. Tulburările motorii şi modificările reflexelor nu sînt prezente în meralgia parestezică. Evoluţia afecţiunii este, în general, către ameliorarea spontană a semnelor şi simptomelor. Injectarea unui corticosteroid medial de spina iliacă anterosuperioară determină amelioararea temporară a simptomatologiei.

18. ARTRITA ACUTĂ DE ŞOLD

Artritele acute au fost discutate anterior. Durerea este localizată în fosa inghinală, la nivelul trohanterului şi coapsei laterale şi, eventual, fesier.

19. OSTEONECROZA ŞOLDULUI

Osteonecroza capului femural a fost discutată într-un subcapitol anterior. Durerea este localizată inghinal şi poate fi prezentă la nivelul trohanterului şi coapsei laterale. Este intensificată de mers şi de sprijinirea pe membrul respectiv.

20. FRACTURA TRAUMATICĂ DE DIAFIZĂ FEMURALĂ

Aceste fracturi apar la adulţii tineri, fiind provocate de traumatismele violente (accidente de maşină sau de motocicletă) sau de plăgile penetrante (plăgi prin împuşcare). Durerea de coapsă este severă. Coapsa este deformată, tumefiată şi sensibilă. Pacientul nu îşi poate mobiliza şoldul sau genunchiul. Mărirea diametrului coapsei este datorată, eventual, hemoragiilor secundare fracturii. Dacă nu se realizează rapid o substituţie volemică corespunzătoare, se instalează şocul hipovolemic. Diagnosticul de fractură diafizară se pune radiologic.

Durerea localizată pe faţa medială a coapsei

21. HERNIA OBTURATORIE

Durerea inghinală sau de pe faţa medială a coapsei şi/sau simptomele de ocluzie intestinală (oprirea tranzitului pentru materii fecale şi gaze, durere abdominală colicativă, vărsături, distensie abdominală) reprezintă simptomele caracteristice acestei afecţiuni. Semnul Howship-Romberg este prezent în 25-50% din cazuri. Acesta constă în prezenţa durerilor şi/sau a paresteziilor pe faţa medială a coapsei şi/sau la nivelul genunchiului, care sînt intensificate de extensia coapsei şi abducţia sau rotaţia internă a acesteia. Flexia coapsei ameliorează durerea, pe cînd tusea o declanşează sau o intensifică. În aria dureroasă, sînt prezente parestezii şi hiperestezie. Un alt semn al compresiei nervului obturator, semnul Hannington-Kiff, s-a constatat în absenţa semnului Howship-Romberg. Semnul Hannington-Kiff constă în abolirea reflexului adductor şi păstrarea reflexului rotulian, de partea afectată.

Uneori, la tuşeul rectal se poate palpa o formaţiune sensibilă în canalul obturator, anterolateral faţă de rect. Tuşeul vaginal evidenţiază o formaţiune situată deasupra ramurii inferioare a ischionului. O mică „tumoră" poate fi

prezentă în regiuenea subinghinală, lateral de tendonul adductorului lung.

Unii pacienți își țin piciorul flectat, addus și rotat extern de la nivelul șoldului. Radiografiile abdominală evidențiază prezența unei ocluzii intestinale parțiale sau complete. Tomografiile computerizate surprind, ocazional, existența unei anse intestinale între mușchiul pectineu și obturator extern sau spasmul intestinal de la nivelul orificiului herniar. Pentru repararea herniei și rezolvarea ocluziei intestinale, este necesară o intervenție chirurgicală. Hernia obturatorie este mai frecventă la femeile vîrstnice (raportul femei/bărbați este de 9:1) și la pacienții vîrstnici cu constipație cronică sau scădere ponderală involuntară recentă.

22. FLEBITA VENEI SAFENE MARI

Durerea surdă localizată pe fața medială a coapsei, debutează la 2-4 zile de la o intervenție chirurgicală sau de la o naștere. Aceasta este acompaniată de febră, stare generală alterată și de prezența unei corzi sensibile la palpare situate la nivelul coapsei mediale, fără ca tegumentele supraiacente să fie eritematoase. Nu există edem periferic. Leucocitoza și creșterea VSH-ului sînt semne constante.

23. NEVRITA HERPETICĂ

Herpesul genital debutează printr-o durere surdă sau cu caracter de arsură, localizată pe fața medială a coapsei sau fesier. Aceasta este urmată de erupția de vezicule dureroase și de ulcere crustoase, la nivelul labiilor sau penisului. Diagnosticul este confirmat prin imunofluorescență directă sau prin cultivarea virusului din exsudatul leziunilor.

24. DUREREA IRADIATĂ

A. Afecțiunile tuboovariene. Afecțiunile chistice, neoplazice sau inflamatorii ale ovarelor sau trompelor uterine se pot însoți de durere localizată în etajul abdominal inferior și pe fața medială a coapsei.

B. Afecțiunile osului pubian. Osteomielita, fracturile de stres și osteita determină dureri și sensibilitate la palpare în regiunea pubiană și pe fața anteromedială a coapsei.

C. Colica ureterală. Un calcul unilateral provoacă durere în etajul abdominal inferior, inghinal, scrotală sau labială. Iradierea durerii pe fața medială a coapsei este posibilă. Urina prezintă eritrocite, iar urografia intravenoasă evidențiază dilatarea și obstrucția ureterului.

25. ÎNTINDEREA MUȘCHULUI ADDUCTOR

Durerea este localizată pe fața medială a coapsei și în fosa inghinală, fiind intensificată de abducția pasivă a coapsei. Pacientul prezintă sensibilitate dureroasă de-a lungul ramurilor pubisului și a mușchilor adductori. Strîngerea pumnului examinatorului între genunchi provoacă durere, datorită întinderii adductorilor. Această leziune apare frecvent la jucătorii de rugbi sau hochei. Ea este provocată de abducția forțată a coapsei, realizată atunci cînd picioarele sînt îndepărtate. O circumstanță obișnuită a leziunii este reprezentată de momentul în care un alt jucător cade peste victimă. Leziuni similare apar la jucătorii de bowling, cricket sau la înotătorii. Mușchii adductori reprezintă un sediu frecvent al întinderiilor pe care le suferă atleții profesioniști.

26. ÎNTINDEREA MUȘCHIULUI ILIOPSOAS SAU FRACTURA PRIN AVULSIE A MICULUI TROHANTER

Durerea inghinală și de coapsă medială apare brusc, în timpul alergării sau după un start în forță. Aceasta rezultă prin contracția bruscă, puternică a mușchiului psoas iliac, cu coapsa fixată, sau prin extensia forțată a șoldului, cu membrul inferior fixat. Sensibilitatea este prezentă la nivelul micului trohanter iar flexia șoldului împotriva unei rezistențe, intensifică durerea. De regulă, șoldul este menținut flectat. Pe radiografii, se poate observa fractura prin smulgere a micului trohanter.

Durerea pubiană

27. OSTEITA PUBIANĂ

Această afecțiune este secundară unor traumatisme, intervenții chirurgicale pe prostată și vezica urinară sau sarcinii, putînd să apară și la atleți (alergători, la cei care practică marșul sau la jucătorii de fotbal american). În regiunea inghinală și la nivelul pubelui apar dureri arzătoare. Ele sînt intensificate de pivotarea corpului pe un singur picior, de lovirea mingii, de sărituri, de urcarea scărilor sau de schimbarea bruscă a direcției în timpul alergării. La nivelul osului pubian, al inserției dreptului abdominal și a mușchilor adductori, există sensibilitate dureroasă la palpare, de mare intensitate. Mersul este antalgic sau șchiopătat (datorită contracturii mușchilor adductori). Durerea pubiană și/sau inghinală este provocată de flexia unei coapse sau a alteia, de abducția pasivă a șoldului sau de adducția sau abducția activă a coapsei împotriva unei rezistențe. Radiografiile pelvine arată zone de distrucție la nivelul capetelor mediale ale oaselor pubiene, lărgirea simfizei pubiene și scăderea densității osoase în vecinătatea simfizei. Instabilitatea simfizei pubiene poate fi demonstrată prin radiografiile făcute în timpul sprijinirii corpului pe unul din membrele inferioare (poziția de „flamingo"), în 35% din cazuri.

Tomografia computerizată arată neregularități corticale ale oaselor pubiene. Modificările tardive includ eroziuni ale oaselor pubiene, osteoscleroza țesutului osos adiacent restant și lărgirea simfizei pubiene. VSH-ul este, uneori, crescut. Ameliorarea simptomatologiei se face prin aplicarea locală de căldură umedă, repaus fizic, administrarea de antiinflamatoare nesteroidiene sau de prednison. Rezolvarea simptomatologiei și reluarea activității sportive se realizează după 2-3 luni.

28. OSTEOMIELITA PUBIANĂ

Osteomielita pubiană se manifestă prin febră şi durere inghinală sau la nivelul simfizei pubiene, intensificată de deplasare sau de trepidaţii. Mersul pacientului este antalgic sau şchiopătat. Radiografiile arată o lărgire a simfizei, aspect de os „mîncat de molii" sau o distrucţie extensivă a oaselor pubiene. Infecţiile piogenice sînt secundare unor intervenţii chirurgicale. Infecţiile cu *Pseudomonas*, *Serratia* şi tulpini de *Citrobacter* sînt asociate cu administrarea de droguri intravenoase. Biopsiile osoase şi efectuarea de culturi sînt necesare pentru diagnosticul de certitudine. Multe cazuri de osteomielită pubiană sînt determinate de *Stafilococul auriu*. Osteomielita răspunde la antibioterapia intravenoasă.

29. ARTRITA SEPTICĂ A SIMFIZEI PUBIENE

Această afecţiune poate fi datorată unei osteomielite sau este secundară unei intervenţii chirurgicale pe micul bazin. Este dificil de diferenţiat de osteomielita pubiană. Lichidul aspirat de la nivelul simfizei pubiene conţine un număr mare de leucocite şi unul sau mai multe specii de bacterii.

30. FRACTURA OSULUI PUBIAN

A. Fractura patologică a pubisului (asociate unor boli). Femeile vîrstnice cu poliartrită reumatoidă sau cu osteoporoză secundară terapiei cu corticosteroizi pot dezvolta fracturi pubiene de stres. Durerea inghinală debutează brusc sau progresiv. Aceasta este intensificată de susţinerea propriei greutăţi, de mers sau de abducţia coapsei. Scintigrafia osoasă arată prezenţa unei fracturi perisimfizare, care va putea fi remarcată, după cîteva zile sau săptămîni, şi pe radiografii sau pe tomografiile computerizate. Tomografia computerizată ajută la diferenţierea fracturii de stres de un carcinom metastatic.

B. Fractura de stres a pubisului (asociată efortului muscular intens). Această afecţiune debutează cu durere localizată inghinal, în regiunea trohanteriană şi, uneori, pe faţa anterioară a coapsei. Sensibilitatea la palparea inghinală sau pubiană este prezentă. Radiografiile sînt negative sau arată modificări nespecifice. Scintigrafiile osoase evidenţiază o hipercaptare de radioizotop la nivelul fracturii pubiene. Acest tip de fractură apare la femeile care fac jogging, la atleţi sau la jucătorii de fotbal american. Durerea nu apare în repaus sau la susţinerea propriei greutăţi, fiind resimţită numai după mai multe mile de alergat. Repausul sau renunţarea la activitatea sportivă care a provocat fractura asigură vindecarea în 6-8 săptămîni.

31. OSTEOLIZA PUBIANĂ

Durerea inghinală şi trohanteriană debutează după o cădere sau chiar spontan. La nivelul unei zone localizată pe osul pubian, este prezentă sensibilitatea la palpare. Ariile osteolitice sînt localizate pe ramurile pubiene sau în apropierea simfizei pubiene şi sînt vizualizate pe radiografiile de bazin. Biopsierea ariilor litice arată prezenţa unui calus, condrocite binucleate, celularitate crescută cu matrice intercelulară mixoidă. Unele cazuri sînt incorect diagnosticate drept condrosarcom slab diferenţiat şi, ca urmare sînt supuse unor rezecţii extensive. Osteoliza pubiană are o evoluţie mai rapidă decît condrosarcomul, iar examenul anatomopatologic nu evidenţiază pleiomorfism nuclear, constatat în cazul sarcomului.

32. DUREREA POSTPARTUM DE LA NIVELUL SIMFIZEI PUBIENE

Durerea şi sensibilitatea suprapubienă sau simfizară debutează la cîteva ore sau zile de la naştere. Durerea iradiază inghinal uni sau bilateral. Uneori este atît de severă, încît nu permite adoptarea poziţiei ortostatice sau mersul. Unele paciente cu această afecţiune au prezentat un oarecare disconfort suprapubian sau o durere inghinală pe parcursul ultimului trimestru de sarcină. Diastazisul simfizar este constatat la examenul clinic şi/sau pe radiografii. Unii autori consideră această afecţiune postpartum tranzitorie (cu durată mai scurtă de trei săptămîni) ca fiind o formă pasageră de osteită pubiană, pe cînd alţii o consideră o entitate nosologică diferită (simfizioliză simptomatică).

Durerea localizată pe faţa posterioară a coapsei

33. SINDROMUL PIRIFORM

Durerea surdă este localizată la nivelul regiunii superioare a fesei şi iradiază de-a lungul feţei posterioare a coapsei. Durerea este intensificată de şederea prelungită sau nocturnă. Mersul este şchiopătat de partea afectată sau este nemodificat. Palparea muşchilor piriformi prin tuşeu rectal sau vaginal, evidenţiază sensibilitate dureroasă localizată. Durerea este provocată sau intensificată de abducţia împotriva unei rezistenţe, concomitent cu rotaţia externă a coapsei (semnul lui Pace). Rotaţia internă forţată a coapsei extinse precipită sau intensifică durerea (semnul lui Frieberg). La femei, apare dispareunia. De partea afectată este posibilă limitarea ridicării piciorului extins. La nivelul incizurii sciatice, se constată sensibilitate la palpare. Infiltrarea muşchilor piriformi cu lidocaină şi metilprednisolon rezolvă permanent sau tranzitor simptomatologia.

34. SINDROMUL ISCHIOCRURAL (SCIATICA FESIERĂ)

Durerea surdă apare la nivelul regiunii gluteale inferioare, iradiind descendent de-a lungul coapsei posterioare, pînă în fosa poplitee. Durerea apare în timpul şederii (la condus sau în timpul cititului) şi persistă pînă la schimbarea poziţiei sau la ridicarea în ortostatism. De multe ori, există istoric de contuzie a muşchilor ischiocrurali (la 39% din cazuri). Exerciţiile de elongaţie, sprintul, săriturile peste obstacole sau lovirea unei mingi de fotbal declanşează frecvent durerea. În timpul alergării sau al repausului în clinostatism,

durerea este rareori resimţită. În regiunea tuberozităţii ischiatice, este prezentă sensibilitatea la palpare, dar examenul neurologic şi manevra Lasègue sînt negative. Acest sindrom rezultă din compresia nervului sciatic de către benzile fibroase şi de către tendoanele muşchilor ischiocrurali, la nivelul tuberozităţii ischiatice. Rezolvarea sindromului se obţine prin divizarea originilor tendinoase tensionate ale muşchilor ischiocrurali de la nivelul tuberozităţii ischiatice. De multe ori, se poate constata un istoric de „traumatizare" recurentă ischiocrurală, care se datorează acceselor repetate de iritare a nervului sciatic.

35. LEZIUNILE MUSCULO-TENDINOASE

A. Întinderea ischiocrurală. Durerea şi sensibilitatea la palpare apar brusc, fiind localizate în regiunea tuberozităţii ischiatice sau într-o zonă mai distală a muşchilor ischiocrurali. La debutul durerii, se aude, uneori, un cracment sau un pocnet. Se constatată prezenţa unui defect palpabil la nivelul feţei laterale sau mediale a muşchilor ischiocrurali. Contuziile sînt localizate la nivelul tuberozităţii ischiatice sau în prima treime a muşchilor care se inseră la acest nivel. Leziunile ischiocrurale sînt secundare unei lovituri puternice cu piciorul, unui sprint extrem de rapid sau unei întinderi realizate pentru a ajunge la mingi.

B. Avulsia apofizei ischiatice. Avulsia tuberozităţii ischiatice determină durere şi sensibilitate locală şi durere iradiată de-a lungul coapsei posterioare. Această leziune apare frecvent în timpul alergării, săriturilor în lungime, săriturilor peste obstacole, al jocului de fotbal şi al gimnasticii. Flexia activă a piciorului extins intensifică durerea. Diagnosticul este confirmat radiologic. Avulsia apofizei ischiatice se întîlnesc cel mai frevent la tinerii cuprinşi între 13 şi 17 ani, dar apar numeroase cazuri pînă la 24 de ani.

36. BURSITA ISCHIATICĂ

Această afecţiune determină durere şi sensibilitate la palpare la nivelul tuberozităţii ischiatice. Durerea iradiază pe faţa posterioară a coapsei. Bursita ischiatică este produsă de o lovitură directă aplicată tuberozităţii ischiatice, de şederea prelungită pe o suprafaţă dură („şezutul ţesătorilor" sau „al croitorilor") sau de efortul muscular excesiv al unui atlet tînăr. Durerea este intensificată de şederea prelungită, de presiunea exercitată de un portofel ţinut în buzunarul de la pantaloni sau de alergarea ascendentă pe un teren denivelat. Tratamentul constă în repaus, aplicarea locală de căldură şi infiltrarea locală de lidocaină şi a unui derivat corticosteroid.

37. DUREREA RADICULARĂ

A. Protruzia de disc. Durerea pe faţa posterioară a coapsei este asociată cu durere lombosacrată, fesieră sau de gambă („sciatică"). Durerea continuă, surdă de fond este însoţită de puseuri de durere lancinantă care iradiază de la nivel lombar spre fesier, de-a lungul piciorului.

Durerea radiculară este preciptată sau intensificată de strănut, tuse sau screamăt. Manevra Lasègue este pozitivă: apare durerea fesieră şi a membrului inferior atunci cînd piciorul extins este ridicat la 30-45° deasupra orizontalei (la pacienţii cu compresie sau iritaţie radiculară). Din 100 de cazuri cu hernie de disc documentată, manevra Lasegue a fost pozitivă pentru membrul inferior ipsilateral la 98% din pacienţi, iar testul de încrucişare a membrelor inferioare extinse a fost pozitiv la 43% din cazuri. La pacienţii cu hernie de disc L5-S1, la membrul inferior ipsilateral reflexul achilean este diminuat sau absent în 87% din cazuri, pe cînd la cei cu protruzie de disc L4-L5, reflexul a fost modificat numai în 12% din cazuri. Atrofia musculară, detectată prin măsurarea circumferinţei gambei sau coapsei, a fost constatată la 29% din cazurile cu hernie de disc, în timp ce scăderea capacităţii de dorsiflexie a piciorului a apărut cu o frecvenţă de 54%. Scolioza a avut o incidenţă de 63%. Diagnosticul de hernie de disc este confirmat de mielografie, de mielografia CT cu substanţă de contrast sau de RMN. Durerea localizată în coapsa posterioară sau adiacentă este ameliorată de repaus şi de evitarea ortostatismului timp de 4-8 săptămîni. Cazurile refractare impun excizia chirurgicală a discului protruzionat.

B. Abcesul epidural. Febra, frisoanele, durerea şi sensibilitatea lombară sînt asociate cu durerea radiculară a feţei posterioare a membrului inferior, cu miastenia şi cu apariţia unor zone de anestezie la nivelul tegumentelor piciorului. Se manifestă, de asemenea, retenţia sau incontinenţa pentru urină şi materii fecale. În prezenţa unui abces epidural, reflexele osteotendinoase sînt diminuate. În 50% din cazuri, există redoare de ceafă, iar cefaleea este frecventă. În 60% din cazuri, radiografiile evidenţiază osteomielita adiacentă abceselor. Diagnosticul este confirmat mielografic sau prin RMN. Tratamentul constă în drenarea abceselor şi administrarea intravenoasă de antibiotice.

C. Hematomul epidural sau subdural. Apare la pacienţii care prezintă afecţiuni hepatice severe sau care urmează un tratament anticoagulant. Simptomul iniţial este reprezentat de durerea severă mediolombară, care iradiază descendent pe coapsă şi gambă. În decurs de cîteva ore sau zile, se instalează parezele şi anestezia membrelor inferioare. În scurt timp apar tulburări ale sfincterelor intestinale sau vezicale. Tusea, scremetele şi ridicarea în ortostatism se însoţesc de dureri lancinante localizate fesier şi pe feţele posterioare ale coapsei şi gambei. Diagnosticul este confirmat de mielografie, de CT sau RMN. Pentru a ameliora durerea şi a preveni afectările neurologice ireversibile, este necesară îndepărtarea hematomului.

D. Infarctul de con medular. Durerea debutează brusc la nivelul feselor, coapselor posterioare şi al gambelor. Aceasta este însoţită de parestezii la nivelul fesier şi de o senzaţie de greutate sau o scădere a forţei musculare la nivelul membrelor inferioare. La examenul clinic pot fi constatate hipoestezia „în şa" (afectează regiunile perineală

şi perianală), hipotonia musculaturii membrului inferior şi diminuarea reflexului rotulian, bilateral. Există întotdeauna incontinenţă sau retenţie de urină şi materii fecale. Examenul CT şi RMN vor exclude leziunile de tipul herniei discale, abceselor sau hematoamelor. Acest sindrom acut este, probabil datorat infarctizării conului medular al măduvei spinale. Infarctul de con medular este asociat frecvent cu ateroscleroza aortică, cu efectuarea unor intervenţii chirurgicale aortice, cu utilizarea unui balon intraaortic, cu anevrismul disecant de aortă, cu o boală degenerativă spinală şi cu hipotensiunea sistemică, asociată cu stenozarea unor segmente arteriale importante. Nu există un tratament etiologic, dar, uneori, apare recuperarea spontană şi parţială a funcţiilor neurologice.

38. NEUROPATIA CUTANATĂ FEMURALĂ POSTERIOARĂ

Durerea şi hipoestezia sau hiperpatia implică coapsa posterioară. Semnele şi simptomele sînt localizate uni sau bilateral. Poate să apară şi interesarea senzorială a labiilor mari, a scrotului şi a zonei fesiere inferioare. Lezarea directă a nervului cutanat femural posterior se însoţeşte în traumatismele deschise sau penetrante. Unele cazuri sînt determinate de compresia nervului la nivelul tuberozităţii ischiatice. Prezenţa unui potenţial evocat somato-senzitiv anormal a fost evidenţiată într-un caz izolat de neuropatie cutanată femurală posterioară.

39. SINDROMUL ARTICULAŢIILOR INTERVERTEBRALE LOMBARE (FAŢETAR)

Afectarea articulaţiilor intervertebrale determină dureri pe faţa posterioară a coapsei, lombar şi fesier unilateral. Alte date obţinute la examenul clinic şi care sprijină diagnosticul sînt: sensibilitatea la palparea paravertebrală, apariţia durerii la extensia şi rotaţia trunchiului şi modificările radiologice (vizibile şi la tomografia computerizată) ale articulaţiei intervertebrale respective. În acest sindrom, durerea localizată subiacent genunchiului este neobişnuită. Prezenţa a trei sau mai multe din semnele enumerate presupun, cu mare probabilitate ameliorarea durerii prin infiltraţiile anestezice şi cu corticosteroizi efectuate la nivelul articulaţiei faţetare dureroase.

40. SACROILIITA

La pacienţii cu sacroiliită, apare durere fesieră medială, uni sau bilaterală, cu iradiere de-a lungul feţei posterioare a coapsei. Există sensibilitate la palparea articulaţiei sacroiliace, iar semnul lui Gaenslen este pozitiv. Manevra Lasègue provoacă durere fesieră şi în zona superioară a coapsei, dar iradierea descendentă a durerii nu depăşeşte genunchiul.

A. Artrita reactivă. Sacroiliita poate să apară în cadrul unui puseu acut de artrită reactivă (sindrom Reiter). Această afecţiune implică genunchii, şoldurile, umerii, gleznele şi alte articulaţii. Ea se asociază cu infecţiile gastrointestinale produse de *Shigella, Salmonella, Campylobacter, Yersinia* sau de *Clostridium difficile*. Infecţiile urogenitale cu *Chlamydia trachomatis* pot şi ele să aibă valoare etiologică. Aproximativ 85% din pacienţii cu artrită reactivă sînt HLA-B27 pozitivi. Durerile lombare şi sacrate şi interesarea preponderentă a articulaţiile membrelor inferioare reprezintă caracteristici importante ale artritei reactive.

Simptomele sistemice, cum ar fi febra, scăderea ponderală, starea generală alterată, astenia şi fadigabilitate, sînt prezente. Artrita este, în general asimetrică şi migratorie. Sacroiliita este frecvent unilaterală sau mult mai severă la nivelul unui hemicorp. Dactilita („degetele în cîrnăcior") este o caracteristică a artritei reactive sau a artritei psoriazice. Tendinitele şi fasciitele pot interesa tendonul lui Achile, fascia plantară şi regiunea paraspinală. Artrita periferică, conjunctivita, uveita, prostatita şi leziunile cutaneomucoase (ulceraţiile orale, keratodermia blenoragică şi balanita circinată) sînt asociate cu sacroiliita din artrita reactivă. Pe radiografiile articulaţiei sacroiliace se observă începţoşarea marginilor articulare, scleroza reactivă a ţesutului osos adiacent, îngustarea spaţiului articular şi neregularitatea marginilor articulare. Artrita reactivă răspunde la administrarea de antiinflamatoare nesteroidiene.

B. Artrita septică. Sacroiliita acută este secundară unui proces septic local determinat de *Stafilococcus aureus* sau de tulpini de *Brucella*. Tabloul clinic este constituit din: febră, frisoane, transpiraţii, leucocitoză şi prostraţie. Pentru diagnostic, este necesară aspirarea lichidului intraarticular şi efectuarea de culturi. Tuberculoza poate de asemenea afecta articulaţia sacroiliacă, determinînd durere lombosacrată, fesieră şi de coapsă posterioară şi modificări osoase cu caracter distructiv, vizibile radiologic. Tratamentul cu tuberculostatice asigură rezolvarea tuturor proceselor septice discutate.

41. SUBLUXAŢIA ARTICULAŢIEI SACROILIACE

Durerea însoţită de sensibilitate locală la nivelul articulaţiei sacroiliace, semnul Gaenslen pozitiv, durerea la susţinerea propriei greutăţi corporale şi limitarea flexiei anterioare pot fi secundare unui efort fizic intens. O contracţie bruscă a muşchilor ischiocrurali sau o contracţie puternică a muşchilor abdominali poate rota osul iliac şi determină subluxaţia articulaţiei sacroiliace. O mişcare bruscă de rotaţie sau un traumatism fesier direct pot avea acelaşi efect. Se manifestă prin durere surdă, persistentă, localizată în regiunea fesieră medială şi în coapsa posterioară, intensificată de purtarea unor greutăţi, de şedere şi de flexia anterioară a trunchiului. Este indicat repausul fizic pînă la rezoluţia simptomelor.

42. DUREREA MIOFASCIALĂ

Durerea surdă localizată unilateral în zona fesieră inferior şi regiunea superioară a coapsei posterioare este

determinată de prezența unui punct trigger dureros. Exercitarea unei presiuni la nivelul acestuia reproduce sau intensifică durerea fesieră și de coapsă, în timp ce infiltrarea lui cu lidocaină și cu un corticosteroid ameliorează permanent sau tranzitor durerea.

43. SINDROMUL DE COMPARTIMENT POSTERIOR AL COAPSEI

Această afecțiune este secundară unei fracturi femurale închise sau deschise, stabilizării intramedulare femurale, unui traumatism deschis, presiunii exercitate pe coapsă de greutatea corporală în perioadele de inconștiență sau leziunilor vasculare. Simptomul major este durerea lancinantă localizată pe fața posterioară a coapsei, persistentă și intensificată de mișcări. Se asociază diestezii distale ale membrului inferior. Extensia pasivă a mușchilor din compartimentul posterior amplifică durerea. Acest aspect este testat prin extinderea pasivă a genunchiului, cu șoldul menținut în flexie. Palparea compartimentului posterior arată tumefacție, tensiune crescută și sensibilitate la palpare. Diagnosticul este confirmat prin măsurarea tensiunii intracompartimentale. Valorile care depășesc 30mm Hg sînt considerate normale. Măsurarea seriată a presiunilor este utilă în cazurile în care valorile obținute sînt inițial neconcludente. Decompresiunea chirurgicală a compartimentului interesat ameliorează durerea și previne extinderea afectării ischemice la nivelul mușchilor și nervilor de la acest nivel.

Durerea localizată pe fața anterioară a coapsei

44. DUREREA BILATERALĂ A FEȚEI ANTERIOARE A COAPSEI, ASOCIATĂ BACTERIEMIEI

Durerea și sensibilitatea la palpare localizate bilateral pe fața anterioară a coapsei, apărute la un pacient febril, reprezintă o formă de manifestare a bacteriemiei. Sînt prezente și leucocitoza, devierea la stînga a formulei leucocitare și creșterea nivelului creatinkinazei serice. Uroculturile efectuate la pacienții cu dureri pe fața anterioară a coapsei au izolat următoarele microorganisme: *Stafilococcus aureus, Neisseria meningitidis, Streptobacillus moniliformis, Streptococcus pneumoniae, Streptoccocus pyogenes, Klebsiella pneumoniae, Escherichia coli* și *Pseudomonas aeruginosa*. Leptospiroza și endocardita bacteriană subacută determină și ele durere bilateral, pe fețele anterioare ale coapselor. Dureri similare, asociate cu mialgii generalizate, sînt provocate de infecțiile virale și ricketsiene. Durerea și sensibilitatea prezente bilateral pe fețele anterioare ale coapselor, la un pacient febril, impun excluderea prezenței unei afecțiuni însoțite de bacteriemie.

45. NEUROPATIA FEMURALĂ

Apare durerea inghinală și de coapsă anterioară. Hipoestezia și parestezиile coapsei anterioare și anteromediale sînt manifeste. Se poate constata scăderea forței de extensie a genunchiului și diminuarea reflexului rotulian. Mersul este, uneori, asociat cu blocarea genunchiului afectat. Durerea și parestezиile pot fi localizate pe fața antero-medială a gambei. Durerea este intensificată de extensia și hiperextensia șoldului. Hemoragia retroperitoneală asociată cu neuropatia femurală determină o postură caracteristică. Genunchiul este flectat și rotat extern și poate fi palpată o formațiune iliacă (hematom). La un mic număr de pacienți cu neuropatie femurală, în abdomenul inferior se poate palpa o masă pulsatilă (anevrism). În cazurile provocate de o hemoragie tomografia computerizată vizualizează hematomul retroperitoneal. Uneori, alături de hematom, este identificat și un anevrism. Se pot observa și tumorile intraabdominale sau abcesele pelvine. Principalele cauze de neuropatie femurală sînt prezentate în tabelul 44-2.

46. DUREREA RADICULARĂ

Durerea inghinală și de coapsă anterioară și anteromedială, cu iradiere spre genunchi, poate fi secundară compresiei radiculare (L2-L4) de un disc herniat sau de o articulație intervertebrală hipertrofiată. Herniile discale L2-L3 și L4-L5 mimează neuropatia femurală. Un disc L4 care protruzionează lateral poate să producă simptome similare.

Abolirea sau diminuarea reflexului rotulian se datorează herniei discale care interesează rădăcinile L3 sau L4. Diminuarea forței de extensie a genunchiului, atrofia cvadricepsului și modificarea reflexului rotulian pot fi prezente. Durerea radiculară este reprodusă sau intensificată de manevra Lasègue sau de creșterea bruscă a presiunii

Tabelul 44-2
CAUZELE NEUROPATIEI FEMURALE ACUTE

Hemoragiile de la nivelul mușchiului iliopsoas datorate
Hemofiliei
Terapiei anticoagulante
Ruperii unui anevrism aortic
Formațiunile adiacente nervului femural
Tumori intraabdominale
Abcesul de psoas
Abcesul apendicular
Cauze iatrogene
Transplantul renal
Adoptarea poziției pentru litotomie și anestezia epidurală pentru histerectomie
Presiunea depărtătoarelor utilizate în cursul chirurgiei pelvine
Traumatismul realizat de cateterul arterial și pseudoanevrismul de arteră femurală
Criza dureroasă din siclemie
Diabetul zaharat
Mononevrita multiplex
Neuropatia secundară traumatismelor (după sărituri, judo sau după un exercițiu fizic intens)

intraspinale (în timpul tusei, strănutului sau de manevra Valsalva – semnul Dejerine pozitiv).

Hernia discală lombară înaltă este observată pe mielografia CT cu substanţă de contrast sau pe RMN. Rezecţia discului herniat sau decompresia recesului lateral sau a foramenului rădăcinii nervoase sînt necesare pentru a se obţine ameliorarea durerii de pe faţa anterioară şi anteromedială ▪ coapsei.

47. FRACTURA TRAUMATICĂ DE DIAFIZĂ FEMURALĂ

Un accident rutier determină apariţia durerii, tumefacţiei şi a deformării regionale la nivelul coapsei, bilateral. Durerea este localizată numai anterior sau poate fi difuză. Radiografiile vor confirma diagnosticul.

48. FRACTURILE DIAFIZEI FEMURALE LA ATLEŢI

Se manifestă prin durere surdă, unilaterală, pe faţa anterioară a coapsei, care poate fi continuă sau să apară numai în timpul mersului sau alergatului. Sensibilitatea la palpare este şi ea prezentă. Radiografiile evidenţiază prezenţa unei fracturi. Scintigrafiile osoase vizualizează precoce fracturile, în comparaţie cu radiografiile standard. Fracturile de stres au aspectul unei zone radiotransparente lineare, oblice, localizate în corticala medială a femurului proximal; al unei linii de fractură spiralate, localizate în treimea medie a diafizei femurale sau al unei linii de fractură transverse, localizată în treimea distală a femurului. Fracturile de stres pot fi cu deplasarea fragmentelor osoase. Unele, însă, sînt asimptomatice. Fracturile de stres ale diafizei femurale sînt întîlnite la soldaţi în timpul instrucţiei sau la atleţi (alergători, jucători de basseball sau jucători de baschet). Vindecarea apare după un repaus de 8-14 săptămîni. În anumite cazuri, se recomandă folosirea cîrjelor pentru 3-4 săptămîni.

49. SINDROMUL DE COMPARTIMENT ANTERIOR AL COAPSEI

Durerea severă spontană şi la palpare este localizată la nivelul coapsei anterioare şi apare secundar unui traumatism izolat de coapsă sau în cadrul unui politraumatism. Coapsa este edemaţiată, tensionată, iar extensia pasivă a muşchiului cvadriceps (flectînd genunchiul cu coapsa în extensie) determină o durere lancinantă la nivelul coapsei anterioare. Se constată astenia muşchilor coapsei. Diagnosticul este confirmat prin măsurarea presiunii intracompartimentale (tehnica injecţiilor cu ser fiziologic).

Sindromul compartimentului anterior poate fi asociat cu o fractură femurală închisă sau deschisă, cu o leziune prin zdrobire sau cu o contuzie a coapsei, cu exercitarea prelungită a unei presiuni pe muşchii coapsei în perioadele de comă (leziuni de decubit), cu hemoragia intracompartimentală determinată de un traumatism sau o coagulopatie, cu o leziune vasculară asociată cu hipotensiune şi cu stabilizarea intramedulară ▪ femurului pentru o fractură diafizară. Decompresia chirurgicală precoce rezolvă simptomele şi păstrează funcţiile neuromusculare intacte.

50. ÎNTINDEREA MUŞCHIULUI CROITOR

Întinderea muşchiului croitor determină durere şi sensibilitate la palpare pe faţa anterioară a coapsei. Avulsia originii acestui muşchi la nivelul spinei iliace antero-superioare este posibilă, conducînd la apariţia locală ▪ unei tumefacţiei şi sensibilităţi.

51. ÎNTINDEREA MUŞCHIULUI CVADRICEPS

Durerea şi sensibilitatea la palpare, de pe faţa anterioară a coapsei, sînt intense. Acest tip de întindere este provocată de contracţia forţată a cvadricepsului, cînd membru inferior este blocat într-o groapă din pămînt sau placat de către un adversar (la jocul de fotbal, de exemplu). Contracţia puternică a cvadricepsului, cu şoldul extins şi cu genunchiul flectat, ca atunci cînd este lovită mingea şi este întîlnită o rezistenţă neaşteptată sau cînd se accelerează brusc în timpul crosului, determină o întindere de cvadriceps. Semnele clinice constau în sensibilitate dureroasă locală, prezenţa unui defect muscular palpabil sau a unui hematom, tumefierea coapsei la nivelul leziunii. Flexia activă sau pasivă ▪ genunchiului sînt limitate, datorită contracturii cvadricepsului şi durerii asociate de coapsă anterioară.

Durerea generalizată ▪ coapsei

52. FRACTURA TRAUMATICĂ A DIAFIZEI FEMURALE

Aceste fracturi sînt mai frecvente la adulţii tineri şi apar în contextul unor accidente de circulaţie (de autoturism sau motocicletă) sau se datorează unor plăgi prin împuşcare. Durerea debutează odată cu traumatismul şi interesează coapsa, la nivelul sediului fracturii. Membrul inferior este scurtat şi deformat. Angularea laterală şi anterioară a coapsei este un simptom frecvent prezent. Durerea şi contractura musculară nu permit mobilizarea voluntară a coapsei sau genunchiului. Edemul traumatic şi hemoragia provocată de fractură determină tumefierea marcată ▪ coapsei. Hemoragia masivă duce la apariţia tahicardiei şi hipotensiunii. Este posibilă afectarea nervoasă şi vasculară a regiunilor situate distal de sediul fracturii. Radiografiile indică localizarea, tipul (oblică, spiroidă sau transversă) şi severitatea fracturii (fracturi segmentare sau cominutive cu deplasare).

53. SINDROMUL DE COMPARTIMENT (ANTERIOR ŞI POSTERIOR)

Această afecţiune este asociată contuziei severe de coapsă, politraumatismelor, fracturilor diafizare femurale, fixării intramedulare, compresiunii exercitate pe coapsă de

greutatea corporală (leziuni de decubit), hemoragiei intracompartimentale provocate de un traumatism sau de o coagulopatie sau utilizării neadecvate a truselor militare antişoc.

Durerea este localizată pe faţa anterioară şi posterioară a coapsei, fiind asociată cu tumefierea marcată a coapsei şi cu tensiune palpabilă a celor două compartimente. Flexia sau extensia pasivă a genunchiului intensifică durerea. Măsurarea presiunii in cele două compartimente confirmă diagnosticul. Simptomele se rezolvă prin decompresia compartimentelor posterior şi anterior.

54. CRIZA DUREROASĂ DIN SICLEMIE

Se manifestă prin durere şi parestezii severe prezente uni sau bilateral, la nivelul coapsei. Durerea are caracter pulsatil şi/sau este surdă, profundă sau cu caracter de arsură superficială, fiind asociată cu alodinia. RMN este normală sau arată una sau mai multe infarctizări la nivelul măduvei osoase. Durerea este datorată polineuropatiei senzoriale profunde (femurală, cutanată femurală laterală şi cutanată femurală posterioară) şi se rezolvă spontan în 1-3 săptămîni. Factorii care declanşează criza dureroasă sînt: expunerea la frig, menstruaţiile, stresul emoţional, ortostatismul prelungit, antrenamentele neobişnuit de intense şi folosirea unor pantaloni foarte strîmţi la nivelul coapselor (pantaloni de ciclist). În timpul puseului acut durerea iradiază, în cadrul unui atac, spre genunchi, gambe, picioare, trunchi şi către membrele superioare.

55. FRACTURA FEMURALĂ PE OS PATOLOGIC

Durerea acută apare în asociaţie cu un cracment resimţit în coapsă sau cu o senzaţie bruscă de pierdere a controlului asupra membrului inferior respectiv, în absenţa unui traumatism semnificativ. Radiografiile vor evidenţia fractura femurală, asociat unei leziuni chistice sau neoplazice. Diagnosticul specific este pus cu ajutorul biopsiilor şi a altor investigaţii. Durerea surdă, persistentă poate, uneori, precede durerea acută, severă datorată fracturii pe os patologic.

56. PIOMIOZITA

Durerea apare într-o singură zonă, după care se extinde şi în alte regiuni ale coapsei. Este asociată cu febră, tumefacţie, sensibilitate locală, indurаţie şi, uneori, cu căldură locală şi cu eritemul tegumentelor supraiacente zonei interesate. Există adenopatie inghinală şi generalizată, leucocitoză şi creşterea VSH-ului. Examenul CT al coapsei evidenţiază prezenţa unuia sau mai multor abcese localizate în muşchii coapsei. Prin drenaj chirurgical se obţine un material purulent sau serosanguinolent, din care se poate izola, prin culturi, *Stafilococul auriu*. Piomiozita este rezolvată prin drenaj deschis şi tratament antibiotic. Cazurile se întîlnesc mai ales la emigranţii care au venit să locuiască în zone cu un climat temperat sau la persoanele care au călătorit în aceste zone. Susceptibilitatea pentru această boală este amplificată de existenţa unui diabet zaharat netratat corespunzător.

57. SARCOAMUL ŢESUTURILOR MOI

Sarcomul de ţesuturi moi determină o durere surdă în coapsă, tumefacţie şi sensibilitate la palpare, ca şi leziuni vizibile la examenul CT. Diagnosticul de neoplasm este confirmat prin explorare chirurgical şi prin examenul histopatologic al fragmentelor recoltate.

58. PERFORAŢIA COLONICĂ RETROPERITONEALĂ COMPLICATĂ CU SUPURAŢIA COAPSEI

Diverticulita sau carcinomul colonic pot perfora în spaţiul retroperitoneal. Fecalele, gazele şi microorganismele vor ajunge la nivelul coapsei, de la nivelul regiunii retroperitoneale, de-a lungul canalului femural şi al fasciei care acoperă psoasul iliac, prin foramenul sciaticului mare şi mic şi prin foramenul obturator. Febra, frisoanele şi durerea localizată în abdomenul inferior preced sau însoţesc durerea de şold, inghinală şi de la nivelul coapsei. Examenul fizic al abdomenului poate fi normal sau poate indica prezenţa sensibilităţii locale la palpare şi/sau a unei formaţiuni palpabile la nivelul fosei iliace ipsilaterale. Coapsa dureroasă este sensibilă la palpare şi tumefiată şi se pot palpa crepitaţii. Ridicarea piciorului extins este limitată de difuziunea materialului septic de-a lungul nervului sciatic. Radiografiile arată prezenţa gazelor în ţesuturile moi ale piciorului. Explorarea chirurgicală a abdomenului permite identificarea diverticulului sau a carcinomului colonic perforat, cu formarea locală a unui abces sau cu constituirea unei peritonite. Investigarea chirurgicală a coapsei arată prezenţa puroiului şi abceselor. Sînt izolate bacterii anaerobe sau aerobe. Pentru ca pacientul să supravieţuiască, se impune drenajul extensiv al coapsei şi abdomenului şi administrarea masivă de antibiotice

59. PERFORAŢIA COLONICĂ RETROPERITONEALĂ COMPLICATĂ CU INTERESAREA PLEXULUI LOMBOSACRAT

Durerea de coapsă şi/sau de membru inferior se datorează interesării septice a plexului lombosacrat. Nu există tumefacţie locală, crepitaţii şi sensibilitate dureroasă, iar radiografiile nu arată prezenţa gazelor la nivelul coapsei. Simptomele se rezolvă după tratamentul chirurgical al infecţiei intraabdominale

60. TROMBOZA VENOASĂ ILIOFEMURALĂ

Durerea este localizată la nivelul coapsei sau gambei şi apare în repaus sau la mobilizarea membrului inferior. Se asociază edemul generalizat al piciorului. Circumferinţa segmentelor membrului afectat este mai mare cu cel puţin 1,4 cm în comparaţie cu circumferinţele picorului sănătos. Tegumentele sînt reci, palide sau cianotice. Există sensibilitate la palpare localizată medial faţă de pulsul

arterei femurale. Diagnosticul este confirmat de ecografia Doppler, de ecografia bidimensională şi de pletismografia cu impedanţă. Terapia anticoagulantă reduce probabilitatea de apariţie a unei tromboembolii pulmonare şi previne extensia trombozei.

61. FRACTURA DE STRES A DIAFIZEI FEMURALE

Durerea generalizată de coapsă apare în repaus sau după un interval variabil de timp de la o alergare sau de la o altă activitate fizică intensă. În zona dureroasă, există sensibilitate la palpare. Fracturile de stres sînt frecvente mai ales la tinerii recruţi, la atleţi, la jucătorii de baschet şi baseball, la schiori şi la alţi sportivi de performanţă. Radiografiile identifică fracturile. Dacă pacientul este examinat în decurs de 2 săptămîni de la debutul durerii, radiografiile pot fi negative, pe cînd o scintigrafie osoasă poate să vizualizeze fractura diafizară femurală. Fracturile de stres apar în orice regiune diafizară şi sînt, de regulă, incomplete. Fracturile complete cu deplasare au o incidenţă mai mare la militarii tineri şi la atleţi. Fracturile treimii medii şi distale au probabilitatea cea mai mare să fie complete.

62. ÎNTINDEREA MUSCULARĂ PRIN SUPRASOLICITARE

Exerciţiile foarte intense determină apariţia durerii musculare în regiunile proximale ale membrelor inferioare. Durerea generalizată de coapsă este provocată şi amplificată de mobilizarea activă sau pasivă a muşchilor acesteia. Uneori, la acest nivel există sensibilitate la palpare şi tumefacţie. Rezultatele scintigrafiilor osoase şi radiografiilor sînt negative. Această afecţiune este mai frecventă la atleţii ocazionali sau la tinerii recrutaţi, în decursul primelor două săptămîni de antrenament fizic intens. La un mic număr din persoanele afectate, exerciţiile fizice care solicită muşchii coapsei pot fi cauza unei dureri şi miastenii invalidante la acest nivel, însoţite de mioglobinurie. Mersul, alergatul şi gimnastica intensifică durerea, iar repausul o ameliorează în decurs de 1-3 zile.

Unii alergători prezintă durere în primele 10 minute ale unei curse lungi. Mialgia se ameliorează şi dispare pe măsură ce cursa continuă. Cauza acestor fenomene este necunoscută.

63. DERMATOMIOZITA SAU POLIMIOZITA IDIOPATICĂ

Durerea de coapsă, sensibilitatea la palpare şi miastenia sînt semnele caracteristice. Se asociază dureri fesiere şi gambiere. Urcatul scărilor, alergatul, mersul şi ridicarea în ortostatism dintr-un scaun pot fi dificil de efectuat. Urmează instalarea durerii şi a miasteniei localizate la nivelul braţelor, umerilor şi gîtului. Masticaţia şi deglutiţia sînt deficitare. Unii pacienţi prezintă mialgii fesiere şi de coapsă, fără sensibilitate la palpare. Diagnosticul de miozită este confirmat de evidenţierea leziunilor musculare cu ajutorul electromiografiei (potenţiale de fibrilaţie, unde pozitive ascuţite, scăderea amplitudinii şi duratei potenţialelor de acţiune musculare, creşterea numărului de potenţiale de acţiune polifazice), de creşterea nivelului creatinkinazei serice şi de rezultatele biopsiei musculare. Polimiozita este idiopatică şi poate fi însoţită, sau nu, de o erupţie cutanată (eritem difuz şi localizat, erupţie maculopapuloasă, dermatită eczematiformă, dermatită exfoliativă). La nivelul pleoapelor, a nazionului şi pomeţilor, ca şi periunghial, apare o erupţie heliotropă (de culoare liliachie). Unele cazuri de dermatomiozită sau de polimiozită sînt manifestări paraneoplazice, asociate cu un neoplasm (pulmonar, ovarian, mamar, de tract gastrointestinal) sau cu o afecţiune mieloproliferativă. Alte cazuri apar în cadrul bolilor de ţesut conjunctiv (sclerodermie, artrită reumatoidă, sindromul mixt al ţesutului conjunctiv, lupus eritematos diseminat). Sînt necesare investigaţii diagnostice care să excludă aceste afecţiuni asociate. Durerea şi miastenia răspund la tratamentul cu prednison.

64. POLIMIOZITA INFECŢIOASĂ

Polimiozita acută este, uneori, asociată cu toxoplasmoza, cu boala Lyme sau cu SIDA.

65. RABDOMIOLIZA ŞI MIOGLOBINURIA

Se manifestă prin durere musculară intensă, sensibilitate la palpare, contractură, slăbiciune musculară şi tumefiere, asociate cu edem şi uneori cu echimoze pe tegumentele adiacente şi cu prezenţa unor urini brune (mioglobinurie). Nivelul seric al creatininkinazei este marcat crescut. Este prezentă o durere severă bilaterală, continuă, la nivelul coapselor şi centurii pelvine, intensificată de mobilizare. Insuficienţa renală apare datorită mioglobinuriei. Principalele cauze de mioglobinurie sînt enumerate în tabelul 44-3.

66. MIALGIILE DIN BOLILE FEBRILE

Durerea surdă localizată pe faţa anterioară şi laterală a coapsei, în umăr şi braţ poate fi asociată cu afecţiunile febrile determinate de bacterii, virusuri sau ricketsii. Durerea răspunde la administrarea de aspirină şi la rezolvarea infecţiei.

Durerea acută bilaterală inghinală, trohanteriană, pubiană şi a coapsei

Tabelele 44-4 pînă la 44-10 enumeră principalele cauze ale durerii bilaterale inghinale, trohanteriene, pubiene şi de coapsă.

Tabelul 44-3
CAUZELE RABDOMIOLIZEI ŞI ALE MIOGLOBINURIEI

Deficienţele enzimatice ale glicolizei anaerobe
- Miofosforilaza
- Fosfofructokinaza
- Fosfogliceratmutaza
- Fosfogliceratkinaza
- Lactat dehidrogenaza
- Carnitinpalmitiltransferaza
- Mioadenilat deaminaza

Deficienţele de substrat, cu metabolism şi activitate musculară crescute
- Hipertermia malignă
- Sindromul neuroleptic malign
- Sistarea medicaţiei antiparkinsoniene
- Antrenament intens la tinerii recruţi
- Hipoglicemia
- Hipofosfatemia

Tulburările electrolitice
- Hipopotasemia
- Hipernatremia
- Hiponatremia
- Hipomagneziemia

Bolile infecţioase
- Virusul gripal A
- Virusul Ebstein-Barr
- Virusul herpes simplex
- Septicemia
- Virusurile coxsackie
- Mionecroza clostridiană

Medicamentele şi substanţe toxice
- Alcoolul
- Amfetaminele
- Cocaina
- Barbituricele
- Otrava de şarpe de mare
- Narcoticele (heroina)
- Azothioprina
- Amfoterecina B
- Clofibratul
- Acidul ε-amino-caproic
- Fenciclidina

Cauzele traumatice şi ischemice
- Presiunea exercitată de greutatea membrului inferior în timpul comei (leziunile de decubit)
- Sindromul de strivire
- Sindromul compartimental

Miopatiile
- Polimiozita sau dermatomiozita acută
- Lupusul eritematos sistemic
- Distrofiile musculare

Tabelul 44-4
67. DUREREA BILATERALĂ INGHINALĂ ŞI DE PE FAŢA ANTEROMEDIALĂ A COAPSEI

Boala depozitelor de calciu pirofosfat cu artrită de şold
Guta cu artrită de şold
Reumatismul articular cu artrită de şold
Artrita reumatoidă cu artrită de şold
Sindromul Reiter cu artrită de şold
Poliartrita reumatoidă juvenilă cu artrită de şold
Boala Legg-Calvé-Perthes
Epifizioza capului femural
Osteomielita pubiană
Sinovita tranzitorie de şold
Traumatismele: fractura şi/sau luxaţia bilaterală de şold
Necroza aseptică de cap femural
Bursita de iliopsoas
Neuropatia femurală
Herniile inghinale şi femurale
Limfadenita (inghinală sau femurală)
- Celulita peretelui abdominal şi perineală
- Ciuma bubonică
- Herpesul genital
- Limfadenita iliacă supurativă
- Şancroidul
- Limfogranulomatoza veneriană
- Sifilisul primar
- Uretrita gonococică

Tabelul 44-5
68. DUREREA BILATERALĂ DE PE FAŢA LATERALĂ A ŞOLDULUI ŞI COAPSEI

Bursita trohanteriană
Meralgia parestezică
Necroza aseptică de şold
Artrita de şold
Fractura traumatică de diafiză femurală

Tabelul 44-6
69. DUREREA BILATERALĂ DE PE FAŢA MEDIALĂ A COAPSEI

Nevrita herpetică
Afecţiunile tuboovariene (durere iradiată)
Întinderea de adductor
Afecţiunile pubiene

Tabelul 44-7
70. DUREREA BILATERALĂ PUBIANĂ

Osteita pubiană
Osteomielita pubiană
Artrita septică a simfizei pubiene
Fracturile pubiene de stres
Osteoliza pubiană
Durerea simfizară postpartum

Tabelul 44 – 8
71. DUREREA BILATERALĂ DE PE FAŢA POSTERIOARĂ A COAPSEI

Bursita ischiatică
Hernia de disc şi radiculopatia
Abcesul epidural şi radiculopatia
Infarctul de con medular
Sacroiliita
Contuzia sacroiliacă
Durerea miofascială

Tabelul 44-9
72. DUREREA BILATERALĂ DE PE FAŢA ANTERIOARĂ A COAPSEI

Durerea coapsei anterioare asociată cu bacteriemia
Neuropatia femurală
Durerea radiculară datorată herniilor discale L2, L3 sau L4
Fracturile de diafiză femurală

Tabelul 44-10
74. DUREREA BILATERALĂ GENERALIZATĂ A COAPSEI

Fracturile de diafiză femurală
Criza dureroasă din siclemie
Întinderea musculară prin suprasolicitare
Dermatomiozita şi polimiozita
Polimiozita infecţioasă
Rabdomioliza şi mioglobinuria
Mialgiile febrile

CAPITOLUL

45 DUREREA ACUTĂ A GENUNCHIULUI ŞI A FOSEI POPLITEE

☐ LISTA DIAGNOSTICELOR POSIBILE

DUREREA GENERALIZATĂ A GENUNCHIULUI

1. Traumatică
   - A. Fracturile din zona genunchiului
     1. Fractura supracondiliană a femurului
     2. Fracturile rotuliene
     3. Fracturile tibiei proximale
     4. Fracturile spinei tibiale sau ale eminenţei intercondiliene
   - B. Luxaţia acută a genunchiului
     1. Luxaţia anterioară
     2. Luxaţia posterioară
     3. Luxaţia medială sau laterală
   - C. Luxaţia acută a rotulei
   - D. Lezarea ligamentelor intraarticulare
     1. Ruptura ligamentului încrucişat anterior
     2. Ruptura ligamentului încrucişat posterior
     3. Leziuni multiple ligamentare şi meniscale
   - E. „Genunchiul bordului maşinii"
2. Monoartrita acută a genunchiului
   - A. Artrita septică
     1. Sindromul artrită-dermatită determinat de *Neisseria gonorrhoeae*
     2. Monoartrita dată de *N. gonorrhoeae*
     3. Artrita septică negonococică
   - B. Artritele care mimează artrita septică
     1. Atacul de pseudogută
     2. Atacul de gută
     3. Artrita din leucemia acută
     4. Sinovita traumatică
     5. Sinovita datorată unui corp străin („sinovita spinului de cactus")
     6. Hemartroza acută datorată unei coagulopatii
     7. Artrita reumatoidă juvenilă
     8. Reumatismul articular acut
     9. Monoartrita de etiologie necunoscută (idiopatică)
     10. Artrita acută Lyme
     11. Poliartrita reumatoidă a genunchiului
3. Poliartritele acute ce afectează şi genunchiul
   - A. Artrita septică
     1. Poliartrita septică gonococică
     2. Poliartrita septică negonococică
        - a. Poliartrita determinată de *Neisseria meningitidis*
        - b. Poliartrita septică determinată de alte bacterii
   - B. Artrita reactivă
   - C. Reumatismul articular acut
   - D. Poliartrita indusă de microcristale
   - E. Artrita asociată hepatitei B
   - F. Artrita acută Lyme
   - G. Poliartrita reumatoidă
   - H. Artrita gonococică (aseptică)
   - I. Boala serului apărută ca reacţie la administrarea de penicilină
   - J. Artrita virală
     1. Artrita din rubeolă

2. Artrita post-vaccinare antirubeolică
3. Artrita din varicelă

K. Boala Still
1. Poliartrita reumatoidă cu debut juvenil (PRJ)
2. Boala Still cu debut la vîrsta adultă

4. Distrofia simpatică reflexă a genunchiului
5. Durerea iradiată la nivelul genunchiului

DUREREA MEDIALĂ A GENUNCHIULUI

6. Rupturile meniscului medial
A. Traumatică
B. Degenerativă
7. Bursita ligamentului colateral tibial
8. Leziunile ligamentului colateral tibial
A. Întinderea
B. Ruptura
9. Deplasarea extraarticulară a meniscului medial
10. Osteonecroza condilului femural medial
11. Boala Hoffa
12. Bursita anserină
13. Tendinita anserino-gastrocnemiană
14. Tendinita semimembranosului
15. Osteonecroza tibiei proximale

DUREREA LATERALĂ A GENUNCHIULUI

16. Sindromul „de frecare" al benzii iliotibiale
17. Tenosinovita poplitee
18. Ruptura tendonului popliteu
19. Ruptura meniscului lateral
20. Lezarea ligamentului colateral lateral (fibular)
21. Afectarea articulaţiei tibiofibulare
22. Tendinita bicepsului femural
23. Fractura osteocondrală ■ condilului femural lateral

DUREREA ANTERIOARĂ A GENUNCHIULUI

24. Lezarea tendonului rotulian
25. Tendinita rotuliană
26. Bursita prerotuliană
27. Celulita tegumentului supraiacent al genunchiului
28. Bursita retrorotuliană
29. Lezarea ţesutului adipos infrarotulian
30. Boala Hoffa
31. Osteocondrita disecantă a rotulei
32. Ruptura tendonului cvadricepsului
33. Fractura osteocondrală ■ rotulei

DUREREA POSTERIOARĂ A GENUNCHIULUI

34. Întinderea muşchiului gastrocnemian
35. Întinderea sau ruptura muşchiului plantar
36. Afecţiuni ale muşchilor şi tendoanelor din vecinătatea fosei poplitee
A. Întinderea muşchilor din fosa poplitee
B. Tendinita muşchilor din fosa poplitee
37. Limfadenita poplitee
38. Ruptura unui anevrism al arterei poplitee
39. Spasmele musculare (crampe)
40. Ruptura ligamentului încrucişat posterior şi/sau ■ capsulei posterioare

DUREREA BILATERALĂ A GENUNCHIULUI

☐ REZUMAT

Durerea generalizată a genunchiului

Căderea de la înălţime sau un accident de autovehicul rulînd cu mare viteză pot determina o *fractură supracondiliană a femurului.* În regiunea supracondiliană se constată prezenţa durerii, edemului, sensibilităţii la palpare, deformărilor, echimozelor şi a crepitaţiilor osoase. Radiografiile simple evidenţiază prezenţa fracturii. Pentru vizualizarea unei fracturi ce afectează suprafaţa articulară a femurului distal este necesară efectuarea unor incidenţe oblice. Extinderea fracturii la articulaţia genunchiului determină durere, redoare, sensibilitate la palpare şi mărirea de volum a articulaţiei, ca urmare ■ hemartrozei.

Fractura rotuliană este urmarea unui impact direct sau este consecutivă unei contracţii puternice a muşchiului cvadriceps în timp ce genunchiul se află în flexie. Se constată prezenţa durerii la nivelul feţei anterioare a genunchiului, care se însoţeşte de tumefiere locală difuză, sensibilitate la palpare, crepitaţii, precum şi de o deformare palpabilă a rotulei. Se poate produce hemartroza, care determină mărirea evidentă de volum şi pierderea mobilităţii articulaţiei genunchiului. Radiografiile standard sînt suficiente pentru demonstrarea prezenţei fracturilor rotuliene transverse şi stelate, însă pentru excluderea unei fracturi verticale sînt necesare incidenţele de profil sau tangenţială axială.

Fracturile tibiei proximale pot rezulta prin lovirea unui pieton de către bara de protecţie sau aripa unui automobil, prin afectarea traumatică ■ genunchiului în cursul impactului autovehiculului aflat în mare viteză sau în cursul unei căderi. Durerea şi sensibilitatea la palpare pot afecta una sau ambele

margini ale genunchiului lezat. Se poate constata o mărire difuză de volum a articulației datorată edemului subcutanat, prezență de echimoze și hemoragie intraarticulară. Radiografiile simple vor identifica localizarea și întinderea fracturii. *Fracturile spinelor tibiale și ale eminenței intercondiliene* pot rezulta în urma lezării genunchiului în cursul mișcărilor de torsiune, abducție sau adducție sau de hiperextensie. Se produce hemartroză, cu durere severă și sensibilitate la palpare, intensificate prin mișcările genunchiului. Radiografiile simple pot, de regulă, evidenția prezența fracturii. Trebuie efectuat RMN pentru excluderea leziunilor asociate ale ligamentelor încrucișate sau colaterale.

Luxația acută anterioară a articulației genunchiului determină durere severă, deformare, mărire de volum și sensibilitate la palpare a articulației; tibia și patela sînt deplasate și palpabile anterior de treimea distală a femurului. Poate apărea ischemie periferică secundar unei ocluzii vasculare consecutive luxației. *Luxația posterioară* determină durere ascuțită la nivelul genunchiului, mărire de volum, sensibilitate la palpare, deformare a acestuia, precum și apariția de echimoze întinse. Tibia este deplasată posterior. Condilii femurali sînt proeminenți și ușor palpabili. Revărsatul articular sau hemartroza apar rar în cazul pacienților cu luxații, deoarece capsula este de obicei ruptă, ceea ce permite lichidului intraarticular sau sîngelui să pătrundă în țesuturile periarticulare. *Luxațiile mediale sau laterale* sînt rare.

Luxația rotuliană determină durere generalizată și sensibilitate la palpare la nivelul feței anterioare a genunchiului, mărire de volum și deformare articulară. Rotula este deplasată lateral, proiectîndu-se spre exterior, dincolo de condilul femural lateral. Compresia posterioară a rotulei reduse, contra condilului femural, determină apariția durerii, în timp ce împingerea rotulei spre lateral determină pacientul să apuce brusc mîna examinatorului (semnul prinderii). Radiografiile simple ale rotulei vor indica prezența unei luxații nereduse și uneori a unei fracturi femurale osteocondrale asociate. Folosirea unei incidențe axiale longitudinale pentru rotulă poate arăta o luxație parțială a acesteia.

Ruptura ligamentului încrucișat anterior (LÎA) rezultă, de obicei (78% din cazuri), în urma unei decelerări bruște și cu modificare de direcție la nivelul genunchiului. Hiperextensia sau hiperflexia pot, de asemenea, să ducă la ruperea ligamentului încrucișat anterior. În momentul rupturii, la 36% din cazuri apare o senzație de pocnitură, iar la 70% din cazuri apare durere la nivelul feței anterioare a genunchiului, durere de intensitate variabilă, de la moderată la severă. Genunchiul dureros se mărește în volum în cursul următoarelor 1-2 ore, datorită hemoragiei intraarticulare. Fracturi osteocondrale și condrale ale condililor femurali, precum și rupturi meniscale pot acompania ruptura LÎA.

Rezultate pozitive ale testului Lachman, ale testului „sertarului" de flexie-rotație, precum și ale testului Losee sînt obținute după aspirarea sîngelui intraarticular care limitează mobilitatea genunchiului. Examinarea sub anestezie este mai sensibilă pentru depistarea unei eventuale rupturi a LÎA. Testul Lachman, testul „sertarului anterior" și testul „pivotului" au sensibilități cuprinse între 90-100%, atunci cînd sînt efectuate la un pacient sub anestezie. Examenul fizic este mai puțin sensibil în cazul rupturilor parțiale ale LÎA (0-23%). Ruptura LÎA este confirmată prin RMN sau artroscopie.

Ruptura ligamentului încrucișat posterior (LÎP) este adesea rezultatul acțiunii unei forțe direcționate posterior, asupra tibiei proximale în timp ce genunchiul este în flexie (de exmplu, leziunea dată de ciocnirea de bordul unui autovehicul). După impact apare o durere severă și mărirea de volum a articulației, iar gradul de mobilitate este redus de către durere și sîngerarea intraarticulară. Rezultatele testului Lachman posterior și al testului „sertarului posterior", practicate după aspirația articulară, cu pacientul sub anestezie și/sau testul la abducția forțată pot fi pozitive. RMN are o sensibilitate apropiată de 100%, în depistarea rupturilor LÎP. Leziunile LÎA și LÎP se pot *asocia cu rupturi de menisc, luxații rotuliene, precum și cu rupturi ale ligamentului colateral.*

„Genunchiul bordului mașinii" apare atunci cînd, în cursul unei coliziuni a autovehiculului, persoana aflată lîngă șofer, în partea din față a mașinii, își lovește genunchiul aflat în flexie de bordul acesteia. Leziunile înregistrate pot include contuzii și întinderea ligamentului rotulian, contuzii ale stratului adipos infrarotulian, lezări ale cornurilor anterioare al meniscurilor, fracturi condrale sau osteocondrale ale condililor femurali, precum și fracturi sau luxații rotuliene. Simptomele includ durere difuză la nivelul genunchiului și mărirea moderată de volum a acestuia. Sechelele se pot manifesta sub forma durerii cronice recurente și/sau a reducerii gradului de rotație și extensie a genunchiului.

Artrita septică acută determină, de obicei, durere articulară severă, cu caracter continuu și/sau pulsatil. Durerea este constantă și este intensificată de lovirea, palparea sau mobilizarea genunchiului. Mărirea de volum, sensibilitatea articulară la palpare, eritemul cutanat și căldura locală pot acompania durerea. *Artrita gonococică* apare la persoanele active sexual. Această afecțiune debutează ca o poliartrită migratorie sau care cuprinde noi teritorii, asociată cu leziuni cutanate pustuloase (*sindromul de artrită-dermatită).* Simptomele de la nivelul celor mai multe dintre articulații se ameliorează, dar infecția se poate localiza la nivelul genunchiului, determinînd o *monoartrită septică acută.* O oligoartrită reactivă poate, de asemenea, determina durere în articulația genunchiului, căldură locală și mărire de volum, putînd fi urmarea unei uretrite gonococice.

Artrita septică negonococică a genunchiului se poate prezenta ca o monoartrită acută, cu durere cu caracter continuu sau pulsatil, tumefacție articulară, roșeață și căldură locală. Febra, frisoanele, curbatura, transpirațiile și starea generală alterată sînt, de obicei, prezente (în 68-90% din cazuri). Cei mai frecvenți agenți etiologici incriminați sînt *Staphylococcus aureus*, unele specii de streptococi sau bacteriile enterice gram-negative. Majoritatea pacienților la care apare artrită septică a genunchiului sînt imunosupresați sau au o afectare preexistentă a articulației, o infecție locală sau la distanță, sau un istoric recent de intervenție chirurgicală asupra articulații sau de injecție intraarticulară.

Tabelul 45-1
AGENŢII ETIOLOGICI AI ARTRITELOR SEPTICE NEGONOCOCICE LA ADULŢI

Bacteriile	Procentul de cazuri de artrită septică	Factori predispozanţi	Numărul de leucocite din lichidul sinovial
Staphylococcus aureus	50-76	Celulită, piodermită, traumatisme, injecţii sau intervenţii chirurgicale intraarticulare, diabet zaharat, boli articulare preexistente (de exemplu, artroză sau poliartrită reumatoidă)	20.000-250.000
Bacterii gram-negative	14-26	Artroză (27%), diabet (23%), poliartrită reumatoidă (9%), insuficienţă renală (9%), utilizarea de steroizi (32%), traumatisme (18%), infecţii de tract urinar (27-50%), injecţii intraarticulare (9%)	11.000-131.000
	9-17		În medie 54.000
Streptococi β-hemolitici	11-28		
	13-17		
Grup A			250.000-352.000
Grup G		Infecţii extraarticulare (celulită şi endocardită, 61%); afecţiuni majore subiacente (61%)	În medie 60.000
Grup C			
Grup B		Diabetul zaharat	

Tabelul 45-2
ARTRITELE SEPTICE NEGONOCOCICE LA PERSOANELE VÎRSTNICE (60-87 ANI)

Bacteria	Procent
Coci gram-pozitivi	
Staphylococcus aureus	54.5
Staphylococcus epidermidis	22.7
Streptococi beta-hemolitici grup A	13.6
Streptococi din grupul D	13.6
Streptococcus pneumoniae	4.5
Bacterii gram-negative	
Escherichia coli	9
Specii de *Pseudomonas*	9
Specii de *Klebsiella*	4.5
Specii de *Enterobacter*	4.5
Proteus morganii	4.5
Anaerobi	
Bacteroides fragilis	4.5
Clostridium perfringens	4.5

Deoarece unele cazuri de artrită septică sînt produse de organisme mai puţin obişnuite, toate cazurile suspectate de a avea infecţie articulară necesită efectuarea de culturi din lichidul sinovial, pentru bacterii aerobe şi anaerobe, care includ bacteriile enumerate în Tabelul 45-3 (*Haemophilus influenzae, Eikenella corrodens* şi *Listeria monocytogenes*). Lichidul sinovial este clasificat, funcţie de numărul leucocitelor conţinute, în neinflamator (200-2.000 celule/mm³), inflamator (>2.000-50.000 celule/mm³) sau infecţios (>50.000 celule/mm³). Pînă la 50% dintre pacienţii cu artrită septică se situează în intervalul inflamator, iar circa 30% dintre ei pot avea rezultate negative ale culturilor. Efectuarea formulei leucocitare relevă o predominanţă a leucocitelor polimorfonucleare la pacienţii cu lichid sinovial de tip infecţios sau inflamator. VSH-ul şi numărul leucocitelor din sîngele periferic pot fi crescute sau normale, iar nivelul glucozei din lichidul sinovial este scăzut sau normal, la pacienţii cu artrită septică. Artrita septică poate răspunde spectaculos la tratamentul antibiotic şi drenaj. În cazul altor forme de monoartrită acută nu apare un răspuns similar la administrarea de antibiotice.

Artritele ce mimează artritele septice acute ale genunchiului determină durere continuă de intensitate moderată pînă la severă, care se intensifică la apăsare, lovire sau tentativa de a merge. Articulaţia este sensibilă, mărită de volum şi caldă; eritemul cutanat este prezent.

Pseudoguta sau guta pot fi confundate cu infecţia articulară. În cazul pseudogutei, radiografiile simple pot releva prezenţa condrocalcinozei meniscurilor şi cartilajului articular. Se constată că lichidul sinovial conţine cristale de pirofosfat de calciu dihidrat (în pseudogută) sau de urat monosodic (în gută), vizibile cu ajutorul microscopiei cu lumină polarizată. În gută nivelul acidului uric seric este, de obicei, ridicat. Ambele afecţiuni pot răspunde la administrarea de colchicină sau indometacin. *Leucemia acută* se poate prezenta ca o monoartrită acută a genunchiului sau ca o artrită migratorie sau palindromică bilaterală, ce afectează genunchii şi gleznele. Ţesutul şi/sau lichidul sinovial, sîngele periferic şi măduva osoasă conţin celule blastice. *Traumatismele genunchiului* pot determina apariţia unui revărsat articular reactiv, la nivelul genunchiului, cu căldură locală şi sensibilitate la palpare. Culturile efectuate din lichidul sinovial sînt negative. Un spin de cactus sau alţi *corpi străini* ascuţiţi pot penetra tegumentul şi pătrunde în articulaţia genunchiului, determinînd apariţia unei sinovite acute sau subacute. Este posibilă vizualizarea CT a unui spin. Lichidul sinovial este de tip inflamator, dar culturile efectuate sînt negative. Pentru localizarea şi extragerea corpului străin este necesară intervenţia chirurgicală artroscopică sau deschisă, asupra genunchiului. În *hemofilie* pot apărea unul sau mai multe episoade acute, cu durere şi mărire de volum articulară, datorate sîngerării intraarticulare. *Artrita reumatoidă juvenilă (ARJ)* poate afecta iniţial doar un genunchi. Febra cătărătoare, transpiraţiile şi frisoanele sînt simptome frecvent asociate, dar rash-ul maculopapular tranzitoriu observabil în ARJ poliarticulară apare rareori în cazul pacienţilor cu monoartrită. ARJ apare la pacienţii aflaţi în grupul de vîrstă de sub 16 ani. O formă de bolii descrisă la adulţi (boala Still cu debut la vîrsta adultă) determină simptome şi semne similare şi apare predominant la femei.

Tabelul 45-3
CAUZE RARE DE ARTRITĂ SEPTICĂ

Bacteria	Asocieri
Hemophilus influenzae	Poliarticulară în 48% din cazuri, localizări extraarticulare ale infecției (meninge, plămîn, faringe, sinusuri, conjunctivă sau tegument) în 66% din cazuri, susceptibilitate crescută la infecții sau leziuni articulare preexistente (abuzul de alcool, traumatisme, diabet zaharat, guta, poliartrita reumatoidă, lupusul eritematos sistemic, mielomul multiplu, limfoame, splenectomie sau hipogamaglobulinemia variabilă dobîndită) în 76% din cazuri
Eikenella corrodens	Hemartroză recurentă a genunchiului, intervenții stomatologice
Streptococcus faecalis	Artrită preexistentă, articulații protezate, traumatisme, abuz de alcool, tratament cu corticosteroizi
Streptococcus pneumoniae	Mielom multiplu (două cazuri raportate), poliartrită reumatoidă cronică, infecții pulmonare recente (trei cazuri raportate)
Specii de *Salmonella*	Intervenții chirurgicale pentru protezarea articulară, traumatisme, lupus eritematos sistemic, siclemie, boli neoplazice, tratament corticosteroidian, diaree
Infecții polimicrobiene cu agenți infecțioși neobișnuiți (difteroizi, *S. viridans*, tipuri de *Candida*)	Pseudoafecțiuni (înțepături de ac în zona genunchiului), leziuni penetrante ale genunchiului, boli neoplazice
Borrelia burgdorferei	Erythema chronicum migrans și expunerea la căpușe într-o zonă endemică
Neisseria meningitidis	Meningococcemie cu febră, rash maculopapular, afecțiuni ale tractului respirator superior
Listeria monocytogenes	Articulație protezată sau poliartrită reumatoidă cronică sau artroză, imunosupresie
Pseudomonas aeruginosa	Abuz de droguri cu administrare intravenoasă, osteomielită primară cu *Pseudomonas*, adiacentă articulației, linie intravenoasă infectată, traumatism penetrant local, la nivelul femurului și articulației genunchiului, fractură deschisă, articulație protezată, dispozitiv de fixare internă
Specii de *Clostridium*	Traumatisme locale penetrante, artroscopie, injecții intraarticulare, imunosupresie
Specii de *Bacteroides*	Poliartrită reumatoidă, articulații protezate, tratament steroidian oral sau intraarticular
Streptococcus anginosis	Poliartrita reumatoidă, gută, artroză, tratament steroidian
Mycoplasma hominis, Ureoplasma urealyticum	Transplant renal și hipogamaglobulinemie
Streptococii din grupul G	Afecțiuni articulare preexistente (poliartrita reumatoidă, articulație protezată sau artroză), imunosupresie (tratament corticosteroidian, abuz de alcool, boli neoplazice sau diabet zaharat), infecții curente în alte zone ale corpului (ulcerații cutanate, endocardită)
Nocardia asteroides	Transplant hepatic și imunosupresie

Reumatismul articular acut poate afecta unul sau ambii genunchi. Articulația este dureroasă, mărită de volum, sensibilă la palpare, caldă și uneori eritematoasă. Există frecvent un istoric recent de afecțiune a căilor respiratorii superioare. Nivelul seric al anticorpilor antistreptococici, VSH-ul și numărul leucocitelor în sîngele periferic sînt, de obicei, crescute. Simptomele sistemice includ febră, transpirații, stare generală alterată și anorexie. Afecțiunea poate cuprinde și alte articulații, avînd caracter migrator sau palindromic. Coreea, cardita, nodulii subcutanați și eritemul marginat sînt rare la adulți. Se constată o ameliorare impresionantă a semnelor și simptomelor sub tratamentul cu aspirină.

Monoartrita genunchiului poate trece nediagnosticată în ciuda evaluării atente clinice și de laborator. Aceste cazuri se rezolvă, de obicei, spontan, fără sechele. *Artrita acută Lyme* apare după erythema migrans și după boli febrile acute. Genunchii și gleznele pot deveni dureroase și mărite de volum. Testul ELISA pentru depistarea anticorpilor anti *Borrelia burgdorferi* relevă un titru ridicat al acestora.

Poliartrita reumatoidă se poate prezenta ca o artrită acută sau subacută a unuia dintre genunchi. Se constată durere, mărire de volum articulară, sensibilitate la palpare și căldură locală, dar prezența eritemului este puțin obișnuită. Factorul reumatoid este prezent în doar 33% din cazuri. Progresia bolii, cu afectarea altor articulații, oferă suficiente indicii pentru stabilirea diagnosticului.

Durerea, sensibilitatea la palpare și mărirea de volum a genunchiului pot apărea și în cadrul unei *poliartrite acute*. Artrita septică care afectează genunchiul este *poliarticulară*. Afectarea articulară multiplă poate apărea în cadrul infecțiilor cu *Neisseria gonorrhoeae* (sindromul de artrită-dermatită), cu *Neisseria meningitidis* sau în asociere cu infecții produse de către *S. aureus, specii de streptococi* sau *bacterii gram-negative*.

Artrita reactivă poate urma unei boli diareice sau disuriei și scurgerilor uretrale din uretrite. Agenții etiologici includ specii de *Salmonella, Shigella, Campylobacter și Yersinia și Clostridium difficile*. Aceste bacterii pot fi cultivate din materiile fecale. Artrita poate urma unei infecții uretrale cu *Chlamydia trachomatis, Ureoplasma urealyticum* și *N. gonorrhoeae*. Articulațiile membrelor inferioare (genunchi, glezne și șolduri) sînt cel mai frecvent afectate. Ele pot deveni dureroase, tumefiate, calde și sensibile la palpare. Lichidul articular este de tip inflamator, iar rezultatele culturilor sînt negative. Conjunctivita, irita și uretrita pot acompania inflamația articulară. Artritele reactive cu transmitere sexuală (ARDS) și artritele asociate infecțiilor cu specii de *Shigella* sînt mai frecvente la bărbați (raportul bărbați/femei este de

10:1), în timp ce în cazul altor forme de artrite reactive se constată un raport bărbaţi/femei de 1:1,6. Uretrita poate însoţi artrita reactivă postdizenterică. Leziunile musculoscheletale pot include entezopatii (de exemplu, tendoanele lui Achile şi regiunea fesieră) şi tenosinovita mîinilor sau picioarelor, care are ca rezultat formarea degetelor „în cîrnăcior".

Sindromul Reiter constă într-o artrită reactivă, conjunctivită şi uretrită. Cele mai multe dintre cazuri (80%) se prezintă sub forma unui sindrom incomplet, cu artrită şi conjunctivită sau uretrită, sau cu conjunctivită şi uretrită, fără artrită.

Reumatismul articular acut şi hepatita B pot determina apariţia unei artrite migratorii şi/sau extensive, ce afectează genunchii şi alte articulaţii. Febra înaltă este mai des întîlnită în cazul reumatismului articular acut. Articulaţiile afectate devin dureroase, calde, sensibile la palpare şi mărite de volum. Mersul este dificil sau imposibil de realizat, datorită durerii de la nivelul genunchiului, gleznei sau plantei. Nivelul seric al anticorpilor antistreptococici este crescut în cazul reumatismului articular acut şi se constată un răspuns evident la tratamentul cu aspirină. Artrita asociată hepatitei B afectează articulaţiile mici ale degetelor, în 70% dintre cazuri şi genunchii, în 35% dintre cazuri. La pînă la 50% dintre pacienţi apare urticarie sau o erupţie maculopapuloasă sau peteşială pruriginoasă, care precede debutul artritei. În ser apar antigenele caracteristice virusului hepatitei B, iar nivelurile complementului sînt scăzute. Pot fi găsite valori anormale ale testelor funcţionale hepatice.

Artrita Lyme este o poliartrită cu interesarea genunchiului. Există un istoric de eritem cronic migrator, urmat de o afecţiune sistemică cu febră, mialgii, artralgii, meningită aseptică şi encefalită uşoară. Anticorpii anti-*B. burgdorferi* sînt prezenţi în titru ridicat. *Poliartrita indusă de depuneri de cristale* poate afecta genunchii şi alte articulaţii, simetric sau asimetric. Condrocalcinoza este detectată la nivelul genunchilor, încheieturilor mîinii, şoldurilor sau umerilor, în cazul bolii depunerilor de pirofosfat de calciu dihidrat. Examinarea lichidului sinovial la microscopul cu lumină polarizată va releva prezenţa fie a pirofosfatului de calciu dihidrat (boala depunerilor de pirofosfat de calciu) fie a cristalelor de acid uric (gută).

Poliartrita reumatoidă se poate prezenta ca o artrită acută, în 15% dintre cazuri. Pot fi afectaţi genunchii, precum şi articulaţiile mici ale mîinilor şi picioarelor. Redoarea matinală care durează mai mult de o oră, afectarea a trei sau mai multe articulaţii, distribuţia simetrică a afectării articulare, prezenţa nodulilor subcutanaţi, seropozitivitatea pentru factorul reumatoid, precum şi semnele radiografice de eroziuni şi osteopenie juxtaarticulare, la nivelul oaselor mîinilor sînt alte elemente care susţin diagnosticul de poliartrită reumatoidă. *Artrita gonococică* poate provoca o poliartrită aseptică cu pustule şi vezicule cutanate (sindromul artrită-dermatită) sau o artrită reactivă. Sindromul de artrită-dermatită răspunde la tratamentul cu ceftriaxonă, în timp ce artrita reactivă nu răspunde la tratamentul infecţiei declanşatoare.

Poliartrita, febra, urticaria, pruritul şi mialgiile care apar secundar tratamentului cu penicilină sau cu alte medicamente sînt sugestive pentru *boala serului*. Oprirea administrării medicamentului respectiv conduce la dispariţia lor.

Rubeola poate determina apariţia unei poliartralgii simetrice şi a redorii articulare. O afecţiune asemănătoare poate urma după *imunizarea antirubeolică*. O poliartrită ce afectează unul sau ambii genunchi poate apărea rar la copiii cu *varicelă*.

ARJ se poate prezenta ca o poliartrită acută sau ca o oligoartrită. Temperaturi înalte, de tip căţărător; redoare articulară; precum şi un eritem temporar al trunchiului şi extremităţii cefalice acompaniază adesea poliartrita. La pacienţii cu oligoartrită apare rar eritemul. Factorul reumatoid este prezent în pînă la 20% dintre pacienţii cu această afecţiune, dar este rareori prezent la adulţii sau copiii sub 7 ani care fac această boală.

Pacienţii cu *boala Still cu debut la vîrsta adultă* pot avea febră, frisoane, stare generală alterată, anorexie şi poliartrită. Pot fi prezente hepatosplenomegalia, limfadenopatia şi un eritem la nivelul trunchiului. Se mai poate înregistra durere cervicală, datorată artritei coloanei cervicale; pericardită; pleurită şi durere abdominală.

Distrofia simpatică reflexă a genunchiului poate urma unei intervenţii chirurgicale sau unui traumatism major sau minor de la nivelul genunchiului. Durerea cu caracter continuu sau de arsură dată de această afecţiune este disproporţionat de severă comparativ cu mărimea traumatismului sau cu amploarea intervenţiei chirurgicale. Zona genunchiului poate deveni iniţial caldă şi eritematoasă. După 2-6 săptămîni tegumentul de la nivelul genunchiului devine rece, palid, strălucitor şi turgescent. Apar discromii de tip marmorat sau albăstrui. Pot fi prezente hiperestezia şi allodinia tegumentului de la nivelul genunchiului, iar durerea şi disestezia pot iradia distal spre gambă şi plantă. Radiografiile simple ale genunchiului evidenţiază prezenţa precoce a osteoporozei juxtaarticulare. O scintigrafie osoasă realizată în trei faze va indica o creştere a velocităţii sîngelui, a rezervei de sînge, precum şi o hipercaptare precoce şi tardivă. Un blocaj al simpaticului lombar va ameliora în mod impresionant cele mai multe dintre simptomele supărătoare.

Afecţiunile şoldului, precum sinovita acută, pot provoca *durere referită la genunchi*. În acest caz însă, limitarea mobilităţii prin durere apare la nivelul şoldului şi nu al genunchiului. Durerea medială a coapsei şi de la nivelul genunchiului pot fi produse de o hernie obturatorie sau de o altă cauză de *compresie a nervului obturator*. O *plexopatie lombosacrată sau* o *afecţiune intraspinală* pot *iradia uneori durerea spre genunchi*. Prezenţa acestor afecţiuni este mai bine stabilită cu ajutorul examenului CT sau RMN de bazin şi/sau de coloană lombosacrată.

Durerea medială a genunchiului

Ruptura traumatică a meniscului medial se poate produce prin torsiunea genunchiului aflat în flexie. Poate apărea o durere sfîşietoare, un pocnet şi hemartroză. Sinovita traumatică se poate produce în primele 24 ore, determinînd apariţia unui revărsat serosanguinolent în articulaţia genunchiului. Sensibilitatea la

palpare, tumefierea şi căldura se pot localiza la nivelul liniei articulare medii. Blocarea articulaţiei şi deblocarea ei sînt alte acuze frecvente. Prezenţa rupturii este sugerată de rezultatele pozitive ale testelor McMurray sau ale testului „de măcinare" (Apley), efectuate după resorbţia sau aspiraţia lichidului articular. RMN are o sensibilitate variind între 77-100% pentru diagnosticarea unei rupturi longitudinale.

Rupturile degenerative ale meniscului medial apar după traumatisme minore ale genunchiului sau spontan. În ortostatism, la mers şi alergare se constată prezenţa unei dureri la nivelul liniei articulare mediale, precum şi sensibilitate localizată la palpare a liniei articulare. În cursul primelor 1-2 luni de la debut, poate apărea tumefacţie şi căldură locală, la nivelul liniei articulare mediale. Testele McMurray şi „de măcinare" (Apley) pot fi pozitive. Diagnosticul de ruptură degenerativă orizontală a cornului posterior este confirmat de RMN sau de artroscopie.

Afecţiunile care mimează o ruptură a meniscului medial includ *bursita ligamentului tibial colateral (bursita Voshell)* sau *întinderea sau ruptura ligamentului colateral tibial.* La pacienţii cu bursită Voshell se constată sensibilitate la palparea ligamentului colateral tibial, la nivelul liniei articulare. Injectarea de lidocaină împreună cu un corticosteroid în bursă ameliorează durerea şi sensibilitatea. RMN relevă prezenţa unui menisc medial normal în 77% din cazuri. Întinderea ligamentului tibial colateral determină durere şi sensibilitate la palpare, la locul de inserţie al ligamentului pe condilul femural medial sau la nivelul altor zone ale ligamentului. Ruperea completă a ligamentului produce durere locală, sensibilitate la palpare şi lărgirea spaţiului articular medial.

Deplasarea extraarticulară a meniscului medial determină apariţia de durere în zona medială a genunchiului, în ortostatism şi/sau la mobilizarea articulaţiei. Tumefacţia şi sensibilitatea locală la palpare apar în dreptul ligamentului colateral tibial, durerea fiind intensificată de rotaţia externă a gambei. Diagnosticul este confirmat cu ajutorul RMN sau al artroscopiei.

Osteonecroza condilului femural medial produce durere intensă şi sensibilitate la palpare la nivelul zonei mediale a genunchiului, care se intensifică în ortostatism sau la mers. Poate apărea mărirea difuză de volum a genunchiului, redoare şi revărsat intraarticular. RMN va stabili gradul de extindere al osteonecrozei.

Boala Hoffa determină durere, sensibilitate la palpare şi mărirea de volum a ţesutului adipos rotulian. Durerea este produsă de prinderea sinovialei articulare între suprafeţele articulare. Această afecţiune poate răspunde favorabil la injectarea locală de lidocaină şi a unui corticosteroid în ţesutul adipos al zonei sensibile.

Bursita anserină (labei de gîscă) determină apariţia de durere, sensibilitate la palpare şi căldură în zona proximală medială pretibială. În regiunea dureroasă poate apărea edem inflamator. *Tendinita anserino-gastrocnemiană* produce o durere similară, dar sensibilitatea la palpare este localizată în regiunea posterioară a tendonului labei de gîscă şi adiacentă muşchiului gastrocnemian.

Tendinita semimembranoasă determină apariţia durerii şi sensibilităţii la palpare în zona posteromedială a genunchiului. Sensibilitatea este localizată la nivelul tendonului semimembranosului şi imediat inferior de linia articulară.

Osteonecroza tibiei proximale determină durere şi sensibilitate la palpare în zona medială tibială proximală. Examenul RMN va confirma diagnosticul.

Durerea laterală a genunchiului

Sindromul de frecarea al benzii iliotibiale apare la alergătorii pe distanţe lungi. Durerea apare la nivelul zonei laterale a genunchiului şi este intensificată de coborîrea în alergare. Rezultatele testului Ober pot fi pozitive. Un sunet asemănător unui scîrţîit poate fi auzit la mişcările de flexie şi extensie ale genunchiului. În timp ce genunchiul este flectat la peste 90°, aplicarea unei presiuni cu ajutorul policelui asupra epicondilului lateral poate provoca durere (testul Noble) pe măsură ce banda iliotibială se deplasează sub policele compresiv.

Tenosinovita poplitealã determină durere la nivelul zonei laterale a genunchiului în poziţia ortostatică, cu genunchiul flectat între 15-30°. Mersul sau alergarea în pantă provoacă durere. Sensibilitatea la palpare este localizată în porţiunea tendinoasă a muşchiului popliteal, imediat anterior de inserţia ligamentului fibular (lateral) colateral pe condilul femural lateral. *Ruptura tendonului popliteal* apare rareori ca leziune unică. O rotaţie externă bruscă a tibiei, în timp ce genunchiul se află în flexie, poate produce ruperea tendonului. În momentul ruperii se adue un pocnet brusc, care se asociază cu debutul brutal al durerii, sensibilităţii la palpare şi tumefacţiei în zona laterală a genunchiului. Poziţia ortostatică sau mersul sînt imposibil de realizat, datorită durerii extrem de severe. Diagnosticul de ruptură de tendon popliteal este confirmat cu ajutorul artroscopiei.

Ruptura meniscului lateral apare în cazul unei lezări prin rotaţie a genunchiului aflat în flexie. Sînt prezente durerea şi sensibilitatea la palpare, la nivelul liniei articulare laterale. Poate apărea blocajul articular, care-şi „dă drumul" apoi, precum şi o mică cantitate de revărsat pleural. Diagnosticul este confirmat cu ajutorul RMN şi al artroscopiei.

Lezarea ligamentului lateral (fibular) colateral poate apărea după o cădere înainte cu gamba rotată intern, cînd se aplică genunchiului o solicitare de tip varus. Durerea resimţită la nivelul zonei laterale a genunchiului şi sensibilitatea sînt localizate la ligament. Deschiderea spaţiului articular lateral se face cu ruperea completă a ligamentului. Prezenţa acestei lărgiri a spaţiului articular este demonstrată prin aplicarea unei solicitări prin abducţie la o flexie de 30°.

Afecţiunile articulaţiei tibiofibulare includ instabilitatea articulară şi artrita posttraumatică. Durerea şi sensibilitatea sînt localizate la nivelul articulaţiei. Durerea este provocată prin mişcarea capului fibulei sau prin exercitarea unei apăsări asupra articulaţiei. Durerea artritică este imediat ameliorată prin injectarea intraarticulară de lidocaină.

Tendinita bicepsului femural determină durere la nivelul zonei posterolaterale a genunchiului şi sensibilitate la palparea tendonului. Bursa subiacentă este, de asemenea, inflamată.

Fractura osteocondrală a condilului femural lateral poate apărea după o rotire forţată a genunchiului aflat în flexie. Se constată durere, sensibilitate la palpare şi edemaţiere în zona anterolaterală a genunchiului. Examenul RMN şi artroscopia vor confirma diagnosticul.

Durerea anterioară a genunchiului

Traumatismul direct asupra tendonului rotulian (leziunea de bord) sau *tendinita rotuliană* (genunchiul săritorului) determină durere locală şi sensibilitate la palparea tendonului rotulian. Extensia contra unei rezistenţe şi flexia pasivă a genunchiului pot declanşa durerea. Ruptura completă a tendonului este semnalată de durerea şi sensibilitatea locală, de proeminarea rotulei şi de pierderea capacităţii de extensie activă a genunchiului. Între tuberculul tibial şi polul inferior al rotulei se poate palpa un hiatus.

Bursita prerotuliană determină durere, sensibilitate la palpare şi tumefiere la nivelul rotulei. Traumatismele directe sau exercitarea directă de presiune asupra genunchilor, în timpul îngenuncherii pot produce această afecţiune.

Fisurile tegumentului prerotulian sau *celulita* pot avea ca rezultat o *bursită prerotuliană* septică.

Bursita retrorotuliană determină durere locală, sensibilitate la palpare şi tumefiere posterior şi adiacent tendonului rotulian.

Lezarea ţesutului adipos infrarotulian determină local tumefiere, durere şi sensibilitate la palpare a ţesutului adipos. Poate apărea un revărsat lichidian articular, recurent sau persistent. Mişcarea de extensie a genunchiului contra unei rezistenţe intensifică durerea.

Boala Hoffa determină o durere surdă în zona anterioară a genunchiului, declanşată de exerciţiul fizic şi ameliorată în repaus. La nivelul ţesutului adipos infrarotulian se constată durere, sensibilitate la palpare, tumefiere şi căldură locală. Cauzele nontraumatice de inflamaţie şi/sau hipertrofie a ţesutului adipos includ retenţia lichidiană premenstruală, o leziune articulară înlocuitoare de spaţiu şi o deformare de tip „recurvatum" a genunchiului. *Osteocondrita disecantă* a rotulei poate apărea după un traumatism minor sau poate fi idiopatică. Se constată prezenţa durerii în zona anterioară a genunchiului şi sensibilitate localizată la nivelul părţii rotuliene afectate. Prezenţa acestei leziuni este demonstrată cu ajutorul radiografiei simple, a RMN sau a artroscopiei.

Ruptura tendonului cvadricepsului este precedată de durere continuă şi sensibilitate la nivelul părţii proximale a rotulei. Ruptura poate produce durere şi sensibilitate localizate suprarotulian, iar deasupra rotulei se poate palpa un hiatus. Este pierdută capacitatea de extensie activă a genunchiului. *Fractura osteocondrală a rotulei* se prezintă cu o durere sfîşietoare cu debut brusc, în zona anterioară a genunchiului, cu un zgomot de rupere ce ia naştere la nivelul genunchiului, cu sensibilitate localizată rotulian şi cu tumefiere secundară sîngerării intraarticulare. Astfel de fracturi pot fi produse de o forţă de impact sau de o forţă de răsucire aplicate genunchiului în timpul extensiei active a acestuia. Diagnosticul este confirmat cu ajutorul radiografiei simple, RMN sau artroscopiei.

Durerea posterioară a genunchiului

Întinderea muşchiului gastrocnemian poate determina apariţia unei dureri în partea posterioară a genunchiului, după o pornire sau întoarcere bruscă. Sensibilitatea la palpare şi tumefierea se localizează la nivelul porţiunii superioare a muşchiului gastrocnemian. Există divergenţe în ce priveşte faptul că o *afecţiune (întindere sau ruptură) a muşchiului plantar* ar putea determina sau nu durere şi sensibilitate la nivelul gambei proximale şi popliteal.

Alte cauze de durere în zona posterioară a genunchiului includ *întinderea sau tendinita muşchilor de la nivelul fosei poplitee.* Se constată sensibilitate la palparea părţilor distale ale corpurilor musculare sau a tendoanelor muşchilor semimembranos sau biceps femural.

În *limfadenita poplitee* se descoperă un nodul limfatic dureros, sensibil la palpare, mărit de volum, localizat la nivelul fosei poplitee. Sursa de infecţie se găseşte la nivelul gambei sau piciorului.

Un anevrism al arterei poplitee se poate rupe brusc, determinînd durere locală, sensibilitate la palpare, tumefiere şi echimoze. În fosa poplitee poate apărea o masă tumorală de consistenţă fermă reprezentînd un hematom. Arteriografia, examenul CT sau ultrasonografia pot arăta extinderea anevrismului.

Crampele musculare de la nivelul zonei superioare a gambei sau de la nivelul zonei inferioare a coapsei pot fi resimţite în regiunea poplitee. Durerea este de regulă unilaterală, dar se poate manifesta şi alternativ, pe ambele părţi. Regiunea dureroasă este resimţită ca proeminentă, în tensiune. Masajul şi întinderea muşchiului ameliorează durerea. Astfel de pusee sînt tranzitorii, remiterea se produce în cîteva minute dar o durere reziduală asociată mişcărilor poate continua mai multe ore, fiind declanşată de mers.

O ruptură a LÎP sau a capsulei articulare posterioare poate provoca durere spontană şi la palpare la nivel popliteal. Examenul RMN sau artroscopic demonstrează o ruptură parţială sau completă de LÎP. Artroscopia poate demonstra ruperea capsulei articulare posterioare.

Cauzele de durere bilaterală a genunchiului sînt enumerate în Tabelul 45-4.

Tabelul 45-4
DUREREA BILATERALĂ A GENUNCHILOR

Poliartrita acută
Artrita septică
Artrita reactivă
Artrita indusă de prezenţa cristalelor
Artrita asociată hepatitei B
Artrita Lyme
Poliartrita reumatoidă
Sindromul dermatită-artrită determinat de *N. gonorrhoeae*
Boala serului ca reacţie la penicilină
Artrita virală
Boala Still
Distrofia simpatică reflexă
Rupturile meniscului medial
Boala Hoffa
Bursita anserină
Sindromul bandei iliotibiale
Rupturile meniscului lateral
Tendinita bicepsului femural
Tendinita rotuliană
Bursita prerotuliană
Crampele musculare
Entorsa muşchiului gastrocnemian

TABELUL INCIDENȚEI BOLILOR

INCIDENȚA LA 100.000 (APROXIMATIVĂ)

Frecvente (>100)	Relativ frecvente (>5-100)	Rare (>0-5)
	DUREREA GENERALIZATĂ A GENUNCHIULUI	
Fracturile tibiei proximale	Fracturile femurale supracondiliene	Luxația anterioară a genunchiului
„Genunchiul bordului mașinii"	Fracturile rotulei	Luxația posterioară a genunchiului
Afecțiunile ce mimează monoartrita septică acută: criza de pseudogută, criza de gută și sinovita traumatică	Fracturile spinelor tibiale sau ale eminenței intercondiliene	Luxația medială sau laterală ■ genunchiului
	Luxația acută ■ rotulei	Monoartrita determinată de organisme mai puțin obișnuite
	Ruptura LÎA	Afecțiuni ce mimează monoartrita septică acută: artrita leucemică acută, sinovita de corp străin și hemartroza acută determinată de o coagulopatie
Poliartrite însoțite artrita genunchiului: artritele reactive, poliartrita indusă de cristale, artrita gonococică (aseptică), artrita rubeolică, artrita indusă de vaccinul antirubeolic	Ruptura LÎP	
	Leziuni multiple ligamentare și meniscale	
	Sindromul de artrită-dermatită determinat de *N. gonorrhoeae*	
	Monoartrita determinată de *N. gonorrhoeae*	Poliartrita cu afectarea genunchiului: poliartrita septică determinată de *N. meningitidis* sau de alte bacterii
	Monoartrita determinată de *S. aureus*, specii de streptococi sau de bacterii gram-negative	
	Afecțiuni ce imită monoartrita septică: poliartrita reumatoidă juvenilă, reumatismul articular acut, artrita Lyme și poliartrita reumatoidă acură	Artrita din varicelă
		Boala Still cu debut la vîrsta adultă
	Poliartrite însoțite de artrita genunchiului: poliartrita septică determinată de *N. gonorrhoeae*, reumatismul articular acut, artrita asociată hepatitei B, artrita Lyme, poliartrita reumatoidă, boala serului ca răspuns la administrarea de penicilină și PRJ	Distrofia simpatică reflexă a genunchiului
	Durerea iradiată la nivelul genunchiului	
	DUREREA MEDIALĂ A GENUNCHIULUI	
Ruptura meniscului medial (traumatică)	Bursita ligamentului tibial colateral	Deplasarea extraarticulară a meniscului medial
Ruptura meniscului medial (degenerativă)	Leziunea ligamentului tibial colateral	Osteonecroza tibiei proximale
Bursita anserină	Osteonecroza condilului femural medial	
	Boala Hoffa	
	Tendinita afectînd laba de gîscă și gastrocnemianul	
	Tendinita semimembranoasă	
	DUREREA LATERALĂ A GENUNCHIULUI	
Sindromul de frecare al bandei iliotibiale	Tenosinovita poplitee	Ruptura tendonului popliteu
Ruptura meniscului lateral	Lezarea ligamentului colateral lateral	
Tendinita bicepsului femural	Afecțiunile articulației tibiofibulare	
	Fractura osteocondrală a condilului femural lateral	
	DUREREA ANTERIOARĂ A GENUNCHIULUI	
	Lezarea tendonului rotulian	Ruptura de cvadriceps
	Tendinita rotuliană	
	Bursita prerotuliană	
	Celulita tegumentului de la nivelul genunchiului	
	Bursita retrorotuliană	
	Leziuni ale țesutului adipos infrarotulian	
	Boala Hoffa	
	Osteocondrita disecantă a rotulei	
	Fractura osteocondrală a rotulei	
	DUREREA POSTERIOARĂ A GENUNCHIULUI	
Elongația mușchiului gastrocnemian	Ruptura ligamentului încrucișat posterior și/sau ■ capsulei posterioare	Întinderea sau ruptura mușchiului plantar
Elongația sau tendinita mușchilor din zona fosei poplitee		Limfadenita poplitee
Spasmele musculare (crampele)		Ruptura unui anevrism al arterei poplitee

☐ DESCRIEREA AFECŢIUNILOR ENUMERATE

Durerea generalizată a genunchiului

1. TRAUMATICĂ

A. Fracturile din zona genunchiului

1. Fractura supracondiliană a femurului. O fractură supracondiliană a femurului este de regulă rezultatul unui accident în care este implicat un automobil aflat în mare viteză sau al unei căderi de la înălţime. O leziune similară poate apărea la persoane vîrstnice care suferă căderi pe genunchiul aflat în flexie. Unii pacienţi pot avea osteoporoză afectînd metafizele sau o tumoră osoasă. În zonele posterioară şi anterioară ale coapsei distale apare o durere severă, însoţită de edemaţiere, sensibilitate la palpare, deformări, echimoze şi crepitaţii osoase. Fragmentul de condil este rotat posterior, prin tragere de către muşchii gastrocnemian şi popliteu. Se poate produce compresia sau dilacerarea arterei poplitee, ceea ce determină secundar paloare, răceală, durere, pareză, parestezii la nivel distal şi absenţa pulsului pedios. Contuzia sau dilacerarea nervului sciatic sau a ramurilor sale (nervul tibial şi nervul peronier comun) pot duce la apariţia de parestezii distale, furnicături şi hipotonie musculară la nivelul extremităţii inferioare. Radiografiile de rutină ale genunchiului vor indica, de regulă, prezenţa unei fracturi supracondiliene, în timp ce prezenţa unei fracturi intercondiliene care afectează suprafaţa articulară (fracturi în T sau Y) pot necesita folosirea unei incidenţe oblice. Extinderea fracturii la nivelul genunchiului determină mărirea acută de volum a articulaţiei, datorită sîngerării. Mişcările din articulaţia genunchiului sînt limitate, dureroase şi se asociază cu prezenţa de crepitaţii osoase palpabile.

2. Fracturile rotuliene. Fractura rotuliană se poate produce în urma unui impact direct sau sub acţiunea unor forţe de tracţiune exercitate asupra rotulei prin contracţia muşchiului cvadriceps. Ultima situaţie apare atunci cînd pacientul se împiedică şi încearcă să-şi controleze căderea. În timp ce rotula se fracturează (de regulă transversal) sub tracţiunea cvadricepsului, expansiunile laterală şi medială ale cvadricepsului se pot rupe. Gradul acestei rupturi determină gradul de separare al fragmentelor. Un impact direct asupra rotulei produs în cadrul unui accident de autovehicul (lovirea genunchiului de bordul maşinii), printr-o cădere de la înălţime sau prin cădere la pămînt din poziţia ortostatică, în timpul unei alergări, poate determina apariţia unei fracturi stelate, cominutive sau verticale. Edemaţierea difuză a feţei anterioare a genunchiului se acompaniază de durere severă, sensibilitate la palpare, crepitaţii, precum şi de prezenţa unui defect rotulian palpabil. Prezenţa defectului rotulian este constatată de pacient la scurt timp după producerea unei fracturi transverse. Fracturile fără deplasare se pot asocia doar cu o uşoară edemaţiere şi sensibilitate locală la nivelul liniei de fractură. Hemartroza se produce frecvent, determinînd distensia capsulei articulare. Pătrunderea sîngelui în ţesutul subcutanat poate produce echimoze întinse la nivelul feţelor anterioară şi laterală ale genunchiului. Radiografiile simple (anteroposterioară şi laterală) sînt, de obicei, diagnostice pentru fracturile transverse şi stelate. Este necesară o incidenţă de profil sau axială pentru excluderea unei fracturi verticale. O rotulă dublă nu se asociază cu sensibilitate punctiformă la palpare. Această varietate de dezvoltare apare pe radiografie ca un fragment osos situat în partea supero-laterală a rotulei, care este de regulă prezent la ambele membre inferioare. Marginile rotunde, vizibile pe CT, ajută, de asemenea, la diferenţierea acestui element observabil radiologic de o fractură rotuliană. Examenul RMN va confirma, de regulă, starea intactă a ligamentelor şi meniscurilor intraarticulare.

3. Fracturile tibiei proximale. Aceste leziuni se produc atunci cînd un pieton este lovit de către bara de protecţie sau de aripa unui automobil (fracturi de „bară" sau de „aripă") (54% din cazuri). Ele pot apărea de asemenea în urma unei căderi de la înălţime (17% din cazuri) sau în urma unui accident de autovehicul aflat în mare viteză. Se poate constata prezenţa durerii şi tumefierii difuze a genunchiului, secundar edemului ţesutului moale şi hemartrozei. Durerea şi sensibilitatea la palpare afectează una sau ambele părţi laterale ale genunchiului afectat (fractură bicondiliană sau fractura condilului lateral şi leziune a ligamentului colateral medial). Radiografiile simple pot indica prezenţa unei fracturi de platou (de tip compresie, scindare-compresie, depresie condiliană totală sau bicondiliană). Un film în timpul solicitării articulare, efectuat sub anestezie (solicitare în valgus aplicată cu genunchiul aflat în extensie) poate releva lărgirea spaţiului articular medial, indicînd ruperea ligamentului medial. Deoarece leziunile vasculare sau un sindrom de compartiment anterior pot complica fracturile tibiale proximale, este importantă monitorizarea pulsului pedioasei, a culorii şi temperaturii tegumentului, a funcţiei nervilor senzitivi şi motori precum şi a durerii şi sensibilităţii la palpare la nivelul gambei şi plantei, după o fractură condiliană sau bicondiliană.

4. Fracturile spinelor tibiale sau ale eminenţei intercondiliene. Aceste fracturi apar în cazul mişcărilor energice de rotaţie sau de abducţie-adducţie ale genunchiului. Hiperextensia genunchiului poate smulge ligamentul încrucişat posterior (LÎP) împreună cu un fragment osos. Leziunea este de regulă urmată

de durere şi tumefacţie articulară, datorată revărsatului intraarticular sanguinolent. Trebuie exclusă, cu ajutorul examenului fizic şi al RMN, prezenţa leziunilor asociate ale ligamentului încrucişat sau colateral. Radiografiile de rutină relevă, de obicei, prezenţa acestor fracturi, însă în cazul fracturilor cu minimă deplasare poate fi necesară folosirea incidenţei intercondiliene sau „în tunel".

B. Luxaţia acută a genunchiului. Cele mai multe cazuri de luxaţii ale genunchiului apar în cadrul accidentelor de autovehicule aflate în mare viteză sau în cadrul competiţiilor sportive. Leziunile arterei poplitee au fost raportate în pînă la 38% din cazuri, iar leziunile nervului peronier în 16-18% din cazuri.

1. Luxaţia anterioară. Acţiunea unei forţe considerabile poate determina hiperextensia severă a genunchiului, ceea ce are ca rezultat apariţia unei rupturi la nivelul capsulei posterioare, a ligamentului posterior şi, în unele cazuri, a ligamentului încrucişat anterior. Se constată durere severă, mărirea de volum a articulaţiei şi sensibilitate la palpare, iar tibia şi rotula sînt deplasate şi palpabile anterior de femurul distal. Partea distală a membrului inferior este scurtată, şi se observă o deformare marcată a genunchiului. Compresia sau dilacerarea arterei poplitee determină distal paloare, parestezii, scăderea temperaturii tegumentare, dispariţia pulsului pedios şi pareza muşchilor plantei. Reducerea luxaţiei trebuie practicată pe loc sau la un interval scurt de timp, pentru a se preveni ocluzia arterei poplitee sau lezarea nervilor tibial şi peronier.

2. Luxaţia posterioară. Această leziune este rezultatul acţiunii unei forţe puternice. Genunchiului este dureros, mărit de volum, prezintă echimoze, sensibilitate difuză şi deformare, iar tibia este deplasată posterior. Condilii femurali sînt proeminenţi şi uşor de palpat subcutanat. Atît în luxaţia anterioară cît şi în cea posterioară a genunchiului poate să nu fie prezent un revărsat articular, avînd în vedere că rupturile de la nivelul capsulei articulare permit extravazarea lichidului sinovial şi a sîngelui în ţesuturile înconjurătoare. Radiografiile simple vor arăta, de obicei, prezenţa unei luxaţii a genunchiului. La un pacient cu luxaţie de genunchi trebuie realizată evaluarea arteriografică a arterei poplitee, înainte de practicarea intervenţiei chirurgicale.

3. Luxaţia medială sau laterală. Aceste luxaţii pot, de asemenea, apărea după acţiunea unor forţe puternice de forfecare şi de torsiune.

C. Luxaţia acută a rotulei. Această afecţiune este uneori confundată cu luxaţia acută a genunchiului. Este rezultatul unei contracţii puternice a cvadricepsului sau al unei lovituri directe asupra rotulei, atunci cînd genunchiul se află în flexie. Placarea în cursul alergării poate produce o forţă de deformare în valg a genunchiului şi un vector rotaţional care duc la deplasarea laterală a rotulei. Pacientul poate simţi sau auzi un pocnet la nivelul genunchiului, cu sau fără apariţia unei dureri. Luxaţia rotuliană determină o deformare laterală a genunchiului. Rotula se proiectează în afară, dincolo de condilul femural lateral. La prima vizită la medic se poate constata că luxaţia a fost redusă manual de către pacient sau că s-a produs o reducere spontană acesteia. Sensibilitatea rotuliană la palpare, prezenţa unui revărsat articular sanguinolent şi durerea de la nivelul genunchiului acompaniază, de obicei, o luxaţie acută. Se poate constata prezenţa sensibilităţii la palparea retinaculului medial rupt. Compresia rotulei reduse pe condilii femurali se însoţeşte de durere, iar împingerea rotulei lateral, ca şi cum s-ar produce din nou luxaţia, determină pacientul să apuce genunchiul şi mîna examinatorului (semnul „prinderii"). Durerea şi sensibilitatea pot fi minime dacă pacientul este consultat la cîteva ore sau zile după reducerea spontană.

Radiografiile simple vor arăta prezenţa unei luxaţii nereduse şi uneori a unei fracturi osteocondrale asociate a condilului lateral al femurului. Trebuie obţinută o serie de radiografii ale rotulei, constînd într-o incidenţă anteroposterioară, efectuată în ortostatism, cîteva incidenţe laterale, cu genunchiul flectat la 30° şi 90°, o incidenţă tangenţială, efectuată prin metode Hughston şi o incidenţă Merchant. Incidenţele oblice, efectuate cu membrul inferior la 45° rotaţie internă şi externă, sînt utile pentru detectarea fracturilor osteocondrale ale condililor.

O luxaţie intraarticulară determină deformarea anterioară a genunchiului şi durere. Mişcarea de extensie a genunchiului este blocată. Este prezentă hemartroza. O radiografie în incidenţă laterală poate indica prezenţa luxaţiei şi stabili orientarea rotulei faţă de articulaţie.

D. Lezarea ligamentelor intraarticulare

1. Ruperea ligamentului încrucişat anterior. Ruperea izolată, completă sau parţială, a LÎA se produce, de obicei, în cadrul competiţiilor sportive. Apariţia a pînă la 78% dintre aceste leziuni poate să nu implice contactul cu un alt jucător. Rupturile LÎA apar în cazul unei decelerări bruşte, în cursul unei alergări şi se asociază frecvent cu modificări simultane de direcţie (de exmplu, sportivul aterizează pe membrul inferior şi se roteşte rapid în direcţia opusă, determinînd o puternică rotaţie externă a gambei faţă de femur, cu exercitarea unei solicitări de deformare în valgus, dinspre lateral spre medial, asupra genunchiului). Leziunile LÎA care nu presupun un contact pot, de asemenea, apărea atunci cînd sportivul realizează o mişcare rapidă de cosire (placare) asupra genunchiului aflat în extensie. Pe măsură ce este aplicată o forţă de deformare în varus, tibia suferă o rotaţie internă. Hiperextensia genunchiului poate rupe succesiv LÎA, unul sau ambele meniscuri (30% din cazuri) şi, dacă este extrem de puternică, LÎP şi capsula articulară

posterioară. Hiperflexia genunchiului şi aterizarea după o săritură pot, de asemenea, să producă ruperea LÎA. Leziunile prin contact, care determină ruperea ligamentului încrucişat anterior, se produc prin acţiunea unei forţe de deformare în valgus asupra genunchiului combinată cu rotaţia externă simultană a gambei (de exemplu, „placarea" la rugby) sau prin hiperextensia, respectiv rotaţia externă a gambei, iniţial fixă, în cursul placării (atacului) la rugby. Practicarea schiului a devenit o cauză frecventă de ruperi ale LÎA.

În momentul producerii leziunii, la nivelul genunchiului, pacientul resimte o durere moderată pînă la severă (70% din cazuri) şi o senzaţie de pocnitură (36% din cazuri). Durerea este uşoară sau absentă în 30% dintre cazurile cu ruptură completă. Genunchiul îşi măreşte volumul în următoarele 1-4 ore datorită sîngerării intraarticulare. În cazul unei hemartroze sub tensiune este necesară realizarea aspiraţiei, pentru a se putea efectua examenul fizic. Prezenţa unor globule grăsoase în lichidul sangvinolent aspirat indică o fractură osteocondrală asociată a suprafeţei articulare. Genunchiul este mărit de volum şi se poate constata sensibilitatea la palpare a liniei articulare mediale şi/sau laterale. În prezenţa unei posibile rupturi a LÎA şi a hemartrozei, următoarele teste sînt cele mai utile:

1. *Testul Lachman* se practică cu pacientul în decubit dorsal şi avînd genunchiul flectat la 20-30°. Coapsa este fixată de către una din mîinile examinatorului, iar tibia este supusă acţiunii unei forţe direcţionate anterior de către cealaltă mînă a examinatorului. Rezultatul pozitiv al testului se defineşte ca fiind o creştere a gradului de deplasare a tibiei pe partea lezată comparativ cu cea normală. Această creştere este măsurată şi raportată cantitativ ca fiind diferenţa dintre deplasarea maximă a tibiei la nivelul liniei articulare pe partea anormală şi deplasarea pe partea normală. O diferenţă de 2,5 mm este considerată diagnostică pentru ruptura de LÎA.
2. *Testul sertarului „flexie-rotaţie"* evaluează instabilitatea antero-laterală şi este utilizat în cazul unei leziuni acute a genunchiului. Gamba este ţinută cu grijă de mîna examinatorului, iar genunchiul este flectat la 15°. La 15° tibia este subluxată anterior, iar femurul se roteşte extern. Pe măsură ce flexia este mărită spre 30°, tibia se reduce posterior, iar femurul se roteşte intern. Această desfăşurare a lucrurilor indică un rezultat pozitiv al testului.
3. *Testul Losee* reprezintă o variantă modificată a testului pivotului şi tresăririi şi măsoară instabilitatea anteroposterioară. Gamba este flectată la 45° şi mai mult, iar planta este rotată extern. Se face extensia gradată a părţii distale a membrului inferior, iar planta este lent rotită intern. Pe măsură ce are loc extensia, asupra genunchiului se exercită o forţă de deformare în valgus (dinspre lateral spre medial), iar posterior capului fibulei se exercită o presiune direcţionată spre anterior. Suprafaţa anterolaterală a tibiei este subluxată anterior. Pe măsură ce genunchiul atinge capacitatea maximă de extensie, prin reducerea tibiei se produce o crepitaţie palpabilă.

Examenul fizic al genunchiului în cazul prezenţei unei hemartroze acute dureroase este irelevant. În aceste condiţii, doar 9-24% dintre rupturile complete de LÎA, care sînt descoperite apoi cu ajutorul artroscopiei, sînt diagnosticate prin examen clinic. Cînd sînt efectuate cu pacientul sub anestezie generală, testele clinice sînt mai relevante. Într-unul dintre studiile raportate, efectuate pe pacienţi cu rupturi complete de LÎA, testul „sertarului anterior" cu flexie la 90° şi testul Lachman au avut o sensibilitate de 100%, iar testul „pivotului" de 90%, atunci cînd au fost efectuate sub anestezie. La pacienţii în stare vigilă, examinaţi la intervale variabile după producerea leziunii, testul „sertarului anterior" a fost pozitiv în 78% din cazuri, iar testul Lachman la 89% dintre ele. Intervalul mediu de timp scurs între producerea leziunii şi efectuarea examenului clinic nu este specificat în acest studiu. Testul „sertarului anterior" este practicat în aceeaşi manieră ca şi testul Lachman, dar cu flexia genunchiului la 90°. Testul „pivotului" al lui Gallway şi MacIntosh este practicat cu planta şi tibia rotite intern, în timp ce o forţă de deformare în valgus (dinspre lateral spre medial) este aplicată genunchiului în extensie. Policele examinatorului exercită o presiune spre anterior asupra părţii posterioare a capului fibulei, subluxînd în faţă tibia anterolaterală. Pe măsură ce unghiul de flexie al genunchiului este crescut gradat la 20-30°, tibia se reduce producînd un sunet palpabil (crepitaţie). La pacienţii cu ruptură parţială a LÎA, examinaţi sub anestezie, sensibilitatea testului Lachman a fost de doar 23%, a testului „sertarului anterior" de 15%, iar a testului „pivotului" de 0%. În două loturi de pacienţi cu hemartroză acută dureroasă apărută în urma unui traumatism, la care s-a practicat artroscopia, frecvenţa leziunilor LÎA a fost de 42% şi, respectiv, 54%. Într-unul din studii, aproape 50% dintre leziunile acute erau, de fapt, rupturi parţiale. Leziunile asociate includeau ruptura meniscului medial şi/sau lateral, rupturi capsulare, precum şi fracturi condrale sau osteocondrale.

Sensibilitatea RMN în diagnosticarea unei rupturi a LÎA este de 61-100%, iar specificitatea de 82-98%, atunci cînd se ia drept etalon artroscopia, considerată „standardul de aur". În cele mai multe studii sensibilitatea şi specificitatea raportate sînt de peste 90%. Nu există nici un studiu limitat doar la leziunile acute cu hemartroză ale genunchiului.

2. Ruptura ligamentului încrucişat posterior. Cea mai frecventă cauză de lezare a LÎP este aplicarea unei forţe direcţionate posterior asupra tibiei proximale, în timp ce genunchiul este în flexie. Aceasta poate apărea atunci cînd tibia proximală izbeşte bordul maşinii, în cursul unei coliziuni sau într-un accident de motocicletă. Căderea pe tibia proximală în timp ce genunchiul este în flexie poate, de asemenea, determina ruperea LÎP. O mişcare de hiperextensie severă a genunchiului va rupe

LÎA, LÎP, precum şi capsula articulară posterioară. O forţă de torsiune care rupe lateral complexul arcuat sau medial, ligamentul popliteal oblic poate, de asemenea, rupe LÎP.

Pacienţii prezintă severă durere şi tumefierea genunchiului, datorate sîngerării intraarticulare. Gradul de libertate al mişcărilor este limitat la între 10-60° în flexie. Atunci cînd durerea şi tumefierea sînt severe, deoarece efectuarea testului „sertarului posterior" necesită o flectare a genunchiului la 90°, el este înlocuit cu testul Lachman. Se aplică tibiei proximale o forţă direcţionată posterior, în timp ce genunchiul este flectat la 30°. Se compară mişcarea suprafeţei articulare tibiale cu cea de la nivelul genunchiului normal, iar diferenţa este înregistrată în milimetri. Testul clasic al „sertarului posterior" este practicat cu pacientul aflat sub anestezie generală. O translaţie tibială posterioară mai mare, la o flexie a genunchiului 30° faţă de cea la 90° este datorată prezenţei leziunilor capsulei posterolaterale şi ale ligamentului colateral medial. Semnul „prăbuşirii" posterioare a tibiei, atunci cînd genunchiul este flectat la 90° este improbabil să fie prezent în cazul unui genunchi imobilizat de o leziune acută.

Testul de solicitare prin abducţie (Hughston) este pozitiv la 88% dintre pacienţii cu leziune acută a LÎP şi cu rezultat negativ sau echivoc al testului „sertarului posterior". Comparativ cu artroscopia, RMN a fost raportat ca avînd o sensibilitate şi specificitate de 100% în diagnosticarea unei rupturi de LÎP.

3. Leziuni multiple ligamentare şi meniscale. Secundar unei rupturi a LÎA se pot produce lezări simultane atît ale meniscului medial cît şi ale celui lateral. Tibia subluxează anterior sub condilii femurali şi pot rezulta rupturi meniscale longitudinale. Articulaţia este, de obicei, mărită de volum şi sub tensiune, datorită sîngerării intraarticulare. Medial şi/sau lateral este prezentă sensibilitatea la palpare a liniei articulare, iar mobilitatea articulară este limitată, ca urmare a durerii şi sîngerărilor. Într-un studiu au fost raportate rupturi ale meniscului medial la 13% din cazurile cu rupturi ale LÎA, iar ale meniscului lateral în 5% din cazuri. Aproximativ 5% dintre pacienţii cu ruptură a LÎA prezentau, în plus, şi rupturi ale ambelor meniscuri. Rupturile longitudinale ale unui singur menisc sînt mai frecvente decît afectarea ambelor meniscuri. Alte cauze de durere cu origine intraarticulară sînt fracturile condrale şi osteocondrale, prezenţa multora dintre ele fiind demonstrabilă doar cu ajutorul artroscopiei. Alte leziuni asociate cu hemartroza acută includ rupturile LÎP (3%), luxaţia rotuliană (19%) şi rupturile ligamentului colateral medial (14%).

Evaluarea meticuloasă a tuturor leziunilor la un pacient cu hemartroză necesită practicarea examenului fizic, inclusiv al genunchiului sub anestezie, a RMN şi a artoscopiei. În unele centre medicale examinarea sub anestezie şi artroscopia sînt considerate a fi singurele metode de încredere pentru evaluarea unei leziuni acute a genunchiului.

E. „Genunchiul bordului maşinii". Atunci cînd, în cursul unei coliziuni a unui autovehicul, pasagerul aflat pe bancheta din faţă îşi loveşte genunchiul de bordul maşinii se pot produce una sau mai multe leziuni. Acestea includ entorsa şi/sau contuzia ligamentului rotulian, contuzia ţesutului adipos şi a coarnelor anterioare ale meniscurilor medial şi lateral, precum şi contuzia sau fractura suprafeţei articulare a condililor femurali. Leziunile rotuliene includ luxaţia, fractura şi/sau contuzia. „Genunchiul de bord" poate progresa şi persista, producînd o durere cronică recidivantă sau persistentă, la nivelul genunchiului. Examenul fizic poate releva prezenţa sensibilităţii la palpare a ligamentului rotulian şi a rotulei, tumefacţie articulară şi sensibilitate la palpare la nivelul ţesutului adipos adiacent ligamentului rotulian, precum şi sensibilitate şi durere la mobilizare, resimţite în dreptul condililor femurali. Radiografiile simple vor exclude prezenţa unei fracturi, iar RMN va detecta leziunile ligamentelor şi cartilajelor semilunare.

2. MONOARTRITA ACUTĂ A GENUNCHIULUI

A. Artrita septică

***1. Sindromul artrită-dermatită* determinat de Neisseria gonorrhoeae.** *N.gonorrhoeae* poate determina apariţia unui sindrom artrită-dermatită. Pot fi prezente febra şi frisoanele, însă cei mai mulţi pacienţi nu prezintă nici o acuză sistemică. Poate apărea o poliartralgie sau poliartrită migratorie şi, uneori, palindromică ce afectează genunchii, coatele, gleznele, articulaţia pumnului şi degetele de la mînă. În două sau mai multe zone poate apărea tenosinovită sau tumefacţie articulară. Afectarea este de obicei asimetrică şi se limitează la mai puţin de patru articulaţii prinse la un moment dat. La nivelul porţiunilor distale ale membrelor superioare şi inferioare apare o erupţie ce constă în discrete pustule şi vezicule roşii hemoragice, situate pe o bază eritematoasă de 1-1,5 cm diametru. Durerea şi sensibilitatea la palpare pot dispărea spontan în cazul celor mai multe dintre articulaţii, dar la nivelul genunchiului şi a altor una sau două articulaţii evoluţia poate continua spre o artrită cu revărsat lichidian. La genunchiul afectat există o durere severă, ce poate evolua spre durere pulsatilă insuportabilă. Durerea este intensificată de orice mişcare articulară şi de poziţia ortostatică. În cursul stadiului de poliartralgie sau de poliartrită-dermatită, *N. gonorrhoeae* este izolată din sînge, lichidul articular fiind însă, de regulă, steril. Atunci cînd articulaţia genunchiului devine roşie, caldă şi tumefiată, numărul de leucocite din lichidul sinovial depăşeşte, de obicei, 50.000 celule/mm^3, iar rezultatele culturilor din lichidul sinovial sînt de regulă pozitive. În acest stadiu rezultatele hemoculturilor sînt, de obicei,

negative. Rezultatele culturilor din secreţiile de la nivelul mucoaselor (faringiană, anorectală, a colului uterin şi uretrei) sînt pozitive la 80% dintre pacienţi. Rezultatele culturilor la contacţii sexuali pot fi de asemenea pozitive, oferind sprijin diagnosticului clinic. Artrita răspunde la tratamentul antibiotic.

***2. Monoartrita dată de* Neisseria gonorrhoeae.** Pacienţii cu gonartrită determinată de *N. gonorrhoea* se prezintă cu durere severă şi sensibilitate la palparea genunchiului, eritem, tumefiere, precum şi cu temperatură crescută la nivelul tegumentului supraiacent. Apare febră, însoţită de frisoane şi alte simptome sistemice, dar de regulă pacienţii nu prezintă rash sau poliartralgii. Diagnosticul este confirmat de analiza lichidului articular, din care se efectuează frotiuri Gram şi culturi. Simptomele articulare dispar în 2-4 zile de la iniţierea terapiei cu ceftriaxonă.

3. Artrita septică negonococică. La nivelul genunchiului afectat, durerea apare în repaus (87-100% din cazuri) şi în cursul nopţii. Poate fi o durere uşoară, surdă sau severă, cu caracter pulsatil. Mişcările genunchiului sau poziţia ortostatică intensifică durerea. Genunchiul este de obicei mărit de volum, cald, sensibil şi eritematos. Febra (68-90% din cazuri), frisoanele, starea generală alterată, anorexia şi greaţa sînt simptome frecvent asociate. Cele mai multe cazuri de artrită septică a genunchiului sînt produse de *S. aureus,* de specii de streptococi sau de bacterii enterice gram-negative.

La majoritatea pacienţilor la care apare o artrită septică non-gonococică a genunchiului există unul sau mai mulţi dintre următorii factori predispozanţi: imunosupresie prin administrarea de corticosteroizi, abuz de alcool, insuficienţă renală, tumori maligne, diabet zaharat, abuz de droguri cu administrare intravenoasă, boli de colagen, transplant de organ sau sindromul imunodeficienţei dobîndite; afectare articulară preexistentă în cadrul poliartritei reumatoide, artrozei sau artritei psoriazice; traumatisme sau lezări iatrogene ale articulaţiei, recente sau trecute, prin injecţii intraarticulare sau intervenţii chirurgicale, precum şi o infecţie recentă sau curentă, locală sau la distanţă (celulită, piodermită, endocardită, o articulaţie septică, abcese viscerale, pneumonie sau meningită).

La pacienţii cu artrită septică este prezentă, de regulă, leucocitoza polimorfonucleară a lichidului sinovial. Asociaţia Americană pentru Reumatism a clasificat lichidul sinovial, funcţie de numărul de leucocite, în neinflamator (200-2.000 celule/mm^3), inflamator (2.000-50.000 celule/mm^3) şi infecţios (>50.000 celule/mm^3). La pacienţii cu infecţie articulară dovedită prin efectuarea de culturi, numărul de leucocite din lichidul sinovial se situează, de obicei, între 5.200-156.000 sau este chiar mai mare. Într-un studiu efectuat pe 41 de pacienţi, numărul mediu al celulelor din lichidul sinovial a fost de 46.500, iar la mai mult de jumătate din pacienţi el se situa în intervalul corespunzător tipului inflamator (2000-50.000 celule/mm^3). Prezenţa unui număr relativ mic de celule se constată în cadrul unei boli neoplazice, abuzului de droguri cu administrare intravenoasă şi utilizării de corticosteroizi. În cazul artritelor septice produse de *S. aureus, Streptococcus pyogenes,* de alte specii de streptococi sau de către bacterii gram-negative, leucocitele polimorfonucleare reprezintă în medie 92% din leucocitele lichidului sinovial. Agenţii etiologici ai artritelor septice negonococice ale adulţilor sînt enumeraţi în Tabelele 45-1 şi 45-2. Procentul ridicat de leucocite polimorfonucleare are o valoare minimă în diagnosticul diferenţial, avînd în vedere că în lichidul articular de tip inflamator numărul de leucocite polimorfonucleare poate, de asemenea, depăşi 90% din numărul total de celule. VSH-ul este crescut la 90% dintre pacienţii cu artrită septică, iar leucocitoza periferică este constatată la 57% dintre pacienţi. La pacienţii cu artrită septică, concentraţia de glucoză din lichidul sinovial este mai mică de 40% din cea sangvină, care şi ea este scăzută faţă de normal. Rezultatele culturilor pot fi negative la pînă la 30% din cazuri. Artritele infecţioase răspund la tratamentul antibiotic parenteral în primele 2-5 zile. Aspiraţia repetată sau drenajul chirurgical deschis al genunchiului facilitează recuperarea.

B. Afecţiuni care mimează artrita septică

1. Atacul de pseudogută. La nivelul unuia dintre genunchi se constată durere severă, tumefacţie, sensibilitate la palpare, eritem cutanat şi creşterea temperaturii tegumentului supraiacent. Poziţia ortostatică şi mersul pot fi intolerabile sau determină şchiopătare. Lichidul sinovial aspirat este galben-albicios şi tulbure. Numărul de leucocite variază între 9.000-58.000 celule/mm^3, cu o medie de 24.000 celule/mm^3. VSH-ul poate varia între 6-140 mm/oră. Efectuarea examenului microscopic cu lumină polarizată relevă prezenţa, intra şi extracelular, a unui mare număr de cristale romboide sau în bastonaş, avînd birefringenţă pozitivă. La pacienţii la care nu se observă cristale în lichidul sinovial se poate pune diagnosticul prin efectuarea unui preparat umed din cartilajul articular, obţinut prin biopsie artroscopică. Prin acest procedeu este pusă în evidenţă prezenţa cristalelor de pirofosfat de calciu dihidrat. Radiografiile genunchiului afectat indică condrocalcinoză.

Asocierea de febră şi confuzie mentală cu un genunchi roşu, sensibil, mărit de volum poate conduce spre un diagnostic greşit de artrită infecţioasă. Această greşeală este mai probabilă dacă în lichidul sinovial nu se găsesc nici cristale de pirofosfat de calciu dihidrat şi nici cristale de urat monosodic. Cu excepţia cazurilor în care există o infecţie suprapusă peste o artrită indusă de prezenţa cristalelor, rezultatele culturilor sînt negative, iar în lichidul articular se găsesc cristale de

pirofosfat de calciu dihidrat. Cazurile de pseudogută se pot asocia cu infecţii bacteriene şi pot fi dificil de diagnosticat dacă rezultatele culturilor din lichidul sinovial sînt negative. În cazul pseudogutei, artrita acută afectează frecvent mai mult de o singură articulaţie (42% din cazuri). Diagnosticarea greşită a pseudogutei ca fiind artrită septică poate conduce la pierderea mobilităţii genunchiului, la complicaţii apărute în urma administrării de antibiotice, precum şi la sepsis articular iatrogen în urma irigaţiilor articulare sau sinovectomiei. Pseudoguta genunchiului răspunde la administrarea parenterală de colchicină sau la injectarea intraarticulară a unui glucocorticoid microcristalin.

2. Atacul de gută. Se constată apariţia de durere, roşeaţă, căldură locală, tumefacţie şi sensibilitate la palpare la nivelul unuia dintre genunchi. Febra şi leucocitoza pot acompania durerea. Pe radiografiile simple ale genunchiului nu este de regulă constatată prezenţa condrocalcinozei. Lichidul articular conţine un număr crescut de leucocite polimorfonucleare. Efectuarea examenului microscopic în lumină polarizată al lichidului articular indică prezenţa intra şi extracelulară a cristalelor de urat monosodic. Nivelul seric al acidului uric este de obicei crescut dar, într-un mic număr de cazuri, poate fi în limite normale. Se constată, de obicei, un răspuns impresionant la administrarea intravenoasă sau orală de colchicină, sau la administrarea orală de indometacin. Unii pacienţi relatează în antecedente crize de podagră sau de artrită, cu afectarea gleznelor. Fără examenul lichidului articular, această afecţiune este imposibil de diferenţiat de pseudogută.

3. Artrita din leucemia acută. Durerea, tumefacţia şi sensibilitatea la palparea unui genunchi pot fi simptome precoce sau tardive ale leucemiei acute. Diagnosticul este stabilit prin observarea prezenţei celulelor blastice în lichidul sinovial sau într-un specimen bioptic luat din ţesutul sinovial. De obicei, sînt prezente anomalii celulare în sîngele periferic şi în măduva osoasă. Artrita bilaterală care afectează genunchii şi gleznele, palindromic sau migrator, reprezintă cea mai frecventă formă de afectare articulară din leucemie. Iradierea locală sau infiltraţia cu corticosteroizi reprezintă metode eficiente în controlul afectării articulare. Chimioterapia va fi de asemenea benefică. Mai rar, artrita din leucemie este dată de gută sau de sepsis, secundare sau de o sinovită reactivă produsă de un infiltrat leucemic în femurul sau tibia adiacente.

4. Sinovita traumatică. Această este urmarea unei lezări acute a genunchiului. Simptomul iniţial este durerea, urmată apoi de edem, căldură şi sensibilitate locale periarticulare. În articulaţia genunchiului se poate constitui un revărsat lichidian. Leziunile intraarticulare care se asociază cu sinovită traumatică includ leziunile meniscale, fractura osteocondrală şi ruptura unuia sau ambelor ligamente încrucişate. Artroscopia poate releva prezenţa unei reacţii sinoviale de tip inflamator. Biopsiile indică edem şi infiltraţie limfocitară a ţesutului sinovial.

5. Sinovita datorată unui corp străin („sinovita dată de un spin de cactus sau de un spin de plantă"). Această afecţiune se poate prezenta cu febră şi, la nivelul genunchiului, cu durere, tumefacţie, temperatură crescută, sensibilitate la palpare şi uneori roşeaţă. Aşchii de lemn, spini de arici de mare, siliciu, amidon, fibre de sticlă, fragmente de material plastic, sticlă, cărămidă, piatră sau metal, sau spini ai unor plante pot penetra articulaţia genunchiului şi da naştere unei sinovite acute. Plantele cu spini capabile să determine o sinovită acută sînt curmalul, palmierul, porumbarul, trandafirii, yucca, păducelul şi cactusul. În unele cazuri pacientul nu-şi aminteşte ca vreun spin sau alt corp străin să-i fi penetrat genunchiul.

În „sinovita dată de un spin de cactus" se poate observa o plagă de intrare. Artroscopia poate detecta un spin sau alt corp străin implantat în membrana sinovială. Centrifugarea lichidului articular şi examenul atent al sedimentului în lumină polarizată poate releva prezenţa unei substanţe birefringente de origine vegetală. Examenul CT al articulaţiei indică prezenţa unui spin, acesta avînd o radiodensitate mai mare decît a ţesutului sinovial.

Numărul de leucocite din lichidul sinovial se încadrează, de obicei, în limitele inflamatorii, iar culturile sînt negative. Cînd se suspectează această afecţiune, materialele bioptice sinoviale trebuie examinate microscopic pentru depistarea celulelor gigante de corp străin şi a materialelor de origine vegetală. Este necesară artrotomia pentru stabilirea diagnosticului şi a schemei terapeutice (sinovectomie întinsă, în cazurile în care spinul sau alt corp străin nu este localizat).

6. Hemartroza acută datorită unei coagulopatii. Hemoragia acută de la nivelul genunchiului este rezultatul unui traumatism sau poate fi secundară unei afecţiuni ereditare sîngerînde sau unui tratament cu anticoagulante. Genunchiul se tumefiază în cursul următoarele 2-3 ore, este dureros, sensibil la palpare şi cald. Aspiratul articular conţine sînge. La unii pacienţi cu hemofilie şi hemartroză recurentă poate apărea o artrită infecţioasă acută. Febra, frisoanele, starea de prostraţie şi durerea intensă de la nivelul genunchiului sînt elementele clinice ce indică necesitatea aspirării genunchiului tumefiat şi efectuarea de culturi din lichidul sinovial.

7. Artrita reumatoidă juvenilă. Această afecţiune poate debuta brusc cu durere, tumefacţie şi sensibilitate la palpare la nivelul unuia dintre genunchi. În unele cazuri mai pot fi interesate încă două sau trei articulaţii. Simptomele sistemice, precum starea generală alterată, anorexia şi febra cătărătoare pot preceda sau acompania artrita. Rash-ul caracteristic maculopapular tranzitoriu,

de la nivelul trunchiului şi extremităţii proximale, care apare în ARJ poliarticulară apare rareori în cazul afectării unei singure articulaţii. Această afecţiune apare de obicei la copiii mici, dar se pot înregistra cazuri chiar şi la 16 ani. A fost descrisă o afecţiune similară şi la adulţi (boala Still cu debut la vîrsta adultă), care apare predominant la femei.

8. Reumatismul articular acut. În unele cazuri de reumatism articular acut la adulţi este prezentă doar monoartrita genunchiului. Genunchiul este de obicei dureros în repaus, hipertrofiat, roşu, cald şi sensibil la palpare. Nivelul anticorpilor antistreptococici (respectiv antihialuronidază, antistreptolizină O şi antidezoxiribonuclează B) este crescut în ser. Alte manifestări ale reumatismului articular acut precum coreea, eritemul marginat şi cardita sînt rare la adulţi. Monoartrita genunchiului este urmată sau nu de o poliartrită migratorie. Se constată un răspuns impresionant la tratamentul cu salicilaţi.

9. Monoartrita de etiologie necunoscută. La pînă la 30% din cazurile de monoartrită acută sau subacută a genunchiului nu se poate pune un diagnostic, în ciuda unei atente evaluări şi urmăriri a evoluţiei. Multe dintre aceste atacuri se rezolvă spontan.

10. Artrita acută Lyme. Această afecţiune debutează, de regulă, cu apariţia unei leziuni cutanate nedureroase, eritematoase, inelare, la locul muşcăturii unei căpuşe. Leziunea se poate mări gradat, putînd avea un diametru final de 10-20 cm. Această leziune inelară îngustă, roz sau roşie, este supradenivelată sau aplatizată, locul muşcăturii putînd rămîne ca o papulă centrală. Apariţia rash-ului este urmată de febră, frisoane, mialgii, artralgii, stare generală proastă, cefalee şi meningism. La copii, atacuri intermitente de durere şi tumefiere a unuia sau ambilor genunchi şi glezne pot urma debutului simptomelor sistemice. Artrita acută este mai puţin frecventă la adulţi. La pacienţii mai vîrstnici poate apărea o artropatie distructivă cronică la nivelul unuia sau ambilor genunchi. Artrita acută Lyme permite, de obicei, mersul fără ca, la nivelul genunchiului afectat, să apară durere severă, ceea ce o distinge de artrita supurativă datorată bacteriilor. Eritemul cutanat este, de asemenea, frecvent în artrita supurativă şi rar observat în artrita acută Lyme. Diagnosticul de boală Lyme este confirmat cu ajutorul testelor serologice (respectiv testul ELISA). Titrurile anticorpilor IgM şi IgG anti *B. burgdorferi* pot fi, de asemenea, măsurate prin imunofluorescenţă indirectă.

11. Poliartrita reumatoidă a genunchiului. Durerea continuă a genunchiului, intensificată de mişcare, se asociază cu tumefacţie, căldură locală şi sensibilitate la palpare. În cursul primelor 3 luni de boală, factorul reumatoid este prezent la doar 33% dintre pacienţi. În cursul primului an, 88% dintre pacienţi devin seropozitivi. Cu timpul, la mulţi dintre aceşti pacienţi apare o artrită simetrică, artrită a mîinilor şi încheieturilor mîinilor, noduli subcutanaţi, redoare matinală prelungită a articulaţiilor afectate, implicare a trei sau mai multe zone articulare şi/sau modificări radiologice ale mîinilor şi încheieturilor mîinilor caracteristice pentru poliartrita reumatoidă. Evoluţia de la o monoartrită a genunchiului la tabloul clinic caracterizat prin patru sau mai multe elemente din cele enumerate poate necesita luni sau ani de zile.

3. POLIARTRITELE ACUTE CE AFECTEAZĂ ŞI GENUNCHIUL

A. Artrita septică

1. Poliartrita septică gonococică. Febra şi celelalte simptome sistemice pot fi absente. Se constată prezenţa unei poliartralgii sau poliartrite migratorii. Poate apărea tenosinovită ce afectează tendoanele extensoare ale uneia sau ambelor mîini, picioare, articulaţiei pumnului sau tendoanele lui Achile. Cea mai frecventă este artrita genunchilor şi a articulaţiilor pumnului. Afectarea gleznelor şi mîinilor este mai rară. La nivelul zonelor distale ale membrelor superioare şi distale apar papule, pustule şi vezicule hemoragice, situate pe o bază îngustă, eritematoasă. Cele mai multe revărsate lichidiene articulare sînt sterile. Această afecţiune poate dispărea spontan sau poate persista, la nivelul uneia sau mai multor articulaţii (genunchi sau articulaţia pumnului), ca artrită septică reziduală. Hemoculturile efectuate în cursul fazei poliarticulare, culturile efectuate din secreţia de la nivel uretral, col uterin, faringe şi anus pot releva prezenţa *N. gonorrhoeae*. Culturile efectuate din lichidul sinovial al articulaţiilor persistent dureroase şi tumefiate pot releva prezenţa *N. gonorrhoeae*. Artrita şi tenosinovita gonococică se rezolvă rapid prin administrare parenterală de ceftriaxonă.

2. Poliartrita septică negonococică

A. POLIARTRITA DETERMINATĂ DE NEISSERIA MENINGITIDIS. Această afecţiune se poate manifesta cu poliartrită generalizată, febră, frisoane şi rash maculopapular şi/sau pustulos. Examenul lichidului sinovial (80-90% din cazuri) sau hemoculturile pot indica prezenţa *N. meningitidis*. În pînă la 50% din cazuri artrita este precedată de o infecţie a căilor respiratorii superioare. Această afecţiune poate mima o infecţie gonococică diseminată.

B. POLIARTRITA SEPTICĂ DETERMINATĂ DE ALTE BACTERII. *S. aureus* este agentul etiologic cel mai frecvent incriminat în producerea de artrită septică poliarticulară (70%, respectiv 82% în două din studiile publicate). Alte bacterii care au tendinţa de a determina poliartrită septică sînt *Streptococcus pneumoniae* (36% din cazurile de artrită determinate

de acest agent sînt poliarticulare) şi streptococii din grupul G (39% din cazuri). Cauzele rare de poliartrită septică includ *Hemophilus influenzae* (36-48% dintre infecţiile articulare produse de acest agent au fost poliarticulare), bacterii anaerobe, bacili gram-negativi, *Pasteurella multocida, Streptococcus milleri* şi *Streptobacillus moniliformis.* Cauzele rare de artrită septică şi afecţiunile asociate acestor agenţi infecţioşi sînt enumerate în Tabelul 45-3.

Artrita septică poliarticulară apare la 20% dintre pacienţii cu infecţie articulară negonococică. Prezenţa factorilor de risc, cum ar fi o artrită cronică inflamatorie subiacentă, un traumatism articular anterior, supresia imună (datorată unei tumori maligne, alcoolismului sau utilizării corticosteroizilor) şi o infecţie concomitentă se asociază cu o probabilitate crescută de apariţie a artritei septice poliarticulare. Izolarea bacteriilor de la nivelul uneia sau mai multor articulaţii şi/sau din sînge va confirma diagnosticul.

Rareori, sepsisul articular poate produce gaz, vizibil pe o radiografie simplă. Infecţiile asociate cu producerea de gaz intraarticular (de exemplu, artrita emfizematoasă) sînt date de *S. milleri,* specii de *Klebsiella,* specii clostridiene, alţi anaerobi şi *Escherichia coli.* Prezenţa gazului intraarticular poate fi şi rezultatul unei proceduri invazive la nivelul articulaţiei. Prezenţa gazului intraarticular, în absenţa unei astfel de proceduri, este semn al infecţiei articulare.

B. Artrita reactivă. O oligoartrită asimetrică poate urma unei boli diareice (produsă de specii de *Salmonella, Shigella, Campylobacter,* de *Yersinia* sau de *Clostridium difficile)* sau unei infecţii urogenitale (produsă de *Chlamydia trachomatis, Ureaplasma ureolyticum* şi, posibil, de *N. gonorrhoeae).* Raportul bărbaţi/femei este de 10:1 în cazul artritelor reactive dobîndite pe cale sexuală sau în cazul artritelor asociate bolilor date de *Shigella.* Raportul este de 1:1,6 în alte forme de artrită enterocolitică.

Artritele debutează, de obicei, în primele 1-4 săptămîni de la apariţia simptomelor gastrointestinale sau uretrale. Există o predilecţie pentru articulaţiile mari ale membrului inferior (genunchi, glezne şi şolduri), pentru articulaţia pumnului şi coate. Distribuţia asimetrică este frecvent întîlnită, articulaţiile devinind inflamate într-o succesiune rapidă. Genunchii sînt calzi, dureroşi, tumefiaţi şi uneori roşii. Membrele inferioare şi plantele sînt afectate în 80-90% din cazuri, iar membrele superioare în 50% din cazuri. Entezopatia (tendinita inserţională) se întîlneşte în 30-50% din cazuri, putînd determina apariţia de dureri în călcîi şi fese uni sau bilateral. Durerile lombare datorate sacroileitei şi/sau spondilitei apar în 20-30% din cazuri. Pot fi afectate articulaţiile metatarsofalangiene, la nivelul treimii anterioare şi medii a piciorului, pacientul prezentînd durere, tumefacţie, căldură locală şi sensibilitate la palpare. Febra şi starea generală alterată sînt prezente în pînă la 60% din cazuri.

Speciile de bacterii care se asociază cel mai frecvent cu artrita reactivă postdizenterică includ *Shigella flexneri* tipurile 1 şi 2 (nu şi *Shigella sonnei), Salmonella typhimurium, Salmonella enteritidis, Salmonella heidelberg* şi *Salmonella blockley,* Yersinia enterocolitica serotipurile 3, 6, 8 şi 9 şi *Yersinia pseudotuberculosis,* specii de *Campylobacter* şi, mai rar, *C. difficile.*

Artrita reactivă dobîndită pe cale sexuală (ARDS) urmează sau coincide cu infecţii uretrale sau alte infecţii determinate de unele serotipuri de *C. trachomatis,* de *U. ureolyticum* şi, în unele cazuri, de *N. gonorrhoeae.* Rolul *N. gonorrhoeae* în artrita reactivă nu este acceptat de toţi autorii. Pentru rolul *N. gonorrhoeae,* la unii pacienţi cu artrită reactivă, pledează rezultatele negative ale culturilor din lichidul sinovial, rezultatele pozitive ale testului de transformare blastică a limfocitelor sinoviale în prezenţa antigenelor gonococice, precum şi o reacţie de fixare a complementului pozitivă pentru gonococ. Instituirea tratamentului specific pentru infecţii cu *N. gonorrhoeae* nu conduce, de obicei, la dispariţia artritei reactive atribuite acestui germene.

Pînă la 20% dintre pacienţii cu artrită reactivă, infectaţi cu un agent patogen enteric pot fi asimptomatici. În aceste cazuri, confirmarea diagnosticului de artrită reactivă necesită obţinerea unui rezultat pozitiv la una dintre culturile efectuate din scaun sau o creştere a titrului de anticorpi. Similar, unii pacienţi cu infecţie urogenitală sînt oligosimptomatici sau chiar asimptomatici. La pacienţii cu ARDS, culturile pentru germeni patogeni urogenitali, efectuate din zonele mucoase (uretră, col uterin, anus şi faringe), studiile serologice şi transformarea blastică a limfocitelor sinoviale după expunerea „in vitro" la un antigen specific oferă indicii legate de etiologie.

Lichidul sinovial steril din artritele reactive cu *Salmonella* pot conţine 300-61.000 celule/mm^3. Procentul de leucocite polimorfonucleare variază între 20-93% (în medie 67%).

În artrita reactivă pot fi prezente şi afectări extra-articulare. Leziunile musculoscheletale includ entezopatiile (inflamaţia inserţiilor tendinoase pe calcaneu şi oasele pelvine), ce determină dureri la nivelul călcîielor şi feselor, precum şi tenosinovita degetelor ce are ca rezultat dactilita („degete în cîrnăcior"). În artritele reactive postdizenterice poate apărea şi o inflamaţie genitală, ceea ce duce la confuzii diagnostice. Afectare urogenitală asociată cu artrită reactivă apare în boli date de *Shigella* (70%), *Salmonella* (15%), *Campylobacter* (24%) şi specii de *Yersinia* (13%). Prezenţa conjunctivitei poate fi constatată în ARDS (35% din cazuri) şi în artrita reactivă post-dizenterică (9-88% din cazuri). Balanita circinată este observată în ARDS (23% din cazuri) şi în artritele asociate cu *Shigella* (24%). Keratoderma blennorrhagicum apare

la 12% dintre pacienţii cu ARDS şi, de obicei, nu şi după infecţii enterice.

Pe de altă parte, diareea este rară la pacienţii cu ARDS (12%). Printre manifestările mai puţin frecvente se numără irita (2-6%), miocardita diagnosticată pe criterii electrocardiografice (6-14%) şi eritemul nodos (observabil la 5% dintre pacienţii cu artrită reactivă dată de *Yersinia*).

Sindromul Reiter poate apărea după enterocolită sau infecţii urogenitale. În multe cazuri, acest sindrom este incomplet, constînd în uretrită şi artrită, conjunctivită şi artrită sau conjunctivită şi uretrită. La pacienţii cu artrită reactivă, incidenţa unui sindrom Reiter complet (uretrită, conjunctivită şi artrită) este probabil sub 20%.

Antigenele HLA-B27 şi, uneori, HLA-B7 sînt prezente la un mare procent dintre pacienţii cu artrită reactivă. A fost descris un subgrup de pacienţi cu caracteristici clinice similare, HLA B-27 pozitivi, la care agentul infecţios nu a putut fi determinat.

Tratamentul constă în administrarea de antibiotice pentru eradicarea microorganismului asociat, în fizioterapie şi administrarea de antiinflamatorii nesteroidiene, pentru simptomele artritice.

C. Reumatismul articular acut. Reumatismul articular acut se poate manifesta ca o poliartrită migratorie asimetrică ce afectează genunchii, gleznele, articulaţiile pumnului, coatele, umerii, mîinile şi picioarele. Articulaţiile sînt adesea tumefiate, roşii, sensibile la palpare şi dureroase atît în repaus cît şi la mobilizare. La adulţi, pot apărea noduli subcutanaţi pe suprafeţele extensoare, dar eritemul marginat, cardita şi coreea sînt rare. Există un nivel ridicat al anticorpilor serici îndreptaţi împotriva streptolizinei O, hialuronidazei, dezoxiribonucleazei B şi a altor antigene streptococice (testul Streptozyme); VSH-ul este crescut; şi, mulţi pacienţi prezintă leucocitoză. Semnele clinice şi serologice de infecţie streptococică recentă pot fi absente la 5-10% dintre pacienţi. Se constată un răspuns impresionant la tratamentul cu aspirină, cu reducerea febrei şi ameliorarea acuzelor articulare.

D. Poliartrita indusă de microcristale. Poate fi oligo sau poliarticulară. Unul sau ambii genunchi pot deveni tumefiaţi, roşii, sensibili la palpare şi dureroşi. Poziţia ortostatică şi mişcările pasive intensifică durerea. Gleznele, articulaţiile metatarsofalangiene, articulaţia pumnului, coatele, precum şi alte articulaţii pot fi afectate, simetric sau asimetric. În pseudogută este prezentă condrocalcinoza la nivelul genunchilor, articulaţiei pumnului, umerilor şi al altor articulaţii. Lichidul articular conţine un număr crescut de leucocite polimorfonucleare, un nivel ridicat de proteine, precum şi cristale, dispuse intra şi extracelular, de urat monosodic (gută) sau de pirofosfat de calciu dihidrat (pseudogută). Episoadele severe pot fi acompaniate de febră, hipotonie, transpiraţii şi anorexie. Administrarea intravenoasă sau orală de colchicină, indometacin sau prednison vor conduce, în mod obişnuit, la dispariţia simptomelor în 1-3 zile.

E. Artrita asociată hepatitei B. Se constată prezenţa unei artrite acute migratorii sau palindromice. Articulaţiile mici ale degetelor sînt afectate în pînă la 70% din cazuri, iar genunchii în pînă la 35% din cazuri. La cel mult 50% din pacienţi apare urticarie sau un rash pruriginos maculopapular sau peteşial. Leziunile urticariene vasculitice (date de complexe-imune) persistă adesea mai mult de 24 de ore, dezvoltă o zonă peteşială centrală şi pot determina apariţia unei senzaţii de disconfort cu caracter arzător şi a pruritului. Acuzele sistemice precum febră, frisoane, mialgii, artralgii, anorexie şi greaţă pot precede sau pot acompania artrita. Antigenul de suprafaţă al virusului hepatic B ($AgHB_s$) este, de regulă, prezent în ser, iar nivelurile serice ale complementului sînt scăzute. Testele funcţionale hepatice anormale pot acompania artrita sau pot apărea în cursul următoarelor 1-4 săptămîni. Lichidul sinovial este steril şi conţine un număr crescut de leucocite polimorfonucleare şi o concentraţie crescută de proteine.

F. Artrita acută Lyme. Această boală afectează cel mai frecvent genunchii, dar pot apărea şi poliartrite sau poliartralgii ce interesează umerii, coatele, gleznele, şoldurile, mîinile şi plantele. Există adesea un istoric de *erythema chronicum migrans*, urmat de o afectare sistemică (febră, frisoane, meningită aseptică şi/sau encefalită). Nivelurile serice ale anticorpilor anti *B. burgdorferi* sînt, de obicei, crescute. Simptomele articulare răspund, în general, la tratamentul parenteral cu ceftriaxonă.

G. Poliartrita reumatoidă. Pînă la 15% dintre pacienţii cu poliartrită reumatoidă se pot prezenta la medic cu o artrită acută ce afectează articulaţiile metacarpofalangiene şi interfalangiene proximale, articulaţia pumnului, coatele, genunchii şi gleznele. Articulaţiile afectate sînt frecvent tumefiate, prezintă sensibilitate la palpare, căldură locală şi durere, dar nu şi eritem cutanat. La nivelul suprafeţelor de extensie pot fi palpaţi nodulii subcutanaţi, iar testul seric de determinare a factorului reumatoid este pozitiv. Afectarea articulară este de regulă simetrică, dar în fazele precoce ale bolii poate fi asimetrică. Unele articulaţii pot fi dureroase doar la mobilizare, cînd se exercită o forţă de-a lungul articulaţiei sau în ortostatism. Criteriile de diagnostic, precum redoarea matinală cu durată de o oră sau mai mult, afectarea a trei sau mai multe articulaţii, artrita mîinilor şi articulaţiei pumnului, artrita simetrică, nodulii subcutanaţi, rezultatele pozitive ale testului seric pentru factorul reumatoid şi semnele radiologice de eroziuni juxtaarticulare şi osteopenie a oaselor mîinilor şi articulaţiei pumnului au fost stabilite de către Asociaţia Americană pentru Reumatism (ARA). Primele patru criterii enumerate trebuie să fie prezente timp de cel puţin 6 săptămîni. În primele faze ale bolii pacienţii pot să nu prezinte unul sau mai multe dintre cele patru criterii necesare stabilirii diagnosticului. În unele cazuri se poate înregistra febră de 38-39°C, pierdere în greutate, anorexie, hipotonie musculară, stare generală alterată, precum şi alte acuze sistemice.

H. Artrita gonococică. Artrita gonococică diseminată poate fi aseptică. Ea afectează cel mai frecvent genunchii şi articulaţia pumnului. Gleznele, articulaţiile degetelor de la mîini, umerii şi şoldurile sînt afectate mai rar. Leziunile cutanate, ce constau în mici pustule galben-verzui sau vezicule hemoragice purpurii, situate pe o bază eritematoasă cu diametrul de 1-1,5 cm apar predominant la nivelul zonelor distale ale membrelor superioare şi inferioare. Poate apărea febră, hipotonie musculară şi anorexie, dar de obicei acestea sînt minore sau absente. Mărirea de volum şi durerea articulară au de regulă caracter migrator. În pînă la 68% din cazuri apare o tenosinovită ce afectează feţele dorsale ale mîinilor şi picioarelor sau tendoanele lui Achile. Culturile din lichidul sinovial sînt negative pentru *N. gonorrhoeae*. Lichidul sinovial este, de obicei, de tip inflamator, cu predominanţa leucocitelor polimorfonucleare. Culturile de la nivelul mucoaselor au o sensibilitate de pînă la 80% pentru *N. gonorrhoeae*. Articulaţiile sînt inflamate probabil datorită depunerilor de complexe imune. Tratamentul cu ceftriaxonă conduce la dispariţia leziunilor articulare, tendinoase şi tegumentare.

Artrita reactivă determinată de *N. gonorrhoeae* nu se asociază cu leziuni cutanate şi seamănă cu oligoartrita asimetrică asociată infecţiilor cu *C. trachomatis* şi *U. ureolyticum*.

I. Boala serului apărută ca reacţie la administrarea de penicilină. Tratamentul cu penicilină al unei faringite acute poate determina apariţia de febră, mialgii şi poliartrită. Poate apărea, de asemenea, hematurie macro sau microscopică. Angioedemul sau urticaria de tip vasculitic, dacă există, sugerează implicarea unui mecanism de hipersensibilizare în producerea semnelor clinice respective. Oprirea tratamentului cu penicilină are ca rezultat dispariţia simptomelor, semnelor şi anomaliilor de laborator în 5-14 zile.

J. Artrita virală

1. Artrita din rubeolă. Durerea şi redoarea articulară afectează simetric genunchii, articulaţia pumnului, articulaţiile metacarpofalangiene şi interfalangiene proximale. De obicei, nu se constată tumefacţie, roşeaţă şi căldură la nivelul genunchilor şi celorlalte articulaţii. Se pot asocia sindromul de tunel carpian, nevrita brahială şi tenosinovita articulaţiei pumnului şi a mîinilor sau picioarelor. Limfadenopatia cervicală posterioară, dureroasă şi sensibilă, febra, precum şi rashul maculopapular roz-palid, situat la nivelul trunchiului pot precede sau urma acuzelor articulare. Factorul reumatoid este de regulă absent, dar poate fi şi prezent într-un mic procent din cazuri. Această afecţiune apare la 15-60% din femeile adulte cu rubeolă. Este rară la bărbaţi şi copii.

2. Artrita post-vaccinare antirubeolică. Administrarea vaccinului viu atenuat antirubeolic poate determina apariţia unor manifestări articulare similare celor din rubeolă. În boala asociată vaccinării, genunchii sînt frecvent singurele articulaţii afectate. Simptomele articulare apar în medie la 2-4 săptămîni de la vaccinare (în intervalul de 8-55 zile). Artrita durează 1-46 de zile. Atacuri recurente de durere la nivelul genunchiului pot apărea timp de pînă la 3 ani după vaccinare. Această afecţiune este mai frecventă la adolescente şi femei decît la copii.

3. Artrita din varicelă. Această afecţiune apare, de obicei, în timp ce rash-ul caracteristic este prezent. Cel mai frecvent se constată o monoartrită a genunchiului sau gleznei. La unii dintre pacienţi sînt implicaţi ambii genunchi sau mai multe articulaţii. Numărul de celule din lichidul sinovial variază între 3.500-51.700 şi există, de obicei, o predominanţă a mononuclearelor. Concentraţia glucozei în lichidul sinovial este scăzută sau normală. În două din cazurile raportate a fost izolat virusul varicelo-zosterian din lichidul articular. Toate cazurile raportate se refereau la copii aflaţi din grupul de vîrstă de 2-11 ani.

K. Boala Still

1. Poliartrita reumatoidă cu debut juvenil. PRJ se poate prezenta ca o poliartrită (cinci sau mai multe articulaţii implicate) sau ca o oligoartrită (patru sau mai puţine articulaţii). Artrita este remitentă şi indoloră. Genunchii, articulaţia pumnului, coatele, gleznele şi articulaţiile mici ale mîinilor şi picioarelor sînt frecvent implicate. Afectarea articulară asimetrică este rară, dar posibilă. Durerea în repaus este minimă, însă palparea articulaţiei afectate, poziţia ortostatică şi testarea gradului de mobilitate articulară provoacă disconfort.

La pacienţii cu afectare poliarticulară, durerea şi redoarea de ceafă sînt cauzate de implicarea faţetelor articulare cervicale. Inflamaţia articulaţiei temporomandibulare poate avea ca rezultat dificultăţi în realizarea masticaţiei şi micrognaţie.

Poate apărea febră înaltă căţărătoare, cu frisoane şi stare de prostraţie, fie ca simptome inexplicabile, fie asociate cu artrită şi cu un rash de tip reumatoid. Exantemul constă în mici macule eritematoase (roz-portocalii) ce apar la nivelul trunchiului, zonelor proximale ale membrelor superioare, coapselor, feţei, palmelor şi plantelor. Leziunile cutanate apar doar pentru cîteva ore şi sînt adesea migratorii. Unele macule prezintă o zonă de paloare perilezională, dar sînt nepruriginoase. Ele pot prezenta o zonă centrală de culoare normală şi, uneori, seamănă cu urticaria. Rash-ul apare la pacienţii cu febră şi frisoane sau la cei cu poliartrită. Apare rareori la cei cu oligoartrită. Apariţia leziunilor cutanate este stimulată prin frecarea sau zdrelirea tegumentului sau de o baie fierbinte. Hepatosplenomegalia, limfadenopatia, pericardita şi pleurita pot acompania acuzele sistemice.

2. Boala Still cu debut la vîrsta adultă. Această afecţiune debutează la grupul de vîrstă de 20-40 de ani

şi este mai frecventă la femei decît la bărbaţi. Se prezintă cu febră căţărătoare zilnică, acuze sistemice şi poliartrită. Se constată frecvent mărirea ficatului şi a splinei, limfadenopatie cervicală, epitrohleară şi axilară, un rash macular tranzitoriu situat la nivelul trunchiului, anemie şi leucocitoză. Afectarea coloanei cervicale este frecventă, determinînd durere, redoare şi pierderea mobilităţii gîtului. La unii adulţi apar, de asemenea, dureri toracice (pericardită), revărsate pleurale (pleurită) şi o durere abdominală inexplicabilă. Rezultatele testului seric pentru depistarea factorului reumatoid în cazul bolii Still cu debut la vîrsta adultă pot fi pozitive în pînă la 20% din cazuri. Copiii sub 7 ani şi adulţii sînt, de obicei, seronegativi.

4. DISTROFIA SIMPATICĂ REFLEXĂ A GENUNCHIULUI

Intervenţiile chirurgicale (debridarea artroscopică rotuliană, patelectomia şi artroplastia totală a genunchiului), traumatismele directe ale genunchiului, manipulările genunchiului, precum şi lezările minore sau majore ale acestuia, produse prin răsucire sau lovire pot determina apariţia unei dureri severe, persistente şi invalidante la acest nivel. Această durere pare disproporţionat de intensă şi de prelungită faţă de severitatea traumatismului declanşator sau faţă de amploarea procedurii chirurgicale. Durerea a fost descrisă ca fiind surdă sau cu caracter arzător. Poate fi resimţită la nivelul întregului genunchi (56% din cazuri), a părţii anterioare a acestuia (36%) sau a celei mediale (8%). Durerea în repaus este frecventă; ea este atroce în poziţie ortostatică, ceea ce face ca pacientul să fie incapabil să meargă fără sprijin.

Iniţial, tegumentul supraiacent genunchiului afectat este cald şi eritematos. După 2-3 săptămîni poate deveni rece şi marmorat, prezentînd o decolorare albăstruie. La nivelul genunchiului respectiv se constată hiperhidroză, atrofie cutanată şi sensibilitate cutanată intensă la palpare. Muşchii implicaţi în mişcările genunchiului (cvadriceps şi popliteu) devin hipotoni şi atrofici. Mişcările active şi pasive ale genunchiului sînt limitate datorită redorii şi durerii articulare. Expunerea la frig intensifică durerea de la nivelul genunchiului. Tegumentul periarticular este hipersensibil la atingere (alodinie). Termograma poate indica o scădere a temperaturii tegumentului din zona genunchiului. Radiografiile simple efectuate după 3 sau mai multe săptămîni de la debutul durerii pot indica prezenţa osteopeniei rotuliene (49% din cazuri); a tibiei, femurului şi rotulei (39%); şi a femurului distal (12%). În distrofia simpatică reflexă efectuarea unei scintigrafii osoase în trei etape, folosindu-se technetiu 99m metilen difosfonat, poate indica prezenţa unuia din cele trei modele de flux sangvin, vascularizaţie şi captare (precoce şi întîrziată), descrise pînă acum. Elementele descoperite cu ajutorul scintigrafiei sînt funcţie de durata durerii şi a celorlalte simptome. În cursul primelor 20 săptămîni de evoluţie a bolii există o creştere a fluxului sangvin, a vascularizaţiei precum şi a captării precoce şi tardive.

Dacă blocajul simpatic ameliorează durerea, el este utilizat ca test diagnostic. Blocajul simpaticului lombar (trei sau patru blocaje realizate în decurs de 4-5 zile) a determinat o considerabilă rată a răspunsurilor terapeutice în 90% din cazuri. Simptomele persistente sau frecvent recurente reprezintă o indicaţie pentru simpatectomia lombară. Tratamentul definitiv al acestei afecţiuni trebuie iniţiat cît mai curînd posibil, avînd în vedere că rezultatele sînt slabe dacă au trecut mai mult de 6 luni fără a se folosi blocanţi simpatici sau vasodilatatoare.

5. DUREREA IRADIATĂ LA NIVELUL GENUNCHIULUI

Durerea din sinovita acută a şoldului poate iradia la nivelul genunchiului. Examenul fizic poate releva sensibilitate la palparea articulaţiei şoldului, scăderea libertăţii de mişcare fără durere a şoldului, precum şi o libertate de mişcare normală, fără dureri, a genunchiului.

O hernie obturatorie sau alte cauze de compresie ale nervului obturator pot avea drept consecinţă apariţia durerii în zona medială a coapsei şi la nivelul genunchiului. Este necesar un examen CT pelvin pentru a determina locul şi cauza compresiei nervului obturator.

O plexopatie lombosacrală sau o afecţiune intraspinală pot afecta rădăcinile nervoase L2-L4, determinînd dureri la nivel inghinal, în partea anterioară a coapsei şi/sau la nivelul genunchiului homolateral. Un examen CT pelvin va detecta o plexopatie determinată de o tumoră. Examenul RMN al regiunii lombare sau mielograma CT pot detecta o leziune înlocuitoare de spaţiu a coloanei sau retroperitoneală. Leziunile retroperitoneale care pot produce plexopatie lombară pot fi o tumoră, un anevrism, un abces sau un hematom.

Durerea medială a genunchiului

6. RUPTURILE MENISCULUI MEDIAL

A. Rupturile traumatice. Genunchiul parţial flectat suferă o răsucire, ceea ce are ca rezultat apariţia unei dureri severe şi uneori a unei senzaţii de rupere sau a unei pocnituri în articulaţie. Piciorul este adesea fixat în pămînt şi rotit extern, în timp ce coapsa este răsucită violent. Aceasta se poate întîmpla cînd un jucător de rugby este împins din lateral; cînd un jucător de fotbal ce loveşte mingea îşi prinde un deget de la picior în pămîntul moale, se răstoarnă şi cade în timp ce piciorul este rotit extern; sau cînd genunchiul unui fermier este rotit puternic fără extensie.

Unii pacienţi cu ruptură longitudinală acută (în coardă de arc) a meniscului lateral pot auzi, în momentul producerii leziunii, două sunete asemănătoare unor pocnituri. Aceste sunete corespund luxaţiei şi apoi reducerii porţiunii rupte a cartilajului.

Aceste leziuni sînt, de obicei, rupturi vertical-longitudinale, transverse sau oblice. În momentul producerii leziunii,

durerea cea mai puternică se produce la nivelul liniei articulare mediale, poziția ortostatică devenind intolerabilă. Dacă mersul este posibil, el este șchiopătat, iar viteza de mers este mult diminuată. Genunchiul se poate tumefia în cîteva minute (hemoragie intraarticulară) sau după 12-24 de ore poate apărea un revărsat articular (sinovită traumatică), care este de obicei un exudat. De-a lungul liniei articulare mediale, în zona de maximă durere apare căldură locală, tumefacție și sensibilitate la palpare. În momentul producerii rupturii poate apărea blocarea articulației prin interpoziția segmentului de cartilaj rupt între suprafețele articulare tibială și femurală, limitîndu-se capacitatea de extensie a genunchiului. Deblocarea se poate realiza prin tracțiunea, rotirea sau scuturarea piciorului.

O limitare mai gradată a mișcării de extensie sau de flexie a genunchiului este asociată cu acumularea de lichid intraarticular, cu hipertrofia sinovială, cu o fractură intraarticulară, cu un corp liber intrarticular sau cu un chist popliteal sub tensiune.

Dacă ruptura în coardă de arc se extinde posterior suficient de mult, flexia genunchiului și rotația medială a tibiei pot fi limitate. O ruptură de menisc este diagnosticată cu ajutorul examenului RMN, care relevă prezența unui semnal meniscal liniar, globular sau complex, de intensitate înaltă. Se poate observa extinderea parțială sau completă a acestor rupturi spre suprafața tibială. În cadrul a trei studii publicate, sensibilitatea RMN în depistarea rupturilor meniscului medial a fost de 77, 96 și 100% iar specificitatea de 72, 100 și 88%. Confirmarea descoperirilor RMN și tratamentul definitiv în cazul unui menisc rupt necesită efectuarea unei artroscopii.

B. Rupturile degenerative. Frecvent nu există alt istoric de traumatism în afara unei răsuciri minore sau unei flexii bruște a genunchiului în timpul unei împiedicări, al unui salt de pe o înălțime sau în cursul unui joc de tenis sau al altui joc cu rachete. Durerea este resimțită la nivelul liniei articulare mediale, posterior de ligamentul colateral medial. Inițial este ușoară, dar în decurs de 12-24 de ore devine mai severă. Unele rupturi determină apariția durerii într-un interval limitat de mobilizare a genunchiului (de exemplu la o flexie între 15-50°). Durerea devine de obicei mai severă în timpul ortostatismului prelungit, mersului și joggingului. Distanța parcursă în mers și viteza cu care se parcurge această distanță sînt diminuate. Precoce în evoluția bolii, poate apărea și persista o durere nocturnă constantă, care interferă cu somnul. Condusul unui autovehicul cu genunchiul parțial flectat poate intensifica durerea, ceea ce poate duce la limitarea distanței de conducere. Durerea este acompaniată de căldură locală, sensibilitate la palpare și tumefacție la nivelul liniei articulare mediale. Ea poate răspunde la administrarea de aspirină și antiinflamatorii nesteroidiene și la evitarea ortostatismului prelungit. În timpul mersului pe un teren denivelat sau în cursul unei rotiri bruște se pot produce blocarea (limitarea capacității de extensie a genunchiului) sau deblocarea (îndoirea) genunchiului. Rupturile degenerative apar de obicei la pacienții trecuți de 45 de ani și interesează cornul posterior al meniscului medial. Poate apărea un revărsat lichidian articular, dar aceasta se întîmplă rar.

Examenul fizic relevă sensibilitate la nivelul liniei articulare și, uneori, căldură locală și tumefacție. Rezultatele testului McMurray pot fi pozitive, rezultatele negative neexcluzînd o ruptură degenerativă a cornului posterior. Acest test constă în flexia genunchiului dureros, cu pacientul în decubit ventral, pînă cînd călcîiele ating regiunea fesieră. Membrul inferior este rotit extern și se aplică o presiune de deformare în valgus asupra articulației de către mîna dreaptă a examinatorului, în timp ce genunchiul este extins încet. Punctul de pe traseul arcului de extensie la care se palpează un cracment perceput de pacient ca o senzație dureroasă marchează nivelul leziunii meniscale (respectiv segmentul posterior sau mijlociu). În multe cazuri singurele simptome sînt durerea apărută la nivelul liniei articulare mediale a genunchiului în ortostatism și la punerea în mișcare a articulației, iar fenomenele de blocare și deblocare articulară nu mai au loc.

În prezența unei rupturi, pot fi declanșate cracmente meniscale prin aplicarea unei presiuni de deformare în varus sau în valgus asupra genunchiului. Pentru a confirma prezența leziunii meniscale se efectuează testul Apley. (Acest test se realizează cu pacientul în decubit ventral și genunchiul flectat la 90°. Exercitarea unei forțe de apăsare în jos asupra genunchiului este combinată cu rotația internă sau externă a gambei și piciorului. Inducția durerii în partea medială semnalează o leziune a meniscului medial). Examenul RMN este folosit pentru a identifica o ruptură de corn posterior cu o sensibilitate de 95%.

7. BURSITA LIGAMENTULUI COLATERAL TIBIAL (BURSITA VOSHELL)

Durerea liniei articulare mediale apare în zona ligamentului tibial colateral. Diagnosticul de bursită este improbabil în prezența fenomenului de blocare a genunchiului. Examenul fizic relevă sensibilitate la palparea ligamentului tibial colateral la nivelul liniei articulare, cu intensificarea durerii prin aplicarea unei forțe de deformare în valgus a genunchiului. Injectarea locală de lidocaină și a unui corticosteroid în bursa Voshell conduce la ameliorarea rapidă și, de regulă, completă a durerii. Această abordare este eficace mult timp în pînă la 62% din cazuri. O a doua injecție este necesară la pacienții cu durere persistentă sau recurentă. La cei mai mulți dintre pacienți, RMN relevă un menisc medial normal, însă în circa 23% din cazuri, cu ajutorul examenului RMN sau artroscopic, se poate detecta o ruptură a meniscului medial fără legătură cu durerea. Bursita Voshell a fost confundată cu o ruptură de menisc medial și tratată prin rezecții artroscopice inutile ale meniscului medial.

8. LEZIUNILE LIGAMENTULUI COLATERAL TIBIAL

A. Întinderea (ruptura parţială). Această leziune urmează unei entorse prin răsucire, atunci cînd genunchiul este în flexie. Durerea şi sensibilitatea la palpare apar la nivelul zonei mediale a genunchiului. Tumefierea este prezentă la nivelul condilului femural medial, iar sensibilitatea se poate localiza în punctul de inserţie al ligamentului tibial colateral pe condilul femural. Durerea este intensificată de abducţia gambei cu genunchiul în extensie sau prin rotaţia externă a gambei. Nu se constată o lărgire a spaţiului articular. Injectarea locală a unui corticosteroid şi a lidocainei oferă o ameliorare promptă. Degrevarea articulaţiei şi repausul permit vindecarea în 2-5 săptămîni.

B. Ruptura completă. Această leziune este rezultatul abducţiei şi rotaţiei externe marcate a gambei, cu genunchiul parţial flectat (de exmeplu, lezarea prin placare la rugby) sau a abducţiei piciorului, cu genunchiul în extensie. În articulaţie pătrunde sînge, iar la nivelul porţiunii mediale a genunchiului apare durere, sensibilitate la palpare şi edem. Testarea prezenţei rupturii acute a ligamentului medial necesită anestezie. În cursul testării se observă o rotaţie externă crescută a tibiei şi o instabilitate în valgus a spaţiului articular, cu genunchiul flectat la 25° (este prezent un hiatus la nivelul spaţiului articular medial ≥10 mm). Rupturile severe ale ligamentului tibial colateral se asociază adesea cu prezenţa uneia sau a mai multora dintre următoarele leziuni: ruptura capsulei articulare posteromediale, ruptura LÎA, ruptura meniscului medial şi fractura platoului tibial lateral.

9. DEPLASAREA EXTRAARTICULARĂ A MENISCULUI MEDIAL

Debutul poate fi brusc sau insidios. Durerea apare în ortostatism şi într-un anumit arc de cerc în care se realizează mobilizarea genunchiului. Disconfortul este provocat de poziţia ortostatică sau de rotaţia externă a gambei. Regiunea de la nivelul ligamentului tibial colateral este sensibilă şi tumefiată. Diagnosticul este confirmat de RMN şi artroscopie.

10. OSTEONECROZA CONDILULUI FEMURAL MEDIAL

Se constată debutul brutal al unei dureri persistente în regiunea medială a genunchiului, destul de severă pentru a tulbura somnul. Poziţia ortostatică şi mersul intensifică durerea. Poate apărea tumefierea difuză a genunchiului, însoţită de revărsat lichidian intraarticular şi redoare articulară. La nivelul condilului medial al femurului se constată sensibilitate la palpare. La debutul durerii radiografiile simple sînt de obicei negative. În 2-3 săptămîni de la debutul simptomelor, RMN sau scintigrafia vor indica prezenţa unei zone de osteonecroză în condilul medial. Această afecţiune se întîneşte mai frecvent la persoanele vîrstnice. După o lună sau mai mult, radiografia simplă relevă prezenţa unei zone de radiotransparenţă subcondrală sub suprafaţa articulară a condilului femural medial. Această zonă osteolitică este înconjurată de un halou sclerotic.

11. BOALA HOFFA

La nivelul zonei anteromediale a liniei articulare apare durere şi sensibilitate la palpare în punct fix. Ţesutul adipos rotulian este tumefiat, sensibil la palpare şi proemină anterior de o parte sau de ambele părţi ale tendonului rotulian. Această afecţiune răspunde la injectarea periarticulară de lidocaină şi a unui corticosteroid.

12. BURSITA ANSERINĂ

Pes anserinus („laba de gîscă") este format de inserţiile unite ale tendoanelor muşchilor croitor, gracillis şi semitendinos pe suprafaţa anteromedială proximală a tibiei. Ligamentul tibial colateral este separat de aceste tendoane prin bursa anserină. Bursita anseriană se poate însoţi de durere, sensibilitate locală la palpare şi uneori tumefiere difuză la nivelul porţiunii anteromediale a tibiei proximale, sub linia articulară. Durerea este intensificată de urcarea scărilor şi de mersul pe jos. Bursita anserină este adesea confundată cu gonartroza. Simptomele pot răspunde la injectarea locală de corticosteroid şi de lidocaină.

13. TENDINITA ANSERINO-GASTROCNEMIANĂ

Această afecţiune determină apariţia durerii în zona medială a genunchiului, mimînd bursita anserină. Sensibilitatea la palpare este maximă între tendonul „labei de gîscă" şi cel al gastrocnemianului, zonă situată posterior faţă de bursă. Această afecţiune dureroasă se asociază, de obicei, cu pronaţia prelungită a gleznei.

14. TENDINITA SEMIMEMBRANOSULUI

La nivelul regiunii posteromediale a genunchiului apare o durere surdă, provocată şi intensificată de mersul pe jos, de aplecare, ridicare, de urcare sau alergare. Zona de sensibilitate posteromedială este situată imediat inferior de linia articulară. Palparea tendonului semimembranos reproduce durerea. Această afecţiune poate apărea la cei ce practică sporturi de rezistenţă (maratonişti sau triatlonişti), la pacienţii cu ruptură de menisc medial, în asociere cu condromalacia rotuliană sau ca entitate izolată.

Dacă tendinita afectează inserţiile în formă de evantai ale tendonului semimembranos pe tibia proximală, ea poate mima o bursită anserină. Acest tendon se inseră proximal de „laba de gîscă".

La pacienţii cu simptome persistente, scintigrafia osoasă poate releva o creştere a captării în zona de inserţie a tendonului pe tibie.

15. OSTEONECROZA TIBIEI PROXIMALE

Această afecţiune se însoţeşte de durere şi sensibilitate în zona medială proximală a tibiei. Durerea este persistentă şi exacerbată de poziţia ortostatică şi mersul pe jos. Se

asociază cu o scintigrafie pozitivă. Examenul RMN este o metodă sensibilă de depistare precoce a osteonecrozei tibiei proximale.

Durerea laterală a genunchiului

16. SINDROMUL „DE FRECARE" AL BENZII ILIOTIBIALE

Această afecțiune apare la alergătorii pe distanțe lungi și se asociază frecvent cu alergarea pe dealuri sau pe un teren înclinat sau cu un mers încrucișat.

Durerea apare pe partea laterală a genunchiului și este mai severă în cursul alergării la deal. Odată durerea apărută, ea este atît de puternică încît alergătorul este obligat să se oprească. Oprirea alergării determină ameliorarea rapidă a durerii. Reluarea alergării duce la recidiva bruscă a aceleiași dureri.

Această afecțiune este produsă de frecarea, în timpul alergării, dintre banda iliotibială și epicondilul lateral. Bursa situată între ele se inflamează. Se constată prezența sensibilității la palpare la nivelul epicondilului femural lateral. În cazurile severe și în cele persistente apar cracmente la flexia și extensia genunchiului. Cînd se exercită o presiune cu ajutorul policelui la nivelul epicondilului lateral, iar genunchiul în flexie este deplasat spre poziția de extensie (testul Noble), fibrele posterioare ale benzii iliotibilale se mișcă de-a lungul epicondilului, sub police, iar durerea severă tipică apare la o flexie de 30°.

Testul Ober (pentru contractura de abducție) poate releva o tensiune excesivă în banda iliotibială. Acest test este practicat cu pacientul în decubit lateral, pe partea asimptomatică, cu șoldul și genunchiul susținute de masă în flexie. Extremitatea dureroasă este susținută de către gambă; șoldul este flectat la 90°, în abducție și rotație externă complete, iar apoi membrul este deplasat pasiv, cu genunchiul flectat la 90°, spre poziția neutră de mijloc a corpului. Dacă, după ce susținerea este retrasă, membrul nu are o mișcare de adducție către masa pe care se face examinarea (rezultat pozitiv al testului) trebuie suspectată o tensiune în banda iliotibială.

Afecțiunile predispozante includ varusul calcanean, tibia vara, piciorul scobit, precum și o aliniere anormală în valgus călcîi-treimea anterioară a piciorului. La pacienții cu aceste anomalii, gamba nu absoarbe forțele generate în cursul fazei de poziționare a mersului, iar aceste forțe se transmit regiunii benzii iliotibiale.

17. TENOSINOVITA POPLITEE

În poziție ortostatică, cu genunchiul flectat între 15-30°, durerea este localizată pe partea laterală a genunchiului. O minoritate din pacienți resimte durerea în prima parte a fazei de balansare a mersului. Alergarea la deal sau mersul pe jos declanșează adesea simptomatologia. Aceasta se ameliorează, de obicei, la oprirea activității care a provocat-o. Unii pacienți se plîng de apariția durerii atunci cînd încearcă să se ridice după ce au stat în poziția picior peste picior.

Se constată sensibilitate la nivelul porțiunii tendinoase a unității poplitee mușchi-tendon, imediat anterior de inserția ligamentului fibular colateral pe condilul femural lateral. Pentru a testa prezența acestei boli, pacientul, aflat în poziție șezîndă, este instruit să-și flecteze genunchiul dureros la 90° și apoi să facă flexia, abducția și rotația externă a șoldului, plasînd partea laterală a piciorului pe genunchiul opus. Această poziție facilitează palparea tendonului popliteu anterior de ligamentul fibular colateral sau provoacă durerea prin exercitarea unei presiuni asupra tendonului. Durerea este, de asemenea, reprodusă de rotația externă a tibiei sau de rotația internă a femurului față de o tibie fixă, cu genunchiul flectat la 30°. În cursul alergării, deoarece o porțiune a tendonului este intraarticulară, durerea este percepută ca luînd naștere în genunchi. Simptomele sînt ameliorate de alergarea pe teren plat, aplicarea locală de gheață și de administrarea unui antiinflamator nesteroidian.

18. RUPTURA TENDONULUI POPLITEU

Apare rareori ca o leziune izolată. De obicei acompaniază alte leziuni laterale și posterolaterale ale genunchiului. O rotație externă bruscă a tibiei, în timp ce genunchiul se află în flexie, poate să determine ruperea tendonului. În momentul producerii leziunii se poate auzi un cracment sau un pocnet, acompaniat de durere și tumefacție în partea laterală a genunchiului și, datorită durerii, de incapacitate de menținere a poziției ortostatice sau de mers. Este prezent un revărsat lichidian în articulația genunchiului. Se poate constata prezența sensibilității la palpare a liniei articulare laterale și sensibilitate difuză în zona posterolaterală a genunchiului. Diagnosticul este confirmat cu ajutorul artroscopiei. Testarea laxității tendonului popliteu în cursul acestei proceduri poate permite detectarea rupturii.

19. RUPTURA MENISCULUI LATERAL

După o mișcare de răsucire, cu genunchiul în flexie, poate apărea o durere la nivelul zonei laterale a genunchiului. Se constată sensibilitate la palpare în dreptul zonei laterale a liniei articulare. Blocajul articular, împiedicînd extensia completă a genunchiului, poate apărea ,dar este mai puțin frecvent decît în cazul rupturilor meniscului medial. Alte acuze includ prezența fenomenului de deblocare și a unui mic revărsat lichidian articular. Testul Apley este pozitiv. Diagnosticul este confirmat cu ajutorul RMN și al artroscopiei. Durerea poate iradia medial, dar sensibilitatea liniei articulare, cracmentele și durerea provocată prin testul Apley se limitează la partea laterală a genunchiului.

20. LEZAREA LIGAMENTULUI COLATERAL LATERAL

Leziunile complexului ligamentar pot rezulta în urma unei căderi în față, cu gamba rotită intern și cu o forță de deformare în varus aplicată genunchiului. Durerea este resimțită pe partea laterală a genunchiului și se însoțește,

de obicei, de sensibilitate locală la nivelul ligamentului. Revărsatul lichidian articular este minim. Mersul pe jos produce doar o durere uşoară, însă alergarea şi săriturile sau decelerarea bruscă pot produce o senzaţie de cedare a genunchiului. Efectuarea unui test de forţare a adducţiei la o flexie de 30° poate indica prezenţa unei lărgiri a spaţiului articular lateral. Flexia şi rotaţia internă a genunchiului pot permite detectarea unui defect sensibil la palpare în complexul ligamentar colateral lateral.

21. AFECTAREA ARTICULAŢIEI TIBIOFIBULARE

Instabilitatea sau artrita posttraumatică a acestei articulaţii pot apărea după un traumatism direct sau indirect (lezarea gleznei). Durerea apare în regiunea laterală a genunchiului. De obicei, mersul pe jos, alergarea, poziţia ortostatică cu genunchii flectaţi şi dorsiflexia gleznei provoacă durerea.

Articulaţia tibiofibulară proximală şi inserţia tendonului bicepsului femural sînt, de obicei, sensibile.

Balansarea capului fibulei cu genunchiul în flexie şi glezna în dorsiflexie, precum şi mersul pe vîrful degetelor sînt dureroase. Contracţia puternică a bicepsului femural împotriva unei rezistenţe reproduce durerea tipică. Nu la toate mişcările genunchiului apare durere. Radiografiile simple nu sînt, de regulă, utile. Dacă durerea articulară se datorează artritei, injectarea intraarticulară de lidocaină determină ameliorarea imediată a simptomatologiei dureroase.

22. TENDINITA BICEPSULUI FEMURAL

Durerea şi sensibilitatea apărute în zona posterolaterală a genunchiului pot fi rezultatul inflamaţiei tendonului bicepsului femural şi/sau a bursei situate sub acest tendon. Injectarea locală de lidocaină şi a unui cortiocosteroid poate avea atît rol diagnostic cît şi terapeutic.

23. FRACTURA OSTEOCONDRALĂ A CONDILULUI FEMURAL LATERAL

Această leziune apare după răsucirea forţată a genunchiului în flexie. În partea laterală şi cea anterioară a genunchiului se constată prezenţa durerii, sensibilităţii la palpare şi tumefacţiei. Radiografiile simple, examenul RMN şi artroscopic vor confirma diagnosticul.

Durerea anterioară a genunchiului

24. LEZAREA TENDONULUI ROTULIAN

Traumatizarea tendonului, atunci cînd genunchiul loveşte bordul maşinii în cursul unui accident de autovehicul, are ca rezultat apariţia durerii la extensia activă şi la flexia pasivă a genunchiului. Se constată prezenţa sensibilităţii şi tumefacţiei la nivelul tendonului rotulian.

25. TENDINITA ROTULIANĂ („GENUNCHIUL SĂRITORULUI")

Durerea anterioară a genunchiului apare la un sportiv după sărituri, cătărare, alergare sau lovire. Durerea şi sensibilitatea se localizează la nivelul tendonului rotulian sau la polul inferior al rotulei. Iniţial durerea poate apărea numai după efort şi nu determină invaliditate. Pe măsură ce boala progresează, durerea apare şi în cursul efortului şi persistă o perioadă de timp mai îndelungată după intrarea în repaus. Durerea apare la mişcarea de extensie contra unei rezistenţe şi pot exista sensibilitate în punct fix şi edem la nivelul tendonului, lîngă rotulă. Sensibilitate la palpare poate apărea, de asemenea, sub polul inferior al rotulei. Radiografiile simple sînt de regulă normale, dar în unele cazuri pot arăta o zonă de radiotransparenţă în partea inferioară a rotulei sau în prelungirea acestei zone a rotulei. În cazurile severe se poate produce o fractură prin smulgere a polului inferior al rotulei. Se poate produce degenerarea tendonului cu uzarea fibrelor lîngă inserţia rotuliană a acestuia. Pentru ameliorarea simptomelor este necesară extirparea chirurgicală a ţesutului de granulaţie dureros de la nivelul tendonului. Poate apărea ruptura tendonului rotulian de la nivelul polului inferior al rotulei, împiedicînd mişcarea de extensie activă a genunchiului. În cazul rupturii acute a tendonului rotulian pot fi prezente durerea şi sensibilitatea la palpare locală, precum şi o breşă palpabilă.

26. BURSITA PREROTULIANĂ

La nivelul rotulei se constată tumefacţie, durere şi sensibilitate la palpare. Aceste simptome urmează unui traumatism direct, unui traumatism recurent prin frecare sau exercitării unei presiuni în cursul unor lungi perioade în poziţie îngenuncheată (de exemplu, la mineri, menajere sau la cei ce se roagă). Localizarea prerotuliană este confirmată prin ridicarea piciorului întins. Dimensiunile tumefierii nu se modifică prin realizarea acestei manevre, ceea ce sugerează că această colecţie bursală nu este secundară unui revărsat lichidian articular.

Fisurile tegumentului supraiacent bursei prerotuliene pot duce la iniţierea unei infecţii, determinînd o bursită septică acută. Tratamentul antibiotic şi drenajul lichidului bursal infectat vor conduce, de obicei, la resorbţie.

27. CELULITA TEGUMENTULUI SUPRAIACENT AL GENUNCHIULUI

Celulita poate determina roşeaţă, durere, căldură locală şi tumefiere, iar infecţia se poate extinde spre bursa prerotuliană situată dedesubt, determinînd o bursită septică. Este necesară aspirarea de lichid din bursă pentru stabilirea numărului şi tipului de celule, precum şi pentru culturi şi trebuie iniţiat tratamentul antibiotic.

28. BURSITA RETROROTULIANĂ

Această afecţiune poate urma unui traumatism direct asupra tendonului rotulian. Se constată prezenţa unei tumefacţii locale, dureroase, sensibile la palpare, fluctuente, situate în spatele tendonului rotulian.

29. LEZAREA ŢESUTULUI ADIPOS INFRAROTULIAN

Aceasta poate rezulta în urma lovirii de bordul unui autovehicul sau în urma unei căderi pe o suprafaţă dură,

cu genunchiul în flexie. Se constată prezența locală a durerii, sensibilității la palpare și a tumefacției țesutului adipos, de o parte sau de ambele părți ale tendonului rotulian. Durerea de la nivelul genunchiului se poate agrava după efort și se poate constata prezența unui revărsat articular recurent sau persistent. Mișcarea de extensie contra unei rezistențe intensifică durerea.

30. BOALA HOFFA (HIPERTROFIA ȘI INFLAMAȚIA ȚESUTULUI ADIPOS INFRAROTULIAN)

Durerea surdă apărută în regiunea anterioară a genunchiului este declanșată de exercițiul fizic și ameliorată de repaus. Durerea are intensitate maximă în extensie și este parțial ameliorată în flexie. Pantofii cu toc înalt pot ameliora durerea la unele femei, în timp ce purtarea pantofilor cu talpă plată intensifică durerea. Apare edem de ambele părți ale tendonului rotulian, iar tegumentul supraiacent devine cald. Poate apărea un revărsat lichidian articular, dar în general este mic. Se constată sensibilitate la palparea țesutului adipos tumefiat și a tendonului rotulian. Durerea rezultă prin compresia sinovialei între suprafețele articulare atunci cînd genunchiul se află în extensie. Cauzele includ retenția lichidiană premenstruală, prezența în articulație a unei leziuni înlocuitoare de spațiu (de exemplu, ruptură longitudinală de menisc, sinoviom, lipom sau hemangiom), precum și o deformare de tip recurvatum a genunchiului.

31. OSTEOCONDRITA DISECANTĂ A ROTULEI

Osteocondrita disecantă a rotulei poate apărea după o leziune minoră sau poate fi idiopatică. Diagnosticul este confirmat cu ajutorul unei radiografii simple, care indică prezența unui defect osos pe suprafața posterioară a rotulei. Se constată prezența de durere în regiunea anterioară a genunchiului și sensibilitate localizată în zona afectată a rotulei. Fragmentul se poate detașa și poate apărea în spatiul articular ca un corp liber. Prezența acestei afecțiuni este, de asemenea, demonstrată cu ajutorul examenului RMN și artroscopic.

32. RUPTURA TENDONULUI CVADRICEPSULUI

Cu cîteva zile înainte de rupere, în regiunea proximală a rotulei apare durere surdă, însoțită de sensibilitate la palpare. Aceste simptome pot reprezenta o tendinită de grad mic sau o ruptură parțială. Ruptura apare în timpul unei flexii puternice a genunchiului, atunci cînd sportivul se pregătește pentru o extensie. Poate apărea la jucătorii de tenis atunci cînd își pierd echilibrul și la liftieri. Deasupra genunchiului se palpează un hiatus, iar pacientul este incapabil să-și extindă genunchiul. O radiografie simplă poate, uneori, indica prezența unui fragment osos smuls de la nivelul polului superior al rotulei.

33. FRACTURA OSTEOCONDRALĂ A ROTULEI

Aceste fracturi se produc în cursul extensiei active a genunchiului, cu sau fără aplicarea unei forțe de răsucire asupra articulației. Se constată debutul brutal al unei dureri sfîșietoare în partea anterioară a genunchiului, iar în unele cazuri un cracment în articulație, urmat de tumefierea imediată a genunchiului, secundar hemartrozei. De obicei, este prezentă sensibilitatea la palparea zonei rotuliene lezate. Fracturile ostecondrale pot, de asemenea, apărea în urma unui impact direct. Diagnosticul este confirmat cu ajutorul radiografiei simple, al examenului RMN sau artroscopic.

Durerea posterioară a genunchiului

34. ÎNTINDEREA MUȘCHIULUI GASTROCNEMIAN

După un start sau după o rotire bruscă, în zona posterioară a genunchiului sau a gambei superioare, apare o durere sfîșietoare. Durerea este continuă sau apare doar în timpul mersului pe jos sau al alergării. Se constată sensibilitate locală la palpare și tumefiere în zona dureroasă a mușchiului. Repausul determină ameliorarea gradată a simptomatologiei.

35. RUPTURA MUȘCHIULUI PLANTAR

În spatele genunchiului și în partea superioară a gambei apare o durere ascuțită și/sau o senzație de pocnitură. Mersul pe jos devine dureros și șchiopătat. Unii autori consideră că aceste simptome s-ar datora întinderii mușchiului gastrocnemian și nu rupturii mușchiului plantar.

36. AFECȚIUNI ALE MUȘCHILOR ȘI TENDOANELOR DIN ZONA FOSEI POPLITEE

A. Întinderea mușchilor din fosa poplitee. Durerea apare la nivelul mușchilor din fosa poplitee. Este produsă de extensia forțată a unui genunchi parțial flectat. Sensibilitatea la palpare se localizează medial, la nivelul corpului mușchiului semimembranos sau lateral, la nivelul corpului mușchiului biceps femural. Injectarea de lidocaină în regiunea mușchiului inflamat va determina ameliorarea imediată a durerii.

B. Tendinita mușchilor din fosa poplitee. Inflamația tendonului semimembranos posteromedial sau a tendonului bicepsului femural posterolateral poate determina local durere și sensibilitate la palpare, care răspund la injectarea în zona dureroasă de lidocaină și a unui corticosteroid.

37. LIMFADENITA POPLITEE

Se poate constata prezența durerii și a unui nodul limfatic sensibil, mărit de volum, la nivelul fosei poplitee, asociat cu piodermită, celulită și/sau limfangită distale.

38. RUPTURA UNUI ANEVRISM AL ARTEREI POPLITEE

Ruptura bruscă a unui anevrism popliteu determină apariția durerii în zona posterioară a genunchiului și a unui

hematom popliteu sensibil la palpare. Durerea şi sîngerarea se pot extinde la nivelul gambei şi coapsei. Diagnosticul este confirmat cu ajutorul arteriografiilor, ■ examenelor CT sau RMN regionale. Compresia arterei poplitee de către hematom poate determina distal paloare, durere, hipotonie, parestezii şi diminuarea sau absenţa pulsului pedal. Anevrismele popliteale apar aproape întotdeauna la bărbaţi.

39. CRAMPELE MUSCULARE

Crampele musculare din zona posterioară a gambei şi genunchiului pot apărea spontan, după flexia plantară a piciorului în timpul ridicării pe vîrfuri sau în timpul actului sexual. Simptomele sînt de regulă unilaterale dar pot fi prezente alternativ la ambele membre, fiind ameliorate de masaj, de mersul uşor şi de întinderea muşchiului posterior implicat.

40. RUPTURILE LIGAMENTULUI ÎNCRUCIŞAT POSTERIOR ŞI ALE CAPSULEI POSTERIOARE

O ruptură a LÎP şi, uneori, a capsulei posterioare a articulaţiei genunchiului pot determina durere şi sensibilitate la palpare în fosa poplitee. Cauzele acestei leziuni, concluziile examenului fizic şi utilizarea RMN şi ■ artroscopiei pentru punerea diagnosticului au fost descrise mai sus.

Durerea bilaterală ■ genunchilor

Afecţiunile cu localizare bilaterală sînt enumerate în Tabelul 45-4.

CAPITOLUL

46 DUREREA ACUTĂ A GLEZNEI ŞI A GAMBEI

☐ LISTA DIAGNOSTICELOR POSIBILE

DUREREA GENERALIZATĂ A GAMBEI

1. Fracturile diafizei tibiale şi/sau fibulare
   - A. Traumatice
   - B. Pe os patologic
2. Ocluzia acută a arterei femurale superficiale sau a arterei poplitee
3. Infecţii acute ale gambei
   - A. Erizipelul
   - B. Celulita bacteriană
   - C. Fasciita necrozantă
   - D. Gangrena gazoasă (mionecroza clostridiană)
   - E. Miozitele nonclostridiene
     1. Mionecroza streptococică anaerobă
     2. Celulita necrozantă sinergică
     3. Gangrena vasculară infectată
     4. Mionecroza cu *Aeromonas hydrophila*
   - F. Celulita anaerobă clostridiană
   - G. Celulita anaerobă nonclostridiană
   - H. Celulita cu *Vibrio vulnificus*
4. Criza dureroasă din siclemie
5. Febra musculară

DUREREA ÎN MOLET

6. Tromboza venoasă profundă
   - A. Tromboza indusă de efort
   - B. Tromboza spontană
7. Afecţiuni care mimează tromboza venoasă a gambei
   - A. Complicaţiile chistului Baker
   - B. Piomiozita
   - C. Hematomul moletului
   - D. Rabdomioliza acută
   - E. Pseudo-pseudotromboflebita
   - F. Ruptura tendonului lui Achile
   - G. Întinderea muşchiului gastrocnemian
   - H. Întinderea muşchiului solear
   - I. Sindromul acut de lojă posterioară
8. Crampele musculare din molet
   - A. Benigne
   - B. Simptomatice

DUREREA CU LOCALIZARE PE FAŢA ANTEROLATERALĂ A GAMBEI

9. Tromboza venei tibiale anterioare
10. Sindromul de lojă anterioară
11. Sindromul de lojă laterală
12. Compresia nervului peronier superficial
13. Piomiozita
14. Întinderea musculară şi/sau hematomul lojei anterioare
15. Fractura diafizei fibulei
16. Fractura fibulară în lemn verde

DUREREA CU LOCALIZARE PE FAŢA ANTEROMEDIALĂ A GAMBEI

17. Fractura tibială de stres
18. Microfracturile tibiale de stres
19. Sindromul de stres mediotibial
20. Sindromul solear
21. Durerea marginii anterolaterale a tibiei
22. Sindromul de lojă posterioară profundă distală
23. Fisurile tibiale secundare unei afecţiuni sistemice
    - A. Sifilisul
    - B. Boala Paget a tibiei

24. Tromboflebita venei safene mari
25. Nevrita safenă
26. Osteomielita tibială

AFECŢIUNILE DERMATOLOGICE ALE GAMBEI

27. Paniculita nodulară
28. Eritemul nodos
29. Ulceraţiile arteriale şi hipertensive
30. Vasculitele sistemice complicate cu ulceraţii
31. Eritemul indurat

DUREREA GENERALIZATĂ A GLEZNEI

32. Leziunile acute ale gleznei
    A. Supinaţia-adducţia
    B. Supinaţia-rotaţia externă (eversie)
    C. Pronaţia-abducţia
    D. Pronaţia-rotaţia externă (eversie)
    E. Pronaţia-dorsiflexia
    F. Luxaţia anterioară
    G. Luxaţia posterioară
    H. Fractura colului talusului
    I. Fractura corpului talusului
33. Monoartrita acută a gleznei
    A. Artrita septică
    B. Atacul de gută
    C. Atacul de pseudogută
    D. Poliartrita reumatoidă
    E. Distrofia simpatică reflexă
    F. Artropatia hemofilicilor
    G. Hemartroza acută
34. Osteoporoza migratorie tranzitorie
35. Osteocondrita disecantă a talusului
36. Artrita gleznei asociată cu poliartrită acută
    A. Artrita septică poliarticulară
    B. Reumatismul articular acut
    C. Artrita Lyme
    D. Artrita din hepatita virală B
    E. Artrita asociată rubeolei şi vaccinării antirubeolă
    F. Artita asociată cu bolile inflamatorii intestinale
    G. Atacul de gută
    H. Boala depozitelor de pirofosfat de calciu
    I. Sindromul Reiter
    J. Poliartrita reumatoidă
37. Osteomielita acută

DUREREA CU LOCALIZARE PE FAŢA LATERALĂ A GLEZNEI

38. Leziunile ligamentelor colaterale laterale (talofibular anterior, calcaneofibular şi posterofibular)
39. Afecţiuni ce mimează elongaţia ligamentului talofibular
    A. Elongaţia ligamentului tibiofibular anterior
    B. Fracturile maleolei laterale
    C. Fracturile apofizei laterale a talusului
    D. Fracturile tuberculului lateral al apofizei posterioare a talusului
    E. Tendinita peronieră
    F. Luxaţia traumatică a tendonului peronier
    G. Chistul sinovial
    H. Fracturile de stres ale fibulei
    I. Elongaţia ligamentului calcaneofibular

DUREREA CU LOCALIZARE PE FAŢA ANTERIOARĂ A GLEZNEI

40. Peritendinita extensorilor piciorului şi degetelor
41. Elongaţia ligamentului încrucişat crural (retinaculului)
42. Elongaţia sau ruptura ligamentului tibiofibular anterior
43. Fractura marginii anterioare a suprafeţei articulare tibiale distale

DUREREA CU LOCALIZARE PE FAŢA MEDIALĂ A GLEZNEI

44. Elongaţia ligamentului deltoid
45. Fracturile maleolei mediale
46. Tendinita tibială posterioară
47. Fisurile tibiale (fracturi de stres, periostite şi durerea musculo-tendinoasă)
48. Fracturile sustentaculum tali
49. Tendinita flexorului lung al halucelui şi a flexorului comun al degetelor

DUREREA CU LOCALIZARE PE FAŢA POSTERIOARĂ A GLEZNEI

50. Tendinita achileană
51. Bursita achileană subcutană
52. Bursita retrocalcaneană
53. Ruptura parţială de tendon achilean
54. Ruptura totală de tendon achilean
55. Fractura tuberozităţii calcanee

DUREREA BILATERALĂ DE LA NIVELUL GAMBEI ŞI GLEZNEI (TABELUL 46-1)

☐ REZUMAT

Durerea generalizată a gambei

Fracturile diafizei tibiale se produc în cursul accidentelor rutiere, a căderilor de la înălţime sau în cadrul competiţiilor sportive. În urma leziunii se constată durere, tumefacţie, sensibilitate la palpare, crepitaţii şi deformare osoasă. Pot apărea fracturi deschise cu protruzie osoasă sau plăgi deschise contaminate fără vizualizarea osului. Diagnosticul de fractură este confirmat radiologic. *Fractura fibulară* poate apărea izolat, prin aplicarea unei lovituri directe, cel mai frecvent însă fiind cauzată de aceeaşi forţă care lezează şi tibia.

Fracturile pe os patologic apar în ortostatism sau în urma exercitării unei forţe de torsiune asupra gambelor. Nu există un traumatism declanşator. Pacientul percepe un pocnet urmat de o durere vie şi de senzaţia că nu-şi mai poate controla gamba; nu întotdeauna fractura este urmată de cădere. Cauzele includ afecţiuni chistice, litice sau metabolice ale tibiei.

Ocluzia acută de arteră femurală superficială sau de arteră poplitee determină dureri severe de gambă, pareze musculare, parestezii, paloarea sau albirea tegumentelor şi absenţa pulsului distal. Cauzele includ compresia arterială sau întreruperea fluxului sanguin în urma unui traumatism, a unui embolus sau tromb. Simptomatologia dispare după îndepărtarea obstrucţiei arteriale sau după practicarea unui bypass care restaurează fluxul în interval de cel mult 6-8 ore de la producerea leziunii.

Infecţiile extremităţii inferioare pot interesa epidermul (erizipelul), întregul derm şi ţesutul subcutanat (celulitele); tegumentul şi fascia profundă (fasceita necrozantă) sau tegumentul, ţesutul adipos subcutanat, fascia şi muşchiul (mionecroza).

În *erizipel* apare un placard proeminent, dureros, de culoare roşu-aprins, bine delimitat, cu tendinţă de expansiune. Leziunea este sensibilă la palpare, suprafaţa ei putînd lua aspectul de *„coajă de portocală"*. Cauza este un streptococ de grup A, tratamentul constînd în administrarea de penicilină. *Celulita bacteriană* (determinată de specii de streptococ şi stafilococ) provoacă dureri surde, cu caracter de arsură, la nivelul gambei, eritem şi sensibilitate la palpare. Regiunea eritematoasă este sensibilă, caldă şi prezintă o margine neregulată, cu tendinţă la expansiune. De regulă, marginea nu este proeminentă, aşa cum se întâmplă în erizipel. În centrul leziunii pot apărea mici bule, abcese sau ulceraţii necrozate. Răspunsul la tratamentul parenteral cu antibiotice este prompt. *Fasceita necrozantă* a gambei debutează cu edematierea tegumentului care devine lucios, eritem, căldură locală, durere intensă şi sensibilitate la palpare. Zona afectată are margini neregulate, imprecis delimitate. Simptomele sistemice sînt severe şi pot conduce la alterarea stării de conştienţă. Apar zone de tegument gri-albăstrui sau purpurii şi curînd se formează bule hemoragice. În zona afectată apare hipo sau anestezie cutanată, care pot preceda instalarea gangrenei. În scurt timp se dezvoltă gangrena cutanată, iar tegumentul necrozat se exfoliază sau necesită debridare. Ţesutul adipos subcutanat subiacent şi fascia corespunzătoare sînt necrozate şi prezintă miros fetid. Această afecţiune este cauzată de o infecţie sinergică cu germeni strict anaerobi şi facultativ anaerobi sau este produsă de către streptococi din grupul A, fie singuri, fie asociaţi cu *Staphylococcus aureus*.

Gangrena gazoasă (mionecroza clostridiană) este secundară suprainfecţiei unei plăgi profunde. Simptomele debutează la 1-3 zile de la apariţia leziunii. Prima acuză este durerea intensă la nivelul plăgii. Apar importante semne şi simptome generale. Plaga devine intens tumefiată şi sensibilă la palpare şi apare o scurgere cu miros respingător, sero-sanguinolentă, cu aspect murdar. Se pot constata crepitaţii tegumentare datorate acumulării subcutanate de gaz. În scurt timp tegumentul din zona plăgii devine galben sau de culoarea bronzului; apar bule hemoragice precum şi zone de gangrenă cutanată de culoare negru-verzui. Membrul inferior devine difuz edematos, cu zone de tegument negru şi anestezic. Este extrem de dureros, durerea putînd fi însă mascată de delirul toxic acut produs de infecţie. De obicei, agentul etiologic este *Clostridium perfringens* sau alte specii de clostridii. Aceste organisme pot fi izolate din bule, din drenajul de la nivelul plăgii sau din ţesutul debridat. Pe frotiul Gram realizat din exsudatul prelevat de la nivelul plăgii, se pot identifica numeroşi bacili gram-pozitivi de talie mare. Explorarea plăgii evidenţiază semne de mionecroză.

Mionecroza nonclostridiană determinată de streptococi anaerobi debutează la 3-4 zile de la producerea plăgii penetrante. Primele semne sînt hiperemia şi tumefierea tegumentului din jurul plăgii şi apariţia unei scurgeri cu miros acrişor, abundentă, seropurulentă. Durerea, iniţial absentă, apare după 3-4 zile şi, gradat, devine mai intensă şi generalizată. Această infecţie este cauzată de un streptococ anaerob şi un streptococ de grup A sau de o tulpină de *S. aureus*.

Celulita necrozantă sinergică debutează prin apariţia unor ulceraţii mici, dureroase, care drenează un puroi cu miros respingător, cu aspect de „spălătură de carne". Necroza cutanată apare în vecinătatea ulceraţiilor. Apare durere intensă şi sensibilitate la palparea membrului inferior însoţite de toxemie severă. Această afecţiune este de fapt o infecţie sinergică care poate eventual provoca necroză la nivelul tegumentului, ţesutului adipos, fasciei şi muşchiului. Cauzele acestei infecţii mixte sînt de regulă bacteriile anaerobe şi bacteriile facultativ anaerobe (Enterobacteriaceae). *Gangrena vasculară poate fi suprainfectată* de o combinaţie de bacterii anaerobe şi aerobe. Semne evidente sînt crepitaţiile tisulare şi prezenţa unui drenaj fetid. Necroza musculară este limitată la zona cu gangrenă ischemică. *Mionecroza cu Aeromonas hydrophila* este secundară unei plăgi produse în mediu cu apă dulce sau în contact cu vieţuitoarele de apă dulce. Această afecţiune mimează gangrena gazoasă. Diagnosticul diferenţial se face pe istoric (producerea plăgii în mediu de apă dulce) şi pe culturile efectuate din exsudatul prelevat de la nivelul plăgii. Se impune debridarea chirurgicală largă şi tratamentul antibiotic.

Celulita anaerobă clostridiană se caracterizează printr-o infecţie a plăgii însoţită de semne şi simptome sistemice

minore, producţie importantă de gaz la nivel cutanat şi un drenaj din plagă redus cantitativ, de culoare închisă şi uneori fetid. Durerea este uşoară, eritemul cutanat minim iar edemul cutanat este moderat. Explorarea chirurgicală exclude mionecroza. Pe frotiurile Gram şi prin cultivare „in vitro" se pot identifica specii de Clostridium. *Celulita anaerobă nonclostridiană* prezintă un tablou asemănător, dar poate fi diferenţiată prin examenul bacteriologic al frotiului Gram şi prin culturile realizate din exsudatul şi ţesutul prelevate de la nivelul plăgii. Este produsă doar de bacterii anaerobe. *Infecţia cu Vibrio vulnificus* este secundară unei plăgi produse sau suprainfectate în mediu cu apă sărată. Gamba este afectată de o celulită cu caracter extensiv. Apar bule hemoragice, ulceraţii necrotice şi gangrenă cutanată. Semnele generale de toxicitate pot fi severe. Vindecarea se obţine prin debridare chirurgicală şi tratament cu doxiciclină.

Siclemia determină durere uni sau bilaterală ce se întinde de la genunchi pînă la gleznă sau picior. Această durere este profundă, pulsatilă sau ascuţită şi este asociată cu alodinie şi hiperestezie cutanată. Durerea şi alodinia se asociază cu febră, revărsat lichidian în articulaţia genunchiului şi edem cutanat. Simptomele se remit spontan în 3-14 zile. Episodul care afectează gamba poate fi unic sau pot apărea recidive. Se pare că durerea s-ar datora unei polineuropatii senzitive reversibile şi unor infarctizări ale măduvei osoase produse de ischemie. *Efortul fizic fără antrenament prealabil* poate provoca o durere în membrul inferior generalizată, însoţită de sensibilitate la palpare, semne care debutează 24-48 de ore mai tîrziu. Durerea este prezentă şi în repaus sau numai în timpul contracţiei musculare. Se remite spontan în 1-5 zile.

Durerea în molet

Tromboza venoasă indusă de efort se prezintă cu durere ascuţită la nivelul moletului, apărută brusc în timpul alergării. După cîteva ore apare tumefacţie şi sensibilitate la palparea zonei dureroase. Durerea este exacerbată prin atîrnarea membrului inferior la marginea patului şi ameliorată prin ridicarea acestuia. Venografia de contrast va stabili diagnosticul.

Tromboza venoasă spontană apare de regulă la pacienţii care prezintă unul sau mai mulţi factori de risc pentru ocluzia venoasă. Printre aceşti factori se numără intervenţiile chirurgicale recente, sarcina, leziunile de la nivelul membrului inferior, afecţiunile maligne, imobilizarea membrului inferior, hipercoagulabilitatea sanguină, tromboflebitele, obezitatea şi existenţa de tromboze venoase în antecedente. Semnele frecvent întîlnite sînt: durerea în molet, edemul, sensibilitatea la palpare, căldura locală; acestea pot însă lipsi la un procent ridicat de pacienţi, la care tromboza venelor moletului a fost demonstrată prin venografie de contrast. Durerea în molet asociată trombozei venoase este, de regulă, exacerbată de ortostatism sau de mersul pe jos şi ameliorată în repaus şi la ridicarea membrului inferior. Debutul durerii poate fi brusc sau insidios. Durerea la nivelul moletului şi a fosei poplitee este permanentă sau poate apărea numai în ortostatism, la mersul pe jos sau în cursul altor mişcări ale membrului inferior. În unele cazuri pot apărea: febră, mialgii, disconfort general şi leucocitoză. Tromboza venoasă a moletului poate fi vizualizată prin ecografie Doppler color (sensibilitate 48%) sau cu ajutorul venografiei de contrast. Studiile efectuate în dinamică folosind pletismografia de impedanţă sau Dopplerul color vor identifica trombii de la nivel infrapopliteal care se propagă spre venele femuropoplitee.

Durerea, sensibilitatea la palpare, tumefacţia, eritemul şi căldura locală, constatate la nivelul moletului pot fi consecinţa *afecţiunilor care mimează tromboza venoasă profundă* a gambei şi a fosei poplitee (pseudotromboflebite). Un *chist Baker voluminos, disecant sau rupt* sau un chist care comprimă vena poplitee pot genera la nivelul moletului semne care nu pot fi diferenţiate de cele întîlnite în tromboflebite decît cu ajutorul unor examene complementare. Ecografia Doppler color poate exclude trombozele venoase ale coapsei şi, în unele cazuri, trombozele venoase ale gambei şi poate identifica un chist Baker. Artrografia sau RMN pot vizualiza un chist existent şi pot demonstra extravazarea de lichid. Deoarece studiile ecografice dau rezultate fals negative în pînă la 30% din cazurile de chist Baker este necesară utilizarea artrografiei sau a RMN-ului pentru a exclude acest diagnostic la pacienţii fără factori de risc ai bolii ocluzive venoase, care prezintă rezultate negative atît la ecografie – pentru chist Backer –, cît şi la venografie – pentru trombi în gambă sau coapsă.

Piomiozita provoacă durere, tumefacţie şi apariţia unei împăstări sau a unei mase renitente la nivelul moletului, însoţite de febră, frisoane, transpiraţii şi stare de prostraţie. Diagnosticul poate fi confirmat cu ajutorul ecografiei sau a examnenuluui CT. Aspiraţia formaţiunii evidenţiază puroi şi coci gram-pozitivi (*S. aureus*).

Hematomul gambei poate fi rezultatul unui traumatism direct, al unei rupturi la nivelul muşchilor gastrocnemian sau solear sau al unei fracturi de tibie. Examenul CT sau RMN vor vizualiza hematomul ca fiind o masă de formă lenticulară. Ca o complicaţie a hematomului se poate dezvolta un sindrom secundar de lojă posterioară. Rareori, *rabdomioliza acută* poate mima o tromboflebită acută a venelor gambei. Durerea, sensibilitatea la palpare şi edemul gambei sînt însoţite de niveluri serice crescute ale creatininkinazei şi de mioglobinurie. Vena poplitee poate fi comprimată de un chist Baker de mari dimensiuni, trombozîndu-se, sau tromboza venelor gambei se poate produce datorită repausului la pat impus de ruptura dureroasă a unui chist Baker (*pseudo-pseudotromboflebită*).

Ruptura de tendon achilean determină debutul brusc al unei dureri vii pe faţa posterioară a gambei şi perceperea unui pocnet, urmate de dificultatea realizării flexiei plantare. La mersul pe vîrfuri se observă căderea călcîiului, iar rezultatele testului Thompson sînt pozitive. Deseori se poate palpa o discontinuitate dureroasă la nivelul tendonului. „Gamba tenisman-ului" este denumirea dată *elongaţiei muşchiului gastrocnemian sau solear*. În acest caz dorsoflexia pasivă (elongaţia) sau flexia plantară contra unei rezistenţe exacerbează durerea de la nivelul gambei. Pe faţa medială a gambei se constată durere şi sensibiltate la palpare, tumefiere, căldură locală şi echimoze, iar uneori se poate palpa o

întrrupere în mușchiul gastrocnemian. Pseudotromboflebita poate fi produsă și de ruperea mușchiului solear. La acest nivel se dezvoltă un hematom secundar ruperii vaselor sanguine, hematom vizibil la examenul RMN sau CT.

Un *sindrom acut de loją posterioară* poate avea drept cauză fractura de diafiză tibială, ruptura musculară cu sîngerare în loja posterioară sau o solicitare excesivă a gambei la o persoană sedentară. În cîteva minute sau ore de la producerea leziunii durerea devine constantă și severă. Orice mișcare a membrului inferior exacerbează durerea. Se poate constata parestezia și hiperestezia piciorului. Mușchii gambei devin extrem de sensibili la palpare și contractați, iar întinderea pasivă a mușchilor compartimentului posterior superficial (flexia dorsală a piciorului) intensifică durerea. În mod similar, elongația mușchilor compartimentului posterior profund prin extensia pasivă a degetelor provoacă durere sau o exacerbează, în cazul în care presiunea în această lojă este ridicată. Se poate observa imposibilitatea realizării flexiei plantare (implicarea lojei superficiale) sau a flexiei degetelor (implicarea lojei profunde). Pulsurile pot fi palpabile chiar după instalarea mionecrozei. Decompresia compartimentului afectat, după confirmarea cît mai precoce a diagnosticului prin măsurarea presiunii intracompartimentale, duce la ameliorarea durerii și a simptomelor neurologice.

Crampele mușchilor gambei care apar după efort, în cursul sarcinii sau noaptea la vîrstnici, sînt de obicei benigne și nu impun investigații suplimentare. Crampele mai pot fi secundare unei neuropatii periferice, unei leziuni de rădăcină sau plex nervos, hipocalcemiei, hipomagneziemiei, hiponatremiei sau miozitei. O frecvență crescută a crampelor se constată în sindroamele de neuron motor periferic, în ciroze, în diareile severe, în pierderile de săruri pe cale renală, în alcoolism, tetanos sau sarcoidoză. Crampele au mai fost asociate cu hemodializa și cu tratamentele cu diuretice și fenotiazine.

Durerea cu localizare pe fața anterolaterală a gambei

Durerea de pe fața anterolaterală a gambei, cu tumefiere și sensibilitate la palpare, la care uneori se adaugă eritem și căldură locală poate fi secundară unei *tromboze a venei tibiale anterioare*. Acest diagnostic poate fi uneori confirmat cu ajutorul echo Doppler-ului color sau al venografiei de contrast. Majoritatea pacienților cu tromboză a venei tibiale anterioare au trombi și la nivel femuropopliteal, ușor detectabili cu ajutorul echo Doppler-ului color.

Un *sindrom acut de loją anterioară* poate complica o fractură de tibie sau o ruptură cu sîngerare a mușchilor lojei anterioare. În cîteva minute sau ore de la producerea leziunii apare o durere de intensitate extremă, cu caracter constant. La palparea compartimentului anterolateral al gambei se constată tumefacție, sensibilitate extremă și consistență crescută (duritate). Flexia pasivă a degetelor și flexia plantară a piciorului exacerbează durerea. Se constată hipoestezia feței dorsale a piciorului în vecinătatea primului spațiu interdigital. Se mai constată pareză la extensia degetelor și la flexia dorsală a piciorului. Diagnosticul se confirmă prin măsurarea presiunii intracompartimentale, iar simptomele se ameliorează prin decompresia chirurgicală a lojei.

Sindromul acut de loją laterală este rar întîlnit. Poate fi secundar unei contuzii sau unei rupturi de mușchi peronieri. Pronația piciorului (eversia) poate fi imposibilă, iar supinația pasivă a acestuia intensifică durerea în zona laterală a gambei. Compartimentul lateral este tumefiat, de consistență crescută și sensibil la palpare. *Compresia nervului peronier superficial* provoacă durere în regiunea anterolaterală a gambei, care apare la efort, dar și în repaus, în anumite poziții ale gambei și piciorului. Hipoestezia și paresteziile apar la nivelul fetei dorsale a piciorului și au caracter fie intermitent, fie persistent. Semnul Tinel este prezent proximal în dreptul nervului, iar durerea la nivelul zonei laterale a gambei poate fi provocată prin manevra de flexie pasivă și supinație a gleznei. Pînă la 50% dintre pacienții cu această tulburare prezintă o viteză de conducere anormală la nivelul nervului peronier superficial. *Piomiozita* poate determina durere, tumefacție, sensibilitate la palpare, căldură locală și eritem cutanat în regiunea anterolaterală a gambei, însoțite de febră. Explorarea ecografică sau cu ajutorul CT confirmă prezența unui abces. *O întindere a mușchilor lojei anterioare și/sau prezența unui hematom* provoacă durere locală, tumefacție și sensibilitate la palpare. Flexia plantară pasivă a piciorului și flexia dorsală contra unei rezistențe exacerbează durerea. Dacă există un hematom el poate fi obiectivat prin examen CT sau RMN sub forma unei formațiuni lenticulare. *Fractura de diafiză fibulară* apare ca urmare a unui impact direct. Este însoțită de durere în zona laterală a gambei, sensibilitate locală, edem, echimoză și uneori de crepitații osoase. O *fractură în lemn verde la nivelul treimii proximale a fibulei* provoacă durere în regiunea anterolaterală a gambei, sensibilitate la palpare și crepitații, însoțite de pierderea apoziției tibiofibulare distale și de afectarea severă a gleznei.

Durerea cu localizare pe fața anteromedială a gambei

Durerea de pe fața anteromedială a gambei poate apărea după alergare sau alt tip de efort. Este exacerbată sau declanșată de efort și ameliorată parțial sau total în repaus. Cauzele durerii includ fracturi de stress, periostita, un sindrom de lojă reversibil sau disfuncții musculotendinoase care afectează mușchii atașați tibiei. *Fractura de stress a tibiei* se prezintă ca o zonă limitată de sensibilitate la palpare, situată la nivelul marginii posteromediale a tibiei, în treimea distală sau mijlocie a osului. Scintigrafia arată o zonă de hipercaptare fusiformă sau rotundă. Radiografia simplă poate oferi rezultate negative sau evidențiază o linie de fractură oblică sau transversă. Durerea și sensibilitatea cu caracteristici similare, care se întind în formă de bandă de-a lungul marginii tibiei, pe o distanță de 8 cm sau mai mult, sînt de obicei provocate de *microfracturile de stress ale tibiei*. Zona de sensibilitate osoasă corespunde benzii liniare de hipercaptare a radiotrasorilor observată pe scintigramă. De regulă, radiografia simplă oferă rezultate nega-

tive. *Sindromul de stress mediotibial (periostalgia)* este însoţit de sensibilitate la palpare în dreptul muşchiului adiacent marginii tibiale. Atît scintigrafia cît şi radiografia simplă oferă rezultate negative. Unii pacienţi pot avea *disfuncţie musculo-tendinoasă* sau un *sindrom de compartiment* reversibil.

Sindromul solear constă în durere şi sensibilitate la palpare la nivelul marginii posteromediale a tibiei, declanşate de alergare sau jogging şi ameliorate în repaus. Scintigrafia evidenţiază periostită. Radiografia simplă este rareori patologică. Durere şi sensibilitate cu caracter asemănător pot apărea de-a lungul marginii anterolaterale a tibiei datorită unei reacţii periostale similare. Sensibilitatea la palpare ce apare într-o zonă în formă de bandă longitudinală de-a lungul marginii tibiei este însoţită de hipercaptarea radiotrasorilor în zona corespunzătoare.

Un *sindrom distal de lojă posterioară profundă* poate provoca episoade repetate de durere profundă şi sensibilitate la palpare (neînsoţită de sensibilitate osoasă) în extremitatea distală a gambei, declanşate de alergare sau jogging şi ameliorate în repaus. Durerea este severă şi capătă caracter persistent dacă este determinată de o fractură de tibie, de o ruptură de muşchi cu hematom în loja posterioară sau de un efort prelungit la o persoană neantrenată. Rareori durerea anteromedială este secundară unui *sifilis* (periostită) sau *bolii Paget a tibiei*.

Tromboflebita venei safene mari determină apariţia unei dureri continue, localizate în partea medială a gambei, însoţită de palparea unui „cordon" sensibil. *Nevrita safenă* provoacă dureri surde sau cu caracter de arsură la nivelul feţei anteromediale a gambei, însoţite de hipoestezie şi parestezii. *Osteomielita tibiei* provoacă febră, durere osoasă localizată, sensibilitate la palpare şi, uneori, prezenţa unei fistule drenante. Scintigrafia însoţită de radiografii simple sau de RMN obiectivează osteomielita, acestea avînd grade diferite de sensibilitate. Pentru obţinerea unei culturi microbiene relevante se impune practicarea biopsiei osoase. Cele mai multe cazuri la copil au origine hematogenă, în timp ce la adulţi cauza este o fractură deschisă sau reducerea chirurgicală a unei fracturi închise. Criteriile pentru diagnosticul pozitiv al osteomielitei includ semnele radiologice caracteristice, rezultatele pozitive ale culturii efectuate din material osos şi semnele histopatologice care să susţină diagnosticul.

Afecţiunile dermatologice ale gambei

Paniculita nodulară determină apariţia de macule, placarde şi noduli dureroşi, sensibili la palpare, de culoare roşie, care simulează o celulită sau o piodermită. Apar leziuni multiple cu tendinţă la confluare. Necroza centrală produce ulceraţii care drenează un lichid alb-gălbui, grăsos, adesea confundat cu puroiul. Acest lichid se colorează puternic cu coloranţi pentru acizi graşi liberi (Sudan). Se asociază febră, scădere în greutate, astenie, disconfort general şi anorexie. Afecţiunile sistemice însoţite de paniculită nodulară includ boli ale ţesutului conjunctiv, boli limfoproliferative şi afecţiuni pancreatice.

În *eritemul nodos* apar noduli subcutanaţi sensibili, roşietici, localizaţi pretibial şi anterotibial, care apar ca unică manifestare sau se asociază cu durere la nivelul gleznei şi genunchiului, febră şi/sau adenopatie hilară. Numeroase infecţii sistemice şi boli cu etiologie necunoscută sînt asociate acestei afecţiuni.

Hipertensiunea şi ischemia arterială provoacă apariţia de ulceraţii dureroase, răsfrînte în afară, în regiunea tibială anterioară. *Vasculitele sistemice* se însoţesc de ulceraţii neregulate, profunde, purulente, situate la nivelul gambelor. Aceste ulceraţii sînt asociate unei boli vasculare de colagen sau granulomatozei Wegener. Siclemia poate, la rîndul ei, determina apariţia de ulceraţii declive ale membrului inferior.

Eritemul indurat generează noduli de culoare roşie sau albăstruie, sensibili la palpare, situaţi la nivelul moletului. Aceşti noduli se pot ulcera şi suprainfecta, producînd durere. Biopsia acestor leziuni evidenţiază inflamaţie granulomatoasă, vasculită şi paniculită.

Durerea generalizată a gleznei

Fracturile şi rupturile de ligament de la nivelul gleznei sînt rezultatul exercitării unor *forţe de abducţie, adducţie, rotaţie internă, rotaţie externă sau dorsiflexie*. Leziuni singulare, localizate doar la nivelul feţei laterale sau mediale a gleznei provoacă local durere, tumefacţie, sensibilitate la palpare, echimoze, uneori crepitaţii osoase şi semne radiologice de fractură sau diastază între talus şi suprafaţa articulară a tibiei (indicînd ruptură de ligamente). Forţe mai mari determină leziuni atît la nivelul feţei laterale cît şi la nivelul feţei mediale a gleznei şi, în unele cazuri, la nivelul marginilor articulare anterioară sau posterioară ale tibiei şi la nivelul ligamentelor tibiofibulare. Durerea, tumefacţia şi sensibilitatea la palpare afectează feţele laterală şi medială ale articulaţiei, iar deformarea în articulaţia gleznei poate fi în valgus sau în varus.

Luxaţia gleznei (articulaţiei talotibiale) presupune ruperea capsulei articulare şi a majorităţii ligamentelor. *Luxaţia anterioară* provoacă durere difuză la nivelul gleznei, dorsiflexia şi elongaţia piciorului şi proeminarea spre anterior a suprafeţei superioare a talusului. *Luxaţia posterioară* provoacă flexie plantară şi/sau scurtarea piciorului. Radiografiile simple precizează tipul şi gradul luxaţiei şi existenţa eventuală a unor fracturi asociate.

Fracturile de la nivelul colului sau corpului talusului pot, de asemenea, provoca durere difuză a gleznei, sensibilitate la palpare, tumefierea şi deformarea acesteia datorită luxaţiei talusului. Aceste fracturi pot fi vizualizate cu ajutorul radiografiei simple (incidenţă anteroposteriaoră, laterală şi talară).

Monoartrita septică acută poate produce tumefierea gleznei, durere şi sensibilitate, precum şi eritem cald al tegumentului supraiacent. Lichidul sinovial conţine un număr crescut de leucocite polimorfonucleare, iar rezultatul culturii este pozitiv pentru *S. aureus*, streptococi variaţi sau bacterii gram-negative. La adulţii activi sexual se poate manifesta artrita determinată de *N.gonorrhoeae*. Diagnosticarea acestei afecţiuni impune efectuarea de culturi de la nivelul mucoaselor, a hemoculturiolor şi/sau din lichidul sinovial.

Atacul de gută sau de pseudogută pot mima infecţiile articulare, provocînd eritem, durere, sensibilitate la palpare şi edem la nivelul gleznei. Lichidul sinovial conţine urat

monosodic sau cristale de pirofosfat de calciu dihidrat, precum şi leucocite polimorfonucleare în număr crescut.

Poliartrita reumatoidă poate debuta ca o monoartrită a gleznei manifestată prin durere, tumefiere şi sensibilitate la palpare. În timp, rezultatele testelor de determinare a factorului reumatoid se pozitivează şi apar şi alte criterii de diagnostic al artritei reumatoide.

Distrofia simpatică reflexă poate succede unei lezări relativ minore a gleznei sau piciorului. Durerea, cu caracter de arsură sau surdă, cuprinde glezna şi/sau piciorul. Durerea este disproporţionat de intensă faţă de leziunea sau afecţiunea existentă local. Se manifestă prin eritem cald al tegumentului, sensibilitate la palpare şi alodinie. În cîteva săptămîni durerea şi redoarea articulară limitează funcţionalitatea extremităţii afectate. Apoi tegumentul devine edematos, rece şi lucios, iar pacientul evită să-şi folosească glezna sau piciorul. Alodinia şi hiperestezia cutanată se agravează şi se poate instala hiperhidroza. Scintigrafia osoasă evidenţiază radiocaptare crescută periarticular, iar radiografiile arată osteoporoză în zone circumscrise sau cu caracter difuz la nivelul gleznei.

Hemoragia intraarticulară acută se prezintă cu durere articulară cu debut brusc, tumefiere, sensibilitate la palpare şi exacerbarea durerii la mers. Aspirarea lichidului articular evidenţiază prezenţa sîngelui şi nu se evidenţiază semne de coagulopatie. Unele cazuri de *hemartroză a gleznei* sînt întîlnite în *hemofilie*.

Osteoporoza migratorie tranzitorie determină o durere localizată la nivelul gleznei şi tumefacţie articulară cu caracter difuz, fără godeuri, căldură locală şi eritem. Mobilitatea articulară este păstrată. Scintigrafia osoasă oferă rezultate foarte concludente, iar radiografia evidenţiază osteoporoza difuză a tuturor oaselor articulaţiei gleznei. Corticoterapia poate fi eficientă. Este posibilă migrarea ulterioară la articulaţiile piciorului sau genunchiului.

Osteocondrita disecantă a talusului apare la copiii mai mari, adolescenţi şi adulţii tineri. Durerea şi sensibilitatea în partea anteromedială a gleznei limitează alergarea sau joggingul. Diagnosticul este confirmat cu ajutorul examenului RMN sau artroscopic.

Durerea difuză, tumefierea, sensibilitatea la palpare şi eritemul cald de la nivelul gleznei pot apărea şi în contextul unei *poliartrite inflamatorii acute*. Cauzele cuprind *artrita septică poliarticulară*, *reumatismul articular acut*, *boala Lyme*, *artrita asociată hepatitei B*, *artrita asociată rubeolei* sau *vaccinării antirubeolă*, *artrita din bolile inflamatorii intestinale*, *guta poliarticulară*, *boala depunerii cristalelor de pirofosfat de calciu*, *sindromul Reiter* şi *poliartrita reumatoidă*.

Osteomielita acută provoacă dureri intense, sensibilitate la palpare, tumefiere la nivelul gleznei, precum şi febră însoţită de frisoane. La examenul RMN şi scintigrafie sînt constatate modificări, mai înainte de a putea fi evidenţiate semne pe radiografia simplă. Această afecţiune este mai frecventă la copii, fiind rareori întîlnită la adult.

Durerea cu localizare pe faţa laterală a gleznei

O forţă de adducţie exercitată asupra gleznei aflată în flexie plantară poate leza *ligamentul talofibular anterior* (LTFA) şi în unele cazuri *ligamentul calcaneofibular* (LCF), componente majore ale ligamentului colateral extern al gleznei. Leziunile LTFA provoacă durere, sensibilitate şi tumefiere în regiunea situată anterior şi inferior de maleola laterală, iar leziunile LCF determină aceleaşi simptome, dar localizate inferior de vîrful maleolei laterale. Testul „sertarului anterior" şi testul „inversiei" sînt utilizate pentru depistarea rupturilor ligamentare şi impun anestezie locală sau generală dacă sînt executate în condiţiile unei leziuni acute de gleznă. Înclinaţia talusului determinată radiografic (testul inversiei de stress) şi mişcarea anterioară a talusului (testul „sertarului anterior") sînt anormale dacă există ruptură de LTFA cu sau fără ruptură de LCF. În diagnosticarea rupturilor de LTFA şi/sau LCF artrografia are o acurateţe superioară acestor teste.

Lezarea ligamentului tibiofibular anterior şi *fractura de maleolă laterală* pot *mima* leziunile LTFA şi LCF. Sensibilitatea la palpare, în cazul unei lezări a ligamentului tibiofibular anterior, este localizată mai medial şi superior faţă de maleola laterală. Ruptura completă de ligament tibiofibular anterior poate fi depistată pe o radiografie executată cu glezna menţinută în rotaţie externă. Fractura maleolei laterale provoacă sensibilitate în zona distală a fibulei, semnele de fractură fiind evidente radiologic. Fracturile talusului determină apariţia unei zone punctiforme de sensibilitate şi tumefiere, situată inferior de vîrful maleolei laterale şi semne radiologice de *fractură de apofiză laterală a talusului* sau de *tubercul lateral al apofizei posterioare a talusului*.

Tendinita peroneră provoacă durere în tendon, sensibilitate şi tumefiere inferior şi posterior de maleola laterală. Inversia şi flexia plantară pasivă exacerbează durerea. Eversia gleznei contra unei rezistenţe exacerbează, de asemenea, durerea. Injectarea de lidocaină în regiunea dureroasă a tendonului ameliorează imediat durerea asociată repausului şi mişcării şi are valoarea unui test diagnostic. *Dezinserţia traumatică a tendoanelor peroniere* se exprimă prin durere acută, însoţită de un cracment în regiunea laterală a gleznei. Dacă tendoanele rămîn dislocate diagnosticul este evident. Dacă nu, prin dorsiflexia izometrică cu piciorul în flexie plantară şi abducţie, se tentează poziţionarea tendoanelor anterior de maleola laterală. Poate apărea edem local în regiunea posterolaterală a gleznei. *Un ganglion* se poate prezenta ca o formaţiune chistică, sensibilă la palpare, situată inferior de maleola laterală. *Fractura de stress a fibulei* provoacă durere şi sensibilitate la nivelul regiunii posterolaterale a fibulei inferioare. Scintigrafia sau radiografia simplă confirmă diagnosticul de fractură fibulară de stress. *Lezarea LCF* survenită izolat este rară şi se caracterizează prin durere, tumefiere şi sensibilitate la palpare în zona laterală a gleznei, la nivelul localizării anatomice a ligamentului.

Durerea cu localizare pe faţa anterioară a gleznei

Peritendinita interesează tendoanele muşchilor extensori ai piciorului şi degetelor. Tendoanele sînt sensibile la palpare, iar întinderea lor pasivă (flexia plantară şi flexia degetelor) exacerbează durerea locală. *Leziunile la nivelul ligamentului crural încrucişat* se prezintă cu semne şi simptome

asemănătoare, dar sensibilitatea locală este maximă la nivelul ariei de proiecţie a ligamentului. *Lezarea ligamentului tibiofibular anterior* provoacă durere şi sensibilitate, medial şi superior de maleola laterală. *Fracturile marginii anterioare a suprafeţei articulare tibiale* sînt consecinţa unei forţe lezionale care acţionează în pronaţie-dorsiflexie. Apar sensibilitatea şi tumefierea regiunii anterioare a gleznei, iar fractura este vizibilă pe radiografia de gleznă.

Durerea cu localizare pe faţa medială a gleznei

Durerea de pe faţa medială a gleznei care apare imediat după o leziune în abducţie sau rotaţie externă se poate datora *lezării ligamentului lateral intern*. La nivelul părţii mediale a gleznei pot apărea sensibilitate la palpare, tumefiere şi uneori echimoze. Ruptura ligamentului lateral intern este depistată radiologic prin utilizarea incidenţei talare a gleznei, care arată existenţa unui spaţiu de peste 4 mm între faţa internă a maleolei mediale şi talus. *Fractura de maleolă medială* determinată de o forţă lezionară similară provoacă durere, sensibilitate locală şi tumefiere în dreptul sediului fracturii, diagnosticul fiind confirmat de radiografia simplă. *Tendinita tibială posterioară* provoacă durere la nivelul treimii mediale a piciorului, maleolei mediale şi regiunii situată posterior de maleola medială. Tendonul poate fi sensibil la palpare şi tumefiat, umplînd fosa existentă în mod normal posterior de maleola medială. Supinaţia izometrică a piciorului sau pronaţia pasivă intensifică durerea în partea medială a gleznei.

Durerea de pe faţa posteromedială a regiunii tibiale distale sau a tibiei periostale de la acest nivel apar ca urmare a unei *fracturi de stress*, a unei *periostite* sau a unei *afecţiuni a ţesutului musculotendinos situat imediat posterior de marginea tibială posteromedială*. Aceste cauze posibile ale durerii pot fi diferenţiate în urma examenului clinic, scintigrafiei osoase şi radiografiei simple.

Fractura de sustentaculum tali poate mima o luxaţie la nivelul zonei mediale a gleznei. Inversia pasivă a piciorului provoacă durere sub maleola medială. Hiperextensia pasivă a halucelui poate, de asemenea, declanşa sau exacerba durerea. Pentru depistarea fracturii este utilă o radiografie axială a calcaneului. *Tendinita flexorului lung al halucelui şi/sau a flexorului comun al degetelor* poate determina durere şi sensibilitate în zona situată posterior de maleola medială. Extensia pasivă sau flexia contra unei rezistenţe a degetelor exacerbează durerea. În dreptul tendoanelor afectate se pot percepe crepitaţii locale însoţite de sensibilitate.

Durerea cu localizare pe faţa posterioară a gleznei

Tendinita achileană se asociază cu mărirea de volum a tendonului, sensibilitate la palpare, crepitaţii şi, într-un mic procent de cazuri, cu artrită reumatoidă sau gută. *Bursita* poate apărea *între tendonul lui Achile şi tegument* sau între tendonul lui Achile şi calcaneu (*bursita retrocalcanee*). Bursa retrocalcanee este tumefiată şi sensibilă anterior şi adiacent ambelor margini ale tendonului lui Achile. Aplicarea unei presiuni asupra bursei, anterior şi paralel cu tendonul lui Achile, evidenţiază prezenţa sensibilităţii. O *ruptură parţială de tendon achilean* poate fi cauza durerii şi sensibilităţii la nivelul gleznei, apărută la flexia plantară izometrică sau la dorsiflexia pasivă. *Ruptura completă de tendon achilean* determină apariţia bruscă a unei dureri la nivelul regiunii posterioare a gleznei şi gambei şi sensibilitate asociată unei senzaţii de pocnitură. Se poate palpa o întrerupere a continuităţii, sensibilă, la nivelul tendonului. Flexia plantară este afectată. *Fractura prin avulsie a tuberozităţii calcanee* poate fi urmarea unei căderi în mers la o persoană vîrstnică. Apare durere şi sensibilitate la palpare la nivelul călcîiului şi a regiunii posterioare a gleznei. Flexia plantară a piciorului este afectată. Radiografia simplă efectuată în incidenţă laterală confirmă diagnosticul de fractură a tuberozităţii calcanee.

Durerea bilaterală de la nivelul gambei şi gleznei

Tulburările enumerate în tabelul 46-1 pot determina la nivelul *gleznei şi regiunii inferioare a gambei* durere cu caracter *bilateral*, dar şi unilateral.

☐ DESCRIEREA AFECŢIUNILOR ENUMERATE

Durerea generalizată a gambei

1. FRACTURILE DIAFIZEI TIBIALE ŞI/SAU ALE FIBULEI

A. Traumatice. Fracturile diafizei tibiale pot fi consecinţa unui impact direct sau indirect în cadrul unui accident rutier („fractură de bord" sau pieton lovit de autoturism) sau apar în urma unei plăgi împuşcate prin glonţ cu înaltă ori joasă energie. Astfel de fracturi sînt de regulă transverse sau cominutive şi pînă la 30% dintre ele pot fi fracturi deschise. Fracturile grave sînt însoţite de fracturi ale fibulei. Căderile cu piciorul imobilizat sau cele survenite la schi pot determina, ca urmare a exercitării unor forţe de torsiune, fracturi spirale sau oblice ale tibiei şi fibulei.

Durerea apare la nivelul zonei de fractură, în treimea superioară, mijlocie sau inferioară a gambei şi este foarte severă dacă tibia e fracturată. Durerea şi sensibilitatea la palpare de pe faţa laterală a gambei pot fi secundare unei fracturi fibulare asociate. Sprijinul pe membrul inferior afectat este dificil tolerat, fiind evitat de către pacienţii cu fractură fără deplasare, la pacienţii cu angulare şi fiind imposibil de realizat.

Datorită angulării, rotării şi deplasării fragmentelor, membrul inferior apare scurtat şi deformat. La nivelul zonei de deformare corespunzătoare fracturii se constată tumefacţie, crepitaţii, sensibilitate la palpare şi echimoze.

Fracturile deschise pot asocia o plagă cutanată punctiformă produsă de către un fragment de tibie fracturată care penetrează la suprafaţa tegumentului sau o plagă cutanată mai largă produsă de un fragment mai mare de

Tabelul 46-1
CAUZE ALE DURERII CU CARACTER BILATERAL DE LA NIVELUL GLEZNEI ŞI GAMBEI

Durerea generalizată a gambei
Criza dureroasă din siclemie
Febra musculară
Fracturile bilaterale de diafiză tibială şi/sau peronieră, secundare unor traumatisme
Durerea în molet
Rabdomioliza acută
Elongaţia muşchiului gastrocnemian
Elongaţia muşchiului solear
Crampele musculare (benigne sau simptomatice)
Tromboza venoasă profundă a gambei
Durerea de pe faţa anterolaterală a gambei datorată elongaţiei muşchilor loji anterioare
Durerea de pe faţa anteromedială a gambei
Fractura tibială de stress
Microfracturile tibiale de stress
Sindromul de stress mediotibial
Sindromul solear
Durerea în marginea anterolaterală a tibiei
Exostozele tibiale datorate unui lues dobîndit precoce sau unei boli Paget
Nevrita safenă
Tulburările dermatologice
Paniculita nodoasă
Eritemul nodos
Ulceraţiile arteriale şi ischemice
Vasculitele sistemice cu ulceraţii
Eritemul indurat
Durerea generalizată a gleznei
Fracturile şi rupturile ligamentare bilaterale de la nivelul gleznei, secundare unor traumatisme
Distrofia simpatică reflexă
Osteocondrita disecantă
Poliartrita din artrita septică, reumatismul articular acut, artrita Lyme, hepatita virală B, rubeola, bolile inflamatorii ale intestinului, gută, pseudogută, sindromul Reiter, poliartrita reumatoidă
Durerea de pe faţa laterală a gleznei
Fracturile sau entorsele laterale, cu caracter bilateral, secundare unor traumatisme
Fracturile peroniere de stress
Durerea de pe faţa anterioară a gleznei, datorată peritendinitei extensorilor piciorului şi degetelor
Durerea de pe faţa medială a gleznei
Fracturile sau entorsele mediale, cu caracter bilateral, secundare unor traumatisme
Fracturi tibiale de stress
Periostita tibiei
Durerea musculotendinoasă cu origine la nivelul muşchilor loji posterioare
Durerea de pe faţa posterioară a gleznei
Tendinita achileană
Bursita retrocalcanee
Bursita achileană subcutanată

tibie ce pătrunde prin tegumentul regiunii mediale a gambei. Radiografiile simple de faţă sau profil evidenţiază existenţa fracturii de tibie şi/sau fibulă, localizarea acesteia (treimea proximală, medie sau distală), tipul fracturii (transversă, oblică, spiralată, segmentară sau cominutivă), gradul şi tipul angulaţiei (în valgus sau în varus), gradul deplasării laterale şi/sau anteroposterioare a fragmentelor distale şi proximale, precum şi gradul de suprapunere sau de disjuncţie a fragmentelor.

B. Pe os patologic. O durere surdă localizată, adeseori exacerbată cînd piciorul este atîrnat, poate precede uneori o fractură pe os patologic. Cei mai mulţi pacienţi sînt asimptomatici pînă cînd percep un clacment brusc sau pierd controlul asupra gambei în timpul ortostatismului sau mersului. Aceste simptome sînt acompaniate de durere şi sensibilitate la palpare, localizate, precum şi de incapacitatea de a menţine ortostatismul, fără exacerbarea durerii.

Radiografiile simple evidenţiază o leziune osteolitică sau chistică la nivelul tibiei, leziune care se asociază cu prezenţa unei linii de fractură. Unii pacienţi au un istoric şi/sau semne clinice, de laborator sau radiologice de metastaze neoplazice, leucemie, leziuni chistice osoase sau osteoporoză localizată. Diagnosticul poate fi stabilit prin coroborarea semnelor clinice sau cu ajutorul biopsiei osoase.

2. OCLUZIA ACUTĂ A ARTEREI FEMURALE SUPERFICIALE SAU A ARTEREI POPLITEE

Ocluzia acută distală a arterei femurale superficiale sau a arterei poplitee poate produce durere difuză de gambă, parestezii, pareze musculare, paloare şi răcirea tegumentului (se poate observa o linie de demarcaţie între tegumentul normal, cald şi cel palid, alb, rece) precum şi absenţa pulsului pedios şi/sau popliteal. Cauze ale obstrucţiei arteriale pot fi fracturile tibiei proximale sau ale femurului distal, un embol (de origine cardiacă, aortică sau în vasele din amonte), sau o tromboză arterială. Simptomele se pot remite complet dacă ocluzia arterială este rezolvată în următoarele 6-8 ore.

3. INFECŢIILE ACUTE ALE GAMBEI

A. Erizipelul. Această afecţiune este o celulită superficială streptococică, care interesează dermul superficial şi vasele limfatice cutanate. Tegumentul de la nivelul piciorului, gleznei şi gambei devine foarte dureros, de culoare roşu purpuriu, sensibil şi indurat. Leziunea este bine delimitată printr-o margine reliefată, care se extinde. Se poate observa aspectul de „coajă de portocală" al zonei eritematoase. Poate apărea febră, frisoane, hipersudoraţie, stare generală alterată şi leucocitoză. Pînă la 80% din cazuri interesează gambele şi numai 15-20% se limitează la faţă. Traumatismele locale, ulceraţiile cutanate, leziunile dermatologice preexistente sau micozele cutanate pot reprezenta tot atîtea porţi de intrare pentru streptococii de grup A răspunzători de această leziune (rareori agentul etiologic este reprezentat de streptococii de grup C sau G). Penicilina administrată parenteral conduce la ameliorarea durerii şi vindecarea leziunilor cutanate în 48-72 de ore.

TABELUL INCIDENȚEI BOLILOR

INCIDENȚA LA 100.000 (APROXIMATIVĂ)

Frecvente (>100)	Relativ frecvente (>5-100)	Rare (>0-5)
DUREREA GENERALIZATĂ A GAMBEI		
Fracturile traumatice ale diafizei tibiale şi/sau fibulei	Ocluzia acută a arterei femuropoplitee	Fractura patologică a diafizei tibiale şi/sau fibulei
Celulita bacteriană	Erizipelul	Fasceita necrozantă
Febra musculară	Gangrena vasculară infectată	Gangrena gazoasă
	Crizele dureroase din siclemie	Miozita nonclostridiană: mionecroza streptococică anacrobă, celulita necrozantă sinergică şi mionecroza determinată de *Aeromonas hydrophila*
		Celulita anacrobă clostridiană
		Celulita anacrobă nonclostridiană
		Celulita determinată de *Vibrio vulnificus*
DUREREA ÎN MOLET		
Tromboza venoasă profundă spontană	Tromboza venoasă profundă indusă de efort	Piomiozita
Complicațiile chistului Baker	Hematomul gambei	Rabdomioliza acută
Elongația mușchiului gastronemian	Pseudo-pseudotromboflebita	
Crampele musculare benigne	Ruptura de tendon achilean	
	Elongația mușchiului solear	
	Sindromul acut de lojă posterioară	
	Crampele musculare simptomatice	
DUREREA DE PE FAȚA ANTEROLATERALĂ A GAMBEI		
Ruptura şi/sau hematomul muscular în loja anterioară	Tromboza venei tibiale anterioare	Sindromul de lojă anterioară
	Sindromul de lojă laterală	Piomiozita
	Compresia nervului peronier superficial	
	Fractura diafizei peroniere	
	Fractura „în lemn verde" a peroneului	
DUREREA DE PE FAȚA ANTEROMEDIALĂ A GAMBEI		
Fractura de stress a tibiei	Sindromul de lojă posterioară profundă distală	Fisurile tibiale datorate sifilisului sau bolii Paget
Microfracturile de stress ale tibiei	Osteomielita tibiei	
Sindromul de stress medio-tibial (periostalgia)	Tromboflebita venei safene mari	
Sindromul solear	Nevrita safenă	
Durerea la nivelul marginii tibiale anterolaterale		
AFECȚIUNILE DERMATOLOGICE ALE GAMBEI		
Eritemul nodos	Paniculita nodulară	Eritemul indurat
	Ulcerațiile arteriale sau hipertensive	
	Vasculite sistemice cu ulcerații	
DUREREA GENERALIZATĂ A GLEZNEI		
Fracturile malcolei mediale şi/sau laterale	Fracturile colului talar	Luxația anterioară a gleznei
Ruperea ligamentelor mediale şi/sau laterale ale gleznei	Fracturile corpului talar	Luxația posterioară a gleznei
	Fracturile buzelor anterioare sau posterioare ale suprafeței articulare tibiale	Hemartroza acută
Atacul de gută	Artrita septică	Osteoporoza migratorie tranzitorie
Atacul de pseudogută	Poliartrita reumatoidă	Osteomielita acută
Artrita asociată rubeolei şi vaccinării antirubeolice	Distrofia simpatică reflexă	
	Artropatia hemofilică	
	Osteocondrita disecantă a talusului	
	Artrita septică poliarticulară	
	Reumatismul articular acut	
	Artrita Lyme	
	Artrita asociată hepatitei B	
	Artrita din bolile inflamatorii intestinale	
	Atacul de gută poliarticulară	
	Boala depunerilor de pirofosfat de calciu	
	Sindromul Reiter	

TABELUL INCIDENȚEI BOLILOR

INCIDENȚA LA 100.000 (APROXIMATIVĂ)

Frecvente (>100)	Relativ frecvente (>5-100)	Rare (>0-5)
DUREREA LATERALĂ A GLEZNEI		
Lezarea LTFA cu sau fără lezarea LCF	Lezarea ligamentului tibiofibular anterior	
Fracturile malcolei laterale	Fractura apofizei laterale talare	
	Fractura tuberculului lateral al apofizei talare posterioare	
	Tendinita peronieră	
	Luxația traumatică a tendoanelor peroniere	
	Chisturile sinoviale	
	Fractura de stress a fibulei	
	Lezarea LCF (izolată)	
DUREREA DE PE FAȚA ANTERIOARĂ A GLEZNEI		
Peritendinita extensorilor piciorului și degetelor	Lezarea ligamentului crural încrucișat	
	Lezarea ligamentului tibiofibular anterior	
	Fracturile buzei anterioare a suprafeței articulare tibiale distale	
DUREREA DE PE FAȚA MEDIALĂ A GLEZNEI		
Fracturile malcolei mediale	Entorsa ligamentului deltoid	
Fisurile tibiei datorate fracturilor de stress ale tibiei, periostitei sau durerii musculotendinoase	Tendinita mușchiului tibial posterior	
	Fracturile de sustentaculum tali	
	Tendinita flexorului lung al halucelui și/sau a flexorului comun al degetelor	
DUREREA DE PE FAȚA POSTERIOARĂ A GLEZNEI		
Tendinita achileană	Bursita subcutanată achileană	Fractura tuberozității calcaneene
	Bursita retrocalcanee	
	Ruptura parțială sau completă de tendon achilean	

B. Celulita bacteriană. Interesarea dermului profund și a țesutului subcutanat provoacă durere, eritem difuz și sensibilitate locală la nivelul piciorului și gambei. Marginea leziunii, neregulată și cu tendință la extindere, este nereliefată și fără demarcație netă. Se pot asocia febră, frisoane și stare generală alterată. Cele mai multe cazuri se dezvoltă la nivelul unei ulcerații cronice, unei escoriații sau fisuri. Adiacent marginii lezionale apare edem cutanat superficial. La nivelul regiuni eritematoase se pot dezvolta abcese superficiale sau leziuni buloase hemoragice avînd diametru de 1-4 cm. Aceste leziuni pot drena spontan, evidențiind o ulcerație necrotică.

C. Fasciita necrozantă. Această tulburare debutează cu eritem, durere, sensibilitate și edem al tegumentului de la nivelul piciorului și gambei. Se manifestă cu febră cățărătoare, frisoane, tahicardie, alterarea statusului mental (obnubilare) și semne de toxicitate sistemică severă. Examenul fizic evidențiază eritem cald la nivelul gambei și piciorului. Edemul este de consistență crescută, nu formează godeuri și se poate extinde dincolo de marginea eritematoasă. Datorită edematierii, tegumentul apare neted, strălucitor și sub tensiune. În următoarele 48-96 de ore tegumentul capătă o culoare gri-albăstrui sau purpurie în unele zone. În regiunea afectată pot apărea vezicule și bule conținînd un lichid roșu-brun. Secundar afectării nervilor senzitivi cutanați de către procesul inflamator profund, în regiunea respectivă se constată hipoestezie sau anestezie cutanată. În următoarele 5-8 zile tegumentul afectat capătă un aspect tăbăcit, negricios și începe să se exfolieze, lăsînd vizibile fascia și țesutul adipos necrozate, fetide. Limfangita sau limfadenita pot apărea, dar sînt puțin obișnuite. Acumularea subcutanată de gaz este palpabilă (crepitații cutanate) sau detectabilă cu ajutorul radiografiei simple. Dacă se explorează leziunea în evoluție prin practicarea unei incizii în tegumentul adiacent, se constată că se poate introduce cu ușurință o pensă hemostatică de-a lungul unui spațiu superficial față de fascia profundă. Acest lucru nu se produce într-o celulită necomplicată. Criteriile de diagnostic pentru fasceita necrozantă includ necroza fasciei superficiale și dilacerarea țesutului înconjurător, prezența semnelor generale și afectarea stării de conștiență, absența mionecrozei, absența ocluziei vasculare, absența speciilor de Clostridium în cultură, semne histopatologice de infiltrare cu leucocite polimorfonucleare a detritusurilor tisulare, tromboza microvasculară și necroze focale ale țesutului adipos subcutanat și ale fasciei superficiale. Tipul I de fasceită necrozantă este determinat de o infecție sinergică cu una sau mai multe specii de bacterii anaerobe (*Bacteroides* sau specii de peptostreptococ) și una sau mai multe specii de bacterii facultativ anaerobe, precum streptococii non-grup A și unele Enterobacteriaceae. Tipul II de fasceită necrozantă este produs de streptococii din grupul A, izolați sau în asociere cu *S. aureus*. Diferențierea precoce de celulita necomplicată impune realizarea biopsiei cutanate profunde, permițînd astfel identificarea necrozei la nivelul

ţesutului adipos şi fasciei. Debridarea largă, frecventă, însoţită de terapia antibiotică oferă cea mai bună şansă pentru supravieţuirea pacientului. Pînă la 75% din pacienţii cu fasceită necrozantă pot avea diabet zaharat. Există, de asemenea, o prevalenţă crescută a obezităţii şi a arteriopatiei periferice. De regulă, există un istoric de traumatisme minore premergătoare debutului, totuşi unii pacienţi neagă antecedentele traumatice.

D. Gangrena gazoasă (mionecroza clostridiană). Această infecţie este, de obicei, secundară unei plăgi profunde, care implică leziuni musculare şi contaminare cu pămînt sau corpi străini. Fracturile deschise, plăgile împuşcate grave şi insuficienţa arterială a membrului inferior reprezintă factori favorizanţi pentru iniţierea mionecrozei clostridiene. Rareori se descriu cazuri de gangrenă gazoasă în absenţa unei plăgi. Aceste cazuri sînt generate de o ulceraţie intestinală şi se propagă la nivel periferic prin diseminare hematogenă.

Simptomele apar în 1-3 zile de la producerea leziunii. La unii pacienţi debutul a fost după numai 6 ore. Acuza iniţială este durerea intensă localizată la nivelul leziunii. De obicei, starea pacientului este extrem de alterată, cu paloare, hipersudoraţie, astenie şi hipotensiune. Pot apărea apatie, obnubilare, prostraţie şi agitaţie, cu evoluţie către stupor sau comă. Febra poate poate fi prezentă, dar de obicei tinde să rămînă sub 38°C. Modificările precoce de la nivelul plăgii includ edem, sensibilitate la palpare şi paloare importante, însoţite de eliminarea unui exsudat serosanguinolent, cu aspect murdar şi miros respingător. Sînt prezente crepitaţiile cutanate, uneori dificil de pus în evidenţă datorită edemului cutanat întins. Tegumentul din jurul leziunii devine de culoare gălbuie sau asemănătoare bronzului şi apar vezicule şi bule sub tensiune conţinînd un lichid închis la culoare, precum şi zone de tegument necrozat de aspect negru-verzui. În cîteva ore gamba devine difuz şi masiv edemaţiată, iar zone mari de tegument devin negre şi anestezice. Întregul membru inferior poate deveni extrem de dureros, dar această suferinţă poate fi mascată de severitatea semnelor sistemice (respectiv febră şi delir). Frecvent apar leucocitoză şi anemie hemolitică, dar numai în 15% din cazuri se obţin hemoculturi pozitive pentru *Clostridium perfringens*. Prin explorarea plăgii se evidenţiază semne de mionecroză. Pe frotiul Gram realizat din exsudatul din plagă sau din lichidul din bule se observă numeroşi bacili gram-pozitivi de talie mare. Radiografia relevă existenţa acumulărilor de gaz la nivelul planurilor musculare şi fasciale. În 80-96% din cazuri se izolează *C. perfirngens* din exsudatul din plagă sau din detritusurile tisulare. *Clostridium novyi* şi *Clostridium septicum* se izolează în restul cazurilor. Izolarea altor bacterii din aceeaşi plagă, precum *Escherichia coli*, alte Enterobacteriaceae sau enterococi, indică prezenţa unei infecţii mixte determinate de aceeaşi leziune.

E. Miozitele nonclostridiene

1. Mionecroza streptococică anaerobă. Această afecţiune debutează la 3-4 zile de la producerea unei plăgi penetrante la nivelul membrului inferior. Primele semne sînt eritemul cutanat şi edemul în jurul plăgii, însoţite de un drenaj abundent, cu miros acrişor, seropurulent, la nivelul plăgii. Durerea apare mai tîrziu, devenind treptat mai intensă şi difuză. În lipsa tratamentului evoluţia este către gangrenă cutanată şi musculară, toxemie şi şoc. Muşchii interesaţi se decolorează, dar îşi păstrează proprietatea de a reacţiona la stimuli. Această afecţiune este o infecţie mixtă determinată de streptococii anaerobi şi de streptococii din grupul A sau de *S. aureus*. Explorarea chirurgicală cu debridarea ţesutului necrozat şi terapia antibiotică vor conduce la vindecare.

2. Celulita necrozantă sinergică. Această afecţiune se dezvoltă cel mai probabil pe fondul preexistent al unui diabet zaharat, a unei boli cardiovasculare sau renale, obezităţii sau vîrstei înaintate. Iniţial leziunile sînt reprezentate de ulceraţii cutanate de mici dimensiuni, dureroase, care drenează un puroi roşiatic-brun, fetid (ca „zeama de carne"). Durerea este însoţită de apariţia unor zone de tegument prezentînd gangrenă verde-cenuşie în jurul leziunilor drenante iniţiale. Semne caracteristice sînt toxemia severă, durerea şi sensibilitatea cu caracter difuz de la nivelul membrului inferior. Formarea tisulară de gaz este observată în pînă la 25% din cazuri. Hemoculturile pot fi pozitive în pînă la 50% din cazuri. Această afecţiune este o infecţie mixtă cu anaerobi (specii de *Bacteroides* şi streptococi anaerobi) şi bacterii facultativ anaerobe (Enterobacteriaceae). Debridarea largă sau amputaţia extremităţii, asociate cu tratamentul antibiotic, oferă cele mai bune şanse de supravieţuire.

3. Gangrena vasculară infectată. Infecţia apare pe o gambă ischemică. Din ţesutul necrozat se pot izola specii de *Proteus*, *Bacteroides* şi de streptococi anaerobi. Semne importante sînt crepitaţiile determinate de acumularea de gaz şi prezenţa puroiului fetid. Infecţia se limitează la regiunea care cuprinde muşchii ischemici necrozaţi. După intervenţia de urgenţă pentru realizarea unei grefe arteriale, răspunzător de infectarea unui muşchi necrozat poate fi *Bacillus cereus*.

***4. Mionecroza cu* Aeromonas hydrophila.** Această afecţiune apare secundar unei plăgi apărute în apă curgătoare sau în timpul manipulării peştelui, scoicilor sau altor animale acvatice. Mimează gangrena gazoasă prin debutul rapid (1-2 zile) cu durere şi edem severe, generalizate la întreaga gambă, bule serosanguinolente şi semne de toxicitate. Radiografia simplă obiectivează prezenţa gazului între planurile fasciale şi musculare. Condiţiile în care plaga a fost dobîndită sugerează diagnosticul, iar confirmarea se face prin colorarea Gram şi însămînţarea pe medii de cultură a lichidului drenat sau a celui din interiorul bulelor.

F. Celulita anaerobă clostridiană. Această afecţiune debutează la nivelul unei plăgi cutanate la 3-5 zile de la producerea ei. Apare tumefacţie locală moderată, însoţită

de durere uşoară la nivelul gambei şi de semne toxice minime. Elementele caracteristice sînt reprezentate de existenţa unui drenaj puţin abundent, de culoare închisă, cu miros neplăcut, conţinînd uneori globule de grăsime, precum şi de formarea abundentă de gaz intrategumentar. Frotiurile Gram evidenţiază bacili gram-pozitivi. Radiografia părţilor moi obiectivează prezenţa gazului acumulat în ţesuturi. Pentru excluderea unei mionecroze se impune explorarea chirurgicală. Debridarea ţesutului necrozat şi tratamentul antibiotic conduc spre vindecare.

G. Celulita anaerobă nonclostridiană. Această afecţiune se manifestă la 3 sau mai multe zile de la producerea plăgii, prin edeme locale şi durere moderată de gambă. Se observă prezenţa unui drenaj închis la culoare, fetid, modificarea de culoare a tegumentului fiind minimă. Semnele sistemice sînt de intensitate slabă pînă la moderat. Explorarea chirurgicală se impune pentru a se putea exclude mionecroza acută. Această afecţiune este determinată de bacterii anaerobe, singure sau ca parte a unei infecţii mixte cu bacterii facultativ anaerobe (specii de streptococi, de stafilococi sau bacili coliformi). Este asemănătoare cu celulita anaerobă determinată de specii de Clostridium. Debridarea ţesutului necrozat şi tratamentul antibiotic conduc la vindecare. Acest tip de infecţie se observă mai frecvent la diabetici.

H. Celulita cu *Vibrio vulnificus*. Producerea sau contaminarea unei plăgi în apele oceanelor calde poate duce la apariţia unei celulite extinse a piciorului, cu bule hemoragice tegumentare, ulceraţii necrotice şi necroză cutanată. Această infecţie poate progresa rapid şi este însoţită de febră, frisoane, hipersudoraţie şi semne de toxicitate severă. Răspunde bine la tratamentul cu doxiciclină şi la debridarea ţesutului necrozat.

4. CRIZA DUREROASĂ DIN SICLEMIE

La pacienţii cu siclemie poate apărea durere severă, difuză, la nivelul gambei, alodinie cutanată, hiperestezie, precum şi sensibilitate musculară profundă, osoasă şi articulară. Durerea debutează brusc, cu sau fără parestezii. Pot fi prezente sau se vor manifesta curînd febra şi durerea asociată de la nivelul regiunii lombare, braţelor, toracelui sau abdomenului. Durerea de la nivelul membrului inferior şi alodinia cutanată sînt frecvent circumferenţiale, durerea fiind descrisă ca avînd caracter continuu sau pulsatil şi lancinant. Durerea se ameliorează parţial la administrarea de meperidină. Se observă o remisiune spontană şi gradată a durerii de-a lungul unei perioade de 3-15 zile. Durerea se extinde de la genunchi sau de sub nivelul genunchilor pînă la gleznă, sau putînd cuprinde şi gleznele şi picioarele. Se presupune că această durere reprezintă o neuropatie senzitivă reversibilă. Unii pacienţi au crize dureroase de gambă la fiecare 2-4 săptămîni, în timp ce alţii acuză un episod unic avînd această localizare.

5. FEBRA MUSCULARĂ

Durerea cu caracter continuu însoţită de sensibilitate la nivelul coapsei şi/sau distal de genunchi poate fi rezultatul unui efort fizic neobişnuit. Durerea debutează la 24-48 de ore după efort şi poate fi prezentă în repaus sau declanşată numai la mers, alergare, urcarea sărilor. În cazurile grave poate apărea rabdomioliza şi mioglobinuria. Evoluţia este de regulă benignă, cele mai multe cazuri se remit spontan în 1-5 zile.

Durerea în molet

6. TROMBOZA VENOASĂ PROFUNDĂ

A. Tromboza indusă de efort. Această afecţiune apare cel mai frecvent la persoane de vîrstă mijlocie care practică joggingul. Debutează brusc în timpul alergării prin dureri lancinante în molet. Aceste dureri continuă şi se agravează dacă pacientul continuă să alerge în încercarea de a-şi termina norma sau de a face abstracţie de durere. În cîteva ore se constată mărirea de volum şi sensibilitate la palparea moletului. Durerea se intensifică dacă bolnavul stă cu picioarele atîrnate şi se ameliorează la ridicarea acestora. În unele cazuri, la nivelul tegumentului se constată eritem cald şi echimoze. Venografia de contrast stabileşte diagnosticul, iar simptomele dispar în urma tratamentului cu heparină.

B. Tromboza spontană. Tromboza spontană debutează mai insidios în comparaţie cu tromboza indusă de efort şi apare de regulă la pacienţi care prezintă unul sau mai mulţi factori de risc pentru tromboză venoasă. Factorii de risc pentru tromboza profundă la nivelul coapsei şi gambei includ intervenţiile chirurgicale recente, neoplasmele (pancreasului, plămînului, ovarului, testiculului, tractului urinar, sînului sau stomacului), traumatismele (fracturi de pelvis, femur sau tibie), imobilizarea prelungită (o călătorie mai îndelungată cu avionul sau automobilul, repausul la pat datorită unor boli nechirurgicale precum infarctul miocardic acut, accidentul vascular cerebral sau leziuni ale măduvei spinării), sarcina, utilizarea estrogenului, stările de hipercoagulabilitate (deficitul de antitrombină III, de proteină C sau S; anticoagulantul circulant lupic; afecţiuni mieloproliferative; disfibrinogenemia şi coagularea intravasculară diseminată), inflamaţiile venoase (trombangeita obliterantă sau boala Behçet), obezitatea, insuficienţa cardiacă precum şi tromboze venoase în antecedente.

Într-o serie de cazuri, confirmate venografic, de tromboză acută la nivelul regiunii poplitee sau a gambei, 57% din pacienţi acuzau durere de gambă, la 28% era prezent edemul, iar 21% aveau sensibilitate la palpare localizată la nivelul gambei. Edemul la nivelul gambei, cu indurație moderată, sensibilitate şi căldură locală este un tablou clinic frecvent întîlnit. Durerea în molet este, de regulă, exacerbată de ortostatism sau de mersul pe jos şi este ameliorată în repaus şi la ridicarea membrelor inferioare. Durerea într-o tromboză profundă acută poate debuta progresiv într-un interval de cîteva ore sau brusc (în timpul joggingului sau alergării). Este prezentă o durere surdă,

constantă care nu se remite, la nivelul moletului şi fosei poplitee sau durerea poate apărea numai în timpul activităţii fizice. În unele cazuri pot apărea febră, stare generală alterată, hipersudoraţie şi leucocitoză.

Confirmarea unei tromboze venoase izolate la nivelul gambei impune, de regulă, efectuarea venografiei de contrast. Pletismografia de impedanţă are o sensibilitate de numai 17-33% în acest caz. Această metodă depistează obstrucţia venoasă datorată trombozei segmentului proximal, prin măsurarea capacitanţei venoase a membrului şi variaţia debitului venos după dezumflarea unui manşon compresiv aplicat la nivelul coapsei. Deşi prezintă sensibilitate mică în cazul diagnosticării trombozei venoase la nivelul gambei, pletismografia de impedanţă are, în urma unor constatări, o sensibilitate de 87-100% şi o specificitate de 92-100% în diagnosticarea trombozei venoase profunde proximale.

Ecografia alb-negru oferă o sensibilitate de 88-100% în depistarea ocluziei venoase iliofemurale şi de sub 25% în diagnosticarea trombozei venoase de gambă.

Examenul ecografic Doppler color (EDC) a fost folosit pentru diagnosticarea trombozei venoase profunde atît la nivelul gambei cît şi superior de genunchi. EDC oferă o imagine în timp real a venei şi a direcţiei şi debitului coloanei de sînge. EDC foloseşte culoarea şi nuanţele cromatice pentru a reprezenta viteza sîngelui şi direcţia acestuia faţă de transductor. Într-un studiu care a folosit EDC pentru vizualizarea venelor gambei s-au obţinut rezultate corespunzătoare din punct de vedere tehnic la 60% din pacienţi. În grupul rămas pacienţii prezentau la nivelul gambelor edem important sau ţesut adipos abundent, sau prezentau vene adiacente care ascundeau semnalul venit de la vena studiată. La cei 60% de pacienţi, la care venele gambei au fost satisfăcător vizualizate, sensibilitatea diagnostică a metodei a fost de 95%. Pînă la 20% din trombozele venoase profunde infrapoplitee se pot extinde proximal. EDC oferă o slabă sensibilitate (<25%) în diagnosticarea trombilor mici, nonocluzivi. Sensibilitatea globală a EDC în diagnosticarea trombozei venelor gambei variază între 25-48%. EDC permite observarea directă a unui trombus venos, care apare ca o lipsă a curgerii în vena vizualizată (apare de culoare neagră), şi permite testarea caracterului compresibil al venei exercitînd o presiune uşoară cu sonda poziţionată transvers faţă de artere şi vene. Tromboza este diagnosticată dacă se vizualizează o venă dilatată, necomprimabilă.

O propunere recentă, venită în scopul limitării utilizării venografiei în diagnosticarea ocluziei venoase de gambă, este de a rezerva această metodă pentru pacienţii fără semne ecografice de tromboză venoasă suprapoplitee şi la care studiul EDC este tehnic inadecvat.

O altă strategie menită să evite venografia constă în repetarea pletismografiei de impedanţă, a ecografiei în modul B şi a EDC la fiecare 2-3 zile pentru a depista propagarea unui trombus infrapopliteu în vena poplitee şi/sau vena femurală. EDC oferă o sensibilitate de 92%, o specificitate de 100% şi o acurateţe de 97% în diagnosticarea trombilor cu sediul între genunchi şi ligamentul inghinal.

Venografia de contrast poate fi de ajutor la identificarea unor trombi noi la pacienţii cu antecedente de tromboză venoasă profundă şi semne EDC de tromboză venoasă profundă de vîrstă nedeterminată. Semnele şi simptomele trombozei venoase profunde se remit de regulă în urma terapiei anticoagulante.

7. AFECŢIUNI CARE MIMEAZĂ TROMBOZA VENOASĂ A GAMBEI (PSEUDOTROMBOFLEBITELE)

A. Complicaţiile chistului Baker. Aceste chisturi apar în fosa poplitee şi pot fi asimptomatice sau pot provoca un uşor disconfort sau o senzaţie de compresiune. Ele sînt secundare unor afecţiuni intraarticulare precum artroza, rupturile de menisc şi poliartrita reumatoidă sau apar fără alte afectări evidente ale articulaţiei genunchiului. Cauzele mai puţin obişnuite de chist Baker cuprind artrita produsă de depunerile de cristale, artrita reactivă, spondilartropatiile, artritele septice, artritele posttraumatice şi boala Still.

Chistul Baker determină durere în molet, tumefiere, căldură locală, sensibilitate la palpare şi eritem cutanat în cazul ruperii, prin extravazarea lichidului din chist în ţesuturile moi ale gambei şi coapsei; în cazul în care se măreşte fără a se rupe, separă planurile musculare ale gambei producînd creşterea presiunii în lojă; sau prin comprimarea venei poplitee. Ultima situaţie poate duce la apariţia unei tromboze venoase profunde. Un chist mărit poate comprima sau cuprinde nervul tibial, provocînd disestezii şi hipoestezie a plantei şi/sau hipotonie a muşchilor flexori plantari ai gleznei.

Chisturile de dimensiuni mai mari pot fi palpate. Ecografia oferă o sensibilitate de 60-70% şi o specificitate de 80-90%. Acest procedeu este de regulă realizat iniţial, pentru a exclude o tromboză venoasă profundă a venelor femuropoplitee. Venografia de contrast la pacienţii cu chist Baker poate fi complet normală sau poate obiectiva o deviere laterală şi/sau o compresie a venei poplitee. Artrografia a fost utilizată pentru detectarea chisturilor Baker şi pentru confirmarea rupturii atunci cînd semnele clinice erau foarte sugestive, în timp ce tehnicile eco şi venografice ofereau rezultate negative. Un chist rupt, de mici dimensiuni, umplut cu detritusuri sau atunci cînd tumefierea gambei este importantă poate scăpa diagnosticului ecografic. Examenul RMN poate fi utilizat în locul artrografiei. Acesta poate vizualiza chistul şi poate depista semnele rupturii. Pacienţii care prezintă un tablou clinic de tromboză venoasă profundă a gambei şi care nu au factori de risc pentru tromboză venoasă au aceeaşi probabilitate de a avea o pseudotromboflebită dată de un chist Baker sau o tromboză venoasă profundă. Repausul, analgezicele şi administarea intraarticulară de corticosteroizi sînt utilizate în tratamentul unui chist Baker voluminos sau rupt.

B. Piomiozita. Durerea severă, tumefierea, sensibilitatea la palpare şi împăstarea sau palparea unei mase renitente la nivelul moletului se însoţesc de febră înaltă, frisoane, sudoraţie şi stare de prostraţie. Factorii de risc pentru această afecţiune sînt traumatismele şi diabetul zaharat necontrolat. Frecvent este prezentă leucocitoza. Examenul ecografic al moletului evidenţiază o masă anecogenă sau hipoecogenă, cu contur neregulat, uneori septată. Examenul CT al moletului scoate, de asemenea, în evidenţă abcesul. Puroiul este aspirat, colorat Gram şi însămînţat pe medii de cultură. Această afecţiune se remite prin incizia cu drenaj a abcesului şi tratament antibiotic. Cel mai frecvent apare în ţări tropicale. *S.aureus* este microorganismul răspunzător de 90% din cazuri.

C. Hematomul moletului. La nivelul moletului apar durere, tumefiere şi sensibilitate la palpare, mimînd tromboflebita. Debutul brusc, neaşteptat, în timpul alergării sau al unei sărituri sugerează o întindere musculară drept cauză, dar alte situaţii legate de întinderile musculare au un debut mai progresiv. Uneori tabloul urmează unui traumatism direct al gambei (izbitură sau lovitură cu piciorul) sau unei fracturi de tibie. Un examen CT al moletului evidenţiază prezenţa unei benzi lentiforme cu atenuare variabilă. Atenuarea ridicată sugerează o hemoragie recentă, în timp ce o atenuare slabă sugerează un hematom subacut sau cronic.

Examenul RMN axial evidenţiază o zonă lentiformă de semnal de intensitate ridicată, uneori conţinînd una sau mai multe zone mici, neregulat conturate, de intensitate joasă a semnalului. Pe o secvenţă T_1 muşchiul adiacent apare ca o zonă de semnal crescut datorită necrozei, edemului şi hemoragiei interstiţiale. Astfel de leziuni sînt clar diagnosticate înainte de intervenţia chirurgicală prin utilizarea fie a RMN coronar, fie axial. Simptomele asociate unui hematom de mari dimensiuni la nivelul moletului cuprind durere la dorsiflexia pasivă a piciorului, hipotonia flexorilor degetelor şi piciorului şi hiperestezie la nivelul tălpii. Un hematom de mari dimensiuni poate duce la creşterea presiunii intracompartimentale la peste 35 torr, conducînd la un sindrom acut de lojă posterioară.

D. Rabdomioliza acută. Rareori durerea, tumefierea şi sensibilitatea la palpare de la nivelul moletului, însoţite de pierderea capacităţii de susţinere a propriei greutăţi pe membrul afectat pot reprezenta semnele de debut ale rabdomiolizei. Urina este închisă la culoare conţinînd mioglobină; frecvent este prezentă şi creşterea importantă a activităţii creatinkinazei serice. S-a raportat un caz de durere de molet cu tumefiere datorată rabdomiolizei secundare abuzului de alcool şi compresiei membrului inferior în timpul somnului, precum şi un alt caz secundar hipokaliemiei severe asociate unui sindrom Conn (hiperaldosteronism primar prin tumoare secretantă de aldosteron).

E. Pseudo-pseudotromboflebita. Un chist Baker rupt sau voluminos şi o tromboză venoasă profundă a gambei pot coexista simultan. Repausul la pat sau presiunea exercitată de un chist voluminos pot fi răspunzătoare de tromboza uneia sau mai multora dintre venele moletului.

F. Ruptura tendonului lui Achile. Ruptura spontană apare în timpul practicării sporturilor cu racheta, fotbalului american sau baschetului. Flexia dorsală bruscă a piciorului cu gastrocnemianul contractat poate declanşa debutul brusc al unei dureri la nivelul zonei inferioare a moletului, un clacment şi, uneori, pierderea forţei de flexie plantară. Se poate constata prezenţa unui hiatus sensibil la palpare la nivelul tendonului achilean. Flexia plantară este posibilă dacă muşchii tibial posterior, flexor lung al degetelor şi peronieri acţionează compensator. Mersul pe vîrfuri scoate la iveală căderea călcîiului la pacienţii cu ruptură de tendon achilean. Testul de comprimare Thompson este, de asemenea, pozitiv. (Acest test se face cu pacientul în decubit ventral, cu genunchii în flexie la 90°. Cînd, la membrul inferior normal, se exercită o compresie pe molet, se observă flexia plantară spre tavan. În cazul rupturii de tendon achilean flexia plantară nu se mai produce la compresia moletului gambei dureroase).

G. Întinderea muşchiului gastrocnemian. O durere bruscă în molet apare în momentul accelerării de pe o poziţie de aşteptare. Se constată sensibilitate la palpare în zona medială a moletului, căldură locală, tumefiere difuză şi uneori echimoze la nivelul tegumentului respectiv. Durerea din molet este exacerbată în timpul mersului, la fiecare pas. Flexia dorsală pasivă a piciorului sau flexia plantară contra rezistenţă au acelaşi efect. „Gamba tenisman-ului" este declanşată de o ruptură parţială la nivelul muşchiului gastrocnemian, apărînd de obicei în timpul unui start brusc sau al unei mişcări de secerare. La momentul producerii leziunii, de regulă genunchiul este în extensie iar glezna în flexie dorsală. Se poate palpa o discontinuitate la nivelul muşchiului gastrocnemian. Tratamentul conservator conduce la recuperare în 1-12 săptămîni.

H. Întinderea muşchiului solear. Durerea, tumefierea, căldura locală şi sensibilitatea la nivelul moletului, mimînd o tromboflebită, pot fi declanşate de o ruptură parţială sau totală a muşchiului solear. Durerea şi sensibilitatea la palpare sînt localizate profund în interiorul moletului, anterior de muşchiul gastrocnemian. Un hematom la nivelul muşchiului este depistat cu ajutorul examenului RMN sau CT. Repausul conduce la vindecare.

I. Sindromul acut de lojă posterioară. Acest sindrom poate fi determinat de o fractură de diafiză tibială urmată de hemoragie în compartimentul posterior sau de o ruptură de muşchi solear sau gastrocnemian, urmată de formarea unui hematom intracompartimental. Sindromul de lojă posterioară mai poate fi urmarea unei rupturi de muşchi ai moletului cu hemoragie în lojă datorată utilizării de heparină după un diagnostic incorect de tromboză venoasă profundă acută.

„Gamba tenisman-ului" sau întinderea muşchiului gastrocnemian debutează, de regulă, cu durere vie apărută în urma unei sărituri sau după dorsiflexia bruscă a gleznei cu genunchiul în extensie. Alte mecanisme lezionale includ căderile, exerciţiile de întindere sau chiar părăsirea patului. Sensibilitatea este frecvent localizată la nivelul regiunii mediale a moletului. Local pot fi prezente echimoze. Examenul RMN evidenţiază prezenţa unui hematom, apărut în urma unei rupturi serioase, sub forma unei leziuni tumorale cu semnal intens. Venograma indică exercitarea de presiune extrinsecă asupra venelor părţii mediale a moletului, dar nu evidenţiază semne de tromboză.

Formarea unui hematom de dimensiuni mari în loja posterioară poate duce la o creştere a presiunii intracompartimentale la peste 50-70 torr. O lovitură în regiunea moletului (într-un meci de fotbal american) sau efortul excesiv făcut de o persoană neantrenată pot, de asemenea, produce un sindrom acut compartimental.

Durerea cu caracter constant debutează progresiv după un traumatism sau în timpul unui exerciţiu neobişnuit, dar se poate dezvolta şi în următoarele 12 ore. Într-o perioadă scurtă de timp durerea devine de nesuportat. Orice mişcare a membrului inferior sau a piciorului o intensifică. Frecvent, se semnalează parestezii şi hipoestezie la nivelul plantare. Palparea muşchilor moletului scoate în evidenţă tensiunea compartimentală crescută (duritate musculară) şi prezenţa sensibilităţii. Regiunea de tegument corespunzătoare poate fi caldă, eritematoasă şi edematiată. Exacerbarea marcată a durerii apare la întinderea pasivă a muşchilor afectaţi (la dorsiflexia piciorului pentru muşchii gastrocnemian şi solear din loja posterioară superficială şi la extensia pasivă a degetelor pentru flexorii degetelor din loja posterioară profundă).

Pot fi remarcate hipotonia flexiei plantare (sindromul de lojă posterioară superficială) sau a flexiei degetelor (sindromul de lojă posterioară profundă). Pulsul poate rămîne palpabil pînă la instalarea necrozei musculare ireversibile. Diagnosticul este stabilit clinic şi confirmat prin determinarea presiunii intracompartimentale cu ajutorul unui cateter. Existenţa în repaus a unei presiuni de peste 35 de torr susţine diagnosticul.

Evacuarea hematomului sau abcesului şi fasciotomia vor decomprima loja posterioară implicată şi conduc la remiterea durerii, parezei musculare şi a modificărilor senzoriale.

8. CRAMPELE MUSCULARE DIN MOLET

A. Benigne. La nivelul moletului apar dureri intense fie spontan, fie în timpul utilizării active a muşchilor implicaţi (de exemplu, la flexia plantară a piciorului în timpul coitului). Durerea este însoţită de contractura musculară continuă şi de induraţia şi rigiditatea palpabilă a grupului muscular afectat (muşchii gastrocnemian şi solear). Masajul şi întinderea pasivă sau activă a muşchilor interesaţi (dorsiflexia forţată a piciorului în cazul unei crampe în molet) conduce la ameliorarea durerii. Acest tip de durere poate dura 1-2 minute sau chiar 15-20 de minute. Timp de cîteva ore poate exista o durere reziduală în timpul mersului, uneori însoţită de sensibilitate la palpare. Crampele de molet pot apărea uni sau bilateral, dar manifestarea simultană în ambele gambe este rară.

La majoritatea pacienţilor cu crampe musculare nu există o afecţiune subiacentă. La aceştia crampele pot apărea cu frecvenţă crescută în repaus, după efort sau în timpul acestuia, precum şi noaptea, în timpul somnului. Participarea gambei la un efort muscular neobişnuit poate provoca declanşarea crampelor cu frecvenţă crescută timp de 1-2 zile după aceea. Crampele apărute în cursul sarcinii şi crampele întîlnite în solicitarea excesivă a muşchilor gambei la sportivi (crampe de efort), precum şi crampele nocturne ale persoanelor vîstnice sînt considerate benigne şi nu impun investigaţii suplimentare.

B. Crampele simptomatice. Crampele musculare de la nivelul moletului pot, de asemenea, face parte din simptomatologia unor stări patologice semnificative. Studiile efectuate asupra bolnavilor de cancer au demonstrat o corelare specifică a crampelor recidivante cu tumorile sau cu neuropatia periferică indusă de chimioterapice (45%), cu leziunile radiculare şi plexale (21%), miozită (4%) şi hipomagneziemie (2%).

Crampele musculare s-au dovedit a fi simptomul iniţial al afecţiunii de bază la 64% din pacienţii de cancer care prezentau acestă acuză.

Crampele au mai fost semnalate în sindroamele de neuron motor, hipocalcemie, ciroză hepatică, pierderi renale de sare, diaree severă, alcoolism şi tetanus. Tratamentul diuretic şi hemodializa pot fi răspunzătoare de apariţia crampelor musculare, o incidenţă crescută fiind semnalată la pacienţii care iau fenotiazine. Un caz neobişnuit de interesare musculară a fost o sarcoidoză care s-a prezentat cu crampe musculare la nivelul moletului şi la care s-a pus în evidenţă un nodul sarcoid sensibil, de 2 cm diametru, situat în molet. Diagnosticul a fost confirmat de bipsia nodulului.

Durerea cu localizare pe faţa anterolaterală a gambei

9. TROMBOZA VENEI TIBIALE ANTERIOARE

În regiunea anterolaterală a gambei apare durere, însoţită de edem şi sensibilitate la palpare. În unele cazuri poate fi prezent eritemul cald al tegumentului. Venele tibiale anterioare pot fi vizualizate, în maxim 65% din cazuri, cu ajutorul EDC. Aproape toţi pacienţii cu ocluzie a venei tibiale anterioare au şi semne venografice evidente de tromboză a venei femuropoplitee. Pletismografia de impedanţă şi EDC pot depista ocluzia vaselor la nivelul coapsei cu o acurateţe de 99%. Simptomele se remit în urma tratamentului anticoagulant.

10. SINDROMUL DE LOJĂ ANTERIOARĂ

Acesta poate complica o fractură relativ minoră de tibie sau o ruptură musculară cu hemoragie intracompartimentală. Poate succede unei fracturi tibiale minime, închise şi fără deplasare sau, mai rar, unei fracturi deschise grave. În

regiunea tibială anterioară apare o durere atroce. Tumefierea, tensiunea musculară crescută şi sensibilitatea extremă la palpare se manifestă în dreptul lojei anterioare ■ gambei. Flexia pasivă a degetelor sau flexia plantară a piciorului intensifică durerea. Hipoestezia este prezentă la nivelul feţei dorsale ■ piciorului, între haluce şi degetul II. Poate apărea hipotonia sau paralizia muşchiului tibial anterior şi a muşchilor extensori ai degetelor. Diagnosticul este confirmat prin determinarea presiunii intracompartimentale. Simptomele se remit în urma fasciotomiei.

11. SINDROMUL DE LOJĂ LATERALĂ

Se prezintă cu durere severă, sensibilitate la palpare şi tensiune crescută în dreptul muşchilor peronieri. Aceşti muşchi pot fi hipotoni sau paralizaţi. Întinderea lor prin inversia pasivă a piciorului exacerbează durerea. Presiunea intracompartimentală este crescută, iar simtomele se pot remite în urma fasciotomiei.

12. COMPRESIA NERVULUI PERONIER SUPERFICIAL

Durerea apare în partea anterolaterală a gambei, în timpul unui efort sau cînd piciorul şi glezna sînt menţinute într-o anumită poziţie în repaus. Hipoestezia şi paresteziile la nivelul feţei dorsale a piciorului şi a degetelor II-IV pot apărea numai la efort sau pot avea caracter continuu. Un semn al existenţei compresiei nervoase este sensibilitatea la palpare apărută în dreptul septului intramuscular anterior, la 8-15 cm proximal de maleola laterală, în timp ce piciorul pacientului este în flexie dorsală şi eversie.

Semnul lui Tinel poate fi prezent la nivelul ariei de proiecţie a nervului, iar durerea poate fi provocată sau exacerbată de flexia pasivă şi supinaţia gleznei. Pînă la 50% din pacienţi prezintă o viteză de conducere nervoasă normală. Compresia nervoasă a fost corelată cu un defect al fasciei, cu hernierea muşchiului; cu un lipom; cu un tunel peronier lung; cu o entorsă a gleznei; cu fasciotomia lojei anterioare; cu un traseu anormal al nervului peronier superficial.

13. PIOMIOZITA

În zona corespunzătoare lojei anterioare apare durere, tumefiere, sensibilitate la palpare şi eritem cutanat. Pot fi prezente febra şi de semnele de toxicitate. Examenul CT sau RMN evidenţiază abcesul intramuscular. Dranajul şi tratamentul antibiotic conduc la remiterea simptomelor.

14. ÎNTINDEREA MUSCULARĂ ŞI/SAU HEMATOMUL

Se manifestă prin durere şi sensibilitate la nivelul lojei anterioare. Flexia plantară pasivă a piciorului şi dorsiflexia izometrică exacerbează durerea. Dacă hematomul este rezultatul unei rupturi musculare, partea anterolaterală ■ gambei poate fi tumefiată şi caldă. Examenul CT sau RMN obiectivează hematomul în formă de lentilă. În cazul unei rupturi severe se poate palpa o discontinuitate la nivelul corpului muşchiului tibial anterior.

15. FRACTURA DIAFIZEI FIBULEI

Rareori aceste fracturi sînt neînsoţite de o leziune de tibie sau glezină. Atunci cînd fractura se prezintă izolat, există de regulă un istoric de impact direct asupra osului. Apare durerea locală, sensibilitatea la palpare şi tumefierea, echimozele putînd apărea în următoarele 48 de ore. Radiografia simplă confirmă diagnosticul.

16. FRACTURA FIBULARĂ „ÎN LEMN VERDE"

Această fractură a părţii proximale a fibulei este consecutivă acţiunii unei forţe de rotaţie externă aplicate la nivelul piciorului sau articulaţiei gleznei. Ligamentele sindesmotice (tibiofibular anterior şi posterior) şi membrana interosoasă sînt rupte. Ligamentul deltoid este de regulă grav afectat sau are loc smulgerea maleolei mediale. Fractura este localizată în treimea proximală ■ fibulei. Este un marker al rupturii sindesmozei. Radiografia de stress, efectuată în rotaţie externă obiectivează diastaza apărută între tibie şi fibulă.

Durerea în regiunea laterală proximală a moletului, sensibilitatea la palpare şi tumefierea datorate fracturii de fibulă se însoţesc de durere şi edem în zona medială ■ gleznei, datorită ruperii ligamentului lateral intern sau fracturii prin smulgere ■ maleolei mediale.

Durerea cu localizare pe faţa anteromedială a gambei

17. FRACTURA TIBIALĂ DE STRES

Durerea apare de-a lungul marginii posteromediale a tibiei. Este declanşată sau intensificată de alergare sau jogging şi ameliorată complet sau parţial în repaus. Sensibilitatea la presiunea şi/sau percuţia digitală este localizată într-o zonă de 2-3 cm diametru de pe tibia anterioară. Această afecţiune apare în cursul antrenamentelor recruţilor şi la sportivii ce aleargă sau practică jogging. Debutul durerii la alergătorii antrenaţi apare, de obicei, după o creştere ■ distanţei de alergare, ■ vitezei sau a numărului de ore de antrenament.

Scintigrafia osoasă cu techneţiu relevă prezenţa unei zone de captare, fusiformă sau rotundă, corespunzătoare ariei sensibile. Radiografiile simple anteroposterioară sau oblică pot fi normale sau pot evidenţia prezenţa unei fracturi liniare fără sau, mai rar, cu deplasare. Întreruperea, timp de 6-10 săptămîni, a alergărilor sau ■ altor activităţi ce exacerbează durerea conduce la dispariţia simptomelor.

18. MICROFRACTURILE TIBIALE DE STRES

Durerea apare de-a lungul marginii posteromediale a tibiei. Este declanşată sau exacerbată de alergare sau de sărituri. Zona de sensibilitate este limitată la os şi se poate extinde longitudinal pe 6-10 cm. Un examen scintigrafic va evidenţia creşterea captării într-o bandă situată de-a lungul marginii tibiale posteromediale, ce se întinde pe 6-10 cm. Rezultatele radiografiei simple sînt de regulă negative. Acest tip de fractură incompletă a tibiei răspunde şi ea la repaus timp de 6-10 săptămîni.

19. SINDROMUL DE STRES MEDIOTIBIAL (PERIOSTALGIA)

Durerea apare de-a lungul marginii tibiale posteromediale sau anteromediale. Sensibilitatea este localizată, dar nu la nivelul osului ci la joncţiunea ţesuturilor moi cu periostul. Se poate extinde pe 10-12 cm de-a lungul marginii tibiale sau pe întreaga lungime a osului. Examenul scintigrafic osos şi cel radiologic sînt, de regulă, normale. Repausul, masajul, utilizarea unei orteze sau a medicaţiei antiinflamatorii conduc la dispariţia simptomelor. Unii pacienţi prezintă disfuncţie musculotendinoasă sau un sindrom de compartiment reversibil.

20. SINDROMUL SOLEAR

Această tulburare îşi are naştere la nivelul inserţiei muşchiului solear şi în zona fasciei sale, ce acoperă periostul marginii tibiale posteromediale. Durerea şi sensibilitatea la palpare sînt declanşate de alergare sau jogging şi ameliorate complet sau parţial în repaus. Sensibilitatea apare la nivelul unei zone întinse a tibiei posteromediale (treimea medie şi inferioară a osului) şi a muşchiului solear adiacent. Angioscintigrama şi imaginile perfuziei sanguine sînt normale (fazele 1 şi 2), dar faza tardivă indică prezenţa unei benzi de captare lungă, îngustă, situată de-a lungul marginii posteromediale a tibiei, care se întinde pe o treime sau mai mult din lungimea osului. Captarea are intensitate variabilă. Radiografiile simple sînt normale, dar în cazuri rare pot evidenţia îngroşare corticală şi festonarea suprafeţei periostale a tibiei. Biopsiile osoase (respectiv cele făcute în cursul studiilor experimentale) au arătat prezenţa periostitei şi a neoformării osoase. Presiunile intracompartimentale sînt de obicei normale.

21. DUREREA MARGINII ANTEROLATERALE A TIBIEI

Durerea poate urma după o alergare intempestivă practicată de către o persoană neantrenată. Pacienţii prezintă durere şi sensibilitate difuze ale anexelor musculotendinoase ale muşchilor lojei anterioare a tibiei. Repausul menţinut timp de 2-14 zile conduce, de obicei, la dispariţia durerii şi a sensibilităţii. Nu se constată prezenţa sensibilităţii la nivelul osului şi creşterea radiocaptării acestuia. De-a lungul marginii anterolaterale a tibiei poate, de asemenea, să apară durere asociată cu sensibilitate osoasă. Prezenţa sensibilităţii localizate indică o fractură de stress, iar o zonă de sensibilitate mai difuză, liniară, ce se întinde pe 8 cm sau mai mult, de-a lungul marginii osoase, sugerează periostită. Aceste suspiciuni pot fi confirmate de examenele scintigrafice şi de radiografii.

22. SINDROMUL DE LOJĂ DISTALĂ POSTERIOARĂ PROFUNDĂ DISTALĂ

La nivelul părţii distale a gambei apare, în cursul alergării, o durere surdă sau ascuţită care se ameliorează sau persistă după oprire. O senzaţie de constricţie poate apărea în cursul exerciţiilor fizice, iar pînă la 39% din pacienţii cu această tulburare pot acuza parestezii la nivelul boltei plantare. Sensibilitatea este localizată la muşchii distali profunzi ai moletului şi este absentă la nivelul tibiei şi al legăturilor sale musculotendinoase posteromediale cu muşchii profunzi ai gambei. Durerea iradiază în gamba posteromedială, profund în spatele tibiei. Presiunea de repaus de la nivelul lojei posterioare profunde este crescută chiar şi după cîteva ore de la efort şi creşte încă şi mai mult în cursul acestuia. Disconfortul poate dura pînă la 24 de ore după efort sau poate persista indefinit. La unii pacienţi simptomele apar doar în cursul alergării, acest disconfort fiind prompt ameliorat de oprire. Alţi pacienţi pot continua să alerge în ciuda durerii, resimţind durere şi senzaţie de constricţie severe în cursul următoarelor 24 de ore. Acest sindrom are tendinţa de a recidiva la fiecare repetare a efortului şi se ameliorează prin evitarea activităţilor care îl declanşează. Un sindrom acut de lojă poate acompania o fractură, o ruptură musculară cu hematom sau un efort important care solicită piciorul, efectuat de o persoană sedentară în mod obişnuit.

23. FISURILE TIBIALE SECUNDARE UNEI AFECŢIUNI SISTEMICE

A. Sifilisul. Următoarele semne şi simptome au fost descrise într-o singură prezentare de caz. La nivelul tibiei apare durere asociată cu sensibilitate la palpare. Simptome bilaterale sînt prezente, fiind intensificate sau precipitate de eforturi puternice. Se constată prezenţa de sensibilitate difuză de-a lungul tibiei şi apare durere nocturnă. Mersul pe jos sau mobilizarea membrului inferior ameliorează parţial durerea. Testele serologice pentru sifilis sînt pozitive. Scintigrafia osoasă relevă o captare crescută de-a lungul ambelor tibii. Simptomele dispar în 7-10 zile de la iniţierea tratamentului cu penicilină. Periostita acută este o formă de prezentare rară a sifilisului dobîndit precoce.

B. Boala Paget a tibiei. La nivelul regiunii tibiale a unuia dintre membre apare, la efort, durere şi tumefacţie. Un examen radioizotopic relevă captare difuză de-a lungul tibiei dureroase. Radiografia simplă arată îngroşarea cortexului tibial, un aspect trabecular grosolan, neregulat, precum şi lărgire şi încovoiere osoasă anterioară.

24. TROMBOFLEBITA VENEI SAFENE MARI

Această afecţiune determină durere locală, eritem, tumefiere, căldură şi sensibilitate la palpare de-a lungul regiunii mediale a gambei. Un cordon palpabil, sensibil, este de obicei prezent. Pacientul poate prezenta febră şi stare generală alterată. Anamneza poate indica antecedente de traumatism sau de utilizare a venei pentru acces parenteral.

25. NEVRITA SAFENĂ

Durere, hipoestezie, hiperestezie şi/sau parestezii apar de-a lungul zonei mediale a gambei. Această afecţiune poate evolua ca parte a unei neuropatii femurale asociate cu durere în coapsa anterioară. Poate, de asemenea, apărea după excizia chirurgicală a venei safene în scopul utilizării ca grefă în bypassul arterelor coronariene.

26. OSTEOMIELITA TIBIALĂ

Această infecţie este mai frecventă la sugari şi copii şi apare frecvent la nivelul extremităţii distale sau proximale a tibiei, în regiunile metafizare şi epifizare. Durerea, creşterea temperaturii cutanate, tumefierea şi sensibilitatea osoasă locale sînt, de obicei, acompaniate de febră şi leucocitoză. Se constată un răspuns bun la tratamentul antibiotic parenteral. Infecţiile localizate în aceste regiuni ale tibiei sînt, de regulă, de origine hematogenă. Bacteriile izolate în mod obişnuit din biopsiile osoase sînt *S. aureus*, unele specii de streptococi sau bacterii gram-negative.

Osteomielita nehematogenă a tibiei este rezultatul unei fracturi deschise sau poate fi o complicaţie a reducerii deschise a unei fracturi. Simptomele pot debuta la săptămîni sau luni de la leziunea iniţială sau după practicarea procedurii chirurgicale respective. Ele pot include febră, frisoane, durere locală, eritem cutanat şi edem. Semnele pot include drenaj purulent, sensibilitate osoasă localizată, eritem cutanat şi şchiopătare. Radiografiile simple pot evidenţia doar zona de fractură sau pot arăta eroziuni osoase, osteopenie, zone de osteoliză, precum şi o reacţie periostală. Efectuarea de culturi relevante impune biopsie osoasă. Criteriile de diagnostic includ rezultate pozitive ale culturilor osoase, semne histopatologice ce susţin diagnosticul respectiv, precum şi semne radiologice de osteomielită. Bacteriile izolate, de obicei, sînt *S. aureus* şi/sau bacterii gram-negative.

Simptomele şi semnele dispar după tratamentul antibiotic. Debridarea chirurgicală a osului necrotic infectat poate fi necesară în pînă la 83% din cazuri.

Afecţiunile dermatologice ale gambei

27. PANICULITA NODULARĂ

La nivelul gambelor şi gleznelor, uni sau bilateral, apar placarde şi noduli (0,5-10 cm diametru) roşii, dureroşi şi sensibili la palpare. Aceste leziuni pot conflua. Consistenţa nodulilor variază de la ferm la fluctuctuent şi se pot necroza central, eliminînd un lichid galben-albicios, uleios, care este adesea confundat cu puroiul. Acest lichid se colorează intens cu Sudan datorită prezenţei grăsimilor libere. Unii pacienţi au doar leziuni cutanate, în timp ce alţii prezintă febră, echimoze, leucocitoză marcată, leziuni pulmonare nodulare, precum şi niveluri serice ridicate ale amilazei şi lipazei. Această afecţiune este cel mai frecvent confundată cu o celulită sau cu o tromboflebită superficială. Cauzele sistemice includ boli ale ţesutului conjunctiv (sclerodermia sau lupusul eritematos sistemic), bolile limfoproliferative (limfom sau histiocitom), deficitul de α_1-antitripsină, boli pancreatice (pancreatită sau carcinom de pancreas), lipodistrofia generalizată, precum şi paraproteinemia cu deficit de inhibitor de C1.

Paniculita citofagică histiocitară se asociază cu febră, pleurită, hepatosplenomegalie, pancitopenie, defecte de coagulare şi paniculită nodulară. Paniculita nodulară poate avea orice localizare cutanată, dar are predilecţie pentru extremităţile inferioare.

28. ERITEMUL NODOS

La nivelul regiunilor tibiale şi pretibiale anterioare, bilateral, apar noduli sensibili, roşii, situaţi subcutanat. Leziuni asemănătoare, mai puţin numeroase, pot constata pe antebraţe. Durerea poate fi prezentă, dar este mai puţin frecventă decît sensibilitatea la palpare. Pacienţii pot acuza febră, stare generală alterată, precum şi dureri şi tumefacţii ale gleznei şi genunchiului. Este posibilă apariţia adenopatiei hilare respiratorii uni sau bilaterale. Aceste leziuni nu ulcerează de obicei. Cazurile asociate cu infecţii respiratorii produse de streptococii din grupul A, cu sarcoidoză, boli intestinale inflamatorii, infecţii respiratorii nespecifice, precum şi cele din grupul idiopatic sînt cele mai frecvente.

Etiologiile rare includ tuberculoza, histoplasmoza, coccidioidomicoza, blastomicoza, infecţiile profunde cu *Trichophyton*, medicamentele (contraceptivele orale sau sulfamidele), psitacoza, boala zgîrieturii de pisică, sindromul Behçet, infecţiile cu specii de *Chlamydia, Yersinia* sau *Salmonella*, precum şi lepra (eritemul nodos lepros).

29. ULCERAŢIILE ARTERIALE ŞI HIPERTENSIVE

Ulceraţiile uni sau bilaterale, proeminente, dureroase, sensibile, avînd diametrul de 1-2 cm, apar la nivelul regiunilor tibială sau pretibială anterioară. Se asociază cu hipertensiune şi boli vasculare periferice.

30. VASCULITELE SISTEMICE COMPLICATE CU ULCERAŢII

Ulceraţii dureroase ale gambelor se pot produce datorită unei vasculite apărute in cadrul lupusului eritematos sistemic, poliarteritei nodoase, artritei reumatoide sau granulomatozei Wegener. Aceste leziuni pot debuta sub forma unor noduli subcutanaţi, eritematoşi, dureroşi şi pot evolua spre ulceraţii cu formă neregulată, profunde, purulente, situate la nivelul gambelor. Ulceraţii ischemice ale gambelor pot apărea, de asemenea, în anemia falciformă.

31. ERITEMUL INDURAT

La nivelul moletelor şi al zonelor anterioare ale gambelor apar noduli subcutanaţi, brun-roşcaţi sau albăstrui. De obicei, leziunile sînt bilaterale. De asemenea, pot apărea placarde subcutanate nereliefate. Necrozarea nodulilor şi infectarea lor secundară determină apariţia de ulceraţii

dureroase, care pot persista perioade lungi de timp. Biopsia relevă inflamaţie de tip granulomatos, vasculită şi paniculită. Această afecţiune are o predilecţie pentru molete, în timp ce eritemul nodos apare în primul rînd pe faţa anterioară a gambelor.

Durerea generalizată a gleznei

32. LEZIUNILE ACUTE ALE GLEZNEI

Durerea situată la nivelul zonelor medială şi laterală ale gleznei poate fi secundară unui traumatism. Poate fi produsă de o fractură osoasă sau de o combinaţie de ruptură de ligament şi fractură. În sistemul de clasificare Lauge-Hansen sînt descrise patru tipuri de leziuni ale gleznei (vezi mai jos, paragrafele A pînă la D). Primul cuvînt descrie poziţia piciorului în momemtul lezării, iar cel de-al doilea direcţia forţei cauzatoare de leziune. Sînt prezentate, de asemenea, încă cinci tipuri adiţionale de leziuni ale gleznei.

A. Supinaţia-adducţia. Iniţial, există o fractură transversă a maleolei laterale sau o ruptură a ligamentului colateral lateral. În cazul exercitării unei forţe mai importante această leziune se combină cu o fractură oblică a maleolei mediale. Se constată durere, tumefacţie şi sensibilitate la nivelul zonelor medială şi laterală ale gleznei. Ruperea inelului scoabei gleznei în două locuri determină apariţia deformării în varus a gleznei, pe măsură ce talusul se deplasează medial. Radiografiile simple vor releva prezenţa unei fracturi transverse a fibulei, a unei fracturi oblice a maleolei mediale şi, în cazurile severe, deplasarea medială a maleolelor şi a talusului.

B. Supinaţia-rotaţia externă (eversia). Durere, tumefacţie, sensibilitate difuză şi echimoze, toate acestea pot apărea la nivelul întregii circumferinţe a gleznei. Rotaţia externă a piciorului, sau rotaţia internă a membrului inferior cu piciorul fixat, pot iniţial rupe ligamentul tibiofibular anterior. O forţă intensă poate determina o fractură spiralată sau oblică a maleolei laterale, fractura marginii posterioare tibiale, precum şi ruptura ligamentului lateral intern sau fractura maleolei mediale. Talusul se poate deplasa lateral, producînd o deformare în valgus a gleznei. Radiografia indicînd fractura maleolei laterale poate arăta o fractură a maleolei mediale sau lărgirea spaţiului medial radiotransparent dintre maleola medială şi talus, datorată unei rupturi a ligamentului lateral intern.

C. Pronaţia-abducţia. Acest tip de leziune poate determina doar ruptura ligamentului lateral intern sau doar fractura maleolei mediale. Aplicarea unei forţe mai importante determină ruptura atît a ligamentului tibiofibular antero-inferior cît şi a celui tibiofibular posteroinferior, fractura buzei posterioare a suprafeţei articulare a tibiei, precum şi o fractură fibulară imediat proximal de articulaţia gleznei sau la 8-10 cm proximal de articulaţie (tip Dupuytren). Talusul este împins lateral, rezultînd o deformare în valgus a piciorului. Maleola medială poate penetra tegumentul, determinînd apariţia unei fracturi deschise.

D. Pronaţia-rotaţia externă (eversia). Leziunea iniţială este reprezentată de o fractură prin smulgere a maleolei mediale sau de o ruptură a ligamentului lateral intern. O forţă mai puternică poate determina ruperea ligamentului tibiofibular anteroinferior şi a ligamentelor interosoase, ruptura membranei interosoase şi o fractură spiralată a fibulei la 7-8 cm proximal de maleola laterală, precum şi o fractură prin smulgere a buzei posterioare a tibiei, asociată cu smulgerea ligamentelor tibiofibulare posteroinferior şi inferior transvers. Pe măsură ce talusul se înclină şi se deplasează lateral apare o deformare în valgus a piciorului.

E. Pronaţia-dorsiflexia. Acest tip de leziune a fost adăugat clasificării Lauge-Hansen de către Pettrone. O forţă cu intensitate crescîndă poate fractura maleola medială sau rupe ligamentul lateral intern, poate fractura buza anterioară a suprafeţei articulare a tibiei, poate produce o fractură supramaleolară a fibulei şi o fractură transversă a buzei posterioare a suprafeţei articulare tibiale.

Prezenţa fracturilor trebuie suspectată atunci cînd la nivelul osului apare o zonă de sensibilitate punctiformă sau liniară, se palpează crepitaţii osoase, tumefacţia şi echimozele sînt întinse şi este prezentă o deformare a piciorului în valgus sau în varus. Imaginile radiologice anteroposterioară, laterală şi talară ale gleznei vor indica cele mai multe fracturi şi luxaţii. Ruperea inelului articular al gleznei într-un singur loc poate permite mersul şchiopătat, dar ruperea în două sau mai multe locuri face ca mersul să fie imposibil, datorită durerii şi instabilităţii scoabei gleznei.

F. Luxaţia anterioară a gleznei. Această leziune este rezultatul acţiunii unei forţe îndreptate posterior care deplasează tibia faţă de picior. Toate ligamentele şi legăturile capsulare ale tibiei şi fibulei de talus sînt rupte, cu excepţia, în unele cazuri, a ligamentului talofibular posterior. Piciorul pare uşor în dorsiflexie şi alungit anterior, comparativ cu celălalt picior. Şanţurile paralele cu tendonul lui Achile sînt absente. Talusul poate fi palpat anterior. Mişcările gleznei sînt limitate şi dureroase şi difuz poate apărea tumefacţie şi durere.

G. Luxaţia posterioară a gleznei. Această leziune urmează unei lovituri asupra tibiei posterioare, direcţionată anterior, care are ca rezultat flexia plantară şi scurtarea piciorului. Radiografiile simple vor obiectiva prezenţa ambelor tipuri de luxaţii. Luxaţiile gleznei pot fi reduse prin tracţiune manuală.

H. Fractura colului talusului. Această leziune de decelerare se produce cînd piciorul este în hiperdorsiflexie. Apare în cursul accidentelor auto sau în cazul unei căderi de la înălţime. Există o durere severă la nivelul gleznei şi piciorului, precum şi tumefiere şi sensibilitate difuză a gleznei. Deformarea gleznei şi piciorului este rezultatul subluxaţiei sau luxaţiei talusului. Fracturile maleolelor medială sau laterală se pot asocia în pînă la 28% din cazuri. Radiografiile simple (anteroposterioară, oblică şi laterală) vor arăta deplasarea corpului talar de pe scoaba gleznei şi

o linie de fractură la nivelul colului talusului. Pot apărea luxații atît ale articulației talare cît și ale celei subtalare.

I. Fractura corpului talusului. Acesta este un tip rar de fractură. Apare, de obicei, după o cădere de la înălțime care determină o compresie axială a talusului între plafonul tibial și calcaneu. La nivelul gleznei apare durere și tumefacție, iar la nivelul talusului se poate constata sensibilitate la palpare. Inversia și eversia piciorului sînt extrem de dureroase, ca de altfel și flexia gleznei.

33. MONOARTRITA ACUTĂ A GLEZNEI

A. Artrita septică. Se constată durere, tumefacție, eritem cutanat și căldură locală, precum și sensibilitate difuză a gleznei. În unele cazuri, simptomele esențiale pot fi febra, frisoanele și transpirația. Alți pacienți sînt afebrili, cu afectare sistemică minimă. Numărul de celule din lichidul sinovial poate fi mic, chiar de 5.000 celule/mm^3 sau poate depăși 250.000 celule/mm^3. La unii pacienți se constată un nivel scăzut al glucozei în lichidul sinovial. Rezultatele culturilor bacteriene sînt pozitive în 60-90% din cazuri. Pacienții aflați în grupul de vîrstă activ sexual pot avea artrită cu *N. gonorrhoeae*. Acest microorganism poate fi izolat din lichidul articular sau de la nivelul mucoaselor. Alți pacienți cu artrită septică au, de obicei, o altă infecție activă, locală sau la distanță, antecedente de traumatism sau boală a articulației gleznei și/sau semne de imunosupresie. Germenii izolați din lichidul sinovial al pacienților cu artrită de etiologie negonococică sînt, de obicei, *S. aureus*, specii de streptococi și bacterii gram-negative. Se obțin rezultate bune cu tratamentul antibiotic și cu unele proceduri de drenaj articular.

B. Atacul de gută. Durerea severă de la nivelul gleznei, însoțită de tumefiere, roșeață, căldură locală, sensibilitate și febră, poate fi produsă de o artrită indusă de depuneri de cristale. În cazul gutei, pot exista antecedente de podagră sau de artrită a articulației genunchiului. Lichidul sinovial conține un număr crescut de leucocite polimorfonucleare și de cristale de urat monosodic intra și extracelular. Nivelul seric al acidului uric poate fi crescut sau, mai rar, în limite normale.

C. Atacul de pseudogută. Această afecțiune poate determina o artrită a gleznei care este, din punct de vedere clinic, imposibil de diferențiat de gută. Lichidul sinovial conține cristale de pirofosfat de calciu dihidrat, situate intra și extracelular, precum și un număr crescut de leucocite polimorfonucleare. Pe radiografiile simple ale articulațiilor gleznelor, genunchilor, pumnilor sau umerilor se poate observa condrocalcinoză.

D. Poliartrita reumatoidă. De-a lungul unei perioade de cîteva săptămîni apar durere la nivelul gleznei, tumefacție și sensibilitate la palpare, fără eritem cutanat sau căldură locală. Factorul reumatoid seric poate fi prezent, iar numărul celulelor din lichidul sinovial sugerează inflamație (2.000-50.000 celule/mm^3). Analiza lichidului sinovial poate releva o predominanță a polimorfonuclearelor și rezultate slabe ale testului cheagului de mucină. Nivelurile C3 și C4 în lichidul sinovial sînt scăzute, iar nivelul glucozei poate fi ușor scăzut sau normal. Rezultatele culturilor sînt negative. Cu timpul, redoarea matinală, afectarea articulară simetrică, artrita degetelor și a pumnului, afectarea a trei sau mai multe spații articulare, prezența de noduli subcutanați, precum și semnele radiologice de eroziuni juxtaarticulare și de osteopenie pot apărea la nivelul degetelor, mîinilor și încheieturilor mîinilor.

E. Distrofia simpatică reflexă. La o zi sau mai mult de la producerea unei leziuni relativ minore a extremității distale apare o durere severă și persistentă, cu caracter de arsură, pulsatilă sau surdă, la nivelul gleznei și/sau piciorului. Precoce în cursul evoluției bolii, tegumentul gambei și al piciorului este cald și edemațiat; zone de eritem sînt prezente difuz sau doar la nivelul articulațiilor. Se produce o intensificare a creșterii părului și a transpirației. Tegumentul este sensibil, alodinia este prezentă. După 2-5 săptămîni, regiunea distală a membrului devine rece, palidă, marmorată și cianotică. Mișcările în articulațiile gleznei și piciorului sînt afectate de redoare și durere, iar tegumentul edemațiat devine strălucitor și neted. Radiografia relevă osteopenie difuză și resorbția corticalei osului. Odată cu progresia bolii, articulațiile devin imobile și nefuncționale. Unele cazuri nu se asociază cu traumatisme anterioare. Scintigrafia osoasă trifazică arată o creștere a captării periarticulare. Sensibilitatea acestui test este de 86-96%, iar specificitatea de 68-98%. Blocarea lanțului simpatic reprezintă metoda cea mai importantă de tratament a distrofiei simpatice reflexe a extremității inferioare.

F. Artropatia hemofilicilor. Poate apărea o hemartroză acută, dureroasă. Glezna este cea de-a treia articulație, după genunchi și cot, în ordinea frecvenței de localizare a unei hemoragii intraarticulare. Simptomele cedează la imobilizarea pe atelă, aspirație articulară și administrarea de factor VIII.

G. Hemartroza acută. Se constată debutul acut, spontan al unei tumefieri, precum și al unei dureri și sensibilități la palpare la nivelul gleznei, ce afectează mersul. Aspirația articulației evacuează sînge. Cauza o reprezintă ruptura unei vene subsinoviale sau a unui hemangiom sinovial. Nu există antecedente sau alte semne de coagulopatie.

34. OSTEOPOROZA MIGRATORIE TRANZITORIE

La nivelul articulației gleznei apare durere, tumefacție și sensibilitate la palpare. Nu se constată edem ce lasă godeuri, căldură locală sau eritem, iar mobilitatea articulară este păstrată, în contrast cu ceea ce se întîmplă în distrofia simpatică reflexă. Simptomele de la nivelul gleznei dispar spontan, gradat, în 6-9 luni. În cursul următorilor 1-2 ani, poate apărea durere și tumefacție în altă zonă (picior sau genunchi). La scintigrafia osoasă se constată creșterea captării în regiunea gleznei și există semne radiologice de osteoporoză difuză la toate oasele adiacente gleznei. Osteoporoza din distrofia simpatică reflexă este mai

parcelară şi subcondrală. Simptomele pot fi ameliorate de administrarea de salicilaţi sau corticosteroizi.

35. OSTEOCONDRITA DISECANTĂ A TALUSULUI

Această afecţiune apare, de obicei, la copiii şcolari, adolescenţi şi adulţii tineri. Durerea şi tumefacţia unilaterală a gleznei sînt intensificate de mersul pe jos sau de jogging. Se poate constata limitarea mobilităţii gleznei. Poate apărea sensibilitate locală în porţiunea anterioară a articulaţiei gleznei, precum şi la nivelul porţiunii anteromediale a talusului. Radiografiile simple relevă o mică zonă de os parţial detaşat, înconjurat de un lizereu radiotransparent. Astfel de leziuni sînt mai uşor vizualizate cu ajutorul unui examen CT sau RMN. Vindecarea se poate produce spontan dacă se evită ortostatismul prelungit sau poate fi necesară intervenţia chirurgicală. În unele cazuri este necesară artroscopia pentru diagnostic şi tratament.

36. ARTRITA GLEZNEI ASOCIATĂ CU POLIARTRITĂ ACUTĂ

A. Artrita septică poliarticulară. Pînă la 15% din cazurile de sepsis articular pot afecta două sau mai multe articulaţii. Artrita cu *N. gonorrhoeae* se poate prezenta ca o monoartrită, sau ca o poliartrită migratorie asociată cu leziuni cutanate veziculo-pustuloase pe braţe şi pe membrele inferioare. *S. aureus*, speciile streptococice şi bacteriile gram-negative pot şi ele produce poliartrite care afectează glezna. Răspund la tratamentul antibiotic.

B. Reumatismul articular acut. Poate apărea febră, însoţită de transpiraţii, artrită migratorie, precum şi noduli subcutanaţi. Articulaţiile pot fi mărite de volum, roşii, calde, sensibile şi dureroase. Se constată un răspuns impresionant la tratamentul cu aspirină. Nivelurile serice de antistreptolizină O, antihialuronidază şi antideoxiribonuclează B sînt crescute. În cursul bolii, titrul obţinut la testul de hemaglutinare cu Streptozim poate arăta o creştere.

C. Artrita Lyme. Această afecţiune este urmarea expunerii la căpuşe în zonele endemice. La pînă la 80% dintre pacienţi apare o leziune cutanată inelară, eritematoasă, pe locul muşcăturii căpuşei. Această leziune poate fi pruriginoasă şi se poate mări. În unele cazuri apar leziuni satelite inelare. În cursul primelor 4 luni de la expunere, pacientul manifestă o boală acută febrilă, cu mialgii, artralgii, cefalee, precum şi cu durere şi redoare de ceafă (meningită aseptică). Afectarea capacităţii de concentrare, deficitele de memorie şi o uşoară senzaţie de confuzie indică o componentă encefalitică a bolii acute. Tumefacţia şi durerea pot afecta unul sau ambii genunchi (76%) şi/sau gleznele (12%), coatele (20%) şi umerii (28%). Diagnosticul este susţinut de depistarea anticorpilor faţă de *Borrelia burgdorferi* şi de răspunsul la tratamentul cu ceftriaxonă.

D. Artrita din hepatita virală B. Această afecţiune virală poate determina apariţia unui rash urticarian sau maculopapular şi a unei poliartrite migratorii sau palindromice care afectează gleznele în pînă la 25% din cazuri. Antigenul de suprafaţă al virusului hepatitei B ($AgHB_s$) este prezent în ser, iar testele funcţionale hepatice sînt adesea anormale.

E. Artrita rubeolică. Infecţia naturală sau vaccinul antirubeolic pot ambele produce durere şi redoare poliarticulară. O limfadenită occipitală dureroasă şi un rash macular slab colorat, roz, preced de obicei simptomele articulare, dar le pot şi urma. Gleznele sînt afectate în pînă la 40% din cazurile de artrită asociate rubeolei.

F. Artrita asociată bolilor inflamatorii intestinale. Artrita apare mai probabil la pacienţii cu afectare colonică şi cu alte complicaţii. Tabolul clinic frecvent este sub forma unei poliartrite acute, cu articulaţii roşii, calde, mărite de volum, dureroase. Genunchii, gleznele, pumnii şi coatele sînt mai frecvent afectate decît articulaţiile mici ale mîinii şi degetelor. Artrita migratorie apare în pînă la 50% din cazuri. Numărul celulelor din lichidul sinovial atinge valori corespunzătoare unei inflamaţii, predominînd polimorfonuclearele. Afectarea articulară răspunde la tratamentul cu succes al bolii intestinale.

G. Atacul de gută poliarticulară. Se constată febră şi artrită acută simetrică sau asimetrică. Extremităţile inferioare sînt afectate cel mai frecvent. La nivelul articulaţiilor picioarelor, gleznelor, genunchilor, coatelor şi pumnului apare roşeaţă, căldură locală, tumefiere şi sensibilitate la palpare. Se pot produce bursite subdeltoide sau olecraniene. Bursita retrocalcaneană şi tendinita achileană sînt, de asemenea, frecvente şi pot fi confundate cu afectarea artritică a gleznei.

Lichidul articular conţine cristale de urat monosodic, iar nivelul seric al acidului uric este crescut în cele mai multe cazuri. Există, de obicei, un răspuns impresionant la tratamentul cu colchicină sau indometacin.

H. Boala depozitelor de pirofosfat de calciu. Această afecţiune se poate prezenta ca o poliartrită inflamatorie acută, cu dureri articulare, tumefiere şi sensibilitate la nivelul pumnilor, mîinilor, şoldurilor, umerilor, coatelor şi gleznelor. Lichidul sinovial conţine leucocite polimorfonucleare în concentraţii de tip inflamator, precum şi cristale de pirofosfat de calciu dihidrat. Este posibilă prezenţa condrocalcinozei demonstrabile radiologic la nivelul genunchilor, gleznelor, pumnilor şi umerilor. Puseele acute răspund la tratamentul cu colchicină sau indometacin.

I. Sindromul Reiter. Această tulburare determină apariţia unei artrite acute asimetrice la nivelul şoldurilor, genunchilor, gleznelor, umerilor şi articulaţiilor pumnilor. Afectarea articulară este acompaniată de conjunctivită sau iridociclită şi uretrită. În unele cazuri se constată prezenţa diareei. Sindromul Reiter este o formă de artrită reactivă şi poate urma unui episod de uretrită sau de infecţie intestinală, produse de către specii de *Shigella, Salmonella, Yersinia, Campylobacter*

sau *Clostridium difficile*. Manifestările cutaneomucoase includ ulcerațiile orale, balanita circinată, precum și leziunile psoriaziforme ale tălpilor (keratoderma blennorrhagicum). Durerea la nivelul călcîiului poate reflecta o tendinită achileană în zona de inserție a tendonului pe calcaneu.

J. Poliartrita reumatoidă. Pînă la 15% dintre cazuri se pot prezenta cu o poliartrită acută cu afectarea gleznei așa cum a fost descrisă mai sus.

37. OSTEOMIELITA ACUTĂ

Febra, frisoanele, mărirea de volum a articulației gleznei, durerea și sensibilitatea la palpare pot sugera o artrită acută sau o osteomielită a tibiei. Pentru confirmarea infecției osoase examenul RMN sau scintigrafia osoasă sînt mai sensibile decît radiografiile simple. Această tulburare apare, de obicei, la sugari și la copii, fiind rară la adulți în lipsa unui traumatism local semnificativ (respectiv, fractură deschisă). Înaintea inițierii tratamentului antibiotic este necesară biopsia osoasă pentru identificarea organismului responsabil. Cazurile descoperite precoce răspund bine la tratamentul parenteral cu antibiotice.

Durerea cu localizare pe fața laterală a gleznei

38. LEZIUNILE LIGAMENTELOR COLATERALE LATERAL (LIGAMENTUL TALOFIBULAR ANTERIOR, LIGAMENTUL CALCANEOFIBULAR ȘI LIGAMENTUL TALOFIBULAR POSTERIOR)

Majoritatea întinderilor ligamentelor gleznei afectează regiunea laterală a acesteia. Pînă la 97% dintre rupturile ligamentare ce conduc la instabilitate afectează ligamentul talofibular anterior (LTFA). Pînă la 25% dintre leziunile LTFA se asociază cu elongația ligamentului calcaneofibular (LCF, ligamentul mijlociu) iar 10% afectează ligamentul tibiofibular anterior.

În elongația LTFA se exercită o forță de adducție asupra unei glezne aflate în flexie plantară. Apare o durere bruscă, ascuțită, de-a lungul zonei anterolaterale a articulației, precum și o zonă de sensibilitate bine localizată la nivelul LTFA (anterior și ușor inferior față de maleola laterală). În cîteva minute apare o tumefiere locală, iar în unele cazuri este evidentă o echimoză în primele 12-24 de ore, situată de-a lungul părții laterale a călcîiului și piciorului. Sprijinul pe membrul respectiv intensifică durerea.

Unii pacienți cu leziuni anterioare își pot adduce glezna fără să simtă vreo durere timp de 1-2 zile. Reacția inflamatorie rezultată în cursul acestei perioade latente conduce la apariția aparent spontană a durerii și a sensibilității localizate pe fața laterală a gleznei și a unei tumefieri locale sau difuze a gleznei (40% din cazuri). Acești pacienți precum și medicii ce-i tratează, în absența unui istoric de leziune, pot considera durerea ca fiind datorată artritei. Cele mai multe rupturi ale ligamentelor talofibulare sînt parțiale și nu duc la instabilitatea gleznei.

Testarea rupturii ligamentare cu instabilitate asociată necesită anestezie locală (injectarea de lidocaină sau bupivacaină în locul dureros) sau anestezie generală. Gradul de instabilitate anterioară poate fi evaluat de testul „sertarului anterior". În acest test, pacientul stă în decubit dorsal, cu șoldul și genunchiul flectate (genunchiul flectat la 45°). Una din mîinile medicului împinge călcîiul înainte, iar mîna cealaltă exercită o presiune de stabilizare pe tibia inferioară. Dacă testul este pozitiv, se constată mișcarea în articulația gleznei, vizibilă pe radiografia laterală, a talusului spre anterior cu mai mult de 5 mm, ceea ce este diagnostic pentru ruptura de LTFA. Aspectul de deplasare spre anterior este, de asemenea, comparat cu aspectul gleznei normale.

Creșterea mișcării de inversie a călcîiului pe partea afectată este, de asemenea, demonstrabilă. Pacientul stă în decubit ventral, cu gleznele situate dincolo de marginea patului de consultație. Supinația pasivă a călcîiului se face în ambele extremități și se compară gradul de deplasare în glezna lezată, față de cea normală. Rezultatele acestui test sînt mai frecvent pozitive atunci cînd LCF este de asemenea rupt.

De regulă, nu se constată sensibilitate la palpare la nivelul maleolei laterale. În pînă la 5% din cazuri se poate produce o fractură osteocondrală a domului talar, dînd naștere unor dureri persistente ale gleznei. Se efectuează radiografii simple ale gleznei, în incidență anteroposterioară și laterală pentru excluderea unei smulgeri sau a unei fracturi transverse a domului talar sau a fibulei.

Radiografiile de stress sînt practicate pentru a se determina gradul de ruptură a ligamentului și gradul instabilității potențiale a gleznei. Imaginile anteroposterioare de stress sînt luate cu glezna la 15° rotație internă. Se efectuează inversia pasivă a călcîiului la ambele membre inferioare și se măsoară și compară gradul de înclinație al talusului (respectiv unghiul obținut prin intersecția liniilor trasate de-a lungul plafonului tibial și de-a lungul domului talar, pe o radiografie efectuată în incidență anteroposterioră). Înclinația talusului poate ajunge pînă la 25° în cazul unei glezne normale, la care nu există un istoric de leziune. Ea este sub 5° la 98% dintre gleznele normale. Sînt posibile variații de la gleznă la gleznă la același individ. Unii autori consideră că o înclinație talară cu valoare dublă față de normal sau de peste 9° este semn de ruptură a ligamentului lateral. Ruperea ligamentului talofibular anterior poate determina creșterea înclinației talusului în poziția de flexie plantară, nu însă și în poziția neutră a gleznei. Dacă sînt rupte atît ligamentul talofibular cît și LCF, înclinația talară crește în ambele poziții ale gleznei, însă mai mult în flexia plantară.

Testul de inversie la stress are o acuratețe de 68% dacă se folosește anestezia locală și de 92% dacă se folosește anestezia generală.

Radiografiile de stress efectuate în incidență laterală prezintă testul „sertarului anterior" din punct de vedere radiologic. Se măsoară distanța de la domul talar la

porţiunea posterioară a suprafeţei articulare tibiale. O distanţă care depăşeşte 5 mm este considerată anormală. Radiografiile de stress efectuate în incidenţă laterală sînt luate cu pacientul în decubit dorsal, avînd genunchiul flectat la 30°. Înainte de obţinerea filmului, se aplică pe tibia anterioară o sarcină statică de 4 kg timp de 2 min. (Acest test este o versiune a testului „sertarului anterior" descris mai sus). Nici testul inversiei, nici testul „sertarului anterior" nu pot distinge cu acurateţe ruptura ligamentară unică de cea dublă. Rupturile izolate de LCF sînt rare. În cazul rupturii LTFA, artrografia va arăta prezenţa extraarticulară a substanţei de contrast, anterior de maleola laterală, iar în cazul rupturii LCF, se va observa prezenţa substanţei de contrast în teaca tendonului peronier. Pentru diagnosticarea rupturilor ligamentare, artrografia este superioară testelor de inversie sau a „sertarului anterior" (acurateţe de 98%).

39. AFECŢIUNI CARE MIMEAZĂ ELONGAŢIA LIGAMENTULUI TALOFIBULAR ANTERIOR

A. Elongaţia ligamentului tibiofibular anterior. În zona acestui ligament apare durere, sensibilitate la palpare şi tumefiere. Extinderea leziunii la ligamentele sindesmotice poate fi stabilită utilizînd filmele radiologice obţinute în poziţia de rotaţie externă de stress a ambelor glezne.

Leziunile prin abducţie sau abducţie-rotaţie externă, în care toate ligamente sindesmotice sînt rupte, se asociază de obicei cu o separare tibiofibulară vizibilă pe radiografiile de rutină. Diastaza se produce atunci cînd spaţiul transparent dintre cortexul medial al fibulei şi marginea posterioară a şanţului peronier depăşeşte 5,5 mm măsuraţi pe o imagine anteroposterioară a gleznei.

B. Fracturile maleolei laterale (fibulară). Durerea, sensibilitatea la palpare şi tumefierea apar la nivelul suprafeţei fibulei, iar LTFA nu este sensibil. Radiografiile simple vor stabili diagnosticul.

C. Fracturile apofizei laterale a talusului. La nivelul părţii laterale a gleznei apare durere, tumefacţie şi sensibilitate la palpare. La nivelul apofizei laterale a talusului, uşor anterior şi inferior de vîrful maleolei laterale, apare o zonă punctiformă de sensibilitate.

Fractura procesului lateral este clar vizualizată pe o incidenţă talară a gleznei. Determinarea atentă şi clară a gradului de întindere a fracturii poate fi făcută cu ajutorul examenului CT. Întîrzierea diagnosticului şi a tratamentului pot duce la instalarea unei dureri persistente a gleznei datorită nevindecării normale a fracturii şi datorită artritei posttraumatice a articulaţiei subtalare. Această fractură se produce, de regulă, cînd piciorul este în dorsiflexie şi inversat.

D. Fracturile tuberculului lateral al apofizei posterioare a talusului. Aceste fracturi se pot produce după inversia gleznei, atunci cînd ligamentul talofibular posterior smulge tuberculul lateral al apofizei posterioare a talusului, sau după compresia tuberculului lateral, în timp ce glezna se află într-o poziţie equin exagerată. Pacientul se prezintă ca şi cum ar avea o entorsă de gleznă, cu sensibilitate şi durere în zona posterolaterală a gleznei. Mişcările efectuate în articulaţia gleznei şi în cea subtalară produc durere. Flexia activă a halucelui poate fi, de asemenea, dureroasă, avînd în vedere că flexorul lung al halucelui se contractă în vecinătatea zonei de fractură. Fractura este evidenţiată pe o radiografie în incidenţă laterală. În unele cazuri, poate să nu fie posibilă confirmarea radiologică, în acest caz putînd fi util examen CT. Eşecul în stabilirea diagnosticului poate avea ca rezultat persistenţa durerii, datorită vindecării anormale a fracturii sau artritei posttraumatice.

E. Peritendinita peronieră. Cauzele principale ale peritendinitei peroniere sînt traumatismele, incluzînd fracturile maleolei laterale, leziunile prin inversie ale gleznei, traumatismul direct asupra tuberculului peronier şi fracturile calcaneene, singure sau asociate cu lovirea calcaneofibulară a tecii tendonului peronier.

Se constată un debut gradat al durerii şi edemului sub maleola laterală, cu o zonă punctiformă de sensibilitate a tendonului peronier, la nivelul retinaculului peronier inferior. Flexia şi inversia pasivă plantară, precum şi eversia activă contra unei rezistenţe intensifică durerea. Mersul desculţ sau pe un teren accidentat pot, de asemenea, accentua simptomele. Zona punctiformă de sensibilitate este prezentă la nivelul unuia sau ambelor tendoane peroniere, iar mişcarea în articulaţia subtalară este diminuată. Durerea poate fi eliminată, pentru scurte perioade de timp, prin injectarea de lidocaină în teaca tendonului. Tenografia peronieră de contrast demonstrează, de obicei, prezenţa unui bloc sau a unei constricţii a tecii tendonului la nivelul retinaculului peronier inferior.

F. Luxaţia traumatică a tendonului peronier. Luxaţia anterioară a tendonului peronier din şanţul retromaleolar apare cel mai frecvent ca un apanaj al sportivilor. Sporturile asociate cu apariţia acestei tulburări includ schiul, patinajul pe gheaţă, fotbalul, baschetul şi fotbalul american.

Această leziune rezultă, de obicei, în urma dorsiflexiei pasive forţate a piciorului aflat în inversie, asociată cu contracţia reflexă puternică a tendoanelor peroniere. Există un debut brusc al unei dureri în zona posterolaterală a gleznei, acompaniată de o senzaţie de pocnitură. Curînd apar tumefiere şi sensibilitate la palpare, posterior şi superior de vîrful maleolei laterale.

Lezarea ligamentului talofibular posterior poate determina apariţia unor semne similare la inspecţie şi palpare.

Tentativa de dorsiflexie contra unei rezistenţe, cu piciorul aflat în flexie plantară şi eversie, determină apariţia durerii retromaleolare şi poate reproduce elongaţia tendonului. O leziune severă, cu fractură prin smulgere a maleolei laterale, confirmă elongaţia. Diagnosticul este dificil de pus dacă elongaţia nu este observată atunci cînd s-a produs sau dacă nu poate fi reprodusă în cursul examenului fizic. În evaluarea elongaţiei tendonului peronier poate fi utilizat examenul CT.

G. Chistul sinovial. O leziune moderat dureroasă, chistică (0,5-1,5 cm) se poate constitui la nivelul regiunii laterale a gleznei, sub maleola laterală. Dimensiunile acestui chist pot diminua după o noapte de repaus în pat. Leziunea este moderat dureroasă sau chiar nedureroasă. Poate urma unei leziuni prin inversie a gleznei.

H. Fracturile de stres ale fibulei. Pe o porțiune localizată a zonei posterolaterale a fibulei distale apare durere și sensibilitate la palpare. Un examen scintigrafic arată o zonă de captare localizată, rotundă sau fusiformă. Radiografiile simple sînt frecvent negative în prezența unei scintigrafii osoase pozitive, dar pot indica o linie de fractură fără deplasare.

I. Elongația ligamentului calcaneofibular (izolată). La nivelul zonei laterale a gleznei, inferior de porțiunea medie a maleolei laterale, apare durere, sensibilitate la palpare și tumefacție. Se constată prezența unui punct sensibil al ligamentului, la inserția lui pe fibulă, pe calcaneu sau în porțiunea intermediară. Rupturile izolate sînt puțin frecvente, iar entorsa acestui ligament acompaniază, de obicei, leziunile LTFA.

Durerea cu localizare pe fața anterioară a gleznei

40. PERITENDINITA EXTENSORILOR PICIORULUI ȘI DEGETELOR

Durerea apare la nivelul feței anterioare a gleznei. Pot fi prezente tumefacție, sensibilitate la palpare, precum și eritem sau crepitații cutanate. Durerea din regiunea anterioară a gleznei este intensificată de flexia plantară pasivă a gleznei (respectiv elongația tendonului inflamat), de mișcarea de extensie contra unei rezistențe a degetelor II-V (extensorul lung al degetelor) sau a halucelui (extensorul lung al halucelui), precum și de dorsiflexia gleznei (tibialul anterior și al treilea peronier). Pot fi afectate unul sau mai multe dintre tendoanele extensorilor degetelor și piciorului. Determinarea de sensibilitate la palparea directă a fiecărui tendon în parte, în cursul unei mișcări active contra rezistență, poate fi utilă în punerea diagnosticului.

41. ELONGAȚIA LIGAMENTULUI CRURAL ÎNCRUCIȘAT

Acest ligament crural este principalul retinacul extensor al articulației gleznei. El previne încordarea în arc a piciorului și a tendoanelor extensoare ale degetelor, care traversează regiunea anterioară a gleznei, în cursul dorsiflexiei gleznei. Lezarea acestui ligament poate apărea în asociere cu traumatismul tendonului extensor. Acesta se poate rupe în cursul unei căderi de la înălțime sau poate suferi o contuzie directă în cursul unui meci de fotbal sau de fotbal american. Zona tarsală a piciorului se poate edemația, iar de-a lungul ligamentului (retinaculului) se constată sensibilitate la palpare. Extensia degetului contra unei rezistențe va intensifica durerea, ca de altfel și palparea locală a ligamentului. Repausul și administrarea de antiinflamatorii nesteroidiene pot duce la rezoluție în 1-4 săptămîni.

42. ELONGAȚIA LIGAMENTULUI TIBIOFIBULAR ANTERIOR

Medial și superior de maleola laterală apare durere, sensibilitate la palpare și tumefacție. Lezarea izolată a acestui ligament poate duce la o separare parțială a diafizei, vizibilă doar pe o radiografie de stress, efectuată cu piciorul în rotație externă.

43. FRACTURA MARGINII ANTERIOARE A SUPRAFEȚEI ARTICULARE TIBIALE DISTALE

Această fractură urmează unei leziuni de tip pronație-dorsiflexie. Lezarea tibialului anterior poate fi asociată cu o fractură a maleolei mediale sau cu ruptura ligamentului lateral intern. Se constată durere, sensibilitate la palpare și tumefacție în partea anterioară a gleznei, uneori și echimoze. Radiografiile simple vor identifica fractura buzei anterioare a suprafeței articulare a tibiei.

Durerea cu localizare pe fața medială a gleznei

44. ELONGAȚIA LIGAMENTULUI DELTOID

Leziunea ligamentului lateral intern apare în cazul exercitării unei forțe de abducție sau de rotație externă. Rupturile parțiale ce afectează fibrele anterioare ale ligamentului sînt mai frecvente decît rupturile complete. Căderea în gol, cu piciorul aflat în abducție sau rotație externă poate leza acest ligament. Lezarea este urmată de durere în zona medială a gleznei, sensibilitate la palpare, echimoze și edem. Ruptura ligamentului se poate asocia cu o fractură maleolară laterală și/sau cu ruptura ligamentelor sindesmotice. Diagnosticul de ruptură de ligament lateral intern poate fi susținut de o radiografie simplă, în care lățimea spațiului transparent dintre suprafața internă a maleolei mediale și talus este mai mare de 4 mm (incidență talară). Rareori, sînt necesare, pentru confirmarea diagnosticului, radiografii de stress efectuate în poziția de abducție-rotație externă sau artrografia.

45. FRACTURILE MALEOLEI MEDIALE

O leziune izolată a maleolei mediale poate fi urmarea acțiunii unei forțe de abducție sau rotație externă aplicate piciorului și gleznei aflate în pronație. În cursul primei ore post leziune se constată durere locală, tumefiere și sensibilitate la palpare directă în zona liniei de fractură. În prima zi poate apărea tumefiere întinsă și sensibilitate difuză la palpare. Diagnosticul este confirmat prin efectuarea unei radiografii simple.

46. TENDINITA TIBIALĂ POSTERIOARĂ

Apare durere pe fața medială a treimii medii a piciorului, cu iradiere în maleola medială și marginea posteromedială

■ tibiei distale. Mişcările efectuate din articulaţia gleznei în cursul activităţii intensifică durerea. Tendonul tibial posterior este sensibil, iar tumefierea poate fi suficient de mare pentru ■ oblitera concavitatea aflată normal posterior de maleola medială. Se pot palpa crepitaţii pe măsură ce tendonul se deplasează în cursul mişcării de supinaţie a piciorului.

Mişcarea de supinaţie a piciorului contra unei rezistenţe sau pronaţia pasivă intensifică durerea. Sensibilitatea prezentă chiar la nivelul tendonului sugerează o tulburare legată de suprasolicitare. Dacă sensibilitatea şi durerea sînt mai proeminente în treimea medie a piciorului, trebuie luată în considerare o smulgere a osului navicular accesor sau ■ tendonului de pe os.

47. FISURILE TIBIALE

Prezenţa durerii şi a sensibilităţii la nivelul marginii distale posteromediale a tibiei poate determina confuzia cu tendinita tibială posterioară. Se constată sensibilitate locală la nivelul marginii tibiale (fractură de stress) sau sensibilitate mai difuză la nivelul unei treimi sau mai mult a marginii tibiale distale posteromediale (periostită) sau la nivelul muşchiului şi fasciei adiacente marginii tibiale posteromediale (leziune musculotendinoasă de stress). Aceste tulburări pot fi diferenţiate cu ajutorul elementelor descoperite la examenul clinic sau cu ajutorul unei scintigrafii osoase. Fractura de stress produce o imagine localizată, rotundă sau fusiformă, de 2-3 cm, de radiocaptare crescută; periostita determină apariţia unei benzi longitudinale de captare neregulată, ce se întinde 8 cm sau mai mult de-a lungul marginii tibiale mediale, iar leziunile musculotendinoase de stress nu au ca rezultat o creştere ■ radiocaptării la nivelul tibiei.

48. FRACTURILE SUSTENTACULUM TALI

Această fractură poate fi rezultatul unei căderi pe călcîi, cu piciorul în inversie marcată. Este rar o leziune izolată. Durerea şi sensibilitatea la palpare apar la nivelul zonei mediale a gleznei, călcîiului şi treimii posterioare a piciorului. Inversia pasivă ■ piciorului determină apariţia durerii sub maleola medială. Această leziune este frecvent confundată cu o entorsă de gleznă. Precizarea diagnosticului se face pe baza istoricului de leziune şi pe localizarea durerii şi sensibilităţii imediat sub maleola laterală. Hiperextensia pasivă a halucelui poate, de asemenea, intensifica durerea. Dacă se suspectează prezenţa acestei leziuni, este necesară efectuarea unei radiografii axiale ■ calcaneului.

49. TENDINITA FLEXORULUI LUNG AL HALUCELUI ŞI A FLEXORULUI COMUN AL DEGETELOR

Apare durere şi sensibilitate în zona medială a gleznei, posterior de maleola medială. Sprintul sau tentativa de săritură precipită durerea. Extensia pasivă sau flexia contra rezistenţă a degetului mic şi/sau halucelui intensifică durerea. Pot fi prezente edemul local şi sensibilitatea la palpare, la nivelul tendoanelor. Aceste tendoane sînt situate mai lateral (respectiv mai aproape de tendonul lui Achile) decît tendonul muşchiului tibial posterior.

Durerea cu localizare pe faţa posterioară a gleznei

50. TENDINITA ACHILEANĂ

Apare durere la nivelul tendonului lui Achile, de la inserţia sa pe calcaneu pînă într-un punct aflat la 3-6 cm de inserţie. Durerea este intensificată de activitatea fizică, tendonul este sensibil şi pot fi prezente crepitaţii osoase în timpul mişcării. Se constată creşterea în grosime ■ tendonului simptomatic faţă de cel de pe partea asimptomatică. Dorsiflexia poate fi limitată de la mai puţin de 25 pînă la 45°. Radiografiile pot releva calcificarea tendonului sau creşterea dimensiunilor tuberozităţii superioare ■ calcaneului. Afecţiunile sistemice care se pot asocia cu tendinita achileană includ poliartrita reumatoidă şi guta.

51. BURSITA ACHILEANĂ SUBCUTANĂ

Durerea locală, tumefierea şi sensibilitatea apar posterior de tendonul lui Achile. Se poate palpa o bursă fluctuentă, sensibilă.

52. BURSITA RETROCALCANEANĂ

Această bursă se formează între calcaneu şi tendonul lui Achile. Durerea, sensibilitatea la palpare şi tumefierea apar anterior şi de ambele părţi ale tendonului lui Achile, imediat proximal de inserţia sa pe calcaneu. O uşoară pişcătură aplicată ţesutului situat anterior de tendon declanşează durerea. Această afecţiune ≈ poate asocia cu guta.

53. RUPTURA PARŢIALĂ DE TENDON ACHILEAN

La nivelul tendonului lui Achile poate debuta brusc o durere severă, însoţită de sensibilitate la palpare. În tendon poate fi palpat un nodul.

54. RUPTURA COMPLETĂ DE TENDON ACHILEAN

Acest tendon se rupe, de obicei, la 2-6 cm proximal de inserţia sa pe calcaneu. O durere severă apărută la nivelul călcîiului posterior, gleznei şi moletului, precum şi un sunet asemănător unei pocnituri semnalizează ruptura. În tendon se palpează un hiatus şi poate apărea tumefiere locală, însoţită de echimoze şi sensibilitate la palpare. Flexia plantară a piciorului este afectată datorită flascităţii, iar acest defect poate fi confirmat de testul Thompson (incapacitatea gleznei de a realiza flexia plantară, atunci cînd moletul este comprimat). Pacientul aflat în ortostatism are dificultăţi la ridicarea călcîiului afectat.

55. FRACTURA TUBEROZITĂȚII CALCANEENE

Această fractură rară determină tulburări funcționale similare celor apărute în urma rupturii de tendon achilean. Cauza obișnuită este smulgerea. Pacienții vîrstnici sînt susceptibili de a face acest tip de leziune. Cazul obișnuit este o cădere de pe o suprafață curbă sau coborînd o treaptă. Fragmentul este smuls de o tracțiune bruscă a tendonului lui Achile. Apare durere în călcîiul posterior și gleznă, sensibilitate la palpare, tumefiere și echimoze. Statul pe vîrful degetelor poate fi afectat. O radiografie simplă efectuată în incidență laterală va confirma diagnosticul.

Testul de ridicare a unui călcîi (respectiv ridicarea pe vîrfuri a unui membru inferior cu genunchiul aflat în extensie) poate fi, de asemenea, afectat în ruptura de tendon tibial posterior.

Durerea bilaterală de la nivelul gambei și gleznei

Cauzele durerii bilaterale a gleznelor sînt enumerate în Tabelul 46-1. Aceste afecțiuni pot determina durere uni sau bilaterală.

CAPITOLUL

47 DUREREA ACUTĂ A PICIORULUI

☐ LISTA DIAGNOSTICELOR POSIBILE

DURERE GENERALIZATĂ A PICIORULUI

1. Traumatismele
   - A. Leziunile prin strivire
   - B. Sindromul de compartiment al piciorului
   - C. Amputarea traumatică a piciorului
2. Infecțiile
   - A. Celulitele
     1. Celulitele datorate *Staphylococcus aureus* și unele specii de streptococi
     2. Celulitele produse de *Aeromonas hydrophila*
     3. Celulitele produse de *Vibrio vulnificus*
     4. Celulitele din regiunea unei vene safene rezecate
   - B. Fasciita necrotizantă
   - C. Abcesele piciorului
   - D. Osteomielita piciorului
3. Artritele piciorului
   - A. Artrita septică
   - B. Poliartrita reumatoidă seropozitivă
     1. Durerea cu localizare în treimea anterioară a piciorului
     2. Durerea cu localizare în treimea medie a piciorului
     3. Durerea cu localizare în treimea posterioară a piciorului
   - C. Spondilartropatiile seronegative
     1. Spondilita anchilozantă
     2. Sindromul Reiter
     3. Artrita psoriazică
     4. Artritele asociate bolilor inflamatorii intestinale
   - D. Atacul de gută
   - E. Atacul de pseudogută
   - F. Reumatismul articular acut
   - G. Lupusul eritematos sistemic
   - H. Crizele dureroase din siclemie
   - I. Artrita asociată hepatitei B
   - J. Artrita asociată rubeolei
4. Durerea de cauză vasculară
   - A. Ocluzia arterială acută
   - B. Durerea nocturnă de repaus
   - C. Ulcerația și gangrena
     1. Embolia colesterolemică
     2. Arterioscleroza obliterantă și ischemia progresivă
     3. Vasculitele sistemice
        - a. Poliarterita nodoasă
        - b. Angeita alergică și granulomatoasă (boala Churg-Strauss)
        - c. Lupusul eritematos sistemic
        - d. Poliartrita reumatoidă
        - e. Vasculita prin hipersensibilizare
        - f. Trombangeita obliterantă (boala Buerger)
     4. Eritromelalgia
     5. Phlegmasia cerulea dolens (gangrena venoasă a membrului inferior)
5. Distrofia simpatică reflexă
6. Crampele musculare
7. Polineuropatia periferică
   - A. Endocrină

1. Polineuropatia diabetică
   a. Polineuropatia senzitivă acută
   b. Polineuropatia senzitivo-motorie subacută sau cronică
   c. Mononevrita multiplex
2. Polineuropatia din hipotiroidie

B. Toxică
1. Polineuropatia alcoolică
2. Intoxicaţia cu metale grele
   a. Arsenic
   b. Mercur
   c. Taliu
3. Medicamentoasă
   a. Disulfiram
   b. Izoniazidă
   c. Hidralazină
   d. Alte medicamente (Tabelul 47-3)
4. Substanţe chimice (Tabelul 47-4)

C. Bolile sistemice
1. Carcinoamele
   a. Polineuropatia senzitivă subacută
   b. Polineuropatia senzitivo-motorie
2. Leucemia acută
3. Leucemia cronică
4. Limfoamele
5. Mielomul
   a. Litic
   b. Osteosclerotic
   c. Sindromul POEMS
6. Macroglobulinemia Waldenström
7. Crioglobulinemia
8. Amiloidoza primară
9. Bolile ţesutului conjunctiv
   a. Poliarterita nodoasă
   b. Alte boli de colagen (poliartrita reumatoidă, lupusul eritematos sistemic şi boala Churg-Strauss)
10. Insuficienţa renală (neuropatia uremică)
11. SIDA (polineuropatia distală simetrică)
12. Sarcoidoza

D. Ereditare
1. Boala Fabry
2. Porfiria acută intermitentă

8. Sindroamele de compresie nervoasă şi radiculară
A. Sindromul de tunel tarsian
B. Compresia mecanică a nervului peronier superficial
C. Compresia mecanică a nervului peronier profund
D. Compresia mecanică a nervului sural
E. Compresia rădăcinilor L5 şi S1

9. Leziunile a frigore
A. Degerăturile
   1.De gradul I
   2.De gradul II
   3.De gradul III
B. Piciorul de tranşee
C. Piciorul de imersie
D. Degerăturile benigne (eritemul pernio)

10. Muşcăturile
A. Muşcăturile de om
B. Muşcăturile de cîine
C. Muşcăturile de pisică
D. Muşcăturile de şerpi veninoşi
E. Muşcăturile de păianjen
F. Înţepăturile ariciului de mare
G. Înţepăturile peştilor veninoşi

11. Afecţiunile dermatologice
A. Pustuloza palmoplantară, cu sau fără psoriazis
B. Eczema dishidrozică
C. Pustulele bacteriene ale mîinilor şi picioarelor
D. Acrodermatita continuă
E. Dermoepidermita microbiană eczematoasă
F. Boala mînă-picior-gură
G. Herpesul zoster
H. Tinea pedis veziculară
I. Dermatita atopică
J. Dermatita de contact (dermatita de pantof)
K. Deficitul de vitamine B
L. Erupţiile medicamentoase fixe
M. Lichenul plan eroziv

DUREREA ÎN TREIMEA ANTERIOARĂ A PICIORULUI

12. Metatarsalgia articulaţiilor MTF 2-4 (suprasolicitarea capetelor metatarsienelor)
A. Pantofii cu toc înalt
B. Piciorul equin
C. Piciorul arcuit
D. Sindromul de insuficienţă a primei articulaţii MTF (sindromul Morton)
   1. Boala Deutschlander
   2. Insuficienţa cronică a primei linii articulare
E. Sindromul de suprasolicitare a articulaţiei MTF centrale

13. Boala Freiberg
14. Sindromul celui de-al doilea spaţiu interosos metatarsian

15. Neurinomul Morton (neurinomul plantar interdigital)
16. Sinovita idiopatică a celei de-a doua articulații metatarsofalangiene
17. Artrita inflamatorie a articulațiilor metatarsofalangiene
18. Insuficiența arterială
19. Fracturile traumatice ale metatarsienelor
20. Entorsa treimii anterioare a piciorului
21. Bursitele (submetatarsiene și interdigitale)
22. Chisturile submetatarsiene
23. Traumatismele autoinduse

DUREREA CU LOCALIZARE ÎN HALUCE ȘI ÎN TREIMEA ANTERO-MEDIALĂ A PICIORULUI

24. Traumatismele
    - A. Leziunile primei articulații metatarsofalangiene
        1. Entorsa
        2. Luxația
        3. Fractura oaselor sesamoide
    - B. Fractura halucelui
    - C. Luxația articulației interfalangiene
    - D. Hematomul subunghial
    - E. Leziunile prin strivirea falangei distale a degetului (traumatismul țesuturilor moi)
25. Leziunile cutanate plantare
    - A. Calusurile
    - B. Verucile plantare
    - C. Durioamele (clavusuri)
26. Leziunile unghiale ale halucelui
    - A. Unghia încarnată
    - B. Unghia încarnată infectată
    - C. Melanomul subunghial
    - D. Tumora glomică subunghială
    - E. Alte tumori subunghiale
    - F. Paronichia
    - G. Infecția pulpei
    - H. Vezicula infectată
27. Hallux valgus
28. Montul halucelui
29. Hallux limitus sau rigidus
30. Afecțiuni ale oaselor sesamoide ale halucelui
31. Artrita primei articulații metatarsofalangiene
    - A. Artrita și osteomielita septică
    - B. Podagra
32. Neurinomul Joplin
33. Gangrena sau ulcerația halucelui
34. Durerea radiculară (rădăcina L5)
35. Ulcerația și bursita produse de caputa pantofului
36. Sindromul de suprasolicitare a primei articulații MTF
37. Tendinita calcifiantă a tendonului flexorului halucelui

DUREREA DEGETULUI MIC

38. Clavusul dur
39. Clavusul moale
40. Heloma verruca (veruci în mozaic)
41. Clavusul terminal
42. Deformarea „în ciocan" a degetului
43. Deformarea „în cocoș de pușcă" a degetului
44. Clavusul periunghial al degetului mic
45. Ulcerațiile degetelor
    - A. Ischemice
    - B. Neuropatice
46. Tofii
47. Artrita degetelor mici
48. Tinea pedis
49. Candidoza
50. Durerea și inflamația feței dorsale ale articulației interfalangiene
51. Traumatismele (contuzii și fracturi)
52. „Montul croitorului" (montul celui de-al cincilea deget)
53. Boala și fenomenul Raynaud
54. Nodulii Osler
55. Tumorile subunghiale
    - A. Tumora glomică
    - B. Osteomul osteoid
    - C. Veruca subunghială

DUREREA CU LOCALIZARE ÎN TREIMEA MEDIE A PICIORULUI

56. Entorsa boltei plantare
57. Traumatismele
    - A. Articulațiile tarsometatarsiene
        1. Entorsele
        2. Luxațiile sau fracturile-luxații
    - B. Regiunea mediotarsienă (articulația Chopart sau articulația tarsiană transversă)
        1. Leziunile mediale
        2. Leziunile longitudinale
        3. Leziunile laterale
        4. Leziunile plantare
        5. Leziunile prin strivire
    - C. Fractura osului navicular
        1. Fracturile traumatice
        2. Fracturile de stress
    - D. Fractura bazei metatarsianului V
        1. Fracturile prin avulsie
        2. Fracturile diafizare (fracturile Jones adevărate)
58. Necroza aseptică a osului navicular
59. Tendinitele
    - A. Tendinita flexorului lung al halucelui

B. Tendinita peronieră
60. Fractura osteocondrală subtalară
61. Miozita sau entorsa interosoasă
62. Fractura de stres a unuia sau mai multor oase metatarsiene sau tarsiene
63. Osteomielita cu *Pseudomonas*
64. Piciorul plat dobîndit
A. Ruptura tendonului tibial posterior
B. Insuficiența ligamentară sau osoasă
65. Artroza
A. Primei articulații metatarsocuneiforme
B. Articulației cuboidometatarsiene
66. Durerea fasciei plantare
A. Fasciita plantară
B. Sindromul de călcîi dureros
67. Abcesele plantare

DUREREA CU LOCALIZARE PE FAȚA DORSALĂ A PICIORULUI

68. Tendinitele
A. Mușchiului extensor lung al halucelui
B. Mușchiului extensor lung al degetelor
C. Mușchiului tibial anterior
69. Leziunea ligamentului încrucișat crural
70. Alte cauze (Tabelul 47-6)

DUREREA CU LOCALIZARE ÎN TREIMEA POSTERIOARĂ A PICIORULUI

71. Durerea generalizată a treimii posterioare a piciorului
A. Fracturile calcaneene
1. Intraarticulare
2. Extraarticulare
a. Fractura apofizei mediale a calcaneului
b. Fractura regiunii superioare a tuberozității calcaneene
c. Fractura sustentaculum tali
B. Necroza ischemică a călcîiului
72. Durerea feței plantare a treimii posterioare a piciorului
A. Afecțiunile stratului adipos
1. Atrofia
2. Inflamația
3. Separarea stratului adipos de calcaneu
4. Papulele piezogenice
B. Tumora glomică
C. Fractura de stres a calcaneului
D. Sindromul de călcîi dureros prin suprasolicitare (fasciita plantară)
E. Ruptura fasciei plantare
F. Sindromul de călcîi dureros asociat cu bolile sistemice
G. Neuropatia prin compresia mecanică a primei ramuri a nervului plantar lateral
H. Fasciita plantară adevărată
I. Tendinita flexorilor
1. Tendinita flexorului lung al halucelui
2. Tendinita flexorului lung al degetelor
73. Durerea regiunii posterioare a treimii posterioare a piciorului
A. Bursita achileană superficială
B. Bursita retrocalcanee
C. Sindromul Haglund
D. Tendinita achileană
E. Ruptura tendonului lui Achile
F. Periostita și osteita calcaneană
G. Osteomielita calcaneană
H. Fractura tuberozității postero-superioare calcaneene
74. Durerea regiunii mediale a treimii posterioare a piciorului
A. Tendinita tibială posterioară
B. Tendinita flexorului lung al halucelui
C. Sindromul de tunel tarsian
D. Fracturile apofizei mediale a calcaneului sau a sustentaculum tali
E. Neurodinia ramurii calcaneene
75. Durerea regiunii laterale a treimii posterioare a piciorului
A. Entorsa mușchiului peronier
B. Tendinita peronieră
C. Luxația laterală a gleznei
D. Fractura procesului lateral al talusului
E. Fractura osteocondrală a domului talar
F. Compresia nervului sural
G. Fractura de stress a maleolei laterale

DUREREA BILATERALĂ A PICIORULUI (Tabelul 47-7)

☐ REZUMAT

Durerea generalizată a piciorului

Leziunile prin strivire de la nivelul piciorului se pot însoți de avulsia țesuturilor moi datorită forțelor de forfecare (de exemplu, o roată care trece peste picior); pot lovi și leza țesuturile moi (de exemplu, impactul scurt al unui obiect care cade); sau pot comprima țesuturile moi, strivi osul, producînd un efect de explozie în regiunea distală a treimii anterioare a piciorului (de exemplu, leziunea produsă de o forță statică care ținuiește piciorul de o suprafață). Leziunile vasculare și nervoase asociate cu traumatismele prin strivire sînt frecvent importante și reprezintă factori hotărîtori pentru prognostic.

Sindromul de compartiment al piciorului este rezultatul unei leziuni prin strivire sau al unui traumatism mai puțin sever (de exemplu, o fractură de calcaneu complicată cu un hematom plantar subfascial). Durerea progresiv severă și persistentă a piciorului, uneori prea intensă comparativ cu severitatea traumatismului care a provocat-o, reprezintă un indiciu important pentru un posibil sindrom de compartiment al piciorului. Piciorul este mărit de volum, iar compartimentele afectate (medial, lateral, central sau interosos) sînt în tensiune și sensibile. Orice mișcare activă sau pasivă (de exemplu, extensia degetului) exacerbează durerea. Parestezia distală, hipoestezia și/sau anestezia piciorului și degetelor sînt indicii importante pentru diagnostic. Presiunea intracompartimentală depășește 30mmHg, iar ameliorarea se obține printr-o fasciotomie decompresivă și prin evacuarea oricărui hematom mare subfascial.

Amputarea traumatică a piciorului este rezultatul accidentărilor cu mașina de tuns iarba, al exploziilor minelor de cîmp sau al altor tipuri de explozii, al acțiunii rafalei unei puști de vînătoare trase de aproape sau a mutilării severe a piciorului în accidente industriale sau auto.

Celulita piciorului produce durere, eritem, edem, sensibilitate locală și, uneori, limfangită ascendentă. Se pot asocia febră, frisoane și transpirații. Marginea eritematoasă se extinde, are o formă neregulată și nu este proieminentă. Pot apărea bule sau abcese superficiale localizate central. Cele mai multe cazuri sînt produse de către *streptococi sau stafilococi.* Infecția cu *Aeromonas hydrophila* se întîlnește după lezarea piciorului aflat într-un mediu acvatic cu apă dulce. Se poate manifesta prin celulită severă, fasceită și mionecroză. Celulita buloasă și necrotizantă a piciorului poate urma după o leziune obținută într-un mediu cu apă sărată sau după contaminarea rănii cu *Vibrio vulnificus.* Celulita severă se complică cu septicemie. La nivelul *venei safene* apare, uneori, la locul de recoltare o formă severă de *celulită* recurentă.

Fasceita necrotizantă complică traumatismele acute. Debutează ca o celulită, apoi se dezvoltă necroza cutanată, apar crepitațiile, se formează bule și se dezvoltă anestezia cutanată, care este un semn de afectare tisulară profundă. Radiografia va demonstra prezența de gaz subcutanat. Simptomele sistemice sînt, uneori, severe. Diagnosticul este confirmat prin explorarea zonei infectate, cu debridarea țesutului necrotic subcutanat și fascial și excluderea mionecrozei. Această afecțiune este produsă de către bacterii anaerobe sau facultativ anaerobe (tipul I) sau de către streptococii din grupul A asociați sau nu cu *Staphylococcus aureus* (tipul II).

Un *abces plantar* afectează de obicei unul sau mai multe spații plantare ale compartimentului central al plantei. Se poate manifesta prin edem al plantei, durere, eritem, căldură și sensibilitate locală. Abcesul este vizualizat cu ajutorul studiilor RMN sau al unui examen radioizotopic. Se vindecă prin drenaj și tratament antibiotic.

Osteomielita piciorului determină durere locală, sensibilitate, edemațiere și căldură la nivelul tegumentului supraiacent. Calcaneul și oasele metatarsiene sînt oasele cel mai frecvent afectate. Diagnosticul este confirmat prin RMN (această explorare avînd specificitate mai mare) și susținut de examenul scintigrafic. Biopsia osoasă oferă un diagnostic specific și stabilește antibioticul activ pe germenii implicați.

Artrita septică a piciorului este,frecvent, monoarticulară. La nivelul articulației afectate apare o durere surdă și/sau pulsatilă, edem și eritem. La un adult tînăr, activ sexual, aceasta este manifestarea unei infecții gonococice diseminate. În cazul pacienților vîrstnici, cu afectare articulară preexistentă, imunosupresie și/sau cu infecție adiacentă (de exemplu, osteomielita plantei) sau la distanță (infecție cutanată sau de tract urinar) sînt cel mai frecvent izolați stafilococii și bacteriile gram-negative. Examenul lichidului sinovial și culturile efectuate din acesta vor stabili diagnosticul. Simptomele și semnele dispar odată cu drenajul și/sau irigația intraarticulară și cu tratamentul antibiotic parenteral.

Poliartrita reumatoidă determină metatarsalgie și tumefacție locală, datorită sinovitei articulației metatarsofalangiene (MTF) și a deformărilor articulare secundare, cum ar fi degetul „în gheară" sau „în cocoș de pușcă", hallux valgus și hallux rigidus. Se manifestă de asemenea artrita interfalangiană (IF) a degetelor de la picioare. Artrita reumatoidă subtalară și tenosinovita tendoanelor mușchilor peronier și tibial posterior determină dureri la nivelul treimii posterioare a piciorului. Bursita retrocalcaneană este, uneori, responsabilă de durerea prezentă la nivelul regiunii posterioare a piciorului. Durerea la nivelul treimii medii a piciorului poate avea originea medial, în articulația talonaviculară. Afectarea piciorului reprezintă un factor major de limitare a deplasării, la un pacient cu poliartrită reumatoidă. Și alte criterii necesare pentru diagnosticarea poliartritei reumatoide sînt prezente sau apar în următorii 2 ani.

Spondiloartropatiile seronegative pot afecta și piciorul. *Spondilita anchilozantă* determină o artrită erozivă a articulațiilor MTF, IF, mediotarsiene și/sau subtalare. Se manifestă tendinita achileană și un sindrom de durere în călcîi, datorate entezitei la locul de inserție al fasciei plantare pe tuberozitatea calcaneană medie. Spondilita anchilozantă se diagnostichează pe baza semnelor radiologice de sacroileită, a durerii lombare de tip inflamator, a limitării mișcărilor coloanei lombare sau a limitării mișcărilor de expansiune toracică. Antigenul HLA-B27 prezent se asociază cu spondilita anchilozantă sau cu sindromul Reiter.

Sindromul Reiter (uvetrită, conjunctivită şi artrită) este manifest într-o formă completă sau incompletă (cînd sînt prezente doar două criterii). Apare afectarea asimetrică a articulaţiilor MTF şi IF. Există, eventual, dactilită la unul sau două degete („deget în cîrnăcior"). La unii pacienţi apar leziuni mucoase şi cutanate. Modificările radiologice tardive sînt osteopenia, îngustarea spaţiilor articulare şi eroziunile osoase marginale. Leziunile ţesuturilor moi sînt reprezentate de fasceita plantară şi de tendinita achileană.

Artrita psoriazică produce metatarsalgia şi dactilita unuia sau a mai multor degete, datorate tenosinovitei, periostitei şi artritei. Afectarea articulaţiei interfalangiene distale (IFD) este frecventă şi, uneori, severă. Pot apărea fasceita plantară şi tendinita achileană. Diagnosticul este sugerat de prezenţa leziunilor cutanate şi unghiale psoriazice şi de o oligoartrită asimetrică cu afectare importantă a articulaţiilor IFD.

O *poliartrită migratorie şi/sau simultană* care afectează articulaţiile MTF şi IF ale membrelor inferioare, gleznele şi genunchii este, uneori, asociată cu o *boală inflamatorie intestinală*. Nu se produc modificări radiologice distructive, iar simptomele dispar după tratarea cu succes a bolii digestive.

Atacul de gută determină o durere acută, edem, eritem şi sensibilitate la nivelul primei articulaţii MTF, a feţei dorsale a piciorului şi a gleznei. Nivelul seric al acidului uric este crescut, iar lichidul sinovial conţine cristale de urat monosodic, precum şi o concentraţie crescută de leucocite polimorfonucleare. O artrită similară a primei articulaţii MTF poate apărea în cadrul *pseudogutei, psoriazisului, sindromului Reiter* şi al *sarcoidozei*. Lichidul sinovial obţinut în cazul revărsatelor articulare din pseudogută conţine cristale de pirofosfat de calciu dihidrat situate intra şi extracelular, precum şi o concentraţie crescută de leucocite polimorfonucleare.

Alte afecţiuni care implică articulaţiile mici ale membrelor inferioare sînt *reumatismul articular acut, lupusul eritematos sistemic, artrita asociată hepatitei B* şi *artrita asociată rubeolei*. *Crizele dureroase din siclemie* sînt asociate cu dureri severe la nivelul extremităţilor inferioare ale membrelor inferioare şi la nivelul plantelor. Se observă tumefacţia genunchilor şi edemul difuz al picioarelor, modificări care dispar spontan. În criza dureroasă din siclemie, alodinia extensivă şi hiperestezia cutanată sugerează prezenţa unei componente neuropatice.

Ocluzia arterială acută determină paloare, durere, parestezii, pareze şi absenţa pulsului la nivelul plantei şi a regiunii distale a membrului inferior. Îndepărtarea trombului, în primele 4-8 ore, din artera poplitee sau din artera tibială are ca urmare dispariţia tuturor semnelor şi simptomelor. *Durerea nocturnă* de la nivelul degetelor sau piciorului, ameliorată de poziţia cu piciorul atîrnînd la marginea patului sau de mers este datorată *insuficienţei arteriale*. Pulsul la nivelul piciorului este diminuat sau absent, iar piciorul este rece şi palid.

Ulceraţia şi gangrena degetelor este rezultatul unui *embol de colesterol*, al unei ischemii progresive datorate unei *arterioscleroze severe* sau unei *vasculite sistemice*. Diagnosticul de *embolie colesterolemică* este sugerat de existenţa unui istoric recent de arteriografie, în scop diagnostic sau terapeutic, şi de rezultatele pozitive ale biopsiei tisulare. *Arterioscleroza obliterantă* apare la pacienţii diabetici şi vîrstnici. Pulsurile popliteal şi pedal sînt absente. O arteriogramă femurală va ajuta la stabilirea diagnosticului. *Poliarterita nodoasă* este o afecţiune sistemică care determină ulceraţii sau gangrenă la nivelul degetelor de la mîini şi de la picioare. Pentru diagnosticarea acestei boli este necesară o angiogramă renală sau mezenterică care vizualizează anevrismele vaselor de calibru mic sau mediu şi/sau o biopsie tisulară. valorile serice crescute de C-ANCA (anticorp citoplasmic antineutrofilic) sau de P-ANCA pot fi asociate cu poliarterita nodoasă microscopică.

Angeita alergică şi *granulomatoasă* reprezintă alte cauze de gangrenă şi ulceraţie la nivelul degetelor de la mîini şi picioare. Astmul sever, infiltratele pulmonare şi eozinofilia sînt însoţite de simptome sistemice şi de o afectarea multisistemică (de exemplu, nervoasă, reumatismală sau cardiacă).

Alte afecţiuni care sînt asociate cu o vasculită şi care determină ulceraţii şi gangrene dureroase la nivelul degetelor de la mîini şi picioare sînt *lupusul eritematos sistemic, poliartrita reumatoidă, sindromul Sjogren, purpura Henoch-Schönlein, crioglobulinemia mixtă esenţială* şi *tumorile maligne limfoide şi reticuloendoteliale*.

Trombangeita obliterantă (*boala Buerger*) determină gangrenă şi ulceraţia degetelor, claudicaţie la nivelul membrului superior şi inferior, durere de repaus în degetele de la mîini şi în picioare şi tromboflebită migratorie la adulţii tineri fumători de sex masculin, în special din Asia şi Europa de est. Pulsul arterelor distale este slab sau absent, iar pulsul proximal este, frecvent, prezent. O arteriografie efectuată la nivelul membrelor inferioare va demonstra leziuni arteriale segmentare netede, în şirag, situate distal, iar o biopsie a arterei afectate va confirma diagnosticul.

Eritromelalgia este o afecţiune care determină atacuri de durere cu caracter de arsură sau pulsatilă la nivelul piciorului şi degetelor, eritem local, căldură şi, uneori, tumefacţie. Atacurile apar spontan sau sînt provocate de răcirea extremităţilor, de exerciţii fizice sau atîrnarea piciorului. Răcirea, ridicarea piciorului şi, în unele cazuri, administrarea de aspirină vor ameliora sau vor preveni episodul. Eritromelalgia primară poate fi ereditară sau secundară, dar fără ca o afecţiune subiacentă să poată fi evidenţiată. Trombocitemia, policitemia vera şi alte boli pot fi responsabile de eritromelalgia secundară. La pacienţii cu o disfuncţie asociată a trombocitelor, aspirina administrată într-o singură doză previne atacurile timp de 3 sau 4 zile. Unele leziuni ale degetelor evoluează spre scăderea temperaturii locale, cu paloare şi gangrenă. Nu toate cazurile de eritromelalgie idiopatică şi secundară răspund la profilaxia cu aspirină.

Phlegmasia cerulea dolens se caracterizează prin durere şi tumefacţia masivă a extremităţii distale a membrului inferior, scăderea temperaturii locale şi cianoză, precum şi prin gangrena unor degete şi a unei porţiuni din picior. În zona afectată de gangrena venoasă, se formează bule hemoragice.

Distrofia simpatică reflexă este urmarea unui traumatism, a unei intervenţii chirurgicale, sau debutează fără un eveniment precipitant. Durerea cu caracter de arsură, surdă sau pulsatilă care apare după un traumatism sau secundar intervenţiei chirurgicale este mai severă şi mai persistentă decît este de aşteptat. Edemul, creşterea temperaturii, eritemul tegumentului supraiacent, hiperhidroza, durerea şi redoarea articulară, precum şi hiperestezia cutanată afectează tot piciorul sau doar o parte din el. În cîteva săptămîni, piciorul devine rece, iar edemul, mai persistent. Pielea este strălucitoare, iar alodinia, mai severă. Radiografia standard arată zone de osteoporoză localizată, iar o scintigrafie osoasă trifazică arată hipercaptare în zonele juxtaarticulare ale piciorului. Blocarea inervaţiei simpatice ameliorează durerea şi permite mobilizarea piciorului. *Crampele musculare* produc durere acută în bolta palatină, ameliorată de masaj sau mers pe jos. Crampe sînt benigne sau secundare unor afecţiuni musculare, neurologice sau unor tulburări electrolitice.

Diabetul zaharat se poate complica cu o *polineuropatie senzitivă simetrică acută*, cu dureri cu caracter de arsură la nivelul degetelor şi a feţei plantare a piciorului, cu parestezii şi alodinie. Se pot suprapune dureri lancinante, ascuţite, junghiulare, în gambă şi picior. Simptomele se accentuează noaptea şi după mersul pe jos sau după purtarea de greutăţi şi se ameliorează prin repaus la pat. Această afecţiune se asociază cu scădere în greutate, cu astenie şi cu controlul deficitar al glicemiei. Simptomatologia se ameliorează progresiv şi prin controlul nivelului glicemiei. La diabetici apare la nivelul membrelor inferioare şi o *neuropatie senzitivo-motorie subacută*, cu tonus muscular scăzut şi cu emaciere distală. Simptomele şi semnele senzitive (de exemplu, scăderea sensibilităţii superficiale şi profunde) sînt similare celor din polineuropatia senzitivă acută. *Mononevrita multiplex* provoacă dureri la nivelul extremităţii distale a membrului inferior şi piciorului, disestezii, deficite senzitive şi motorii în zonele de distribuţie a doi sau a mai multor nervi ai gambei (de exemplu, nervul tibial posterior sau nervul peronier superficial) şi, uneori, în ariile nervilor coapsei. Aceasta este determinată de diabetul zaharat. *Hipotiroidismul* se poate, de asemenea, manifesta prin durere distală şi modificări senzitive şi motorii la nivelul membrului inferior. *Abuzul de alcool* ocupă locul secund, după diabetul zaharat, în ceea ce priveşte cauzele durerii plantare de natură neuropatică, însoţite de parestezii, slăbiciune musculară şi pierderea sensibilităţii. *Intoxicaţiile cu metale grele precum arsenicul, mercurul sau thaliul* determină dureri de tip neuropatic la nivelul mîinii sau piciorului, parestezii, disestezii dureroase şi hipotonia musculaturii distale. Determinarea valorilor serice sau a excreţiei urinare a acestor metale va stabili diagnosticul.

Medicamentele (disulfiram, izoniazidă, cisplatin, aur, metronidazol, vincristină) determină polineuropatii dureroase senzitive sau senzitivo-motorii. Similar, *substanţele chimice industriale*, precum acrilamida, carbonul disulfat şi *n*-hexanul produc o polineuropatie senzitivă sau senzitivo-motorie. *Afecţiunile sistemice*, cum ar fi *carcinoamele, leucemia, limfoamele, mielomul, macroglobulinemia, crioglobulinemia* şi *amiloidoza*, produc o polineuropatie dureroasă senzitivă şi senzitivo-motorie. *Vasculitele, insuficienţa renală, SIDA şi sarcoidoza* sînt alte afecţiuni sistemice care determină polineuropatie. Durerea plantară şi paresteziile datorate insuficienţei renale se ameliorează prin hemodializă sau după transplantul renal. Neuropatia asociată sarcoidozei răspunde la prednison, iar vasculita, la prednison şi ciclofosfamidă.

Cauzele ereditare de neuropatie dureroasă includ *boala Fabry* şi *porfiria acută intermitentă*. Aceste afecţiuni sînt diagnosticate pe baza semnelor clinice şi prin dozarea nivelului enzimelor leucocitare. *Mononeuropatia multiplex*, cu episoade frecvente de durere senzitivă sau senzitivo-motorie la nivel periferic, este de asemenea produsă de vasculite, sarcoidoză, SIDA, amiloidoză, coagulopatii sau hipotiroidism.

Sindromul de tunel tarsian determină durere cu caracter de arsură la nivelul suprafeţei plantare a piciorului. Întreaga plantă, regiunea medială, cea laterală sau cele două treimi anterioare sînt dureroase. Se asociază parestezii şi disestezii. Exercitarea unei presiuni la nivelul zonei mediale a piciorului (nervul tibial posterior) provoacă dureri şi parestezii (semnul Tinel). Simptomele motorii sînt rare. În unele regiuni ale plantei apare hipoestezie sau sensibilitatea este intactă. Studiile electrofiziologice sînt utile în confirmarea diagnosticului. În unele cazuri se asociază dureri lancinante sau junghiulare, care iradiază spre picior. Cauzele sînt leziunile înlocuitoare de spaţiul, ligamentele sau benzile fasciale aderente, piciorul plat şi călcîiul în valgum, pantofii nepotriviţi şi leziunile de eversie acută ale gleznei. Tratamentul conservator conduce adesea la rezolvarea simptomatologiei, dar uneori este necesară intervenţia chirurgicală.

Compresia mecanică a nervului peronier superficial se poate produce la nivelul gleznei şi poate avea ca rezultat durere şi parestezii pe faţa dorsală a piciorului. *Compresia nervului peronier profund* pe partea anterioară a gleznei produce dureri şi parestezii în primul spaţiu interdigital dorsal al piciorului. Flexia plantară asociată cu extensia degetelor declanşează simptomele, iar semnul Tinel este prezent. *Compresia mecanică a nervului sural* produce dureri şi parestezii pe marginea laterală a piciorului. Se constată sensibilitatea la palpare în zona de compresie şi semnul Tinel. *Compresia rădăcinilor S1 sau L5* determină dureri lombare şi sciatică. Compresia rădăcinii S1 poate produce durere în partea laterală a piciorului, parestezii, hiperestezie şi diminuarea reflexelor achiliene. Compresia L5 poate avea ca rezultat dureri şi parestezii pe faţa dorsală a piciorului şi la nivelul halucelui. Este prezent semnul Dejerine (durere sciatică indusă de tuse sau manevra Valsalva) şi/sau se obţin rezultate pozitive ale testului de ridicare a piciorului la verticală, iar examenul CT cu substanţă de contrast sau RMN evidenţiază o formaţiune care comprimă rădăcina (disc intervertebral, tumoră, îngustarea găurii de conjugare sau abces).

Degerătura este urmarea expunerii piciorului la o temperatură sub 0°C pentru o perioadă mai lungă de timp. Leziunea de gradul I constă în eritem şi edem al piciorului, durere şi parestezii, urmate de vindecare spontană şi dispariţia gradată a simptomelor. Expunerile ulterioare la frig determină

reapariția durerii, de data aceasta simptomatologia avînd tendința de a persista. Degerăturile de gradul II determină formarea de bule și necroze cutanate superficiale. Degerăturile de gradul III provoacă senzații de amorțeală și gangrenă la nivel distal și eritem, durere și formare de bule, proximal. Durerea debutează după 3 pînă la 14 zile de la expunerea la rece și are caracter de arsură, este pulsatilă sau, mai tardiv, junghiulară sau lancinantă. Ameliorarea spontană a durerilor se produce după săptămîni sau luni.

Piciorul de tranșee apare la temperaturi situate deasupra nivelului de înghеț, cînd picioarele sînt ținute în ciorapi și pantofi uzi. După reîncălzire și uscare, apar parestezii și dureri ale picioarelor, asociate cu hiperemie cutanată, edem și formare de bule. În cazurile severe se poate dezvolta necroza cutanată. Durerea este surdă sau are caracter de arsură și pot apărea exacerbări dureroase ascuțite, lancinante sau junghiulare, ca o lovitură de pumnal, care debutează la 1-2 săptămîni după reîncălzire.

Piciorul de imersie este rezultatul imersiei prelungite a picioarelor în apă caldă sau rece. După reîncălzire și uscare, apare o durere pulsatilă, cu caracter de arsură sau surdă. În decurs de o săptămînă, apare o durere ascuțită, junghiulară. Picioarele pot fi tumefiate, dureroase și eritematoase; apar bule și zone de necroză cutanată. Durerea se ameliorează spontan în 6-10 săptămîni.

Degerătura benignă se manifestă ca o erupție papuloasă, eritematoasă, de-a lungul membrelor inferioare, asociată cu durere cu caracter de arsură și/sau prurit. Această afecțiune apare la unii indivizi datorită activității în aer liber, pe vreme rece. Durerea dispare spontan, pe vreme caldă, la schimbarea sezonului sau în urma unei călătorii de vacanță.

Mușcăturile de om sau ale unor animale produc dilacerarea și zdrobirea țesuturilor și inocularea rănii respective cu bacterii aerobe și anaerobe. Complicațiile constau în infecții locale cu eritem și tumefacție în jurul plăgii și drenaj purulent; celulită extensivă, limfangită, limfadenită femurală și inghinală și septicemie. Complicațiile locale majore ale unei mușcături includ tenosinovita septică, artrita septică sau osteomielita. De la nivelul unei mușcături umane se izolează multe bacterii aerobe și anaerobe și *Eikonella corrodens*.

Mușcăturile de cîine produc, de asemenea, celulită, limfangită și procese septice la nivelul tendonului, osului sau articulației locale. *Pasteurella multocida* este o cauză frecventă de infecție a mușcăturii de cîine. *Mușcătura de pisică* are aspectul unei răni mici, punctiforme, de unde se izolează frecvent *P. multocida*. *Mușcăturile de șerpi veninoși* produc după cîteva minute durere severă și edem. La locul injectării veninului, apare gangrena cutanată, asociată cu dilacerarea țesuturilor. Se poate complica cu o infectare bacteriană secundară determinată de către microorganismele din gura șarpelui. *Mușcătura unui păianjen solitar* produce eritem și edem cutanat extins și apariția unei bule centrale care evoluează spre o ulcerație dureroasă, necrotică. *Înțepătura ariciului de mare* apare în timpul băilor în ocean. Piciorul se umflă, este dureros, eritematos și sensibil la palpare și apare o ulcerație. Țeapa ariciului de mare este, uneori, reținută sub piele. *Înțepăturile peștilor veninoși* apar atunci cînd un înotător se deplasează în apă sau înoată. În momentul înțepării apar durere și parestezii. La nivelul plăgii apare eritem, edem și durere, alături de echimoze, necroze și dilacerare tegumentară. Veninul peștelui de piatră determină cardiotoxicitate, hipotensiune, dispnee și moarte.

Afecțiunile dermatologice ale piciorului sînt *pustuloza palmoplantară și psoriazisul pustulos*. Pustule dureroase apar pe mîini și pe picioare, iar în cazul psoriazisului, și pe alte zone cutanate. *Eczema dishidrozică* determină apariția de vezicule epidermice plantare și palmare care se pot rupe sau perfora. Leziunile pustuloase ale mîinilor și plantelor (*pustule bacteriene*) se pot datora unui focar infecțios situat la distanță (tonsilite, sinuzite sau abcese dentare). *Acrodermatita continuă* debutează la nivelul unui singur deget și produce puroi subunghial, eroziuni, precum și pustule la nivelul mîinilor și, uneori, la nivelul picioarelor. *Dermoepidermita microbiană exematoasă* determină eritemul piciorului, pustule, fisuri și eroziuni care răspund la tratament antibiotic. *Boala mînă-picior-gură* este o afecțiune virală ușoară (virus coxackie A și B sau enterovirus 71) care produce vezicule ușor sensibile, ovoide, asemănătoare ca formă unei mingi de fotbal, localizate pe mîini și picioare, ulcerații și vezicule în cavitatea bucală. *Herpesul zoster* produce durere surdă sau cu caracter de arsură la nivelul membrului inferior sau piciorului, asociată cu o erupție constînd în grupuri de vezicule și ulcere crustoase. *Tinea pedis* determină vezicule plantare ușor dureroase și sensibile. *Dermatita atopică* a membrelor inferioare produce eroziuni zemuinde și crustoase, eritem, tumefacție și fisuri dureroase. Rezultatele culturilor sînt negative. *Dermatita de contact* produce durere ascuțită și prurit, cu eritem, vezicule și bule. Două exemple foarte caracteristice sînt reprezentate de dermatita dată de toxicodendron și cea datorată pantofilor. *Deficitul de vitamină B* poate determina durere cu caracter de arsură la nivelul membrelor inferioare. *Erupția medicamentoasă fixă* constă în apariția de plăci ovoide, eritematoase, bine delimitate, dureroase, sensibile, care dispar atunci cînd medicamentul incriminat nu mai este administrat. *Lichenul plan eroziv* produce ulcerații întinse, confluente, la nivelul membrelor inferioare. În zonele adiacente eroziunii sau distal de acestea, apar, de obicei, papule violacee poligonale tipice.

Durerea în treimea anterioară a piciorului

Metatarsalgia capetelor articulațiilor MTF II-IV se asociază cu sensibilitate plantară la palpare în zona capului metatarsian afectat. Fața dorsală a articulației nu este de obicei sensibilă, cu excepția cazului cînd se complică cu sinovită.

Pantofii cu toc înalt suprasolicită oasele metatarsiene, scad sarcina asupra degetelor mici și produc metatarsalgie acută și recurentă. Un *picior equin sau arcuit* poate de asemenea produce supraîncărcarea mecanică a capetelor oaselor metatarsiene. *Sindromul de insuficiență a primei articulații MTF (sindromul Morton)* este datorată unei prime articulații MTF scurte, devierii în varum sau scurtării funcționale a acesteia prin plasarea posterioară a oaselor sesamoide. Piciorul

plat şi deformarea în valgum a călcîiului produc şi ele insuficienţa primei articulaţiei MTF şi metatarsalgia capetelor metatasienelor II, III şi/sau IV.

Fractura de stress a oaselor metatarsiene II, III şi/sau IV este datorată unor suprasolicitări repetate şi produce durere şi sensibilitate la palpare în treimea anterioară a piciorului. Prezenţa unor astfel de fracturi este demonstrată cu ajutorul examenului scintigrafic şi/sau radiografiei.

Insuficienţa persistentă a primei articulaţii MTF poate determina metatarsalgie surdă la nivelul capetelor metatarsienelor II-IV, formarea, în această zonă, a unui calus dureros şi o bursă intermetatarsiană asociată cu tumefacţie şi/sau bursită.

Supraîncărcarea articulaţiei MTF centrale poate apărea cînd metatarsianul afectat este neobişnuit de lung, cînd există o creştere a unghiului inferior al unuia sau al mai multor metatarsiene cu orizontala sau cînd dorsiflexia metatarsiană în articulaţia tarsometatarsiană este afectată în urma unui traumatism sau a unei artrite. Apare durerea mecanică şi/sau durerea datorată formării unui calus, osteofit sau burse la nivelul capului metatarsianului suprasolicitat. *Boala Freiberg* produce durere, tumefacţie şi sensibilitate la nivelul capului metatarsianului II sau III. Scintigrafia sau RMN vor detecta precoce cazurile cu această afecţiune, prin remarcarea osteonecrozei capului metatarsian. *Sindromul celui de-al doilea spaţiu interosos metatarsian* se asociază cu durere, sensibilitate, tumefacţie şi, uneori, eritem cutanat în această zonă. La testarea libertăţii de mişcare a celei de-a doua sau a treia articulaţii MTF, se poate constata sensibilitate şi durere pe faţa dorsală a articulaţiei. Durerea este surdă şi nu iradiază în degete. Se intensifică cu purtarea de greutăţii şi cu mersul. Injectarea locală de lidocaină şi administrarea unui corticosteroid are ca urmare ameliorarea rapidă a durerii. Cauza este reprezentată de o reacţie inflamatorie la nivelul celei de-a doua sau a treia articulaţii MTF, precum şi în bursa intermetatarsiană adiacentă.

Neurinomul Morton determină durere cu caracter de arsură sau de junghi, lancinată, în cel de-al doilea sau al treilea interspaţiu metatarsian, cu iradiere în al treilea, al patrulea şi, uneori, al doilea deget. Se manifestă prin episoade şi atacuri severe spontane, nocturne sau provocate de mersul pe jos sau de mişcările membrului inferior. Pacienţii obţin o uşoară ameliorare prin mişcarea şi masajul piciorului sau prin răcirea acestuia cu apă rece. Compresia medio-laterală a regiunii anterioare a piciorului sau compresia anteroposterioară sau dorsoplantară a interspaţiului dureros reproduc durerea şi permit palparea unui nodul sensibil sau a unui clic (clicul lui Mulder) în spaţiul interdigital. Măsurile conservatoare sau excizia chirurgicală conduc la ameliorarea simptomelor.

Sinovita celei de-a doua articulaţii MTF determină durere, sensibilitate şi tumefacţie locală, iar testarea libertăţii de mişcare intensifică sau provocă durerea. Sinovita este produsă de purtarea de greutăţi, de suprasolicitări fizice sau de subluxaţia recidivantă a falangei proximale.

Artritele inflamatorii (poliartrita reumatoidă, spondiloartropatiile seronegative şi artritele periferice asociate bolilor inflamatorii intestinale) produc durere surdă în articulaţia MTF, tumefacţie, sensibilitate plantară şi dorsală a articulaţiei. Psoriazisul şi sindromul Reiter produc dactilita unuia sau mai multor degete („degetul în cîrnăcior"). Modificările articulaţiilor MTF din poliartrita reumatoidă determină apariţia degetelor „în gheară" sau „în cocoş de puşcă" şi deplasarea plantară a capetelor metatarsiene, rezultînd o metatarsalgie de tip mecanic, precum şi una de tip inflamator.

Obstrucţia aterosclerotică sau vasculitele determină claudicaţii la nivelul piciorului sau gambei, durere de repaus, precum şi gangrenă şi ulceraţii ale degetului. Un traumatism închis în treimea anterioară a piciorului poate *fractura* unul sau mai multe metatarsiene, aceste fracturi fiind evidenţiate pe o radiografie standard. Atleţii sînt supuşi frecvent unor entorse ale treimii anterioare a piciorului. Simptomele sînt uşoare şi, adesea, neglijate. Suprasolicitarea piciorului (de exemplu, prin plasarea greutăţii pe degete şi aplecarea înainte) determină durere, la fel alergarea, căderea şi săriturile. Mersul pe jos este nedureros. *Bursita* intermetatarsiană produce tumefacţie fluctulentă şi durere spontan şi la palpare, localizate la nivelul articulaţiei MTF a unuia sau mai multor degete. Chisturile cutanate situate în aceeaşi regiune pot fi, uneori, confundate cu tumefacţia şi inflamaţia bursei. Aceste chisturi elimină intermitent material sebaceu,prin intermediul unui mic por central. *Gratajul* unei plante pruriginoase produce excoriaţii şi infecţii locale dureroase, care se vindecă prin suprimarea gratajului şi la administrarea de antibiotice.

Durerea cu localizare în haluce şi în treimea anteromedială a piciorului

O entorsă a primei articulaţii MTF produce durere, sensibilitate şi tumefacţie locală. Aceasta apare prin supraîncărcarea axială a călcîiului, cu piciorul în poziţie equin. Această poziţie are ca rezultat hiperextensia articulară şi întinderea capsulei plantare şi a suprafeţei plantare. Se poate, de asemenea, produce o entorsă prin hiperflexie, abducţie sau adducţie, dar aceste mecanisme sînt mai puţin frecvente.

Dislocarea primei articulaţii MTF este urmarea traumatismelor din cursul accidentelor auto sau a unei căderi de la înălţime. Apar durere, tumefacţie, sensibilitate locală şi deformări dorsale. *Fracturile osului sesamoid* determină durere plantară şi sensibilitate localizată, fiind evidenţiate pe radiografia realizată în poziţie „sesamoidă". Este necesară diferenţierea de despicarea sesamoidă, aceasta putînd fi făcută printr-un examen cu radioizotopi. *Fractura traumatică a falangelor halucelui* este rezultatul unui traumatism direct sau avulsiei degetului. *Luxaţia falangelor* este rară, dar este urmarea lovirii de un obiect sau de suprafeţe tari.

Hematomul subunghial este rezultatul unui traumatism direct la nivel unghial. Apare o durere foarte severă, spontană şi la palpare. Unghia este albastră, dar, de obicei, intactă. Drenajul hematomului ameliorează durerea. *Contuzia ţesuturilor moi de pe faţa dorsală a degetelor*, fără fractură asociată, produce durere, echimoze şi tumefacţie. *Calusurile* (centru opalescent după secţionare), *verucile plantare* (trombi

centrali, punctați prin capilare roșu-negricioase, vizibili după secționare) și *clavusurile* (hipercheratoze conice) sînt leziuni cutanate dureroase și sensibile care pot apărea pe suprafața plantară a articulației MTF a halucelui sau altor degete.

O *unghie încarnată* produce durere spontană și la palpare și eritem localizate la nivel periunghial. *Infectarea marginii unghiei încarnate* determină intensificarea durerii, eritem, tumefacție, sensibilitate și puroi subunghial. Drenajul puroiului ameliorează durerea periunghial se formează un țesut de granulație, care necesită excizie pentru a permite drenajul puroiului. *Un melanocarcinom al patul uiunghial sau periunghial* mimează, uneori, infecția locală și necesită biopsie pentru certificarea diagnosticului. *Tumora glomică* este o leziune dureroasă, de 2-3 mm, albastru-roșie situată în patul unghial. Durerea este provocată de expunerea la frig sau prin presiune directă. Alte leziuni subunghiale dureroase includ *osteomul osteoid și verucile.*

Paronichia determină hiperemie periungială, durere, tumefacție, sensibilitatea la palpare și drenaj purulent sau seros. Cauzele acestei afecțiunii sînt unghia încarnată, escoriația sau dilacerarea locală, precum și retenția unui corp străin. *Infecția pulpei degetului* datorită unei plăgi punctiforme, precum și *o veziculă infectată* reprezintă alte leziuni dureroase ale halucelui.

Hallux valgus determină dureri în treimea anterioară a piciorului prin producerea unui mont medial și prin dislocarea falangei proximale a celui de-al doilea și, uneori a celui de-al treilea deget prin suprapunerea lor. Această dislocare conduce la sinovita celei de-a doua și a treia articulații MTF, la formarea de calusuri sub aceste articulații și la tumefacție bursală în aceeași zonă. Tulburările amintite pot deveni simptomatice, odată cu dobîndirea unui exces ponderal. Formarea unui *mont* pe partea medială a primei articulații MTF este rezultatul descoperirii porțiunii mediale a capului primului metatarsian, hiperkeratozei tegumentului supraiacent și formării unei burse adventiceale. Această bursă devine dureroasă, sensibilă, tumefiată și eritematoasă. *Hallux limitus sau rigidus* produce durere la extensia halucelui și limitarea mișcării acestui deget. Este produs de o lezare a suprafeței dorsale a cartilajului articular al primului cap metatarsian sau este secundar artrozei, osteocondritei disecante sau unei forme inflamatorii de artrită. *Durerea sesamoidă*, sensibilitatea și tumefacția sînt strict localizate la nivelul osului afectat. Cauzele sînt reprezentate de fracturi, osteonecroze, sesamoidite și de artrită. Radiografia și investigațiile radioizotopice sînt utile în stabilirea diagnosticului. *Artrita septică MTF* determină durere, tumefacție, sensibilitate și eritem local, precum și simptome sistemice. Rezultatele culturilor din lichidul sinovial sînt pozitive. *Podagra* se referă la prima articulație MTF care este intens dureroasă, eritematoasă și tumefiată. Cea mai frecventă cauză este guta, dar pseudoguta și artrita inflamatorie pot, de asemenea, să producă inflamația primei articulații MTF. *Neurinomul lui Joplin* determină durere și parestezii de-a lungul părții mediale a suprafeței plantare a primei articulații MTF. Presiunea digitală locală asupra nervului afectat reproduce durerea și parestezile.

Durerea, *ulcerația și gangrena halucelui* sînt rezultatul ischemiei datorate unei vasculite, unor microemboli sau unor emboli sau trombi mai mari, care afectează două sau mai multe artere infrapoplitee. *O leziune a rădăcinii nervoase L5* produce durere lombară, sciatică sau în gambă, și dureri și parestezii pe fața dorsală a piciorului și halucelui. Semnul lui Dejerine și manevra Lasègue sînt pozitive. RMN de coloană vertebrală va evidenția cauza lezării radiculare. *Ulcerația dată de căputa pantofului* poate determina o zonă locală de inflamație pe fața dorsală a bazei primului deget. *Sindromul de suprasolicitare a primei articulații MTF* determină metatarsalgie, datorată unui haluce sau a unui prim metatarsian mare. Apar calusuri plantare, bursită și durere sesamoidă. Diminuarea încărcării axiale la nivelul acestei aticulații va conduce la ameliorarea simptomelor.

Tendinita calcifiantă a tendonului flexor al halucelui determină durere plantară, eritem, tumefacție și sensibilitate subiacentă primei articulații MTF. Extensia pasivă a halucelui sau flexia activă a acestuia determină durere. Calcificarea tendonului este vizibilă pe o radiografie a piciorului.

Durerea de la nivelul degetului mic de la picior

Clavusurile dure sînt leziuni rotunde, proeminente, uneori de formă conică, localizate, hipercheratozice care determină durere și sensibilitate la nivelul degetelor și plantei. Ele apar pe suprafața dorsală a degetelor sau la extremitatea distală a acestora (*clavus terminal)*, între degete (clavusurile moi) sau pe fețele plantare, care suportă greutatea corporală (peste capetele metatarsienelor). *Clavusurile moi* sînt asociate cu macerări cutanate și sînt mimate de tinea pedis și de *verucile în mozaic.* Deformările *„în ciocan", „în cocoș de pușcă" și „în gheară" ale degetului* au ca rezultat fricțiuni de contact între fața dorsală și/sau extremitatea distală a degetelor și pantof, determinînd apariția unor zone dureroase, hiperemice, inflamatorii, a unor vezicule sau durioame. *Clavusurile periunghiale* se pot forma la extremitatea distală a celui de-al cincilea deget și se însoțesc de durere în această zonă. *Ulcerațiile* dureroase ale degetelor sînt produse de *ischemie sau neuropatie. Toful* apare pe deget sub forma unei leziuni cu aspect de furuncul, determinînd durere, eritem, precum și eliminarea unei substanțe albe, cretoase, asemănătoare puroiului. Examenul microscopic al materialului evacuat relevă prezența cristalelor de urat monosodic. *Artrita degetelor mici* poate lua forma artritei inflamatorii IF cu durere, eritem și tumefacție (de exemplu, poliartrita reumatoidă) sau de deget „în cîrnăcior" (de exemplu, sindromul Reiter sau artrita psoriazică). *Tinea pedis* produce prurit, miros neplăcut, macerare și fisurare tegumentară în cel de-al treilea și al patrulea spațiu interdigital. Durerea și sensibilitatea locală sînt rezultatul fisurilor, eroziunilor și al ulcerațiilor cutanate. Rezultatele culturilor efectuate pentru speciile de *Trichophyton* și pentru bacterii sînt pozitive. Unele specii de *Candida* pot, de asemenea, afecta spațiile interdigitale și produce o afecțiune asemănătoare celei determinate de tricofiți. Hallux valgus

determină *deplasarea dorsală a celui de-al doilea şi, uneori, a celui de-al treilea deget*, determinînd fricţiuni cu zona de pantof corespunzătoare degetelor. Consecutiv, apar vezicule sau clavusuri. Similar, *suprapunerea celui de-al patrulea deget peste al cincilea* determină iritarea prin fricţiune a suprafeţei dorsale a celui de-al cincilea deget. *Traumatismul direct* sau avulsia produc durere la nivelul degetului, tumefacţie şi echimoze datorate unei fracturi. Un mont mic, inflamat poate apărea la nivelul celei de-a cincea articulaţii MTF, datorită prezenţei unei bursite cu aceeaşi localizare. *Sindromul Raynaud* afectează atît degetele de la mîini cît şi pe cele de la picioare. Paloarea digitală bine delimitată, urmată de cianoză şi de hiperemie dureroasă, survine în episoade cu durată de 20-30 de minute. Atacurile sînt provacate de expunere la frig sau de tulburările emoţionale. Unele cazuri sînt idiopatice, în timp ce altele sînt produse de boli de colagen, de afecţiuni vasculare ocluzive, de discrazii sangvine, de tulburări neurologice şi de medicamente. *Nodulii Osler* sînt macule uşor dureroase, sensibile, eritematoase, ce apar pe vîrful degetelor de la mîini şi picioare, la pacienţii cu endocardită bacteriană.

Durerea subunghială este produsă de tumori, incluzînd: tumorile *glomice*, de 1-3 mm diametru, rotunde, roşu-albăstrii, sensibile la rece; *osteomul osteoid*, continuu dureros şi *veruca subunghială*, care se manifestă pin durere de intensitate medie.

Durerea cu localizare în treimea medie a piciorului

Luxaţia boltei palatine determină durere pe faţa medială a treimii medii a piciorului, care se intensifică prin susţinerea propriei greutăţi pe piciorul respectiv şi prin dorsiflexia plantei şi se ameliorează la repaus şi flexie plantară. Cauza este reprezentată de oboseala muşchiului sau tendonului ori de lezarea ligamentelor piciorului.

Lezarea articulaţiei tarsometatarsiene (articulaţia lui Lisfranc) este rezultatul supraîncărcării axiale a călcîiului cu piciorul fixat în equin, al unei leziuni prin strivire sau răsucirii treimii anterioare a piciorului. *Luxaţia* se asociază cu durere locală, sensibilitate şi tumefacţie la nivelul articulaţiei lui Lisfranc. Supinaţia pasivă sau pronaţia treimii medii a piciorului cu călcîiul fixat, precipită sau intensifică durerea.

Fractura-luxaţie tarsometatarsiană se însoţeşte de dureri difuze în treimea medie a piciorului, tumefacţii, echimoze, sensibilitate şi, uneori, modificări de ax ale piciorului. Susţinerea propriei greutăţi pe picior nu este posibilă sau este foarte dureroasă. Radiografia va stabili tipul şi extinderea fracturii-luxaţie.

Leziunile articulaţiei mediotarsiane (articulaţia lui Chopart) se clasifică în funcţie de direcţia forţei lezionale şi a deplasării consecutive a treimii anterioare a piciorului. În partea proximală a treimii medii a piciorului apar durere, tumefacţie, echimoze, sensibilitate şi deformări. Forţele mediale, longitudinale, laterale, plantare sau de strivire determină fracturi-luxaţii, fracturi-dislocaţii şi dislocaţii pivotante. Diagnosticul se pune pe baza datelor clinice şi a modificărilor radiologice.

Fracturile traumatice ale osului navicular sînt datorate eversiei forţate a piciorului şi produce durere şi tumefacţii situate dorsomedial, la nivelul treimii medii a piciorului. *Fractura de stress a osului navicular* este rezultatul suprasolicitării prin alergare, jogging sau plimbări prelungite. Durerea şi sensibilitatea locală dorsomedială sînt accentuate de mişcare. Diagnosticul este confirmat cu ajutorul scintigrafiei, a examenului CT sau, mai puţin frecvent, al radiografiei simple (sensibilă doar în 24% din cazuri, conform unor studii recente).

Fractura bazei celui de-al cincilea metatarsian produce durere, tumefacţie şi sensibilitate la nivelul articulaţiei cuboido-metatarsiene. Aceasta este datorată inversiei brutale a plantei şi este, de obicei, o *fractură prin smulgere* a tuberozităţii celui de-al cincilea metatarsian.

Sensibilitatea la palpare şi tumefacţia localizate la 1,5-2 cm distal de articulaţia celui de-al cincilea metatarsian cu cuboidul se asociază cu *fracturi Jones adevărate ale diafizei metatarsiene*. Această fractură se caracterizează prin sudare tardivă, lipsa sudării şi refracturare.

Necroza aseptică a osului navicular la adulţi produce durere în zona mediodorsală a plantei asociată cu tumefacţie, eritem şi căldură locală. În stadii precoce diagnosticul poate fi pus doar cu ajutorul RMN sau al scintigrafiei. Cazurile avansate sînt uşor diagnosticate pe radiografie.

Tendinita flexorului lung al halucelui determină durere şi sensibilitate la palpare medial în treimea mijlocie a piciorului, intensificate prin presiunea dată de purtarea de greutăţi şi de mersul pe jos. Porţiunea plantară a tendonului este sensibilă local la palpare. *Tendinita peronieră* produce durere şi sensibilitate la palpare în regiunea latero-medială a piciorului. Eversia activă cu rezistenţă sau inversia pasivă a piciorului intensifică durerea.

Lezarea articulaţiei subtalare produce dureri şi sensibilitate la palpare în zona laterală mijlocie a picorului, care sînt intensificate de susţinerea unor greutăţi. Această leziune este confundată cu tendinita peronieră. Aceasta este diagnosticată cu ajutorul RMN, iar durerea se ameliorează prin artrodeză. *Elongaţia sau miozita muşchilor interosoşi* determină durere şi sensibilitate în timpul mersului în picioarele goale, în treimea mijlocie a piciorului. Purtarea de pantofi ameliorează, în oarecare măsură, durerea determinată de presiunea exercitată de greutate. La palparea muşchilor interosoşi metatarsieni afectaţi, sensibilitatea este maximă. În anumite cazuri, RMN pe o secţiune T_2 a plantei evidenţiază un muşchi interosos edematiat, confirmînd diagnosticul clinic.

Fractura de stress a oaselor metatarsiene sau tarsiene datorate suprasolicitării determină durere şi sensibilitate osoasă localizată. Diagnosticul este confirmat în cursul primelor 2-3 săptămîni prin examenul scintigrafic al osului. Evidenţierea fracturii pe o radiografie plană poate să nu fie posibilă timp de 4-12 săptămîni.

O plagă punctiformă a unghiei se complică cu o celulită streptococică sau stafilococică sau cu *osteomielită cu Pseudomonas*. Osteomielita se diagnostichează cu ajutorul scintigrafiei sau al radiografiei şi prin puncţia biopsie a osului afectat.

Piciorul plat dobîndit este rezultatul *ruperii tendonului tibial posterior.* Ruptura este adesea precedată de tendinită, asociată cu durere şi sensibilitate la palpare la nivelul feţei mediale a gleznei şi a treimii mijlocii a piciorului. Odată ce s-a format piciorul plat, debutează durerea pe faţa laterală a plantei, precipitată de lovirea calcaneului de talus şi de maleola laterală. Piciorul plat dobîndit este, de asemenea, rezultatul unui *traumatism cu lezare ligamentară sau a unor modificări de natură artritică în articulaţiile mediotarsiane şi tarsometatarsiene.* Se manifestă prin durere medială şi, uneori, laterală la nivelul treimii mijlocii a plantei şi al gleznei. Durerea şi sensibilitatea situate medial sînt cauzate de *artroza primei articulaţii metatarso-cuneiforme.* Presiunea dată de o exostoză în acest loc provoacă eritem şi sensibilitate la nivelul tegumentului dorsal supraiacent şi sensibilitatea tendonului extensorului lung al halucelui.

Artroza sau entorsa articulaţiei cuboido-metatarsiene determină durere dorsolaterală şi sensibilitate la nivelul liniei articulare, precipitată sau exacerbată de presiunea exercitată de greutatea proprie, de mersul pe jos şi de jogging.

Fasceita plantară adevărată este rezultatul suprasolicitării plantei şi se asociază cu durere şi sensibilitate difuză în treimea medie a acesteia, intensificată prin dorsiflexia pasivă sau activă a degetului. Durerea este intensificată de presiunea dată de greutate sau de mersul pe jos şi ameliorată de repaus.

Sindromul călcîiului dureros este uneori denumit „fasceită plantară". Intensitatea maximă a durerii şi sensibilitatea la palpare bine localizată apare în punctul de inserţie a fasciei plantare pe partea medială a tuberozităţii calcaneului. Dorsiflexia degetelor nu provoacă şi nu intensifică durerea. Cauza o reprezintă entezita inserţiei fasciei plantare. Aceasta este, de asemenea, rezultatul unei suprasolicitări sau apare într-o spondiloartropatie seronegativă.

Un *abces plantar* determină edem, durere şi sensibilitate la nivelul treimii medii a piciorului, al feţei dorsale şi plantare a piciorului, asociate cu febră, frisoane, transpiraţii şi cu stare toxică. Abcesul şi extensia acestuia sînt vizualizate cu ajutorul RMN. Simptomele se rezolvă odată cu incizia şi drenajul abcesului şi cu administrarea de antibiotice.

Durerea cu localizare pe faţa dorsală a piciorului

Tendinita unuia sau a mai multor tendoane situate pe faţa dorsală (de exemplu, *tibial anterior, extensor lung al halucelui sau extensor lung al degetelor)* determină durere, intensificată de mersul pe jos, pe faţa dorsală a piciorului. Palparea tendonului afectat, în momentul utilizării muşchiului corespunzător, determină durere. Flexia pasivă a degetelor sau flexia plantară a piciorului poate provoca sau intensifica durerea dorsală. *Lezarea ligamentului crural (retinaculul)* se asociază cu sensibilitate la palpare în zona ligamentului.

Alte cauze de durere pe faţa dorsală a piciorului sînt: *neuropatia de compresie a nervilor peronier superficial şi profund, tulburările inflamatorii (*de exemplu, guta, pseudoguta, celulita, abcesul, osteomielita şi artrita septică), *neuropatia periferică, traumatismul* (de exemplu, muşcături sau fracturi-dislocaţii ale oaselor metatarsiene şi tarsiene), *fracturile de stress, tulburările degenerative* (de exemplu, artroza, piciorul plat dobîndit sau osteonecroza osului navicular) *şi afecţiunile dermatologice* (de exemplu, herpesul zoster şi dermatita de pantof).

Durerea cu localizare în treimea posterioară a piciorului

Fracturile calcaneene sînt, de obicei, rezultatul unei căderi de la înălţime. *Fracturile intraarticulare,* în care talusul pătrunde în calcaneu în urma impactului, reprezintă 85% din cazuri. Durerea difuză, severă, de la nivelul călcîiului se asociază cu tumefacţie plantară, cu apariţia de echimoze, sensibilitate la palpare şi cu tumefacţia călcîiului. Rareori, o durere şi o sensibilitate insuportabile în zona călcîiului pot fi cauzate de un sindrom acut de compartiment al piciorului, sindrom care apare consecutiv unei fracturi asociate cu hematom. Radiografiile stabilesc tipul şi extinderea fracturii calcaneene.

Fracturile calcaneene extraarticulare determină apariţia durerii şi tumefacţiei pe partea medială a piciorului (de exemplu, *fractura procesului calcanean medial sau fractura sustentaculum tali*). Durerea este intensificată prin dorsiflexia forţată a gleznei sau a degetelor (în fractura procesului calcanean medial) sau prin inversia piciorului (fractura sustentaculum tali). Radiografiile axiale vizualizează ambele tipuri de fracturi.

Fractura regiunii superioare a tuberozităţii calcaneene determină durere şi sensibilitate pe faţa posterioară a călcîiului şi limitarea flexiei plantare, aspecte similare celor întîlnite în cazurile de ruptură a tendonului lui Achile. O radiografie a piciorului, în incidenţă laterală, va evidenţia fragmentul fracturat. Limitarea flexiei plantare apare atunci cînd, în cursul fracturii, se produce detaşarea de pe calcaneu a tendonului lui Achile.

Necroza de decubit (de presiune) a călcîiului este întîlnită la pacienţii vîrstnici comatoşi sau la cei care au suferit un accident vascular cerebral. Călcîiul este negru, indurat şi sensibil. Necroza cutanată apare după cîteva săptămîni sau luni, lăsînd o zonă dureroasă şi/sau uşor infectată, ulcerată, la nivelul călcîiului, care necesită debridare şi grefare.

Durerea cu localizare pe faţa plantară a treimii posterioare a piciorului

Atrofia ţesutului adipos apare la persoanele vîrstnice şi la alergătorii de cursă lungă care se antrenează pe suprafeţe dure. Examenul fizic relevă atrofia stratului adipos şi sensibilitatea călcîiului la palpare. Simptomele răspund favorabil la capitonarea suprafeţei plantare a călcîiului.

Inflamaţia patului adipos al călcîiului se datorează traumatismelor repetate ale stratului adipos calcanean normal. Repausul şi utilizarea unui tampon calcanean semirigid, în plastic, chiar fără capitonare, determină dispariţia gradată a durerii şi a sensibilităţii la palpare. *Separarea stratului adipos*

de calcaneu printr-un chist seros poate, de asemenea, determina durere, sensibilitate şi tumefacţie la nivelul călcîiului. Acest chist este detectat cu ajutorul RMN-ului. Aspirarea chistului permite readerarea stratului adipos de calcaneu şi ameliorarea durerii.

Papulele piezogenice sînt noduli de grăsime situaţi în stratul adipos al călcîiului care devin sensibili şi produc durere la nivelul acestuia. Durerea este ameliorată prin artrodeza călcîiului.

O cauză rară de durere localizată la nivelul calcîiului, adesea exacerbată de expunerea la frig sau la presiune, este *tumora glomică. Fractura de stress a calcaneului* apare la recruţi. Durerea calcaneană locală sau difuză este intensificată de presiunea exercitată de greutatea corporală. Un examen scintigrafic va detecta, de obicei precoce, o fractură de stress.

Sindromul călcîiului dureros se manifestă prin durere plantară medio-distală a treimii posterioare a călcîiului şi prin sensibilitate localizată în zona tuberozităţii mediale calcaneene şi în cei 5 mm proximali ai fasciei plantare. Dorsiflexia degetelor nu intensifică durerea. Scintigrafia osoasă trifazică poate evidenţia captarea precoce în polul sangvin al ţesuturilor moi (fasceită), captarea tardivă (periostită) sau absenţa unei captări semnificative.

Ruptura fasciei plantare apare, de obicei, la un pacient cu sindrom de durere în călcîi căruia i s-au administrat una sau mai multe injecţii locale cu corticosteroizi. Se constată debutul brusc al unei dureri severe, sfîşietoare, în partea medială a călcîiului, care face imposibilă orice mişcare. În 1-2 zile apar echimoze în zona dureroasă, sensibilă a călcîiului. Sindromul preexistent de durere în călcîi este „vindecat" ca urmare a rupturii fasciei. *Sindromul de călcîi dureros* este o entezită şi poate apărea ca *parte componentă a evoluţiei clinice a anumitor afecţiuni sistemice*, cum ar fi poliartrita reumatoidă, spondiloartropatia seronegativă, artrita gonococică, artroza, DISH, sarcoidoza, osteomalacia şi artritele asociate bolilor inflamatorii intestinale.

Compresia primei ramuri a nervului plantar lateral determină durere şi sensibilitate la palpare medial şi anterior de tuberozitatea calcaneului. Semnul Tinel este pozitiv la exercitarea unei presiuni asupra nervului, atunci cînd acesta trece de pe partea medială a piciorului spre plantă.

Fasceita plantară adevărată determină durere şi sensibilitate difuză la nivelul extensiei plantare a fasciei. Durerea este intensificată de dorsiflexia degetelor. Acest sindrom de suprasolicitare se tratează prin repaus.

Tendinita flexorului lung al halucelui determină durere şi sensibilitate localizată medial în partea posterioară a plantei şi în partea mijlocie a acesteia, pe porţiunea de tendon de pe suprafaţa plantară a piciorului. Dorsiflexia pasivă a halucelui şi flexia plantară activă contra unei rezistenţe intensifică sau precipită durerea. Ultimul test nu are nici un efect asupra fasceitei plantare adevărate.

Tendinita flexorului lung al degetelor determină durere localizată pe faţa medială a treimii posterioare a piciorului, durere intensificată de o flexie limitată a degetului contra unei rezistenţe, precum şi sensibilitate locală la nivelul tendonului.

Durerea cu localizare pe faţa posterioară a treimii posterioare a piciorului

Durerea, eritemul, tumefacţia şi sensibilitatea la palpare apar pe o porţiune situată superficial, la nivelul tendonul lui Achile. Cauza o reprezintă frecarea călcîiului de partea corespunzătoare a pantofului („creastă de pantof"). În acest loc, se poate dezvolta o bursă superficială care se inflamează. *Bursita retrocalcaneană* determină durere şi sensibilitate la palpare, anterior şi adiacent tendonului lui Achile. Dorsiflexia piciorului comprimă bursa şi intensifică durerea, în timp ce flexia plantară are un efect minim asupra durerii. Sensibilitatea la palpare medial, lateral şi anterior de tendonul lui Achile susţine diagnosticul. Bursita retrocalcaneană este rezultatul fricţiunii călcîiului de pantof, suprasolicitării sau unei afecţiuni inflamatorii articulare (gută, poliartrită reumatoidă sau o spondiloartropatie seronegativă). *Sindromul lui Haglund* este o afecţiune definită pe criterii radiologice. Aceasta constă în: bursită achileană superficială, bursită retrocalcaneană, tendinită achileană şi o tuberozitate posterosuperioară calcaneană proeminentă, delimitată de liniile paralele ale lui Pavlov. *Tendinita achileană* determină tumefacţie, îngroşare tendinoasă, durere şi sensibilitate la palpare, care sînt intensificate de dorsiflexia pasivă sau de flexia plantară activă a piciorului contra unei rezistenţe. În unele cazuri, se produce o tendinită inserţională sau o tendinită inflamatorie calcificată severă. Tendinita achileană este rezultatul suprasolicitării, unui pantof strîmt, gutei, traumatismelor recente sau unei spondiloartropatii seronegative. *Ruptura tendonului lui Achile* determină debutul brusc al durerii şi sensibilităţii pe faţa posterioară a călcîiului şi în treimea inferioară a gambei. Flexia plantară este limitată, iar ridicatul pe vîrful degetelor este imposibil. Se palpează o întrerupere sensibilă la nivelul tendonului, iar rezultatul testului lui Thompson este pozitiv. Durerea, tumefacţia şi sensibiliatea la palpare la nivelul calcaneului se pot datora unei *periostite*. Aceasta este cauzată, de obicei, de traumatisme sau de o artrită inflamatorie. *Osteomielita calcaneană* determină dureri, tumefacţie, sensibilitate la palpare şi eritem la nivelul călcîiului, asociate cu febră, frisoane şi transpiraţii. Diagnosticul este confirmat precoce în cursul evoluţiei cu ajutorul scintigrafiei osoase sau al RMN sau, atunci cînd boala evoluează de 3-4 săptămîni, cu ajutorul radiografiei.

Fractura tuberozităţii calcaneene postero-superioare determină durere, tumefacţie şi sensibilitate pe faţa posterioară a călcîiului, asociate cu pareza flexiei plantare. Poate mima ruptura tendonului lui Achile. Flexorii tibiali posteriori şi ai degetelor produc un oarecare grad de flexie plantară, ceea ce face ca diagnosticul de ruptură de tendon sau de fractură prin smulgere incluzînd tendonul să fie mai puţin sigur, dacă stabilirea lui se bazează doar pe pareza flexiei plantare. Rezultatele testului Thompson vor fi pozitive dacă tendonul este rupt sau smuls de pe calcaneu.

Durerea cu localizare pe faţa medială a treimii posterioare a piciorului

Tendinita tendonului muşchiului tibial posterior determină durere pe faţa medială a treimii posterioare a piciorului şi

sensibilitate de-a lungul traseului tendonului sau la nivelul inserției sale pe osul navicular. Inversia contra unei rezistențe, cu piciorul în flexie plantară, va precipita sau intensifica durerea. În zona retromaleolară sau inferior de maleola medială apare tumefacție.

Tendinita flexorului lung al halucelui determină durere, tumefacție și sensibilitate la nivelul aceleiași zone de călcîi afectate și de tendinita tibială posterioară. Dorsiflexia pasivă a halucelui sau flexia împotriva unei rezistențe intensifică durerea. Sînt prezente tumefacția și sensibilitatea retromaleolară.

Sindromul de tunel tarsian provoacă durere și sensibilitate pe fața medială a piciorului, precum și durere cu caracter de arsură, medial și/sau lateral, parestezii și, uneori, hipoestezia unei regiuni plantare. Semnul Tinel este pozitiv pe fața medială a gleznei. Durerea, tumefacția și sensibilitatea la palpare pe fața medială a gleznei pot fi urmarea unei *fracturi a apofizei mediale a calcaneului sau a sustentaculum tali.*

Neurodinia ramurii calcaneene determină durere pe fața medială a călcîiului, care se intensifică sub presiunea greutății corporale. Se constată sensibilitate sub și posterior de tunelul tarsian. Această afecțiune este produsă de iritarea sau de compresia mecanică a ramurii calcaneene mediale a nervului tibial posterior.

Durerea cu localizare pe fața laterală a treimii posterioare a piciorului

Elongația sau tendinita mușchiului peronier provoacă durere pe fața laterală a piciorului și sensibilitate de-a lungul tendoanelor peroniere. Inversia pasivă sau eversia piciorului contra unei rezistențe provoacă sau intensifică durerea.

Entorsa laterală a gleznei produce durere și sensibilitate pe fața supero-laterală a piciorului. Durerea este intensificată de inversia pasivă a piciorului. Sensibilitatea este localizată de-a lungul ligamentelor talofibular anterior și/sau calcaneofibular.

Fractura procesului lateral al talusului sau a domului talar produce durere pe fața laterală a gleznei și piciorului. Fracturile domului talar necesită RMN sau artroscopie pentru stabilirea diagnosticului.

Compresia mecanică a nervului sural determina durere și parestezii pe fața laterală a piciorului, ameliorate de neuroliză.

Fractura de stress a maleolei laterale produce durere continuă pe fața laterală a piciorului și sensibilitate la palpare localizată în regiunea maleolei laterale. O scintigrafie osoasă sau o radiografie vor confirma diagnosticul. Această afecțiune este confundată cu tendinita peronieră.

Durerea bilaterală a piciorului

Cauzele *durerii bilaterale a picioarelor* sînt enumerate în Tabelul 47-7.

☐ DESCRIEREA AFECȚIUNILOR ENUMERATE

Durerea generalizată a piciorului

1. TRAUMATISMELE

A. Leziunile prin strivire. Leziunea extinsă a țesuturilor moi și/sau oaselor este rezultatul unui traumatism prin strivire. Tipul leziunii este dependent de mărimea forței și de timpul de contact al țesuturilor cu acea forță.

Trecerea anvelopei unui autovehicul peste picior strivește, de obicei, țesuturile moi și rupe sau smulge pielea dorsală și țesutul subcutanat de pe compartimentele fasciale profunde. Apare o plagă extinsă, deschisă, pe fața dorsală a piciorului, conținînd cantități variabile de țesuturi strivite și devitalizate.

Un obiect greu care lovește piciorul pentru o perioadă scurtă (mai puțin de o milisecundă) produce leziuni severe ale țesuturilor moi, precum și fracturarea osului subiacent. Țesuturile moi apar inițial nelezate, cu excepția existenței unor escoriații superficiale, durere spontan și la palpare și tumefacție. După cîteva zile, acestea se necrozează și se debridează.

Strivirea piciorului ca urmare a unei sarcini statice aplicate feței dorsale (de exemplu, piciorul este prins sub o grindă) determină lezarea prin strivire a țesuturilor moi și a osului, direct prin forța aplicată. În plus, țesutul subcutanat este separat de fascia profundă subiacentă prin forțele de forfecare, iar un efect de explozie se poate produce în regiunea distală a piciorului (de exemplu, în treimea anterioară a piciorului), cu ruperea tegumentului, tumefacția și proieminența țesuturilor moi prin plagă.

Lezarea vaselor de sînge și a nervilor, ca și contaminarea plăgii, sînt complicații care indică tratamentul chirurgical ulterior.

B. Sindromul de compartiment al piciorului. Această complicație a traumatismelor închise se asociază cu leziunea prin strivire a piciorului. Acesta apare și în cazul traumatismelor localizate ale piciorului, mai puțin severe (fractură calcaneană, hematom plantar subfascial).

Simptomul major este durerea severă, persistentă și progresivă la nivelul piciorului. Piciorul este de obicei tumefiat, iar țesuturile moi sînt sensibile și sub tensiune. Durerea nu este ameliorată de repaus, imobilizare sau de ridicarea piciorului. Orice mișcare activă sau pasivă a acestuia (de exemplu, extensia degetelor) intensifică durerea. Hiperestezia piciorului și degetelor la atingeri ușoare, la discriminarea a două puncte și la înțepătura unui ac sînt elemente ce apar precoce. Pulsul și timpul de reumplere capilară pot rămîne normale, în ciuda unei severe ischemii a mușchilor intracompartimentali. Presiunea intracompartimentală în unul sau în toate cele patru compartimente ale piciorului (medial, lateral, central și interosos) este, de obicei, crescută peste 30 mmHg și adesea peste 70 mmHg.

TABELUL INCIDENȚEI BOLILOR

INCIDENȚA LA 100.000 (APROXIMATIVĂ)

DUREREA GENERALIZATĂ A PICIORULUI

Frecvente (>100)

Celulita produsă de streptococi sau stafilococi
Celulita în regiunea unei vene safene rezecate
Poliartrita reumatoidă seropozitivă
Spondilita anchilozantă
Sindromul Reiter
Atacul de gută
Criza dureroasă din siclemie
Durere nocturnă de repaus
Ulcerația și gangrena, datorate arteriosclerozei obliterante și ischemiei progresive
Crampele musculare
Polineuropatia diabetică
Polineuropatia alcoolică
Polineuropatia medicamentoasă produsă de vincristină sau cisplatin
Polineuropatia datorată bolilor sistemice: carcinom, poliartrită reumatoidă și insuficiență renală
Sindromul de tunel tarsian
Compresia rădăcinilor L5 și S1
Leziuni a frigore: degerătura și eritemul pernio
Mușcăturile de om
Mușcăturile de câine
Mușcăturile de pisică
Eczema dishidrozică
Dermoepidermita microbiană exematoasă

Relativ frecvente (>5-100)

Leziunile prin strivire ale piciorului
Amputarea traumatică a piciorului
Abcesul piciorului
Osteomielita piciorului
Artrita septică a piciorului
Artrita psoriazică
Artrita asociată cu bolile inflamatorii intestinale
Atacul de pseudogută
Reumatismul articular acut
Lupusul eritematos sistemic
Artrita asociată hepatitei B
Artrita asociată rubeolei
Ocluzia arterială acută
Ulcerația și gangrena datorate emboliei colesterolemice, lupusului eritematos sistemic, vasculitelor, vasculitei din poliartrita reumatoidă ■■ vasculitelor prin hipersensibilizare
Distrofia simpatică reflexă
Polineuropatia hipotiroidiană
Polineuropatia medicamentoasă produsă de izoniazidă, nitrofurantoin sau săruri de aur
Polineuropatia datorată bolilor sistemice: mielomul osteolitic, lupusul eritematos sistemic și SIDA
Neuropatia din porfiria acută intermitentă
Compresia mecanică ■ nervului peronier superficial
Piciorul de tranșee
Piciorul de imersie
Mușcăturile de șarpe
Mușcăturile de păianjen solitar
Înțepăturile ariciului de mare
Înțepăturile peștilor veninoși
Psoriazisul pustulos
Acrodermatita continuă
Boala mînă-picior-gură
Tinea pedis veziculară
Dermatita de contact

Rare (>0-5)

Sindromul de compartiment al piciorului
Celulita produsă de *Aeromonas hydrophila*
Celulita produsă de *Vibrio vulnificus*
Fasceita necrotizantă
Ulcerația și gangrena din poliarterita nodoasă, angeita și granulomatoza alergică, trombangeita obliterantă, eritromelalgia sau gangrena venoasă
Polineuropatia prin intoxicație cu metale grele precum arsenic, mercur, thaliu
Polineuropatia medicamentoasă dată de disulfiram, hidralazină, amiodaronă, metronidazol, misonidazol, fenitoin, perhexilen, piridoxină (doze mari) sau 8-hidroxichinolone
Polineuropatia dată de substanțe chimice
Polineuropatia datorată unor boli sistemice: leucemii (acute sau cronice), limfoame, sindromul POEMS, mielomul osteosclerotic, crioglobulinemia, macroglobulinemia Waldenström, amiloidoza primară, poliarterita nodoasă, boala Churg-Strauss ■■ sarcoidoza
Boala și neuropatia Fabry
Compresia mecanică ■ nervului peronier profund
Compresia mecanică ■ nervului sural
Pustuloza palmoplantară
Pustulele bacteriene ale mîinilor și picioarelor
Herpes zoster
Dermatita atopică
Deficitele de vitamine ■
Erupția medicamentoasă fixă
Lichenul plan eroziv

DUREREA CU LOCALIZARE ÎN TREIMEA ANTERIOARĂ A PICIORULUI

Metatarsalgia datorată purtării de pantofi cu toc înalt
Neurinomul Morton
Artrita inflamatorie ■ articulațiilor MTF
Insuficiența arterială a treimii anterioare ■ piciorului
Fracturile traumatice
Entorsa treimii anterioare a piciorului
Traumatismele autoinduse

Metatarsalgia datorată piciorului equin, piciorului arcuit, insuficienței primei articulații MTF (fractura acută de marș și insuficiența cronică a primei articulații MTF) sau sindromul de suprasolicitare a articulației MTF centrale
Boala Freiberg
Sindromul celui de-al doilea spațiu interosos metatarsian
Sinovita idiopatică a celei de-a doua articulații MTF
Bursitele (submetatarsiană și interdigitală)
Chistul submetatarsian

(continuă în pagina următoare)

Decompresia chirurgicală, cu evacuarea hematoamelor şi fasciotomia unuia sau a mai-multor compartimente, are ca rezultat ameliorarea durerii şi rezolvarea afectării senzoriale.

C. Amputaţia traumatică a piciorului. Leziunile produse de maşina de tuns iarba constau în dilacerarea şi smulgerea ţesuturilor moi de pe faţa dorsală a treimii anterioare şi/sau mediale a piciorului şi în multiple fracturi cominutive ale metatarsienelor. Apar edemul masiv, durerea severă şi sensibilitatea locală, precum şi ţesuturi necrotic şi cheaguri evidente în plaga de suprafaţă. Salvarea piciorului depinde de gradul de distrugere a ţesuturilor moi, de numărul şi de severitatea fracturilor, precum şi de deficitele neurovasculare existente. Reimplantarea unui picior complet sau parţial amputat se poate efectua cu succes, dar, pentru a se asigura o şansă rezonabilă de succes, sînt necesare echipe

TABELUL INCIDENŢEI BOLILOR (continuare)

INCIDENŢA LA 100.000 (APROXIMATIVĂ)

Frecvente (>100)	Relativ frecvente (>5-100)	Rare (>0-5)
DUREREA LOCALIZATĂ LA NIVELUL HALUCELUI ŞI ÎN TREIMEA ANTEROMEDIALĂ A PICIORULUI		
Lezarea primei articulaţii MTF datorită unei entorse	Leziunile primei articulaţii MTF, datorate luxaţiei sau fracturii sesamoidelor	Melanocarcinomul subunghial
Fractura halucelui	Luxaţia articulaţiei IF a halucelui	Tumora glomică subunghială
Hematomul subunghial	Durerea radiculară L5	Tumora subunghială
Lezarea prin strivire a falangei distale a degetului cu lezarea ţesuturilor moi	Sindromul de suprasolicitare a primei articulaţii MTF	Infecţia pulpei
Calusurile		Artrita (infecţioasă) a primei articulaţii MTF, cu sau fără osteomielită asociată
Verucile plantare		Neurinomul Joplin
Clavusurile		Tendinita calcificantă a flexorului lung al halucelui
Unghia încarnată		
Unghia încarnată infectată		
Paronichia		
Vezicula infectată		
Hallux valgus		
Montul halucelui		
Hallux limitus sau rigidus		
Afecţiunile sesamoidelor halucelui		
Artrita articulaţiei MTF (podagra)		
Gangrena sau ulceraţia halucelui		
Ulceraţia şi bursita date de căputa pantofului		
DUREREA CU LOCALIZARE LA NIVELUL DEGETULUI MIC		
Clavusurile dure	Degetul „în ciocan"	Tofii
Clavusurile moi	Clavusul periunghial (degetul cinci)	Nodulii Osler
Verucile în mozaic	Ulceraţia degetelor datorată neuropatiei	Tumorile subunghiale: tumora glomică şi osteomul osteoid
Clavusurile terminale	Candidoza degetului mic	
Degetul „în cocoş de puşcă"	„Montul croitorului"	
Ulceraţiile degetului datorate vasculitei	Boala şi fenomenul Raynaud	
Artrita degetului mic	Veruca subunghială	
Tinea pedis		
Durerea şi inflamaţia feţei dorsale a articulaţiei IF		
Contuziile şi fracturile degetului mic		
DUREREA CU LOCALIZARE ÎN TREIMEA MEDIE A PICIORULUI		
Entorsa boltei plantare	Entorsa articulaţiei tarsometatarsiene	Luxaţia şi/sau fractura articulaţiei tarsometatarsiene
Fractura osteocondrală subtalară	Fracturile naviculare: fracturile traumatice şi fracturile de stress	Leziunile articulaţiilor mediotarsiene
Fractura de stress a unuia sau mai multor metatarsiene	Fractura metatarsianului cinci: prin smulgere şi diafizară	Necroza aseptică a osului navicular
Artroza: prima articulaţie metatarsocuneiformă şi cuboidometatarsiană	Tendinita flexorului lung al halucelui şi a lungului şi scurtului peronier	
Fascita plantară	Miozita interosoasă	
Sindromul călcîiului dureros	Fractura de stress a unuia sau mai multor oase tarsiene	
	Osteomielita cu *Pseudomonas*	
	Piciorul plat dobîndit datorită rupturii tendonului sau ligamentului tibial posterior sau osteomielitei	
	Abcesul plantar al piciorului	

Frecvente (>100)	Relativ frecvente (>5-100)	Rare (>0-5)
DUREREA FEȚEI DORSALE A PICIORULUI		
Celulita	Atacul de pseudogută	Abcesul piciorului
Atacul de gută	Distrofia simpatică reflexă	Osteomielita
Polineuropatia periferică	Compresia mecanică a nervului peronier profund	Artrita septică
Traumatismul metatarsienelor	Mușcăturile	Herpes zoster
Fractura de stress a metatarsienelor	Dermatita de pantof	Necroza aseptică a osului navicular
Artroza articulațiilor tarsometatarsiene	Traumatismul oaselor tarsiene	
Tendinita tibialului anterior și a extensorului degetelor	Artrita subtalară sau fractura osteocondrală	
	Entorsa mușchilor interosoși	
	Piciorul plat dobîndit	
	Entorsa ligamentului crural încrucișat	
DUREREA GENERALIZATĂ A TREIMII POSTERIOARE A PICIORULUI		
Fractura calcaneană (intraarticulară)	Fractura calcaneană (extraarticulară)	
Necroza ischemică a calcaneului		
DUREREA FEȚEI PLANTARE A TREIMII POSTERIOARE A PICIORULUI		
Sindromul călcîiului dureros datorat suprasolicitării	Modificările stratului adipos: atrofie, inflamație, separarea stratului adipos	Tumora glomică
Sindromul călcîiului dureros datorat bolilor sistemice	datorită unui chist și papulele piezogenice	
	Fractura de stress a calcaneului	
	Ruptura fasciei plantare	
	Neuropatia prin compresie mecanică a primei ramuri a nervului plantar lateral	
	Fasceita plantară adevărată	
	Tendinita flexorilor	
DUREREA FEȚEI POSTERIOARE A TREIMII PROXIMALE A PICIORULUI		
Bursita achileană superficială	Sindromul Haglund	Osteomielita calcaneană
Bursita retrocalcaneană	Ruptura tendonului lui Achile	
Tendinita achileană	Periostita și osteita calcaneană	
	Fractura tuberozității calcaneene postero-superioare	
DUREREA FEȚEI MEDIALE A TREIMII POSTERIOARE A PICIORULUI		
Sindromul de tunel tarsian	Tendinita tibială posterioară	Neurodinia ramurii calcaneene
	Tendinita flexorului lung al halucelui	
	Fractura calcaneană a apofizei mediale a calcaneului sau a sustentaculum tali	
DUREREA CU LOCALIZARE LA NIVELUL FEȚEI LATERALE A TREIMII POSTERIOARE A PICIORULUI		
Entorsa laterală a gleznei	Entorsa mușchiului peronier	Compresia mecanică a nervului sural
	Tendinita peronieră	
	Fractura apofizei laterale a talusului	
	Fractura osteocondrală a domului talar	
	Fractura de stress a malcolei laterale	

de chirurgi experimentați, disponibile doar în centrele chirurgicale mari. Traumatismele penetrante sau prin explozie, ca de exemplu cele determinate de explozia minelor de teren sau a altor dispozitive, plăgile obținute prin împușcarea de aproape cu pușca de vînătoare sau mutilarea severă a piciorului într-un accident de muncă sau de automobil pot avea, de asemenea, ca rezultat amputarea traumatică.

2. INFECȚIILE

A. Celulitele. Se manifestă prin durere, eritem, tumefacție, căldură locală și sensibilitate la palpare pe fețele dorsală și laterală ale piciorului, cu extindere ulterioară către gleznă. Marginea care se extinde este nereliefată și neregulată, imprecis delimitată. La nivelul tegumentului gambei, deasupra marginii eritematoase de extindere, apar benzi liniare roz sau roșietice și se maifestă o limfadenită femurală și/sau inghinală. Semnele locale de infecție sînt, eventual, însoțite de febră, frisoane, de o stare generală alterată și slăbiciune. Poarta de intrare microbiană este reprezentat de o fisură cutanată (de exemplu, dermatofiția interdigitală), de o ulcerație sau de o excoriație traumatică. Edemul membrului inferior datorat insuficienței venoase, insuficienței cardiace, cirozei, sindromului nefrotic sau obstrucției limfatice reprezintă un important factor de risc pentru celulita bacteriană.

1. Celulitele datorate speciilor de* Staphylococcus aureus *sau streptococilor. *Staphylococcus aureus, Streptococcus pyogenes* și streptococii β-hemolitici care nu fac parte din grupul A (grupurile B, C și G) reprezintă cei mai frecvenți agenți patogeni. Mai rar pot fi implicați și *Streptococcus pneumoniae, Pasteurella multocida*

sau Pseudomonas aeruginosa. Există un răspuns prompt la antibioterapie.

***2. Celulite produse de* Aeromonas hydrophila.** *Aeromonas hydrophila* determină o celulită severă a piciorului, după lezarea acestuia într-un mediu acvatic cu apă dulce sau după lezarea piciorului de către vieţuitoarele de apă dulce. Durerea severă, eritemul şi tumefacţia piciorului se asociază cu necroze cutanate, ulcere şi formare de bule hemoragice. Există şi simptome sistemice severe şi bacteriemie.

O leziune mai profundă determină mionecroză (bule de gaz în planurile fasciale şi crepitaţii cutanate). Explorarea chirurgicală efectuată pentru confirmarea sau excluderea mionecrozei şi pentru debridarea ţesuturilor necrotice, precum şi terapia antibiotică parenterală conduc la rezolvarea afecţiunii. *A. hydrophila* este izolată din sînge, din lichidul drenat din plagă, din ţesuturile debridate sau din conţinutul bulelor.

***3. Celulita produse de* Vibrio vulnificus.** Această infecţie determină la nivelul piciorului durere, eritem, căldură şi tumefacţie şi zone de necroză cutanată, cu bule hemoragice şi cu ulceraţii superficiale. Infecţia se produce în urma unei răniri sau în urma contaminării unei răni cu apa marină caldă. Se pot asocia simptome datorate bacteriemiei. Afecţiunea răspunde la tratament antibiotic, la incizie cu drenaj şi debridare.

4. Celulita din regiunea unei vene safene rezecate. La maximum 6% din pacienţii de la care s-a prelevat venă safenă, pentru bypass-ul arterei coronare, pot să apară unul sau mai multe atacuri de celulită de etiologie streptococică, manifestate prin eritem, durere, tumefacţie şi sensibilitate care debutează acut la nivelul regiunii proximale a piciorului şi a treimii inferioare a membrului inferior. Se asociază febră înaltă, frisoane şi stare toxică.

B. Fasciita necrotizantă. Această afecţiune este urmarea unui traumatism acut sau poate complica o ulceraţie cutanată a piciorului. Diabetul zaharat, alcoolismului şi/sau abuzul de droguri administrate intravenos reprezintă factori de risc importanţi. Piciorul devine difuz edematos, eritematos şi cald, iar tegumentul apare lucios şi în tensiune. Durerea spontană şi la palpare este severă. În primele 2-4 zile apar modificări de culoare ale tegumentului, reprezentate de pete albastru-gri, cu contur neregulat. Se pot forma bule cu conţinut hemoragic. Aceste bule se rup, formîndu-se ulceraţii superficiale granulare, de culoare roşu închis, zemuinde. Zona afectată devine anestezică în 16% din cazuri, secundar ischemiei şi distrugerii nervilor cutanaţi din tegumentul necrotic şi din ţesutul subcutanat. Zonele de discromie ale pielii pot evolua, devenind placarde negre, dure, de tegument gangrenat (50% din cazuri). Existenţa bulelor de gaz subcutanat este obiectivată de palpare sau cu ajutorul unei radiografii. Modificările locale sînt însoţite de febră înaltă, frisoane, frisonete, transpiraţii abundente, prostraţie, stare generală alterată, delir şi de un aspect toxic al bolnavului. Plaga şi lichidul de drenaj al plăgii sînt foarte urît mirositoare. Debridarea relevă necroza grăsimii subcutanate şi a fasciei profunde, precum şi absenţa mionecrozei. Fasceita necrotizantă de tip I este rezultatul unei infecţii mixte conţinînd obigatoriu o bacterie anaerobă (de exemplu, specii de *Bacteroides* sau de *Peptostreptococcus*) şi una sau mai multe bacterii facultativ anaerobe (de exemplu, streptococi non-grup A şi specii de Enterobacteriaceae). Fasceita necrotizantă de tip II este produsă de un streptococ de grup A ce acţionează singur sau în asociere cu *S. aureus.* Sînt necesare debridarea întinsă şi frecventă şi, în unele cazuri, amputaţia. Tratamentul antibiotic este util în cazurile depistate precoce şi la pacienţii la care se face excizia atentă şi frecventă a ţesutului necrotic.

C. Abcesele piciorului. De obicei, abcesul coexistă cu infecţia unui deget sau a unui spaţiu interosos plantar, cu un ulcer plantar, cu gangrena unui deget sau cu o plagă profundă, penetrantă, contaminată. Cele mai multe abcese se produc în compartimentul plantar central. Infecţiile compartimentelor medial sau lateral sînt rezultatul ulcerării unui mont sau a unui mont mic („montul croitorului"). Diabetul şi arterioscleroza obliterantă sînt factori de risc importanţi pentru această leziune.

Faţa dorsală a piciorului devine edematiată şi sensibilă, iar planta, dureroasă, sensibilă şi aplatizată (dispariţia boltei plantare datorită edemului). Sînt prezente eritemul şi creşterea temperaturii locale a tegumentului supraiacent. Durerea este severă, profundă şi pulsatilă, dar, în cazul pacienţilor cu neuropatie diabetică gravă, este uşoară datorită pierderii inervaţiei senzoriale. Uneori se asociază febră, frisoane, stare generală alterată, anorexie şi delir. Limitele abcesului sînt bine evidenţiate pe secţiunea T_2 a RMN. Pot fi observate, de asemenea, pe o tomografie computerizată sau pe scintigrafie cu leucocite marcate cu indiu 111. Drenajul şi tratamentul antibiotic are ca urmare rezolvarea simptomatologiei. Compartimentul plantar central conţine patru loje potenţiale, situate una deasupra celeilalte (L1-L4) şi separate de corpurile muşchilor flexori şi adductori ai degetelor. Una sau toate aceste loje fasciale ale compartimentului central pot conţine puroi.

D. Osteomielita piciorului. Osteomielita hematogenă a piciorului este rară, atît la copii, cît şi la adulţi. Se constată durere şi sensibilitate localizată, tumefacţie, eritem şi căldură locală sau difuză. Calcaneul este cel mai frecvent afectat (51% din cazuri), urmat de oasele metatarsiene (23%), oasele tarsiene (10%) şi de falange (7%). Febra şi leucocitoza pot să fie absente la adulţi. Totuşi, VSH-ul este mare.

Confirmarea diagnosticului necesită evidenţierea leziunilor osoase cu ajutorul investigaţiilor imagistice şi al biopsiei osoase. Radiografiile, cu sau fără tomografie, pot să nu evidenţieze modificări osose timp de 7-15 zile. Scintigrafiile, cum ar fi cele cu techneţiu 99m metilen difosfat (^{99m}Tc-MDP), cele cu leucocite marcate cu indiu 111 şi cele cu galiu 67-citrat sînt metode sensibile şi fidele

de detectare a infecției osoase. Frecvent, scintigrafia nu poate diferenția osteomielita de o infecție a țesuturilor moi.

Rezultate fals-pozitive apar la pacienții cu artroză sau cu neuroartropatie diabetică. RMN este la fel de sensibilă ca și scintigrafia cu ^{99m}Tc-MDP sau cu Ga^{67} citrat și este mai specifică (rata rezultatelor fals-pozitive: 11% față de 82%). În cadrul unui studiu, osteomielita piciorului a fost cel mai bine demonstrată cu ajutorul investigațiilor imagistice. Există un răspuns bun la antibioterapia parenterală. Intervenția chirurgicală este necesară atunci cînd febra și sensibilitatea locală sînt persistente și cînd există dovezi ale existenței unui abces periosos, ▪ unui sechestru sau ▪ unui fragment de țesut moale necrotic.

3. ARTRITELE PICIORULUI

A. Artrita septică. De obicei, această afecțiune este monoarticulară. Afectarea oligoarticulară este posibilă, dar rară. La nivelul articulației afectate, apare o durere surdă și/sau pulsatilă, tumefacție și sensibilitate la palpare. Sînt prezente eritemul cutanat și căldura locală. Această boală se produce prin diseminare hematogenă sau datorită unei osteomielite adiacente sau a unei plăgi penetrante (plăgi penetrante ale unghiei). Factorii de risc ai artritei septice la pacienții fără artrită gonococică includ traumatismul local, o afectare articulară preexistentă (artroză sau poliartrita reumatoidă) și o infecție în altă zonă.

La adulții activi sexuali, *Neisseria gonorrhoeae* reprezintă o cauză frecventă de artrită septică. Afectarea piciorului este rară în boala gonococică diseminată. Elementele caracteristice ale infecției gonococice diseminate sînt: poliartralgiile migratorii; tenosinovita articulației pumnului, ▪ articulațiilor degetelor de la mîini și de la picioare și ale gleznelor; prezența unor leziuni cutanate pustuloase, necrotice sau veziculo-hemoragice, cu dimensiuni de 1 pînă la 1,5 cm, cu bază eritematoasă, situate pe extremitatea distală ▪ mîinilor și picioarelor; artrita localizată la una pînă la trei articulații; rezultatele pozitive ale culturilor pentru *N. gonorrheae* efectuate din sînge, lichid sinovial sau din secrețiile mucoase; precum și un răspuns prompt la terapia parenterală cu ceftriaxonă.

La adulții vîrstnici, infecția este determinată de *S. aureus*, de specii de streptococi sau de bacterii gram-negative.

Lichidul sinovial conține 5.000-250.000 celule/mm^3, cu predominanța leucocitelor polimorfonucleare. Culturile sînt pozitive pentru acești germeni, în 70-90% din cazuri. Rezultatele frotiului Gram din lichid sinovial pot fi fals negative în pînă la 50% din cazuri. Tratamentul antibiotic parenteral și puncția aspirativă, drenajul chirurgical deschis sau lavajul continuu al articulației duc la rezoluția simptomelor articulare.

B. Poliartrita reumatoidă seropozitivă

1. Durerea cu localizare în treimea anterioară ▪ piciorului. Metatarsalgia este un simptom precoce. Articulațiile metatarsofalangiene (MTF) laterale sînt, de obicei, primele afectate, însă toate articulațiile MTF pot fi implicate. Treimea anterioară ▪ piciorului este sensibilă și hipertrofiată. Palparea locală a articulațiilor MTF, mobilizarea lor activă și compresia laterală a piciorului provoacă sau intensifică durerea.

Laxitatea ligamentară la nivelul treimii anterioare a piciorului determină îndepărtarea metatarsienelor și evazarea acestei regiuni (în 33% din cazuri) sub presiunea greutății corporale. Se produce subluxația inferolaterală ▪ metatarsienelor. Capetele metatarsienelor protruzionează pe fața plantară ▪ treimii anterioare ▪ piciorului, determinînd apariția unor monturi dureroase, ▪ unor burse inflamate sau ▪ unor ulcere plantare.

Degetele „în gheară" (hiperextensia articulației MTF și flexia ambelor articulații interfalangiene – IF) și degetele „în ciocan" (hiperextensia articulației MTF, flexia articulației interfalangiene proximale – IFP – și extensia articulației interfalangiene distale – IFD) ▪▪ dezvoltă frecvent (53% din cazuri) secundar afectării articulației MTF, ca urmare ▪ subluxației inferioare ▪ capetelor metatarsienelor și a instabilității musculaturii intrinseci. La articulațiile MTF artritice apare hiperextensia falangelor. Monturile dureroase și ulcerațiile sînt, eventual, localizate pe fața dorsală a articulațiilor IFP, datorită fricțiunii produse de un pantof prea strîmt. Tegumentul situat deasupra articulației devine eritematos, edemațiat și sensibil la palpare și se poate fisura sau ulcera.

Se produce hallux valgus (în 59% din cazuri), iar halucele se deplasează sub ▪▪ deasupra celui de-al doilea sau al treilea deget. Se poate dezvolta și hallux rigidus, care determină o durere severă a acestui deget.

2. Durerea cu localizare în treimea medie a piciorului. În treimea medie ▪ piciorului durerea este, de obicei, minimă. Cea mai frecventă localizare ▪ durerii este articulația talonaviculară. Se poate constata tumefacție locală și sensibilitatea la nivelul articulației. Afectarea asimptomatică a acestei regiuni este frecventă (58-72% din cazuri). Este posibilă deformarea în valgum ▪ zonei posterioare a piciorului și aplatizarea boltei plantare a piciorului.

3. Durerea cu localizare în treimea posterioară a piciorului. În articulația subtalară, apare durere, tumefacție, redoare și sensibilitate. Mișcările de inversie sau de eversie a piciorului sînt dureroase și, eventual, limitate. Palparea lui sinus tarsi relevă sensibilitate. Se poate constata un picior plat dobîndit, care determină durere pe fața medială și/sau laterală ▪ treimii posterioare și medii a piciorului. Alte cauze de durere, în treimea posterioară ▪ piciorului, includ tenosinovita tendoanelor peronier și/sau tibial posterior. Totuși, în cele mai multe cazuri, tenosinovita reumatoidă este nedureroasă. Se pot întîlni bursite retrocalcaneene și noduli reumatoizi calcaneeni plantari.

Picioarele pot fi localizările inițiale în afectarea articulară simptomatică. În aceste cazuri, alte criterii

de diagnostic pentru poliartrita reumatoidă (de exemplu, factorul reumatoid seric pozitiv) apar în următorii 2 ani.

Tendinita achileană şi fasceita plantară se întîlnesc rar în poliartrita reumatoidă seropozitivă. Criteriile de diagnostic pentru poliartrita reumatoidă sînt: (1) redoarea matinală timp de 1 oră sau mai mult, prezentă cel puţin de 6 săptămîni; (2) artrita a trei sau mai multe articulaţii timp de cel puţin 6 săptămîni; (3) tumefacţia şi durerea la nivelul articulaţiei radio-carpiene, articulaţiilor metacarpofalangiene sau IFP, timp de cel puţin 6 săptămîni; (4) tumefacţia şi durerile articulare simetrice; (5) nodulii reumatoizi; (6) detectarea factorul reumatoid în ser; şi (7) modificări radiologice la nivelul mîinii, respectiv eroziuni şi osteoporoză juxtaarticulare. Modificările radiologice ale picioarelor pot precede pe acelea ale mîinilor, permiţînd stabilirea precoce a unui diagnostic definitiv. Prezenţa a patru din cele şapte criterii, enumerate mai sus, stabilite de American Rheumatism Association, permite clasificarea unui caz ca fiind poliartrită reumatoidă.

C. Spondilartropatiile seronegative

1. Spondilita anchilozantă. Bolnavii cu această afecţiune au, frecvent, un istoric de durere lombară de tip inflamator (durere cu debut înainte de 40 de ani; durată mai mare de 3 luni pînă la solicitarea unui consult medical; durere şi redoare lombară matinală; debut insidios; ameliorarea durerii prin exerciţiul fizic şi mobilizare). Alte criterii de diagnostic pentru spondilita anchilozantă sînt: limitarea mişcărilor coloanei lombare în planurile sagital şi frontal, limitarea expansiunii toracice şi semnele radiologice clare de sacroileită. Prezenţa semnelor radiologice de sacroileită şi a unuia din celelalte criterii sînt suficiente pentru diagnosticul de spondilită anchilozantă. Gena HLA-B27 este prezenta la 90% din pacienţii albi şi la 50% din pacienţii de culoare cu spondilită anchilozantă. Afectarea treimii anterioare a piciorului presupune afectarea articulaţiilor MTF (avînd ca rezultat metatarsalgia) şi deformări ale degetelor (deget „în ciocan"). Artrita erozivă afectează articulaţiile MTF şi IF, este asimetrică, contrar artritei din poliartrita reumatoidă seropozitivă. Afectarea treimii medii a piciorului include formarea unui bloc nedureros la nivelul articulaţiilor intertarsiane. Artrita subtalară, determinînd limitarea marcată a inversiei sau eversiei piciorului, fasceita plantară şi tenosinovita achileană determină dureri la nivelul treimii medii şi posterioare a piciorului. Eroziunile osoase se pot produce la locul de inserţie al tendonului lui Achile, iar un pinten calcanean este observat pe o radiografie de călcîi. Elementele radiologice care ajută la diferenţierea spondilartropatiilor seronegative de poliartrita reumatoidă includ artrita asimetrică, osteoporoză localizată juxtaarticular, osteoscleroză marcată, formarea de os nou periostal şi eroziuni atipice, uneori mari, situate periferic.

Uveita anterioară acută, cu durere, hiperemie oculară, fotofobie şi lăcrimare, este cea mai frecventă manifestare extraarticulară a spondilitei anchilozante (20% din cazuri). Episoadele de uveită acută sînt frecvent unilaterale şi tind să fie recidivante.

2. Sindromul Reiter. Această formă de artrită reactivă este secundară unui episod diareic (produs de *Salmonella, Shigella, Yersinia,* specii de *Campylobacter* sau de *Clostridium difficile*) sau unei uretrite (produsă de *Chlamydia trachomatis, Ureoplasma urealyticum* sau *N. gonorrheae*). Sindromul este complet, cu artrită, uretrită şi conjunctivită (la 20% din cazuri) sau, mai frecvent, sînt prezente doar două dintre componentele sindromului (la 80% din cazuri).

La nivelul treimii anterioare a piciorului există artrite asimetrice MTF şi IF, dactilite (degete „în cîrnăcior") datorate periostitei şi tenosinovită a flexorilor. Dactilita este uneori nedureroasă. Sesamoidita produce durere şi sensibilitate în primul spaţiu interosos metatarsian. Se poate produce o afectare dureroasă sau nedureroasă a articulaţiei tarsiene, conducînd la rigiditate osoasă la nivelul treimii medii a piciorului. Durerea în treimea posterioară a piciorului este rezultatul artritei subtalare, periostitei, fasceitei plantare, tendinitei achiliene, a eroziunilor calcaneene şi a pintenilor. Sînt prezente semne radiologice de neoformaţie osoasă în zona de inserţie a tendonului lui Achile sau a fasciei plantare pe calcaneu. La călcîi şi în alte zone apare periostită. Anomaliile călcîiului asociate cu sindrom Reiter postvenerian au fost numite „călcîiul amantului". Radiografia vizualizează precoce în evoluţia acestei afecţiuni o tumefacţie a ţesuturilor moi periarticulare şi revărsate articulare, sau este normală. Cu timpul, se dezvoltă osteoporoza juxtaarticulară, îngustarea spaţiului articular şi eroziuni periarticulare. Periostita este, eventual, localizată plantar, pelvin, precum şi în alte zone, putînd apărea şi pinteni calcaneeni. Sindromul Reiter determină şi iridociclită, balanită circinată, keratodermie blenoragică şi ulcere orale. Acesta este considerat o formă de artrită reactivă. Gena HLA B-27 se asociază cu artrita reactivă (prezentă la 75% din cele mai multe grupuri etnice cu artrită reactivă). Pacienţii cu artrită reactivă au şi spondilită, care debutează în orice punct de-a lungul coloanei lombare. Sindesmofitele sînt grosolane, nu sînt marginale şi au uneori originea în partea mijlocie a unui corp vertebral; acest aspect este rareori vizibil în spondilita anchilozantă.

3. Artrita psoriazică. Psoriazisul se asociază cu tumefacţia dureroasă a unuia sau a mai multor degete. Dactilita sau degetul „în cîrnăcior" afectează doar cel de-al cincilea deget sau doar cîteva degete. Această leziune este produsă de afectarea articulaţiilor IFP şi IFD, de tenosinovita flexorilor şi de periostită. De asemenea, poate fi prezentă durerea la nivelul călcîiului, datorată tendinitei inserţionale sau fasceitei plantare. Durerea cu localizare în treimea medie a piciorului are drept cauză artrita intertarsiană sau fasceita plantară.

Artrita IFD este mai importantă decît afectarea articulației MTF. Pe epifizele metatarsienelor și falangelor apar osteoliza, rezultînd modificări radiologice cu aspect de creion ascuțit („pencil in cup"). Osteoliza determină scurtarea degetelor, iar osteoliza severă determină apariția de degete telescopate la nivelul tuturor degetelor de la picioare. Degetele „în ciocan" sau „în gheară" și deviația inferioară a capetelor metatarsienelor sînt fenomene rare. Neoformațiile osoase la baza halucelui pot produce un hallux rigidus dureros. Artrita care afectează halucele simulează atacul de gută.

Modificările unghiilor (respectiv, depresiunile punctiforme, striațiile, onicodistrofia, hipercheratoza subunghială, onicoliza și pigmentarea galbenă a unghiilor) se întîlnesc în psoriazis sau în sindromul Reiter. Semnele radiologice care diferențiază artrita psoriazică de poliartrita reumatoidă includ leziunile articulației IFD, cu eroziuni și cu expansionarea bazei falangelor terminale, osteoliza falangiană distală, oligoartrita, sacroileita, spondilita și artrita mutilantă (aspectul de „creion ascuțit" al uneia sau mai multor articulații IFD).

4. Artritele asociate bolilor inflamatorii intestinale. În cursul unor boli inflamatorii intestinale pot apare manifestări artritice (în 9-20% din cazuri). Acestea se asociază mai frecvent cu bolile colonului și apar la pacienții care prezintă complicații, cum ar fi abcesele, polipoza pseudomembranoasă, fistulele anale, hemoragiile, uveitele, stomatitele, eritemul nodos și pioderma gangrenosum. Aproximativ 50% dintre pacienți prezintă poliartrită migratorie. Se manifestă prin dureri, tumefacție și sensibilitate în articulațiile MTF. Sînt afectate genunchiul, glezna, cotul, pumnul și articulațiile mîinii. Numărul celulelor din lichidul sinovial variază între 5.000 și 12.000, cu predominența polimorfonuclearelor. Radiografiile arată edemul țesuturilor moi și revărsatele articulare, fără prezența de eroziuni. Simptomele articulare răspund la tratamentul afecțiunii digestive, prin colectomie sau medicamentos.

D. Atacul de gută. Un puseu artritic este precipitat de abuzul de alcool, de deshidratare, traumatisme, intervenții chirurgicale, de artritele septice, de postul proteic, tratamentul diuretic, ingestia excesivă de purine și de administrarea alopurinolului sau a agenților uricozurici.

Durerea severă, tumefacția, creșterea temperaturii locale, eritemul și sensibilitatea locală excesivă pot afecta prima articulație MTF (podagra), zona căputei, articulația gleznei și călcîiul (bursită retrocalcaneană și tendinită achileană). Semnele asociate sînt febra, frisoanele, transpirația și starea generală alterată. În atacul de gută pot fi prinse una sau mai multe din articulațiile amintite. Orice mișcare sau trepidație a membrului inferior provocă durerea. Afectarea este, de obicei, limitată la nivelul piciorului și la gleznă, unilateral, dar poate fi și bilaterală. Numărul celulelor din lichidul sinovial depășește 100.000 celule/mm^3, cu predominanța polimorfonuclearelor. Sînt observate în lichidul sinovial cristale de urat monosodic intra și extracelulare, identificarea fiind simplă datorită formei lor caracteristice și birefrigenței negative. Nivelul seric al acidului uric este crescut. Unele cazuri mimează o celulită sau flebită.

Podagra nu este specifică atacului de gută. Inflamația primei articulații MTF apare și în boala depunerilor de pirofosfat de calciu, în artrita psoriazică, în sindromul Reiter, în sarcoidoză și în artrita septică. Atacul de gută răspunde prompt la colchicină sau la indometacin.

E. Atacul de pseudogută. Se manifestă prinr-un atac de artrită similar, care mimează guta. Glezna, fața dorsală a piciorului și prima articulație MTF sînt afectate succesiv sau simultan. Atacurile sînt mai puțin severe decît cele din gută. Intervențiile chirurgicale sau traumatismele pot precipita un astfel de atac. Lichidul sinovial conține cristale de pirofosfat de calciu dihidrat, situate intra și extracelular (birefringență pozitivă) și o concentrație crescută de leucocite polimorfonucleare. Pe radiografiile genunchilor, pumnilor, umerilor și gleznelor se poate observa condrocalcinoza.

F. Reumatismul articular acut. Se manifestă prin poliartrită acută migratorie, afectînd în primul rînd gleznele și genunchii. Pot fi afectate și articulațiile pumnului, coatelor, degetelor de la mîini, MTF și degetelor de la picioare. Articulațiile sînt de obicei mărite de volum, calde, eritematoase și sensibile. Mersul este extrem de dureros, datorită durerilor din gleznă și plantă. Se pot asocia febra, durerea generalizată, transpirații abundente și scădere ponderală. Sindromul artritic acut debutează, în general, la 2-5 săptămîni de la o amigdalită sau o faringită acută streptococică. Pe suprafețele de extensie se palpează nodulii subcutanați. Afectarea articulară este frecvent asimetrică. Simptomele și semnele de cardită și tulburările neurologice (coreea) sînt rare la adulți. Febrei și simptomele articulare răspund spectaculos la tratamentul cu aspirină. Sînt prezente anemia ușoară și leucocitoza. Titrurile antistreptolizinei O, antihialuronidazei și al anti ADN-azei B sînt crescute, ca de altfel și titrul de aglutinare la testul Streptozin.

G. Lupusul eritematos sistemic. La nivelul articulațiilor MTF, al treimii medii a piciorului și gleznelor, apar artralgii sau artrite. Tendonul lui Achile se poate rupe, determinînd durere și sensibilitate pe fața posterioară a călcîiului și durere și slăbiciune în timpul flexiei plantare. Durerea de la nivelul degetelor de la mîini și picioare este rezultatul fenomenului Raynaud sau ischemiei digitale, cu sau fără gangrenă, caracteristică vasculitelor. Polineuropatia periferică determină parestezii, durere și disestezie a degetelor. Nivelul seric al anticorpilor antinucleari este de obicei crescut, iar titrul anticorpilor anti-ADN$_{ds}$ și anti-Sm este și el crescut. Simptomele artritice răspund prompt la terapia cu prednison.

H. Crizele dureroase din siclemie. Se manifestă prin dureri severe la nivelul gambei, picioarelor şi gleznelor, asociate cu alodinie şi hiperestezie cutanată. Edemul subcutanat este prezent la nivelul articulaţiilor şi oaselor mici ale picioarelor. Orice mişcare sau atingere uşoară a tegumentului intensifică durerea. RMN-ul poate evidenţia un aspect normal al oaselor sau o mică zonă de infarct a măduvei osoase, ca şi edem al tegumentului şi ţesutului subcutanat. Durerea pare a fi rezultatul unei neuropatii senzoriale reversibile şi, în anumite regiuni ale picioarelor, este datorată infarctului măduvei osoase. Remisia spontană a durerilor şi edemului se instalează în 1-3 săptămîni.

I. Artrita asociată hepatitei B. Febra, starea generală alterată, odinofagia, mialgiile, greaţa şi vărsăturile preced debutul durerii articulare cu 1-12 săptămîni. Afectarea articulară constă într-o poliartrită simetrică migratorie sau simultană. Degetele de la picioare sînt afectate în 15% din cazuri, iar cele de la mînă, în 65% din cazuri.

Simptomele articulare pot persista timp de cîteva zile sau de cîteva luni. Aproximativ 50% din pacienţi prezintă o erupţie urticariană sau maculopapuloasă, pruriginoasă. Se poate manifesta şi angioedemul plantar. Antigenul de suprafaţă al virusului hepatitei B ($AgHB_s$) este, de obicei, prezent în ser, iar testele funcţionale hepatice sînt anormale.

J. Artrita asociată rubeolei. Poliartralgiile simetrice şi redoarea articulară sînt precedate sau urmate de apariţia unei erupţii maculopapuloase rozate, a unei limfadenite occipitale dureroase şi sensibile la palpare. În repaus, durerea este uşoară, dar se intensifică la mobilizare şi solicitarea articulaţiei. Degetele de la picioare sînt afectate în 25% din cazuri.

4. DUREREA DE CAUZĂ VASCULARĂ

A. Ocluzia arterială acută. Se manifestă prin apariţia bruscă a unei dureri surde, profunde şi/sau cu caracter de arsură şi superficiale, situată la nivelul piciorului şi a gambei. Paloarea şi răceala cutanată, slăbiciunea muşchilor distali ai membrului inferior, acroparesteziile, pulsul filiform sau absent sînt alte semne asociate. Apare o linie de demarcaţie cutanată, care separă zonele de tegument palide şi ischemice de cele cu coloraţie normală. Uneori, există pete cianotice la nivelul degetelor şi feţei plantare a piciorului. Ocluzia bruscă este urmarea unui traumatism (datorită rupturii, compresiei sau trombozei arteriale), al unui embolus (de exemplu, cu originea la nivelul aortei sau cordului) sau al unei tromboze. Restabilirea chirurgicală a debitului sangvin către extremitatea distală, în primele 6 ore, duce la dispariţia tuturor simptomelor, fără sechele, cum ar fi scăderea forţei musculare, pierderea sensibilităţii senzoriale sau gangrenă.

B. Durerea nocturnă de repaus. În cursul somnului apare o durere severă, persistentă, la nivelul piciorului sau gambei, care trezeşte pacientul din somn. Poziţia cu piciorul atîrnat la marginea patului sau ridicarea din pat şi mersul duc la ameliorare parţială sau completă a durerii. Indexul gleznă/braţ este sub 0,5. Durerea nocturnă se asociază cu hipotensiune în timpul somnului şi cu hipoperfuzia ţesutului subcutanat al piciorului.

C. Ulceraţia şi gangrena

1. Embolia colesterolemică. Factorii de risc includ hipercolesterolemia, diabetul zaharat, fumatul, hipertensiunea, un istoric de boală vasculară cu alte localizări (boală cerebrovasculară, angină sau infarct miocardic, claudicaţie intermitentă) şi anevrismul aortic sau popliteal. Evenimentele precipitante sînt angiografia (a arcului aortic, aortei şi cea coronariană), traumatismele, aortita, angioplastia, utilizarea unui balon intraaortic, chirurgia vasculară (de exemplu, bypass-ul femuropopliteal sau aorto-femural şi rezecţia unui anevrism aortic), precum şi administrarea de heparină, streptokinază sau cumarinice. Cele mai multe embolii se produc în primele 2 săptămîni de la o intervenţie efectuată în scop diagnostic sau terapeutic. La unii pacienţi nu este identificat nici un eveniment precipitant. Durerea la nivelul piciorului este, uneori, asociată cu sindromul de „deget albastru", cu arii plantare de infarct, negre-albăstrii, cu gangrena piciorului şi degetului, ulcere plantare, precum şi cu ischemia plantei şi degetului. Se pot asocia embolii renale. În cazul emboliilor renale apare durere în flanc şi lombă, hematurie macroscopică, hipertensiune malignă şi insuficienţă renală rapid progresivă. Într-un mic număr de cazuri, se produc gangrena peniană, infarctele intestinale şi infarctele măduvei spinării. Tulburările constatate la efectuarea examenelor de laborator includ eozinofilia, leucocitoza, microhematuria, albuminuria, trombocitopenia şi hipocomplementemia. Confirmarea histologică a diagnosticului se face prin examenul histopatologic al ţesutului rezecat (din gangrenoasă) sau prin biopsierea tegumentului, a ţesutului subcutanat sau a muşchilor de la nivelul piciorului sau a părţii distale a membrului inferior. Afectarea piciorului poate fi uni sau bilaterală.

2. Arterioscleroza obliterantă şi ischemia progresivă. Extremităţile sînt reci, palide şi epilate, cu semne de atrofie a muşchilor gambei şi, uneori, ai coapsei. Apar modificări trofice ale unghiilor. La anamneză se constată existenţa unui istoric de claudicaţie intermitentă şi/sau de durere nocturnă sau de repaus persistentă. Unul sau mai multe degete de la picioare devin dureroase şi apoi negre, cu aspect mumifiat. În unele cazuri, se dezvoltă ulceraţii necrotice ale picioarelor. Pulsul este absent la nivelul plantei şi în spaţiul popliteu şi este prezent sau abia palpabil în regiunea femurală. Durerea şi necroza pot fi uni sau bilaterale.

3. Vasculitele sistemice

A. POLIARTERITA NODOASĂ. Cele mai frecvente cauze de durere la nivelul piciorului asociate cu

această boală sînt gangrena uni sau bilaterală a degetelor, infarctele cutanate, ulcerele ischemice (de exemplu, la nivelul maleolei laterale sau feței plantare), artralgiile și fenomenul Raynaud. De obicei, simptomele și semnele afecțiunii sistemice sînt prezente. Ele pot include febră, slăbiciune musculară, scădere ponderală, anorexie, stare generală alterată, mialgii, cefalee, artralgii și dureri abdominale.

Afectarea renală se manifestă prin hematurie microscopică, albuminurie, cilindrurie, nivel crescut al creatininei serice și hipertensiune. Se pot manifesta prin ischemie, infarct renal și glomerulonefrită. Afectarea cardiacă determină infarct miocardic acut, pericardită și insuficiență cardiacă congestivă. Lezarea ischemică a sistemului nervos central provoacă infarcte cerebrale, delir și convulsii. Polineuropatia periferică și mononeuropatia multiplex sînt rezultatul lezării, de natură ischemică, a nervilor periferici. Vasculita intraabdominală determină durere abdominală, greață, vomă, hemoragii, infarct intestinal, perforații, peritonită, colecistită, precum și infarct pancreatic sau hepatic.

Leucocitoza, VSH-ul crescut, anemia și hipergamaglobulinemia sînt modificări frecvente întîlnite. Nivelurile serice ale complementului total și ale fracțiunilor C3 și C4 sînt scăzute. AgHBs este detectat în 10-54% din cazuri. Diagnosticul este susținut prin demonstrarea existenței anevrismelor arterelor mici și medii, localizate în paturile vasculare renal, hepatic sau gastrointestinal. Biopsia unui nodul cutanat, a unui testicul sensibil sau a unui mușchi dureros și sensibil va confirma diagnosticul. Semnele și simptomele de pliarterită nodoasă răspund la tratamentul combinat cu ciclofosfamidă și prednison.

B. ANGEITA ALERGICĂ ȘI GRANULOMATOASĂ (BOALA CHURG-STRAUSS). Această afecțiune este similară poliarteritei nodoase. Diferențele constă în prezența simptomelor pulmonare severe, cu astm și infiltrate pulmonare, afectarea renală fiind ușoară. Purpura și nodulii cutanați apar în 70% din cazuri. Eozinofilia periferică (10% sau mai mare) este un semn frecvent întîlnit și este utilă în susținerea diagnosticului și în diferențierea acestei boli de poliarterita nodoasă. Confirmarea diagnosticului necesită biopsie tisulară care evidențiază o vasculită granulomatoasă și infiltrat tisular cu eozinofile. Se asociază o mono sau polineuropatie și anomalii ale sinusurilor paranazale. Gangrena degetelor de la picioare și a plantei este datorată ocluziilor vaselor mici de la picioare. Simptomatologia răspunde la tratamentul cu ciclofosfamidă și prednison.

Pentru diferențierea tipurilor de vasculite au fost utilizați anticorpii citoplasmatici antineutrofilici (ANCA). C-ANCA este un anticorp citoplasmatic imunofluorescent, asociat cu anticorpi antiproteinază 3. Acesta apare la examenul microscopic al leziunilor din poliarterita nodoasă, din granulomatoza Wegener, precum și în glomerulonefrita necrotizantă primară și crescentică. Tipul P-ANCA, asociat cu anticorpi antimieloperoxidază, se întîlnește și el în aceste trei afecțiuni, precum și în boala Churg-Strauss.

C. LUPUSUL ERITEMATOS SISTEMIC. Gangrena degetelor de la mîini și picioare, a regiunii plantare și a piciorului, precum și ulcerele dureroase de natură ischemică ale piciorului și gambei se asociază cu vasculita din această boală. VSH-ul este crescut, iar valorile serice ale complementului total, ale C3 și al C4 sînt scăzute. Criteriile clinice și de laborator pentru diagnosticarea lupusului eritematos sistemic sînt următoarele: (1) poliartrita neerozivă; (2) rash-ul malar; (3) eritemul discoid; (4) fotosensibilitatea; (5) ulcerațiile orale; (6) anomaliile hematologice (de exemplu, anemia din bolile cronice, anemia hemolitică, limfopenia, leucopenia și trombocitopenia); (7) afectările neurologice (de exemplu, psihoze și convulsii); (8) afectările cardiopulmonare (pleurezie, pericardită și miocardită); (9) afectările renale (proteinurie, cilindrurie, sindrom nefrotic, insuficiență renală); (10) rezultate pozitive ale testului pentru detectarea anticorpilor antinucleari (ANA); (11) rezultate pozitive ale testelor efectuate pentru evidențierea celulelor lupice, a anticorpilor anti AND_{ds} și a celor anti-Sm (teste de confirmare, precum și testul VDRL fals-pozitiv). O combinație de anticorpi antinucleari prezenți și un test de confirmare sau un total de patru sau mai multe dintre criteriile enumerate mai sus fac diagnosticul de lupus eritematos sistemic foarte probabil.

D. POLIARTRITA REUMATOIDĂ. Vasculita din această boală determină dureri digitale și gangrenă la nivelul picioarelor și/sau mîinilor, infarcte unghiale, precum și ulcerații ischemice dureroase pe picioare și degete. Se asociază afectarea viscerală, sub forma ischemiei și infarctului intestinal, a pericarditei și ocluziei coronariene. Nivelurile serice ale complementului hemolitic total și ale C3 și C4 sînt scăzute. Ca elemente asociate, constatăm existența nevritelor periferice și a mononeuropatiei multiplex. Vasculita apare la pacienții cu artrită severă, cu noduli reumatoizi și cu titruri ridicate de factor reumatoid seric circulant. Tratamentul cu prednison și ciclofosfamidă controlează vasculita.

E. VASCULITA PRIN HIPERSENSIBILIZARE. Această afecțiune determină apariția unor zone de necroză cutanată și a ulcerațiilor dureroase, pe plante și degete. Poate evolua ca o purpură Henoch-Schönlein (leziuni cutanate purpurice palpabile pe membrele inferioare și fese, durere articulară și abdominală și

glomerulonefrită) sau ca o vasculită a vaselor mici asociată cu sindromul Sjögren sau cu crioglobulinemia mixtă esențială (glomerulonefrită, durere articulară, hepatosplenomegalie, limfadenopatie și purpură palpabilă).

Vasculita de hipersensibilizare se poate asocia și cu un limfom sau o tumoră reticuloendotelială subiacentă. Diagnosticul este confirmat prin biopsia leziunilor cutanate. Purpura Henoch-Schönlein răspunde la tratamentul cortizonic sau se vindecă spontan.

F. TROMBANGEITA OBLITERANTĂ (BOALA BUERGER). Această afecțiune apare predominant la bărbații tineri (raportul bărbați:femei este de 9:1), în grupul de vîrstă 20-40 de ani. Cele mai multe cazuri sînt constatate la asiatici și est-europeni. Acuzele cele mai frecvente sînt fenomenul Raynaud și durerea de tip ischemic a degetelor de la mîini și de la picioare, asociată cu paloare, piele marmorată și răceală. De asemenea apar ulcerații și/sau gangrene digitale. Neuropatia ischemică produce dureri junghiulare la nivelul gambei și picioarelor. Uneori, există claudicație intermitentă afectînd gamba distală sau bolta plantară sau/și antebrațele și mîinile. Apare tromboflebita migratorie a venelor superficiale ale plantelor, ale membrelor inferioare și superioare. Examenul fizic relevă absența sau diminuarea pulsului la nivelul pedioasei, a pulsului radial și ulnar, pulsurile proximale fiind normale. Degetele sînt palide și reci, sau apar degete marmorate și dureroase, precum și ulcere și gangrenă la nivelul fețelor plantare. Se pot asocia infarcte viscerale. Există o corelație puternică a bolii Buerger cu fumatul. Elementele clinice care sprijină diagnosticul includ semnele de ischemie ale extremităților superioare și inferioare și tromboflebita superficială migratorie. Sînt caracteristice arteriografiile care constată leziuni arteriale segmentare distale cu margini netede, conice, precum și circulație colaterală importantă în zonele de ocluzie vasculară. Biopsia și examenul histopatologic al vasului afectat vor confirma diagnosticul. Renunțarea la fumat poate întîrzia sau nu progresia bolii. Nu există tratament eficient.

4. Eritromelalgia. În cadrul acestei afecțiuni, apar episoade de dureri intense cu caracter de arsură sau pulsatile, la nivelul degetelor și plantelor, acompaniate de hiperemie, creșterea temperaturii locale și, în unele cazuri, de tumefacția piciorului afectat. Degetele de la mîini și palmele sînt interesate mai rar. În cazul tipului primar sau idiopatic, afectarea simetrică a plantei în treimea anterioară a piciorului și a degetelor reprezintă regula. Expunerea la căldură (cameră caldă, pătură electrică sau soare), atîrnarea piciorului sau exercițiul fizic pot precipita un atac, în timp ce apa rece, o baie cu gheață, administrarea aspirinei sau ridicarea piciorului ameliorează durerea. Unele atacuri sînt spontane. Episoadele durează cîteva minute, ore sau cîteva zile. Simptomele sînt provocate prin creșterea temperaturii cutanate a piciorului sau mîinii la 32-36°C.

Formele secundare de eritromelalgie produc simptome asimetrice la 48% din cazuri, în timp ce tipul idiopatic este asimetric în doar 5-10% din cazuri. Afectarea unilaterală a piciorului se produce în 65-75% din cazuri, în timp ce afectarea unilaterală a palmelor și degetelor de la mînă apare doar în 5-9% din cazuri.

Eritromelalgia secundară se asociază cu trombocitopenia esențială, cu policitemia vera, metaplazia mieloidă idiopatică și, rareori, cu leucemia mielocitară cronică. Simptomele eritromelalgiei preced debutul clinic al bolii mieloproliferative, în medie cu 2,5 ani, dar această perioadă poate fi chiar de 16 ani. Rareori, apariția eritromelalgiei apare după debutul bolii mieloproliferative. Eritromelalgia secundară se manifestă și în hipertensiune, insuficiența venoasă, diabetul zaharat, lupusul eritematos sistemic, poliartrita reumatoidă, gută, scleroza multiplă și în afecțiunile măduvei spinării. De asemenea, a fost raportată eritromelalgia de cauză iatrogenă (medicamentoasă: bromocriptină, ergotamină și nifedipină).

Durerea și eritemul degetului vor evolua spre cianoză, hipotermie și gangrenă. Apare necroza degetelor, a unor zone ale treimii anterioare a piciorului sau a întregului picior. Se constituie, uneori, ulcere ischemice ale piciorului, cu septicemie secundară.

Pulsurile periferice sînt normale. Termografia a fost utilizată pentru a se obține harta zonelor de eritromelalgie, dar această tehnică nu oferă un diagnostic specific.

Aspirina ameliorează eritromelalgia datorată trombocitemiei pentru 3-4 zile, în timp ce indometacinul este eficient timp de mai puțin de 24 h. Aspirina determină ameliorări în unele cazuri de eritromelalgie primară sau idiopatică, precum și la unii pacienți cu eritromelalgie secundară care nu este determinată de trombocitemie. Inflamația și tromboza arteriolară mediată plachetar sînt responsabile pentru cele mai multe din cazuri. Aceste modificări histopatologice sînt observabile pe biopsiile cutanate.

Cazurile de eritromelalgie cu debut în cursul primelor două decade de viață au, uneori, o cauză ereditară. Această formă este refractară la aspirină și la alte atitudini terapeutice.

5. Phlegmasia cerulea dolens. Majoritatea venelor profunde care drenează sîngele venos al membrului inferior sînt ocluzionate. Acesta este rece, cianotic și mult tumefiat. Durerea din picior și gambă este severă. Apare necroza tegumentului piciorului și al gleznei, iar pe fața dorsală a piciorului și pe fețele laterale ale gleznei se formează bule hemoragice. Salvarea piciorului este posibilă în urma tratamentului anticoagulant și trombolitic sistemic.

5. DISTROFIA SIMPATICĂ REFLEXĂ

Această afecțiune debutează spontan sau este secundară unui traumatism ușor sau sever sau unei intervenții chirurgicale. Simptomul major este reprezentat de durerea severă cu caracter de arsură, surdă sau pulsatilă, localizată la nivelul întregul picior sau într-o zonă localizată a acestuia (de exemplu, în treimea anterioară a piciorului, pe fața medială, plantară sau dorsală). Tumefacția și creșterea temperaturii tegumentare, cu eritem difuz sau periarticular sînt semne frecvent asociate, în cursul primelor zile sau săptămîni. Durerea este mult prea severă pentru a putea fi explicată de un traumatism sau de o intervenție chirurgicală anterioare sau de semnele observate la examenul fizic. Articulațiile sînt dureroase și rigide. Inițial, edemul este moale și dispare odată cu ridicarea piciorului. Poate apărea hiperhidroza piciorului dureros. Hipertricoza devine pentru prima oară evidentă după 2-4 săptămîni. Hiperestezia cutanată și alodinia sînt severe. Stressul emoțional, zgomotul, trepidațiile, curenții de aer sau presiunea exercitată de cearșafurile patului intensifică durerea din picior. Primul stadiu, descris anterior, durează 1-3 luni. În cursul ultimei săptămîni a primei luni, tegumentul devine rece, palid și lucește. În cursul stadiului doi, apare marmorarea cianotică a piciorului și a extremității distale a membrului inferior. Hiperhidroza persistă, dar părul și unghiile membrului inferior cresc încet. Libertatea de mișcare a articulației rămîne limitată, datorită durerii și redorii. Hiperestezia rămîne severă, iar mersul sau ortostatismul fără sprijin nu sînt tolerate. Radiografiile efectuate la 4-6 săptămîni relevă osteoporoza parcelară, marmorată, localizată în zona dureroasă, iar un examen scintigrafic arată hipercaptare periarticulară. Blocarea simpaticului ameliorează durerea și alodinia și permite creșterea libertății de mișcare a articulației. Fizioterapia, posibilă datorită blocajului simpatic, îmbunătățește funcția articulară și ameliorează durerea, edemul și modificările de culoare și temperatură ale tegumentului. Pacienții cu distrofie simpatică reflexă sînti anxioși, instabili emoțional și retrași. Această simptomatologie persistă și după tratarea cu succes a durerii și a celorlalte modificări.

6. CRAMPELE MUSCULARE

După exerciții fizice neobișnuite care suprasolicită extremitatea distală a membrului inferior, în sarcină sau secundar unor afecțiuni diverse, poate apărea la nivelul boltei plantare o durere severă, ascuțită. Crampele musculare sînt întîlnite în polineuropatia periferică, polimiozită, radiculită sau compresia radiculară, boala neuronului motor periferic, hiponatremie, hipocalcemie, hipomagneziemie și în hipocapnia (spasmul carpopedal) secundară hiperventilației și cirozei hepatice. O crampă musculară dureroasă a piciorului este ameliorată prin elongația manuală a mușchiului afectat, prin masaj sau prin mersul pe piciorul dureros, care extinde astfel mușchiul contractat.

7. NEUROPATIA PERIFERICĂ

Cauzele apariției mononevritei multiplex și polineuropatiei simetrice sînt enumerate în tabelele 47-1 și, respectiv, în tabelul 47-2.

A. Endocrine

1. Polineuropatia diabetică

A. POLINEUROPATIA SENZITIVĂ ACUTĂ. Această afecțiune debutează acut, cu durere continuă cu caracter de arsură, la nivelul picioarelor și, în unele cazuri, la nivelul gambei și al gleznei. Se asociază parestezii dureroase, alodinie și hiperestezie cutanată. Sînt afectate simetric atît picioarele, cît și gambele. La intervale neregulate, la nivelul gambelor și picioarelor, apar dureri ascuțite, cu caracter de junghi sau lancinante. Simptomele sînt mai severe noaptea, după ortostatism prelungit sau după mers timp îndelungat. Pierderea parcelară a sensibilității tactile fine, grosiere și vibratorii afectează degetele și regiunea distală a piciorului, dar funcția motorie rămîne intactă. Se asociază scăderea ponderală, oboseala și depresia. Control glicemiei conduce la ameliorarea simptomelor și la dispariția lor, într-un interval de timp de săptămîni sau luni.

B. POLINEUROPATIA SENZITIVO-MOTORIE SUBACUTĂ SAU CRONICĂ. Această afecțiune are un debut mai insidios decît polineuropatia senzorială acută, cu senzații de amorțeală, parestezii cu caracter de înțepătură sau de usturime și/sau cu durere cu caracter de arsură, localizate la nivelul plantei. Frecvent simptomele sînt limitate la picioare, deși s-au constatat amorțeli și parestezii repetate, și la nivelul degetelor de la mîini. Disconfortul cu caracter

Tabelul 47-1
MONONEVRITA MULTIPLEX ASOCIATĂ CU DUREREA ASIMETRICĂ A GAMBEI ȘI PICIORULUI

Vasculitele
Poliarterita nodoasă
Poliartrita reumatoidă
Granulomatoza Wegener
Sindromul Sjögren
Boala Churg-Strauss
Lupusul eritematos sistemic
Arterita cu celule gigante
Scleroza sistemică
Vasculita de hipersensibilizare
Sarcoidoza
SIDA
Amiloidoza
Coagulopatiile
Diabetul zaharat
Hipotiroidismul

Tabelul 47-2
POLINEUROPATIA SIMETRICĂ SENZITIVĂ SAU SENZITIVO-MOTORIE, ASOCIATĂ CU DURERE LA NIVELUL PICIORULUI

- Endocrină
  - Diabetul zaharat
  - Hipotiroidismul
- Toxică
  - Abuzul de alcool şi carenţele nutriţionale
  - Intoxicaţia cu metale grele
    - Arsenic
    - Mercur
    - Thaliu
  - Medicamentele
    - Disulfiram
    - Izoniazidă
    - Hidralazină
    - Alte medicamente (Tabelul 47-3)
  - Substanţele chimice (Tabelul 47-4)
- Afecţiunile sistemice
  - Carcinoamele
  - Leucemia acută
  - Leucemia cronică
  - Limfoamele
  - Mielomul (osteolitic, osteosclerotic şi sindromul POEMS)
  - Macroglobulinemia Waldenström
  - Crioglobulinemia
  - Bolile ţesutului conjunctiv
    - Poliarterita nodoasă
    - Poliartrita reumatoidă
    - Lupusul eritematos sistemic
    - Boala Churg-Strauss
  - Insuficienţa renală
  - SIDA
  - Sarcoidoza
- Ereditare
  - Boala Fabry
  - Porfiria acută intermitentă

de arsură afectează, uneori, atît faţa dorsală cît şi pe cea plantară a piciorului. Durerea este precipitată de ortostatism şi de mersul îndelungat. Durerile ascuţite, lancinante, iradiază ascendent saŭ descendent pe membrele inferioare, implicînd picioarele. Simptomele sînt mai severe noaptea. Hiperestezia cutanată şi alodinia sînt intermitente. Pierderea sensibilităţii senzoriale este mai severă la nivelul treimii anterioare a piciorului şi poate fi parţială sau completă. Toate tipurile de sensibilitate pot fi abolite. Se manifestă ca un picior „dureros-nedureros". Un pacient cu o astfel de afecţiune simte durerea, dar examenul fizic demonstrează abolirea sensibilităţii dureroase, expunînd piciorul riscului de lezare. Pot, de asemenea, să apară atrofia muşchilor interosoşi ai piciorului şi abolirea reflexelor osteotendinoase. Durerea cu caracter de arsură sau de junghi, de la nivelul piciorului, este prezentă zilnic sau apare episodic. Se poate asocia o polineuropatie a trunchiului, cu dureri abdominale sau lombare şi cu hiperestezie. Antidepresivele triciclice (imipramina, amitriptilina) ameliorează sau remit simptomatologia prezentată.

C. MONONEVRITA MULTIPLEX. Această afecţiune implică mai mulţi nervi periferici. Determină disestezii dureroase, durere, parestezii, precum şi deficite senzoriale şi motorii în zonele de distribuţie ale nervilor respectivi (nervul tibial posterior, nervul peronier superficial sau nervul sural). Picioarele şi gambele pot fi afectate uni sau bilateral. Simptome similare apar la nivelul braţelor şi mîinilor.

2. Polineuropatia din hipotiroidie. Apar dureri şi parestezii la nivelul picioarelor şi mîinilor. La nivelul membrelor inferioare şi superioare se constată abolirea sensibilităţii senzitive distale şi deprimarea reflexelor osteotendinoase. Poate apărea şi disfuncţia musculară, care se manifestă prin contracţie şi relaxare musculară lente. Scăderea vitezei de conducere musculară este obiectivată pe nervii motori şi senzitivi ai membrelor superioare şi inferioare. În cazurile severe, apare scăderea forţei musculaturii distale şi crampe musculare dureroase. Durerea şi celelalte simptome dispar în urma tratamentului de substituţie cu hormoni tiroidieni.

B. Toxică

1. Polineuropatia alcoolică. Abuzul de alcool şi nutriţia deficitară sînt ambele implicate în patogeneza acestei boli. În cazurile severe, pacienţii acuză senzaţii de arsură resimţite în picioare, parestezii şi hiperestezie cutanată, cu distribuţie în şosetă. Membrele inferioare sînt afectate înaintea celor superioare, şi în cele mai multe cazuri, extremităţile superioare sînt neafectate. Durerea de la nivelul picioarelor este descrisă ca un discomfort cu caracter de arsură, resimţit în plante [illegible] ca o durere profundă, surdă, persistentă. Dureri ascuţite, junghiulare, de durată scurtă, pot iradia ascendent sau descendent în membrele inferioare şi picioare.

Alodinia şi hiperestezia tactilă sînt, uneori, severe. Contactul picioarelor cu cearşafurile patului provoacă un disconfort sever, care nu permite pacientului să adoarmă. Examenul fizic relevă scăderea tonusului muşchilor distali şi/sau proximali, precum şi durere musculară (în picioare şi gambe). Reflexele achilian şi rotulian sînt diminuate. Hiperhidroza picioarelor şi mîinilor este obişnuită şi reflectă hiperactivitatea simpatică. Pierderile de sensibilitate includ sensibilitatea tactilă, dureroasă, termică (superficială), precum şi sensibilitate tactilă profundă, vibratorie şi kinestezică (senzaţii profunde). Cei mai mulţi pacienţi prezintă o abolire mixtă a sensibilităţii, cu afectare atît a sensibilităţii superficiale, cît şi a celei profunde. Pierderea exclusivă a sensibilităţii superficiale apare la 25% din cazuri, în timp ce pierderea doar a sensibilităţii profunde apare în 10% din cazuri.

Polineuropatia alcoolică este asociată cu degenerescența cerebeloasă (tremor și mers ataxic), boala Wernicke (nistagmus, slăbiciunea sau paralizia mușchilor drepți abdominali laterali, paralizia privirii conjugate, mers ataxic și status confuzional global) sau cu sindromul Wernicke-Korsakoff (boala Wernicke combinată cu o psihoză amnestică confabulatorie).

Abstinența la alcool, refacerea rezervelor de tiamină și de vitamine din grupul B, precum și o dietă echilibrată conduc la dispariția gradată a manifestărilor neuropatice și de sistem nervos central, provocate de abuzul de alcool.

2. Intoxicația cu metale grele

A. ARSENIC. Intoxicația acută cu arsenic este precedată de o boală gastrointestinală manifestată prin anorexie, greață, vomă, durere abdominală și diaree, care apare cu 1-3 săptămîni înaintea debutului durerii, parestezilor și scăderii forței musculare a membrului inferior.

Durerea cu caracter de arsură și parestezile nu doar parestezile interesează picioarele și mîinile. Slăbiciunea musculară afectează mersul și mobilizarea brațelor și mîinilor. Sînt afectați atît mușchii distali cît și cei proximali. Se mai constată afectarea sensibilității superficiale și a celei profunde la nivelul picioarelor, gambelor și mîinilor. Există, eventual, anemie și leucopenie. Diagnosticul de intoxicație arsenicală este confirmat prin dozarea concentrației de arsenic în sînge, urină, în firul de păr sau în unghii, prin spectrofotometria de absorbție sau prin metode de activare a neutronilor. În absența unei intoxicații, nivelul arsenicului în urină este de sub 5μg/24h. Terapia cu dimercaprol este ineficientă în tratmentul neuropatiei deja constituite. Dispariția gradată a neuropatiei se poate obține în lipsa unei terapii specifice. Intoxicația cu arsenic este rezultatul unei otrăviri cu scop suicid sau contaminării accidentale a alimentelor, băuturii sau veselei.

B. MERCUR. Metalul este absorbit în cursul expunerilor profesionale industriale sau din agricultură. El este responsabil de o neuropatie senzorială sau senzitivo-motorie, similară celei produse de arsenic. Nivelul mercurului urinar de peste 150μg/l asociază fenomene de toxicitate. Excreția urinară normală de mercur este sub 20μg/l.

C. TALIU. Se produce o neuropatie senzorială, cu dureri continue și parestezii bilaterale în membrele inferioare și picioare. Apar și artralgii, care sînt migratorii. Sensibilitatea profundă și cea superficială sînt afectate. Se observă, eventual, mers ataxic și o neuropatie motorie, manifestată prin slăbiciunea musculaturii membrelor și a musculaturii respiratorii. Ingestia acută de thaliu determină febră și simptome gastrointestinale, cum ar fi greața, vărsăturile, durerea abdominală, precum și diareea apoasă sau sangvinolentă.

Calviția apare în primele 2-4 săptămîni de la intoxicație și sugerează diagnosticul. Nivelul thaliului în urină variază de la 10 la 20μg/l, în intoxicațiile severe.

3. Medicamentoasă

A. DISULFIRAM (ANTABUSE). Acest medicament este utilizat în tratamentul alcoolismului. Poate produce o neuropatie senzitivo-motorie care afectează inițial picioarele. Apar parestezii, dureri cu caracter de arsură și slăbiciune musculară. Nu există durere și sensibilitate musculară. Sînt afectate sensibilitatea profundă și cea superficială. Oprirea administrării medicamentului încetinește evoluția sau poate să nu aibă nici un efect. Această entitate patologică este confundată cu polineuropatia alcoolică, dar pacienții spitalizați dezvoltă neuropatia în timp ce li se administrează disulfiramul, într-o perioadă în care nu consumă băuturi alcoolice și în timp ce primesc o dietă echilibrată și suplimente de vitamine

B. IZONIAZIDĂ. Simptomele inițiale sînt reprezentate de amorțeli și de parestezii în degetele de la mîini și picioare. Acestea se pot extinde proximal și afecta picioarele și gambele, precum și mîinile. Durerile cu caracter de arsură și disesteziile sînt localizate la mîini și la picioare. Este posibilă scăderea forței musculare la nivelul maselor musculare distale ale membrele inferioare. Administrarea piridoxinei împreună cu izoniazida previne dezvoltarea neuropatiei.

C. HIDRALAZINĂ. Neuropatia periferică senzitivă sau senzitivo-motorie este un efect advers rar al tratamentului cu hidralazină și este prevenită prin administrarea de piridoxină.

D. ALTE MEDICAMENTE. Tabelul 47-3 prezintă alte medicamente asociate cu polineuropatia senzitivă sau senzitivo-motorie.

4 .Substanțe chimice. Tabelul 47-4 prezintă substanțele chimice utilizate casnic și în industrie, care pot determina o neuropatie senzitivă sau senzitivo-motorie.

C. Bolile sistemice

1. Carcinoamele

A. NEUROPATIA SENZITIVĂ SUBACUTĂ. Această afecțiune este secundară degenerării corpilor neuronali din ganglionul rădăcinii posterioare. Simptomele includ parestezii, amorțeli și dureri cu caracter de arsură sau surde, la nivelul picioarelor și, uneori, al mîinilor. Apare ataxia senzitivă. De

Tabelul 47-3
MEDICAMENTELE ASOCIATE CU NEUROPATII PERIFERICE SENZITIVE (S) ŞI SENZITIVO-MOTORII (SM)

Amiodarona	SM
Cisplatinul	S
Etionamida	SM
Disulfiramul	SM
Aurul	SM
Hidralazina	SM
8-Hidroxichinolonele (clioquinol şi iodoquinol)*	SM
Izoniazida	SM
Metronidazolul	S
Misonidazolul	S
Nitrofurantoinul	SM
Piridoxină în doze mari (>500 mg/zi)	S
Fenitoina	S > M
Perhexilen	SM
Vincristina	S > M

*Determină neuropatie subacută mieloptică

obicei, simptomele neuropatice preced cu cîteva luni, pînă la trei ani, manifestările clinice ale tumorii maligne primare. Cauza cea mai frecventă a neuropatiei o reprezintă carcinomul pulmonar cu celule mici, dar a fost asociată şi cu carcinoamele esofagului, stomacului, cecului şi ale altor organe.

B. POLINEUROPATIA SENZITIVO-MOTORIE. Simptomele includ amorţeli, parestezii şi durere la nivelul picioarelor, gambelor şi mîinilor, scăderea forţei musculaturii gambiere şi emacierea acestor regiuni. Debutul precede sau succede manifestărilor clinice ale tumorii maligne. Localizările primare sînt la nivelul plămînului (carcinomul cu celule mici), sînului, stomacului, pancreasului, vezicii urinare, rinichiului şi uterului.

Este posibilă apariţia unei polineuropatii recidivante sau remitente, care grăbeşte detectarea tumorii cu 2 sau chiar cu pînă la 8 ani. Neuropatia remitentă dispare după tratamentul cu succes al tumorii subiacente (de exemplu, a carcinomului renal sau seminomului testicular).

Tabelul 47-4
SUBSTANŢELE CHIMICE ASOCIATE CU NEUROPATIE PERIFERICĂ SENZITIVĂ ŞI SENZITIVO-MOTORIE

Acrilamida (monomer utilizat în producerea de poliacrilamidă)
Carbon disulfit (solvent)
Acid diclorofenoxiacetic (ierbicid)
Etilenoxid (gaz dezinfectant)
n-Hexan (solvent)
Metil bromidă (agent fumigen)
Cianidă de sodiu (insecticide, raticide, în metalurgie şi galvanizare)

2. Leucemia acută. Rareori, infiltrarea leucemică a nervilor periferici determină o polineuropatie simetrică, cu amorţeli, parestezii, dureri în extremitatea distală a membrului inferior, slăbiciune musculară şi emaciere proximală şi distală.

3. Leucemia cronică. O polineuropatie senzitivă sau senzitivo-motorie acută se poate dezvolta la pacienţii cu leucemie limfatică cronică. Neuropatia apare şi în leucemia mieloidă cronică, dar este rară.

4. Limfoamele. Boala Hodgkin este asociată cu o polineuropatie senzitivă acută, manifestată prin scăderea forţei musculare, prin parestezii cu senzaţie de usturime, precum şi prin durere localizată la nivelul picioarelor şi/sau mîinilor. În limfoamele hodgkiniene şi non-hodgkiniene a fost descrisă o polineuropatie senzitivo-motorie subacută. În aceste afecţiuni, poate să apară şi polineuropatia recidivantă şi remitentă.

5. Mielomul

A. MIELOMUL MULTIPLU OSTEOLITIC. O polineuropatie senzitivo-motorie subacută sau cronică apare în 5% din cazurile de mielom multiplu osteolitic sau difuz osteoporotic. Durerea la nivelul picioarelor, a membrelor inferioare, braţelor şi mîinilor este caracteristică pentru neuropatia mielomatoasă, deşi durerea osoasă este şi ea responsabilă de un oarecare disconfort. Alte simptome sînt parestezile, amorţelile, slăbiciunea musculară şi emacierea extremităţilor distale. Mielomul osteosclerotic prezintă o puternică asociere cu neuropatia (50% din cazurile cu această afecţiune). Doar 3% dintre cazurile de mielom sînt osteosclerotice.

B. MIELOMUL OSTEOSCLEROTIC. Polineuropatia asociată cu mielomul osteosclerotic sau cu un plasmocitom solitar se ameliorează frecvent după tratamentul tumorii primare. Ea are, probabil, caracter demielinizant, se asociază cu prezenţa variatelor tipuri de proteine monoclonale şi cu lanţuri uşoare (cele mai multe, lambda) şi apare ca parte componentă a sindromului POEMS.

C. SINDROMUL POEMS. Sindromul POEMS constă în polineuropatie, organomegalie (hepatosplenomegalie), endocrinopatie, prezenţa proteinei M şi modificări cutanate (îngroşarea pielii, hiperpigmentare, hipertricoză şi degete „în băţ de toboşar").

6. Macroglobulinemia Waldenström. Această afecţiune se manifestă prin scăderea forţei musculare, oboseală, tulburări vizuale, infecţii recurente şi diateză hemoragică (epistaxis sau hematemeză). La examenul fizic, se constată adenopatia, hepatosplenomegalia şi venele retiniene anormale. Neuropatia periferică determină parestezii, durere şi crampe la nivelul

gambelor şi picioarelor, precum şi abolirea completă sau parţială a sensibilităţii superficiale şi profunde. Atît în extremităţile superioare, cît şi în cele inferioare, se constată slăbiciune musculară, emaciere şi prezenţa de fasciculaţii. Uneori, este prezent mersul stepat (datorat hipotoniei piciorului). Debutul obişnuit al neuropatiei este insidios sau subacut. În prima perioadă a evoluţiei sale, polineuropatia este asimetrică. Componenta M serică depăşeşte 3 g/dl. În 80% din cazuri, lanţul uşor aparţine izotipului kappa. Odată cu instituirea tratamentului, se produce remisiunea polineuropatiei, dar acest aspect este rar.

7. Crioglobulinemia. Crioglobulinemia esenţială mixtă poate produce neuropatie periferică, fenomene Raynaud, gangrena degetelor, hematemeză şi melenă, artralgii, purpură, glomerulonefrită şi ulceraţii ale degetelor şi picioarelor. Picioarele şi, rareori, degetele de la mîini şi mîinile pot prezenta durere, parestezii, slăbiciune musculară şi emaciere. Simptomele senzitive sînt precipitate de expunerea la frig. Crioglobulinemia asociată cu limfoame, cu un mielom, cu infecţii cronice sau cu poliarterita nodoasă determină, de asemenea, o neuropatie senzitivo-motorie progresivă.

8. Amiloidoza primară. La nivelul picioarelor şi al degetelor de la picioare apar durerea, parestezиile, disesteziile şi abolirea sensibilităţii tactile fine şi termice. Neuropatia precede, de regulă, cu 4 ani stabilirea diagnosticul de amiloidoză AL (amiloid cu originea în lanţurile uşoare).

Neuropatia apare la 35% dintre pacienţii cu amiloidoză AL. Alte manifestări ale acestei boli sînt: afectarea cardiacă, care determină insuficienţă cardiacă refractară la tratament; infiltrarea gastrointestinală, cu scădere ponderală, obstrucţie, malabsorbţie şi sîngerare; precum şi afectarea renală cu sindrom nefrotic şi insuficienţă renală. Biopsia nervului sural poate confirma diagnosticul, prin demonstrarea depunerilor de amiloid într-un nerv periferic. Experimentele clinice făcute cu melfalan, prednison şi colchicină demonstrează că durata de viaţă este prelungită printr-o astfel de terapie.

9. Bolile ţesutului conjunctiv

A. POLIARTERITA NODOASĂ. Această afecţiune determină mononeuropatii multiple, cu dureri şi parestezii afectînd piciorul şi gamba, uni sau bilateral. Un deficit motor la nivelul piciorului şi extremităţii distale a membrului inferior poate urma în cîteva ore sau zile. Se constată abolirea sensibilităţii, hiperestezie cutanată şi slăbiciune musculară în picior şi extremitatea distală a membrului inferior. Şi în poliarterita nodoasă poate, de asemenea, apărea o polineuropatie simetrică. Membrele superioare sînt afectate cu aceeaşi frecvenţă ca şi membrele inferioare.

B. ALTE BOLI DE COLAGEN (POLIARTRITA REUMATOIDĂ, LUPUSUL ERITEMATOS SISTEMIC ŞI BOALA CHURG-STRAUSS). O polineuropatie senzitivo-motorie simetrică, cu dureri cu caracter de arsură, la nivelul piciorului şi crampe musculare, pot de asemenea să apară în poliartrita reumatoidă, în lupusul eritematos sistemic, precum şi în unele cazuri de boală Churg-Strauss. Prezenţa vasculitei este demonstrată prin biopsierea nervului sural.

Atunci cînd vasculita este prezentă se manifestă prin mononeuropatia multiplex, cu dureri ascuţite, de junghi, la nivelul zonelor de distribuţie a unuia sau a mai multor nervi periferici ai gambei. Alte afecţiuni care se asociază cu mononeuropatia multiplex includ diabetul zaharat, SIDA, amiloidoza şi sarcoidoza.

10. Insuficienţa renală (neuropatia uremică). Simptomele de debut sînt senzaţia de arsură de la nivelul picioarelor (6% din cazuri), disestezia şi paresteziile plantare, descrise ca o senzaţie de usturime, jupuire, ca o presiune constrictivă la nivelul gleznelor sau ca o senzaţie de tumefacţie a degetelor de la mîini şi picioare. Caracteristică este abolirea reflexelor achiliene, urmată de cea a reflexelor rotuliene. În lipsa tratamentului insuficienţei renale, progresia neuropatiei este rapidă. Rezultatul constă în anestezia şi paralizia completă a membrului. Aceste cazuri sînt rare şi nu apar dacă se instituie hemodializa. Hemodializa sau transplantul renal conduc, în general, spre recuperare, cu dispariţia completă a simptomelor neuropatice.

11. SIDA (polineuropatia distală simetrică). Polineuropatia distală simetrică din SIDA se manifestă prin durere, parestezii şi disestezii în degete şi picior, care au tendinţa de extensie proximală. Hipoestezia superficială şi profundă se manifestă la nivelul degetelor şi picioarelor. Reflexele achiliene sînt diminuate, în timp ce alte reflexe sînt păstrate. Biopsia nervului relevă degenerarea axonului şi arii de demielinizare segmentară. Muşchii distali sînt hipotoni. Studiile electromiografice demonstrează denervarea parţială a muşchilor distali, consideraţi hipotonici din punct de vedere clinic. În unele cazuri, poate apărea şi mononeuropatia multiplă.

12. Sarcoidoza. Această afecţiune determină o distribuţie simetrică a paresteziilor, durerii şi hiperesteziei, la nivelul picioarelor şi a zonelor distale ale membrelor inferioare. Se poate produce o asociere a durerii, paresteziilor, hipotoniei musculare şi pierderii sensibilităţii la nivelul zonei distale a membrului inferior şi a piciorului, sub forma unei mononeuropatii multiple. Biopsia nervului sural arată granuloame sarcoide necazeificate. Polineuropatia acută răspunde prompt la tratamentul cu corticosteroizi.

D. Ereditare

1. Boala Fabry. Simptomul cel mai sever este reprezentat de durerea intensă situată la nivelul

picioarelor şi a extremităţilor distale ale membrelor inferioare. Aceste crize dureroase pot dura de la cîteva minute, la cîteva zile. O durere insuportabilă cu caracter de arsură apare la nivelul plantelor, extremităţilor distale ale membrelor inferioare şi, uneori, la mîini şi în regiunile proximale ale membrelor. Febra acompaniază atacurile dureroase. Se asociază parestezii ale picioarelor şi mîinilor. De obicei, crizele dureroase debutează în copilărie sau în prima perioada a maturităţii.

Pe tegumente, apar angiokeratoame (telangiectazii) sub forma unor leziuni mici, de culoare roşu închis spre negru-albăstrii, plate sau uşor proeminente, discrete, dispuse simetric în zonele expuse la soare. Există şi leziuni pe buze şi pe mucoasa orală. Se observă opacităţi corneene, iar venele retiniene prezintă sinuozităţi, dilataţii anevrismale şi arii segmentare de dilataţie. Afectarea cardiacă se manifestă prin apariţia anginei pectorale, a infarctului miocardic şi a insuficienţei cardiace congestive. Urina conţine albumină, cilindri eritrocitari şi celule renale, iar boala renală asociată evoluează spre insuficienţă renală înaintea vîrstei 40 de ani. Diagnosticul este confirmat prin demonstrarea creşterii valorilor de α-galactozidază A în ser, leucocite, ţesutul biopsiat sau în cultura de fibroblaşti.

2. Porfiria acută intermitentă. Crizele de durere abdominală, cu sensibilitate minimă la palpare sînt manifestări frecvente. Durerea poate fi localizată sau generalizată, dar abdomenul este, de obicei, moale şi are o sonoritate normală la percuţie. Semnele asociate, precum febra, vărsăturile şi leucocitoza conduc la un diagnostic eronat de abdomen acut chirurgical şi, în unele cazuri, la efectuarea intervenţiei chirurgicale exploratorii.

Apare neuropatia, manifestată prin dureri cu caracter de arsură sau ascuţite, localizate la nivelul piciorului şi/sau mîinii, prin parestezii, amorţeli şi disestezii. Sensibilitatea tactilă fină şi cea dureroasă a extremităţii distale sînt diminuate sau absente. Distribuţia afectării senzitive este „în mănuşă" sau „în ciorap" sau la nivel proximal (pe suprafeţele corporale expuse la lumină). Hipoestezia se manifestă şi la nivelul coapsei şi braţului.

Hipotonia musculară a extremităţii proximale a membrului este mai severă decît cea a extremităţii distale, iar braţele sînt mai sever afectate decît picioarele. Hipotonia extensorilor degetelor şi piciorului (hipotonia muşchilor care asigură dorsiflexia piciorului – picior căzut), precum şi a degetelor de la mînă şi a articulaţiei pumului (mînă căzută) se poate constata uni sau bilateral. La nivelul gambei apar mialgii şi crampe. Muşchii dureroşi sînt sensibili la palpare. Reflexele osteotendinoase sînt diminuate, absente sau normale. Apar şi tulburări comportamentale, de tipul stărilor anxioase, al instabilităţii emoţionale sau al unui sindrom de afectare organică a creierului constînd în confuzie, nelinişte, iluzii şi halucinaţii vizuale.

La examenul clinic, se constată tahicardie de pînă la 160 bătăi/minut, stare subfebrilă şi hipertensiune instabilă. În cursul unui atac, poate surveni moartea subită prin insuficienţă cardiacă sau respiratorie.

La pacienţii cu porfirie hepatică acută, culoarea urinii variază de la roz la brună. Atacurile pot dura de la cîteva zile, la o lună sau chiar mai mult. În timpul remisiunii, vindecarea neuropatiei se face dinspre regiunile proximale spre cele distale. În cursul crizelor, există o excreţie crescută de acid delta-aminolevulinic (AAL) şi de porfobilinogen (PBG). În unele cazuri, după atac, porfobilinogenul urinar se normalizează. În cazurile asimptomatice, diagnosticul este, uneori, confirmat prin măsurarea activităţii PBG-deaminazei eritrocitare sau leucocitare. Perfuzia intravenoasă de glucoză (500 g/zi) sau de hematină conduce la remisiunea simptomelor în 48 de ore. Prevenirea atacurilor ulterioare este esenţială şi se realizează prin evitarea administrării medicamentelor care precipită atacul, a steroizilor, alcoolului şi a postului alimentar.

8. SINDROAMELE DE COMPRESIE NERVOASĂ ŞI RADICULARĂ

A. Sindromul de tunel tarsian. La nivelul plantei sau pe feţele medială şi laterală ale acesteia (respectînd călcîiului) sau exclusiv pe faţa medială sau pe cea laterală a celor două treimi anterioare ale plantei apar dureri cu caracter de arsură, ameţeli şi parestezii. Uneori, durerea se extinde retrograd, spre gambă. Durerea este spontană şi continuă sau doar nocturnă. Este intensificată sau provocată de presiunea exercitată de propria greutate şi de mers, exacerbîndu-se la fiecare pas. Presiunea exercitată asupra nervului tibial posterior, la nivelul feţei mediale a gleznei reproduce durerea şi paresteziile. Aceste simptome sînt reproduse şi prin aplicarea unui garou în jurul gleznei. Durerea are caracter de arsură în repaus şi este lancinantă în timpul mersului. Durerea nocturnă este parţial ameliorată prin plasarea membrului afectat în poziţie atîrnîndă la marginea patului. Simptomele motorii sînt rar prezente. Sensibilitatea plantei este, uneori, diminuată, dar cel mai adesea este neafectată. Studiile electrofiziologice demonstrează creşterea perioadelor de latenţă distale pe partea afectată, iar electromiografia evidenţiază vîrfuri de undă pozitive ascuţite şi potenţiale de fibrilaţie în muşchii abductor al halucelui şi abductor al degetului mic. Perioadele de latenţă trebuie comparate cu cele ale regiunii nedureroase sau cu valorile standard normale. Compresia nervului tibial posterior pe faţa medială a gleznei este rezultatul unui sarcom sinovial, al unui neurinom, al adenopatiei, al unei exostoze sau al unui osteofit, al unui fragment provenit dintr-o fractură adiacentă, al unui calus, al unei artrite, tenosinovite sau bursite, al unei afecţiuni care produc edem maleolar, al fasceitei plantare, al unui abductor al halucelui anormal, al prezenţei unui os trigon sau unui os intermetatarsian (oase accesorii), al unei

presiuni indirecte prelungite sau al unor pantofi nepotriviți, strîmți. Nervul tibial posterior este comprimat de un retinaculum flexor strîmt atunci cînd acesta trece pe sub maleola laterală. Compresia se produce, eventual, și după divizarea nervului în ramurile plantare medială și laterală, de-a lungul feței inferomediale a treimii medii a piciorului. Punctele distale de compresie sînt ligamentul calcaneonavicular sau regiunea mușchiului abductor al halucelui. Unii pacienți cu această afecțiune au picior plat flexibil sau fix și călcîiul în valgum. La pacienții cu picior plat și călîiul în valgum, o mișcare de răsucire minimă, în eversie a gleznei poate precipita sindromul de tunel tarsian. Piciorul plat și călcîiul în valgum au, de asemenea, ca rezultat întinderea nervului tibial posterior la fiecare pas, ceea ce duce la lezarea acestuia. Hipermobilitatea articulară generalizată benignă este, uneori, prezentă. Sindromul de tunel tarsian este asociat cu sindromul de tunel carpian și cu sciatica. Distrofia simpatică reflexă apare ca element secundar la unii pacienți cu această afecțiune și poate duce la confuzii diagnostice. Vindecarea se obține prin utilizarea unor talonete pentru corectarea piciorului plat sau prin rezecția chirurgicală a elementelor constrictive asociate cu retinaculul flexorilor și cu mușchiul abductor al halucelui. Diagnosticul diferențial se face cel mai frecvent cu entorsa gleznei, artrita și sciatica. În aproximativ 50% din cazuri, afectarea nu pare să fie provocată de vreo cauză evidentă.

B. Compresia mecanică a nervului peronier superficial. Compresia laterală a gleznei de către o gheată strîmtă determină durere și parestezii pe fața dorsală a piciorului și la nivelul degetelor laterale. Aceste simptome apar și după o entorsă a gleznei. O compresie a nervului la nivel proximal este, uneori, rezultatul unui sindrom de compartiment lateral sau al unei fracturi adiacente a osului peroneu. Semnul Tinel este prezent în aria de compresie.

C. Compresia mecanică a nervului peronier profund (Sindromul de tunel tarsian anterior). Compresia se produce la nivelul articulației tibio-talare anterioare sau sub retinaculul extensor inferior. Acesta apare, de asemenea, și la pacienții care poartă pantofi cu tocuri înalte sau ghete strîmte. Alte cauze sînt fracturile, luxațiile și entorsele gleznei. La nivelul primului spațiu membranar dorsal apar parestezii, dureri și amorțeli. Durerea nocturnă se declanșează cînd piciorul este menținut în flexie plantară cu degetele în extensie. Această durere este diminuată sau ameliorată prin eversia și dorsiflexia piciorului, mișcări care diminuă compresia retinaculului. Semnul Tinel este prezent. La nivelul primului spațiu membranar apar hipoestezia sau anestezia, iar hipotonia musculară este minimă. Diagnosticul este confirmat prin studii electrofiziologice. Eșecul tratamentului suportiv impune decompresia chirurgicală.

D. Compresia mecanică a nervului sural. De-a lungul feței laterale a piciorului, apar dureri, parestezii și hipoestezie, alături de sensibilitate la palpare în aria de compresie a nervului, precum și semnul Tinel pozitiv. Fracturile calcaneului sau ale celui de-al cincilea metatarsian, sau compresia nervului de către un ganglion sau, mai rar, de către o bandă aponevrotică, reprezintă posibile cauze de compresie mecanică ale acestui nerv. Uneori, tratamentul conservator are, succes, dar unii pacienți necesită decompresie chirurgicală.

E. Compresia rădăcinilor L5 și S1. Compresia rădăcinii S1 determină dureri în zona posterolaterală a coapsei și a gambei și durere lombară. Unele cazuri, manifestate prin durere în gambă și picior, pot fi diagnosticate eronat ca sindrom de tunel tarsian. Radiculopatia S1 determină dureri, parestezii și hipoestezie la nivelul plantei și a feței laterale a piciorului. Reflexul achilean este diminuat sau absent. Timpul de conducere al impulsului nervos prin nervului tibial posterior, de-a lungul gleznei este normal. O tomografie computerizată efectuată cu substanță de contrast sau un RMN al măduvei lombosacrate vor demonstra prezența unei leziuni care comprimă rădăcina S1 ipsilateral.

Compresia rădăcinii L5 determină durere și parestezii la nivelul feței dorsale a piciorului și halucelui. Extensia halucelui este limitată. Durerea apare, eventual, și în partea posterioară a coapsei și a zonei distale a membrului inferior și este intensificată sau provocată de strănut, tuse sau manevra Lasègue. Investigațiile imagistice ale măduvei lombosacrate vor identifica leziunea care comprimă această rădăcina nervoasă.

9. LEZIUNILE A FRIGORE

A. Degerăturile. La nivelul picioarelor și degetelor, în cursul primelor minute de expunere la frig, apar dureri și parestezii. După expunere prelungită, durerea dispare, iar picioarele și degetele devin amorțite și anesteziate („mușcate de frig"). Reîncălzirea în acest stadiu va determina o senzație de disconfort cu caracter de arsură, de căldură și o hiperemie a picioarelor și celorlalte zone afectate. După degerătură, piciorul poate deveni palid și moderat rece. În cursul reîncălzirii, la 40-42°C apare o durere severă. Degerăturile sînt clasificate asemănătoar arsurilor.

1. Gradul I. Apare eritem și edem la nivelul piciorului. Durerile și paresteziile debutează după 3-13 zile, dar nu în toate cazurile. Transpirațiile abundente debutează după 2-3 săptămîni și continuă timp de luni de zile. Nu se produc necroze tisulare, dar tegumentul se descuamează după 5 zile. Expunerea ulterioară la frig determină durere chiar după luni sau ani de la leziunea inițială.

2. Gradul II. După reîncălzire, în cursul primelor 24 de ore, la nivelul degetelor și pe fața dorsală a piciorului se constată hiperemie, edem și bule. Aceste bule sub tensiune se rup, lăsînd în loc escare uscate, negre. După cea de-a treia zi, apare la nivelul piciorului o durere

surdă, şi hiperhidroză. Datorită creşterii activităţii simpatice şi a lezării nervoase a frigore, ulterior apar sensibilitatea la frig, durerile, paresteziile, hiperestezia şi hipotermia la nivelul picioarelor.

3. Gradul III. Modificările de la nivelul degetelor includ cianoză, paloare, precum şi hipoestezie sau anestezie. Sînt prezente edemul proximal, hiperemia şi bulele. Tegumentul de la nivelul degetelor de la mîini şi picioare sau al extremităţii proximale a mîinilor şi picioarelor devine uscat, cudat şi negricios. Tegumentul necrotic se exfoliază. După primele 5 zile, apare o durere severă, surdă sau junghiulară. Se pot dezvolta durere şi redoare articulară în timpul injuriei a frigore. Radiografiile evidenţiază lacune la nivelul articulaţiilor dureroase datorită infarctelor vasculare juxtaarticulare. Degerăturile de gradul I şi II apar în mai puţin de două ore de expunere la temperaturi sub nivelul de îngheţ. Leziunile de gradul III şi IV apar după o expunere la frig mai îndelungată. Leziunile severe care afectează muşchiul şi osul (gradul IV) impun amputaţia piciorului.

B. Piciorul de tranşee. Această afecţiune apare la temperaturi între 0,5-10°C, cînd piciorul este expus la un mediu constant umed (de exemplu, şosete şi ghete ude)

Picioarele sînt palide şi tumefiate, pacientul avînd senzaţia de picior greu, alături de parestezii şi frisoane. Pulsul este slab, iar reflexele osteotendinoase diminuate. Mersul provoacă durere, iar degetele şi gleznele sînt rigide. După reîncălzire, tegumentul devine hiperemic, cald şi edematiat şi apar bule şi zone de echimoză. Regiunile distale (treimea anterioară a piciorului) rămîn palide sau cianotice şi se pot ulterior gangrena. Gangrena este superficială. La nivelul picioarelor, apare o durere continuă, surdă sau cu caracter de arsură, iar în 1-2 săptămîni este posibil să se dezvoltă o durere severă, cu caracter de junghi, lancinantă, care iradiază spre degete. Aceste dureri şi amorţeli persistă timp de mai multe săptămîni. Hiperemia durează pînă la 10 săptămîni.

Alte simptome sînt frisoanele, hiperhidroza, hipotermia şi paresteziile. Se poate constata hipoestezie.

C. Piciorul de imersie. Această afecţiune este o variantă a piciorului de tranşee şi este produsă prin imersia prelungită a piciorului în apă rece de mare.

În timpul imersiei, piciorul este amorţit, rece şi hipoton. Apar crampe musculare în picioare sau gambe. În apa rece de mare, picioarele sînt hiperemice, în timp ce în apa caldă, ele apar palide sau cianotice.

Prin reîncălzire, picioarele devin hiperemice, iar pulsul tahicardic. Apare o durere pulsatilă, arzătoare, constantă, iar după o săptămînă, exacerbări dureroase de durată scurtă, cu caracter de junghi. Picioarele se edematiază, capătă o coloraţie roşie-musculară, iar pe faţa dorsală a piciorului şi pe gambe se dezvoltă bule şi echimoze. Se poate produce hiperestezia cutanată, hipotonie musculară şi emacierea muşchilor intrinseci ai piciorului. Gangrena superficială se manifestă pe ariile palide sau cianotice. Hiperemia picioarelor, însoţită de durere surdă, arzătoare şi/sau cu caracter de junghi durează 6-10 săptămîni.

D. Degerăturile benigne (eritemul pernio). Pe faţă dorsală a degetelor de la picioare, în zona capetelor primului şi a celui de-al cincilea metatarsian, pe călcîie şi în alte zone ale picioarelor apar flictene sangvinolente. Erupţia este însoţită de durere cu caracter de arsură şi de prurit. Ulterior, se dezvoltă ulceraţii superficiale. Această afecţiune se asociază cu activităţi în aer liber, efectuate pe timp rece. Remisiunile apar într-un climat cald. Pe biopsia cutanată, se observă angeita vaselor mici cutanate.

10. MUŞCĂTURILE

A. Muşcăturile de om. Se produc leziuni prin strivire şi retezare, precum şi inocularea cu bacterii anaerobe şi aerobe. Plaga este înconjurată de o zonă eritemato-edematoasă. Se dezvolta o celulită difuză a piciorului, cu febră, durere şi sensibilitate la palpare. Limfangita şi limfadenita femurală sau inghinală însoţesc infecţia. După o muşcătură umană pot apărea artrite septice sau osteomielită. Germenii aerobii izolaţi din plaga muşcată sînt streptococi viridans, streptococi din grupul A, streptococi alfa-hemolitici, *Staphylococcus aureus, Hemophilus parainfluenzae, Klebsiella pneumoniae şi Eikenella corrodens.* Anaerobii cei mai frecvent izolaţi sînt speciile de *Bacteroides* speciile de *Fusobacterium* şi cocii gram-pozitivi anaerobi. *E. corrodens* se izolează în cazul infecţiei mixte cu specii de streptococi, stafilococi, specii de *Bacteroides,* şi/sau cu bacterii gram-negative. *E. corrodens* este asociată cu infecţiile severe şi cu alte complicaţii la nivelul plăgii. Microorganismul este eradicat prin administrarea intravenoasă de penicilină. Pentru tratamentul unei plăgi muşcate se impune debridare şi tratament antibiotic. După iniţierea tratamentului, plăgile infectate trebuie lăsate nesuturate timp de cel puţin 3-5 zile.

B. Muşcăturile de cîine. Lezarea prin strivire şi cea prin retezare se asociază cu inocularea de bacterii aparţinînd florei orale canine. Se manifestă celulită, limfangită, limfadenită şi septicemie. În zona de edem şi eritem adiacentă locul muşcăturii, apare durere şi sensibilitate. O secreţie purulentă drenează din plagă. Artrita septică, osteomielita, tenosinovita sau abcesul subcutanat complică evoluţia plăgii muşcate. Septicemia severă este urmarea unei muşcături de cîine asociată cu infecţia cu o specie de *Bacteroides* sau cu un microorganism de fermentaţie (bacilul DF-2) (de exemplu, la pacienţii cu afecţiune hepatică severă sau cu splenectomie). Tulpinile de streptococi sînt cel mai frecvent izolate din plăgile muşcate de cîine. Alte bacterii frecvent implicate sînt *Pasteurella multocida* (30%), speciile de *Bacteroides* (19%), *S. aureus* (30%) şi speciile de *Fusobacterium* (19%). Microorganismele anaerobe sînt întotdeauna izolate pe medii de cultură mixte.

C. Muşcăturile de pisică. Acestea sînt mici plăgi punctiforme sau zgîrieturi. Din muşcăturile de pisică infectate, se izolează frecvent *P. multocida.* Muşcăturile infectate răspund, de obicei, la lavaj, debridare şi la antibioterapie.

D. Muşcăturile de şarpe veninos. Muşcăturile de viperă şi cobră determină dureri cu caracter de arsură, local, dureri care apar la scurt timp de la muşcătură. Edem local sever, echimoze şi bule se dezvoltă pe locul muşcăturii şi în scurt timp se manifestă gangrena cutanată. Necroza este urmată de debridarea tegumentului şi a ţesutului subcutanat necrotic. Infecţia secundară este rezultatul microorganismelor aflate în cavitatea bucală a şarpelui.

Bacteriile izolate frecvent din cavitatea bucală a şarpelui cu clopoţei sînt *Pseudomonas aeruginosa,* tulpini de *Proteus,* stafilococi coagulazo-negativi şi tulpini de *Clostridium.* Tratamentul simptomatic şi administrarea de antivenin limitează evoluţia durerii, a edemului şi necrozei. Pentru prevenirea declanşării infecţiei clinice a plăgii sînt administrate antibiotice.

E. Muşcăturile de păianjen. După 2-8 ore, la locul muşcăturii apare o durere severă. Eritemul difuz înconjură locul muşcăturii, unde se dezvoltă una sau mai multe bule. Prin ruperea bulei, se formează o ulceraţie profundă, necrotică (în 3-7 zile). Leziunile care au mai mult de 4 cm, la 12 ore de la muşcătură, evoluează, de obicei, către necrozare centrală. Dapsona previne evoluţia spre necroză severă şi ameliorează durerea şi sensibilitatea.

F. Înţepăturile ariciului de mare. După victima a călcat pe ţeapa unui arici de mare, piciorul lezat devine dureros, eritematos şi sensibil la palpare, urmată de apariţia unei ulceraţii. Se constată simptome de neurotoxicitate sistemică, ca de exemplu pareza musculaturii periorale.

G. Înţepăturile peştilor veninoşi. Aceste leziuni se produc în mediu acvatic, atunci cînd victima calcă pe un peşte veninos sau este înţepată în picior în timp ce înoată. Piciorul devine rapid dureros şi palid, ca apoi să devină eritematos şi edematos. Evoluţia este către necroză locală, echimoze şi necroză tisulară. Durerea este datorată veninului, acului sau corpului străin reţenţionat.

În cazul otrăvirilor grave (de exemplu, datorate unui peşte de piatră) apar şoc, dispnee, cardiotoxicitate şi deces. Peştii veninoşi sînt peştele leu, peştele de piatră, peştele zebră, peştele pisică şi sturionii.

Durerea şi edemul local sînt maxime după 60-90 de minute. Aceste simptome dispar în următoarele 12 ore. Necroza şi dilacerarea locale sînt frecvente, mai ales în cazul înţepăturilor produse de peştele-leu şi de peştele pisică.

11. AFECŢIUNILE DERMATOLOGICE

A. Pustuloza palmo-plantară. Pe plante şi pe palme apar mici pustule (1-2 mm), dispuse pe o zonă eritematoasă. Aceste pustule se rup sau se usucă, determinînd formarea de cruste. Pustulele grupate recidivează. Leziunile deschise sînt uşor dureroase.

Leziuni similare apar pe palmele şi plantele pacienţilor cu leziuni tegumentare şi unghiale psoriazice tipice. Această afecţiune a fost denumită psoriazisul pustulos al lui Barber.

B. Eczema dishidrozică. La nivelul mîinii şi piciorului apar vezicule mici, dureroase, intraepidermice, cu sau fără eritem în jur, provocînd dureri ascuţite şi sensibilitate la palpare Veziculele sînt asociate cu hiperhidroza palmelor şi plantelor.

C. Pustulele bacteriene ale mîinilor şi picioarelor. Leziunea iniţială este o pustulă care apare în treimea medie a plantei sau palmei. Aceasta este urmată de formarea mai multor pustule. Există durere locală şi prurit. Pustulele se usucă, procesul fiind urmat de descuamare cutanată. Criteriile de diagnostic sînt erupţia pustuloasă pe palme şi plante, localizarea intraepidermică a pustulelor, leucocitoza periferică, precum şi existenţa unui focar infecţios (tonsilită, abces dentar sau sinuzită). Această afecţiune dispare după tratamentul infecţiei asociate.

D. Acrodermatita continuă. Această afecţiune debutează la nivelul piciorului sau al mîinilor, de regulă la nivelul unui deget. Apar pustule care se unesc şi formează lacuri de puroi. O localizare frecventă este tegumentul periunghial. Uneori, se manifestă necroza cutanată cu descuamare, avînd ca rezultat zone denudate şi crustoase. Sînt prezente eroziuni, pustule şi ulceraţii crustoase. Unghiile afectate cad, fiind ridicate de un lac de puroi subiacent, iar pe patul unghial denudat se pot forma pustule. Zonele erodate şi pustulele sînt dureroase şi sensibile.

Această afecţiune rămîne limitată doar la o mînă sau se extinde contralateral, precum şi la picioare. Acrodermatita are tendinţa de a debuta la vîrful degetelor şi afectează ţesutul periunghial şi patul unghial.

E. Dermoepidermita microbiană eczematoasă. Această afecţiune produce eritem cutanat, vezicule, eroziuni, pustule şi fisuri. Zonele erodate şi fisurile sînt dureroase şi sensibile. Răspunde favorabil la tratamentul antimicrobian.

F. Boala mînă-picior-gură. Pe mucoasa bucală şi pe limbă apare o erupţie veziculară şi ulceraţii. Unele vezicule se unesc şi formează bule. Pe palme şi plante sau pe suprafeţele de extensie ale mîinilor şi picioarelor se formează vezicule subepiteliale de formă ovală situate pe o bază eritematoasă. Leziunile sînt indolore, cu excepţia momentului cînd se exercită o presiune uşoară (de exemplu, palparea sau presiunea exercitată de propria greutate). Un simptom frecvent este odinofagia şi/sau durerea la nivelul cavităţii bucale. Această afecţiune debutează în prima decadă a vieţii ca o afecţiune acută, dar se manifestă şi la copii mai mari sau la adulţi. Agenţii etiologici cunoscuţi ai acestei afecţiuni autolimitante sînt virusul Coxackie A16

sau alte tulpini de tip A, virusul Coxackie B5 şi enterovirusul 71.

G. Herpesul zoster. La nivelul extremităţii distale a membrului inferior şi a piciorului apar vezicule dureroase, grupate şi ulceraţii crustoase. Herpesul zoster este rareori localizat doar la picior. Durerea este surdă sau cu caracter de arsură şi este greşit diagnosticată ca durere sciatică, pînă la apariţia erupţiei cutanate caracteristice.

H. Tinea pedis veziculară. Infecţia cu *Trichophyton rubrum* determină la nivelul plantelor o erupţie veziculoasă, cu eritem în jur. Veziculele se rup, determinînd apariţia ulceraţiilor şi fisurilor sau escoriaţiilor datorate gratajului, producînd durere locală. Examenul microscopic şi cultura pentru fungi efectuate din fragmentele de tegument vor confirma diagnosticul. O reacţie dermatofitică poate afecta secundar palmele. Apar zone de eritem, pustule şi vezicule, probabil prin diseminarea hematogenă a fungilor dinspre picior spre mînă. Rezultatele culturilor din veziculele şi pustulele mîinilor sînt negative pentru fungi. Tratamentul infecţiei plantare are ca urmare vindecarea leziunilor palmare.

I. Dermatita atopică. Se manifestă prin eritem, edem, vezicule, eroziuni şi fisuri zemuinde, cruste solzoase şi lichenificara plantelor. Alte zone afectate la adulţi includ gîtul, mîinile, fosele antecubitale şi poplitee, precum şi zonele periorbitale şi orală. Rezultatul culturilor efectuate pentru fungi sînt negative şi există un răspuns favorabil la aplicarea locală a unguentelor cu corticosteroizi. În unele cazuri, se produce o suprainfecţia bacteriană a leziunilor.

J. Dermatita de contact. Leziunile iniţiale sînt eritemul, edemul, erupţia veziculopapuloasă şi bulele. Modificările secundare includ eroziuni, fisuri, cruste şi escoriaţii, lichenificare şi hiperkeratoza. Această afecţiune este datorată unui agent iritant cutanat (o substanţă chimică precum acidul salicilic, benzoic sau monocloracetic) sau unui alergen (toxicodendron sau dermatita de pantof datorată cauciucului).

Dermatita de pantof este un exemplu de dermatită de contact care afectează exclusiv piciorul. Pe faţa dorsală a piciorului apar eritem, edem, vezicule, bule şi pustule. Alergenii chimici provenind de la cauciucul din pantof stau la originea acestei forme de dermatită de contact. Substanţele chimice utilizate pentru tratamentul pielii pantofilor sînt rareori agenţii etiologici ai acestei dermatitei.

Unele cazuri de dermatită de pantof pot afecta doar plantele. Dermatita de pantof este provocată cel mai frecvent de catalizatorii de polimerizare, precum mercaptobenzotiazoli şi tetrametiltiaram, utilizaţi în sinteza cauciucului, de adezivi şi de dicromaţi. Dermatita de contact mimează, uneori, psoriazisul. Testarea cutanată a substanţelor chimice folosite la fabricarea pantofului, realizată cu ajutorul unui patch sau utilizarea în acest scop chiar a unei bucăţi din porţiunea suspectă a pantofului, va stabili diagnosticul.

Erupţia dispare dacă pacientul nu mai foloseşte pantofii respectivi şi/sau dacă aplică un unguent cu corticosteroizi.

K. Deficitul de vitamina B. Apar dureri cu caracter de arsură la nivelul plantelor şi un eritem numular al tegumentului.

L. Erupţiile medicamentoase fixe. Ca efect advers medicamentos poate apărea la nivelul piciorului o zonă circumscrisă, eritemato-edematoasă, dureroasă spontan şi la palpare. Determinarea cauzei şi oprirea administrării medicamentului duce la dispariţia leziunii.

M. Lichenul plan eroziv. Această afecţiune debutează printr-o erupţie papuloasă, cu papule multiple, poligonale, violacee şi aplatizate. O crustă subţire, alb sidefie, acoperă papulele. Leziunile sînt pruriginoase. Apare, uneori, o ulceraţie întinsă, dureroasă a plantelor şi feţelor laterale ale picioarelor. Papulele de la nivelul tălpii au aspect gălbui, asemănător pustulelor. Poate fi constatată prezenţa fenomenul Koebner (apariţia de leziuni în zonele traumatizate, de exemplu, acolo unde pielea a fost scărpinată).

Durerea în treimea anterioară a piciorului

12. METATARSALGIA ARTICULAŢIILOR MTF II-IV (SUPRASOLICITAREA CAPULUI METATARSIENELOR)

A. Pantofii cu toc înalt. Pe aria de proiecţie a metatarsienelor apare o durere surdă. Durerea este localizată pe faţa plantară a articulaţiilor MTF şi a capetelor metatarsienelor, fără să apară edem sau eritem. Sensibilitatea dorsală nu este prezentă decît în cazurile în care există o sinovită la acest nivel. Incidenţa metatarsalgiei este de 89% la femei şi de 12% la bărbaţi. Diferenţa de frecvenţă este legată, probabil, de utilizarea de către femei a pantofilor cu toc înalt. Tocurile înalte cresc sarcina treimii anterioare a piciorului de cel puţin trei ori, funcţie de înălţimea tocurilor. Vîrful îngust al pantofilor de damă eleganţi contribuie şi el la apariţia acestei afecţiuni dureroase, avînd în vedere că degetele, în dorsiflexie şi comprimate, nu oferă un suport adiţional capetelor metatarsienelor pentru a susţine greutatea corporală. Se estimează că cele mai multe dintre femei poartă pantofi cu un număr mai mic decît cel pe care îl au.

B. Piciorul equin. Metatarsalgia apare odată cu scurtarea (contractura) tendonului lui Achile, respectiv în caz de spasticitate sau după poliomielită.

C. Piciorul arcuit. Bolta plantară înaltă şi călcîiul şi mai înalt plasează o greutate excesivă pe treimea anterioară a plantei, la capetele metatarsienelor, determinînd metatarsalgie. Degetele şi bolta externă a piciorului nu susţin piciorul în cursul mersului. Contactul iniţial al piciorului

cu solul, în cursul mersului, nu este realizat de către călcîi, ci de treimea anterioară a plantei.

D. Sindromul de insuficienţă a primei articulaţii MTF (Sindromul Morton). Capul primului metatarsian nu-şi îndeplineşte funcţia sa normală de suport. Al doilea şi al treilea metatarsian sînt suprasolicitate, ceea ce are ca rezultat apariţia durerii spontan şi la palpare, la nivelul capetelor de pe suprafaţa plantară a acestor articulaţii MTF.

Cauzele insuficienţei primei articulaţii MTF includ scurtarea congenitală a primului metatarsian comparativ cu cel de-al doilea (≥2 cm), deviaţia în varum a primului metatarsian cu peste 15° faţă de direcţia celei de-a doua articulaţii MTF, precum şi localizarea posterioară a oaselor sesamoide, care determină scurtarea funcţională a primului metatarsian.

Laxitatea ligamentului Lisfranc şi a muşchilor treimii anterioare a piciorului permite primului metatarsian să devieze în sus (de exemplu, sindromul de hipermobilitate a primei articulaţii MTF). Greutatea se mută pe capetele celui de-al doilea şi al treilea metatarsian. Radiografiile vor demonstra prezenţa unui diastazis între primul şi cel de-al doilea cuneiform.

Alte cauze ale insuficienţei primei linii articulare includ dislocaţia laterală a oaselor sesamoide şi piciorul plat. Ultima situaţie este asociată cu o deformare în valgum a călcîiului. Acesta are ca efect supinaţia treimii anterioare a piciorului, ridicarea de la sol a primei articulaţii MTF şi interferarea cu funcţia de susţinere a greutăţii pe care o are călcîiului. Unele intervenţii chirurgicale pentru hallux valgus au dus, de asemenea, la insuficienţa primei articulaţii MTF.

Consecinţele insuficienţei acestei articulaţii sînt durerile acute sau cronice, recidivante (metatarsalgia).

1. Boala Deutschlander (fractura de marş). După un marş îndelungat apare brusc o durere severă la nivelul treimii anterioare a piciorului. Pacientul este forţat să se oprească din mers. Pe faţa dorsală a piciorului apare o tumefacţie. De obicei, fractura este localizată la nivelul celui de-al doilea metacarpian, la joncţiunea dintre treimea medie şi treimea distală a osului. Poate fi localizată şi la nivelul celui de-al treilea sau al patrulea metatarsian, afectînd mai multe articulaţii MTF. Fracturile bilaterale sînt rare. În cursul primelor 2-4 săptămîni, este necesară o scintigrafie osoasă pentru a identifica fractura. După acest interval, radiografiile sesizează linia de fractură şi calusul, asemănător unui bulb, format în cursul procesului de consolidare. Se poate produce scurtarea metatarsianului. Această afecţiune apare la atleţi, la dansatori, la soldaţi sau la pacienţii de vîrstă medie sau vîrstnici, chiar fără istoric evident de marş îndelungat sau de suprasolicitare repetată, cum este cazul adulţilor tineri.

2. Insuficienţa cronică a primei linii articulare. Această afecţiune determină metatarsalgia persistentă la nivelul capetelor celui de-al doilea şi al treilea metatarsian; hipercheratoza tegumentului plantar, localizată pe aria de proiecţie plantară a capetelor celui de-al doilea, al treilea şi al patrulea metatarsian; formarea unei burse tumefiate sub zona hiperkeratozică şi, uneori, episoade de bursită; subluxaţia dorsală a falangei proximale a celui de-al doilea sau al treilea deget, precum şi periostita metatarsianului al doilea sau al treilea, vizibilă pe radiografie sub forma unei neosinteze osoase periostale.

E. Sindromul de suprasolicitare a articulaţiei MTF centrale. Supraîncărcarea izolată a capului unuia dintre metatarsienele centrale apare atunci cînd există un metatarsian lung care depăşeşte nivelul articulaţiilor adiacente, cînd unghiul format de metatarsian cu orizontala este obtuz inferior, precum şi atunci cînd capacitatea de dorsiflexie a articulaţiei este absentă la nivelul articulaţiei tarsometatarsiane. Durerea de natură mecanică este localizată la nivelul capetelor metatarsienelor trei şi patru. Se poate forma un clavus pe tegumentul supraiacent. Bursita pungii sinoviale formate între tegument şi capul metatarsianului determină local durere, creşterea temperaturii, eritem şi sensibilitate la palpare. Poate fi necesară corecţia chirurgicală a metatarsianului deformat.

13. BOALA FREIBERG

Această afecţiune afectează ambele sexe într-un raport bărbaţi:femei de 1:3 şi nu apare înaintea vîrstei de 11 ani, fără să existe un istoric de traumatism local. Produce durere, tumefacţie şi sensibilitate la palpare în zona de proiecţie a capetelor celui de-al doilea şi al treilea metatarsian. Debutează în decada a doua de viaţă şi este mai frecventă la fete decît la băieţi, dar poate debuta şi în perioada de maturitate. În stadiul I, apare o fractură-fisură a epifizei capului metatarsianului. Fractura determină modificarea conturului epifizei pe radiografie, datorită resorbţiei osoase (stadiul II). În stadiul III, regiunea centrală a capului metatarsianului afectat devine mai deprimată, înfundîndu-se în exteremitatea proximală a capului. În stadiul IV, un fragment liber se separă de capul metatarsianului. În stadiul V apare aplatizarea capului şi artrita secundară a articulaţiei MTF. Durerea este ameliorată de repaus şi intensificată de purtarea de greutăţi. Aceasta este reprodusă prin palparea capului metatarsianului. Diagnosticul precoce este pus prin scintigrafie osoasă sau RMN. Majoritatea cazurilor se află deja într-un stadiu avansat în momentul primului consult şi necesită un tratament chirurgical. Cea mai probabilă etiologie este necroza avasculară a capului metatarsianului.

14. SINDROMUL CELUI DE-AL DOILEA SPAŢIU INTEROSOS METATARSIAN

Durerea apare în porţiunea anterioară a celui de-al doilea spaţiu interosos metatarsian, asociată cu sensibilitate la palpare şi, uneori, cu tumefacţie şi eritem în regiunea anterioară a acestuia. Compresia digitală a spaţiului între

police şi index va confirma sensibilitatea la palpare. Se manifestă durerea spontană şi la palpare cînd se testează mişcarea activă a celei de-a doua şi a treia articulaţii MTF. Durerea este ameliorată de repaus, nu iradiază în degete şi este exacerbată de mers. Scurtarea primei articulaţii MTF este observată pe radiografie. Injectarea locală de lidocaină şi a unui corticosteroid în zona dureroasă ameliorează rapid durerea spontană şi la palpare. Cauza este reprezentată de o reacţie inflamatorie produsă în vecinătatea articulaţiei MTF şi a bursei intermetatarsiene adiacente.

15. NEURINOMUL MORTON (NEURINOMUL INTERDIGITAL PLANTAR)

Se manifestă prin durere ascuţită, lancinantă, sau cu caracter de arsură, care este provocată de anumite mişcări ale piciorului, de mersul timp îndelungat sau de purtarea pantofilor, la nivelul celui de-al doilea sau al treilea spaţiu interosos şi iradiază în degetul doi, trei sau patru. Uneori apar crize nocturne, de durere spontană, severă. Cel de-al patrulea deget este cel mai sever afectat. Durerea la nivelul celui de-al doilea deget este determinată de două leziuni localizate în spaţiile interosoase metatarsiene care la separă. Durerea iradiază ascendent spre gambă. Durerea din timpul mersului obligă pacientul să se oprească, să se odihnească, să-şi scoată pantofii, precum şi să îşi mişte şi să-şi maseze piciorul. Într-o singură zi, se pot produce cîteva atacuri de durere în timpul mersului. Anumite mişcări ale piciorului (în cursul dansului sau apăsînd pedala de acceleraţie) provoacă durerea. Durerea de repaus şi durerea nocturnă se ameliorează rapid prin răcirea piciorului cu apă rece. În afara atacurilor dureroase, pacientul nu mai prezintă alte simptome. Durerea nocturnă sau durerea provocată pot fi atît de severe, încît este solicitat ajutorul de urgenţă.

Cînd examinatorul comprimă treimea anterioară a piciorului cu o mînă şi efectuează o presiune digitală în sus şi înapoi în cel de-al doilea sau al treilea spaţiu interosos, pacientul resimte durere la nivelul ţesuturilor moi într-unul sau, mai rar, în două spaţii interosoase. Durerea este, de asemenea, reprodusă prin compresia medio-laterală a treimii anterioare a piciorului şi/sau prin palparea bidigitală dorsoplantară a ţesuturilor moi ale spaţiului interosos metatarsian implicat. Prin folosirea acestei metode palpatorii, examinatorul palpează un nodul sensibil. Durerea este reprodusă şi prin presarea leziunii pe marginea distală a ligamentului transvers profund. Un clic (clicul Mulder) este uneori auzit în momentul compresiei, cînd nodulul scapă din spaţiul interosos metatarsian, spre plantă. Aceste zgomote sînt absente în cazul leziunilor superficiale sau cînd leziunile avansate, mari sînt aderente la ligamentul transvers. Tratamentul conservator cu branţ metalic şi injecţiile locale de procaină hidroxiclorid 2% şi cu un corticosteroid are succes în 50% din cazuri. În cazurile refractare la tratamentele conservatoare, rezecţia nervului afectat între capetele celui de-al treilea şi al patrulea metatarsian duce la ameliorarea completă sau parţială a durerii. Probabil, afecţiunea este produsă de către microtraumatismul nervului respectiv, asociată cu compresia treimii anterioare a piciorului de un pantof strîmt. Acest lucru ar putea explica incidenţa bolii bărbaţi:femei de 1:5. Debutului afecţiunii este între 40-60 de ani. O incidenţă crescută există şi în caz de hallux valgus, precum şi atunci cînd neurinomul Morton reprezintă o manifestare precoce a poliartritei reumatoide.

Cele mai multe leziuni se găsesc în cel de-al treilea spaţiu interosos metatarsian, dar unii autori au raportat un număr semnificativ de leziuni localizate şi în cel de-al doilea spaţiu.

Semnele histopatologice şi evoluţia clinică a acestei leziuni sugerează că ea este rezultatul microtraumatismelor şi că reprezintă o nevrită traumatică cu elemente proliferative datorate compresiei mecanice a nervului. Mai puţin probabile sînt ipotezele conform cărora aceste leziuni sînt neoplasme adevărate (neurinoamele şi neurofibroame) sau sînt rezultatul unei leziuni vasculare.

16. SINOVITA IDIOPATICĂ A CELEI DE-A DOUĂ ARTICULAŢII MTF

Cea de-a doua articulaţie MTF este cel mai frecvent afectată. Această afecţiune este diferenţiată de metatarsalgie prin prezenţa tumefacţiei şi a sensibilităţii la palpare pe faţa dorsală a articulaţiei MTF implicate. În cazul metatarsalgiei, apare doar sensibilitate plantară. Mişcarea pasivă a unei articulaţii afectate de sinovită este dureroasă. În unele cazuri, cînd articulaţia MTF a halucelui este scurtă, aceasta determină supraîncărcarea cronică a celei de-a doua articulaţii MTF şi hiperextensie consecutivă, ceea ce are ca rezultat traumatizarea sinovialei articulaţiei MTF.

Instabilitatea celei de-a doua articulaţii MTF prin subluxaţia falangei proximale poate duce la o sinovită indusă mecanic. Acest tip de instabilitate este frecvent urmarea traumatismelor treimii anterioare a piciorului. Prezenţa subluxaţiei este confirmată prin „testul Lachman", în care metatarsianul este fixat, iar examinatorul încearcă să luxeze falanga dorsal.

17. ARTRITA INFLAMATORIE A ARTICULAŢIILOR MTF

Metatarsalgia este produsă de sinovita asociată cu poliartrita reumatoidă, cu spondiolartropatiile seronegative (spondilita anchilozantă, sindromul Reiter, artrita reactivă şi artrita psoriazică) sau cu artritele secundare bolilor inflamatorii intestinale.

Afectarea întregului deget de către procesul inflamator este observată cel mai frecvent în sindromul Reiter şi în artrita psoriazică. Dactilita („degetul în cîrnăcior") afectează, de obicei, doar unul sau două degete şi are drept cauze periostita, tenosinovita flexorilor şi sinovitele IFD şi IFP. Articulaţiile MTF sînt sensibile pe feţele dorsală şi plantară, iar mişcarea pasivă produce durere. Articulaţiile sînt sau nu tumefiate. Scăderea mobilităţii este şi ea constatată. În poliartrita reumatoidă, articulaţiile MTF sînt,

uneori, singurele articulații afectate de sinovită. Subluxația MTF determină evazarea degetelor, cu hiperextensia falangei proximale și cu flexia ambelor articulații IF sau degete „în ciocan", cu hiperextensie MTF și flexie IFP, cu deplasarea plantară a capetelor metatarsienelor, cu migrarea stratului adipos protector plantar al treimii anterioare a piciorului și cu hallux valgus. Aceste modificări au drept consecință metatarsalgia mecanică, precum și cea inflamatorie.

18. INSUFICIENȚA ARTERIALĂ

Ischemia determină durere, ulcerații și gangrenă în treimea anterioară a piciorului și la nivelul degetelor, aceasta fiind consecința arteriosclerozei obliterante, a trombangeitei obliterante sau a unor forme de vasculită. Durerea ischemică se caracterizează prin apariția sa nocturn cu ameliorare la atîrnarea piciorului și se asociază cu un picior palid, atrofic, rece, epilat și cu absența pulsului distal de fosa poplitee sau chiar de regiunea femurală. Dacă ischemia se datorează vasculitei vaselor mici pulsul la nivelul piciorului este prezent.

19. FRACTURILE TRAUMATICE ALE METATARSIENELOR

Mecanismul obișnuit este un traumatism direct în treimea anterioară a piciorului. Pe fața dorsală a acestei regiuni apar leziuni ale țesuturilor moi, cu durere, tumefacție și echimoze. Durerea este accentuată de atîrnarea piciorului la marginea patului sau de presiunea propriei greutăți. Dacă leziunea este observată precoce, se constată o zonă de sensibilitate localizată la nivelul fracturii. Palparea plantară a diafizei metatarsianului implicat produce durere și, uneori, crepitații osoase. Presiunea de încărcare axială pe degetul corespunzător provocă, de asemenea, durere în dreptul osului metatarsian fracturat. Radiografiile anteroposterioară, oblică și laterală identifică una sau mai multe fracturi metatarsiene și/sau luxații tarsometatarsiene.

20. ENTORSA TREIMII ANTERIOARE A PICIORULUI

Entorsa acestei regiuni produce durere, care are intensitatea maximă atunci cînd pacientul apasă pe degete și se apleacă înainte (de exemplu, alergarea cu spatele). Durerea este prezentă în timpul alergării, dar este absentă în timpul mersului. Se observă tumefacție și sensibilitate la palpare la nivelul mușchilor interosoși afectați.. Această leziune este frecventă la atleți, baschetbaliști și săritorii în înălțime. Aplicarea de gheață, imobilizarea și repausul pentru o perioadă de timp îndelungată sînt necesare pentru a permite vindecarea entorsei.

21. BURSITELE (SUBMETATARSIANĂ ȘI INTERDIGITALĂ)

Apar tumefacția și durerea spontană și la palpare sub primul (asociat cu oasele sesamoide), al doilea sau al treilea cap metatarsian. Aceste leziuni sînt fluctuente și ușor dureroase și sensibile. O bursă mare intermetatarsiană este evidențiată prin evazarea degetelor și mărirea consecutivă a spațiului membranar, vizibil clinic și radiografic. Compresia dinspre medial spre lateral a piciorului comprimă bursa inflamată și produce durere. Rareori, compresia nervilor digitali plantari de către o bursă destinsă poate produce o durere de tip nevritic care iradiază într-un deget, simulînd neurinomul Morton. Bursita intermetatarsofalangiană este, uneori, un simptom precoce al poliartritei reumatoide. Infecția este urmarea unei puncții aspiratorii a lichidului sinovial sau a extinderii procesului inflamator de la un abces al spațiului membranar. Bursa apare secundar mersului pe jos timp îndelungat, a presiunii exercitate de către propria greutate sau se datorează unei artrite inflamatorii. Evitarea exercițiilor fizice, a purtării de greutăți și folosirea de tampoane metatarsiene sau sesamoide și/sau de pantofi cu margini cauciucate conduce la diminuarea tumefacției și a durerii. Injectarea intrabursală a unui corticosteroid poate determina ameliorarea promptă a simptomatologiei.

22. CHISTURILE SUBMETATARSIENE

Un chist dermic plantar ușor dureros și sensibil poate mima o bursă submetatarsiană. Materialul sebaceu este periodic eliminat printr-un mic por, iar chistul este aderent la derm.

23. TRAUMATISMELE AUTOINDUSE

Pruritul tălpii datorat unei infecții fungice sau unei xerodermii a piciorului poate duce la grataj sever și la escorierea unei zone de pe suprafața plantară. Această zonă se poate infecta, determinînd apariția unei dureri supărătoare, a tumefacției, cu sensibilitate sau celulită locală. Infecția răspunde la evitarea gratajului și la antibioterapie.

Durerea cu localizare în haluce și în treimea anteromedială a piciorului

24. TRAUMATISMELE

A. Leziunile primei articulații MTF

1. Entorsa (lezarea capsulei). Această leziune apare la jucătorii de fotbal american („degetul de gazon") și la balerini. Utilizarea pantofilor cu plantă flexibilă pe un teren artificial a crescut frecvența „degetului de gazon". Mecanismul lezional este reprezentat de hiperextensia forțată a articulației MTF a halucelui atunci cînd piciorul jucătorului este în poziție equin, cu halucele așezat pe sol. Supraîncărcarea laturii posterioare a piciorului produce leziunea. Apar subluxații de durată scurtă ale falangei proximale a acestui deget, cu întinderea capsulei plantare și a platoului volar în cursul exercitării forței. Articulația este mărită de volum, dureroasă și sensibilă. Testarea libertății de mișcare sau extensia

pasivă în timpul mersului sau alergării intensifică durerea.

Leziunile de hiperflexie ale primei articulații MTF se pot produce cînd un balerin cade spre înainte. Capsula dorsală este răsucită pe măsură ce greutatea corpului cade pe halucele în extensie. Forțele de abducție lezează ligamentele capsulare laterale și adesea smulg un mic fragment de os de la baza falangei proximale. Aceste leziuni ale țesuturilor moi răspund la repaus, la aplicarea de gheață și la administrarea unui antiinflamator nesteroidian.

2. Luxația. Această leziune rară apare de obicei în cursul accidentelor grave de automobil sau ca rezultat al căderii de la înălțime. Este frecvent asociată cu alte leziuni ale piciorului. Apar durere locală, tumefacție, sensibilitate și deformări ale articulației MTF. Falanga proximală este deplasată dorsal față de primul metatarsian, determinînd scurtarea degetului, o boselare a feței dorsale a halucelui, capului metatarsianului aferent proeminînd plantar. Se pot asocia fracturi ale oaselor sesamoide. Diagnosticul este confirmat cu ajutorul radiografiilor.

Dislocația este, de obicei, redusă fără intervenție chirurgicală, aplicînd tracțiunea și mișcări pasive.

3. Fractura oaselor sesamoide. Fracturile oaselor sesamoide sînt rezultatul traumatismelor directe, a unei forțe de smulgere sau a supraîncărcării repetate (forțe aplicate repetat asupra tendonului flexorului halucelui, în timpul dansului sau alergării, pot determina smulgeri sau fracturi de stress). Durerea și sensibilitatea sînt localizate la nivelul sesamoidului afectat (de obicei, cel medial). Hiperextensia pasivă a halucelui intensifică durerea. Cele mai multe fracturi sînt transversale. Radiografia tangențială arătă o mică linie de fractură prin smulgere. Mulți pacienți au sesamoide bipartite (8-33% din cazuri), iar separarea apare de 10 ori mai frecvent la osul sesamoid medial, decît la cel lateral. În aproximativ 15% din cazuri, separarea este unilaterală, ceea ce face irelevantă comparația cu partea asimptomatică. Marginile neregulate ale fragmentului, evidențierea formării unui calus după 2-3 săptămîni, precum și prezența unei linii transverse de fractură sugerează mai degrabă o fractură decît un os sesamoid despicat. O scintigrafie osoasă confirmă diagnosticul de fractură, înainte ca modificările radiologice să fie evidente.

B. Fractura halucelui. Cauzele frecvente ale fracturilor sînt reprezentate de impactul direct cu un obiect în cădere asupra feței dorsale a piciorului sau de tumefacția halucelui. Se manifestă prin durere, tumefacție, sensibilitate locală la palpare, echimoze și un hematom subunghial. Fractura falangei proximale sau a celei distale vor fi observate pe radiografie.

C. Luxația articulației IF. La nivelul articulației IF apare durere, tumefacție și sensibilitate. Deformarea dorsală se produce datorită subluxației falangei distale. Mecanismul prin care se produce traumatismul este reprezentat, frecvent, de o forță axială aplicată degetului (de exemplu, lovirea degetului în extensie de un plan dur).

D. Hematomul subunghial. Durerea pulsatilă și sensibilitatea severă la palpare, limitate la zona subunghială, apare în cîteva secunde de la traumatizarea patului unghial de către un obiect în cădere sau de la aplicarea unei forțe de strivire aspra acestuia. Unghia este albastră și extrem de sensibilă. Durerea este ameliorată rapid prin practicarea unei mici perforații care drenează colecția sangvină subunghială.

E. Lezarea prin strivirea falangei distale a degetului (lezarea țesuturilor moi). Această leziune produce durere, sensibilitate, tumefacție și echimoză, fenomene care dispar în 1-2 zile. Lezarea țesuturilor moi este importantă, dar nu se produc fracturi.

25. LEZIUNILE CUTANATE PLANTARE

A. Calusurile. Un calus dur, dens, plat situat sub primul metatarsian poate determina o durere supărătoare la presiunea exercitată de greutatea corporală și sensibilitate locală la palpare. Durerea este ameliorată prin excizia calusului. Acesta lasă un centru avascular, omogen, opalescent, fără puncte de sîngerare centrală. Un mont conic, dur, poate apărea în centrul unui calus dureros.

B. Verucile plantare. Aceste leziuni asemănătoare unui calus determină durere și sensibilitate locală, pe fața plantară, sub capul primului sau celui de-al cincilea metatarsian. Excizia verucii descoperă un miez central cu puncte sîngerînde trombozate multiple, negru-roșietice. Liniile papilare normale sînt observate pînă la marginea verucii. Aceste leziuni se asociază cu prezența de veruci și în alte zone ale corpului.

C. Durioamele (clavusuri). Acestea sînt leziuni mici, dure, conice, hipercheratozice produse de frecare și presiune. Ele apar pe fața dorsală a degetelor sau pe cea plantară, sub capetele metatarsienelor sau pe fața plantară a falangei proximale a halucelui. Ele pot fi cauza durerii induse de presiunea locală, de cea exercitată de propriul corp și sînt dureroase la compresiune.

26. LEZIUNILE UNGHIALE ALE HALUCELUI

A. Unghia încarnată. Această leziunea este rezultatul unui pantof nepotrivit sau strîmt, cu o linie îngustă; a hipercurburii platoului unghiei; a tăierii incorecte a unghiei sau a unei combinații a acestor factori. Pliul lateral al unghiei halucelui este cel mai frecvent afectat. Creșterea unghiei curbate spre țesuturile moi de la marginea unghiei determină durere, sensibilitate, hiperemie și tumefacție locală. Încarnarea marginii mediale a unghiei apare mai rar.

B. Unghia încarnată infectată. Unghia încarnată incizează țesuturile moi și oferă căi de acces bacteriilor și

fungilor tegumentari locali. Infecția determină hiperemie, tumefacție, sensibilitate și drenaj purulent local, asociate cu colecție purulentă sub unghiul distal al marginii afectate ▪ unghiei. Presiunea exercitată asupra platoului unghial intensifică durerea. Țesutul de granulație de pe fața dorsală a unghiei poate împiedica drenajul unui abces profund, subunghial. Prin producerea în continuare a țesutului de granulație la marginea unghiei, drenajul este complet blocat. Abcesul subunghial se mărește și se extinde proximal, ca urmare durerea devine intensă și pulsatilă.

Tampoanele de vată sub marginea unghiei sau rezecția acesteia facilitează drenajul. Acesta permite vindecarea leziunii și dispariția simptomelor. Administrarea locală sau sistemică de antibiotice este utilă, dar ineficientă fără un drenaj subunghial adecvat.

C. Melanomul subunghial. Această leziune mimează țesutul de granulație din infecția patului unghial. Apare la marginea unghiei, fiind acromică sau pigmentată. Dacă unghia este parțial distrusă, trebuie suspectată o tumoră malignă. Diferențierea de un granulom piogenic este făcută prin biopsie.

D. Tumora glomică subunghială. În patul unghial apare o leziune mică (3 mm), dureroasă și sensibilă, albastru-roșietică. Expunerea la frig sau presiune exacerbează durerea. Excizia locală ameliorează simptomele.

E. Alte tumori subunghiale. Și alte leziuni subunghiale pot determina durere și sensibilitate local. Osteomul osteoid produce durere nocturnă, ameliorată de aspirină. Este identificat cu ajutorul radiografiei sau al scintigrafiei osoase. Alte leziuni subunghiale sînt verucile și fibroamele.

F. Paronichia. Durerea, hiperemia și sensibilitatea sînt localizate la nivelul marginii mediale sau laterale a unghiei. Apare drenaj purulent. Cauza este o unghie încarnată, un corp străin restant sau o infecție cutanată provocată prin invazia germenilor în tegument prin intermediul unei escoriații sau al unei leziuni superficiale minore (de exemplu, produsă de lezarea zonei periunghiale cu o foarfecă). Puroiul drenează sub unghie sau se poate extinde periunghial. Drenajul și administrarea de antibiotice conduc la vindecare.

La un diabetic, paronichia este produsă de *Candida albicans*, de stafilococi, de bacterii gram-negative, de enterococi sau anaerobi. Infecțiile mixte sînt frecvente.

G. Infecția pulpei. Această leziune rară este, de obicei, urmarea unei plăgi punctiforme. Fața plantară ▪ halucelui devine hiperemică, tumefiată, dureroasă și sensibilă. Drenajul și tratamentul antibiotic duc la vindecare.

H. Vezicula infectată. La nivelul halucelui se poate forma o veziculă ca urmare a fricțiunilor cu pantoful în cursul mersului sau alergării. Vezicula determină apariția de durere cu caracter de arsură și sensibilitate locală. Aspectul purulent sau tulbure al lichidului din veziculă sugerează infecția. Decaparea veziculei asigură drenajul lichidului și conduce la vindecare. Dacă infecția locală este severă se impune antibioterapia.

27. HALLUX VALGUS

Apare deviația laterală a halucelui. Falanga proximală este deplasată lateral pe capul primului metatarsian, care este deplasat medial. Suprafața articulară medială a capului primului metatarsian se descoperă și la acest nivel se formează un clavus. Creșterea progresivă ▪ unghiului, în valgum, a falangei proximale duce la rotația medială a halucelui și la subluxația laterală a oaselor sesamoide în spațiul interosos metatarsian. Această deformare se întîlnește într-un raport bărbați:femei de 1:9, iar încălțămintea a fost citată a fi cauza cea mai importantă.

Formele ușoare de hallux valgus sînt asimptomatice. Pe măsură ce halucele deviază lateral, el opune rezistență sau se suprapune peste cel de-al doilea deget și produce durere la nivelul celei de-a doua articulații MTF. Cînd halucele se suprapune peste cel de-al doilea deget, poate apărea subluxația falangei proximale a acestui deget, datorită întinderii capsulei sale articulare plantare. Această subluxație se observă la examenul fizic. Durerea apare atunci cînd degetul doi este deplasat, depășindu-se libertatea sa de mișcare în articulația MTF. Disconfortul este produs de o sinovită traumatică determinată în acest loc de forțele generate în cursul mersului și al purtării de greutăți. Degetul doi și articulația sa MTF sînt tumefiate, luxat de pe articulația MTF și apare deformarea acestuia „în ciocan". Degetul trei este dislocat dorsal, în mod similar, determinînd luxația celui de-al treilea cap metatarsian spre fața plantară. Purtarea de greutăți determină apariția metatarsalgiei la baza degetelor doi și trei, în timp ce purtarea unor pantofi strîmți și înguști determină iritația dureroasă, traumatică ▪ tegumentului și ▪ țesuturilor moi de pe fața dorsală a articulațiilor IFP ale degetelor doi și trei și/sau tumefacția de origine inflamatorie a montului medial, situat la nivelul primei articulații MTF. Hallux valgus se asociază cu piciorul plan hipermobil, cu piciorul planovalg (la pacienți cu paralizie cerebrală), cu purtarea de pantofi cu toc înalt și înguști, cu piciorul lat sau cu picioarele evazate și cu piciorul plat hipermobil, cu metatarsus primus varus, cu hiperlaxitatea articulară (sindromul Down și sindromul Ehlers-Danlos) și cu poliartrita reumatoidă.

28. MONTUL HALUCELUI

Apariția unei deformări în valgum ▪ halucelui întinde partea medială ▪ capsulei articulației MTF. Regiunea medială a capului primului metatarsian se expimă sub forma unui mont. Medial, se produce o osteosinteză reactivă. Presiunea locală exercitată de pantof determină îngroșarea părții mediale a capsulei articulare și formarea unei burse adventiceale superficiale. Această bursă se inflamează, determinînd durere, tumefacție, hiperemie și sensibilitate locală la palpare. Infecția bursei este rezultatul puncției

aspirative pentru evacuarea lichidului, prin urmare această manevră trebuie evitată. O bursă inflamată va deveni asimptomatică dacă se poartă un pantof deschis sau un pantof tăiat în zona corespunzătoare acesteia.

29. HALLUX LIMITUS SAU RIGIDUS

Durerea acută poate urma tumefacției acestui deget. Fața dorsală a primei articulații MTF este tumefiată și sensibilă, iar dorsiflexia degetului produce durere. Mersul determină dorsiflexia pasivă a halucelui și intensifică durerea, în timp ce flexia plantară este nedureroasă. Cauza este reprezentată de o contuzie sau o fractură condrală sau osteocondrală a feței dorsale a suprafeței articulare a capului metatarsianului.

Simptomele persistente de la nivelul primei articulații MTF sînt determinate de artroză. Aceasta produce durere și limitarea dorsiflexiei, în timp ce flexia plantară obișnuită este nedureroasă. O fractură osteocondrală este demonstrată cu ajutorul RMN sau al radiografiilor, iar artroza, pe radiografii. La pacienții cu artroză severă, osteofitele se pot palpa pe fața dorsală a articulației.

Halucele rigid juvenil este datorat osteocondritei disecante sau unui picior cu planovalg sever, al unui prim metatarsian hipermobil și al metatarsus primus elevatus.

Deși cele mai multe cazuri de haluce rigid la adulți sînt rezultatul traumatismelor sau artrozei, unele sînt produse și de gută, de una dintre spondilartropatiile seronegative sau de poliartrita reumatoidă. În cele mai multe cazuri datorate unei artrite sistemice, există o interesare bilaterală, asimetrică în ceea ce privește severitatea afectării. Bărbații sînt mai frecvent afectați decît femeile. De asemenea, halucele rigid poate dezvolta secundar unei deformări în valgum a halucelui.

Radiografiile făcute în cazurile cu evoluție îndelungată pot releva o exostoză proeminentă dorsală sau laterală. Se pot produce extensii bursale dorsal sau lateral, la nivelul primei articulații MTF.

30. AFECȚIUNI ALE OASELOR SESAMOIDE ALE HALUCELUI

Pe fața plantară a primei articulații MTF apar durere, sensibilitate și tumefacție. Purtarea unor greutăți și mersul intensifică durerea și acestea sînt voluntar limitate de către pacient. Oasele sesamoide (medial și lateral) sînt palpate lîngă joncțiunea cap-gît a primului metatarsian. Sensibilitatea este, uneori, localizată în aria unui singur os sesamoid.

Cauzele durerii locale, spontane și la palpare, a sesamoidelor includ sesamoidita; contuzia sesamoidală; fracturile sesamoide, de obicei asociate cu căderile de la înălțime și, uneori, confundate radiologic cu sesamoidele secționate (bipartite); necroza aseptică, evidențiată prin scintigrafia osoasă cu baleiaj; bursita sub primul cap metatarsian, care este rezultatul unei perioade prelungite de mers sau de stat în poziție verticală; precum și un os sesamoid lărgit medial, artritic.

Imaginile radiologice tangențiale, „sesamoidiene", sînt utile pentru identificarea fracturilor, a necrozei avasculare, a osteomielitei și a artritei degenerative. Cazurile cu radiografii negative, dar cu durere în aria sesamoidiană includ condromalacia, bursita sesamoidiană, sinovita primei articulații MTF, un os sesamoid secționat simptomatic sau tendinita flexorului lung al halucelui. Fracturile sesamoide necesită intervenție chirurgicală în caz de eșec al sudurii normale a părților sau în caz de deplasare intraarticulară. Oasele sesamoide infectate sau necrotice pot de asemenea necesita excizie.

31. ARTRITA PRIMEI ARTICULAȚII MTF

A. Artrita și osteomielita septică. Artrita septică are origine hematogenă, poate urma unui traumatism penetrant (de exemplu, puncția aspirație pe ac) sau unei fracturi, respectiv fracturi-luxație deschise, sau poate rezulta prin penetrarea un ulcer plantar în articulație. De obicei, ulcerele plantare sînt trofice și secundare unei neuropatii periferice severe. Sînt asociate infecția și liza sesamoidelor sau capul metatarsian se poate infecta. Regiunea situată deasupra primei articulații MTF este difuz sensibilă, tumefiată, caldă și hiperemică. Durerea este ușoară pînă la severă, în funcție de gradul de afectare neuropatică anterioară. Ca elemente asociate, întîlnim febra, transpirațiile, precum și leucocitoză și creșterea VSH-ului. Radiografiile sau RMN arată extinderea afectării către țesuturile moi și oase. Lichidul sinovial are o concentrație ridicată de leucocite polimorfonucleare, iar culturile din lichidul sinovial sînt pozitive. Sînt necesare debridarea chirurgicală sau amputarea, ca și o cură prelungită de antibiotice administrate intravenos.

B. Podagra. La nivelul părții mediale a treimii anterioare a piciorului și al primei articulații MTF apar durerea severă, chinuitoare, hiperemie, căldură locală, tumefacție și sensibilitate intensă la palpare. Aspirația lichidului sinovial relevă existența cristalelor de urat monosodic (gută) sau de calciu pirofosfat dihidrat (pseudogută). Rareori, depunerea în articulație a unor cristale de hidroxiapatită sau de oxalat de calciu poate produce un tablou clinic asemănător. Alte afecțiuni care produc ocazional o sinovită a primei articulații MTF includ poliartrita reumatoidă, sindromul Reiter, spondilita anchilozantă, precum și artritele asociate bolilor inflamatorii intestinale. Aceste afecțiuni sistemice sînt identificate cu ajutorul anamnezei și al elementelor obținute prin examenul fizic și de laborator.

32. NEURINOMUL JOPLIN

De-a lungul feței medio-plantare a primei articulații MTF apar dureri și parestezii, iradiind în haluce. Cauza este reprezentată de fibroza perineurală a nervului digital plantar corespunzător halucelui. Palparea locală a nervului digital la nivelul articulației MTF reproduce durerea și parestezile. Simptomele sînt exacerbate prin purtarea de pantofi sau de susținereea propriei greutăți. Posibilele cauze ale acestei tulburări sînt traumatismele locale ale primei articulații MTF, excizia chirurgicală a unui mont și compresia

mecanică a nervului prin hallux valgus. Este necesară excizia chirurgicală a nervului afectat.

33. GANGRENA SAU ULCERAȚIA HALUCELUI

Se manifestă prin durere, înnegrire și sensibilitate la palpare la nivelul halucelui. Ulcerația se formează după debridarea zonei necrotice. O zonă de eritem poate înconjura zona gangrenată. Piciorul este rece, palid și, de obicei, fără pulsuri palpabile, cu excepția situațiilor în care cauza este o vasculită a vaselor mici sau o embolie colesterolemică. Durerea debutează brusc. Cauza este reprezentată de embolia arterială printr-un trombus sau embol de colesterol, de tromboza locală în cazul unui vas distal sau de vasculită și de ocluzia unei arterei mici. La pacienții cu vasculită, sînt prezente de obicei simptome sistemice și afectare organică multiplă. Diagnosticul de arterioscleroză obliterantă este confirmat prin arteriografie. Ecocardiografia transesofagiană este utilizată pentru a demonstra existența unei surse cardiace de material embolic. Embolizarea colesterolemică apare după arteriografie, angioplastie sau după introducerea unui balon intraaortic.

34. DUREREA RADICULARĂ (RĂDĂCINA L5)

O radiculopatie L5 prin hernierea discului L4-L5 produce durere sciatică și lombară, durere în gambă sau durere pe fața dorsomedială a piciorului și în haluce. Este prezentă limitarea extensiei halucelui. Precipitarea sau exacerbarea durerii de către tuse sau manevra Valsalva și/sau manevra Lasègue confirmă diagnosticul. O leziune lombară este identificată cu ajutorul examenului RMN sau al tomografiei computerizate cu substanță de contrast.

35. ULCERAȚIA ȘI BURSITA PRODUSE DE CĂPUTA PANTOFULUI

Presiunea datorată căputei unui pantof strîmt și exercitată asupra feței dorsale a halucelui la nivel proximal determină eritem, sensibilitate și ulcerație superficială. Se poate forma o bursă adventicială, care devine roșie și sensibilă și, în unele cazuri, drenează lichid printr-un tract sinusal.

36. SINDROMUL DE SUPRASOLICITARE A PRIMEI ARTICULAȚII MTF

Durerea și sensibilitatea la nivelul primului metatarsian apar secundar unui prim spațiu articular lărgit și a unui haluce lung care se sprijină pe partea anterioară a pantofului și transmite forțele posterior, spre articulația MTF, ceea ce are ca rezultat lezarea articulației și artroză. Supraîncărcarea bruscă a regiunii MTF este produsă de o cădere pe vîrfurile picioarelor, de apăsarea cu piciorul pe frînă în cursul unui accident auto sau de suprasolicitarea dată de sărituri repetate pe vîrfurile picioarelor (la balerini). Un unghi de peste 25° între primul metatarsian și podea determină, de asemenea, o suprasolicitare a acestei articulații. Aceasta se întîmplă cînd pantofii purtați au tocuri excesiv de înalte sau cînd există o deplasare în jos a primului metatarsian, la un picior arcuit anterior.

La examenul fizic,se observă sensibilitate la palparea primei articulații MTF, proeminența capului metatarsianului pe fața plantară, precum și hiperextensia halucelui în cursul mersului. Consecințele acestei suprasolicitări sînt calusurile și/sau monturile plantare, bursitele adventiceale, sesamoiditele, fractura sau necroza aseptică a oaselor sesamoide și sinovita primei articulații MTF. Radiografiile de profil vor vizualiza orientarea verticală a primului metatarsian.

37. TENDINITA CALCIFICANTĂ A TENDONULUI FLEXORULUI HALUCELUI

Adiacent primei articulație MTF, pe fața plantară, apare durere, tumefacție, eritem și sensibilitate la palpare. Durerea este provocată sau exacerbată de mers, de flexia halucelui împotriva unei rezistențe sau de extensia pasivă a halucelui și de exercitarea unei presiuni direct pe locul dureros. Radiografiile vor releva o calcificare a țesuturilor moi în regiunea tendoanelor flexorilor halucelui. Repausul și administrarea de antiinflamatoare nesteroidiene conduc la vindecare.

Durerea degetului mic

38. CLAVUSUL DUR (DURIOAMELE, BĂTĂTURILE)

Aceste leziuni rotunde (3-10 mm), conice, hipercheratozice se formează secundar exercitării unei presiuni externe (dată de un pantof) asupra zonelor cu proeminențe osoase, precum un condil proeminent al unei falange sau o exostoză. Localizările frecvente sînt pe marginea laterală a degetului 5, pe fața dorsală a celorlalte degete, la nivelul articulațiilor IF (de exemplu, degetele „în ciocan" sau „în gheară"), sau la vîrful degetelor (clavusurile terminale). După îndepărtare, porțiunea conică a clavusului prezintă un centru mai moale decît tegumentul înconjurător. Clavusurile sînt adesea rezultatul purtării unui pantof nepotrivit (prea mare sau prea mic) sau al unei deformări preexistente a piciorului (de exemplu, picior plat cu ridicarea marginii sale laterale). Excizia și enucleerea clavusului va ameliora durerea și sensibilitatea la presiune. Pentru a se realiza vindecarea, în cazul clavusurilor recidivante, este necesară excizia proeminenței osoase subiacente.

39. CLAVUSUL MOALE

Aceste leziuni dureroase și sensibile apar, de obicei, între degetele patru și cinci sau între degetele trei și patru. Presiunea exercitată de un condil asupra altui condil adiacent determină formarea clavusului. Macerarea asociată a tegumentului din spațiul interdigital poate mima o infecție fungică. Un clavus moale poate să apară și pe plantă, fiind rezultatul presiunii exercitate de baza falangei proximale asupra capului metatarsianului degetului adiacent. O leziune în oglindă pe degetul adiacent

favorizează diagnosticul de clavus moale. Palparea unei proeminenţe osoase, la nivelul leziunii macerate, permite, de asemenea, punerea diagnosticului de clavus moale. O luxaţie articulară neredusă (MTF sau IFP) poate avea şi ea ca rezultat formarea unei asemenea leziuni

40. HELOMA VERRUCA

O verucă în mozaic, constînd dintr-un grup de veruci mici, poate mima un clavus moale. Această leziune este sensibilă la palpare şi dureroasă spontan.

41. CLAVUSUL TERMINAL

Aceste leziuni dureroase, hipercheratozice apar în regiunea distală a degetelor, periunghial. Deformarea degetului „în gheară" sau „în ciocan" este, uneori, responsabilă de localizarea clavusului în această regiune a degetului. Tegumentul este traumatizat de unghie, de proeminenţa osoasă subiacentă a falangei distale şi de suprafaţa internă a pantofului.

42. DEFORMAREA „ÎN CIOCAN" A DEGETULUI

Aceasta este o deformare dinamică, în flexie, a articulaţiei MTF. În unele cazuri, se poate asocia o deformare dinamică în flexie a articulaţiei IFP. Această deformare este cunoscută sub denumirea de deget „în gheară".

Tulburările dureroase care rezultă din deformarea degetului „în ciocan" includ clavusul terminal; clavusul dorsal; iritaţia şi durerea unghie-deget-pulpă; eritemul, durerea şi sensibilitatea la palpare induse de frecare şi situate pe faţa dorsală a uneia sau ambelor articulaţii IF şi unghia încarnată, cu infecţie asociată.

43. DEFORMAREA „ÎN COCOŞ DE PUŞCĂ" A DEGETULUI

Reprezintă o deformare în flexie a articulaţiei IFP, cu extensia sau hiperextensia articulaţiei IFP. Deformările articulare pot fi flexibile sau fixe.

Datorită fricţiunilor prin contactul cu un pantof strîmt, pe proeminenţa dorsală a articulaţiei IFP apare eritem, durere locală şi sensibilitate la palpare. În acest loc şi/sau în regiunea terminală a degetului se poate forma un clavus dureros.

Degetele „în cocoş de puşcă" sînt rezultatul purtării unor pantofi strîmţi, al dezechilibrului musculaturii intrinseci, al existenţei unui picior arcuit precum şi al tulburărilor neurologice ce afectează tonusul muşchilor anteriori ai piciorului.

44. CLAVUSUL PERIUNGHIAL AL DEGETULUI MIC

Prezenţa acestui clavus determină durere şi sensibilitate la palpare la nivelul porţiunii distale a feţelor laterală sau medială a degetului mic, adiacent unghiei. Este produs adesea de presiunea dorsolaterală exercitată de pantof.

În unele cazuri, această leziune rezultă prin rotaţia inferioară a degetului cinci, astfel încît marginea unghiei se freacă de talpa internă a pantofului. În astfel de cazuri, este necesară intervenţia chirurgicală corectivă.

45. ULCERAŢIILE DEGETELOR

A. Ischemice. Aceste ulceraţii sînt produse de ischemia secundară unui embolus, unui trombus, unei vasculite sau unei boli arteriosclerotice obstructive. Se poate asocia gangrenarea degetului respectiv şi/sau a altor degete.

B. Neuropatice. Neuropatia, care produce durere, parestezii şi anestezia degetelor, poate determina formarea unei ulceraţii neuropatice nedureroase.

46. TOFII

Pe faţa dorsală a degetului mic se poate forma o leziune fermă, hiperemică, sensibilă, care poate mima un clavus sau un abces cutanat, datorită centrului său alb. Leziunea se rupe, drenînd un material albicios, cretos. Examenul microscopic al acestuia relevă particule de cristale de urat monosodic. Leziunea mimează un furuncul, dar secreţia este alb cretoasă şi nu galbenă. Radiografia piciorului evidenţiază leziuni erozive, gutoase la nivelul falangelor şi al metatarsienelor.

47. ARTRITA DEGETELOR MICI

Durerea, sensibilitatea şi tumefacţia izolată a articulaţiilor IFD şi IFP sînt un semn precoce de poliartrită reumatoidă sau pot apărea sub forma dactilitei (deget „în cîrnăcior") în artrita psoriazică sau în sindromul Reiter. Degetul „în cîrnăcior" se asociază cu semne radiologice de periostită, de sinovită a articulaţiei IF şi uneori de tenosinovită a flexorilor.

48. TINEA PEDIS

Această afecţiune este asimptomatică sau produce prurit în cel de-al treilea şi al patrulea spaţiu interdigital sau o durere ascuţită, cu caracter de usturime, datorată erodării şi fisurării tegumentului. Cazurile neglijate vor evolua spre afectarea tuturor spaţiilor interdigitale şi vor determina eroziuni şi ulceraţii ale feţei plantare proximale a degetelor. Spaţiile interdigitale sînt umede şi macerate, de pe suprafaţa lor fiind îndepărtată o secreţie brînzoasă. Tipurile de fungi frecvent izolaţi sînt *Trichophyton rubrum* sau *mentagrophytes*. Se poate produce suprainfectarea cu difteroizi şi bacterii gram-negative (tulpini de *Pseudomonas şi Proteus)*.

Aerisirea piciorului (prin purtarea de sandale sau de pantofi deschişi) şi utilizarea unor soluţii şi pudre antifungice duc la vindecare. Leziunile zemuinde sau veziculoase sînt tratate prin curăţare umedă cu soluţie Burow (1:20) sau cu permanganat de potasiu (1:10.000).

49. CANDIDOZA

Această infecţie apare interdigital şi produce macerare, zemuire, durere cu caracter de arsură şi prurit. Tegumentul

degetelor devine eritematos şi apar vezicule. Se asociază cu obezitatea, diabetul zaharat şi alcoolismul. Alte zone tegumentare, precum marginea unghiilor (paronichia), axilele, plicile submamare şi cele inghinale sînt de asemenea afectate. Tratamentul topic este de obicei eficient.

50. DUREREA ŞI INFLAMAŢIA FAŢEI DORSALE ALE ARTICULAŢIEI IF

Aceste simptome produse de fricţiune sînt datorate degetelor „în ciocan"; degetelor „în gheară"; subluxaţiei articulaţiilor MTF, care conduce la apariţia degetelor „în ciocan"; suprapunerii degetului doi şi, uneori, a degetului trei peste haluce, datorită subluxaţiei articulaţiei MTF; dislocaţiei celei de-a doua articulaţii MTF; sau unei deformări rotaţionale a degetului cinci astfel încît acesta acoperă degetul patru. Metatarsalgia (de exemplu, legată de subluxaţia articulaţiei MTF) este asociată cu inflamaţia feţei dorsale a articulaţiei IFP, cu formarea de vezicule, cu formarea de calus şi/sau mont sau cu ulceraţia.

51. TRAUMATISMELE (CONTUZII ŞI FRACTURI)

Lezarea directă de către un obiect în cădere sau lovirea degetului de o suprafaţă dură pot determina lezarea ţesuturilor moi, formarea unui hematom subunghial, apariţia unei fracturi sau luxaţia falangelor. Radiografiile vor demonstra prezenţa unei eventuale fracturi sau luxaţii.

52. „MONTUL CROITORULUI"

Pe faţa laterală a celei de-a cincea articulaţii MTF apar durerea, tumefacţia şi sensibilitatea la palpare. Există o deviere în varum, la nivelul articulaţiei MTF, a falangei proximale, ceea ce determină expunerea feţei articulare laterale a capului metatarsianului cinci şi apariţia unei proeminenţe laterale. Peste această proeminenţă osoasă, fricţiunile cu pantoful duc la formarea unui calus şi a unei burse subcutanate. Bursita traumatică, cu tumefacţie, hiperemie şi sensibilitate la palpare determină apariţia durerii la acest nivel. Diminuarea frecării cu pantoful duce la dispariţia reacţiei inflamatorii. În cazurile refractare este necesară osteotomia metatarsiană.

53. BOALA ŞI FENOMENUL RAYNAUD

Această afecţiune implică degetele de la mîini şi de la picioare la 40% dintre pacienţi (cu boala Raynaud). Expunerea la frig sau tulburările emoţionale precipită atacul. Sînt afectate unul sau mai multe degete de la mîini şi unul sau mai multe degete de la picioare. Iniţial, degetele devin uşor dureroase şi albe. Această paloare este perfect delimitată de una dintre crestele palmare, respectiv plantare, ale degetului. După 10 sau 15 minute de paloare, degetele de la mîini şi picioare devin congestionate şi cianotice şi, în final, roşii, hiperemice şi dureroase. Deşi această secvenţă coloristică (alb, albastru şi roşu) este caracteristică, unii pacienţi prezintă doar paloarea şi cianoza sau doar cianoza. Paresteziile cu caracter de usturime apar uneori în cursul fazei de paliditate şi în perioada de recuperare hiperemică. Episoadele durează 20-30 de minute, iar recuperarea este uneori accelerată prin încălzirea degetelor în apă caldă. Pacienţii cu atacuri frecvente dezvoltă ulceraţii digitale, sclerodactilie şi infarcte tegumentare. Această tulburarea se numeşte boala Raynaud atunci cînd nu se evidenţiazp nici o boală asociată. Cazurile asociate cu o boală subiacentă sînt considerate a prezenta fenomenul Raynaud. Cauzele fenomenului Raynaud sînt prezentate în Tabelul 47-5.

54. NODULII OSLER

Mici macule roşii cu o proieminenţă punctiformă centrală apar pe vîrful unuia sau a mai multor degete de la mîini sau de la picioare, aceste leziuni fiind sensibile la palpare. Ele se asociază cu endocardita bacteriană. Ca elemente asociate întîlnim febra, durerea musculoscheletală, paloarea, peteşiile, hemoragiile în aşchie, un suflu cardiac, anorexia şi encefalopatia. Diagnosticul este confirmat de una sau mai multe hemoculturi pozitive şi de ecocardiografia transesofagiană cu vizualizarea valvelor cordului (a vegetaţiilor de pe valvele cordului).

55. TUMORILE SUBUNGHIALE

A. Tumora glomică. Aceste leziuni, de 1-3 mm, albastru-roşietice, determină durere subunghială şi sensibilitate la palpare. Durerea este provocată de expunerea la frig sau presiune. Aceasta dispare după excizia leziunii.

B. Osteomul osteoid. Se manifestă printr-o durere surdă subunghială, care se intensifică nocturn. Aspirina ameliorează rapid şi prompt durerea. Este prezentă tumefacţia ţesuturilor moi ale falangei distale a degetelor. Leziunea este obiectivată pe o radiografie plană sau pe tomografie, sub forma unei tumori osteosclerotice falangiene, cu un nidus central radiotransparent. Dacă radiografiile sînt negative sau irelevante, scintigrafia osoasă va demonstra existenţa tmorii.

C. Veruca subunghială. Această leziune apare periunghial şi creşte sub unghie, determinînd disconfort local. O verucă invazivă poate eroda vîrful osos subiacent.

Durerea cu localizare în treimea medie a piciorului

56. ENTORSA BOLTEI PLANTARE

La nivelul regiunii mediale a treimii medii a plantei apare o durere surdă. Această durere este intensificată de purtarea de greutăţi şi de dorsiflexia piciorului şi este ameliorată de repaus şi de flexia plantară. Afecţiunea este rezultatul oboselii musculaturii şi tendoanelor şi/sau leziunii ligamentare. Afecţiunile piciorului asociate cu entorsa boltei lantare, precipitate de purtarea de greutăţi timp îndelulngat, includ piciorul plat, piciorul arcuit, piciorul rigid cu mobilitate tarsiană limitată şi laxitate ligamentară.

Tabelul 47-5
CAUZELE FENOMENULUI RAYNAUD ŞI PREVALENŢA LUI LA PACIENŢII CU ACESTE AFECŢIUNI

Fibromialgia	30
Bolile de colagen	
Scleroza sistemică	80-90
Lupusul eritematos sistemic	30
Dermatomiozita şi polimiozita	30
Boala mixtă a ţesutului conjunctiv	81
Poliartrita reumatoidă	4-17
Sindromul Sjögren	16-42
Poliarterita nodoasă	5-10
Boala ocluzivă arterială	
Arterioscleroza obliterantă	
Trombangeita obliterantă	
Embolia acută arterială	
Hipertensiunea pulmonară	50
Discraziile sangvine	
Crioglobulinemia	
Boala aglutininelor la rece	
Criofibrinogenemia	
Macroglobulinemia Waldenström	33
Bolile mieloproliferative	
Leziunile a frigore	
Tulburările neurologice	
Boala discului intevertebral	
Tumorile măduvei spinării	
Medicamentele	
Beta-blocantele	
Derivaţii de ergotamină	
Bleomicina, Vinblastina, *Cis*-platina — tratamentul combinat pentru cancerul cu celule germinale	44
Migrena	22-33
Boala Raynaud*	
Femei	4
Bărbaţi	1-2

*Fenomenul Raynaud în populaţia generală, fără o afecţiune cuzatoare

Repausul şi un suport flexibil pentru arcul longitudinal ameliorează frecvent durerea.

57. TRAUMATISMELE

A. Articulaţiile tarso-metatarsiene (articulaţia Lisfranc). Lezarea se produce prin încărcarea axială a unui picior fixat, prin strivire sau prin rotaţia forţată a treimii anterioare a piciorului. O sarcină axială este aplicată călcîiului unui fotbalist cu piciorul în poziţie equin sau greutatea proprie a pacientului poate suprasolicita treimea medie a piciorului, atunci cînd piciorul se află în equin extrem. Acest tip de forţa poate apărea şi în cazul ratării unui pas. O sarcină verticală pe articulaţia tarsometatarsiană produce o entorsă, o luxaţie sau o fractură-luxaţie.

1. Entorsele. De-a lungul articulaţiei Lisfranc, la nivelul treimii medii a piciorului, se constată tumefacţie şi durere spontană şi la palpare. Supinaţia sau pronaţia pasivă a treimii anterioare a piciorului, cu călcîiul susţinut de mîna examinatorului, va provoca durerea.

2. Luxaţiile sau fracturile-luxaţii. În treimea medie a piciorului, alături de durerea locală, echimoze, sensibilitate la palpare şi tumefacţie apare o deformare. Purtarea de greutăţi este imposibilă şi foarte dureroasă. Există trei tipuri de dislocaţie tarsometatarsiană: (1) luxaţia laterală a tuturor metatarsienelor; (2) luxaţia doar a unuia sau a două metatarsiene în raport cu celelate; (3) luxaţia metatarsienelor în diferite direcţii şi planuri. Rareori, ruptura arterelor tibiale anterioară şi posterioară determină gangrena treimii anterioare a piciorului. Radiografiile pot evidenţia fracturile importante şi luxaţiile de la nivelul articulaţiei tarso-metatarsiene.

B. Regiunea mediotarsiană (articulaţia Chopart sau tarsiană transversă). Această articulaţie este compusă din articulaţiile talonaviculară şi calcaneocuboidală. Leziunile articulaţiei mediotarsiane au fost clasificate în cinci tipuri. Numele lor descrie direcţia de aplicare a forţei lezionale şi direcţia deplasării fragmentelor osoase.

1. Leziunile mediale. Forţele mediale produc fracturi-entorse, fracturi-subluxaţii sau luxaţii prin rotaţie forţată.

O fractură-entorsă poate produce o fractură prin smulgere a suprafeţei dorsale a capului talar, a marginilor naviculare şi laterale ale cuboidului sau a procesului anterior al calcaneului. Durerea dorsală, la nivelul treimii medii a piciorului, tumefacţia şi sensibilitatea se extind dinspre partea medială, spre cea laterală.

Fractura-subluxaţie sau fractura-luxaţie determină semne similare, alături de deplasarea medială a treimii anterioare a piciorului. Luxaţiile prin rotaţie forţată rezultă în urma căderilor de la înălţime. Articulaţia talonaviculară este deplasată medial. Rotaţia medială a treimii anterioare a piciorului determină dislocaţia articulaţiei talo-naviculare. Ligamentul interosos talo-calcanean şi articulaţia calcaneo-cuboidală rămîn intacte. Sensibilitate şi tumefacţie maximă apar medial de articulaţia talonaviculară.

2. Leziunile longitudinale. Aceste leziuni apar atunci cînd piciorul este flectat plantar şi se produce o încărcare axială a capetelor metatarsienelor. Osul navicular este comprimat de către cuneiforme şi de talus. Aceasta determină o fractură de compresie a osului navicular şi/sau strivirea talusului. Deplasarea medială a treimii anterioare a piciorului se poate produce în cazul rupturii articulaţiei calcaneo-cuboidale, dacă forţe similare sînt aplicate cuneiformelor laterale. Se pot asocia fracturile feţei laterale a osului navicular şi ale talusului. Durerea de pe faţa dorsală a treimii medii a piciorului, edemul şi sensibilitatea sînt foarte severe şi afectează întreaga căpută.

3. Leziunile laterale Aceste leziuni se produc în urma unui accident de automobil sau ■ unei căderi de la înălțime. Treimea anterioară ■ piciorului se află în pronație severă. Fractura-entorsă poate determina medial o fractură prin smulgere a osului navicular și a talusului, iar lateral, o fractură prin lovire a marginilor articulare ale osului cuboid sau calcaneului.

Apar fractura-subluxație a articulației talonaviculare laterale și fracturi cominutive ale regiunii anterioare a calcaneului sau osului cuboid. Bolta palatină dispare, iar osul cuboid este împins în afară. Dislocațiile laterale prin rotație determină dislocația laterală a articulației talonaviculare, în timp ce alte articulații ale treimii medii a piciorului nu sînt afectate.

4. Leziunile plantare. Fracturile-entorsă determină leziuni de smulgere ale osului navicular, talusului sau calcaneului. Se poate constata deplasarea plantară a osului navicular, ■ osului cuboid și a treimii anterioare ■ piciorului. Această deplasare se observă cel mai bine pe o radiografie de profil. Accidentele de motocicletă și căderile de la înălțime sînt responsabile de apariția acestor leziuni.

5. Leziunile prin strivire. Leziunile prin strivire produc multiple fracturi prin compresie, fracturi deschise, precum și un sindrom de compartiment al piciorului. Fracturile izolate ale osului navicular, cuboid, calcaneului sau talusului produc sensibilitate localizată și tumefacție și sînt observate cu ajutorul radiografiilor.

C. Fracturile osului navicular

1. Fracturile traumatice. Secundar unei fracturi dorsale prin smulgere, la nivelul regiunii dorsomediale a treimii medii a piciorului apar durere și sensibilitate la palpare. Mecanismul frecvent de producere al fracturii este reprezentat de eversia forțată ■ gleznei. Mai rar, o lovitură directă fracturează osul navicular. Înainte de efectuarea radiografiilor, o fractură prin smulgere dorsală este confundată cu o entorsă a ligamentului deltoid. Apare durere în treimea medie ■ piciorul, sensibilitate dorsală și tumefacție. Fractura prin smulgere a tuberozității naviculare este datorată unei eversii forțate ■ gleznei și se prezintă clinic similar unei fracturi naviculare, pe fața dorsală. Radiografiile vor demonstra prezența fracturii. Fracturile corpului osului navicular se asociază și cu alte leziuni ale articulației mediotarsiene, așa cum s-a descris mai sus. Fracturile izolate de corp osos navicular sînt rare.

2. Fracturile de stres. Este o afecțiune a atleților tineri (de exemplu, jucători de baschet). Fractura de stress a osului navicular produce durere și sensibilitate fără edem în partea medială a treimii medii a piciorului. Nu există antecedente lezionale. Durerea este provocată de susținerea propriei greutăți sau de alergare. Este posibil să nu existe nici un semn de fractură pe radiografia plană (în 76% din cazuri). Diagnosticul este stabilit de obicei prin scintigrafie osoasă. Tomografia computerizată detectează linia de fractură înainte ca radiografia plană să poată face acest lucru. Un diagnostic eronat și continuarea activității au ca rezultat lipsa consolidării sau întîrzierea consolidării fragmentelor, precum și o invaliditate importantă.

D. Fractura bazei metatarsianului cinci (fractura Jones). Două tipuri de fracturi apar la baza metatarsianului cinci: fracturi prin smulgere și fracturi diafizare.

1. Fracturile prin smulgere. O inversie bruscă a piciorului, asociată cu o contracție reflexă a peronierului scurt, determină smulgerea tuberozității metatarsianului cinci. Apare o sensibilitate la nivelul bazei metatarsianului cinci, lateral, la nivelul articulației cu osul cuboid. Eversia activă ■ piciorului este dureroasă. Această fractură este uneori confundată cu o entorsă ■ gleznei. Imobilizarea în gheată ghipsată timp de 2-3 săptămîni conduce la vindecare.

2. Fracturile diafizare (fracturlei Jones adevărate). Fracturile diafizare sînt datorate și ele inversiei piciorului flectat plantar. Se produce încărcarea regiunii laterale ■ piciorului. Fractura diafizară Jones se întîlnește la atleții de sex masculin (de exemplu, jucători de baschet). Apare o sensibilitate localizată, situată la 1-2 cm distal de baza metatarsianului. Radiografiile relevă o fractură transversă liniară, localizată de-a curmezișul metatarsianului. Această fractură prezintă frecvent o consolidare întîrziată, lipsa consolidării și risc de refracturare. Unele dintre aceste leziuni sînt fracturi de stress ale bazei metatarsianului cinci și nu fracturi acute.

58. NECROZA ASEPTICĂ A OSULUI NAVICULAR (BOALA MULLER-WEISS)

Această tulburare apare la adulții cu forme severe de picior plat și cu os navicular proeminent. Durerea severă dorsomedială din treimea medie a piciorului se asociază cu edem și, uneori, cu eritem și cu creșterea temperaturii la nivelul tegumentului supraiacent. Radiografia relevă turtiri în acordeon ale osului navicular, cu o față laterală osteosclerotică, densă. Modificări degenerative sînt prezente în articulația talonaviculară. RMN ■■■ un examen radioizotopic detectează precoce leziunile. La adulții cu simptome refractare este necesară artrodeza.

59. TENDINITELE

A. Tendinita flexorului lung al halucelui. În timpul mersului, durerea apare pe fața plantară medială a treimii medii ■ piciorului, distal de zona sensibilă asociată sindromului de pinten calcanean. Dorsiflexia pasivă sau activă a halucelui permite palparea tendonului. O zonă de sensibilitate focală ■ tendonului se constată în treimea

medie a piciorului. Această afecțiune apare cel mai frecvent datorită suprasolicitării (de exemplu, mersul timp îndelungat sau joggingul). Simptomele se ameliorează prin limitarea mersului și folosirea pantofilor cu margini cauciucate moi la nivelul plantei.

B. Tendinita peronieră. Durerea apare la nivelul regiunii laterale a treimii medii a piciorului, lîngă inserția mușchiului scurt peronier pe baza osului metatarsian cinci. Eversia activă contra unei rezistențe sau inversia pasivă intensifică durerea. Durerea datorată tendinitei lungului peronier iradiază în aria osului cuboid, sub bolta piciorului, spre partea medială, unde tendonul se inseră pe baza primului metatarsian. Sensibilitatea locală este prezentă la nivelul unuia sau a ambelor tendoane, lîngă punctele lor de inserție. Rareori, tendinita peronieră acută este provocată de o infecție cu *N. gonorrheae*, de o spondiloartropatie seronegativă sau de o poliartrită reumatoidă. Fracturile calcaneului pot determina iritarea tendonului peronier și constricția fasciei peroniere.

60. FRACTURA OSTEOCONDRALĂ SUBTALARĂ

Durerea și sensibilitatea apar la nivelul lui sinus tarsi, distal de vîrful maleolei laterale sau în ambele regiuni. Este prezentă o deformare fixă, în valgum, a treimii posterioare a piciorului, și poate exista o mișcare spastică, dureroasă, subtalară. În multe cazuri, cauza durerii nu este compresia și iritația tendoanelor peroniere care determină spasmul mușchiului peronier, ci o lezare ocultă a suprafeței articulare subtalare. Artrodeza subtalară, și nu eliberarea tendonului peronier, ameliorează simptomele. RMN-ul poate oferi imaginea tendoanelor peroniere și a gradului de afectare a articulației subtalare.

Prezența pe imaginea CT sau RMN a unui fragment calcanean adiacent tendoanelor peroniere nu înseamnă că acesta este cauza simptomelor de pe fața laterală a treimii medii a piciorului. Dacă fractura subtalară este cauza durerii, îndepărtarea fragmentului poate să nu aibă nici un rezultat. Pentru a fi ameliorată, durerea în articulația subtalară necesită artrodeză.

61. MIOZITA SAU ENTORSA INTEROSOASĂ

Durerea apare în treimea medie a piciorului, atunci cînd greutatea corporală se sprijină pe acesta. Durerea este de intensitate maximă dimineața, la ridicarea din pat și este ameliorată de purtarea pantofilor. Compresia latero-medială a treimii medii și anterioare a piciorului de către examinator precipită sau intensifică durerea. Repausul, fără susținerea propriei greutăți, ameliorează durerea. La nivelul țesuturilor moi, între metatarsienele doi și trei sau trei și patru apare sensibilitate la palpare, aceasta nefiind prezentă la nivelul unui os metatarsian.

RMN-ul pe secțiunea T_2 demonstrează hipercaptarea de partea mușchiului interosos inflamat. Această afecțiune răspunde la evitarea susținerii propriei greutății, timp de 2-4 săptămîni.

62. FRACTURA DE STRES A UNUIA SAU A MAI MULTOR OASE METATARSIENE SAU TARSIENE

Fractura de stress a diafizei oaselor metatarsiene, a osului navicular sau a altui os al treimii medii a piciorului determină durere surdă, provocată sau intensificată de susținerea propriei greutăți sau de alergare și ameliorată de repaus. Radiografiile sînt negative sau relevă prezența unei fracturi la nivelul liniilor articulare 2, 3 sau 4. Examenul radioizotopic osos este pozitiv în primele 2-4 săptămîni de la debutul durerii. Hipercaptarea radioizotopului este focală, ca și sensibilitatea asociată acestei leziuni. Pot fi prezente una sau mai multe fracturi de stress. De obicei, simptomele se ameliorează și dispar după evitarea ortostatismului prelungit și a activității fizice, pentru 3-5 săptămîni.

63. OSTEOMIELITA CU PSEUDOMONAS A TREIMII MEDII A PICIORULUI

O plagă punctiformă a unghiei poate determina dureri în treimea medie a piciorului, tumefacție și sensibilitate în zona plăgii. Prin leziunea unghială se poate inocula *Pseudomonas aeruginosa* într-unul din oasele metatarsiene, determinînd osteomielită. Evidențierea precoce a infecției osoase este făcută cu ajutorul examenului RMN sau al scintigrafiei ososе. Durerea locală, tumefacția și sensibilitatea răspund la tratamentul antibiotic. Majoritatea plăgilor punctiforme ale unghiei nu se complică cu osteomielită. Complicațiile cele mai frecvente sînt celulita sau abcesul datorate uneia dintre tulpinile stafilococice. Rareori, *Mycobacterium fortuitum* este cauza unei infecții asociate unei plăgi punctiforme.

64. PICIORUL PLAT DOBÎNDIT

A. Ruptura tendonului tibial posterior. Această leziune apare frecvent la un pacient cu istoric de picior plat congenital, ușor pînă la moderat. La nivelul tendonului, pe fața medială a treimii anterioare a piciorului și lîngă maleola medială, apare durere, tumefacție și sensibilitate și se produce aplatizarea boltei plantare a piciorului afectat. Ridicarea pe vîrful piciorului dureros nu este posibilă. Cînd piciorul este văzut din spate, se observă deformarea în valgum a călcîiului, lăsînd impresia de „degete supranumerale". Posibilitatea examinatorului de a vedea patru sau cinci degete privind din partea posterioară a piciorului afectat, reflectă o pronație severă. Inversia piciorului este limitată.

Cu timpul, durerea apare și pe partea laterală a treimii medii și treimii anterioare a piciorului, posibil datorită tasării porțiunii anterioare a fațetei subtalare posterioare în zona sinusului tarsian calcanean. În cazurile severe, calcaneul vine în contact cu maleola laterală. Această leziune apare predominent la femei (raportul bărbați:femei este de 1:2), în grupul de vîrstă 40-75 de ani. Două treimi din rupturile tendonului mușchiului tibial posterior apar

pe partea stîngă, iar 5% sînt bilaterale. Examenul RMN vizualizează tendonul tibial posterior şi va demonstra atrofia tendonului, rupturile acestuia sau semnale heterogene datorate degenerării, dar această investigaţie poate fi nerelevantă sau fals-negativă. Pînă la 20% din cazuri se asociază cu o spondiloartropatie seronegativă sau cu poliartrita reumatoidă.

În cazurile avansate, cu ruptură completă a tendonului, talusul subluxează medial sub acţiunea greutăţii şi formează o masă osoasă proeminentă sub maleola laterală.

B. Insuficienţa ligamentară sau osoasă. Piciorul plat dobîndit este rezultatul unui traumatism cu lezare ligamentară sau a modificărilor artrozice ale articulaţiilor talonaviculară, navicular cuneiformă sau metatarsocuneiformă. Fractura cu luxaţie mediotarsiană poate produce şi ea un picior plat dobîndit, determinînd durere pe faţa medială a treimii medii a piciorului şi, atunci cînd este severă, durere pe faţa laterală a treimii medii a piciorului şi gleznei.

65. ARTROZA

A. Primei articulaţii metatarsocuneiforme. Artroza primei articulaţii metatarsocuneiforme produce o exostoză dorsală care poate irita prin presiune tegumentul dorsal supraiacent sau determină o tenosinovită a tendonului extensorului lung al halucelui.

La nivelul exostozei, se dezvoltă o bursită adventicească. Apare durere şi sensibilitate în regiunea medială a treimii medii a piciorului. Tendinita este confirmată prin detectarea sensibilităţii focale a tendonului interesat şi prin intensificarea durerii, prin întinderea pasivă sau activă a tendonului.

B. Articulaţiei cuboidometatarsiane. Se manifestă prin durerea localizată în treimea medie a piciorului lateral, în timpul jogging-ului sau alergării. De-a lungul liniei articulare cuboidometatarsiene se constată prezenţa sensibilităţii la palpare. Rezultatele radiografiei pot fi negative. Cauza acestei dureri este reprezentată de artroza uşoară a articulaţiei dintre cuboid şi metatarsienele patru şi cinci. Entorsa ligamentelor asociate acestei articulaţii este dificil de diferenţiat de artroză, în absenţa semnelor radiologice. Această tulburare răspunde la evitarea alergării sau jogging-ului, timp de 2-4 săptămîni.

66. DUREREA FASCIEI PLANTARE

A. Fasciita plantară. Durerea apare pe faţa plantară a treimii medii a piciorului, dimineaţa, în momentul coborîrii din pat. După cîţiva paşi, durerea se ameliorează sau dispare, dar reapare mai tîrziu în timpul zilei. Fascia plantară este difuz sensibilă şi durerea se intensifică la dorsiflexia activă sau pasivă a degetelor. Este posibil ca la nivelul inserţiei fasciei pe calcaneu sensibilitatea să fie minimă sau absentă. Nu există sensibilitate la nivelul tendonului muşchiului flexor lung al halucelui, structură uşor de palpat prin extensia halucelui. Durerea este intensificată de susţinerea propriei greutăţi sau în timpul alergării. Fasceita plantară este, de regulă, un sindrom de suprasolicitare, dar este asociată şi unor boli de sistem. Tratamentul constă în repaus, bandajul circular al piciorului şi administrarea de antiinflamatoare nesteroidiene ameliorează simptomatologia; cazurile refractare răspund la plasarea unei orteze.

B. Sindromul de călcîi dureros. În sindromul călcîiului dureros, adesea confundat cu adevărata fasceită plantară, descrisă mai sus, se constată durere localizată spontan şi la palpare, la nivelul feţei medioplantare a călcîiului, dar fără intensificarea durerii la dorsiflexia degetelor. Rareori, fascia plantară este difuz sensibilă la nivelul treimii medii piciorului. Debutul sindromului călcîiului dureros apare în urma unei suprasolicitări. Este provocat de microtraumatisme, cu originea la nivelul fasciei plantare şi cu apariţia consecutivă a unei reacţii inflamatorii reparatorii. Traumatisme similare pot interesa muşchiul flexor scurt al degetelor, la nivelul inserţiei sale pe calcaneu. Fracturile microscopice de stress apar la nivelul tuberozităţii mediale a calcaneului, în asociere cu microrupturi ale fasciei sau ale muşchiului. Astfel de modificări osoase pot fi identificate prin scintigrafia osoasă (în faza tardivă apare hipercaptare la nivelul calcaneului). Durerea acută la nivelul treimi medii a piciorului este datorată rupturii fasciei plantare sau fracturării unui osteofit calcanean mai mare. Sindromul călcîiului dureros este o entezită. Aceste simptome şi semne similare pot fi asociate spondilartropatiilor seronegative.

67. ABCESELE PLANTARE

Această infecţie gravă poate cuprinde treimea anterioară şi pe cea medie a piciorului, sau numai treimea medie. Diabetul şi afecţiunile circulaţiei periferice sînt asocieri frecvente. Febra, frisoanele, transpiraţiile şi stare de rău sînt asociate cu durerea la nivelul treimii medii a piciorului, edemului, sensibilitatea la palpare. Faţa dorsală a piciorului este, la rîndul ei, edemaţiată şi dureroasă. De obicei, se constată leucocitoză. Prin culturi se izolează *S. aureus* sau floră microbiană mixtă. Purtarea unor greutăţi este dificilă sau imposibilă. Orice mişcare a piciorului intensifică durerea. Cel mai frecvent, este afectat compartimentul central al piciorului. Examenul RMN poate repera prezenţa puroiului în spaţiile plantare, pînă la fascie. Simptomatologia se remite prin incizie, drenaj şi tratament antibiotic.

Durerea localizată pe faţa dorsală a piciorului

68. TENDINITELE

A. Muşchiului extensor lung al halucelui. Durerea apare în timpul mersului, în zona dorsomedială a piciorului. În dreptul tendonului este prezentă sensibilitatea locală la palpare. Extensia halucelui împotriva unei rezistenţe sau flexia pasivă sînt manevre care precipită durerea.

B. Mușchiului extensor lung al degetelor. Durerea apare la nivelul acestui tendon în timpul mersului, alături de sensibilitatea locală la palpare. Extensia degetelor II-V împotriva unei rezistențe sau flexia pasivă sînt manevre de provocare a durerii.

C. Mușchiului tibial anterior. Se constată durere locală la mers. Palparea tendonului în timp ce piciorul este în flexie dorsală împotriva unei rezistențe provoacă durerea, semn care susține diagnosticul. Flexia plantară pasivă este dureroasă.

69. LEZIUNEA LIGAMENTULUI ÎNCRUCIȘAT CRURAL

Entorsa ligamentului crural încrucișat este provocată de traumatisme directe sau indirecte. Palparea ligamentului în timpul dorsiflexiei degetelor este dureroasă. Durerea severă la palpare la nivelul ligamentului și intensificarea minimă a durerii la flexia dorsală a degetelor, sugerează prezența leziunilor ligamentare.

70. ALTE CAUZE

Celelalte cauze ale durerii feței dorsale a piciorului sînt enumerate în tabelul 47-6 și au fost discutate anterior în cadrul acestui capitol.

Durerea cu localizare în treimea posterioară a piciorului

71. DUREREA GENERALIZATĂ A TREIMII POSTERIOARE A PICIORULUI

A. Fracturile calcaneului

1. Intraarticulare. Cauza frecventă este căderea de la înălțime. În timpul impactului, talusul presează calcaneul (85% din cazuri). În 5-9% din cazuri, fracturile calcaneului sînt bilaterale, iar în 10% sînt însoțite de fracturi ale coloanei lombare.

Durerea intensă, difuză, din călcîi este însoțită de apariția unei echimoze plantare întinse, de edem și de sensibilitate la palpare în această zonă. În multe cazuri, călcîiul se lățește și apare o deviere în valgum a acestuia. Durerea intensă, care nu se ameliorează la administrarea de analgezice, se manifestă rareori datorită formării unui hematom și a unui sindrom de compartiment al piciorului. În astfel de cazuri, durerea este accentuată de orice mișcare a degetelor, iar loja centrală devine tensionată și foarte sensibilă la palpare. Apare hipoestezie și parestezii în zonele distale ale piciorului. Diagnosticul este confirmat prin măsurarea unei presiunii crescute intracompartimentale. Durerea intensă este ameliorată de decompresia chirurgicală a lojei centrale și a celorlalte loje fasciale interesate.

Radiografiile efectuate în diferite incidențe (anteroposterioară, laterală, axială, calcaneeană și oblică) vor identifica și localiza cele mai multe fracturi ale calcaneului. Radiografiile în incidență laterală evidențiază fracturile talusului, cu înfundarea acestuia. Incidența anteroposterioară vizualizează asocierea cu fracturile de navicular și cu cele de cuboid și permite evaluarea articulațiilor calcaneocuboidă și talonaviculară. Incidența axială demonstrează lățirea calcaneului și îngustarea spațiului peronier de către un fragment lateral, evaluează importanța deplasării și caracterul cominutiv al fracturii. Fracturile complexe sînt cel mai bine investigate prin RMN.

Tabelul 47-6
CAUZELE DURERII DORSALE A PICIORULUI

Celulita
Abcesul piciorului
Osteomielita
Artrita septică
Atacul de gută sau pseudogută
Distrofia simpatică reflexă
Polineuropatia periferică
Compresia mecanică a nervului peronier superficial
Compresia mecanică a nervului peronier profund
Mușcăturile
Herpes zoster
Dermatita de pantof
Traumatismul oaselor metatarsiene și tarsiene (fractură și dislocație)
Necroza aseptică a osului navicular
Fractura osteocondrală subtalară
Miozita sau entorsa interosoasă
Fractura de stress a unui os metatarsian sau tarsian
Piciorul plat dobîndit
Artroza articulației tarso-metatarsiene (prima articulație metatarsocuneiformă și cuboidometatarsiană)
Tendinita tibialului anterior, extensorului lung al halucelui și/sau extensorului lung al degetelor
Entorsa ligamentului crural încrucișat

2. Extraarticulare

A. FRACTURA APOFIZEI MEDIALE A CALCANEULUI. Se manifestă prin durere însoțită de tumefacție, sensibilitate și echimoze, sub maleola medială. Funcționalitatea gleznei este păstrată, dar flexia dorsală a piciorului sau a degetelor produce durere. Incidența axială demonstrează fractura și gradul deplasării.

B. FRACTURA REGIUNII SUPERIOARE A TUBEROZITĂȚII CALCANEULUI. Se manifestă prin durere, tumefacție, sensibilitate la palpare și echimoze pe fața posterioară a călcîiului, în vecinătatea inserției tendonului lui Achile. Acest tip de fractură are loc prin smulgerea unui fragment osos de la nivelul inserția tendonului lui Achile, datorită contracției bruște a mușchilor gambei în timpul căderii de pe o scară. Cel mai frecvent se întîlnește la femeile vîrstnice cu osteoporoză. Flexia plantară

activă este dificilă sau imposibilă. Ridicarea pe vîrfuri este dificilă (flexia plantară este imposibilă), dar este posibilă, dacă mușchiul tibial posterior și flexorii degetelor contribuie la flexia plantară. Rezultatele testului Thompson sînt pozitive, dacă tendonul lui Ahile împreună cu fragmentul osos atașat sînt complet separate de calcaneu. O radiografie în incidență laterală va obiectiva fractura.

C. FRACTURA SUSTENTACULUM TALI. Mecanismul obișnuit de producere este căderea pe călcîi, asociată cu retroversia forțată a piciorului. La nivelul regiunii submaleolare mediale a călcîiului apare tumefacție și durere spontană și la palpare. Durerea se intensifică la retroversia piciorului. De regulă, sensibilitatea la palpare a călcîiului este minimă sau chiar absentă. Hiperextensia pasivă a halucelui poate, de asemenea, intensifica durerea. Incidența axială demonstrează prezența fracturii.

B. Necroza ischemică a călcîiului. Pacienții vîrstnici pot acuza durere, eritem și înnegrire a unui călcîi sau a ambilor, secundar necrozei prin presiune asupra pielii neprotejate. Astfel de fenomene ischemice apar la pacienții comatoși, după un AVC sau la alte categorii de bolnavi imobilizați la pat. Mai rar, sînt descrise la pacienți tineri aflați în comă profundă. La examenul fizic al călcîiului, se observă o zona de piele variabilă ca dimensiuni, indurată și înnegrită, înconjurată de un lizereu eritematos. De obicei, nu există alterarea stării generale. Durerea este spontană, de intensitate moderată sau este resimțită numai la mișcări care exercită presiune asupra călcîiului sau la palparea zonei infarctate. După cîteva săptămîni, apare o liză parțială a zonei înnegrite și, secundar, o ulcerație reziduală infectată. Uneori, se impune debridarea, urmată de grefă de piele pentru reconstrucția călcîiului; în cazurile mai ușoare este posibilă vindecarea spontană.

72. DUREREA FEȚEI PLANTARE A TREIMII POSTERIOARE A PICIORULUI

A. Afecțiunile stratului adipos

1. Atrofia. Durerea apare la nivelul feței plantare a călcîiului și este intensificată de purtarea pantofilor cu talpă tare și de mersul pe suprafețe tari. Stratul adipos de la nivelul călcîiului este în cantitate mică, de grosime redusă și de consistență moale. Tuberculii calcaneeni se palpează cu ușurință sub piele. Compresia acestei zone de către examinator reproduce durerea. Ameliorarea parțială sau vindecarea se obține prin purtarea de încălțăminte cu talpă moale, prevăzută cu talonete și prin ridicarea călcîiului pe un plan superior. Vîrstnicii și atleții care se antrenează pe suprafețe dure sînt expuși riscului acestei afecțiuni.

2. Inflamația. Apare durere și sensibilitate la nivelul feței plantare a călcîiului, dar nu se observă atrofia stratului adipos. Simptomele sînt consecința traumatismelor mici sau repetate, prin ortostatism prelungit sau printr-un traumatism direct al călcîiului. Tratamentul constă în utilizarea unor talonete semirigide din material plastic, fără stratul de amortizare folosit la bolnavi cu atrofie. Remisiunea apare în intervalul următoarelor 6 luni.

3. Separarea paniculului adipos de calcaneu. Interpunerea unei pungi lichidiene care separă țesutul adipos de calcaneu provoacă durere în călcîi, sensibilitate și tumefacție. Diagnosticul este confirmat prin RMN. Puncția aspirație a bursei sau chistului format sau excizia sa permit readerarea țesutului adipos de calcaneu și ameliorează durerea.

4. Papulele piezogenice. Sînt papule dureroase provocate de presiune. Suprafața lor este mai mare decît în cazul papulelor nedureroase. Acestea reprezintă hernieri ale grăsimii hipodermice, în derm, cu ischemie consecutivă la nivelul papulei, ceea ce provoacă durere și sensibilitate la palpare. Este necesară o orteză de călcîi pentru a reduce presiunea la acest nivel.

B. Tumora glomică. O durere strict circumscrisă, la nivelul feței plantare a călcîiului, care se agravează la rece ar putea fi cauzată de o tumoră glomică, uneori nepalpabilă. Acest tip rar de leziune impune excizia chirurgicală pentru ameliorarea durerii.

C. Fractura de stres a calcaneului. Apar la recruți sau la atleții care se antrenează perioade lungi (peste 16 ore pe zi) și se manifestă prin durere cu caracter difuz, în zona călcîiului. Durerea debutează după mai multe săptămîni de antrenament și este persistentă. Este ameliorată la repaus și intensificată de activitatea fizică. În regiunea respectivă, apar tumefacția și eritemul, iar călcîiul este sensibil la palpare. Radiografia simplă nu aduce elemente de diagnostic pozitiv sau arată o imagine liniară densă, verticală, cu originea la nivelul platoului postero-superior al calcaneului și cu un traiect descendent, către suprafața plantară a acestuia. Scintigrafia osoasă sau tomografia computerizată sînt investigații sensibile pentru diagnosticul precoce al acestei afecțiuni.

D. Sindromul de călcîi dureros prin suprasolicitare. Se caracterizează prin durere în regiunea medială a feței plantare a călcîiului. Se constată prezența sensibilității la palpare în dreptul tuberozității mediale a calcaneului și a fasciei plantare, pînă la cel mult 5 mm distanță de acest punct. Cea mai mare parte a fasciei plantare distale este nedureroasă și nu se observă exacerbarea durerii la flexia dorsală pasivă a degetelor. Debutul este insidios. Inițial, durerea este remarcată dimineața cînd pacientul merge desculț și se remite în perioadă următoarea a zilei, odată cu reluarea activității. Ortostatismul prelungit, mersul sau alergarea conduc la exacerbarea durerii. S-a observat corelarea afecțiunii cu piciorul plat și cu piciorul arcuit. Cauza obișnuită a acestei afecțiuni este suprasolicitarea,

ceea ce produce ruperi microscopice ale inserţiilor fasciei plantare pe calcaneu şi ale fibrelor adiacente ale muşchiului.

La nivelul acestor microrupturi, se formează ţesut de granulaţie. Se constată periostită sau au loc microfracturi de calcaneu. La o scintigrafie osoasă, se observă o hipercaptare în ţesutul moale în timpul fazei de acumulare (fasceită) sau în faza tardivă (periostită şi microfracturi). La unii pacienţi, examenul scintigrafic este normal. La aproximativ 50% din pacienţii cu călcîi dureros, radiografia simplă evidenţiază prezenţa unui osteofit calcanean. Astfel de calcificări apar doar la 16% din pacienţii care nu acuză dureri. La majoritatea pacienţilor la care se găseşte acest semn, prezenţa osteofitului calcanean nu este considerată ca fiind cauza durerii în călcîi. Eşecul tratamentului conservator (antiinflamatoare nesteroidiene, orteze şi purtarea pantofilor cu plantă moale) impune intervenţia chirurgicală.

E. Ruptura fasciei plantare. De regulă, există un istoric de fasceită dureroasă de mai multe zile sau luni. În săptămînile precedente, la nivelul zonei dureroase, au fost administrate una sau mai multe infiltraţii locale cu corticosteroizi. Ruptura fasciei debutează brusc, în timpul mersului, alergării sau urcării unor trepte. O durere, cu caracter de rupere sau sfîşiere, apare în treimea medie şi posterioară a piciorului, făcînd imposibilă activitatea fizică şi căratul greutăţilor. În interval de o zi sau două apare o echimoză plantară şi pe faţa medioplantară a călcîiului. Simptomele se remit spontan în cursul următoarelor 3-4 săptămîni, fără reapariţia simptomelor anterioare de „fasceită plantară" sau de călcîi dureros.

F. Sindromul de călcîi dureros asociat cu bolile de sistem. Se manifestă prin durere şi sensibilitate la palpare, localizate la nivelul tuberozităţii mediale a calcaneului şi a inserţiei fasciei plantare pe acesta. Afecţiunile cauzatoare includ artrita reumatoidă, spondiolartropatiile seronegative (sindromul Reiter, spondilita anchilopoietică şi artrita psoriazică), artrita asociată bolilor inflamatorii ale intestinului, artrita gonococică, osteoartrita, osteomalacia, osteomielita, sarcoidoza (poliartrită, febră, eritem nodos şi adenopatie hilară) şi hiperostoza scheletică difuză idiopatică.

G. Neuropatia prin compresia mecanică a primei ramuri a nervului plantar lateral (muşchiului abductor al degetului cinci). Durerea apare la nivelul feţei plantare a călcîiului. Se constată sensibilitate la palpare în aria de proiecţie a nervului, care înconjură faţa medială a piciorului către faţa plantară. Această zonă este anterioară şi medială punctului de inserţie a fasciei plantare pe calcaneu. În 20% din cazuri, durerea şi paresteziile pot fi reproduse prin palparea nervului. Această afecţiune se poate trata conservator sau prin decompresie chirurgicală. Tendinita muşchiului *flexor al degetelor* poate provoca dureri şi sensibilitate în partea medio-plantară a treimii posterioare a piciorului, exacerbate la dorsiflexia degetelor şi flexia activă împotriva unei rezistenţe.

H. Fasciita plantară adevărată. Se manifestă prin dureri în zona anteroplantară a călcîiului şi a treimii medii a piciorului. Extensia pasivă a degetelor întinde fascia plantară şi exacerbează durerea. Zona de sensibilitate a fasciei plantare este mare şi cuprinde călcîiul şi treimea medie a piciorului. Acesta este un sindrom de suprasolicitare şi se ameliorează în repaus. Se deosebeşte de sindromul călcîiului dureros, care este o entezită, afectînd inserţia fasciei plantare.

I. Tendinitele flexorilor

1. Tendinita flexorului lung al halucelui. Se manifestă prin durere pe faţa medială a plantei, în treimea posterioară şi mediană a piciorului. În tendinitele şi fasceitele plantare, flexia dorsală pasivă a halucelui poate intensifica durerea. Flexia împotriva unei rezistenţe intensifică durerea numai în tendinite. Tendonul este sediul sensibilităţii locale în tendinita flexorilor.

2. Tendinita flexorului lung al degetelor. În aceste cazuri, apare durere pe faţa medială a călcîiului, însoţită de sensibilitate locală la palparea tendonului şi de exacerbarea durerii printr-o flexie limitată, împotriva unei rezistenţe. Flexia degetelor împotriva unei rezistenţe nu exacerbează durerea provocată de fasceita plantară.

73. DUREREA REGIUNII POSTERIOARE A TREIMII POSTERIOARE A PICIOULULUI

A. Bursita achileană superficială. Durerea în regiunea posterioară a călcîiului este de intensitate moderată şi apare prin iritaţia produsă de marginea superioară a unui pantof la nivelul tendonului lui Ahile, rezultînd formarea unei burse. Sensibilitatea la palpare apare posterior (superficial), la nivelul tendonului lui Achile. Tegumentul şi bursa subiacentă formează o îngroşare eritematoasă, în dreptul zonei supuse frecării. Această zonă este sensibilă, de consistenţă crescută şi în dreptul ei, pielea poate prezenta fisuri. Scoaterea pantofului care a produs traumatismul produce o oarecare ameliorare a durerii. Îndepărtarea sau tăbăcirea pielii pantofului în zona călcîiului duce la ameliorarea simptomatologiei.

B. Bursita retrocalcaneană. Durerea şi tumefacţia apar paralel şi anterior de tendonul lui Achile. Cauzele acestei afecţiuni sînt: suprasolicitarea fizică, guta, artrita reumatoidă sau spondiloartropatiile seronegative. Bursa dureroasă şi plină cu lichid, poate fi prinsă între haluce şi medius, pentru a constata sensibilitatea la palpare şi caracterul fluctuent. Este posibilă asocierea cu o bursită superficială sau se poate observa prezenţa unei proeminenţe posterioare, bursa retrocalcaneană deplasînd tendonul lui Achile înspre posterior. Sensibilitatea medială, laterală şi anterioară faţă de tendonul lui Achile, potrivit descrierii de mai sus, sînt elemente care susţin diagnosticul. Se constată hiperemia şi tumefacţia feţei posterioare a

călcîiului, însoţite de creşterea temperaturii locale. Dorsiflexia activă sau pasivă a piciorului fac ca tendonul lui Ahile să comprime bursa şi această manevră produce o durere mai severă decît flexia plantară. Atleţii de cursă lungă acuză intensificarea durerii la urcarea în pantă. Examenul RMN poată să evidenţieze bursa retrocalcaneană lărgită. Eroziunile de la nivelul calcaneului pot sugera prezenţa unei etiologii inflamatorii artritice.

C. Sindromul Haglund. Proeminenţa tuberozităţii posterosuperioare calcanee este un factor de risc pentru apariţia unei bursite retrocalcanee. Bursita apare prin comprimarea tuberozităţii de către un pantof rigid. Acest sindrom a fost diagnosticat radiografic prin patru criterii: (1) bursită retrocalcanee; (2) tendinita tendonului lui Achile (diametrul tendonului >9 mm, măsurat la 2 cm superior de tuberozitatea postrosuperioară); (3) bursita superficială a tendonului lui Achile şi (4) caracterul proeminent al tuberozităţii posterosuperioare a calcaneului, care se extinde deasupra liniei superioare a lui Pavlov şi Heneghan. Eşecul tratamentului conservator impune excizia bursei retrocalcanee şi osteotomia tuberozităţii posterosuperioare.

D. Tendinita achileană. Se caracterizează prin durere, îngroşarea tendonului şi sensibilitate la palpare, apărute pe un segment de tendon aflat la 2-3 cm proximal de tuberozitatea calcaneană posterosuperioară. Semne similare apar şi la locul de inserţie al tendonului pe calcaneu (tendinita de inserţie). La mobilizarea piciorului, în dreptul tendonului se palpează crepitaţii. Radiografia în incidenţa laterală demonstrează existenţa calcificărilor la nivelul acestuia. Calcificările tendonului provoacă inflamaţie acută, severă, manifestată prin eritem, tumefacţie, căldură locală, sensibilitate la palpare şi durere intensă, cu caracter constant.

Durerea din tendinita achileană se intensifică la flexia plantară împotriva rezistenţei şi la dorsiflexia activă a piciorului. Tendinita achileană este provocată de suprasolicitarea fizică, de pantofi inadecvaţi, de o spondiloartropatie seronegativă, de gută sau de o leziune acută.

Uneori, bursita superficială, bursita retrocalcaneană şi tendinita achileană apar simultan, determinînd o durere intensă, tumefacţie şi sensibilitate pe faţa posterioară a călcîiului.

E. Ruptura tendonului lui Achile. Durerea debutează brusc şi este urmată de tumefacţie şi sensibilitate locală pe faţa posterioară a călcîiului. Este palpată discontinuitatea tendonului. Flexia plantară a piciorului este afectată, astfel încît ridicarea pe vîrfuri este imposibilă sau foarte dificilă. Rezultatele testului Thompson sînt pozitive. O ruptură parţială este diagnosticată prin RMN sau prin examen ecografic.

F. Periostita şi osteita calcaneană. Se manifestă prin durere în partea posterioatră a călcîiului, sensibilitate şi tumefacţie. Periostita calcanee este consecinţa unui traumatism, unei artrite reumatoide sau a unei spondiloartropatii seronegative. Diagnosticul este susţinut de scintigrafia osoasă care arată hipercaptare la nivelul calcaneului.

G. Osteomielita calcaneană. Se manifestă prin durere intensă, tumefacţia treimii posterioare a piciorului şi sensibilitate locală la palpare. Febra, frisoanele şi transpiraţiile sînt prezente sau absente. Diabetul zaharat, insuficienţa renală şi alte boli care determină imunosupresie pot fi asociate cu această boală. VSH-ul este crescut şi există leucocitoză. Radiografia vizualizează arii de osteoliză şi reacţii periostale sau imaginea radiologică poate fi fals negativă, situaţii în care la scintigrafia osoasă trifazică se observă hipercaptarea tardivă a regiunii infectate a calcaneului. Un examen CT delimitează bine extinderea necrozei şi a lizei osoase. Puncţia biopsie permite obţinerea de material pentru efectuarea culturilor şi confirmarea diagnosticului. Tratamentul antibiotic asociat cu debridarea chirurgicală asigură vindecarea.

H. Fractura tuberozităţii posterosuperioare a calcaneului. Această afecţiune are un tablou clinic asemănător celui din ruptura de tendon achilean. Dacă tendonul este detaşat de calcaneu, datorită unei fracturi prin avulsie, rezultatele testului Thompson sînt pozitive. Această leziune a fost discutată anterior.

74. DUREREA REGIUNII MEDIALE A TREIMII POSTERIOARE A PICIORULUI

A. Tendinita tibială posterioară. Durerea de pe faţa medială a treimii posterioare a piciorului şi din regiunea proximală a bolţii plantare este produsă de o tendinită tibială posterioară. Durerea şi sensibilitatea apar posterior de maleola medială şi urmează traseul tendonului, distal, către inserţia sa pe navicular, de pe faţa medială a treimii medii a piciorului. Durerea este exacerbată de inversia piciorului, efectuată împotriva unei rezistenţe, în timp ce piciorul este în flexie plantară. Tumefacţia localizată posterior de maleola medială duce la dispariţia fosei retromaleolare. Durerea distală în zona navicularului este, uneori, produsă şi de un os navicular accesor. Tendinita acută este provocată de o pronaţie forţată şi bruscă a piciorului.

B. Tendinita flexorului lung al halucelui. Durerea apare posterior şi inferior de maleola tibială şi este exacerbată de extensia pasivă sau de flexia, contra unei rezistenţe, a halucelui. În dreptul tendonului posterior şi inferior de maleola tibială, apare tumefacţie şi sensibilitate la palparea locală. Tenosinovita stenozantă are ca urmare imposibilitatea extensiei halucelui.

Durerea spontană şi la palpare, localizată retromaleolar, poate fi datorată compresiei tendonului de un os trigonum de dimensiuni mai mari. Un examen CT şi/sau o tenogramă vor demonstra relaţia dintre osul trigonum şi tendon. Tomografia computerizată poate surprinde şi modificări osteoartritice între talus şi trigon.

Tabelul 47-7
CAUZELE DURERII BILATERALE A PICIORULUI

DUREREA GENERALIZATĂ A PICIORULUI
Traumatismele
Artritele
- Spondiloartropatiile seronegative
- Poliartrita reumatoidă
- Atacul de gută
- Atacul de pseudogută
- Reumatismul articular acut
- Lupusul eritematos sistemic
- Crizele dureroase din siclemie
- Artrita asociată hepatitei B
- Artrita asociată rubeolei

Vasculare
- Durerea nocturnă de repaus
- Embolia colesterolemică
- Arterioscleroza obliterantă şi durerea ischemică
- Vasculitele sistemice
- Trombangeita obliterantă
- Eritromelalgia

Distrofia simpatică reflexă
Polineuropatiile periferice
Sindromul de tunel tarsian
Degerăturile
Piciorul de tranşee
Piciorul de imersie
Degerătura benignă (eritemul pernio)
Dermatologice
- Pustuloza palmoplantară, cu sau fără psoriazis
- Eczema dishidrozică
- Pustulele bacteriene ale mîinilor şi picioarelor
- Acrodermatita continuă
- Dermoepidermita microbiană exematoasă
- Boala mînă-picior-gură
- Tinea pedis veziculară
- Dermatita atopică
- Dermatita de contact
- Deficitele de vitamine B
- Lichenul plan eroziv

DUREREA TREIMII ANTERIOARE A PICIORULUI
Metatarsalgia datorată
- Pantofilor cu toc înalt
- Piciorului equin
- Piciorului arcuit
- Sindromului de insuficienţă a primei articulaţii MTF
- Sindromul suprasolicitării articulaţiei MTF centrale

Boala Freiberg
Neurinomul Morton
Sinovita idiopatică a celei de-a doua articulaţii MTF
Artrita inflamatorie a articulaţiilor metatarsofalangiene
Insuficienţa arterială
Entorsa treimii anterioare a piciorului

DUREREA CU LOCALIZARE ÎN HALUCE ŞI PE FAŢA ANTTOMEDIALĂ A PICIORULUI
Calusurile
Verucile plantare
Clavusurile
Hallux valgus
Montul halucelui
Hallux limitus şi hallux rigidus
Afecţiunile sesamoidelor halucelui
Artrita articulaţiei MTF (podagra)
Ulceraţia datorată căputei pantofului
Sindromul de suprasolicitare a primei articulaţii MTF

DUREREA DEGETULUI MIC
Clavusurile
Verucile în mozaic
Degetul „în cocoş de puşcă"
Clavusul periunghial al celui de-al cincilea deget
Ulcerele ischemice şi neuropatice
Tofii
Artrita articulaţiilor MTF şi IF
Tinea pedis
Candidiaza
Durerea şi inflamaţia arici dorsale IF
Traumatismele (contuzii şi fracturi)
„Montul croitorului"
Fenomenul sau boala Raynaud
Nodulii Osler

DUREREA CU LOCALIZARE ÎN TREIMEA MEDIE A PICIORULUI
Entorsa boltei plantare
Traumatismul articulaţiilor tarsometatasiene şi mediotarsiane
Fracturile osteocondrale subtalare
Miozita sau entorsa interosoasă
Fracturile de stress ale oaselor metatarsiene
Piciorul plat dobîndit datorită rupturii ligamentului tibial posterior
Artroza articulaţiilor tarsiene
Fasceita plantară adevărată
Sindromul călcîiului dureros

DUREREA FEŢEI DORSALE A PICIORULUI
Atacul de gută
Atacul de pseudogută
Distrofia simpatică reflexă
Polineuropatia periferică
Compresia mecanică a nervului peronier profund
Dermatita de pantof
Traumatismul metatarsienelor
Artrita subtalară
Miozita sau entorsa subtalară
Fractura de stress metatarsiană
Piciorul plat dobîndit
Artroza articulaţiilor tarsometatarsiene
Tendinita muşchiului tibial anterior şi extensorilor degetelor

DUREREA CU LOCALIZARE ÎN TREIMEA POSTERIOARĂ A PICIORIORULUI
Fracturile calcaneene
Necroza ischemică calcaneană

DUREREA DE PE FAŢA PLANTARĂ A TREIMII POSERIOARE A PICIORULUI
Afecţiunile stratului adipos
- Atrofia
- Inflamaţia
- Papulele piezogenice

Sindromul de călcîi dureros datorat suprasolicitării
Sindromul de călcîi dureros datorat bolilor sistemice
Fasceita plantară adevărată
Tendinita flexorilor
- Flexorul lung al halucelui
- Flexorul lung al degetelor

Compresia mecanică a primei ramuri a nervului plantar lateral

DUREREA DE PE FAŢA POSTERIOARĂ A TREIMII PROXIMALE A PICIORULUI
Bursita achileană superficială
Bursita retrocalcaneană
Sindromul Haglund
Tendinita achileană
Periostita şi osteita calcaneană

DUREREA DE PE FAŢA MEDIALĂ A TREIMII POSTERIOARE A PICIORULUI
Tendinita tibialului posterior
Tendinita flexorului lung al halucelui
Sindromul de tunel tarsian

DUREREA DE PE FAŢA LATERALĂ A TREIMII POSTERIOARE A PICIORULUI
Entorsa laterală a gleznei
Tendinita peronieră
Fractura osteocondrală a domului talar
Fractura de stress a maleolei laterale

C. Sindromul de tunel tarsian. Durerea în treimea medioplantară este produsă de compresia nervului tibial posterior. Sediul durerii şi paresteziilor este călcîiul şi faţa medială a treimii anterioare şi mediale a piciorului. Manifestări frecvente sînt durerea nocturnă şi durerea exacerbată la mers sau ortostatism. Percuţia sau presiunea directă, exercitată asupra marginii mediale a piciorului reproduc durerea şi paresteziile. Această afecţiune a fost discutată într-un paragraf anterior al acestui capitol.

D. Fracturile apofizei mediale a calcaneului sau a sustentaculum tali. Aceste fracturi pot provoca dureri pe faţa medială a gleznei şi piciorului. Acestea au fost prezentate anterior.

E. Neurodinia ramurii calcaneene. Se manifestă prin durere persistentă, exacerbată de susţinerea propriei greutăţi, apărută de-a lungul marginii mediale a călcîiului. Există un uşor planovalgus şi se constată sensibilitatea locală, posteroinferior de tunelul tarsian. Această durere nu iradiază spre anterior. Înălţarea părţii mediale a călcîiului, utilizînd un tampon, ameliorează durerea. Cazurile refractare impun intervenţia chirurgicală.

75. DUREREA REGIUNII LATERALE A TREIMII POSTERIOARE A PICIORULUI

A. Entersa muşchiului peronier. Durerea apare la nivelul piciorului lateral, iar tendoanele peroniere sînt sensibile la palpare. Eversia contra unei rezistenţe sau inversia pasivă exacerbează durerea.

B. Tendinita peronieră. Tendoanele pot fi tumefiate şi sensibile la palpare, iar mişcările de inversie-eversie produc durere. Durerea iradiază în bolta piciorului.

C. Luxaţia laterală a gleznei. Elongaţiile ligamentelor talofibular şi calcaneofibular pot provoca durere în partea laterală a gleznei şi piciorului, sensibilitate şi tumefacţie. Inversia pasivă este dureroasă. Examenul radiologic confirmă ruperea completă a unuia sau mai multor ligamente laterale.

D. Fractura procesului lateral al talusului. Aceste fracturi determină durere spontană şi la palpare şi tumefiere în partea laterală a gleznei şi piciorului, care mimează luxaţia laterală de gleznă. Fractura este evidenţiată radiografic.

E. Fractura osteocondrală a domului talar. Această leziune provoacă durere localizată în partea laterală şi centrală a gleznei şi în partea laterală a piciorului. Diagnosticul este confirmat pe o radiografie simplă, prin RMN sau prin artroscopie de gleznă.

F. Compresia nervului sural. O leziunea posttraumatică, cu sediul la nivelul maleolei laterale,şi prinde nervul sural. Mai rar, leziunea este proximală, în fascia profundă a gambei. Se constată durere localizată, însoţită de parestezii, resimţită în dreptul părţii laterale a călcîiului. Simptomele pot fi ameliorate prin neuroliză. Această afecţiune este discutată într-un subcapitol anterior.

G. Fractura de stres a maleolei laterale. Se manifestă prin durere localizată la nivelul maleolei laterale şi a zonei adiacente. Mişcările de inversie-eversie nu exacerbează durerea. Diagnosticul este confirmat în stadiul precoce prin scintigrafie osoasă şi în cazurile cronice, pe o radiografie simplă. Această afecţiune se confundă uneori cu tendinita peronieră.

Durerea bilaterală a piciorului

Afecţiunile care se manifestă bilateral sînt enumerate în tabelul 47-7. Frecvent, majoritatea acestor afecţiuni apar unilateral.

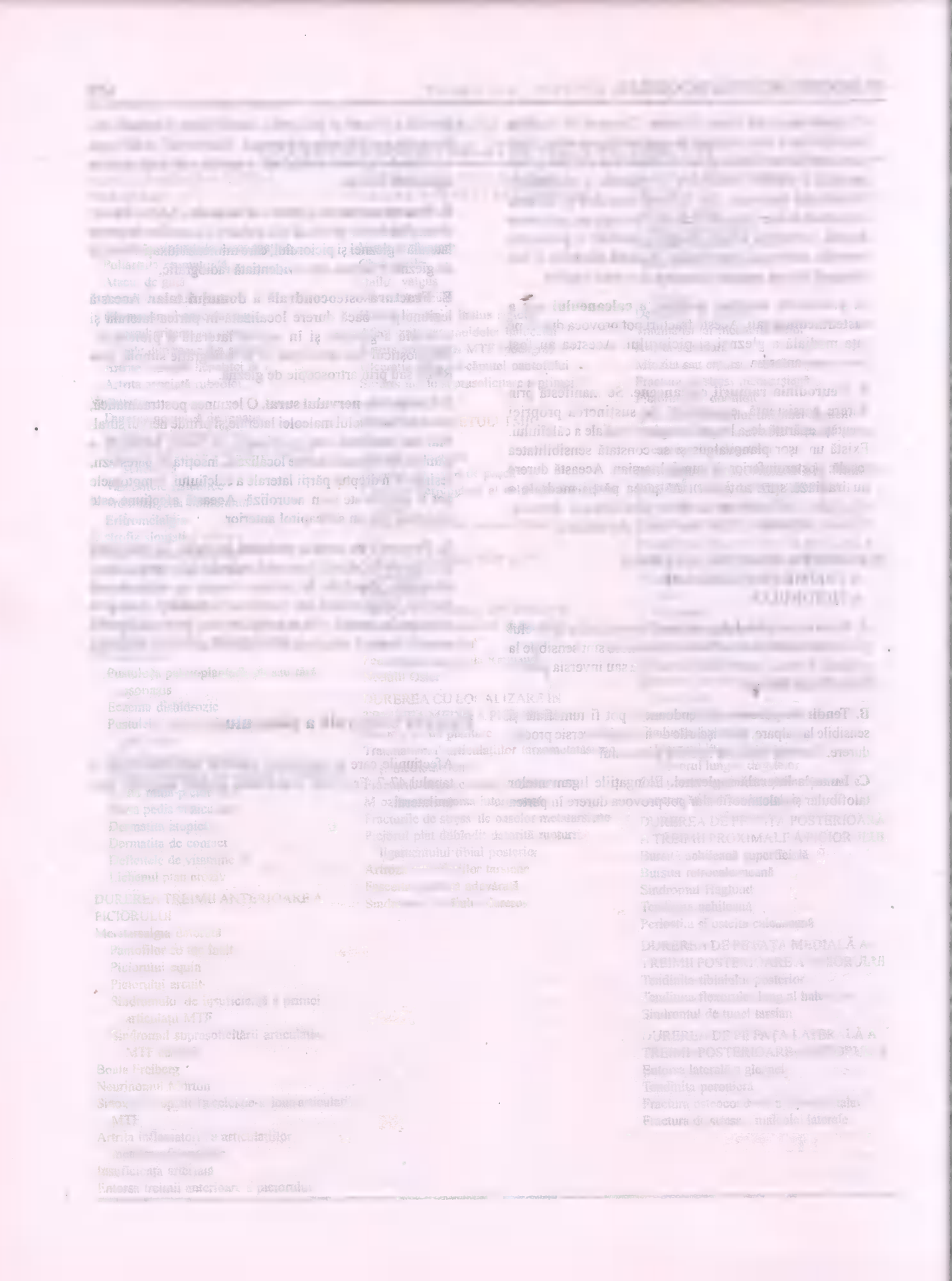

PARTEA a X-a

Durerea acută generalizată

PARTEA a X-a

Dureri acute generalizate

CAPITOLUL

48 DUREREA ACUTĂ GENERALIZATĂ

☐ LISTA DIAGNOSTICELOR POSIBILE

1. Durerea musculară (miopatia)
   - A. Polimiozita acută
     1. Idiopatică
     2. Toxoplasmoza
   - B. Mialgiile acute şi rabdomioliza asociate cu infecţii virale
     1. Virusul gripal de tip A
     2. Virusul Epstein-Barr
     3. Virusurile Coxsackie
     4. Virusul Herpes simplex
   - C. Mialgiile şi rabdomioliza de efort la indivizii normali
   - D. Mialgiile datorate tulburărilor metabolice musculare ereditare
     1. Metabolismul glucidic
        a. Deficitul de miofosforilază (boala McArdle)
        b. Alte deficite enzimatice ale metabolismului glucidic
     2. Metabolismul lipidic: deficitul de carnitin-palmitil-transferază
     3. Metabolismul nucleotidelor: deficitul de mioadenilat desaminază
     4. Tulburările mitocondriale: deficitul de NADH-coenzima Q reductază
   - E. Tulburările endocrine
     1. Hipotiroidismul
     2. Hipertiroidismul
     3. Hipocorticismul (boala Addison)
     4. Panhipopituitarismul
     5. Hipoparatiroidismul şi hipocalcemia
   - F. Mialgiile şi rabdomioliza asociate cu abuzul de alcool şi droguri (heroină, amfetamină, cocaină şi fenciclidină)
   - G. Mialgiile şi rabdomioliza induse medicamentos
     1. Clofibrat
     2. Lovastatin
     3. Emetină
     4. Acid epsilon-aminocaproic
   - H. Mialgiile fără rabdomioliză asociate cu administrarea de medicamente şi vaccinuri
   - I. Mialgiile nespecifice datorate infecţiilor sistemice sau efortului fizic intens
   - J. Mialgiile şi/sau crampele musculare datorate deficienţelor de electroliţi şi minerale
     1. Hipopotasemia acută
     2. Hipocalcemia acută
     3. Hipomagneziemia acută
     4. Hiponatremia acută
     5. Hipofosfatemia cronică
   - K. Trichineloza
   - L. Tetanosul
   - M. Intoxicaţia cu stricnină
   - N. Muşcătura păianjenului „văduva neagră"
   - O. Sindromul mialgie-eozinofilie
   - P. Afecţiuni care mimează sindromul mialgie-eozinofilie
     1. Polimiozita eozinofilică
     2. Perimiozita eozinofilică recidivantă

3. Sindromul uleiului toxic
4. Cisticercoza
5. Sarcoidoza
6. Fasciita eozinofilică
7. Polimiozita idiopatică
8. Dermatomiozita idiopatică
9. Polimiozita şi dermatomiozita din neoplazii
10. Boala Churg-Strauss
11. Trichineloza

Q. Fibromialgia

2. Durerea nervoasă (neuropatia):
Polineuropatia acută
A. Intoxicaţia cu arsenic
B. Intoxicaţia cu taliu
C. Diabetică
D. SIDA
E. Porfiria acută intermitentă
F. Abuzul de alcool şi/sau carenţele nutriţionale
G. Hipotiroidismul
H. Insuficienţa renală
I. Neoplaziile
J. Mielomul multiplu şi sindromul POEMS
K. Crioglobulinemiile
L. Sindromul Guillain-Barré
M. Medicamentele

3. Durerea articulară
A. Poliartralgiile
B. Reumatismul psihogen

4. Durerea musculară, articulară şi/sau nervoasă
A. Poliarterita nodoasă
B. Angeita alergică şi granulomatoasă (boala Churg-Strauss)
C. Poliartrita reumatoidă şi vasculita asociată
D. Lupusul eritematos sistemic şi vasculita asociată
E. Boala Behçet
F. Boala Lyme
G. Polimialgia reumatică
H. Afecţiuni care mimează polimialgia reumatică
1. Polimialgia reumatică secundară unui neoplasm sau unei infecţii
2. Poliartrita reumatoidă seronegativă
3. Colagenoze cu simptome similare polimialgiei reumatice
I. Pseudolupusul datorat infecţiei cu virusul imunodeficienţei umane (HIV-1)

☐ REZUMAT

Polimiozita idiopatică poate debuta ca o afecţiune acută, cu durere, sensibilitate la palpare şi slăbiciunea musculaturii proximale, prezente bilateral, la nivelul centurii scapulare sau pelvine. La nivelul articulaţiilor genunchilor, coatelor, articulaţiilor radiocarpiene şi metacarpofalangiene pot fi prezente artralgii, dar artrita acută este rară. În 95-99% din cazurile care au debutat recent, creatrinfosfokinaza şi/sau aldolaza au concentraţii serice crescute. Electromiograma evidenţiază semne de miopatie şi denervare (70-90%), iar biopsia musculară va demonstra distrucţia fibrelor musculare şi regenerarea lor şi/sau un infiltrat inflamator interstiţial şi perivascular (65% din cazuri). Rareori, *toxoplasmoza* se manifestă printr-un tablou clinic identic. Studiile imunologice vor evidenţia o creştere acută a anticorpilor IgM anti-*Toxoplasma gondii*. În unele cazuri, febra, frisoanele, transpiraţiile profuze şi limfadenopatia cervicală sau generalizată însoţesc mialgiile şi durerea musculară provocată. Biopsia musculară pune rareori în evidenţă prezenţa parazitului.

Infecţiile virale acute cu febră, artralgii, astenie musculară, stare de rău şi simptome respiratorii şi/sau gastrointestinale sînt asociate cu mialgii la nivelul musculaturii umărului şi braţului şi/sau la nivelul şoldului şi coapsei. În unele cazuri, există o uşoară hiperestezie cutanată. Uneori, mialgiile sînt severe, iar muşchii implicaţi sînt dureroşi la palpare şi se constată o scădere a forţei musculare. Concentraţiile serice ale creatinfosfokinazei şi aldolazei sînt mult crescute, asociindu-se cu mioglobinurie severă. Virusurile care determină mialgii severe şi afectare musculară sînt *virusul gripal A*, *virusul Epstein-Barr*, *virusurile Coxsackie* şi *virusul Herpes simplex*. Diagnosticul este confirmat prin dozarea repetată a anticorpilor serici sau prin izolarea virusului din exsudatul faringian, din materiile fecale sau din leziunile cutanate (de exemplu, virusul herpes simplex).

La recruţii supuşi unui *antrenament fizic intens*, precum şi la civilii neantrenaţi ce participă la programe de recuperare a condiţiei fizice, s-au descris mialgii severe, sensibilitate la palparea muşchilor şi astenie musculară. Durerea este intensificată de utilizarea muşchilor şi este corelată, probabil, cu lezarea fibrelor musculare. Un mic procent din aceşti indivizi dezvoltă mioglobinurie şi insuficienţă renală. Exerciţiul fizic cauzal este de obicei intens şi prelungit. Incidenţa acestei afecţiuni este redusă prin antrenament fizic gradat.

Mialgiile şi sensibilitatea musculară la palpare, induse de efortul fizic, se pot datora şi unui deficit enzimatic. *Deficitul de miofosforilază (boala McArdle)* determină mialgii şi crampe musculare la nivelul muşchilor solicitaţi de efort. Apar oboseala şi rigiditatea musculară, simptomatologia cedînd în repaus. Unii pacienţi, dacă sînt capabili să continue efortul după ce a apărut durerea, manifestă un fenomen de tip „second wind", urmînd episodului iniţial de astenie, durere şi oboseală. Nivelul seric al creatinfosfokinazei este crescut în repaus. Crampele severe din cursul exerciţiului fizic pot determina rabdomioliză cu mioglobinurie, dar insuficienţa renală apare rar.

Alte tulburări ale metabolismului glucidic muscular, prin deficit enzimatic, se manifestă printr-un tablou clinic asemănător (de exemplu, deficit de fosfofructokinază şi fosfoglicerat mutază).

Deficitul de carnitin palmitiltransferază (CPT) determină mialgii de efort şi contractură musculară fără crampe, precipitate de post alimentar sau exerciţii fizice prelungite. Nivelul creatinfosfokinazei este normal în repaus. Rezultatele testului de stres ischemic al antebraţului şi ale electromiogramei sînt normale. Durerea musculară, spontană şi la palpare se poate asocia cu mioglobinurie şi, în cazurile severe, cu creşterea valorilor creatininei serice. Biopsia musculară evidenţiază depozite de lipide în miocite. Testele biochimice indică un deficit de CPT.

Deficitul de mioadenilat deaminază (MADA) este asociată cu mialgii post efort, cu dureri musculare la palpare, crampe musculare şi astenie musculară, la nivelul muşchilor solicitaţi de efort. La testul de stres ischemic al antebraţului, nu se înregistrează creşteri ale amoniemiei în sîngele venos.

Deficitul de NADH-coenzima Q reductază determină mialgii de efort, durere musculară la palpare şi astenie musculară, asociate cu tulburări neurologice severe (de exemplu, demenţă şi ataxie).

Mialgiile şi contractura musculară şi/sau astenia musculară pot surveni în *hipotiroidism, hipertiroidism, boala Addison* şi *panhipopituitarism*.

Hipoparatiroidismul determină hipocalcemie şi dureri musculare severe datorate spasmului muscular. Semnele Chvostek şi/sau Trousseau sînt pozitive şi apare spasmul carpopedal.

Mialgiile, sensibilitatea la palpare şi tumefacţia musculară se asociază, uneori, cu *abuzul de alcool şi/sau de droguri* (heroină, amfetamine, cocaină sau fenciclidină) şi se manifestă prin creşteri ale creatinkinazei serice, mioglobinurie şi insuficienţă renală. Rabdomioliza se poate datora efectului toxic direct asupra musculaturii şi/sau strivirii muşchilor prin propria greutate corporală, în cursul perioadelor prelungite de stupor sau inconştienţă.

Medicamentele care determină mialgii, durere la palparea musculaturii, astenie şi contractură musculară şi *rabdomioliză* sînt reprezentate de *clofibrat, lovastatin* (cînd acesta se asociază cu gemfibrozil), *emetina şi acidul epsilon-aminocaproic*.

Mialgiile se mai pot asocia cu *hipopotasemie produsă de diuretice* şi cu *administrarea de izoetarină, danazol, vincristină, trazodon, cimetidină, litiu şi unele medicamente citotoxice*. Unele *vaccinuri* pot determina subfebrilitate şi/sau mialgii.

Mialgii nespecifice, cu sau fără sensibilitate locală, pot apărea în bolile febrile provocate de virusuri, bacterii, fungi sau paraziţi sau la indivizi normali neantrenaţi, la 12-48 de ore după un efort fizic intens.

Deficitele de electroliţi şi minerale determină mialgii şi, în cazuri severe, rabdomioliză (de exemplu, hipopotasemia sau hipofosfatemia) sau crampe musculare dureroase (de exemplu, hiponatremia, hipocalcemia sau hipomagneziemia).

Trichineloza este dobîndită prin ingestia de carne de porc, urs sau morsă, insuficient sau inadecvat preparată termic. Simptomele sînt febră, frisoane, mialgii severe, sensibilitate, astenie musculară şi edem periorbital. Eozinofilia este frecvent prezentă. La nivelul inserţiilor muşchilor extrinseci ai globului ocular se pot constata hemoragii mici sau „în aşchie". Diagnosticul este confirmat prin examinarea microscopică a unui fragment proaspăt din muşchiul afectat sau după fixarea şi coloraţia preparatului. Testele serologice (ELISA, imunofluorescenţa indirectă şi flocularea cu bentonită) confirmă, de asemenea, diagnosticul.

Tetanosul este determinat de contaminarea plăgilor cu *Clostridium tetanii*. Plăgile prin înţepare, corpii străini, plăgile contaminate cu pămînt şi deficitele imunologice sînt factori de risc pentru apariţia tetanosului după traumatisme penetrante. Simptomele iniţiale pot apărea chiar la nivelul plăgii. Durerea şi rigiditatea musculară locală evoluează spre mialgii şi contractură musculară generalizată. În scurt timp, apar trismusul şi risus sardonicus. Durerea severă se asociază cu rigiditate musculară generalizată. Episoadele dureroase extrem de severe apar datorită spasmului muscular localizat sau generalizat. Prevenţia spasmelor prin izolarea persoanei, administrarea de diazepam şi curarizante, asociate cu ventilaţie mecanică, poate fi necesară.

Intoxicaţia cu stricnină poate fi accidentală, în scop suicid sau de omucidere. Durerea severă generalizată apare ca urmare a contracţiilor musculare tetanice. Contractura afectează iniţial musculatura capului şi gîtului. Datorită hiperexcitabilităţii reflexe, o stimulare senzorială minimă determină extensia puternică a întregului corp sau convulsii tetanice, provocînd opistotonus şi stop respirator. Crizele convulsive recidivează şi sînt frecvent induse de zgomot, atingere sau chiar de mişcările pacientului. Pacientul este, de obicei, conştient înainte de apariţia hipoxiei şi poate acuza prezenţa unei dureri severe, ce coincide cu contracţiile sau le urmează. Diazepamul previne crizele convulsive.

Într-un interval de 1/2 -3 ore de la *muşcătura păianjenului „văduva neagră"*, la locul muşcăturii apar durerea severă şi crampele musculare. Aceste spasme musculare dureroase se extind spre abdomen, torace şi membre. Mai apar fasciculaţii, transpiraţii, greaţă şi vărsături. Pacienţii se zvîrcolesc de durere. Secundar eliberării de catecolamine apar hipertensiunea severă şi tahicardia sau, datorită veninului mortal, hipotensiunea, delirul şi coma. Glucuronatul de calciu sau diazepamul previn spasmul dureros, iar β-blocantele vor controla hipertensiunea şi tahicardia.

Sindromul mialgie-eozinofilie a fost semnalat în 1989 la persoane ce au consumat L-triptofan eliberat fără rețetă, ca hipnotic. Pacienții prezintă mialgii severe generalizate, contractură musculară, crampe musculare de efort, erupții cutanate, edeme localizate sau generalizate, febră, artralgii și simptome respiratorii. Eozinofilia s-a asociat acestor simptome.

Mai multe afecțiuni sînt confundate cu sindromul mialgie-eozinofilie. *Polimiozita eozinofilică* mimează tabloul clinic al sindromului mialgie-eozinofilie, dar în această afecțiune nu există antecedente de ingestie de L-triptofan. Se manifestă prin mialgii, eozinofilie și semne de miozită. *Perimiozita eozinofilică recidivantă* este o tulburare rar întîlnită. Mialgiile și sensibilitatea musculară la palpare sînt asociate cu eozinofilie și cu observarea prin biopsie a unui infiltrat inflamator cu eozinofilie și alte celule în perimisium, fără a avea vreo legătură cu ingestia de L-triptofan. *Sindromul uleiului toxic* a fost semnalat în Spania în 1982, după care nu au mai fost înregistrate cazuri noi. Mialgiile au apărut la 4 luni după o afecțiune a căilor respiratorii și s-au asociat cu eozinofilie.

Cisticercoza determină mialgii și eozinofilie, odată cu diseminarea în musculatura scheletică a parazitului. Majoritatea cazurilor au fost semnalate în Mexic și America de Sud, fiind rareori simptomatice. Dovada infecției poate fi obținută prin biopsie musculară, examen coproparazitologic pentru detectarea ouălelor parazitului și prin teste serologice.

Rareori, *sarcoidoza* se manifestă prin mialgii acute, sensibilitate musculară și eozinofilie ușoară. Există adenopatie hilară bilaterală, asociată sau nu cu modificări parenchimatoase difuze, iar concentrația serică a enzimei de conversie a angiotensinogenului este crescută. Biopsia musculară evidențiază granuloame fără cazeum. *Fasciita eozinofilică* determină durere, sensibilitate la palpare, tumefierea și induratia tegumentelor membrelor și trunchiului, mialgiile însă sînt de intensitate redusă sau absente. Durerea și rigiditatea musculară sînt localizate la nivelul zonelor de tegument afectate.

Polimiozita idiopatică provoacă scăderea forței musculare la nivelul musculaturii proximale a membrelor și, mai rar, la nivel distal; mialgii, sensibilitate și rigiditate musculară. Concentrațiile serice ale enzimelor musculare sînt crescute, electromiograma evidențiază prezența miopatiei și a denevrării, iar biopsia musculară indică degenerescența fibrelor musculare, asociată cu infiltrat inflamator. Pacienții cu dermatomiozită prezintă durere spontană și la palpare similară celei din polimiozită, asociată cu plăci eritematoase la nivelul articulațiilor, telangiectazii și eritem periunghial, ulcere ale falangelor, hiperpigmentare heliotropă a pleoapelor superioare și, în unele cazuri, edeme difuze și eritem pe arii cutanate întinse.

Polimiozita sau dermatomiozita pot debuta anterior, simultan sau secundar diagnosticării unei tumori maligne. Polimiozita și dermatomiozita nu se asociază cu eozinofilie sau cu ingestia de L-triptofan.

Boala Churg-Strauss este o formă a panarteritei nodoase. Mialgiile și sensibilitatea musculară la palpare, artralgiile și durerea neuropatică se pot asocia cu simptome sistemice, astm sever, infiltrate pulmonare și eozinofilie. Biopsia evidențiază vasculita granulomatoasă și infiltratul tisular cu eozinofile.

Trichineloza se însoțește, de asemenea, de mialgii, sensibilitate și tumefiere musculară și eozinofilie, diagnosticul diferențial impunîndu-se la pacienții cu mialgii și eozinofilie. Fibromialgia determină durere musculară continuă, severă, inițial localizată, apoi extinsă, în prezența unor teste de laborator normale și a unor formațiuni punctiforme palpabile și dureroase. Durerea este exacerbată de efortul fizic, frig și stres. Insomnia și astenia fizică fac parte din tabloul clinic. Diagnosticul este clinic și necesită excluderea mai multor afecțiuni reumatologice.

Durerea neuropatică este superficială și cu caracter de arsură sau surdă și profundă. Peste durerea de fond cu caracter de arsură sau surdă se suprapun exacerbări dureroase lancinante. Crampele musculare determinate de neuropatie sînt o altă cauză a durerii. Durerea neuropatică este însoțită de parestezii, disestezii neplăcute, alodinie, hiperpatie și diminuarea sau pierderea uneia sau a mai multor tipuri de sensibilitate periferică. Durerea, parestezile și pierderea sensibilității pot avea distribuție în „șosetă", „ciorap", „cizmă" sau sînt extinse la nivelul întregului membru inferior. Simptomele și semnele pot fi simetrice sau asimetrice și pot implica atît membrele superioare cît și pe cele inferioare, în mod egal sau inegal sau, mai frecvent, implică doar membrele inferioare. Scăderea forței musculare și atrofia musculaturii sînt asociate cu durere, parestezii și pierderea sensibilității.

Intoxicația cu arsenic determină o neuropatie senzitivo-motorie dureroasă, care apare la 1-2 săptămîni după o afecțiune gastrointestinală. Poate surveni accidental sau în scop de omucidere. Diagnosticul se stabilește prin dozarea arsenicului în ser sau urină. *Intoxicația cu taliu* poate să fie, de asemenea, accidentală sau cu scop criminal. Apariția alopeciei la 2-3 săptămîni după debutul artralgiilor, mialgiilor și nevralgiilor indică dozarea excreției urinare de taliu.

Diabetul zaharat provoacă neuropatie dureroasă senzorială sau senzitivo-motorie, afectînd regiunile distale ale membrelor („în șosetă" și „în ciorap"). Simptomele se ameliorează odată cu controlul hiperglicemiei și/sau prin administrarea de antidepresive triciclice, prin efectul lor analgetic.

Pacienții cu SIDA dezvoltă o polineuropatie senzitivo-motorie simetrică cu dispoziție distală „în șosetă" sau o neuropatie asimetrică (mononeuropatia multiplex).

Porfiria acută intermitentă poate cauza polineuropatie dureroasă senzitivo-motorie, durere abdominală ce mimează un abdomen acut chirurgical și/sau delir, tulburări de comportament, nevroze sau psihoze. Acest diagnostic este confirmat prin detectarea unei concentrații crescute a porfobilinogenului în urină și/sau prin măsurarea activității porfobilinogen deaminazei din hematii și leucocite.

Alte cauze de polineuropatie dureroasă sînt reprezentate de *abuzul de alcool și carențele alimentare, de hipotiroidism, neoplazii, mielom multiplu și sindrom POEMS, amiloidoză, administrarea unor medicamente, boala Lyme, intoxicația cu mercur și substanțe chimice industriale, sindromul Guillain-*

Barré, boala Fabry, siclemie, macroglobulinemia Waldenström, crioglobulinemii şi de vasculitele sistemice.

Durerile articulare se pot prezenta sub forma *poliartralgiilor nespecifice*. Durerea are sediul la nivelul mai multor articulaţii şi este intensificată sau provocată de mişcările articulare şi căratul de greutăţi. Rezultatele examenului radiologic şi ale testelor de laborator sînt normale. VSH-ul este crescut. Scintigrafia articulară este pozitivă în maximum 63% din cazuri. Multe cazuri se rezolvă spontan, pe cînd altele, cu rezultate pozitive la scintigrafia articulară, pot evolua spre artrită. Pacienţii cu dureri articulare neagravate de palpare şi mişcare şi cu rezultate negative la testele de laborator şi la investigaţiile imagistice sînt consideraţi, frecvent, ca avînd *reumatism psihogen*.

Unele afecţiuni pot determina mialgii, artralgii şi/sau durere neuropatică. *Poliarterita nodoasă* provoacă miopatie ischemică, artralgii sau artrită şi neuropatie, sub forma unei polineuropatii simetrice sau a mononeuropatiei multiplex. Această afecţiune multivisceralâ se manifestă prin semne de afectare sistemică cum ar fi febra, anorexia, astenia, scăderea ponderală şi alterarea stării generale. Criteriile de diagnostic (diagnosticul necesită cel puţin trei din cele zece criterii enumerate), în poliarterita nodoasă sînt: scăderea ponderală, livedo reticularis, durere testiculară, mialgiile sau sensibilitate musculară, neuropatia, hipertensiunea diastolică, insuficienţa renală, prezenţa AgHBs în ser, anevrismele arterelor renale sau ale altor artere viscerale şi evidenţierea la biopsie a arteritei granulocitare. Mai apar, de asemenea, artralgii sau artrite. Această afecţiune se ameliorează şi/sau se vindecă prin tratament cu prednison şi ciclofosfamidă.

Boala Churg-Strauss determină o boală sistemică similară poliarteritei nodoasă, dar afectarea renală este minimă sau nulă. Diferenţierea de poliarterita nodoasă se face prin prezenţa astmului sever, a infiltratelor pulmonare, eozinofiliei şi prin detectarea, la biopsie, a arteritei granulomatoase şi a infiltratului tisular cu eozinofile.

Pacienţii cu *poliartrită reumatoidă* sau cu *lupus eritematos sistemic* pot acuza artralgii sau artrite, mialgii difuze şi o polineuropatie dureroasă simetrică sau durere asimetrică datorată mononeuropatiei multiplex.

Boala Behçet se manifestă prin apariţia de ulceraţii dureroase la nivelul cavităţii bucale şi a organelor genitale, asociate cu dureri oculare şi hiperemie oculară. Durerile abdominale se datorează colitei, durerile membrelor se datorează eritemului nodos sau tromboflebitei, durerile musculare apar ca urmare a miozitei, cefaleea şi durerile cervicale sînt determinate de meningoencefalită, iar durerile articulare sînt provocate de artrită. Criteriile pentru diagnosticarea bolii Behçet sînt afectarea mucoaselor bucală şi genitală, a conjunctivei şi tegumentelor. Implicarea tuturor celor patru localizări confirmă prezenţa bolii Behçet. Afectarea unui număr mai mic de localizări este clasificată ca boală Behçet incompletă.

Boala Lyme este transmisă de căpuşele din genul *Ixodes* prin muşcătură şi apare în regiunile endemice. Simptomul iniţial este reprezentat de o erupţie cutanate nedureroase cu aspect inelar, care se extinde progresiv – eritemul migrator. În 50% din cazuri, erupţia este însoţită de febră, mialgii, artralgii şi cefalee. Tratamentul cu amoxicilină sau doxiciclină conduce la dispariţia rapidă a tuturor simptomelor şi la vindecare. Pînă la 15% din pacienţii netrataţi dezvoltă boala neurologică, cu paralizie uni sau bilaterală a nervului Bell, meningită sau meningoencefalită, radiculoneuropatie la nivelul trunchiului sau membrelor, plexopatie sau neuropatie.

Artritele sau artralgiile recurente (50-60% din cazuri) survin în primele luni de evoluţie, dacă boala nu este tratată. Tardiv, în cursul evoluţiei, 10% din pacienţii cu manifestări articulare vor dezvolta artrită persistentă la nivelul unuia sau ambilor genunchi. Tratamentul cu ceftriaxon duce la ameliorarea şi/sau dispariţia manifestărilor articulare şi neurologice. Diagnosticul bolii Lyme se bazează pe criterii clinice. Diagnosticul clinic este susţinut de creşterea nivelului de anticorpi specifici sau, în cazurile cronice, de un titru crescut al anticorpilor IgG, determinate prin metoda ELISA. Evidenţierea unui titru de anticorpi mic nu exclude infecţia cu *Borrelia burgdorferi*, specificitatea testului ELISA putînd fi îmbunătăţită prin efectuarea unui test Western blot.

Polimialgia reumatică este o boală a vîrstnicului. Febra, starea generală alterată şi anorexia preced sau coincid cu apariţia mialgiilor. Durerea spontană şi la palpare este localizată la nivelul umerilor, în regiunea cervicală posterioară, în regiunea proximală a braţelor, în regiunea lombosacrată şi fesieră, în regiunea proximală a membrelor inferioare şi la nivelul genunchilor. Uneori, sînt afectate şi articulaţiile situate distal, iar în articulaţia genunchiului se formează lichid (hidartroză). VSH-ul este crescut, putînd depăşi 100 mm/oră. Se constată o ameliorare rapidă şi spectaculoasă după o cură de prednison, în doze de 10-15 mg/zi. La aproximativ 15% din pacienţii cu această afecţiune, biopsia arterei temporale relevă o arterită granulomatoasă.

O afecţiune cu manifestări similare polimialgiei reumatice poate fi ocazional *asociată cu un neoplasm* (cum ar fi carcinomul gastric sau de sîn) *sau cu o infecţie* (de exemplu, endocardita bacteriană subacută). *Poliartrita reumatoidă seronegativă* la un vîrstnic este imposibil de diferenţiat de polimialgia reumatică. Simptomele precoce ale *polimiozitei, lupusului eritematos sistemic, sindromului Sjögren şi vasculitelor necrotizante* sînt greu de diferenţiat pe baze clinice de polimialgia reumatică.

Infecţia cu virusul imunodeficienţei umane (HIV-1) poate mima lupusul eritematos sistemic. Este posibil ca afectarea multiviscerală din SIDA să se manifeste prin artrite sau artralgii, nefrită, tulburări hematologice (leucopenie, trombocitopenie şi anemie), tulburări neurologice (convulsii, demenţă şi neuropatii), rash malar şi modificări imunologice (de exemplu: anticorpi antinucleari, anticorpi antifosfolipidici şi anticorpi anticardiolipinici). La pacienţii cu manifestări clinice comune ambelor afecţiuni trebuie exclusă infecţia cu HIV prin ELISA şi/sau prin tehnici de identificare a antigenelor virale.

TABELUL INCIDENȚEI BOLILOR

INCIDENȚA LA 100. 000 (APROXIMATIVĂ)

Frecvente (>100)
Mialgiile asociate cu infecții virale și alte infecții
Mialgiile de efort la indivizii normali
Mialgiile induse medicamentos și de vaccinuri
Mialgiile și/sau crampele musculare datorate hiponatremici sau hipokaliemici
Fibromialgia
Polineuropatia din diabetul zaharat
Polimialgia reumatică
Poliartrita reumatoidă seronegativă
Polineuropatia datorată abuzului de alcool și/sau carențelor nutriționale

Relativ frecvente (>5-100)
Polimiozita idiopatică
Rabdomioliza la indivizii normali după efort fizic intens
Deficiența de mioadenilat desaminază
Mialgiile din hipotiroidism și hipoparatiroidism
Rabdomioliza din abuzul de alcool și droguri
Mialgiile și/sau crampele musculare datorate hipocalcemiei, cu sau fără hipoparatiroidism
Polimiozita și dermatomiozita idiopatice
Polimiozita și dermatomiozita paraneoplazice
Poliartralgiile
Poliartrita reumatoidă și vasculita asociată
Lupusul eritematos sistemic și vasculita asociată
Boala Lyme
Polimialgia reumatică secundară neoplasmelor sau infecțiilor
Manifestări asemănătoare polimialgiei reumatice în colagenoze
Pseudolupusul din infecția cu HIV
Polineuropatia datorată hipotiroidismului, neoplaziilor, medicamentelor, bolii Lyme, SIDA, insuficienței renale, sindromului Guillain-Barré, sicklemiei sau vasculitelor
Poliartralgiile

Rare (>0-5)
Polimiozita cu Toxoplasma
Rabdomioliza datorată virusului gripal A, virusului Epstein-Barr, virusurilor coxsackie sau virusului herpes simplex
Deficiența de miofosforilază și alte deficiențe enzimatice ale metabolismului glucidic
Deficiența de carnitin palmitiltransferază
Deficiența de NADH-coenzima Q reductază
Mialgiile din hipertiroidism, hipocorticism sau panhipopituitarism
Rabdomioliza asociată cu administrarea de medicamente
Mialgiile și/sau crampele musculare datorate hipomagneziemiei sau hipofosfatemiei
Trichineloza
Tetanosul
Intoxicația cu stricnină
Mușcătura păianjenului „văduva neagră"
Sindromul mialgie-eozinofilie
Polimiozita eozinofilică
Perimiozita eozinofilică recidivantă
Sindromul uleiului toxic
Cisticercoza
Sarcoidoza
Fasciita eozinofilică
Boala Churg-Strauss
Polineuropatia datorată intoxicației cu arsenic și taliu sau porfirici acute intermitente
Reumatismul psihogen
Poliarterita nodoasă
Boala Behçet
Polineuropatia datorată unui insulinom, amiloidozei, mielomului și sindromului POEMS, intoxicației cu mercur și alte substanțe chimice industriale, bolii Fabry sau crioglobulinemiei

☐ DESCRIEREA AFECȚIUNILOR ENUMERATE

1. DUREREA MUSCULARĂ

A. Polimiozita acută

1. Idiopatică. Majoritatea cazurilor de polimiozită idiopatică debutează insidios, avînd o evoluție progresivă a simptomelor pe o perioadă de trei sau mai multe luni. Unii pacienți cu această afecțiune dezvoltă o durere acută musculară generalizată. Mușchii implicați sînt dureroși la palpare și se observă scăderea forței musculare. Cea mai frecventă manifestare este afectarea musculaturii proximale, cu o distribuție simetrică, dar în 17% din cazuri, afectarea este asimetrică. 10-14% din pacienți prezintă o scădere a forței musculare atît la nivelul musculaturii proximale, cît și la nivelul celei distale. Concentrațiile serice ale aldolazei și creatin-fosfokinazei sînt crescute sau au valori normale. Biopsia musculară va confirma diagnosticul. Administrarea de prednison în doze de 60-80 mg/zi ameliorează și/sau duce la rezoluția simptomelor.

Rareori, mialgiile severe și durerea la palparea mușchilor sînt asociate cu mioglobinurie.

2. Toxoplasmoza. Pacienții au adenopatie cervicală bilaterală sau generalizată, febră și polimiozită, cu dureri spontane și la palparea musculară. Un titru crescut sau în creștere al anticorpilor IgM antitoxoplasma va confirma diagnosticul. Tabloul clinic este imposibil de diferențiat de cel al polimiozitei acute idiopatice. Biopsia musculară evidențiază, uneori, *Toxoplasma*. Nu este clar dacă toxoplasmoza se află la originea polimiozitei sau dacă aceasta apare ca urmare a reactivării infecției la o gazdă imunocopromisă cu polimiozită idiopatică. Tratamentul specific duce la o scădere a titrului anticorpilor IgM, dar foarte rar vindecă polimiozita. De regulă, aceasta persistă și necesită pentru control un tratament cu prednison

B. Miozita acută și rabdomioliza asociate cu infecții virale

1. Virusul gripal de tip A. La pacienții cu gripă apar, adeseori, mialgii difuze. Aceste mialgii se localizează în regiunea cervicală, la nivelul umerilor, brațelor, în regiunea lombosacrată și la nivelul coapselor. Mușchii nu sînt dureroși la palpare. Se poate semnala o ușoară hiperestezie cutanată. În cazuri rare, apar mialgii severe, durere la palparea mușchilor, scăderea forței musculare, o creștere marcată a concentrației serice a creatinfosfokinazei, precum și un aspect brun închis al urinii prin excreția de mioglobină. În lipsa unei hidratări adecvate, acești pacienți vor evolua spre insuficiență renală oligurică.

2. Virusul Epstein-Barr. Infecția cu virusul Epstein-Barr a fost, de asemenea, asociată cu afectarea musculară, cu mioglobinurie și cu insuficiență renală. Majoritatea cazurilor de leziuni musculare și mioglobinurie asociate cu infecții virale au fost constatate în cazul gripei cu virus gripal A.

3. Virusurile Coxsackie. Virusurile coxsackie provoacă un sindrom similar, cu durere și leziuni musculare.

4. Virusul Herpes simplex. Virusul herpes simplex determină apariția de ulcerații ale mucoasei bucale și ale buzelor, asociate cu febră și polimiozită, cu dureri spontane și la palpare la nivelul mușchilor.

C. Rabdomioliza de efort la indivizii normali. Recruții militari și civilii incluși în programe de refacere a condiției fizice au fost cei la care s-a constatat apariția acestei afecțiuni. Doar un mic procent din indivizii supuși unui antrenament, în condiții similare, dezvoltă mioglobinurie (23 din 586 militari cuprinși într-un studiu).

La persoanele afectate, mușchii devin dureroși, tumefiați și se constată scăderea forței musculare. Utilizarea mușchilor dureroși intensifică pentru un timp durerea. Tegumentele supraiacente sînt edematiate și echimotice. Se poate semnala febră și alterarea stării generale. Urina capătă o culoare brun-roșcată, datorită excreției de mioglobină.

Mioglobinuria determină insuficiență renală oligurică, a cărei profilaxie necesită administrarea unei cantități mari de lichide, pentru a crește debitul urinar și de substanțe alcaline, pentru a crește pH-ul urinar și astfel solubilitatea mioglobinei. Alte probleme ce pot decurge din prezența rabdomiolizei sînt creșterea concentrațiilor serice ale potasiului și fosforului (prin eliberarea lor din mușchi) și scăderea calcemiei (prin depozitarea calciului în mușchiul lezat). Concentrația serică a acidului uric poate crește foarte mult (pînă la 50 mg/100ml). Poate apărea coagularea intravasculară diseminată, cu dezvoltarea de hemoragii cutanate, urinare sau la nivelul tractului gastrointestinal și al arborelui respirator.

Un sindrom similar rabdomiolizei de efort poate surveni după o activitate musculară generalizată involuntară, cum ar fi cea din crizele convulsive necontrolate, din tetanos sau din intoxicația cu stricnină.

D. Mialgiile datorate tulburărilor metabolice ereditare musculare

1. Metabolismul glucidic

A. DEFICIENȚA DE MIOFOSFORILAZĂ (BOALA MCARDLE). În unele cazuri (42%) debutează înaintea vîrstei de 20 de ani. Transmiterea este autozomal recesivă. Durerea survine în timpul efortului fizic, la nivelul mușchilor activi. Crampele musculare apar, în mod specific, după terminarea efortului sau în timpul efortului, dacă pacientul îl continuă, fără să se odihnească. Durerea și contractura musculară, astenia și scăderea forței musculare dispar în repaus. Unii pacienți prezintă un fenomen de tip „second wind" după ce durerea, oboseala și scăderea forței musculare au apărut, dacă ei vor putea continua efortul fizic. Necroza musculară, cu durere persistentă spontană și la palpare și cu mioglobinurie se manifestă la aproximativ 50% din pacienți, dar insuficiența renală a fost observată în doar 7% din cazuri. Mioglobinuria este asociată cu crampe severe la nivelul mușchilor solicitați de exercițiul fizic. După efectuarea testului de stress ischemic al antebrațului, nu se remarcă creșteri ale lactatului în sîngele venos, iar nivelul amoniacului seric este normal sau foarte crescut. Valoarea creatinfosfokinazei serice este crescută în repaus (94% din cazuri). Boala McArdle este cea mai frecventă tulburare a metabolismului glucidic muscular.

B. ALTE DEFICITE ENZIMATICE. Deficitele de fosfofructokinază, fosfogliceratkinază, fosfoglicerat mutază și lactat dehidrogenază, se pot însoți de manifestări clinice similare bolii McArdle. Biopsia musculară și testele enzimatice sînt necesare pentru stabilirea diagnosticului specific în aceste afecțiuni. Un test de stress ischemic al antebrațului, care este normal, va exclude boala McArdle, dar nu și unele deficite ale enzimelor ciclului glicolitic.

2. Metabolismul lipidic: deficitul de carnitin-palmitil-transferază. După un efort fizic prelungit sau post alimentar, apar mialgii și contractură musculară de efort, fără crampe musculare. Mioglobinuria este frecventă și este indusă de efort, post, infecții, expunerea la frig sau stress emoțional. Ea este asociată cu mialgii severe persistente, sensibilitate la palparea mușchiului și scăderea forței musculare. Nivelul creatinfosfokinazei în repaus este normal și între episoadele dureroase nu apare durere spontană sau la palpare la nivelul mușchilor. Rezultatele testului de stres ischemic al antebrațului și ale electromiogramei sînt normale. Biopsia musculară evidențiază un aspect histologic

normal sau identifică depozite de lipide, dar se constată absența activității carnitin palmitiltransferazei (CPT). Această enzimă este implicată în transportul substratului lipidic în mitocondrii, utilizat în producția de energie prin oxidare. Un mușchi cu deficit de carnitin palmitiltransferază depinde exclusiv de glucide, ca sursă de energie. Această afecțiune debutează în copilărie sau la adultul tînăr. Transmiterea este autozomal recesivă.

*3. **Metabolismul nucleotidelor: deficitul de mioadenilat desaminază.*** Acest deficit enzimatic are o prevalență înaltă (1-2% din biopsii). Este asociată cu mialgii recurente, sensibilitate musculară la palpare, crampe musculare, scăderea forței musculare și oboseală la efort (88% din cazuri). Nivelul creatinfosfokinazei este crescut, dar nu apare rabdomioliza. Nu se observă creșterea amoniacului în sîngele venos după un test de stres ischemic al antebrațului. Unii pacienți cu deficit de mioadenilat deaminază (MADA) sînt asimptomatici, iar semnificația clinică a acestui deficit a fost pusă la îndoială.

*4. **Tulburări mitocondriale: deficitul de NADH-coenzima-Q reductază.*** Pacienții acuză disconfort și oboseală musculară la efort. Contractura musculară și mioglobinuria lipsesc. Debutul este în copilărie și afecțiunea se asociază cu alte tulburări neurologice (demență, ataxie, paralizia mușchilor oculari, semn Babinski pozitiv și areflexie). Activitatea fizică de intensitate scăzută, dar persistentă, este limitată de oboseală.

Tulburările metabolice musculare pot debuta în adolescență sau la adult ca o afecțiune dureroasă provocată de efortul fizic (mialgii și/sau crampe musculare). Majoritatea acestor deficite provoacă o simptomatologie recurentă, de severitate variabilă.

E. Tulburările endocrine. Mialgiile, contractura musculară și crampele pot surveni în unele afecțiuni endocrinologice.

*1. **Hipotiroidismul.*** Se manifestă cu mialgii, durere la palparea mușchiului și contractură musculară. Nivelul creatinfosfokinazei este crescut. La electromiogramă, se evidențiază modificări de tip miopatic. Diagnosticul este confirmat prin detectarea nivelurilor scăzute ale T_3 și T_4 și ▪ creșterii concentrației hormonului tireotrop (TSH).

*2. **Hipertiroidismul.*** Această afecțiune determină scăderea forței musculare la nivelul musculaturii proximale. „Mialgiile" sînt, eventual, secundare bolii osoase asociate.

*3. **Hipocorticismul (boala Addison).*** Această afecțiune se manifestă prin mialgii generalizate, scăderea forței musculare și artralgii. Scăderea forței musculare și durerile sînt, uneori, atît de severe, încît nu permit mersul. Apare contractura în flexie, la nivelul genunchilor sau al bazinului. Mialgiile sînt continue sau intermitente și sînt generalizate sau implică doar spatele sau membrele inferioare. Administrarea de corticosteroizi ameliorează mialgiile și durerea la palpare a mușchilor. Rareori, se poate semnala apariția unei miopatii acute, cu o creștere a concentrațiilor serice ale enzimelor musculare. Mialgiile și sensibilitatea la palparea mușchilor sînt simptome rar întîlnite în cadrul bolii Addison.

*4. **Panhipopituitarismul.*** Această afecțiune este asociată cu mialgii difuze și scăderea forței musculare, secundar deficitelor hormonilor tiroidieni și/sau corticosuprarenalieni.

*5. **Hipoparatiroidismul și hipocalcemia.*** Această afecțiune determină dureri musculare severe datorate spasmului. Spasmul carpopedal, deformarea facială, crizele convulsive și laringospasmul sînt toate manifestări ale acestei afecțiuni. Semnele Chvostek și Trousseau sînt pozitive. Deficitul de hormon paratiroidian poate fi ereditar, secundar chirurgiei tiroidiene cu excizia glandelor paratiroide sau este corelat cu hipomagneziemia.

F. Rabdomioliza asociată cu abuzul de alcool și droguri. Rabdomioliza și mioglobinuria au fost asociate cu abuzul de alcool și de narcotice și/sau de alte tipuri de droguri. Consumul excesiv de alcool sau utilizarea heroinei, cocainei, amfetaminelor sau a fenciclidinei provoacă mialgii generalizate, durere la palpare și tumefierea mușchilor, mioglobinurie și insuficiență renală. Nivelul seric al creatinfosfokinazei este foarte ridicat, reflectînd lezarea severă ▪ celulelor musculare. Biopsia mușchilor afectați a indicat necroza fibrelor musculare, asociată cu o regenerare precoce ▪ acestora. Unii pacienți care au abuzat de alcool sau droguri, pot rămîne în stare de inconștiență pentru perioade lungi de timp, apărînd ischemia membrelor datorată compresiunii prin propria greutate corporală, la nivelul unuia sau a mai multor membre. Acest tip de ischemie declanșează, uneori, apariția unui sindrom compartimental, cu tumefiere locală și mușchi dureroși la palpare și tensionați, cu sau fără diminuarea pulsului la arterele distale și cu parestezii și hipoestezie distală. Măsurarea presiunilor intracompartimentale poate indica valori ce depășesc 33 mmHg și sînt chiar mai mari de 70 mmHg. Dacă nu se reușește decomprimarea prin fasciotomie de urgență, se ajunge la necroză musculară și rabdomioliză. În multe cazuri cu stări de inconștiență prelungite, necroza este deja instalată și fasciotomia nu aduce nici un beneficiu. În alte cazuri, necroza este probabil datorată efectului toxic direct al alcoolului sau al drogurilor asupra mușchiului. Alți factori de risc sînt activitatea musculară excesivă, crizele convulsive, coma, hipertermia și hipovolemia.

G. Mialgiile și rabdomioliza induse medicamentos

*1. **Clofibrat.*** Unii pacienți pot prezenta un sindrom acut, constînd în dureri bilaterale la nivelul mușchilor coapsei

sau umerilor, asociate cu contractură, durere la palpare şi scăderea forţei musculare. Nivelul seric al creatinfosfokinazei (CPK) şi al aspartat aminotransferazei (AST) este crescut, alături de mioglobinurie. Întreruperea administrării medicamentului ameliorează simptomatologia, iar proba de provocare, în doză de atac, precipită apariţia acuzelor musculare.

2. Lovastatin. Un mic procent din pacienţi (0,2%) prezintă dureri acute musculare generalizate, durere la palparea muşchilor şi scăderea forţei musculare. Rabdomioliza severă şi insuficienţa renală pot surveni la pacienţii ce asociază gemfibrozil sau ciclosporină cu lovastatin. Aceste medicamente interferă catabolismul lovastatinului.

3. Emetină. Utilizată în trecut în tratamentul amibiazei, emetina provoacă dureri musculare difuze, spontan şi la palpare, contractură musculară şi scăderea forţei musculare, secundar mionecrozei. Rabdomioliza, mioglobinuria şi insuficienţa renală survin în cazurile severe.

4. Acidul ε-aminocaproic. Unii pacienţi pot dezvolta miozită cu mialgii, sensibilitate la palparea muşchilor şi rabdomioliză.

H. Mialgiile fără rabdomioliză asociate cu administrarea de medicamente şi vaccinuri. Diureticele (tiazidele, furosemidul, bumetamida şi metolazona) determină apariţia unei hipopotasemii severe, manifestată prin dureri musculare spontane şi la palpare şi scăderea forţei musculare; de obicei însă, nu provoacă mioglobinurie. Mialgiile se mai pot datora administrării de izoetarină, fenitoină, danazol, procainamidă, vincristină, trazodon, cimetidină, penicilină, litiu, acid nalidixîc, acid nicotinic, cloroquină şi alte medicamente citotoxice. Administrarea de vaccinuri pentru febră tifoidă, holeră, hepatită B, febră galbenă şi ciumă poate determina apariţia de mialgii generalizate şi alterarea stării generale. În cazul majorităţi vaccinurilor, mialgiile durează 1-2 zile. Mialgiile asociate cu vaccinul contra febrei galbene pot dura 2-3 săptămîni.

I. Mialgiile nespecifice. Mialgiile difuze, cu sau fără durere locală la palparea musculaturii, se pot constata în boli infecţioase acute produse de virusuri (de exemplu: virusul gripal, virusurile Coxsackie şi virusul Echo), de bacterii (angina streptococică şi endocardita bacteriană), de fungi (de exemplu, histoplasmoza acută) şi de paraziţi (de exemplu, malaria şi trichineloza). Aceste mialgii sînt tranzitorii şi dispar odată cu vindecarea bolii infecţioase de bază.

Mialgiile apar şi la indivizii normali neantrenaţi, la 12-48 ore după un efort fizic intens. Durerea survine doar cînd este solicitat muşchiul respectiv. Aceste mialgii sînt uşoare şi tranzitorii şi dispar în 24-48 de ore.

J. Mialgiile şi/sau crampele musculare datorate deficitelor de electroliţi şi minerale

1. Hipopotasemia acută. Această tulburare electrolitică este însoţită de mialgii, scăderea forţei musculare, durere la palparea muşchilor şi, în cazurile severe, de mioglobinurie şi creşterea concentraţiei serice de CPK.

2. Hipocalcemia acută. Se manifestă prin spasme musculare severe şi dureroase şi tetanie. Alcaloza metabolică sau respiratorie scade nivelul calciului ionizat şi provoacă spasme musculare dureroase la nivelul trunchiului şi membrelor.

3. Hipomagneziemia acută. Hipocalcemia este, de obicei, asociată hipomagneziemiei. Apar crampe musculare dureroase şi tetanie. Mai sînt prezente astenia musculară, tremorul, miocloniile, hiperreflexia şi o reacţie exagerată la zgomote şi gesturi neaşteptate, bruşte.

4. Hiponatremia acută. Apar crampe musculare dureroase, atunci cînd transpiraţiile abundente sînt compensate cu apă fără sare.

5. Hipopotasemia cronică. Pacienţii prezintă mialgii, durere la palparea musculară şi necroză musculară cu mioglobinurie.

K. Trichineloza. Această afecţiune se datorează consumului de carne de porc, morsă, urs sau cal, insuficient preparată termic. În primele 48 de ore de la ingestia cărnii contaminate, apar dureri abdominale, greaţă, vărsături, diaree şi, uneori, febră. Unii pacienţi nu prezintă aceste simptome de debut. La 5-14 zile de la declanşarea simptomelor gastrointestinale, apar mialgii generalizate, sensibilitate la palpare, tumefierea muşchilor şi astenie musculară. Mialgiile difuze sînt asociate cu febră, edem periorbital, hiperemie conjunctivală şi hemoragii subconjunctivale. În unele cazuri, se semnalează apariţia unei erupţii cutanate maculopapuloase, peteşiale sau urticariene. La nivelul inserţiilor muşchilor extrinseci ai globului ocular, se constată mici hemoragii, iar subunghial apar hemoragii „în aşchie".

Eozinofilia (în valoare absolută >500 eozinofile/mm^3 sau >5% din totalul leucocitelor) este frecventă, ca şi leucocitoza. Concentraţiile serice ale creatinfofokiazei (CPK), aldolazei şi GOT sînt crescute şi există hipocalcemie, asociată cu hipoalbuminemie şi hipergamaglobulinemie policlonală. Hipoalbuminemia se manifestă în cazurile severe şi se datorează leziunilor difuze capilare cu extravazarea albuminei în spaţiile extracelulare ale muşchiului inflamat.

Anticorpii anti-*Trichinella* sînt detectaţi prin teste de imunofluorescenţă indirectă, teste imunoenzimatice (ELISA) sau testul de floculare cu bentonită. Infecţiile simptomatice se corelează, în general, cu un număr de 50-100 larve/g de muşchi. Dacă fragmentul examinat este prelevat de la nivelul muşchilor dureroşi, ■ muşchilor biceps sau gastrocnemieni, confirmarea diagnosticului se va obţine la 60-80% din pacienţii testaţi. Muşchiul trebuie examinat după strivirea fragmentului prelevat, după digestia cu pepsină şi după fixare şi colorare. Digestia peptică este

cea mai sensibilă metodă de detectare a larvelor. Testul ELISA pentru anticorpii IgE şi IgM anti-*Trichinella spiralis* are o sensibilitate şi o specificitate de 100% şi este utilizat pentru confirmarea celorlalte teste mai puţin specifice, cum ar fi imunofluorescenţa indirectă şi testul de floculare cu bentonită. Anticorpii sînt detectaţi, începînd cu a treia săptămînă de boală, dar testele ELISA sînt pozitive în prima săptămînă de la debut.

Majoritatea infecţiilor cu acest parazit sînt asimptomatice sau uşoare şi sînt diagnosticate greşit ca fiind alte afecţiuni (de exemplu, gripă). Infecţiile simptomatice sînt, totuşi, severe, determinînd o morbiditate considerabilă şi chiar decesul. În cazurile severe apare afectarea pulmonară, cardiacă şi a sistemului nervos central dar, de obicei, aceste manifestări sînt rar întîlnite. Afectarea pulmonară este semnalată de tuse, hemoptizii şi de prezenţa infiltratelor pulmonare. Afectarea miocardului este demonstrată de modificările electrocardiografice, de prezenţa unui ritm de galop şi a semnelor de insuficienţă cardiacă sau de colaps cardiovascular. Afectarea sistemului nervos central survine în mai puţin de 1% din cazuri şi se manifestă prin meningită şi/sau encefalită. Implicarea sistemului nervos central determină monopareze, hemipareze sau tetrapareze, afazie, cecitate corticală, delir, crize epileptice, deficite la nivelul nervilor cranieni şi mielopatie, precum şi hemoragii retiniene şi coroidale. Afectarea difuză a sistemului nervos central asociată cu mialgii, cu creşterea valorilor serice ale GOT şi/sau CPK şi cu eozinofilie, va impune investigarea prin teste serologice şi biopsie musculară a infestării cu *Trichinella*.

Pacienţii la care diagnosticul a fost confirmat, trebuie trataţi cu mebendazol, pentru eradicarea larvelor intestinale şi tisulare. Corticosteroizii au fost utilizaţi în tratarea afectării miocardice şi cerebrale. Mortalitatea globală este astăzi mai mică de 1%. Trichineloza este o boală care este prevenită în totalitate, dacă se prepară corect carnea, la temperaturi de 77°C, avîndu-se grijă ca toate porţiunile să fie supuse căldurii. Această preparare presupune, în cazul grătarului, o preparare îndelungată şi tăierea cărnii în felii subţiri. Congelarea cărnii de porc la -15°C timp de 20 de zile sau la -18°C pentru o zi va distruge larvele. Această condiţie nu este valabilă în cazul cărnii de morsă sau de urs, provenite din Alaska sau din alte zone arctice, deoarece s-a dovedit că tulpinile de *Trichinella spiralis* din zonele reci sînt rezistente la frig. Carnea de urs polar congelată la -18°C timp de 24 de luni şi-a păstrat infecţiozitatea.

L. Tetanosul. Această boală poate apărea secundar pătrunderii unor tulpini toxigene de *Clostridium tetanii* la nivelul unor plăgi. Corpii străini, cum ar fi lemnul sau pămîntul, şi prezenţa unui nivel scăzut al oxigenului la nivelul plăgii (în plăgi prin înţepare sau în care există ţesut necrozat) cresc probabilitatea apariţiei tetanosului clinic manifest. Imunizarea incompletă, absentă sau neefectuarea unui rapel în ultimii 5-10 ani cresc riscul apariţiei tetanosului. Severitatea bolii este mică dacă simptomele iniţiale se manifestă după 9 zile de la producerea leziunii şi dacă spasmele musculare sînt absente sau apar la mai mult de 48 de ore de la debutul rigidităţii musculare.

Durerea locală şi contractura musculară în apropierea plăgii (tetanos localizat) sînt urmate de generalizarea mialgiilor şi a contracturii musculare. Apare contractură şi rigiditate la nivelul muşchilor mandibulei, cu trismus. Rigiditatea altor muşchi faciali modifică faciesul pacientului. Spasmul muşchilor faciali produce o grimasă ce imită rîsul (risus sardonicus). Pacientul pare că stă întins drept în pat sau coloana vertebrală suferă o extensie atît de puternică, încît pacientul se sprijină doar la nivelul vertexului şi al călcîielor (opistotonus). Spasmul muşchilor faringieni provoacă disfagie dureroasă şi poate duce la aspiraţie.

Tetanosul sever determină rigiditate musculară generalizată, acompaniată de dureri surde difuze. Se constată spasme musculare intense, paroxistice, producînd durere chinuitoare. Opistotonusul poate fi extrem, contracţiile musculare intense ducînd la apariţia de fracturi ale corpilor vertebrali, manifestate prin dureri de spate persistente. Spasmele musculare prelungite şi severe, cu apnee şi cianoză duc, eventual, la deces. Aceste episoade de contracţii musculare susţinute sînt declanşate de zgomot, aer rece sau de atingerea pacientului.

Hipertensiunea oscilantă şi tahicardia sînt simptome de însoţire. Tensiunea arterială sistolică creşte peste 300 mmHg. Apare vasoconstricţia periferică, iar transpiraţiile sînt profuze. Aritmiile cardiace, hipotensiunea profundă şi stopul cardiac se datorează afectării sistemului nervos autonom.

Odată ce diagnosticul a fost stabilit, se impune internarea într-o secţie de terapie intensivă. Spasmele musculare sînt controlate cu diazepam. În spasmele severe, ce afectează funcţia respiratorie, sînt necesare blocarea neuromusculară cu curarizante (de exemplu, bromură de pancuroniu) intubaţia orotraheală şi ventilaţia mecanică. Hiperactivitatea simpatică este controlată prin administrarea de β-blocante cu activitate α-blocantă sau de sulfat de morfină. Incizia plăgii, imunizarea pasivă cu antitoxină tetanică umană şi administrarea unor doze mari de penicilină sînt măsuri care vizează reducerea cantităţii de toxină restantă în organism, împiedicînd producerea acesteia la nivelul plăgii şi neutralizînd toxina liberă care nu ■ fost încă preluată de celulele nervoase.

M. Intoxicaţia cu stricnină. Pacienţii ce consumă droguri cu administrare intravenoasă au risc crescut de intoxicaţie cu această substanţă, deoarece drogurile comercializate pe stradă sînt amestecate cu stricnină. Această substanţă toxică a fost utilizată şi în scop suicid sau de omucidere.

Imediat după ingestie sau injectare, apare redoarea muşchilor faciali şi cervicali. Există o creştere a pragului excitabilităţii reflexe. Orice stimul provoacă o contracţie puternică ■ muşchilor extensori. La scurt timp, vor apărea convulsiile tetanice. Hiperextensia trunchiului (opistotonus)

este atît de importantă, încît corpul ajunge să se sprijine pe pat sau masă, doar la nivelul vertexului şi al călcîielor. Toţi muşchii se contractă şi pacientul nu mai poate respira. Moartea survine prin disfuncţie respiratorie. Convulsiile recidivante sînt provocate de stimuli senzoriali. La debutul acestui sindrom, pacientul este conştient şi poate acuza prezenţa unor dureri extreme, generalizate, datorate convulsiilor. Decesul survine după una pînă la cinci crize convulsive.

Convulsiile se remit după administrarea intravenoasă de diazepam. Se recurge şi la intubare orotraheală, ventilaţie mecanică şi curarizare. Tetanosul este confundat adesea cu intoxicaţia cu stricnină. Reacţiile distonice la administrarea de fenotiazine mimează formele uşoare de intoxicaţie cu stricnină, datorită tendinţei discrete spre opistotonus şi a redorii de la nivelul musculaturii cefei şi a spatelui. Pacienţii cu reacţii distonice se plîng că limba este prea mare faţă de cavitatea bucală. Ei prezintă frecvent grimase. Se mai semnalează existenţa torticolisului şi a crizelor oculogire. Aceşti pacienţi nu acuză dureri şi răspund favorabil la administrarea de antiparkinsoniene anticolinergice (mesilat de benzotropină) sau de meperidină.

N. Muşcătura păianjenului „văduva neagră" (genul *Latrodectus*). Sediul muşcăturii este marcat de două leziuni roşii punctiforme, acesta aflîndu-se la nivelul membrelor inferioare, braţelor sau feselor. Ultima localizare este asociată cu utilizarea latrinelor, aceşti păienjeni trăind deseori în aceste locuri. La scurt timp după muşcătură, la nivelul acesteia se remarcă paloarea sau eritemul localizat, edemul, durerea surdă cu caracter de usturime şi parestezиile. Neurotoxinele din venin eliberează acetilcolină la nivelul plăcilor neuromusculare şi a sinapselor şi catecolamine din terminaţiile nervoase. În 0,5-3 ore apar dureri locale severe şi crampe musculare în apropierea muşcăturii, acuzele extinzîndu-se mai apoi, spre abdomen, lombe, spate, torace şi membre.

Spasmul musculaturii abdominale însoţit de durere poate mima un abdomen acut chirurgical. Durerea toracică are caracter constrictiv sau de apăsare, sau este ascuţită şi cu caracter pleural. Durerea de la nivelul membrelor inferioare, a umerilor şi braţelor este însoţită de spasme musculare. În zonele cu durere şi spasm se observă fasciculaţii musculare şi tremor. Transpiraţiile abundente profuze, greaţa şi vărsăturile sînt constatate frecvent şi se însoţesc de hipertensiune arterială şi tahicardie. Pacientul se zvîrcoleşte în pat de durere, spre deosebire de cei cu abdomen acut chirurgical, care stau întinşi, nemişcaţi.

Decesul se poate datora epuizării muşchilor respiratori. La pacienţii cu afecţiuni cardiovasculare, hipertensiunea şi tahicardia pot precipita un accident vascular cerebral, o insuficienţă cardiacă acută sau o ischemie miocardică acută. În cazurile severe, hipotensiunea şi delirul evoluează spre comă. Decesele survin în mai puţin de 5% din cazuri şi sînt mai frecvente la copiii mici şi la vîstnici. Vindecarea este lentă, cu persistenţa timp de cîteva luni a asteniei, cefaleei, parestezиilor, insomniei şi a impotenţei musculare. Spasmele musculare dureroase sînt ameliorate prin administrarea de gluconat de calciu, metacarbamol sau diazepam intravenos. Şi analgezicele opioide sînt utile. Antiveninul va fi administrat copiilor mici, femeilor gravide şi vîrstnicilor cu afecţiuni cardiovasculare. Propranololul este eficient pentru tratamentul hipertensiunii şi al aritmiilor.

O. Sindromul mialgie-eozinofilie. Această afecţiune a fost corelată cu consumul de L-triptofan expirat, eliberat fără prescripţie medicală, pentru tratamentul insomniei, migrenei sau depresiei. Sindromul mialgie-eozinofilie a căpătat proporţii epidemice în octombrie 1989. În următoarele 8 luni, au fost raportate 1536 cazuri la Centrul pentru Controlul Bolilor.

Simptomele care se manifestă în primele 2 luni de boală sînt mialgiile severe şi, uneori, invalidante (100% din cazuri), contractură musculară, eritemul localizat, erupţia difuză maculopapuloasă sau eritematoasă sau o erupţie sclerodermiformă (72%), edemul localizat al mîinilor, picioarelor sau feţei sau edemul generalizat (52%), artralgiile (35%), febra (41%) şi simptomele respiratorii (32%). Mialgiile sînt, de obicei, însoţite de sensibilitate la palparea muşchilor. Crampele musculare apar la efort. Eozinofilia depăşeşte $1x10^9/l$ şi poate varia între $1,2x10^9/l$ şi $12,1x10^9/l$. Manifestările acute, cum ar fi edemele şi mialgiile, răspund la prednison. Poate apărea afectarea tisulară localizată care va evolua în continuare. La unii pacienţi se semnalează apariţia fasciitei eozinofilice, pneumonitei şi a unei afecţiuni pulmonare restrictive, neuropatiei senzitivo-motorii, a revărsatului pleural, miocarditei, fibrozei intraabdominale şi a encefalopatiei. Biopsia evidenţiază un infiltrat inflamator cu mononucleare şi eozinofile în fascii şi în perimisium, fără a releva o degenerescenţă musculară semnificativă. Se poate semnala o microangiopatie inflamatorie şi/sau ocluzivă. Se constată atrofie şi inflamaţie la nivelul endomisiumului unor fibre musculare. Tegumentele pot prezenta modificări asemănătoare celor din sclerodermie. Modificările inflamatorii musculare implică mai ales ţesutul conjunctiv din epimisium şi perimisium şi se aseamănă cu modificările întîlnite în fasciita eozinofilică. Nivelul creatinfosfokinazei (CPK) serice este normal, activitatea aldolazei este crescută, iar VSH-ul este normal sau crescut. Poate fi constatată o reacţie slab pozitivă la testul de detectare a anticorpilor antinucleari (aspect pătat).

Cauza acestei afecţiuni pare să fie o substanţă contaminantă prezentă în lotul de L-triptofan comercializat de un singur producător (Showa-Denko, Japonia), în asociere cu anomalii ale metabolismului triptofanului prezente la unii pacienţi. Identitatea substanţei contaminate şi rolul tulburărilor metabolice rămîn necunoscute. Această afecţiune evoluează în ciuda întreruperii tratamentului cu L-triptofan şi a administrării de prednison. În cazurile severe poate surveni decesul. Diagnosticul diferenţial al sindromului mialgie-eozinofilie este indicat în tabelul 48-1.

Tabelul 48-1
DIAGNOSTICUL DIFERENȚIAL AL SINDROMULUI MIALGIE-EOZINOFILIE

Polimiozita eozinofilică
Perimiozita eozinofilică recidivantă
Sindromul uleiului toxic (Spania)
Cisticercoza
Sarcoidoza
Fasciita eozinofilică
Polimiozita idiopatică
Dermatomiozita idiopatică
Polimiozita și dermatomiozita asociate cu neoplazii
Colagenozele (boala Churg-Strauss)
Trichineloza

P. Afecțiuni care mimează sindromul mialgie-eozinofilie

*1. **Polimiozita eozinofilică.*** Se manifestă prin mialgii, scăderea forței musculare la nivelul musculaturii proximale, creșterea concentrației creatinfosfokinazei serice și evidențierea prezenței miozitei la electromiogramă. Biopsia musculară demonstrează necroza și regenerarea musculară și infiltratul inflamator cu eozinofile. Manifestările sistemice răspund la prednison, metotrexat sau la leucoforeză.

*2. **Perimiozita eozinofilică recidivantă.*** Mialgiile, sensibilitatea la palpare și tumefierea mușchilor apar în prezența unor valori normale sau crescute ale aldolazei și creatinfosfokinazei. Electromiografia indică semne de miozită. Simptomele răspund la prednison.

*3. **Sindromul uleiului toxic.*** Această tulburare a apărut în Spania în 1981 și a provocat o epidemie care a afectat 20.000 de persoane. Ea s-a datorat ingestiei de ulei comestibil comercializat ilegal. Mialgiile invalidante au apărut la 3-4 luni după o afecțiune respiratorie inițială, caracterizată prin tuse, dispnee, infiltrate pulmonare și eozinofilie. Simptomele cutanate și gastrointestinale au fost manifestările cele mai frecvente. Această tulburare a apărut ca o epidemie unică, fără a se mai semnala alte cazuri ulterior.

*4. **Cisticercoza.*** Ouăle eclozează în intestinul subțire proximal, după ingestie sau după transportul retrograd al proglotelor în această regiune, prin unde antiperistaltice. Larvele provoacă febră, mialgii, dureri la palparea musculară și eozinofilie, pe măsură ce invadează musculatura. Această afecțiune apare în Mexic și America de Sud, fiind rar întîlnită în Statele Unite. Chisturile calcificate, vizibile pe un film radiologic, sînt prezente în mușchiul afectat după mai multe luni sau ani, ca dovadă retrospectivă a acestei boli. Testul ELISA este util pentru confirmarea diagnosticului.

*5. **Sarcoidoza.*** Se manifestă prin miozită acută, generalizată, cu mialgii, durere la palparea mușchilor și astenie musculară, asociate cu creșteri ale CPK și aldolazei și cu modificări electromiografice de miozită. Se mai asociază eozinofilie ușoară, creșterea VSH, hiperglobulinemie și creșterea nivelului seric al enzimei de conversie a angiotensinogenului (ECA). Radiografia pulmonară evidențiază adenopatii hilare bilaterale și/sau modificări parenchimatoase difuze. Biopsia musculară relevă granuloame fără cazeum.

*6. **Fasciita eozinofilică.*** La nivelul tegumentelor membrelor se manifestă cu durere, tumefiere, induratie și hiperkeratinizare și sensibilitate la palpare. Leziuni asemănătoare apar la nivelul trunchiului. Sînt asociate eozinofilia, creșterea VSH și a nivelului seric al creatinfosfokinazei (CPK), precum și semne electromiografice de miozită. Biopsia evidențiază afectarea epimisiumului și perimisiumului.

Nu apar mialgii difuze, iar durerea și contractura musculară sînt limitate doar la regiunile cu afectare cutanată. Modificările histopatologice sînt dificil de diferențiat de cele din sindromul mialgie-eozinofilie.

*7. **Polimiozita idiopatică.*** Simptomul major este reprezentat de slăbiciunea musculară la nivelul musculaturii proximale a membrelor, trunchiului și gîtului. Afectarea mușchilor centurii pelvine este reflectată de dificultatea pacientului de a se ridica de pe scaun, de a-și încrucișa picioarele sau de a urca treptele unei scări. Afectarea centurii scapulare se evidențiază prin dificultatea de a ridica obiecte și de a le așeza într-un raft sau prin imposibilitatea persoanei de a se pieptăna. Mialgiile cu distribuție simetrică (57% din cazuri) sau asimetrică (17% din cazuri) sînt însoțite de sensibilitate la palparea mușchilor. Se constată uneori disfagie (17%) și disfonie. De obicei, nu se semnalează eozinofilie. Artralgiile sînt frecvente, dar artrita propriu-zisă se întîlnește rar. Valorile serice ale creatinfosfokinazei (CPK) sînt crescute în 95-99% din cazuri. În cazurile cronice, cu valori enzimatice crescute, rata rezultatelor fals-negative este de pînă la 30%. Implicarea porțiunii distale a membrelor poate surveni în 10-14% din cazuri. Electromiograma relevă, după o contracție voluntară, semne de miopatie (durată scurtă, amplitudine mică și potențiale polifazice). Potențialele de fibrilație reflectă implicarea proceselor neuronale de la nivelul mușchiului. Electromiografia are o sensibilitate de 70-90%. Sensibilitatea biopsiei musculare este de numai 65%, iar 17% din biopsii evidențiază un aspect histopatologic complet normal.

*8. **Dermatomiozita idiopatică.*** Afectarea musculară este similară celei din polimiozită. Apare o erupție eritematoasă sau violacee la nivelul feței, gîtului, toracelui și membrelor, care precede apariția simptomelor musculare. Erupția de la nivelul membrelor ia forma unor placarde eritematoase (papule Grotton) la nivelul articulațiilor interfalangiene, ale articulațiilor pumnului, coatelor, genunchilor și feței mediale a gleznei. Pe aceste

placarde aderă cruste albicioase. Se mai pot constata: hiperemie periunghială la unele degete sau la toate şi edeme ale membrelor inferioare sau ale tegumentelor neafectate de erupţie. Modificările vasculitice sînt reprezentate de noduli cutanaţi, infarcte periunghiale şi ulceraţii digitale. La nivelul pleoapelor superioare, gîtului, umerilor şi toracelui se poate manifesta o erupţie eritematoasă, în formă de liliac sau heliotropă. Se asociază, eventual, edemul periorbital şi facial.

9. Polimiozita şi dermatomiozita din neoplazii (paraneoplazice). Două treimi din cazurile asociate cu neoplasme prezintă dermatomiozită şi o treime, polimiozită. Incidenţa unei neoplazii subiacente este de 2-3% în polimiozită şi de 15-20% în dermatomiozită. Frecvenţa este mai mare la pacienţi care au depăşit vîrsta de 60 de ani.

Tumora este detectată în următorii 2 ani de la debutul simptomelor cutanate şi musculare (59% din cazuri) sau chiar la debut (10%). În 31% din cazuri, boala cutanată şi/sau musculară se declanşează după ce tumora a fost descoperită. Simptomele cutanate şi/sau musculare se pot ameliora odată cu iniţierea tratamentului neoplaziei şi pot reapărea sau se pot agrava dacă tumora recidivează.

Miastenia, mialgiile, durerea la palparea muşchilor şi erupţia nu se însoţesc de eozinofilie. Tumorile primare asociate sînt carcinoamele pulmonare, mamare, colice, gastrice, de nasofaringe, ovariene şi uterine, limfoamele, sarcoamele şi bolile mieloproliferative.

10. Boala Churg-Strauss. Această formă a poliarteritei nodoase este asociată cu mialgii, artralgii şi dureri la palparea muşchilor. Se mai constată prezenţa astmului sever, a infiltratelor pulmonare şi a eozinofiliei. Biopsia evidenţiază semnele de vasculită granulomatoasă şi infiltrat tisular cu eozinofile.

11. Trichineloza. Această afecţiune determină durere spontană şi la palparea muşchilor, febră şi eozinofilie. Există un istoric de consum de carne de porc sau de urs, preparată inadecvat. Diagnosticul trebuie confirmat prin biopsie sau teste serologice. Trichineloza este descrisă mai amănunţit în secţiunea 1K.

Q. Fibromialgia. Criteriile obligatorii pentru diagnosticul fibromialgiei sînt: (1) Mialgii generalizate ce persistă 3 luni sau mai mult, cu 3 sau mai multe localizări anatomice; (2) Absenţa leziunilor traumatice sau a altor afecţiuni inflamatorii, endocrine sau infecţioase, preexistente; (3) Rezultate normale ale testelor de laborator (de exemplu, VSH normal, absenţa factorului reumatoid şi a anticorpilor antinucleari, concentraţii serice normale ale enzimelor musculare, electromiogramă normală şi aspect histopatologic normal la biopsie).

În plus, se pot evidenţia cinci sau mai multe puncte sensibile, de a căror prezenţă pacientul nu este conştient pînă în momentul palpării (acesta reprezintă un criteriu major). Criteriile minore de diagnostic includ: (1) agravarea durerii sau a contracturii musculare la efort, (2) agravarea simptomatologiei în anotimpul rece şi ameliorarea ei în anotimpul cald, (3) agravarea simptomatologiei de către stările de anxietate sau stres, (4) somnul neodihnitor, (5) oboseala diurnă, (6) anxietatea, (7) cefaleea cronică, (8) sindromul de colon iritabil, (9) tumefierea sau parestezиile subiective, (10) senzaţia de amorţeală vagă difuză, fără distribuţie dermatomerică, (11) incidenţa electroencefalografică a undelor α în timpul perioadei non-REM a somnului.

Numărul şi localizarea punctelor sensibile la palpare, necesare pentru diagnostic sînt controversate. Numărul necesar de puncte a variat între 3-5 din 40; 7 din 14; 12 din 14; 10 din 25 şi 7 din 15 puncte. Lista punctelor sensibile care sînt testate este indicată în tabelul 48-2. Pentru testarea punctelor dureroase, a fost încercată utilizarea algometrelor sau a dolorimetrelor cu presiune. Pacienţii cu fibromialgie pot avea un prag dureros mic la nivelul tuturor localizărilor, spre deosebire de pacienţii din lotul de control. Există o incidenţă net crescută a acestei afecţiuni la femei (raportul bărbaţi/femei = 1/9), iar intervalul de vîrstă la care frecvenţa fibromialgiei este maximă este de 40-60 de ani. Tulburările somnului apar în 60-90% din cazuri, aceste probleme necesitînd un diagnostic şi un tratament adecvat. Durerile de spate impun diferenţierea de discopatia lombară, iar durerile şi redoarea articulară necesită excluderea poliartritei reumatoide. Parestezиile extremităţilor şi tegumente reci la acest nivel, asociate cu durere şi miastenie, sugerează prezenţa unei afecţiuni vasculare sau a unei neuropatii. Durerea locală poate duce la confuzia cu alte afecţiuni, iar diagnosticul poate să nu fie evident pînă cînd durerea nu se generalizează. Unele cazuri de fibromialgie apar secundar poliartritei reumatoide sau unei boli infecţioase (cum ar fi boala Lyme sau infecţia cronică cu virusuri Coxsackie).

Tabel 48-2
PUNCTE DUREROASE UTILE PENTRU DIAGNOSTICUL FIBROMIALGIEI

Occipital: bilateral; la originea muşchiului suboccipital
Cervical inferior: bilateral; în regiunile anterioare ale spaţiilor interspinoase C4-C7
Muşchii trapez: bilateral; punctul median al marginii superioare
Muşchiul supraspinos: bilateral; cu origine deasupra spinei scapulare, pe marginea medială a scapulei
Paraspinos: bilateral; 3 cm lateral de linia mediană, la mijlocul marginii mediale a scapulei la nivelul muşchilor romboizi
A doua coastă: bilateral; pe marginea superioară a joncţiunii condrocostale
Pectoral lateral: bilateral; la nivelul coastei a patra, pe linia axilară anterioară
Epicondilul lateral: bilateral; la 2 cm distal de epicondil
Epicondilul medial: bilateral; la nivelul epicondilului
Fesier: bilateral; în cadranul supero-extern al fesei la nivelul muşchiului fesier mijlociu
Trohanterul mare: bilateral; posterior de eminenţa trohanteriană
Genunchi: bilateral, la nivelul zonei grăsoase mediale, proximal de linia articulară
Lombar inferior: ligamentele interspinoase, pe linia spinală L4-S1

În 33% din cazuri, debutul simptomelor în fibromialgie este brusc. În 87% din cazuri, la debut, afecțiunea este localizată la nivelul unei singure regiuni anatomice. Aproape 60% din pacienți nu asociază debutul fibromialgiei cu un traumatism, cu o întindere musculară sau cu altă afecțiune. Etiologia fibromialgiei este necunoscută. S-au lansat diverse ipoteze, precum: tulburări psihologice, tulburări ale somnului, posibilitatea existenței unei boli a țesutului conjunctiv puțin cunoscute, a unor tulburări metabolice sau a unor infecții cronice musculare.

2. DUREREA NERVOASĂ: NEUROPATIA ACUTĂ DUREROASĂ

Durerea neuropatică este superficială, cu caracter de arsură și constantă. Afectarea este de obicei bilaterală, cu distribuție în „mănușă" sau „șosetă", dar simptomele și semnele sînt limitate doar la anumite regiuni ale extremităților (de exemplu, degetele de la mîini sau de la picioare și plantele). Durerea profundă, surdă și continuă poate fi, de asemenea, o manifestare a neuropatiei. Durerile lancinante iradiază de-a lungul membrului inferior, pînă la nivelul degetelor picioarelor. Această durere este descrisă ca avînd caracter ascuțit, de junghi sau de „electrocutare" și iradiază de-a lungul unei zone cu o lățime de 2-5 cm. Durerile cu debut la nivelul mîinii sau piciorului și care cuprind apoi brusc tot membrul respectiv sînt mai puțin frecvente. Durerea fulgurantă poate surveni ca un eveniment unic sau în „salve", separate de secunde, minute sau ore.

Miopatiile și neuropatiile, precum și radiculopatiile și afecțiunile neuronului motor periferic (de exemplu, scleroza laterală amiotrofică) provoacă crampe musculare dureroase de intensitate ușoară pînă la severă, la nivelul membrelor sau al trunchiului. Durerea neuropatică este continuă, cu paroxisme suprapuse peste durerea de fond, după cum s-a descris mai sus, sau se poate constitui doar din episoade dureroase izolate sau repetate. Parestezиile (senzații de furnicătură, înțepături, etc.), disesteziile supărătoare (senzație de răceală, arsuri și înțepături dureroase) și amorțeala sînt prezente la nivelul sau în vecinătatea regiunilor dureroase. Uneori există o senzație subiectivă de tumefiere și constricție a piciorului sau pacientul are senzația că merge pe cioburi sau pe vată. Alodinia (durerea provocată prin lovirea ușoară a pielii) de intensitate moderată pînă la severă și hiperpatia pot fi prezente.

La nivelul zonelor implicate, sensibilitatea tactilă fină, epicritică, termică, dureroasă, vibratorie și proprioceptivă este afectată uniform sau selectiv. Miastenia, fasciculațiile și atrofia survin în asociere cu acuzele senzitive. Durerea neuropatică este frecvent agravată noctum, după expunere la frig și după utilizarea membrului afectat. Durerea, parestezиile și disesteziile au distribuție simetrică sau asimetrică și implică membrele inferioare sau superioare, în grade diferite sau în mod egal. Unele afecțiuni (cum ar fi, porfiria) implică aria tronculară expusă radiațiilor solare.

Tabelul 48-3
CAUZE DE POLINEUROPATIE ACUTĂ DUREROASĂ

Diabetul zaharat
Insulinomul
Abuzul de alcool și/sau carențele nutriționale
Hipotiroidismul
Mielomul multiplu
Carcinoamele
Medicamentele (izoniazidă, cisplatin, săruri de aur, misonidazol, disulfiram, vincristină, nitrofurantoin, metronidazol și hidralazină)
Infecțiile (SIDA și boala Lyme)
Intoxicațiile (arsenic, mercur, taliu și substanțe chimice industriale)
Porfiria acută intermitentă
Sindromul Guillain-Barré
Macroglobulinemia Waldenström
Crioglobulinemia
Boala Fabry
Siclemia
Vasculitele asociate cu poliarterita nodoasă, boala Churg-Strauss, lupusul eritematos sistemic, angeita de hipersensibilizare sau poliartrita reumatoidă

Polineuropatia provocată de afecțiunile discutate mai jos poate fi dureroasă sau nedureroasă. Prevalența durerii în majoritatea acestor neuropatii nu a fost studiată sistematic. Tabelul 48-3 enumerează cauzele mai importante de polineuropatie acută dureroasă.

A. Intoxicația cu arsenic. Simptomele intoxicației cu arsenic debutează la cîteva minute sau ore de la ingestie. Inițial, pacientul percepe un gust metalic, iar examinatorul o halenă cu miros de usturoi. Se mai semnalează uscăciunea mucoasei bucale și odinofagia cu caracter de arsură. În scurt timp apare durerea abdominală severă, colicativă și generalizată, însoțită de greață, vărsături și diaree. Radiografia abdominală efectuată în acest moment evidențiază prezența arsenicului radioopac în stomac sau intestin. Aspectul radiologic este asemănător cu cel din tranzitul baritat. Simptomele gastrointestinale durează 2-3 zile și sînt, de obicei, atribuite unei gastroenterite.

Pot apărea dureri generalizate la nivelul extremităților, cefalee, vertij și oligurie. Toxicitatea hepatică devine evidentă în 48 de ore, manifestîndu-se, inițial, prin urini hipercrome și icter și ducînd uneori la un diagnostic eronat de hepatită virală. Concentrațiile serice ale enzimelor hepatice, ca GPT și fosfataza alcalină pot fi crescute și la pacienții fără icter. Urina conține hematii numeroase și proteine. Transpirațiile, lacrimația și salivația sînt abundente.

Vasodilatația și creșterea permeabilității capilare au ca urmare hipotensiunea, insuficiența circulatorie ireversibilă și decesul, în 24-48 ore de la debut. Arsenicul are acțiune toxică asupra miocardului și determină modificări electrocardiografice, cum ar fi alungirea intervalului QT și prelungirea segmentului ST. Sînt posibile aritmii, ca de exemplu tahicardia ventriculară și torsada vârfurilor.

Se mai poate semnala apariţia encefalopatiei datorată edemului cerebral şi efectelor toxice directe ale arsenicului asupra sistemului nervos central. S-au raportat cazuri ce prezentau delir, confuzie, tulburări de comportament de tip necooperant sau agresiv şi psihoze.

În prima săptămînă după ingestie se constată apariţia unei erupţii eritematoase maculopapuloasă sau veziculară. Pigmentarea cutanată difuză poate urma la 3-8 săptămîni, asociindu-se cu hiperkeratoza şi descuamarea palmelor şi tălpilor. Fisurarea şi crăparea zonelor de hiperkeratoză este frecventă şi dureroasă. După 4-6 săptămîni se observă apariţia liniilor Aldrich-Mees (benzi albe transversale la nivelul unghiilor).

Senzaţia de amorţeală şi paresteziile degetelor mîinilor şi picioarelor debutează la 1-3 săptămîni de la simptomele iniţiale gastrointestinale. Aceste senzaţii se însoţesc de dureri cu caracter de arsură la nivelul tălpilor şi de dureri lancinante, la nivelul antebraţelor, mîinilor, gambelor şi picioarelor. Senzaţia de amorţeală poate progresa proximal, rezultînd o distribuţie a simptomelor senzitive în „şosetă" şi „mănuşă". Pierderea inervaţiei motorii distale se manifestă prin slăbiciune musculară la nivelul musculaturii mâinii şi piciorului şi/sau la nivelul articulaţiei pumnului. În cazurile severe se observă o scădere a forţei musculare şi la nivelul musculaturii proximale. Poate exista alodinie sau hiperpatie severă, astfel încît atingerea fină şi chiar contactul hainelor cu pielea produce o durere intensă, în regiunile afectate.

Scăderea sensibilităţii este prezentă constant şi afectează grav sensibilitatea proprioceptivă şi vibratorie (sensibilitatea profundă), sensibilitatea epicritică, ca şi cea dureroasă (sensibilitatea superficială) find şi ele afectate în grade variabile. În cazurile severe survine o paralizie ascendentă, care mimează sindromul Guillain-Barré.

În primele 2 săptămîni se pot constata manifestări care reflectă acţiunea toxică a arsenicului asupra măduvei osoase, reprezentate de anemia normocromă, leucopenie şi de purpura trombocitopenică. Leucocitoza, monocitoza şi eozinofilia au fost descrise într-un număr mic de cazuri.

Diagnosticul este confirmat de dozarea arsenicului în sînge şi urină (valoarea normală <5 μg/zi). Arsenicul mai este dozat în păr, unghii şi în apa şi alimentele ingerate.

Intoxicaţia cu arsenic se datorează unei ingestii recunoscute ca fiind accidentală sau realizată în scop suicid, dar poate fi şi urmarea unei posibile tentative de omucidere. Alte surse de intoxicaţie sînt apa potabilă contaminată, berea (epidemia prin consum de bere din Staffordshire, Anglia), consumul de whisky produs ilegal şi arderea lemnului tratat cu săruri de arsenic. Accidentele industriale pot produce intoxicaţii severe prin inhalaţie de gaz arsenical. Consumul cronic al unor preparate farmaceutice ce conţin arsenic (ca de exemplu, soluţia Fowler) poate avea, în egală măsură, efect toxic.

Administrarea dimercaprolului (BAL) controlează toxicitatea arsenicului la nivelul măduvei osoase dar, dacă administrarea nu este realizată în primele 18-24 ore de la ingestia de arsenic, este ineficient pentru prevenirea neuropatiei. În pofida acestui fapt, mulţi medici tratează neuropatia deja instalată cu BAL, în speranţa prevenirii progresiunii leziunilor nervoase. Eficacitatea acestei atitudini nu a fost demonstrată. D-penicilamina este utilizată în cazul în care dimercaprolul nu este tolerat. Intoxicaţia arsenicală necesită, uneori, exsanguinotransfuzie şi, în cazul în care s-a instalat deja insuficienţa renală, dializă.

Dacă se suspectează o tentativă de omucidere prin intoxicare cu arsenic, trebuie anunţate autorităţile şi trebuie declanşată o anchetă. Unele victime au suferit o intoxicaţie fatală, după ce o doză iniţială, subletală, a provocat boala necesitînd internarea în spital. Anumite cazuri inexplicabile de intoxicare cu arsenic trebuie investigate complet din punct de vedere epidemiologic, deoarece sînt supuse unui risc crescut de intoxicaţie şi alte persoane din aceeaşi fabrică sau colectivitate.

B. Intoxicaţia cu taliu. Apare prin ingestia accidentală (cereale impregnate cu taliu), în scop suicid sau de omucidere. Durerea la nivelul degetelor de la mîini şi picioare, paresteziile şi disestezia sînt asociate cu mialgii şi artralgii severe şi generalizate. Poate apărea o polineuropatie bilaterală senzitivo-motorie, cu evoluţie progresivă. Cecitatea se datorează nevritei optice. Se mai manifestă cu ataxie senzorială. Diagnosticul este sugerat, de obicei, de alopecia apărută la 3 săptămîni de la debutul simptomelor neurologice. Intoxicaţia cu taliu este confirmată prin dozarea excreţiei urinare de taliu. Intoxicaţia severă este corelată cu o excreţie urinară de 10-20 μg/zi.

C. Polineuropatia diabetică acută. Pacienţii cu diabet zaharat nediagnosticat şi cei necomplianţi la dietă şi tratament cu insulină pot prezenta dureri severe, cu caracter de arsură şi/sau surde, parestezii şi exacerbări dureroase cu caracter ascuţit, fulgurant sau lancinant, la nivelul tuturor extremităţilor. Examenul obiectiv relevă doar hipoestezie parcelară la nivelul piciorului şi, uneori, prezenţa alodiniei. Se mai pot asocia poliurie, polidipsie, scădere ponderală, hipotensiune ortostatică, tulburări de vedere şi somnolenţă. Aceşti pacienţi au valori crescute ale glicemiei, cu sau fără acidoză şi corpi cetonici. Durerile apărute la nivelul membrelor răspund, în 1-10 săptămîni, la administrarea de insulină şi la controlul glicemiei prin dietă.

D. Polineuropatia din SIDA. Pacienţii infectaţi cu virusul imunodeficienţei umane pot dezvolta o polineuropatie senzitivo-motorie cu distribuţie simetrică în „şosetă" şi „mănuşă", cu dureri la nivelul membrelor, parestezii distale şi disestezii dureroase.

Se mai constată apariţia mononeuropatiei multiplex care determină durere, parestezii şi disestezii cu distribuţie asimetrică, asociate cu pierderea inervaţiei senzitive şi motorii în teritoriul a doi sau mai mulţi nervi periferici. Aceste afectări neuropatice se ameliorează, dispar spontan

sau persistă. Grupele de risc cele mai expuse neuropatiei HIV sînt consumatorii de droguri administrate intravenos şi homosexualii.

E. Porfiria acută intermitentă. Această afecţiune poate debuta cu dureri abdominale. Durerile pot fi, de asemenea, prezente la nivelul flancurilor, spatelui şi membrelor. Durerile abdominale sînt asociate cu anorexie, greaţă, vărsături şi constipaţie severă. Durerea este generalizată, continuă sau colicativă. Ea se localizează la nivelul unei regiuni din etajul abdominal superior sau inferior, mimînd diferite afecţiuni acute chirurgicale, cum ar fi apendicita sau colicistita. Abdomenul este discret sensibil la palpare şi nu se constată apărare musculară. Febra face parte din tabloul clinic al acestei afecţiuni. Apariţia ei trebuie să impună iniţierea investigaţiilor de laborator pentru detectarea unui focar infecţios. Leucocitoza este, de obicei, prezentă putînd influenţa decizia operatorie a chirurgului. Radiografia abdominală simplă descoperă ileus, cu dilatarea anselor intestinului subţire şi gros.

Durerea abdominală este acompaniată de o neuropatie periferică de gravitate moderată pînă la severă. Apar amorţeli, parestezii şi disestezii cu distribuţie în „şosetă" şi „mănuşă". Tulburările de sensibilitate au aceeaşi distribuţie sau implică regiunile tronculare expuse la soare şi/sau ambele coapse. Durerea de la nivelul membrelor este surdă sau cu caracter de arsură şi se pot constata exacerbări dureroase lancinante, care se suprapun peste durerea de fond. Percepţiile senzoriale cel mai grav afectate sînt sensibilitatea tactilă fină şi sensibilitatea dureroasă, dar sensibilitatea proprioceptivă şi cea vibratorie sînt neafectate. Scăderea forţei musculare implică musculatura distală a membrelor, pe cea proximală sau pe ambele, simultan. În evoluţia bolii apar paraplegia şi tetraplegia, iar paralizia diafragmatică determină insuficienţă respiratorie şi deces. Afectarea nervilor cranieni produce cecitate (nervul II), diplopie (nervii III, IV şi VI) şi disfagie (nervii IX şi X).

În plus faţă de durerea abdominală şi polineuropatia senzitivo-motorie, aceşti pacienţi mai pot prezenta tulburări la nivelul sistemului nervos central. Afectarea cerebrală ia forma delirului, cu confuzie şi dezorientare sau a depresiei. Unii pacienţi au iluzii şi halucinaţii, care mimează schizofrenia. Alţi pacienţi prezintă tulburări nevrotice, ipohondrie sau reacţii de conversie. Crizele comiţiale „grand mal" survin la 20% din cazuri şi pun probleme de tratament, deoarece fenitoina agravează profiria. Bromurile, sulfatul de magneziu şi diazepamul au fost utilizate pentru a controla crizele convulsive fără a agrava manifestările neurologice şi abdominale.

Este posibilă apariţia hiponatremiei, secundar secreţiei inadecvate de hormon antidiuretic. Sumarul de urină şi testele biochimice de rutină sînt, de obicei, normale. Urina lăsată la temperatura camerei, la lumină se poate închide la culoare, pînă la o nuanţă de roşu-închis de „vin de Burgundia", datorită conversiei enzimatice a porfobilinogenului (PBG) într-un compus de culoare brună, porfobilina. Într-un mic număr de cazuri, o conversie similară are loc în vezica urinară ducînd la excreţia unei urini hipercrome, roşu-închis. În timpul crizelor de porfirie, concentraţiile urinare ale porfobilinogenului (PBG) şi acidului δ-aminolevulinic (ALA) sînt crescute. La pacienţii asimptomatici şi la purtători, se constată rezultate fals-negative în ceea ce priveşte detectarea porfobilinogenului (PBG), în 20-30% din cazuri. Rezultatele testelor calitative de screening, pentru detectarea PBG, cum ar fi testul Watson-Schwartz sau testul Hoesch, sînt pozitive la pacienţii simptomatici.

Dacă nivelul PBG în urină este normal între crize, afecţiunea mai este diagnosticată prin dozarea PBG deaminazei eritrocitare (uroporfirinogen I sintetaza). Concentraţiile acestei enzime la nivelul hematiilor şi leucocitelor sînt scăzute la pacienţii cu boală manifestă şi la purtători. Pentru o acurateţe mult mai mare a diagnosticării stării de purtător în porfiria acută intermitentă, studiile familiale au demonstrat rolul cercetării polimorfismului lungimii fragmentului de restricţie al genei PBG-desaminazei.

Mai puţin de 20% din purtători prezintă simptome în lipsa factorilor precipitanţi cum ar fi medicamentele, postul (dietele severe), alcool sau a factorilor endocrini (de exemplu, ciclul menstrual). Durerea abdominală este manifestarea cea mai frecventă a porfiriei acute intermitente, iar neuropatia senzitivă şi/sau motorie survine în 40-50% din cazuri. Convulsiile afectează 10-20% din pacienţi, iar tulburările de comportament, instabilitatea emoţională, psihozele şi nevrozele apar în 30-40% din cazuri. Majoritatea pacienţilor nu prezintă toate elementele triadei: durere abdominală, neuropatie, tulburări psihice. Medicamentele ce pot precipita sau agrava o criză acută sînt barbituricele, clordiazepoxidul, cloroquina, ergotamina, estrogenii, griseofulvina, fenitoina, imipramina, metildopa, sulfamidele şi contraceptivele orale.

Tratamentul constă în administrarea de analgezice şi de glucoză intravenos pentru a creşte aportul glucidic (400 g/zi). Propranololul controlează hipertensiunea şi tahicardia şi poate duce la ameliorarea simptomatologiei abdominale, dacă este administrat în doze mari. Hematina cu administrare intravenoasă este utilizată pentru a îmbunătăţi evoluţia durerii abdominale, neuropatiei şi encefalopatiei. Ameliorarea survine în 48-72 ore. Hematina poate opri evoluţia unei neuropatii incipiente, dar nu corectează o neuropatie deja instalată. Decesul este cauzat de afectarea sistemului nervos central, dar administrarea de hematină intravenos şi ventilaţia asistată, prin intubaţie orotraheală şi ventilaţie mecanică, au ameliorat rata de supravieţuire.

F. Abuzul de alcool şi/sau carenţele nutriţionale. Pacienţii cu un istoric îndelungat de alcoolism, subalimentaţie, parestezii şi amorţeală la nivelul picioarelor şi gleznelor, pot dezvolta, insidios sau brusc, dureri persistente cu caracter de arsură la nivelul membrelor

inferioare. Senzaţia de arsură la nivelul piciorului este un simptom frecvent la acest grup de pacienţi. Tabloul clinic se ameliorează progresiv în urma abstinenţei de la alcool şi a administrării suplimentare de vitamina B1.

G. Hipotiroidismul. Se manifestă prin mialgii generalizate, datorate miopatiei. Durerile şi parestezиile la nivelul membrelor inferioare sînt determinate de neuropatie. Durerile şi parestezиile de la nivelul mîinilor sînt provocate de către un sindrom de tunel carpian. Simptomele dispar odată cu iniţierea tratamentului de substituţie hormonală cu hormoni tiroidieni.

H. Insuficienţa renală. Durerea şi parestezиile de la nivelul gambelor şi picioarelor, durerea cu caracter de arsură de la nivelul plantelor şi crampele musculare se pot datora polineuropatiei din insuficienţa renală. Simptomele cedează după hemodializă sau transplant renal.

I. Neoplaziile. Durerile persistente, surde, parestezиile şi disestezia se manifestă la nivelul segmentelor distale ale membrelor superioare şi inferioare. Simptomele neuropatiei preced frecvent, cu luni sau ani (1-5 ani), manifestările tumorale. Există o afectare severă a sensibilităţii. Carcinomul pulmonar cu celule mici este cauza cea mai frecventă, dar mai sînt responsabile de această simptomatologie şi carcinoamele gastrointestinale sau cu alte localizări şi limfoamele.

J. Mielomul multiplu şi sindromul POEMS. Forma osteosclerotică a mielomului reprezintă mai puţin de 3% din totalitatea cazurilor de mielom multiplu. Totuşi, aceasta este frecvent asociată (50-67% din cazuri) cu o polineuropatie dureroasă. Sindromul POEMS (*p*olineuropatie, *o*rganomegalie – hepatosplenomegalie –, *e*ndocrinopatie, prezenţa proteinei *M*, afectarea cutanată – *s*kin abnormality) este o variantă a formei osteosclerotice de mielom multiplu. Un plasmocitom poate să determine de asemenea o polineuropatie dureroasă.

Polineuropatiile dureroase asociate cu mielomul osteosclerotic sînt frecvent demielinizante, iar prezenţa diferitelor proteine monoclonale şi a lanţurilor uşoare este mai frecventă decît în cazul formelor osteolitice de mielom multiplu. Polineuropatia asociată plasmocitomului răspunde la tratamentul bolii de bază.

K. Crioglobulinemiile. Formele esenţiale şi secundare de crioglobulinemie se pot afla la originea unei polineuropatii dureroase.

L. Sindromul Guillain-Barré. Pacienţii cu acest sindrom dezvoltă miastenie sau paralizii ascendente şi, uneori, durere proximală cu caracter de arsură şi/sau surdă. Concentraţiile serice ale CPK sînt crescute, sugerînd asocierea unor modificări miopatice.

M. Medicamentele. Izoniazida, disulfiramul, cisplatinul, nitrofurantoinul, sărurile de aur, hidralazina, vincristina, misonidazolul şi metronidazolul pot determina, la unii pacienţi, apariţia unei polineuropatii dureroase.

3. DUREREA ARTICULARĂ

Poliartralgiile şi poliartrita sînt discutate mai amănunţit în capitolul 50.

A. Poliartralgiile. Apar dureri articulare, intensificate sau provocate de mişcările care solicită articulaţia respectivă. Nu se constată tumefacţie, eritem sau căldură locală la nivelul tegumentelor supraiacente şi nici nu există revărsat lichidian intraarticular. Examenul obiectiv este normal sau evidenţiază o sensibilitate discretă la palparea articulaţiei. Factorul reumatoid este absent, testul pentru anticorpi antinucleari este negativ, iar aspectul radiologic al articulaţiei este normal. VSH-ul este normal sau crescut. La 65% din pacienţii cu artralgii, scintigrafia articulară cu tehneţiu 99m polifosfat poate evidenţia o hipercaptare sinovială, la nivelul articulaţiilor afectate. Simptomele se ameliorează la administrarea de antiinflamatoare nesteroidiene.

Este foarte probabil ca pacienţii cu rezultate negative la scintigrafie să nu evolueze spre o artrită erozivă şi deformantă, dar totuşi, pot avea o afectare semnificativă (de exemplu, lupus eritematos sistemic sau polimialgie reumatică). În cazurile de sinovită incipientă, scintigrafia este foarte utilă pentru a evita diagnosticul eronat de tulburare funcţională.

B. Reumatismul psihogen. Pacienţii au poliartralgii şi mialgii, dar nu apar elemente clinice şi paraclinice, care să susţină diagnosticul de sinovită sau miozită. Rezultatele radiografiilor şi ale scintigrafiei articulare sînt normale. Pacienţii acuză dureri articulare, dar aceste dureri nu se agravează la ridicarea de greutăţi sau prin mobilizarea articulaţiei. O parte dintre bolnavi vor evolua spre afecţiuni articulare şi/sau musculare importante, dar în majoritatea cazurilor această evoluţie nu are loc şi simptomele cedează spontan.

4. DUREREA MUSCULARĂ, ARTICULARĂ ŞI/SAU NERVOASĂ

Afecţiunile discutate în acest subcapitol produc durere prin afectarea articulaţiilor, muşchilor şi/sau a nervilor. Două sau mai multe dintre aceste ţesuturi au rol în producerea durerii.

A. Poliarterita nodoasă. Mononeuropatia multiplex provoacă dureri profunde distal, la nivelul extremităţilor, cu caracter de arsură sau surde, asociate cu slăbiciune musculară, parestezii şi disestezie dureroasă. Sînt implicate două sau mai multe membre, iar distribuţia simptomelor este asimetrică (de exemplu, implicarea membrului inferior de o parte şi a membrului superior de partea opusă). O polineuropatie periferică simetrică debutează brusc sau poate urma mai multor episoade de ischemie şi infarct la nivelul nervilor periferici. Mialgiile generalizate sînt frecvente şi nu sînt asociate cu pareză, dacă durerile musculare spontane şi la palpare nu sînt rezultatul unei neuropatii ischemice. Artralgiile fără tumefacţie articulară

semnificativă sînt frecvente şi implică mai ales genunchii şi gleznele. Artralgiile şi artrita ce însoţesc poliarterita nodoasă sînt de severitate redusă şi de scurtă durată.

Hipertensiunea arterială se datorează ischemiei şi/sau infarctului renal. Infarctul renal mai poate determina apariţia durerii în flanc şi în unghiul costovertebral, precum şi a hematuriei macro sau microscopice. Glomerulonefrita este sugerată de prezenţa hematuriei, a cilindrilor eritrocitari, a proteinuriei şi a insuficienţei renale progresive.

Durerea abdominală localizată periombilical se poate datora infarctului intestinal, cu apariţia ileusului şi a peritonitei. Durerea cu sediul în hipocondrul drept reflectă afectarea ischemică a vezicii biliare, iar arterita apendicelui deetermină durere în fosa iliacă dreaptă, care mimează apendicita acută. Durerile toracice retrosternale se datorează vasculitei coronariene, manifestate prin infarct miocardic acut sau insuficienţă coronariană. Durerile toracice intensificate în inspir sau în repaus la pat pot fi datorate pericarditei.

Cefaleea apare ca urmare a arteritei cerebrale sau a hemoragiei subarahnoidiene. Un astfel de eveniment este semnalat de debutul brusc al unei cefalei severe sau de agravarea unei forme mai uşoare, persistente, de cefalee. Simptomele asociate sînt redoarea de ceafă şi fotofobia. Crizele convulsive, hemipareza şi afazia pot însoţi cefaleea.

Durerea testiculară spontană şi la palpare se asociază vasculitei testiculare. Pot apărea modificări de gangrenă la nivelul vîrfurilor degetelor de la mîini şi picioare şi echimoze la nivelul braţelor, coapselor sau trunchiului. Alte leziuni cutanate sînt reprezentate de erupţia urticariană, eritemul multiform şi de nodulii subcutanaţi dureroşi, care persistă sau regresează. Aceşti noduli au dimensiuni de 0,5-3 cm, se pot inflama (cu eritem şi sensibilitate la palpare) şi ulcera la nivelul tegumentelor supraiacente. Nodulii sînt localizaţi pe traiectul arterelor mici subcutanate.

Manifestările locale sînt însoţite de febră, anorexie, scădere ponderală, astenie şi alterarea stării generale. Numărul de leucocite şi trombocite, VSH-ul, nivelul enzimelor hepatice şi creatininemia sînt crescute. Anemia, uneori severă, este frecvent întîlnită. Urina conţine multe eritrocite, cilindrii eritrocitari şi proteine în concentraţie crescută. Diagnosticul depinde de evidenţierea la biopsie a periarteritei, la nivelul muşchilor, testicululuui sau a altor ţesuturi. Biopsierea unei zone musculare dureroase creşte şansele unei diagnosticări corecte, faţă de biopsia oarbă, realizată la nivelul unei regiuni asimptomatice. Evidenţierea angiografică a unor anevrisme la nivelul arterelor mici şi mijlocii, hepatice şi renale, este utilă pentru susţinerea diagnosticului, în lipsa unei biopsii. Rata de supravieţuire s-a îmbunătăţit, după introducerea tratamentului cu ciclofosfamidă şi prednison.

La aproximativ 30% din pacienţii cu poliarterită nodoasă, antigenul viral de suprafaţă al hepatitei B (AgHBs) poate fi unul din componentele complexelor imune, depozitate în pereţii arteriali. AgHBs este detectat în ser, în 10-30% din cazuri.

Criteriile de diagnostic pentru poliarterita nodoasă sînt prezentate în tabelul 48-4.

B. Angeita alergică şi granulomatoasă (boala Churg-Strauss). Se manifestă prin astm sever, dificil de tratat, asociat cu infiltrate pulmonare şi eozinofilie periferică. Pot exista procese de condensare segmentare sau lobare şi chiar caverne, lobii pulmonari superiori şi inferiori fiind afectaţi în mod egal. Aceşti pacienţi prezintă şi manifestări sistemice datorate unei arterite similare sau echivalente cu cea din poliarterita nodoasă. Simptomele sistemice ca febra, anorexia, astenia, scăderea ponderală şi alterarea stării generale sînt asemănătoare simptomelor clasice din poliarterita nodoasă, dar afectarea renală este rară şi mai puţin severă. Biopsia ţesuturilor afectate identifică modificări ce permit diagnosticul diferenţial cu poliarterita nodoasă (de exemplu, arterita granulomatoasă şi infiltratul tisular eozinofilic sînt prezente în boala Churg-Strauss).

Arterita asociată determină apariţia de mialgii generalizate şi de artralgii sau artrite. Mai poate provoca durere neuropatică ischemică, asociată cu disestezii. În plus, sindroamele dureroase regionale pot implica abdomenul (de exemplu: ischemie şi dureri intestinale, diaree, ulceraţii intestinale sau gastrice cu hemoragii gastrointestinale şi ocluzie intestinală), toracele (ischemia miocardică, infarctul miocardic sau pericardita) şi membrele, provocînd infarcte digitale (durere, gangrenă şi ulceraţii).

C. Poliartrita reumatoidă şi vasculita asociată. Tulburările neuropatice produse de vasculită pot surveni la pacienţii cu tablou clasic de poliartrită reumatoidă. Pacienţii prezintă mialgii severe, polineuropatie simetrică senzitivo-motorie şi/sau mononeuropatie multiplex. Se mai constată existenţa unei artrite severe, a nodulilor reumatoizi tipici şi a unui titru seric crescut de factor reumatoid. Contrar acestora, pacienţii cu poliarterită nodoasă prezintă

Tabelul 48-4
CRITERIILE DE CLASIFICARE A POLIARTERITEI NODOASE STABILITE DE COLEGIUL AMERICAN DE REUMATOLOGIE ÎN 1990

Scădere ponderală ≥4 kg
Livedo reticularis
Durere testiculară, spontan şi la palpare
Mialgii, scăderea forţei musculare sau durere la palparea muşchilor gambei
Mononeuropatie sau polineuropatie
Tensiune arterială diastolică >90 mm Hg
Creşterea ureei şi creatininei serice
Evidenţierea AgHBs în ser
Modificări arteriografice ce indică anevrism sau ocluzie la nivelul arterelor mici şi medii
Biopsia arterelor mici şi medii care indică prezenţa granulocitelor sau a granulocitelor şi mononuclearelor în peretele arterial

Notă: Diagnosticul de poliarterită nodoasă este stabilit cu o sensibilitate de 82% şi cu o specificitate de 87%, dacă sînt îndeplinite cel puţin trei din aceste criterii.

doar o artrită uşoară şi tranzitorie sau doar artralgii, nu au noduli reumatoizi şi nu se detectează prezenţa factorului reumatoid în ser. Pacienţii cu poliartrită reumatoidă şi arterită pot dezvolta ulceraţii granulomatoase extensive la nivelul unuia sau a ambelor membre inferioare.

D. Lupusul eritematos sistemic şi vasculita asociată. Artralgiile şi artrita sînt simetrice şi implică cel mai frecvent articulaţiile mici, interfalangiene, metacarpofalangiene, radiocarpiene şi articulaţiile tibiofemurale. Majoritatea pacienţilor cu această afecţiune prezintă artralgii şi artrită. 30% din pacienţi au mialgii simetrice. Pleurezia şi pericardita stau la originea durerii toracice junghiulare care este intensificată de inspirul profund şi de modificările de poziţie (decubitul agravează durerea pericardică). Erupţia facială „în fluture", erupţiile discoide, fotosensibilitatea cutanată şi ulceraţiile mucoasei bucale sînt manifestări frecvente în lupus.

Afectarea renală se manifestă prin sindrom nefrotic, sindrom nefritic sau insuficienţă renală rapid progresivă. La examenul de urină apare proteinurie mare, hematii şi cilindri granuloşi.

Numărul de leucocite, hematii şi trombocite este scăzut. Anticorpii antinucleari sînt prezenţi şi aspectul la imunofluorescenţă este pătat, omogen sau inelar. Celule LE (lupice) se evidenţiază în 80% din cazuri, iar anticorpi anti-ADNds sînt prezenţi la majoritatea pacienţilor cu boală activă.

Sistemul nervos central este afectat, cu apariţia crizelor epileptice de tip „grand mal" sau de tip temporal. Se mai întîlnesc manifestări de demenţă uşoară, reprezentate de afectarea memoriei şi a proceselor de gîndire, precum şi de dificultate în învăţarea noţiunilor noi. Poate exista polineuropatie senzitivă periferică simetrică cu parestezii, amorţeli şi durere, cu dispoziţie în „şosetă" şi „mănuşă". Este posibilă şi prezenţa mononeuropatiei multiplex, cu dureri ale membrelor, disestezie, miastenie şi hiperestezie, în teritoriul de distribuţie a doi sau a mai multor nervi periferici.

Vasculita trebuie tratată cu prednison, în asociere cu ciclofosfamidă sau azathioprină. La pacienţii cu lupus eritematos sistemic, polineuropatia senzitivă survine în 15% din cazuri, pe cînd vasculita şi mononeuropatia multiplex apar la mai puţin de 5% din subiecţi. Alte manifestări ale vasculitei includ infarctul intestinal cu dureri abdominale, infarctul miocardic cu dureri toracice şi infarctul cerebral cu hemipareză, afazie şi convulsii.

E. Boala Behçet. Se manifestă prin apariţia ulceraţiilor orale implicînd mucoasa bucală şi linguală, ulceraţii dispuse în grupuri şi dureroase. Ulceraţiile penisului şi scrotului sînt sensibile la palpare, provocînd durere surdă sau cu caracter de usturime. Ulcerele vaginale şi labiale pot fi dureroase, dar frecvent, sînt indolore. Durerile articulare implică, uni sau bilateral, articulaţiile genunchiului, gleznei, pumnului sau cotului, putîndu-se manifesta chiar artrita propriu-zisă.

Durerea abdominală, vărsăturile, diareea, evacuarea de scaune sanguinolente sau cu hemoragii oculte şi meteorismul reflectă existenţa ulceraţiilor şi inflamaţiei ileale şi colonice. Durerile de la nivelul globului ocular şi tulburările de vedere se datorează iritei sau iridociclitei. Se mai semnalează, uneori, hipopion recurent, precum şi corioretinită. Afectarea cutanată ia uneori forma unei tromboflebite a membrului superior sau inferior sau a eritemului nodos al membrelor inferioare. La nivelul feţei şi toracelui pot apărea leziuni acneiforme.

Poate apărea meningoencefalita cu cefalee şi redoare de ceafă. Vasculita sistemului nervos central duce la paraplegie, hemiplegie, afazie sau ataxie şi tulburări de coordonare de origine cerebeloasă. Afectarea cerebrală se mai manifestă prin demenţă şi tulburări de personalitate. Miozita determină mialgii generalizate, dar acestea sînt simptome rar întîlnite în cadrul bolii Behçet.

Boala Behçet trebuie suspectată la pacienţii care prezintă următoarele acuze: durere la nivelul cavităţii bucale şi al organelor genitale, cauzată de prezenţa ulcerelor; durerea, hiperemia globului ocular şi tulburări de vedere; artrită şi artralgii cu distribuţie simetrică, generalizată. În plus, la unii pacienţi se pot semnala sindroame dureroase regionale, asociate cu afectarea colonului (durere în etajul abdominal inferior şi diaree) sau cu afectarea cutanată (flebită superficială dureroasă a membrelor şi eritemul nodos al membrelor inferioare). Fenomenul de patergie cutanată se constată după înţeparea cu un ac. Răspunsul cutanat la o astfel de leziune constă în apariţia unei papule sau pustule la locul înţepăturii. Această caracteristică este tipică, dar nu patognomonică.

Leziunile orale, cutanate, oculare şi genitale sînt considerate criterii majore de diagnostic. Diagnosticul pozitiv al bolii Behçet necesită prezenţa leziunilor în toate cele patru regiuni. Dacă sînt afectate mai puţin de patru organe, afectarea este calificată drept boală Behçet incompletă.

Corticosteroizii pot ameliora unele simptome. Ciclofosfamida, azatioprina sau clorambucilul se pot asocia corticosteroizilor, pentru rezolvarea complicaţiilor severe (de exemplu, afectarea cerebrală sau oculară).

F. Boala Lyme. Această boală multisistemică a fost raportată în 43 de state ale Statelor Unite, 97% din cazuri apărînd în nord-est (statele New England şi Maryland), în vest (Wisconsin şi Minnesota) şi pe coasta Pacificului (California, Oregon, Nevada, Utah). S-au mai raportat cazuri şi în Europa.

De obicei, se semnalează în antecedente o călătorie într-o regiune endemică (de exemplu, în care s-au înregistrat cel puţin două cazuri de boală Lyme sau în care se demonstrează că vectorul bolii este infectat cu agentul etiologic, *Borrelia burgdorferi*), în urmă cu 30 zile, înainte de debutul eritemului migrator.

Eritemul migrator debutează la 3-30 zile după o muşcătură de căpuşă din genul *Ixodes* şi apare la 60-83%

din cazuri. Leziunea are, iniţial, aspectul de papulă mică, roşie sau de maculă indurată, la nivelul muşcăturii. Leziunea eritematoasă se extinde şi formează o erupţie inelară plată, în centrul leziunii tegumentele avînd o coloraţie normală. În locul muşcăturii va rămîne un punct roşu sau o maculă de dimensiuni mici. Leziunea plată sau cu marginile uşor ridicate migrează centrifug, atingînd un diametru mediu de 15 cm (dimensiunea minimă necesară pentru diagnostic este ≥5 cm). S-au raportat şi leziuni de 68 cm. Eritemul migrator este, de obicei, asimptomatic, dar s-au semnalat şi manifestări asociate ca: pruritul, durerile cu caracter de arsură, sensibilitatea la palpare, hiperestezia şi disestezia.

În mai mult de 50% din cazuri, eritemul migrator este însoţit de febră, mialgii generalizate, dureri osoase, artralgii, cefalee, redoare de ceafă şi fotofobie, fatigabilitate şi stare generală alterată. În lipsa tratamentului, eritemul migrator dispare în una sau mai multe luni, lăsînd în loc o zonă reziduală hiperpigmentată sau hiperkeratozică. Tratamentul antibiotic determină dispariţia leziunii eritematoase în cîteva zile. Există variaţii ale aspectului eritemului migrator, constînd în prezenţa unei papule eritematoase fără centru de coloraţie normală, a unei leziuni „în ţintă" sau a unei leziuni cu purpură, vezicule, necroză sau cu ulceraţie centrală. Pot exista leziuni ovalare, triunghiulare sau lineare. Leziunile inelare secundare apar în 6-48% din cazuri la nivelul leziunii primare, care a dispărut între timp, sau la distanţă de aceasta (leziuni satelite). Leziunile de eritem migrator secundar sînt de obicei, mai mici, se extind mai puţin şi nu prezintă indurаţie centrală.

Infecţia cu diseminare precoce debutează la săptămîni sau luni după erupţie. Maxim 15% din pacienţi prezintă afectarea sistemului nervos central. Meningita acută se manifestă prin cefalee, redoare de ceafă, greaţă, vărsături şi iritabilitate. Tulburările somnului, afectarea memoriei şi a capacităţii de concentrare, labilitatea emoţională, coreea, iritabilitatea şi fibromialgia sînt provocate de encefalită. Aproximativ 50% din pacienţii cu semne de meningism vor dezvolta o paralizie unilaterală sau, mai rar, bilaterală a nervului facial (paralizia Bell). Afectarea nervilor oculomotori sau abducens se manifestă prin diplopie.

Radiculopatiile senzitive sau senzitivo-motorii, plexopatiile sau neuropatiile periferice determină dureri la nivelul membrelor, parestezii, disestezie dureroasă, amorţeli şi miastenie. Au fost descrise la unii pacienţi mononeuropatia multiplex, mielita transversă, ataxia cerebeloasă şi neuropatia Guillain-Barré.

La examenul lichidului cefalorahidian se constată o presiune normală, pleiocitoză limfocitară, proteinorahie mare, glicorahie normală şi un titru IgM şi, uneori, IgG crescut, indicînd prezenţa anticorpilor anti-*B. burgdorferi*. În afectarea sistemului nervos central, anticorpii anti-*B. burgdorferi* nu sînt întotdeauna prezenţi în LCR. Rareori, *B. burgdorferi* poate fi izolată din culturile de lichid cefalorahidian.

Simptomele musculoscheletice constau în mialgii, artralgii şi dureri la nivelul oaselor, tendoanelor şi burselor. Circa 60% din pacienţii netrataţi dezvoltă o artrită, la cîteva săptămîni sau luni de la apariţia eritemului migrator. Simptomele precoce sînt intermitente. Cel mai frecvent simptom este reprezentat de o artrită monoarticulară, recidivantă, cu sediul la nivelul articulaţiilor mari. Apare durere, tumefacţie şi căldură locală la nivelul tegumentelor supraiacente, fără modificări ale mersului, în ciuda implicării membrului inferior. Mai rar, poate apărea o poliartrită seronegativă, asemănătoare poliartritei reumatoide, afectînd articulaţiile mari şi mici. Episoadele de artrită pot dura 1-12 săptămîni, cu perioade de acalmie între ele de 1-4 săptămîni. Genunchiul este articulaţia cel mai frecvent implicată, putînd surveni o tromboflebită prin ruptura sau disecţia unui chist Baker. Rareori, febra, artralgiile, tumefierea articulară şi căldura locală de la nivelul tegumentelor supraiacente mimează o artrită septică. În 10% din cazurile de artrită intermitentă se va dezvolta o artrită erozivă persistentă, care va provoca, eventual, durere şi dificultate la mers.

Afectarea cardiacă este o manifestare tardivă (la săptămîni sau luni de la debut) şi survine la 8% din cazurile netratate. Acuzele predominante sînt reprezentate de ameţeli, lipotimii, dispnee şi durere precordială. Se poate ausculta o frecătură pericardică, tulburări de ritm şi un galop presistolic. Modificarea electrocardiografică majoră este blocul atrioventricular de grad variabil. Semnele clinice şi electrocardiografice se datorează miocarditei.

Confirmarea prin teste de laborator a bolii necesită dozarea anticorpilor serici împotriva antigenelor microorganismului cauzal. Tehnica cel mai frecvent utilizată este ELISA. Anticorpii de tip IgM apar în 2-4 săptămîni şi scad după 4-6 luni. Anticorpii de tip IgG apar în 6-8 săptămîni şi persistă la pacienţii cu infecţie cronică.

Testele serologice pentru diagnosticarea bolii Lyme (de exemplu, ELISA) nu sînt standardizate şi diverse laboratoare raportează valori variabile ale sensibilităţii şi specificităţii testului. Un eşantion unic analizat în mai multe laboratoare furnizează rezultate calitative şi/sau cantitative diferite. Seronegativitatea reală este rară la pacienţii cu manifestări clinice de boală Lyme diseminată sau cronică. Răspunsul imun poate fi întîrziat, în unele cazuri, timp de mai multe luni. Rezultatele real-pozitive trebuie diferenţiate de cele fals-pozitive prin testul Western Blot. Acest test poate rămîne fals-negativ timp de mai multe luni, pînă cînd apar anticorpii împotriva proteinelor membranei externe (OspA şi OspB).

Specificitatea testelor serologice variază funcţie de probabilitatea de boală, stabilită înaintea efectuării testelor. Utilizarea de rutină a testelor serologice, fără o corelare cu manifestările clinice, creşte frecvenţa rezultatelor fals-pozitive. Rezultate fals-pozitive au fost raportate în mononucleoza infecţioasă, poliartrita reumatoidă, lupusul eritematos sistemic, periodontopatii şi sifilis.

Testarea serologică este utilă la pacienţii care locuiesc într-o zonă endemică sau care au călătorit recent într-o

astfel de zonă, la cei care dezvoltă o afecțiune sistemică fără eritem migrator sau care prezintă afectări artritice, neurologice sau cardiace, compatibile cu infecția cu *B. burgdorferi*. Un test real-pozitiv indică doar o expunere precedentă la infecție și poate să nu aibă nici o legătură cu acuzele actuale ale pacientului.

VSH-ul este normal la 50% din pacienții simptomatici. Dacă valorile serice ale IgM sînt ridicate, dozarea IgM în dinamică este un indicator fidel asupra activității bolii. Poate exista o ușoară anemie și leucocitoză, creșterea valorilor GOT, hematurie microscopică și proteinurie. Valorile serice ale C3 și C4 sînt normale. Titrurile anticorpilor antinucleari și ale factorului reumatoid sînt de obicei normale la adulți.

Manifestările precoce ale bolii Lyme răspund la amoxicilină sau doxiciclină, administrate oral, timp de 10-21 zile. Manifestările la distanță și cele tardive (de exemplu: afectarea neurologică, artrita sau cardita) răspund la tratamentul cu ceftriaxon.

G. Polimialgia reumatică cu sau fără arterita granulomatoasă. Această afecțiune este rară înaintea vîrstei de 50 de ani, vîrsta medie de debut fiind de 70 de ani. Incidența este de două ori mai mare la femei decît la bărbați. Simptomele sistemice sînt subfebrilitatea, anorexia, astenia, scăderea ponderală, oboseala marcată, apatia și alterarea stării generale. Aceste acuze preced, de obicei, declanșarea manifestările reumatice.

Artralgiile severe și mialgiile afectează, inițial, umerii și/sau șoldul. Durerea unilaterală, cu sediul la nivelul centurii scapulare sau pelvine, devine curînd bilaterală. Pacientul prezintă durere, spontan și la palpare, la nivelul mușchilor și articulațiilor implicate, iar mișcările și solicitarea membrelor intensifică durerea. Mialgiile sînt localizate în regiunea cervicală, toracică superioară, în articulația scapulo-humerală, în segmentul proximal al brațelor, în regiunea lombosacrată, în articulația coxofemurală și la nivelul coapselor. Ridicarea de pe un scaun, coborîrea din automobil sau îmbrăcarea unei haine fără ajutor devin dificile sau imposibile datorită durerii și parezelor. Redoarea matinală este un simptom major și persistent. Sensibilitatea musculară la palpare se întîlnește la nivelul mușchiului trapez și a celorlalți mușchi ai regiunii cefalice precum și la nivelul mușchilor centurilor scapulară și pelvină. Sinovita poate afecta unul sau ambii genunchi, cu prezența unui revărsat articular și sensibilitate locală la palpare. Durerea la nivelul genunchiului apare în repaus sau la ridicarea de greutăți sau este provocată doar de testul de motricitate.

VSH-ul este crescut și depășește 100 mm/oră. Poate exista anemie normocromă și normocitară, iar numărul de trombocite este crescut. Numărul de leucocite și formula leucocitară sînt normale. Alterarea testelor funcționale hepatice (creșterea fosfatazei alcaline și a GOT) apare în 30% din cazuri. Biopsia hepatică evidențiază uneori existența unei hepatite granulomatoase. Biopsia musculară și valorile serice ale enzimelor musculare sînt, de regulă, normale. Analiza lichidului sinovial evidențiază modificări de tip inflamator ($1\text{-}20 \times 10^9$/l), cheagul de mucină este slab, însă nivelul complementului în lichidul sinovial este normal. Biopsia sinovială relevă prezența unei sinovite limfocitare discrete. Polimialgia reumatică răspunde spectaculos la doze mici de prednison (10-15mg/zi), simptomele și semnele cedînd rapid. Polimialgia reumatică se poate asocia cu arterita granulomatoasă (în 15% din cazuri, biopsia arterei temporale este pozitivă). Simptomele acestei afecțiuni sînt: cefaleea temporală sau occipitală, sensibilitate la palparea scalpului, claudicația mandibulară și cecitatea cu debut brusc, parțială sau completă, uni sau bilaterală. Această afecțiune răspunde la doze mari de prednison (40-60 mg/zi).

H. Afecțiuni care mimează polimialgia reumatică

1. Polimialgia reumatică secundară. O afecțiune similară poate apărea secundar unui neoplasm preexistent (de exemplu, la nivelul tractului gastrointestinal sau mamar) sau unei infecții (cum ar fi, endocardita bacteriană subacută). Răspunsul la corticosteroizi ameliorează inițial simptomatologia, dar corticodependența sau corticorezistența sînt frecvent întîlnite. Endocardita se poate evidenția prin detectarea unui suflu cardiac, a peteșiilor, a hemoragiilor „în aşchie", a petelor Roth sau a exsudatelor moi („cotton-wool") la nivelul retinei, prin evidențierea hematuriei microscopice și prin pozitivarea hemoculturilor.

2. Poliartrita reumatoidă seronegativă. Această afecțiune poate avea manifestări similare polimialgiei reumatice, fiind greu de diferențiat de aceasta doar pe baza semnelor clinice și de laborator. Manifestările poliartritei reumatoide seronegative, care determină dificultăți în diferențierea de polimialgia reumatică, la vîrstnici, sînt: mialgiile proximale, afectarea predominantă a articulațiilor proximale, debutul acut, prevalența scăzută a seropozitivității și semnele minime de artrită erozivă. Patru dintre criteriile de diagnostic pentru poliartrita reumatoidă, stabilite de către Colegiul American de Reumatologie (redoarea matinală, artrita cu mai mult de trei localizări, afectarea articulară simetrică și implicarea unei articulații radiocarpiene sau a unei articulații de la nivelul mîinii) ar putea fi îndeplinite de mulți pacienți etichetați ca avînd polimialgie reumatică. Artrita reumatoidă seropozitivă este asociată cu HLA-DR4 (subtipurile DW4 și DW14), pe cînd polimialgia reumatică și poliartrita reumatoidă seronegativă nu au această caracteristică.

3. Colagenoze cu simptome similare polimialgiei reumatice. Simptome asemănătoare polimialgiei reumatice pot surveni la debutul lupusului eritematos sistemic, polimiozitei, sindromului Sjögren și în diferite forme de vasculite necrotizante sistemice. În cazul

acestor ultime afecțiuni este necesară demonstrarea vasculitei prin biopsie. Prezența anticorpilor anticitoplasmatici neutrofilici este utilă în diagnosticarea unor forme de vasculită.

I. Pseudolupusul datorat infecției cu HIV. La pacienții infectați cu HIV poate apărea o erupție eritematoasă malară datorată dermatitei seboreice. Pacienții HIV pozitivi pot prezenta altralgii și artrită, nefrită (albuminurie, cilindrurie, creatininemie crescută și depozite imune intraglomerulare), modificări hematologice (trombocitopenie, leucopenie, neutropenie și anemie hemolitică – testul Coombs pozitiv), afectare neurologică (cefalee, convulsii, demență, neuropatie periferică simetrică, mononeuropatie multiplex, mielopatie și encefalopatie progresivă multifocală), sindrom Sjögren cu afectare oculară, vasculită, simptome sistemice (febră, limfadenopatie și scădere ponderală) și modificări imunologice (anticorpi antinucleari, anticorpi anticardiolipinici, complexe imune circulante și factor reumatoid). Un pacient infectat cu HIV poate îndeplini cinci sau mai multe criterii de diagnostic pentru lupusul eritematos sistemic, stabilite de Asociația Americană de Reumatologie.

Rareori, s-au semnalat cazuri în care pacienții au prezentat, simultan, atît infecție cu HIV, cît și lupus eritematos sistemic. Unii subiecți cu manifestări imunologice și reumatologice datorate HIV, au fost eronat diagnosticați ca avînd sindrom Sjögren sau lupus eritematos sistemic. Infecția HIV trebuie exclusă la pacienții ce prezintă una sau mai multe dintre manifestările clinice și/sau de laborator descrise, care survin atît în lupusul eritematos sistemic, cît și în SIDA.

CAPITOLUL

49 DUREREA ACUTĂ A HEMICORPULUI

☐ LISTA DIAGNOSTICELOR POSIBILE

1. Sindromul talamic
2. Afecţiuni care mimează sindromul talamic
   - A. Infarctul cortical şi subcortical
   - B. Sindromul latero-bulbar Wallenberg
   - C. Leziunile medulare
3. Artrita acută asimetrică
   - A. Artrita gonococică
   - B. Reumatismul articular acut
   - C. Artrita din hepatita B
   - D. Artrita din bolile inflamatorii intestinale
   - E. Sindromul Reiter
   - F. Yersinioza
4. Traumatismele acute la nivelul unui hemicorp

☐ REZUMAT

Sindromul talamic urmează, de obicei, unui accident vascular cerebral minor. La un interval de timp, ce variază de la o zi pînă la 6 luni, de la accidentul vascular, în hemicorpul controlateral leziunii talamice apare o durere severă, persistentă şi/sau paroxistică. Durerea este descrisă ca fiind arzătoare, surdă, junghiulară, sfredelitoare sau chinuitoare. La nivelul părţii afectate, se observă apariţia hemianesteziei discrete, iar hemipareza iniţială se poate remite complet. Hiperalgia, hiperpatia şi disesteziile survin de partea dureroasă. Stimulii senzoriali minori sau stresul emoţional declanşează sau intensifică durerea. Durerea şi disestezia pot afecta întregul hemicorp, doar un membru sau doar faţa, mîna şi piciorul. Cauza cea mai frecventă este o hemoragie în nucleii talamici posterior ventral, lateral şi medial, un sindrom asemănător fiind determinat şi de neoplasme, malformaţii arteriovenoase sau traumatisme. RMN sau tomografia computerizată vizualizează leziunea cauzală.

Leziunile cortexului parietal sau cele subcorticale, leziunile regiunii laterale bulbare sau ale măduvei spinării se pot manifesta sub forma unui sindrom talamic. Leziunile corticale şi subcorticale sînt demonstrate prin RMN sau examen CT. Pacienţii cu sindrom lateral bulbar prezintă, de obicei, dizartrie, disfagie, răguşeală, hemianestezie controlaterală, hipoestezie facială ipsilaterală, ataxie, diplopie, vertij, greaţă şi un sindrom Horner ipsilateral.

TABELUL INCIDENŢEI BOLILOR

INCIDENŢA LA 100. 000 (APROXIMATIVĂ)

Frecvente (>100)	Relativ frecvente (>5-100)	Rare (>0-5)
	Poliartrita asimetrică datorată artritei gonococice, reumatismului articular acut, hepatitei B, bolilor inflamatorii intestinale, sau sindromului Reiter	Sindromul talamic
	Traumatismele acute unilaterale	Afecţiuni cu manifestări asemănătoare sindromului talamic: infarcte corticale sau subcorticale, sindromul lateral bulbar Wallenberg sau leziunile medulare
		Poliartrita asimetrică datorată yersiniozei

Poliartrita asimetrică determină o durere unilaterală la nivelul membrului inferior sau superior, cu localizare articulară. Cauzele poliartritei asimetrice acute sînt artrita acută gonococică, reumatismul articular acut, artrita din hepatita B, artrita din bolile inflamatorii intestinale şi sindromul Reiter. *Traumatismele unilaterale* provoacă dureri la nivelul unui hemicorp datorită fracturilor, fracturilor cu dislocare, luxaţiilor şi contuziilor.

☐ DESCRIEREA AFECŢIUNILOR ENUMERATE

1. SINDROMUL TALAMIC

Această afecţiune urmează unui accident vascular cerebral, la un interval de timp de o zi pînă la 6 luni. Accidentul vascular se caracterizează, de obicei, prin debutul acut al unei hemipareze uşoare şi a unei hemianestezii superficiale. În unele cazuri, pot surveni hemiataxia, mişcările coreoatetozice unilaterale şi deficitele senzoriale corticale (de exemplu, astereognozia).

Durerea implică fie întregul hemicorp controlateral, doar braţul sau membrul inferior controlateral, fie faţa, mîna şi piciorul de partea opusă. Durerea a fost descrisă ca fiind arzătoare, surdă, junghiulară, zdrobitoare, chinuitoare, sfredelitoare sau glacială. Intensitatea durerii variază de la discretă, pînă la foarte severă. Durerea este, de obicei, spontană şi persistentă şi este intensificată sau precipitată de stimuli ca atingerea, aerul sau lichidele calde şi reci, lumina puternică, zgomotele intense, muzica, teama, o altercaţie sau de către mirosuri. De obicei, se observă o hipoestezie reziduală, în timp ce hemipareza iniţială se poate rezolva complet sau parţial. Hipoestezia este mai marcată în cazul sensibilităţii tactile şi proprioceptive. Hiperestezia şi hiperpatia părţii dureroase sînt frecvent prezente. Tulburările senzitive pot depăşi linia mediană, fiind evidenţiate pe o zonă de 1-3 cm lăţime, de partea neafectată a corpului. Stimulii dureroşi sînt simţiţi la nivelul unei zone mai întinse decît cea în care acţionează stimulul respectiv.

Peste durerea continuă de fond, de la nivelul hemicorpului, se suprapun, uneori, exacerbări dureroase cu caracter ascuţit. Poate exista o perioadă de latenţă pînă la apariţia răspunsului la un stimul senzorial, durerea putînd continua şi după încetarea stimulării. Mişcările membrelor pot precipita durerea, astfel încît pacientul preferă să menţină braţele pe lîngă corp şi evită să meargă, mişcările membrelor inferioare declanşînd exacerbări dureroase, cu caracter de junghi. Parestezii spontane şi disestezii pot apare de partea dureroasă. Percepţia corticală este frecvent afectată. Ipsilateral apare astereognozia, incapacitatea de a distinge diferenţele de greutate, afectarea sensibilităţii discriminative şi tulburări de localizare senzorială.

Infarctul sau hemoragia la nivelul nucleilor talamici posteriori ventral, lateral şi medial este cauza cea mai frecventă a acestui sindrom. Alte cauze mai rare sînt reprezentate de tumori, traumatisme, malformaţii arteriovenoase sau leziuni chirurgicale talamice. Infarctul şi hemoragia sînt demonstrate prin RMN sau examen CT. Durerea este rezistentă la administrarea de analgezice opioide. În unele cazuri, perfuzia cu naloxon sau apomorfină ameliorează durerea. Intervenţiile chirurgicale calmează durerea în mai puţin de 25% din cazuri.

2. AFECŢIUNI CARE MIMEAZĂ SINDROMUL TALAMIC

A. Infarctul cortical sau subcortical. O leziune ischemică în această regiune determină hemipareză şi hemianestezie controlaterală. Durerea asemănătoare celei din sindromul talamic debutează după un interval de timp variabil. RMN sau examenul CT vor identifica o leziune întinsă, care întrerupe fibrele ce fac legătura între nucleii talamici şi cortexul cerebral.

B. Sindromul lateral Wallenberg. Acest sindrom bulbar ischemic debutează brusc, cu unul sau mai multe din simptomele următoare: disfonie, disfagie şi disartrie (datorate lezării nervilor IX şi X), pierderea sensibilităţii termice şi dureroase în hemicorpul controlateral (datorată lezării tracturilor spinotalamic şi cvintotalamic), un sindrom Horner ipsilateral (datorat lezării fibrelor simpatice), ataxie (datorită lezării pedunculului cerebelos inferior), afectarea sensibilităţii la nivelul hemifaţei ipsilaterale (secundar lezării nucleului şi tractului trigemenului), vărsături (datorită lezării nucleului ambiguu), sughiţ (secundar lezării formaţiunii reticulare), diplopie, vertij şi greaţă (prin lezarea nucleului vestibular inferior). Durerea spontană de la nivelul ochiului, urechii sau hemicrania ipsilaterală au fost raportate în 23% din cazuri, iar durerile la nivelul trunchiului şi membrelor controlaterale, în 18% din cazuri. Durerea localizată la nivelul membrelor a fost descrisă ca avînd caracter de arsură sau de înţepătură. Unii pacienţi pot prezenta dureri doar la nivelul braţului şi gambei controlaterale sau la nivelul mîinii şi piciorului controlaterale. Hiperalgia şi hiperpatia cutanată sînt prezente de partea dureroasă. La pacienţii cu infarct bulbar lateral s-a stabilit de multe ori un diagnostic incorect de leziune talamică. RMN va evidenţia o regiune talamică de aspect normal, putînd detecta şi infarctul bulbar.

C. Leziunile medulare. Acest tip de leziuni determină dureri la nivelul unui hemicorp, sub nivelul gîtului. De partea dureroasă apar disestezii, hiperpatie şi hiperalgie. Leziunile medulare acute care sînt confundate cu sindromul talamic sînt sindromul Brown-Sequard traumatic sau un accident vascular medular.

3. ARTRITA ACUTĂ ASIMETRICĂ

Durerea spontană şi la palpare, tumefierea şi redoarea articulară pot fi asimetrice, migratorii sau simultane. Artrita asimetrică poate apărea în următoarele afecţiuni:

A. Artrita gonococică acută. Artrita implică cotul, pumnul, genunchiul sau glezna. Apar pustule şi vezicule hemoragice pe antebraţe, mîini, gambe şi picioare. Este posibilă apariţia febrei, frisoanelor şi alterarea stării generale, dar cei mai mulţi pacienţi nu prezintă decît puţine manifestări sistemice. Culturile din materialul prelevat de la nivelul mucoaselor au o sensibilitate de 80% pentru *Neiserria gonorrhoeae*, iar hemoculturile şi culturile din lichidul sinovial, o sensibilitate mai mică de 50%. Răspunsul la antibioterapia intravenoasă cu penicilină este prompt.

B. Reumatismul articular acut. Această afecţiune se manifestă prin febră înaltă, transpiraţii abundente, frisoane, tumefacţie, eritem, durere şi căldură locală la nivelul articulaţiilor membrelor inferioare şi superioare, uni sau bilateral. Poliartrita migratorie este caracteristică. Articulaţia este dureroasă, iar mişcările intensifică durerea. În antecedentele recente se semnalează un „guturai" sau o angină. Titrurile serice ale anticorpilor detectaţi prin testul Streptozin sau testul ASLO sînt crescute. Răspunsul la salicilaţi este, în general, spectaculos.

C. Artrita din hepatita B. Durerea spontană şi la palpare, eritemul, căldura şi tumefierea articulară sînt precedate de o erupţie urticariană sau maculopapuloasă pruriginoasă. Poliartrita este migratorie şi asimetrică. Testele pentru detectarea în ser a antigenului de suprafaţă al hepatitei B (AgHBs) sînt de obicei pozitive şi/sau se constată o creştere a concentraţiei serice a enzimelor hepatice. În ciuda manifestărilor prodromale, hepatita poate să nu se manifeste clinic sau icterul să apară doar la 1-3 săptămîni de la debutul simptomelor articulare.

D. Artrita din bolile inflamatorii intestinale. La pacienţii cu rectocolită ulcerohemoragică sau cu boală Crohn, se poate manifesta o poliartrită asimetrică migratorie. Articulaţiile sînt tumefiate, dureroase şi eritematoase. Asimetria marcată a afectării articulare poate determina prezenţa durerii doar într-un hemicorp. Salicilaţii ameliorează durerea, dar remisiunea este dependentă de tratamentul bolii intestinale.

E. Sindromul Reiter. Conjunctivita, uretrita şi artrita asimetrică sînt asociate. Unii pacienţi mai prezintă iridociclită, diaree, balanită circinată şi keratoderma blennorrhagică. Afectarea articulară este confundată cu poliartrita gonococică, dar tratamentul cu penicilină este ineficient.

F. Yersinioza. Această afecţiune mimează, uneori, reumatismul articular acut. Poliartrita migratorie este asimetrică. Se evidenţiază în antecedente o durere acută spontană şi la palpare, în fosa iliacă dreaptă şi diaree. Titrul anticorpilor aglutinanţi anti-*Yersinia enterocolitica* este crescut. Prin coproculturile efectuate pe medii speciale se poate izola *Y. enterocolitica*. Antibioterapia are eficacitate redusă asupra manifestărilor articulare.

4. TRAUMATISMELE ACUTE LA NIVELUL UNUI HEMICORP

Fracturile, dislocările, luxaţiile şi contuziile se pot produce la nivelul unui hemicorp, dacă agentul vulnerant este orientat spre partea respectivă. Afectarea unilaterală a membrului inferior, superior sau trunchiului se poate datora unei căderi, unui atac (lovituri) sau unui accident rutier.

CAPITOLUL

50 DUREREA ACUTĂ GENERALIZATĂ ARTICULARĂ

☐ LISTA DIAGNOSTICELOR POSIBILE

1. Artrita reactivă şi sindromul Reiter
2. Artrita gonococică (sindromul artrită-dermatită)
3. Poliartrita septică negonococică
4. Reumatismul articular acut (artrita poststreptococică)
5. Artritele virale: cauze frecvente
   A. Poliartrita din hepatita B
   B. Artrita din rubeolă
   C. Poliartralgiile şi poliartrita din infecţia cu parvovirusul B19
   D. Artrita din infecţia cu HIV
6. Sindromul sinovitei simetrice seronegative remitente cu edem deprimabil (RS_3PE)
7. Poliartrita reumatoidă seropozitivă acută
8. Boala Still cu debut la vîrsta adultă
9. Lupusul eritematos sistemic
10. Poliartritele şi vasculitele
    A. Poliarterita nodoasă
    B. Angeita alergică şi granulomatoasă (boala Churg-Strauss)
    C. Sindromul poliangeitei mixte
    D. Granulomatoza Wegener
11. Endocardita bacteriană subacută
12. Boala Lyme
13. Poliartrita indusă de microcristale
    A. Poliartrita gutoasă
    B. Condrocalcinoza (boala depozitelor de pirofosfat de calciu)
14. Poliartrita şi bolile intestinale
    A. Poliartrita asociată cu bolile inflamatorii intestinale
    B. Sindromul dermatoză-artrită asociat cu boli intestinale
    C. Boala Whipple
15. Artrita din sarcoidoză
16. Policondrita
17. Sindromul Behçet
18. Poliartritele paraneoplazice
    A. Leucemii
    B. Carcinoame
    C. Limfoame
19. Poliartrita din hipercolesterolemia familială
20. Cauze rare de poliartralgii şi poliartrită
    A. Sifilisul secundar
    B. Bruceloza
    C. Febra muşcăturii de şobolan
    D. Artrita virală: cauze rare
    E. Boala Poncet (reumatismul tuberculos)
21. Sinovita alergică
    A. Poliartralgiile şi poliartrita induse de alergiile alimentare
    B. Boala serului
    C. Poliartralgiile şi poliartrita induse medicamentos
    D. Purpura Henoch-Schönlein
22. Dermatoza pustuloasă subcornoasă cu poliartrită

REZUMAT

Un episod de *artrită reactivă* debutează la 1-3 săptămîni după un episod de uretrită (uroartrită) sau de boală diareică (enteroartrită). Febra apare cel mai frecvent la pacienţii cu artrită reactivă secundară unei enterite. Durerea spontană şi la palpare şi tumefacţia cuprind 1-13 articulaţii (în medie 5), cu o distribuţie asimetrică. Articulaţiile membrului inferior, care susţin greutatea corpului (genunchii, gleznele, articulaţiile metatarsofalangiene şi cele interfalangiene), sînt afectate la 80-90% dintre pacienţi, pe cînd articulaţiile membrului superior sînt implicate doar în 50% din cazuri (articulaţia radiocarpiană, umărului, mîinii şi articulaţiile interfalangiene). Durerea lombosacrată şi fesieră se datorează spondilitei şi sacroileitei, iar durerea de la nivelul calcaneului este provocată de fasciita plantară sau de tendinita Achiliană. Durerea din articulaţia genunchiului este determinată de tendinita patelară. O durere toracică anterioară, de tip pleural sau precordială se poate datora costocondritei sau inflamaţiei articulaţiilor costocondrale. În 50% din cazuri, artrita şi enterita sînt singurele manifestări.

Artrita reactivă se poate asocia doar cu conjunctivită (9% din cazuri), cu uretrită (22%) sau cu uretrită şi conjunctivită (sindromul Reiter complet, în 22% din cazuri). Primele două sindroame sînt calificate ca sindrom Reiter incomplet. Cînd sindromul Reiter urmează unei enterite, uretrita este sterilă şi este considerată reactivă. Afectarea cutaneo-mucoasă survine la un mic procent din pacienţi. Ulceraţiile orale (10-20%), balanita circinată (23%) şi keratodermia blenoragică (12% din pacienţii cu artrită reactivă transmisă pe cale sexuală) sînt manifestările cele mai frecvente. Antibioterapia nu influenţează evoluţia clinică a artritei sau a leziunilor mucoaselor, acestea dispar spontan în 2 pînă la 4 luni. Administrarea de antibiotice are rol în prevenirea artritei cronice reactive, prin eradicarea microorganismului cauzal.

Artrita gonococică apare în cadrul infecţiei gonococice diseminate. Poliartralgiile migratorii (70% din cazuri) sau poliartrita (10%) sînt însoţite, de obicei, de tenosinovita segmentelor distale ale extremităţilor (67%) şi de o erupţie alcătuită din papule mici, pustule şi vezicule hemoragice, pe fond eritematos. Febra, frisoanele, transpiraţiile abundente şi alte simptome sistemice sînt importante în unele cazuri şi minime în altele. În 80% din cazuri, simptomele de afectare urogenitală, faringiană şi anorectală sînt rare, în ciuda izolării prin culturi a *Neiserria gonorrhoeae* din probele prelevate din aceste locuri. În primele 3 zile de boală, diagnosticul este confirmat prin hemocultură. Pacienţii cu hemoculturi negative sînt diagnosticaţi prin culturi din lichidul sinovial şi din materialul prelevat de la nivelul mucoaselor. Manifestările cutanate, articulare şi tenosinovita răspund în 48 ore la tratamentul cu ceftriaxon. Septicemia cu *Neiserria meningitidis* poate mima poliartrita şi dermatita gonococică, dar este diferenţiată de aceasta prin culturi din lichidul sinovial şi hemoculturi pozitive pentru germenul cauzal.

Poliartrita septică meningococică apare cel mai frecvent la vîrstele extreme. Aproximativ 19% din pacienţii cu artrită septică au afectare oligo sau poliarticulară. Articulaţiile mari ca genunchiul, gleznele, articulaţiile radiocarpiene, articulaţiile scapulohumerale şi coxofemurale sînt cel mai frecvent implicate. Articulaţiile sînt dureroase, tumefiate, tegumentele supraiacente sînt eritematoase şi au temperatură crescută, iar durerea în repaus sau provocată de mişcări şi de utilizarea articulaţiei este severă. Pacienţii vîrstnici au frecvent o afectare articulară preexistentă (de exemplu, poliartrită reumatoidă sau osteoartrită severă), un focar infecţios de vecinătate sau la distanţă şi/sau afecţiuni medicale care deprimă răspunsul imun. *Staphylococcus aureus* este agentul etiologic cel mai frecvent implicat. *Streptococcus pneumoniae*, streptococi de grup G şi *Hemophilus influenzae* au tendinţa de a determina artrită septică poliarticulară. Poliartrita septică este diagnosticată prin puncţia aspirativă în două sau mai multe articulaţii, urmată de examenul biochimic şi cultura lichidului sinovial. Hemoculturile sînt, de asemenea, pozitive. Tratamentul parenteral cu antibiotice, puncţia aspirativă articulară terapeutică şi drenajul chirurgical determină o ameliorare treptată, evoluţia cea mai frecventă fiind însă spre leziuni sechelare şi afectare funcţională a uneia sau a mai multor articulaţii.

Reumatismul articular acut apare la 2-5 săptămîni după o boală „gripală" sau o angină datorate infecţiei cu un streptococ de grup A. Febra, frisoanele, transpiraţiile, starea de rău şi astenia sînt asociate cu o poliartrită migratorie. Afectarea este, de obicei, asimetrică, iar ameliorarea simptomelor articulare apare în 2-7 zile. Sînt afectate pînă la 16 articulaţii. Articulaţiile implicate sînt dureroase spontan şi la palpare, uşor tumefiate, calde şi, uneori, eritematoase. Mersul sau mobilizarea articulară activă şi pasivă sînt dureroase şi limitate. Cardita se manifestă doar la 15% din adulţi şi determină insuficienţă mitrală şi/sau aortică, durere toracică, pericardică, insuficienţă cardiacă şi grade variabile de bloc atrioventricular, observate pe electrocardiogramă. Anticorpii împotriva antigenelor streptococice (streptolizina O, hialuronidaza sau ADN-aza B) sînt detectabili în 100% din cazuri (testul Streptozin) şi/sau rezultatele exsudatului faringian sînt pozitive pentru *Streptococcus pyogenes* (50% din cazuri). Simptomele articulare se ameliorează spectaculos la administrarea de aspirină.

Infecţia cu virusul hepatitei B deetermină poliartrită simetrică migratorie sau simultană, la 10-30% din pacienţii infectaţi cu acest virus. În 50% din cazuri, simptomele articulare se asociază cu o erupţie maculopapuloasă sau urticariană. În ser se evidenţiază prezenţa antigenului de suprafaţă al hepatitei B (AgHBs) şi în săptămînile următoare va creşte nivelul seric al enzimelor hepatice. În majoritatea cazurilor, artrita se remite spontan în 2-3 săptămîni, uneori însă poate persista pînă la 6 luni. Hepatita anicterică sau icterică urmează de obicei dispariţiei simptomelor articulare, la interval de 1-4 săptămîni.

Artrita din rubeolă se manifestă prin poliartralgii sau poliartrită simetrice, cu redoare articulară şi durere provocată de mişcări şi de utilizarea articulaţiei, precedînd sau urmînd manifestărilor clinice de rubeolă. Femeile sînt afectate în 16-33%

din cazurile de rubeolă, artrita survenind rareori la bărbaţi şi copii. La unii pacienţi se poate evidenţia creşterea în ser a factorului reumatoid sau dureri articulare persistente cu o durată de peste un an. În majoritatea cazurilor, manifestările de artrită se remit spontan în 2-4 săptămîni. Artrita din rubeolă este provocată şi de vaccinare antirubeolică.

Parvovirusul B19 determină eritem facial (aspect de „obraji pălmuiţi"), o erupţie reticulară, maculopapuloasă, eritematoasă a membrelor, poliartralgii şi poliartrită simetrică seronegativă. Femeile sînt afectate de două ori mai frecvent decît bărbaţii, iar poliartralgiile sau poliartrita au o incidenţă crescută la adulţi (77%) şi o incidenţă scăzută la copii (8%). Simptomele articulare se rezolvă spontan în 2 săptămîni, dar pot persista pînă la 6 luni. Diagnosticul este confirmat de un test imunoenzimatic (ELISA) pentru anticorpii de tip IgM anti-parvovirusului B19. Titrul anticorpilor IgG poate de asemenea să fie crescut în momentul debutului simptomelor articulare.

Infecţia cu *virusul imunodeficienţei umane* (HIV) se asociază cu artrită, în 71% din cazuri. Sindromul Reiter este responsabil de 54% din cazuri, artrita psoriazică de 17% din cazuri, artrita nespecifică de 13% şi o poliartrită acută simetrică (PAS) care mimează poliartrita reumatoidă, de 17% din cazuri. PAS asociată cu infecţia HIV este aproape întotdeauna seronegativă şi este însoţită de semne radiologice de periostită, rar întîlnite în cazul poliartritei reumatoide.

Sindromul sinovitei seronegative simetrice remitente cu edem deprimabil (RS$_3$PE) survine la adulţii de vîrstă medie şi la bărbaţii vîrstnici (raport bărbaţi/femei este de 4:1). Debutul este brusc, cu artrită simetrică la nivelul articulaţiei radiocarpiene, al articulaţiilor mici metacarpofalangiene şi interfalangiene, asociată cu tenosinovita tecilor flexorilor mîinii. Pacienţii prezintă edeme deprimabile severe pe faţa dorsală a pumnului sau aspect de mîini în „mănuşă de box". Articulaţiile mari ale membrelor superioare şi inferioare sînt afectate în egală măsură, apărînd şi edeme ale piciorului şi pretibiale. Prednisonul administrat în doze mici şi tratamentul cu hidroxiclorochină şi salicilaţi induc o remisiune, care se menţine şi după întreruperea tratamentului.

Poliartrita reumatoidă seropozitivă poate debuta brusc, în 15% din cazuri. Această afecţiune determină o poliartrită simetrică (ce implică mai mult de patru articulaţii), cu redoare matinală simetrică, afectare a articulaţiilor mîinii şi pumnului, noduli subcutanaţi, seropozitivitate pentru factorul reumatoid şi, în unele cazuri, cu semne radiologice de eroziune şi osteoliză subcondrală, la nivelul articulaţiilor mîinii, radiocarpiene şi ale piciorului. Prezenţa a cel puţin patru dintre aceste manifestări este considerată diagnostică pentru poliartrita reumatoidă. Subfebrilitatea, fatigabilitatea, parestezііle şi alterarea stării generale pot apare.

Boala Still cu debut la vîrsta adultă poate evolua cu apariţia unei erupţii trecătoare, eritematoase (de culoarea somonului), maculară, la nivelul trunchiului şi segmentului proximal al membrelor, paroxisme febrile, poliartralgii şi poliartrită. Afectarea este simetrică şi există o predilecţie pentru articulaţiile mici ale mîinii şi piciorului, genunchi, coate şi umeri. Durerile articulare sînt spontane şi/sau provocate de mişcare şi de utilizarea articulaţiei. Articulaţiile sînt dureroase la palpare, tumefiate şi calde, dar eritemul este observat rareori. Se asociază frecvent redoare matinală, mialgii, disfagie şi dureri abdominale. Examenul obiectiv evidenţiază febra înaltă, erupţiile, limfadenopatia, hepatomegalia (38-48% din cazuri) şi splenomegalia (52-65%). Aceşti pacienţi sînt, de obicei, seronegativi pentru factorul reumatoid şi anticorpii antinucleari.

Alte manifestări ale acestei afecţiuni sînt pleurita, pericardita, glomerulonefrita, meningita, neuropatia şi miocardita. Tratamentul cu prednison controlează manifestările sistemice şi articulare. În unele cazuri s-a raportat asocierea unei afecţiuni asemănătoare cu infecţia cu virus Coxsackie (B4).

Lupusul eritematos sistemic determină poliartralgii sau poliartrită simetrice care, uneori, sînt confundate cu poliartrita reumatoidă. Redoarea matinală persistentă apare în 50% din cazuri. Lichidul sinovial evacuat de la nivelul articulaţiei genunchiului conţine 3.000 celule/mm^3, cu predominanţa limfocitelor şi cu un nivel scăzut al complementului. Unsprezece criterii sînt considerate suficient de specifice pentru a fi utile în diagnosticarea lupusului eritematos sistemic: erupţia malară, lupusul discoid, fotosensibilitatea, ulcerele orale, poliartrita neerozivă, afectarea cardio-pulmonară (pleurita, pericardita şi/sau miocardita), afectarea renală, afectarea neurologică (convulsii sau psihoze), modificările hematologice, modificările imunologice (anticorpi anti-ADNds şi anti-Sm, teste fals-pozitive pentru sifilis) şi un titru crescut al anticorpilor antinucleari. Îndeplinirea a cel puţin patru dintre aceste criterii permite diagnosticarea lupusului eritematos sistemic.

Poliarterita nodoasă se manifestă prin simptome sistemice nespecifice ca: febra, anorexia, astenia, scăderea ponderală şi alterarea stării generale. Poliartralgia survine în 70% din cazuri. Mai rar, în evoluţia precoce a bolii se poate manifesta o artrită asimetrică nedeformantă, care implică articulaţiile mari şi se vindecă spontan. Leziunile cutanate sînt reprezentate de noduli subcutanaţi eritematoşi, dureroşi spontan şi la palpare, ulceraţii şi infarcte dureroase; livedo reticularis şi peteşii. Neuropatia periferică, demenţa, delirul, hemipareza şi afazia indică implicarea vaselor sistemului nervos central şi periferic. În evoluţie, pot apărea hipertensiunea arterială, nefrita şi infarctele renale. Ischemia sau infarctul intraabdominal pot determina apariţia unei dureri abdominale, spontan şi la palpare, localizată sau generalizată (infarctul apendicelui sau colecistului), a hemoragiilor gastrointestinale sau a perforaţiei peretelui intestinal. Criteriile pentru diagnosticul poliarteritei nodoase sînt scăderea ponderală (≥ 4 kg); livedo reticularis; durerea testiculară spontană şi la palpare; mialgiile, miastenia sau durerea la palparea membrului inferior; mono sau polineuropatia; tensiunea arterială diastolică > 90 mm Hg; creşterea ureei sanguine şi a creatininemiei; detectarea AgHBs în ser; evidenţierea arteriografică a unor anevrisme multiple saculare sau fusiforme la nivelul arterelor renale, hepatice sau mezenterice şi aspectul histologic, la biopsia arterelor mici şi medii, de infiltrat granulocitar şi necroză a peretelui vascular. Prezenţa a trei

sau mai multe dintre aceste criterii susţine diagnosticul de poliarterită nodoasă.

Boala Churg-Strauss este o formă de poliarterită nodoasă. Debutează cu apariţia de infiltrate pulmonare, astm sever şi eozinofilie, iar în evoluţie vor apărea manifestări sistemice şi semne de artrită. Afectarea renală este mai puţin frecventă şi mai puţin severă decît în cazurile clasice de poliarterită nodoasă. Artrita sau artralgiile survin in 21% din cazuri.

Sindromul poliangeitei mixte include pacienţii cu manifestări de poliarterită nodoasă, boală Churg-Strauss şi vasculită prin hipersensibilizare.

Granulomatoza Wegener se poate manifesta prin poliartralgii sau poliartrită, în 44% din cazuri şi prin sinuzită şi rinită purulentă, ulceraţii nazale, tuse, hemoptizii şi durere pleurală. Manifestările sistemice sînt febra, anorexia şi scăderea ponderală, dar aceste simptome apar doar la o mică parte din pacienţi. Radiografiile toracice evidenţiază infiltrate pulmonare bilaterale, localizate difuz, nodulare, bine delimitate sau cu aspect tumoral fără delimitare netă. Necroza cu formare de caverne a leziunilor pulmonare este frecventă, iar revărsatul pleural poate exista în pînă la 20% din cazuri. Afectarea renală se manifestă prin proteinurie, hematurie microscopică, cilindrurie şi creşterea creatininemiei. Titrul anticorpilor anticitoplasmă neutrofilă este crescut şi la 50% din pacienţi se poate evidenţia prezenţa factorului reumatoid. Biopsia din mucoasa sinusală sau nazală şi de la nivelul leziunilor pulmonare stabileşte diagnosticul specific.

Endocardita bacteriană subacută poate evolua cu dureri lombosacrate, poliartralgii sau poliartrită în pînă la 35% din cazuri. Articulaţiile mari, incluzînd genunchii, coatele, gleznele, articulaţiile radiocarpiene şi scapulohumerale, sînt cel mai frecvent afectate. Diagnosticul trebuie suspectat în prezenţa febrei, astenici, anorexiei, encefalopatiei, peteşiilor şi hemoragiilor „în aşchie", a unui suflu de insuficienţă mitrală sau aortică şi a hemoculturilor pozitive. Simptomele se remit prin antibioterapie.

Boala Lyme debutează cu o erupţie asimptomatică, eritematoasă, inelară ce se extinde pînă la un diametru de 5-68 cm. Febra, mialgiile şi poliartralgiile însoţesc debutul erupţiei în 50% din cazuri. Aceste manifestări care mimează gripa sînt de obicei autolimitate. Pacienţii netrataţi dezvoltă o oligoartrită recurentă sau, mai rar, o poliartrită simetrică în una sau mai multe luni de la debutul erupţiei. Pînă la 15% din pacienţi vor prezenta o paralizie facială, meningită şi/sau encefalită aseptică şi o plexopatie sau o radiculoneuropatie dureroasă. Aceste leziuni de neuropatie determină dureri la nivelul trunchiului şi membrelor şi disestezie. Testul ELISA pentru anticorpii anti-*Borrelia burgdorferi*, cu confirmare prin testul Western blot, este util pentru susţinerea diagnosticului clinic. Tratamentul parenteral cu ceftriaxon are ca urmare ameliorarea sau remisiunea manifestărilor reumatologice şi neurologice.

Guta poliarticulară determină o poliartrită simetrică sau asimetrică, cu afectarea predominantă a membrelor inferioare. Articulaţiile sînt dureroase spontan şi la palpare, iar mişcările în articulaţie sînt limitate în mod voluntar. Tumefacţia articulaţiei, creşterea temperaturii şi eritemul tegumentelor supraiacente se datorează revărsatului sinovial şi inflamaţiei ţesuturilor moi, periarticulare. Se mai asociază febra, anorexia şi frisoanele. Nivelul seric al acidului uric depăşeşte 7 mg/dl în 97% din cazuri, iar lichidul sinovial conţine polimorfonucleare numeroase şi cristale intra şi extracelulare de urat monosodic. Durerea, tumefacţia, căldura şi eritemul de la nivelul articulaţiei răspund în 48-72 ore la tratamentul cu colchicină şi indometacin. Guta afectează mai ales bărbaţii de vîrstă medie şi înaintată (93-97% din cazuri). O criză de artrită gutoasă poate fi indusă de intervenţii chirurgicale, afecţiuni medicale, traumatisme, efort, alcool sau medicamente.

Condrocalcinoza (*boala cu depunere de cristale de pirofosfat de calciu dihidrat*) este o afecţiune a bătrînilor (raportul bărbaţi/femei este de 1,5:1). Pînă la 40% din crizele manifeste sînt poliarticulare. Două sau mai multe articulaţii sînt implicate simultan sau afectarea este monoarticulară, urmată de mai multe crize de artrită la nivelul a două sau mai multe aticulaţii adiacente. Articulaţiile dureroase sînt, de obicei, tumefiate, calde, eritematoase şi sensibile la palpare. Se mai pot asocia febra, cefaleea, astenia, confuzia mentală şi ameţelile. Lichidul sinovial conţine multe leucocite polimorfonucleare şi cristale de pirofosfat de calciu dihidrat. Radiografiile genunchiului, articulaţiilor radiocarpiene, scapulohumerale şi tibiotarsiene evidenţiază prezenţa condrocalcinozei. Artrita din condrocalcinoză este precipitată de traumatisme, intervenţii chirurgicale sau de afecţiuni medicale şi este ameliorată prin tratament cu colchicină sau indometacin.

Poliartrita apare, uneori, ca o manifestare în cadrul *bolilor inflamatorii ale intestinului*. Incidenţa este mai mare la pacienţii cu boală severă şi complicaţii. Manifestările intestinale sînt însoţite sau, mai rar, precedate de o poliartrită migratorie sau simultană. Mai frecvent, sînt afectate articulaţiile suprasolicitate de greutatea corporală şi anume, cele ale membrelor inferioare. Manifestările cutanate includ eritemul nodos sau pyoderma gangrenosum. Rezecţia intestinală poate duce la ameliorarea sau remisiunea completă a artritei.

Sindromul dermatoză-artrită asociat afecţiunilor intestinale survine la 20% din pacienţii care au suferit un bypass jejunoileal pentru tratamentul obezităţii. Febra, frisoanele, mialgiile, poliartralgiile şi starea generală alterată sînt însoţite de o erupţie constituită din papule eritematoase şi pustule cu dimensiuni de 2-4 mm, care apare la nivelul toracelui şi membrelor. Simptomele cedează spontan în 2-6 zile, dar recidivează la fiecare 1-6 săptămîni. Rareori, această afecţiune poate urma unei intervenţii chirurgicale gastrice sau colorectale sau poate surveni în lipsa unei intervenţii chirurgicale. Desfiinţarea bypass-ului sau tratamentul bolii inflamatorii cronice intestinale sau a afecţiunii datorită căreia s-a recurs la intervenţia chirurgicală, duce la rezoluţia simptomelor.

Boala Whipple evoluează cu poliartrită acută sau poliartralgii. Articulaţiile au aspect normal nu sînt inflamate. Crizele de artrită durează 3-14 zile şi recidivează lunar sau bilunar. Febra, frisoanele şi alterarea stării generale însoţesc

simptomele articulare. Diareea cu steatoree datorată malabsorbției, scăderea ponderală și durerile abdominale apar după mai multe luni sau după mai mulți ani de la debutul simptomelor articulare. Diagnosticul este confirmat prin biopsia ganglionilor limfatici, biopsia jejunală sau sinovială, care va identifica macrofage PAS (acid periodic Schiff) pozitive, cu incluziuni baciliforme. O cură de tetraciclină de patru săptămîni va avea ca urmare rezoluția simptomelor articulare și intestinale.

Sarcoidoza determină poliartralgii sau poliartrită, eritem nodos și adenopatie hilară bilaterală (sindromul Löfgren). Nivelul seric al enzimei de conversie a angiotensinogenului este crescut, iar scintigrafia cu leucocite marcate cu citrat de galiu (^{67}Ga) va indica hipercaptare la nivelul glandelor salivare și lacrimale. Biopsia de la nivelul ganglionilor limfatici, mușchilor sau din țesutul pulmonar demonstrează existența granuloamelor fără cazeum. Simptomele se ameliorează sau se remit prin tratament cu prednison.

Policondrita se manifestă prin inflamația cartilajului auricular, cu durere, tumefacție și eritem, asociată cu aspect normal al lobului urechii, nedureros; prin poliartrită simetrică sau asimetrică; costocondrită, inflamație a globului ocular și inflamație laringotraheobronșică. Artrita este neerozivă și cedează spontan sau în urma tratamentului cu prednison. Diagnosticul este stabilit pe baza semnelor clinice specifice, care implică afectarea cartilajelor auriculare, nazale și traheale și este confirmat prin biopsia cartilajului auricular.

Sindromul Behçet determină ulcerații orale dureroase, leziuni cutanate (eritem nodos, tromboflebită superficială, foliculită și patergie), leziuni oculare (iridociclită și hipopion) și ulcerații genitale. Poliartralgiile și poliartrita apar în 60% din cazuri. Colita, epididimita, arterita cu ocluzie și afectarea neurologică sînt alte manifestări posibile. Simptomele se pot ameliora prin tratament cu clorambucil.

Poliartrita și poliartralgiile sînt, uneori, *manifestări paraneoplazice*. *Leucemia acută* determină poliartralgii și/sau poliartrită, simetrice și migratorii. Manifestările articulare sînt mai frecvente la copii. Durerea este neobișnuit de severă, în comparație cu aspectul articulațiilor afectate. Chimioterapia efectuată pentru tratamentul leucemiei va conduce la remisiunea durerilor articulare.

Carcinomul mamar la femei și alte tipuri de carcinoame se pot asocia cu poliartrită simetrică sau asimetrică. Articulațiile membrelor inferioare sînt mai frecvent afectate. Simptomele articulare au caracter acut. Tratamentul tumorii asociate conduce la ameliorarea simptomelor articulare. Poliartrita este rar întîlnită în *limfoame*. Limfomul cu limfocite T care evoluează cu eritrodermie este asociat cu poliartrită sau poliartralgii.

Hipercolesterolemia familială se poate însoți de poliartrită migratorie recurentă și suflu cardiac datorat stenozei aortice. Xantoamele tendinoase de la nivelul mâinilor, xantoamele tuberoase ale genunchilor și hipercolesterolemia reprezintă alte modificări asociate.

Sifilisul secundar apare la 2-8 săptămîni de la leziunea primară peniană sau vulvară. Se mai asociază febră, alterarea stării generale, o erupție maculopapuloasă pe palme și plante, poliartralgii și leziuni ale mucoaselor (condiloma lată și sifilide mucoase). Poliartrita este rar întîlnită. Rezultatele testelor VDRL și RPR sînt pozitive și toate simptomele dispar după tratamentul cu penicilină.

Bruceloza determină poliartrită mono sau poliarticulară migratorie sau simultană. Cel mai frecvent implicate sînt articulațiile genunchiului și șoldului. Se poate manifesta spondilita sau sacroileita. Bruceloza se asociază cu consumul de produse lactate nepasteurizate sau apare la persoanele care lucrează în abatoare. Metoda de diagnostic cel mai frecvent utilizată este efectuarea de teste serologice. Culturile efectuate din sînge, măduvă osoasă sau lichid sinovial sînt pozitive, dar sensibilitatea culturilor este mică în cazurile subacute. Simptomele răspund la antibioterapie.

Febra mușcăturii de șobolan, avînd ca agent etiologic *Streptobacillus moniliformis*, se manifestă prin febră, frisoane, cefalee, vărsături, mialgii și poliartralgii severe migratorii, ce debutează la 1-22 zile de la mușcătura de șobolan. Persoanele care lucrează în laboratoare, fermierii, persoanele fără locuință și cei din categoriile cu un nivel scăzut socio-economic, locuind în clădiri infestate cu șobolani, au un risc crescut de contactare a bolii. În 93% din cazuri, apare o erupție generalizată maculopapuloasă, ce poate implica și palmele și plantele. Mai este posibilă apariția unei poliartrite migratorii. Diagnosticul se stabilește prin efectuarea de hemoculturi sau de culturi din lichidul sinovial. În 25% din cazuri, testele serologice pentru sifilis sînt pozitive. Tratamentul cu penicilină are efect favorabil rapid.

Rareori, poliartrita se datorează unei infecții cu *adenovirusuri, virusul urlian, virusuri Echo* sau *Coxsackie*. În Africa, virusul chikungunya determină febră, erupție și poliartrită, aceleași manifestări fiind produse de virusul Ross River în Australia.

Boala Poncet este o manifestare rară a tuberculozei primare, care se manifestă prin febră și poliartrită dureroasă. Intradermoreacția la PPD este, frecvent, pozitivă. Radiografia toracică este cel mai adesea normală, dar poate evidenția infiltrate parenchimatoase și adenopatie hilară. Simptomele răspund la antibioterapia antituberculoasă.

Poliartralgiile induse de alergiile alimentare apar la indivizii cu teren atopic, după mai multe ore de la ingestia anumitor produse alimentare. Testele cutanate și RAST (RadioAllergoSorbent Test), o dietă de eliminare a alimentelor potențial alergizante și testul de provocare prin ingestia alimentelor incriminate pot identifica alergenul alimentar.

Boala serului poate urma administrării de ser de cal (antivenin împotriva mușcăturilor de șarpe) sau a unui medicament (penicilină sau alte antibiotice). Tabloul clinic cuprinde febră, frisoane, poliartralgii sau poliartrită, mialgii, o erupție eritemato-maculopapuloasă sau urticariană, edeme gambiere și limfadenopatie. Simptomele cedează spontan la întreruperea administrării substanței incriminate.

Poliartralgiile și poliartrita mai apar la un mic număr de pacienți cărora li s-au administrat anumite *medicamente* ca amfotericina B, cimetidina și ß-blocante.

TABELUL INCIDENȚEI BOLILOR

INCIDENȚA LA 100. 000 (APROXIMATIVĂ)

Frecvente (>100)	Relativ frecvente (>5-100)	Rare (>0-5)
Artrita reactivă și sindromul Reiter	Artrita gonococică	Boala Still cu debut la vîrsta adultă
Artrita din rubeolă	Poliartrita septică negonococică	Poliarterita nodoasă
Artrita din infecția cu HIV	Reumatismul articular acut	Boala Churg-Strauss
Poliartrita reumatoidă acută seropozitivă	Poliartrita din hepatita B	Sindromul poliangeitei mixte
Poliartrita indusă de cristale, din gută sau condrocalcinoză	Poliartrita determinată de parvovirusul B19	Granulomatoza Wegener
	RS_3PE	Sindromul dermatoză-artrită asociat cu boli intestinale
	Lupusul eritematos sistemic	Boala Whipple
	Endocardita bacteriană subacută	Policondrita
	Boala Lyme	Sindromul Behçet
	Poliartrita asociată cu bolile inflamatorii ale intestinului	Poliartrita din leucemie
	Artrita din sarcoidoză	Poliartrita din limfoame
	Poliartrita paraneoplazică	Poliartrita din hipercolesterolemia familială
	Sifilisul secundar	Bruceloza
	Boala serului secundar administrării de seruri sau medicamente	Febra mușcăturii de șobolan
	Purpura Henoch-Schönlein	Artritele virale (cauze rare)
		Boala Poncet
		Poliartralgiile și/sau poliartrita induse medicamentos
		Dermatoza pustuloasă subcornoasă cu poliartrită

Purpura Henoch-Schönlein se manifestă prin purpură palpabilă la nivelul feselor și membrelor inferioare, dureri abdominale, poliartralgii sau poliartrită și nefrită. Se poate asocia cu o infecție respiratorie recentă, cu administrarea unui medicament sau cu alte antigene de origine necunoscută. Purpura palpabilă mai poate apărea în lupusul eritematos sistemic, poliartrita reumatoidă și crioglobulinemia mixtă esențială. În unele cazuri, tratamentul cu prednison poate ameliora simptomele articulare, precum și celelalte manifestări ale bolii.

Dermatoza pustuloasă subcorneeană este asociată cu subfebrilitate și poliartralgii sau poliartrită. Etiologia dermatozei este necunoscută. Tratamentul simptomatic cu medicamente antiinflamatorii nesteroidiene ameliorează fenomenele artritice și artralgiile.

☐ DESCRIEREA AFECȚIUNILOR ENUMERATE

1. ARTRITA REACTIVĂ ȘI SINDROMUL REITER

Artrita reactivă debutează la 1-3 săptămîni de la un episod de uretrită (uroartrită), la bărbați sau după o boală diareică (enteroartrită), la persoanele de ambele sexe. Febra apare la maximum 60% din pacienții cu artrită asociată cu diaree, fiind mai rar întîlnită în uroartrită. Articulațiile membrelor inferioare, suprasolicitate de greutatea corporală (articulația halucelui, articulațiile metatarsofalangiene, subtalare, articulația gleznei, tibiofemurală și coxofemurală) sînt afectate cel mai frecvent (80-90% din cazuri), afectarea articulară fiind, frecvent, asimetrică. Articulațiile sînt prinse rapid, succesiv sau simultan. În medie sînt implicate 5 articulații (1-13 articulații), iar inflamația persistă la nivelul acestor articulații 2-16 săptămîni sau chiar mai mult. Tendinita la nivelul inserțiilor (entezita) afectează calcaneul (fasceita plantară și tendinita achileană), genunchii (tendinita patelară) și tendoanele mușchilor fesieri. În 50% din cazuri, pacienții prezintă durere la nivelul feselor și în regiunea lombosacrată, datorată sacroileitei și spondilitei. Dactilita (aspectul de „cîrnat" al degetelor) a unuia sau a mai multor degete de la picioare sugerează diagnosticul de artrită reactivă sau psoriazică. Durerile toracice se datorează costocondritei sau modificărilor inflamatorii la nivelul articulațiilor manubriosternale sau sternoclaviculare.

Articulațiile implicate sînt dureroase spontan, în repaus sau doar la susținerea propriei greutăți sau la mobilizarea articulației. Se poate constata tumefacție articulară cu hidartroză (de exemplu, la nivelul genunchilor și umerilor) precum și durere la palpare și la mobilizarea activă și pasivă a articulației. La unii pacienți, tegumente supraiacente sînt hiperemice, calde și edematiate. Membrele superioare sînt afectate în 50% din cazuri, iar articulațiile scapulohumerale, radiocarpiene și interfalangiene sînt afectate preferențial. Artrita izolată, fără afectarea altor organe sau țesuturi, apare în 45-50% din cazuri, acești pacienți fiind diagnosticați că avînd artrită reactivă.

Sindromul Reiter este complet (uretrită, conjunctivită și artrită) sau incomplet (artrită și conjunctivită, artrită și uretrită sau uretrită și conjunctivită). Într-un lot de studiu privind enteroartrita asociată infecțiilor cu bacterii din genul *Salmonella*, sindromul Reiter complet a survenit în 22% din cazuri, artrita și conjunctivita în 9% din cazuri, artrita și uretrita în 22% din cazuri, iar artrita izolată a apărut în 48% din cazuri.

Uretrita secundară unei infecții intestinale este considerată reactivă (rezultatele culturilor uretrale sînt

negative), dar în puține cazuri este posibilă izolarea unui microorganism uretral. Uretrita se asociază la aproximativ 50% din pacienții cu enteroartrită. Aceasta este asimptomatică, poate cauza disurie ușoară, pătarea lenjeriei, secreții uretrale matinale sau cu jet „în stropitoare", prin uscarea exsudatului uretral, în momentul primei micțiuni matinale.

Uroartrita (artrita reactivă cu transmitere sexuală – ARTS) este datorată infecției cu *Chlamydia trachomatis* (40% din cazuri) sau cu *Ureoplasma urealyticum* (40% din cazuri). Unii autori consideră că și *Neiserria gonorrhoeae* ar fi o cauză de artrită reactivă. *C. trachomatis, U. urealyticum* sau *N. gonorrhoeae* sînt izolate prin cultură din secreția uretrală, la unii pacienți cu ARTS, dacă nu au fost administrate în prealabil antibiotice, iar intervalul de timp scurs de la debutul simptomelor uretrale pînă la tentativa de izolare este mai mic de 3 săptămîni.

Enteroartrita poate afecta ambele sexe și este secundară unei enterite care se manifestă cu febră și diaree apoasă sau sanguinolentă. În 20% din cazuri, nu există manifestări intestinale, iar diagnosticul nu este stabilit decît prin coprocultură sau teste serologice (bacterii din genurile *Yersinia* sau *Salmonella*). Au mai fost asociate cu artrita reactivă și cu sindromul Reiter și alte bacterii, cum ar fi: *Shigella flexneri* tipurile 1 și 2, *Yersinia enterocolitica* tipurile 3, 6, 8 și 9, *Yersinia pseudotuberculosis*, mai multe serotipuri de *Campylobacter jejuni, Campylobacter coli* sau *Campylobacter fetus*, subspecia fetus, *Salmonella typhimurium, Salmonella enteritidis, Salmonella blockly* și *Salmonella heidelberg* (grupurile B, C și D). Rareori (s-au raportat 10 cazuri), *Clostridium difficile* a fost responsabilă de artrite reactive apărute la pacienți care au fost tratați cu antibiotice pentru faringite, uretrite sau diaree. *C. difficile* a fost izolat prin coprocultură și teste de detectare a toxinei specifice pe culturi de celule (cel mai specific test). Enteroartrita se manifestă clinic la 12 zile (în medie) de la debutul diareei, dar 10-20% din pacienți devin simptomatici după mai mult de 30 de zile.

Leziunile cutaneomucoase sînt posibile în cadrul sindromului Reiter. Balanita circinată apare în 23% din cazuri, keratodermia blenoragică, în 12% (frecvent, doar în asociere cu ARTS), iar ulcerațiile orale dureroase sau indolore și stomatita în 10-20% din cazuri.

Raportul bărbați/femei în cazul artritei reactive variază în funcție de agentul microbian implicat. Raportul pentru infecțiile cu *Shigella* este de 9:1; pentru *Salmonella* de 1,6:1; pentru *Campylobacter* de 1,3:1; pentru *Yersinia* de 0,1: 1; iar pentru ARTS de 28:1.

Viteza de sedimentare a hematiilor și numărul de leucocite sînt crescute sau normale, iar concentrația de hemoglobină, scăzută sau normală. Antigenul HLA-B27 este prezent la 80-100% din pacienții cu artrită reactivă sau sindrom Reiter, iar în 20% din cazuri se poate detecta un titru mic al factorului reumatoid (1:32-1:64).

Numărul de celule din lichidul sinovial poate varia între 5.000 și 30.000 celule/mm^3, inițial predominînd leucocitele polimorfonucleare. Colorația Gram și culturile din lichidul sinovial sînt negative, iar limfocitele conținute în lichidul sinovial pot crește captarea de timidină (^{3}H), atunci cînd sînt expuse la antigene derivate din microorganismele cauzale. Acest indice de stimulare a limfocitelor este cercetat în prezent pentru utilitatea sa diagnostică, dar nu s-a stabilit încă o procedură de diagnostic.

Antibioterapia nu are efect imediat asupra evoluției artritei și a manifestărilor extraarticulare. Unii autori sînt de părere că tratamentul antibiotic poate preveni cronicizarea artritei reactive sau a sindromului Reiter prin eradicarea microorganismelor asociate. Durerea articulară spontană și la palpare răspunde parțial sau complet la tratamentul cu antiinflamatoare nesteroidiene.

2. ARTRITA GONOCOCICĂ (SINDROMUL ARTRITĂ-DERMATITĂ)

Infecția gonococică diseminată determină o poliartrită migratorie sau simultană (10% din cazuri) și/sau poliartralgii (70%). Tenosinovita, care implică tendoanele extensorilor mâinii și piciorului și/sau tendonul lui Achile apare în 67% din cazuri. Dermatita cu papule necrotice, pustule sau vezicule hemoragice, înconjurate de un halou eritematos se întîlnește în 67% din cazuri. Aceste leziuni survin cel mai frecvent la nivelul extremităților și mai rar la nivelul trunchiului. Tenosinovita și dermatita sînt izolate sau se asociază cu poliartrită sau oligoartrită.

La pacienții cu infecție gonococică diseminată, demonstrată prin izolarea bacteriei din culturi, infecțiile localizate la nivelul mucoaselor sînt, de obicei, asimptomatice [de exemplu, izolarea bacteriei de la nivelul uretrei (87%), faringelui (80%) sau regiunii anorectale (100%) nu se asociază cu simptome locale]. Raportul bărbați/femei este de 1:4.

Articulațiile afectate sînt dureroase spontan și la palpare, tumefiate, calde și roșii. Febra, frisoanele și leucocitoza pot surveni în 50% din cazuri, dar absența lor nu are semnificație diagnostică. Dispariția inflamației și durerii survine spontan pentru majoritatea localizărilor, dar la nivelul uneia sau a mai multor articulații (frecvent, articulațiile genunchiului și articulațiile radiocarpiene) pot persista tumefacția, căldura locală, hiperemia tegumentelor și durerea severă. Examenul lichidului sinovial relevă un număr de leucocite care variază între 35.000 și 65.000 celule/mm^3, cu predominanța leucocitelor polimorfonucleare. Se poate semnala o leucocitoză de 200.000 celule/mm^3 sau o leucopenie de 1.000 celule/mm^3. La examinarea frotiurilor Gram efectuate din lichidul sinovial se vor observa, în 25-30% din cazuri, diplococi gram-negativi intra și extracelulari, iar rezultatele culturilor pentru izolarea *N. gonorrhoeae* sînt pozitive în 30-50% din cazuri.

În pofida frecvenței relativ scăzute a simptomelor legate de afectarea uretrei, colului uterin și uterului, faringelui și regiunii anorectale, rezultatele culturilor efectuate din materialul prelevat de la nivelul mucoaselor sînt pozitive, în medie, în 80% din cazuri. În primele patru zile de boală,

rezultatele culturilor efectuate din exsudatul din veziculele cutanate sînt pozitive în 5% din cazuri, iar hemoculturile sînt pozitive în 13-30% din cazuri. Izolarea bacteriei în culturile efectuate din materialul prelevat de la nivelul mucoaselor partenerului sexual, poate furniza argumente suplimentare pentru diagnosticul clinic. Administrarea parenterală de ceftriaxon duce la ameliorarea simptomatologiei în 48 de ore, la 90% din pacienți. Acest răspuns terapeutic susține diagnosticul clinic.

3. POLIARTRITA SEPTICĂ NEGONOCOCICĂ

Poliartrita septică survine în 19% din cazurile de artrită septică negonococică manifestate la adulți. Agentul etiologic cel mai frecvent implicat este *Staphylococcus aureus* (70-82% din cazuri). Poliartrita septică implică, de obicei, două pînă la cinci articulații. Articulațiile cel mai frecvent afectate sînt articulațiile genunchiului, pumnului, gleznei, umărului, cotului și articulația șoldului. Artrita este asimetrică și debutează simultan la nivelul tuturor localizărilor sau articulațiile sînt afectate într-o succesiune rapidă. Acestea sînt tumefiate, dureroase spontan și la palpare, iar tegumentele supraiacente sînt calde, roșii și edematiate.

Pacienții cu artrită septică oligo sau poliarticulară au vîrstă înaintată, antecedente de poliartrită reumatoidă și/sau alte afecțiuni medicale, ce determină imunosupresie (diabet zaharat, insuficiență renală cronică, alcoolism, ciroză hepatică, neoplasme și/sau imunosupresie prin chimioterapie) și/sau un focar infecțios de vecinătate sau la distanță. Bacteriile sînt izolate din hemoculturi sau din culturile efectuate din lichidul sinovial prelevat de la nivelul ■ două sau mai multe articulații. Răspunsul la antibioterapia parenterală, asociată cu drenaj articular este progresiv iar durerea și redoarea articulară, sînt persistente în ciuda tratamentului antimicrobian intensiv. În comparație cu afectarea septică monoarticulară, poliartrita septică se datorează mai frecvent infecției cu *Streptococcus pneumoniae* (39%), streptococi de grup G (36%) și *Hemophilus influenzae* (36%) și mai rar cu bacilii gram negativi (3%).

Mortalitatea este crescută la pacienții cu poliartrită reumatoidă (56% din cazuri), fiind de numai 8% în absența acestei afecțiuni preexistente.

Au fost raportate rare cazuri de poliartrită meningococică primară. Aceste cazuri se manifestă prin febră, frisoane, mialgii, cefalee, odinofagie, erupții maculopapuloase și pustuloase asemănătoare cu leziunile din infecția gonococică diseminată. Sînt afectate articulațiile genunchilor, gleznelor, umerilor, coatelor și pumnilor. Prezența bacteriilor în lichidul sinovial este demonstrată fie prin evidențierea microscopică, pe frotiul colorat Gram, a diplococilor gram negativi, fie prin izolarea *Neiserriei meningitidis* în culturi (în 80-90% din cazuri). Tratamentul parenteral cu penicilină sau ceftriaxon va duce la ameliorarea simptomelor.

4. REUMATISMUL ARTICULAR ACUT (ARTRITA POSTSTREPTOCOCICĂ)

Această afecțiune se manifestă printr-o poliartrită migratorie, interesînd pînă la 16 articulații. Afectarea este asimetrică, iar simptomatologia constă în durere spontană și la palpare, tumefacție discretă ■ articulației respective și limitarea mișcărilor articulare, chiar și fără durere. Edemul, eritemul și căldura tegumentelor supraiacente sînt rar întîlnite, dar posibile.

Articulațiile membrelor inferioare (metatarsofalangiene, subtalare, tibiotarsiene, tibiofemurale și coxofemurale) sînt cel mai frecvent afectate, dar este posibilă și implicarea articulațiilor membrelor superioare (carpiene, interfalangiene, radiocarpiene, articulația cotului și umărului). Artralgiile și sensibilitatea la palparea articulației persistă 2-7 zile, după care cedează spontan. Episodul de poliartrită se rezolvă, în lipsa unui tratament specific, în totalitate, fără sechele, în 2-4 săptămîni. Forma poliarticulară migratorie ■ reumatismului articular acut se întîlnește cu o frecvență mai ridicată la adulți și adolescenți (82-100%). Simptomele articulare și manifestările asociate, reprezentate de febră, frisoane și transpirații, se remit spectaculos la administrarea de aspirină.

Cardita survine la 32% din adolescenți (13-17 ani) și doar la 15% dintre adulți. Afectarea cardiacă este mai puțin severă la adulți decît la copii. Cele mai frecvente manifestări clinice ale carditei sînt insuficiența mitrală (cu suflu holosistolic apical intens, ce poate varia în intensitate de la o zi la alta), insuficiența aortică (cu suflu diastolic, în focarul aortic, descrescend, aspirativ, de frecvență înaltă) și prezența unui suflu apical mezodiastolic Carey-Coombs. Alte semne ce sugerează afectarea cardiacă sînt reprezentate de tahicardie, asurzirea zgomotelor cardiace, frecăturile pericardice, accentuarea zgomotelor cardiace Z1 și Z2, apariția unor zgomote Z3 sau Z4 și cardiomegalia. Semnele de insuficiență cardiacă congestivă apar în 5-10% din cazuri, iar pericardita se întîlnește la 10% dintre pacienții cu cardită. Ecocardiografia Doppler este utilizată pentru vizualizarea regurgitărilor mitrale sau aortice, ce nu au putut fi evidențiate clinic și pentru a exclude prolapsul de valvă mitrală și vegetațiile valvulare. Diagnosticul de cardită este, de obicei, stabilit pe baza manifestărilor clinice și nu prin ecocardiografie Doppler, dar aceste criterii de diagnostic vor putea fi modificate în viitor. Coreea nu este întîlnită la adulți decît rareori, în timpul sarcinii, iar eritemul marginat și nodulii subcutanați sînt alte manifestări rare la această grupă de vîrstă.

În 33-38% din cazuri se remarcă existența în antecedente ■ unui episod „gripal" sau ■ unei angine, cu 5 săptămîni înainte de debutul febrei, durerilor articulare și carditei. În aproximativ 50% din cazuri, culturile din exsudatul faringian, prelevat la debutul afecțiunii sînt pozitive pentru *Streptococcus pyogenes*. Titrul ASLO este ridicat în 91% din cazuri, iar anticorpii antideoxiribonuclează (anti-ADN-aza) B și anti-hialuronidază sînt prezenți în 86% din cazuri, concomitent cu febra și poliartrita migratorie.

Testul de aglutinare Streptozin este rapid şi foarte sensibil (sensibilitate 100%) pentru detectarea anticorpilor, într-un complex de antigene streptococice. În unele cazuri, reproductibilitatea rezultatelor testului a pus probleme, fiind necesară recurgerea la teste de confirmare (anticorpi antistreptolizină O şi anti-ADN-aza B). Criteriile Jones modificate pentru diagnosticul reumatismului articular acut sînt prezentate în tabelul 50-1.

Unele cazuri de reumatism articular acut cu debut la vîrsta adultă sînt recurenţe ale acestei afecţiuni şi nu episoade primare. Aceşti pacienţi au manifestări clinice de cardită reumatismală sau prezintă în antecedente unul sau mai multe episoade de febră, poliartrită migratorie, cardită şi/sau coree.

Poliartrita migratorie se poate asocia şi cu alte afecţiuni în afara artritei gonococice diseminate şi a reumatismului articular acut. Diagnosticul diferenţial al poliartritei migratorii acute este prezentat în tabelul 50-2.

5. ARTRITE VIRALE: CAUZE FRECVENTE

A. Poliartrita din hepatita B. Se manifestă printr-o poliartrită simetrică, mai rar asimetrică, ce implică articulaţiile interfalangiene proximale şi distale ale mîini, articulaţiile metacarpofalangiene, precum şi genunchii, umerii, gleznele, coatele şi articulaţiile radiocarpiene. Pacienţii prezintă dureri articulare de intensitate moderată pînă la severă, în repaus sau provocate de mişcări şi palpare şi tumefacţie articulară. În unele cazuri tegumentele supraiacente sînt calde şi eritematoase. Tabloul clinic include adesea o artrită migratorie sau simultană. Se asociază, eventual, tendinita la nivelul mîinilor sau picioarelor. În 50% din cazuri, artrita este precedată sau însoţită de o erupţie urticariană sau, mai rar, maculară, papulară sau peteşială. Erupţia poate fi pruriginoasă şi interesează, de obicei, membrul inferior, dar pot fi implicate şi alte regiuni. Debutul simptomatologiei articulare este precedat de un interval de timp, ce variază de la o zi la trei luni, în care apar manifestări nespecifice ca febra, frisoanele, mialgiile, alterarea stării generale, anorexia, astenia, greaţa şi vărsăturile. Diagnosticul depinde de evidenţierea AgHBs în ser dar, datorită frecvenţei mari a rezultatelor fals negative, va fi necesară recoltarea mai multor probe de sînge. Pe măsură ce artrita şi erupţia cedează, AgHBs este înlocuit în ser de anticorpii anti-HBs; transaminazele GOT (ASAT) şi GPT (ALAT) au valori crescute şi, după 1-4 săptămîni, pot apărea manifestările de hepatită icterică sau anicterică, cu febră şi durere spontană şi/sau la palpare în hipocondrul drept. În unele cazuri, concentraţiile enzimelor hepatice pot rămîne normale. Nivelul complementului seric (C_3, C_4 şi CH_{50}) este scăzut la debutul artritei (28-45% din cazuri). Numărul de leucocite în lichidul sinovial variază între 465 şi 90.000 celule/mm^3, cu o predominanţă a leucocitelor polimorfonucleare. AgHBs este detectat în lichidul sinovial. Simptomele articulare răspund la tratamentul cu salicilaţi. Erupţia şi artrita se remit, de obicei, spontan în 2-3 săptămîni, dar, într-un mic număr de cazuri, simptomele articulare persistă pînă la 6 luni.

B. Artrita din rubeolă. Artrita poate preceda simptomele rubeolei (subfebrilitate, adenopatie suboccipitală sensibilă şi dureroasă şi erupţie maculară discret eritematoasă, tronculară). Artrita asociată cu rubeola debutează acut, cu redoare articulară simetrică şi dureri articulare provocate de utilizarea şi mobilizarea articulaţiilor degetelor, genunchilor, pumnilor, coatelor, gleznelor şi halucelui. Poate apărea tenosinovită la nivelul mîinilor şi articulaţiilor pumnului, precum şi un sindrom de tunel carpian. Incidenţa poliartritei la femeile cu rubeolă este de 16-33%. Artrita este o manifestare rară la bărbaţii cu rubeolă. Rezoluţia simptomelor articulare se produce spontan în interval de o lună, acestea putînd persista mai mult de un an, la un mic procent de pacienţi.

Factorul reumatoid poate fi detectat în şirul unor pacienţi. Numărul de celule din lichidul sinovial variază între 14.600 şi 60.000 celule/mm^3, cu predominanţa polimorfonuclearelor sau a mononuclearelor. Virusul rubeolei a fost uneori izolat în culturile efectuate din lichidul sinovial al pacienţilor cu artralgii şi redoare articulară.

Artrita din rubeolă poate fi asociată cu administrarea vaccinului antirubeolic. Simptomele articulare apar la 2-4 săptămîni după vaccinare şi sînt similare celor din infecţia naturală. Artrita limitată la nivelul articulaţiei genunchiului şi sindromul de tunel carpian sînt mai frecvent asociate cu artrita postvaccinare. Durata simptomelor articulare este de 1-3 săptămîni (variază de la o zi la 7 săptămîni). La 10-33%

Tabelul 50-1
CRITERIILE JONES REVIZUITE PENTRU DIAGNOSTICUL REUMATISMULUI ARTICULAR ACUT

Manifestări majore	Manifestări minore	Criterii care susţin diagnosticul de infecţie streptococică
Cardita (15% la adulţi)	Antecedente de reumatism articular acut sau de cardită reumatismală	Creşterea titrului anticorpilor antistreptococici
Poliartrita (100% la adulţi)	Artralgii	Culturile din exsudatul faringian pozitive pentru *S. pyogenos*
Coreea (10% la adulţi şi rareori în sarcină)	Febră	Scarlatina în antecedentele recente
Eritemul migrator (<1% la adulţi)	VSH crescut, leucocitoză, proteina C reactivă cu valori crescute	
Noduli subcutanaţi (<1% la adulţi)	Alungirea intervalului PR pe electrocardiogramă	

Notă: Prezenţa a două criterii majore sau a unui criteriu major şi a două criterii minore, plus argumente în favoarea infecţiei streptococice, indică cu mare probabilitate diagnosticul de reumatism articular acut.

Tabelul 50-2
DIAGNOSTICUL DIFERENȚIAL AL POLIARTRITEI MIGRATORII ACUTE

Cauze	Istoricul bolii	Examenul fizic	Examenele de laborator	Tratamentul
Infecția gonococică	Activitate sexuală, uretrită, boală inflamatorie pelvină, poliartralgii	Febră, pustule cutanate și/sau vezicule hemoragice cu bază eritematoasă, oligo sau poliartrită	Izolarea *N. gonorrhoeae* din culturile efectuate din materialul prelevat de la nivelul mucoaselor, din lichidul sinovial sau din hemoculturi	Ceftriaxon
Reumatismul articular acut	Infecția căilor respiratorii superioare, cu 2-5 săptămîni înainte de debut, antecedente de reumatism articular acut sau poliartralgii	Febră, noduli subcutanați (<1%), cardită cu sufluri de insuficiență mitrală sau aortică, zgomote de galop Z3 sau Z4 și cardiomegalie (<15% la adulți)	Izolarea streptococilor de grup A din exsudatul faringian (50%), creșterea titrului anticorpilor anti-streptococici (90-100%)	Aspirină
Hepatita B	Abuzul de droguri administrate intravenos, contact sexual infectant, administrarea de produse de sînge, poliartralgii	Febră, erupție maculo-papuloasă sau urticariană (50%), uneori asociate cu prurit, poliartrită	AgHBs prezent în ser, alterarea testelor funcționale hepatice	Nu există un tratament specific, aspirina poate ameliora simptomatologia
Parvovirusul B19	Contactul cu un copil cu boală eruptivă, poliartralgii	Febră, erupție pe trunchi, față și membre (aspect de „obraji pălmuiți"), poliartrită	Detectarea prin testul ELISA a anticorpilor IgM sau IgG anti-parvovirusului B19	Nu există tratament specific
Bolile inflamatorii intestinale	Diaree, dureri abdominale, febră ce precede sau urmează simptomelor articulare, poliartralgii	Febră, eritem nodos, pioderma gangrenosum, semne endoscopice sau radiologice de boală inflamatorie intestinală, poliartrită	Hemoragii oculte în scaun, leucocite în scaun, absența bacteriilor piogene și a *Entamoebei histolytica* în scaun (coproculturi și examen coprologic negative), teste serologice pentru amibioză negative (testul de hemaglutinare indirectă pentru anticorpi anti-amoebieni)	Colectomie, tratament medicamentos pentru boala inflamatorie intestinală
Hipercolesterolemia familială	Antecedente heredocolaterale, episoade recurente de poliartrită în primele două decade de viață, poliartralgii	Febră, xantoame, xantelasmă, poliartrită	Hipercolesterolemie	Scăderea nivelului colesterolului
Febra mușcăturii de șobolan	Mușcătură de șobolan, pacientul lucrează într-o fermă sau într-un laborator, locuiește într-o clădire infestată cu șobolani, poliartralgiile	Febră, erupție maculo-papuloasă, poliartrită	Izolarea *Streptobacillus moniliformis* în hemoculturi și/sau lichidul sinovial	Penicilină
Artrita din infecția cu *Brucella*	Pacientul este veterinar, fermier, lucrează într-un abator sau a consumat lapte nepasteurizat sau alte produse lactate, dureri în regiunea fesieră și lombosacrată, poliartralgii	Febră, spondilită, sacroileită, poliartrită	Evidențierea anticorpilor aglutinanți anti-Brucella, hemoculturi și/sau culturi din lichidul sinovial pozitive; sensibilitatea culturilor este scăzută în cazurile subacute	Streptomicină și tetraciclină sau doxiciclină și rifampicină
Leucemia acută	Mai frecventă în prima decadă de viață, poliartralgii	Febră, paloare, peteșii și echimoze, splenomegalie, poliartrită	Frotiuri din sîngele periferic și din măduvă pozitive pentru leucemie	Chimioterapie antileucemică

din pacienții cu afectarea articulației genunchiului s-au raportat recidive ce pot surveni în următorii 3 ani de la episodul inițial.

C. Poliartralgiile sau poliartrita din infecția cu parvovirusul B19. Copii și unii adulți prezintă o erupție facială, roșu-intens, descrisă ca avînd aspect de „obraji pălmuiți". Mai apar, eventual, macule eritematoase pe bărbie, frunte și gît. Erupția este pruriginoasă. Pe suprafețele de extensie ale membrelor inferioare și superioare și la nivelul feselor poate exista o erupție

dantelată, în şirag. Erupţiile recidivează, uneori intermitent, timp de 10 luni după remisiunea manifestărilor iniţiale.

În general, adulţii nu prezintă erupţia ce conferă aspectul de „obraji pălmuiţi". Se poate observa prezenţa unui eritem difuz al întregii feţe sau un rash discret al regiunii malare, precum şi a unei erupţii tronculare şi/sau la nivelul membrelor, cu aspect reticular, morbiliform, macular, maculopapulos sau, rareori, veziculopustulos. Polialtralgiile şi febra debutează brusc şi sînt invalidante, ţintuind pacientul la pat. Poliartralgiile pot fi migratorii sau simultane. În plus, pacienţii prezintă redoare articulară matinală, tumefacţie articulară, durere articulară în repaus şi la mobilizarea activă sau pasivă a articulaţiei. Este frecventă afectarea simetrică a articulaţiilor mici ale mîinilor, pumnilor, genunchilor, umerilor, şoldului, şi gleznelor şi/sau a articulaţiilor metacarpofalangiene. La majoritatea pacienţilor, nu se evidenţiază prezenţa factorului reumatoid în ser. Femeile sînt afectate de două ori mai frecvent decît bărbaţii. Adulţii cu această afecţiune relatează, de obicei, existenţa, în antecedente, a contactului cu un copil care prezenta o erupţie specifică sau cu un caz confirmat de eritem infecţios. Simptomele articulare se rezolvă spontan în 70% din cazuri, în 2 săptămîni, dar pot persista pînă la 6 luni. Parvovirusul B19 este agentul etiologic al eritemului infecţios la copii şi adulţi, dar incidenţa poliartralgiilor este de 77% la adulţi şi de numai 8% la copii.

Parvovirusul B19 este principalul agent etiologic al artritei epidemice, aceste cazuri putînd fi greşit diagnosticate ca poliartrită reumatoidă acută seronegativă. Diagnosticul infecţiei acute cu parvovirus B19 este confirmată prin detectarea ELISA a anticorpilor IgM. Pot fi detectaţi şi anticorpii de tip IgG, la debutul simptomelor articulare. Creşterea sau scăderea titrului de anticorpi, evidenţiaţi prin determinări repetate, poate susţine diagnosticul. Nu există tratament specific, iar artrita se remite spontan.

D. Poliartrita din infecţia cu HIV. Din cei 101 pacienţi infectaţi cu HIV, luaţi în studiu, 71 au prezentat simptome articulare. În alt studiu, 54% din pacienţi au prezentat sindrom Reiter, 17% artrită psoriazică, 13% artrită nediferenţiată şi 17% o poliartrită simetrică acută. Poliartrita acută simetrică se aseamănă cu poliartrita reumatoidă şi afectează predominant articulaţiile membrului superior. Se constată prezenţa sinovitei şi periostitei proliferative. Modificările radiologice sînt osteoporoza, edemul ţesuturilor moi, revărsatele lichidiene articulare, îngustarea spaţiilor articulare, eroziunile marginale, reacţia periostală şi, în cazuri avansate, deformările articulare (deviaţie ulnară a degetelor şi deformări în „gît de lebădă"). La pacienţii cu poliartrită acută simetrică, titrurile serice ale factorului reumatoid sînt ocazional crescute. Periostita proliferativă este rar întîlnită în poliartrita reumatoidă, prezenţa sa va sugera posibilitatea unei poliartrite simetrice asociate cu infecţia HIV.

6. SINDROMUL SINOVITEI SIMETRICE SERONEGATIVE REMITENTE CU EDEM DEPRIMABIL (RS_3PE)

RS_3PE afectează pacienţii cu vîrste cuprinse între 48 şi 86 de ani (vîrsta medie este de 71 ani), ce locuiesc în mediul rural sau suburban. Raportul bărbaţi/femei este de 4:1. Debutul este acut, cu artrită simetrică la nivelul articulaţiei pumnului, articulaţiilor carpiene şi cu tenosinovita tecilor tendoanelor flexorilor. Edemul mîinilor le conferă acestora aspectul de „mănuşi de box". Durerea şi tumefacţia articulară pot implica umerii, coatele, şoldurile, genunchii, gleznele, precum şi articulaţiile piciorului. Se observă prezenţa edemului pretibial şi al picioarelor. VSH-ul este, de obicei, crescut şi există o anemie uşoară, dar testele pentru evidenţierea factorului reumatoid în ser sînt negative. Tratamentul cu prednison în doze mici (10 mg/zi) sau cu hidroxiclorochină şi salicilaţi duce la remisiunea simptomatologiei, menţinută şi după sistarea tratamentului, acest aspect nefiind întîlnit în poliartrita reumatoidă. Pînă la 70% din pacienţi prezintă antigenul HLA-B27, în comparaţie cu procentul de 24% din populaţia generală. Reducerea mobilităţii articulare interesează articulaţiile pumnului, coatelor şi mîinilor, putînd persista şi după remisiune.

7. POLIARTRITA REUMATOIDĂ SEROPOZITIVĂ ACUTĂ

La 8-15% dintre pacienţi, artrita are debut acut. Există o afectare simetrică sau asimetrică a articulaţiilor metacarpofalangiene (63%), interfalangiene proximale (58%), radiocarpiene (58%), metatarsofalangiene (48%), scapulohumerale (40%), tibiofemurale (33%), tibiotarsiene (24%) şi a coatelor (18%). Redoarea matinală şi durerea la mobilizarea activă sau pasivă a articulaţiilor şi la palpare preced durerea spontană de repaus. Simptomele persistă şi articulaţiile sînt tumefiate, datorită hidartrozei (de exemplu, genunchii) sau edemului ţesuturilor periarticulare (tumefacţie fusiformă a articulaţiilor interfalangiene proximale). Tegumentele supraiacente sînt calde, dar sînt rareori eritematoase. La pacienţii la care această boală debutează acut, este posibilă apariţia febrei, anorexiei, alterării stării generale, depresiei nervoase, fatigabilităţii, mialgiilor, limfadenopatiei şi splenomegaliei. Seropozitivitatea este întîlnită în primele 3 luni la doar 33% din cazuri, dar după un an 88% din pacienţi sînt seropozitivi. Seropozitivitatea poate preceda debutul simptomelor articulare. VSH-ul este crescut, putînd fi semnalate şi leucocitoza şi trombocitoza. Uneori se constată prezenţa unei anemii normocitare sau microcitare. Nivelul complementului seric este normal sau crescut, iar α_2-globulinele şi γ-globulinele, sînt crescute. Lichidul sinovial conţine 5.000-25.000 leucocite/mm^3, cu predominanţa leucocitelor polimorfonucleare. Pacienţii vîrstnici au o rată mai scăzută a seropozitivităţii (48%) şi par a avea un prognostic mai favorabil. Criteriile revizuite pentru diagnosticul poliartritei reumatoide au fost publicate

în 1987, de către Asociația Americană de Reumatologie. Aceste criterii vor fi prezentate în cele ce urmează:

1. *Redoarea matinală*: Redoare la nivelul articulațiilor, cu durată de o oră pînă la ameliorarea maximă; apare la 98% din pacienți. Se agravează după repausul prelungit al articulațiilor respective.
2. *Artrita a trei sau mai multe articulații*: Cel puțin trei articulații, observate de către medic la o examinare, prezintă edem al țesuturilor moi și hidartroză, asociate deformărilor osoase. Cele 14 regiuni articulare care sînt afectate sînt reprezentate de articulațiile interfalangiene proximale de la ambele mîini, articulațiile metacarpofalangiene, coatele, pumnul, genunchiul, glezna și articulațiile temporomandibulare.
3. *Artrita articulațiilor mîinilor*: Există o artrită la nivelul articulațiilor pumnului, interfalangiene proximale sau metacarpofalangiene.
4. *Artrita simetrică*: Sînt implicate aceleași regiuni articulare, bilateral și simultan.
5. *Nodulii reumatoizi*: Sînt observați de către medic nodulii subcutanați de la nivelul proeminențelor osoase, suprafețelor de extensie sau din regiunile juxtaarticulare (prevalență de 20-30%). Ei sînt localizați la nivelul bursei olecraniene, ulnei proximale, tendonului lui Achile, regiunii occipitale și în alte regiuni.
6. *Factorul reumatoid*: Se detectează un nivel crescut al factorului reumatoid prin orice metodă care a furnizat rezultate pozitive la mai puțin de 5% din subiecții unui lot martor. La pacienții în vîrstă de peste 65 de ani, frecvența seropozitivității în populația generală fără poliartrită reumatoidă este de 10-20%.
7. *Modificări radiologice*: Se detectează modificări specifice poliartritei reumatoide pe o radiografie efectuată în incidență postero-anterioară a mîinii și pumnului. Aceste modificări trebuie să includă eroziunile sau decalcificările osoase (osteoporoză) localizate la nivelul articulației sau, în cazurile cele mai severe, la nivelul oaselor adiacente articulației afectate.

Pentru stabilirea diagnosticului de poliartrită reumatoidă este necesară îndeplinirea a patru dintre aceste criterii. Sensibilitatea acestor criterii este de 91-94%, iar specificitatea, de 89%. Pacienții ce îndeplinesc cel puțin un criteriu de diagnostic nu sînt excluși. La unii dintre pacienți, aflați în fazele precoce ale poliartritei reumatoide, este posibil să nu se satisfacă nici un criteriu de diagnostic (de exemplu, frecvență scăzută a seropozitivității în primele 3 luni, afectarea articulară asimetrică, absența modificărilor erozive în fazele inițiale și absența nodulilor subcutanați). În evoluția ulterioară pot apărea modificări specifice pentru această boală, detectabile printr-o supraveghere continuă.

8. BOALA STILL CU DEBUT LA VÎRSTA ADULTĂ

În 81% din cazuri, febra depășește 39°C. Curba febrilă zilnică are unul sau două vîrfuri. În 85-90% din cazuri, apare o erupție tipică, ce constă în macule eritematoase cu dimensiuni cuprinse între 2 și 5 mm, distribuite, cel mai frecvent, la nivelul trunchiului și segmentelor proximale ale membrelor, dar putînd apărea și la nivelul palmelor, plantelor și feței. Fiecare maculă este înconjurată de un halou palid îngust, iar leziunile mai întinse prezintă o zonă centrală de culoare normală. Erupția tegumentară poate mima urticaria, dar nu este pruriginoasă. În mod tipic, la nivelul oricărei localizări, aceasta este tranzitorie, migratorie și se asociază cu febră. Se manifestă doar seara, dispărînd pînă dimineața.

Poliartralgiile survin în maximum 100% din cazuri. Semne clare de tumefacție a articulațiilor apar, în 76% din cazuri, la debutul bolii. Articulațiile sînt tumefiate datorită edemului periarticular și/sau hidartrozei. Poliartrita (mai mult de patru articulații implicate) și poliartralgiile sînt simetrice. Articulațiile mici ale mîinilor și picioarelor, genunchii, gleznele, coatele și umerii sînt cele mai frecvent afectate. Se constată durere de repaus, și durere la mobilizare, la sprijinirea greutății corporale sau la utilizarea articulației. Articulațiile afectate sînt tumefiate, calde și sensibile la palpare, dar eritemul tegumentelor supraiacente este rar întîlnit. Redoarea matinală apare în 95% din cazuri, mialgiile în 76%, durerile abdominale în 48% din cazuri, disfagia în 90% din cazuri și scăderea ponderală (mai mult de 10% din greutatea corporală) în 67% din cazuri. Tenosinovita afectează tendoanele extensorilor degetelor, pumnului, gleznelor și degetelor de la picioare.

La examenul obiectiv se evidențiază febră, o erupție tranzitorie, limfadenopatia (69-90%), interesînd grupurile ganglionare cervicale, axilare, inghinale, submandibulare și supraclaviculare, hepatomegalie (38-48%) și splenomegalie (52-65%). La debut, testele de laborator arată: absența factorului reumatoid (94% din cazuri) și a anticorpilor antinucleari (93%), VSH crescut (>40 mm/h în 96% din cazuri), anemie (Hb < 10 g în 59% din cazuri), leucocitoză (89%), granulocitoză (83%), disfuncție hepatică (creșterea GOT, GPT și a fosfatazei alcaline) și hipersideremie (82%). Nivelul complementului seric este crescut în 67% din cazuri.

În evoluția bolii apare pleurită (12-43%), pericardită (10-33%) și pneumonie (6-16%). Glomerulonefrita cu albuminurie, cilindrurie și hematurie microscopică este prezentă în 15% din cazuri, neuropatia periferică în 6% din cazuri, iar meningoencefalita în 8% din cazuri. Miocardita cu evoluție spre insuficiență cardiacă este o complicație rară. Simptomele răspund la administrarea de corticosteroizi per os, răspunsul la antiinflamatoare nesteroidiene fiind mai slab.

S-a constatat că infecția cu virusul Coxsackie B4 ar putea fi la originea unei afecțiuni cu tablou clinic identic cu al bolii Still cu debut la vîrsta adultă, cu erupție, febră în pusee și poliartrită. Alte virusuri care cauzează o afecțiune poliarticulară similară sînt reprezentate de adenovirusuri, virusul urlian și virusul rubeolei.

9. LUPUSUL ERITEMATOS SISTEMIC

La majoritatea pacienților, poliartralgiile sau poliartrita simetrică sînt prezente de la debutul bolii. Artralgiile sau

artrita survin la nivelul articulațiilor interfalangiene proximale (82%), genunchilor (76%), articulațiilor metacarpofalangiene și ale pumnului (50-70%), gleznelor (55%), coatelor (54%) și umerilor (45%). Redoarea matinală este semnalată în 50% din cazuri. Revărsatul lichidian de la nivelul articulației genunchiului poate conține mai puțin de 3.000 celule/mm^3, cu predominanță limfocitară. Anticorpii antinucleari și celulele lupice sînt prezente în lichidul sinovial, iar nivelul complementului în acest lichid este scăzut. Criteriile ARA (Asociației Americane de Reumatologie) de diagnostic sînt enumerate mai jos. Pentru diagnosticul pozitiv, sînt necesare patru criterii, din unsprezece. În paranteze, după fiecare criteriu, este indicată prevalența.

Cele 11 criterii sînt: (1) erupție malară (40-64%), (2) lupus discoid (17-32%); (3) fotosensibilitate (17-41%); (4) ulcerații orale (15-36%); (5) artrită (85-90%) la nivelul a două sau mai multe articulații periferice, cu durere la palpare, tumefacție sau revărsat articular și absența eroziunilor marginale la examenul radiologic; (6) afectare cardiopulmonară cu serozite ca de exemplu: pleurezia (50%), pericardita (30%) și/sau miocardita (10%); (7) afectare renală cu proteinurie (mai mult de 500 mg/24h – 50%), cilindri celulari (50%), sindrom nefrotic (25%) și insuficiență renală (5-10%); (8) afectare neurologică cu convulsii (20%) sau psihoze (10%); (9) tulburări hematologice cu anemie hemolitică (10%), anemie normocromă asociată afecțiunii cronice (50-70%), leucopenie (17-65%), limfopenie (50%) sau trombocitopenie (5%); (10) modificări imunologice cu prezența celulelor lupice (LE) în sîngele periferic și/sau a anticorpilor anti-ADNds (40%) și anti-Sm (Smith; 30%) în ser sau a unor rezultate fals pozitive la testele serologice pentru sifilis (25%) și (11) un titru crescut al anticorpilor antinucleari (85-95%). Prezența doar a unei componente dintr-un criteriu (de exemplu, leucopenia pentru criteriul hematologic) satisface cerințele întregului criteriu. Prezența a patru sau mai multe criterii permite diagnosticul de lupus eritematos sistemic.

Simptomele, inclusiv cele articulare, se ameliorează spectaculos în urma tratamentului cu corticosteroizi.

10. POLIARTRITELE ȘI VASCULITELE

A. Poliarterita nodoasă. Se manifestă prin simptome nespecifice, cum ar fi febra (71%), scăderea ponderală (54%), alterarea stării generale, anorexia, astenia și fatigabilitatea. Poliartralgiile (53-70%) și mialgiile (31%) sînt frecvente, dar poliartrita cu tumefacție articulară și durere la palpare este rar întîlnită. În fazele precoce ale bolii, apare o poliartrită asimetrică fără deformări, care afectează inițial articulațiile mari ale membrului inferior (genunchi și glezne). Această poliartrită se remite spontan, pe măsură ce boala evoluează. Uneori, se poate face confuzie cu poliartrita reumatoidă. Afectarea cutanată include și livedo reticularis, infarcte cutanate dureroase spontan și la palpare cu dimensiuni de 0,5-1 cm, noduli subcutanați cu dimensiuni de 0,5-3 cm (datorați inflamației arterelor mici subcutanate, în 30% din cazuri), ulcerații cutanate și peteșii. Sistemul nervos periferic este implicat, cu apariția mononeuropatiei multiplex sau a unei polineuropatii simetrice senzitive (51% din cazuri). Afectarea sistemului nervos central în 32% din cazuri se poate manifesta prin hemiplegie (11%), afazie, demență sau delir (10%) și/sau convulsii (4%). Hipertensiunea apare în 54% din cazuri, insuficiența cardiacă congestivă, în 12% și infarctul miocardic, frecvent silențios, în 6% din cazuri. Afectarea renală apare în 70% din cazuri, manifestîndu-se cu proteinurie, hematurie microscopică, cilindri eritrocitari și insuficiență renală progresivă. Simptomele gastrointestinale sînt provocate de ischemia și infarctul de la nivelul tubului digestiv. Durerea localizată se poate datora infarctelor de la nivelul colecistului, apendicelui sau intestinului. Hemoragiile digestive apar în 6% din cazuri, perforația intestinală în 5% din cazuri iar infarctul intestinal în 1,4% din cazuri. Vîrsta medie la debut este de 45 de ani, iar raportul bărbați/femei este de 2,5:1. Modificările de laborator sînt VSH-ul crescut (94%), leucocitoza (74%), anemia (66%), trombocitoza (53%), scăderea fracțiunilor C3 (70%) și C4 (30%) ale complementului, titrul factorului reumatoid ≥1:160 (40%), complexele imune circulante (63%) și crioglobulinemia (25%). AgHBs este prezent în ser în 10-30% din cazuri.

Diagnosticul este susținut prin angiografie. Aceasta evidențiază anevrisme multiple ale arterelor mici și medii, renale și viscerale. Diagnosticul este confirmat prin biopsia efectuată de la nivelul leziunilor dureroase testiculare, musculare sau din nodulii subcutanați, examenul histopatologic al piesei biopsiate evidențiind infiltrat granulocitar în peretele arterelor mici și medii și necroză vasculară.

Criteriile Colegiului American de Reumatologie publicate în 1990, pentru diagnosticarea poliarteritei nodoase includ: (1) scădere ponderală involuntară, de cel puțin 4 kg; (2) livedo reticularis; (3) dureri testiculare, spontan și/sau la palpare, nedatorate infecțiilor, traumatismelor sau altor cauze; (4) mialgii, miastenie sau sensibilitate la palparea mușchilor gambei; (5) mono sau polineuropatie; (6) tensiune arterială diastolică >90 mmHg cu debut recent; (7) valori crescute ale uremiei sau creatininemiei, în absența deshidratării sau a obstrucției căilor urinare; (8) detectarea virusului hepatitei B ($AgHB_s$) în ser sau apariția recentă a anticorpilor anti-HB_s în ser; (9) evidențierea prin arteriografie a unor anevrisme sacciforme sau fusiforme ale arterelor renale, hepatice și viscerale, nedatorate displaziei fibromusculare, arteriosclerozei sau altor cauze nonvasculitice, unui sindrom poliangeitic mixt sau lupusului eritematos sistemic; (10) biopsia unei artere mici sau medii indicînd prezența unei vasculite necrotizante cu infiltrarea peretelui vascular cu granulocite sau cu granulocite și monocite.

Prezența a trei sau mai multe criterii susține diagnosticul de poliarterită nodoasă cu o sensibilitate de 82% și o specificitate de 87%.

B. Angeita alergică şi granulomatoasă (Boala Churg-Strauss). Această afecţiune este o formă de vasculită necrotizantă cu eozinofilie, infiltrate pulmonare şi astm sever. Apar multe manifestări similare cu cele din poliarterita nodoasă (febră, hipertensiune, nodului subcutanaţi şi purpură, neuropatie şi ischemie miocardică). Biopsia ţesuturilor afectate (de exemplu, a nodulilor cutanaţi şi muşchilor dureroşi la palpare) evidenţiază infiltrarea tisulară cu eozinofile şi prezenţa vasculitei granulomatoase. Artrita sau artralgiile apar în 21% din cazuri. Afectarea renală este mai puţin severă decît în poliarterita nodoasă clasică. De obicei, astmul şi infiltratele pulmonare preced semnele şi simptomele sistemice, la un interval, în medie, de 2 ani.

C. Sindromul poliangeitei mixte (overlap). Această afecţiune poate prezenta manifestări caracteristice pentru poliarterita nodoasă, boala Churg-Strauss şi pentru vasculita prin hipersensibilizare. Datorită acestui fapt, clasificarea este dificilă, astfel de cazuri fiind reunite în acest sindrom. Un pacient cu afectare renală severă, mononeuropatie multiplex, anevrisme ale arterelor mici şi medii renale, astm, eozinofilie, poliartrită, poliartralgii şi vasculită cutanată cu afectarea venelor mici (purpura palpabilă), este calificat ca avînd sindromul poliangeitei mixte (overlap).

D. Granulomatoza Wegener. Poliartralgiile sau poliartrita survin în 44% din cazuri. Afectarea căilor respiratorii superioare este o caracteristică importantă şi manifestată prin: sinuzită purulentă (67%), ulceraţii nazale, rinită cronică (22%), otită medie (25%) şi hipoacuzie. Tusea apare în 25% din cazuri, iar hemoptiziile în 18% din cazuri. Se constată febră (34%), scădere ponderală (16%) şi anorexie. Radiografiile toracice vizualizează infiltrate pulmonare bilaterale (71%) difuze, nodulare sau cu aspect tumoral. Cavernizarea leziunilor pulmonare este frecventă, iar revărsatele pleurale survin în 20% din cazuri. Afectarea renală determină proteinurie, hematurie microscopică, cilindri celulari şi creşterea nivelului seric al creatininei (în 11% din cazuri). Alte modificări frecvent întîlnite sînt reprezentate de anemie, leucocitoză şi creşterea VSH-ului. Factorul reumatoid este prezent în 50% din cazurile severe. Titrul anticorpilor serici anticitoplasmatici neutrofilici (ANCA) este frecvent crescut. Modificările anatomopatologice identificate prin biopsia renală constau în glomerulonefrită focală sau segmentară uşoară sau în glomerulonefrită focală necrotizantă cu proliferări semilunare şi granuloame extravasculare. Imunofluorescenţa glomerulilor nu evidenţiază depozite de imunoglobuline sau complement. Biopsia mucoasei nazale sau sinusale afectate sau a ţesutului pulmonar vor permite un diagnostic specific. Simptomele răspund la tratamentul combinat cu prednison şi ciclofosfamidă.

11. ENDOCARDITA BACTERIANĂ SUBACUTĂ

Această afecţiune se manifestă cu febră, anorexie, astenie, scădere ponderală, alterarea stării generale şi delir. Delirul este greu de observat, dar este frecvent semnalat de membrii familiei, ca o stare confuzională uşoară, cu pierderea memoriei. În 35% din cazuri apar dureri în regiunea lombosacrată, poliartralgii sau poliartrită. Frecvent, articulaţiile periferice afectate sînt articulaţiile mari proximale (genunchii, coatele, gleznele, articulaţia pumnului şi scapulohumerală). La pacienţii fără antecedente de dependenţă de droguri sînt prezente sufluri de insuficienţă mitrală sau aortică.

La persoanele care fac abuz de droguri intravenoase, se poate ausculta un suflu sistolic tricuspidian, se pot palpa pulsaţiile sistolice ale ficatului mărit de volum iar la nivelul jugularelor externe apare unda „*V*" sistolică, aceste semne datorîndu-se insuficienţei tricuspidiene determinate de endocardită. Pacienţii cu endocardită stîngă prezintă peteşii cutanate şi conjunctivale, hemoragii „în aşchie" de culoare brun-roşcat sau negricioase, exsudate perivasculare moi (cotton-wool) şi uneori hemoragii retiniene. Ecografia în mod M demonstrează vegetaţiile cu dimensiuni de 2 mm. Sensibilitatea pentru detectarea vegetaţiilor variază între 60-90%. Hemoculturile sînt, de obicei, pozitive (86% din cazuri). Simptomele articulare, febra, anorexia şi delirul se remit la 2-3 zile de la iniţierea tratamentului antibiotic intravenos. În cazurile cu manifestări clinice sugestive de endocardită, dar cu hemoculturi negative, este utilă efectuarea unui test terapeutic prin administrarea parenterală de antibiotice.

12. BOALA LYME

Această afecţiune apare după o muşcătură de căpuşă într-o zonă endemică pentru *Borrelia burgdorferi*. Într-un interval de 3-30 zile, la nivelul muşcăturii apare o leziune cutanată inelară extensivă, ce atinge un diametru de 5-68 cm (în medie 15 cm). La 50% dintre pacienţii netrataţi, apariţia şi evoluţia erupţiei este acompaniată de manifestări gripale care includ febră, frisoane, mialgii, artralgii, cefalee, redoare de ceafă, fatigabilitate, astenie şi alterarea stării generale. Dacă diagnosticul nu este stabilit şi tratamentul nu este iniţiat, pînă la 60% din pacienţi dezvoltă o oligoartrită recidivantă, care interesează genunchii, gleznele, articulaţiile pumnilor şi articulaţiile interfalangiene de la mîini şi picioare sau, mai rar, pot dezvolta poliartrită. Simptomele articulare se ameliorează şi se remit după o perioadă de cîteva luni sau ani.

Pînă la 15% din pacienţii netrataţi dezvoltă o meningită aseptică acută sau o meningoencefalită cu tulburări psihice (pierderea memoriei, a capacităţii de concentrare şi confuzie uşoară). Se mai manifestă prin paralizii faciale uni sau bilaterale, diplopie secundară paraliziei nervului abducens şi plexopatii, radiculopatii sau radiculoneuropatii dureroase. Aceste radiculoneuropatii şi plexopatii determină apariţia durerii la nivelul membrelor şi trunchiului, de parestezii şi disestezii neplăcute.

Diagnosticul este stabilit pe baza criteriilor clinice şi este confirmat prin teste serologice pentru anticorpii anti-*B. burgdorferi* (ELISA, Western blot sau teste de imuno-

fluorescență). Tratamentul parenteral cu ceftriaxon duce la ameliorarea sau rezoluția simptomelor reumatologice și neurologice.

13. ARTRITA INDUSĂ DE MICROCRISTALE

A. Poliartrita gutoasă. În guta acută, episodul de debut este, de obicei, monoarticular (85-90%) și afectează, în 50% din cazuri, prima articulație metatarsofalangiană. Crizele inițiale pot fi și poliarticulare. Guta poliarticulară debutează cu dureri severe ce sînt intensificate de susținerea propriei greutăți sau de mobilizarea articulațiilor și apar la nivelul articulațiilor genunchilor, gleznelor și picioarelor (83% din articulațiile implicate aparțin membrelui inferior), pumnilor, coatelor și mîinilor. Există o distribuție simetrică sau asimetrică a afectării articulare. Pacientul se poate ridica din pat. Frecvent, sînt asociate simptome sistemice ca febra, mialgiile și astenia. Genunchii, gleznele și alte articulații mari prezintă revărsate articulare, iar tegumentele supraiacente sînt calde, eritematoase, edemațiate și dureroase.

În regiunea periarticulară este manifestată o hiperestezie cutanată severă. Un episod poliarticular poate fi asociat cu bursita umărului și cotului și cu o tendinită achileană. Diagnosticul este confirmat prin examenul lichidului sinovial. În lichidul sinovial există un număr mare de leucocite polimorfonucleare, precum și de cristale de urat monosodic, intra și extracelular (84% din cazuri). Simptomele răspund la tratamentul cu colchicină și/sau indometacin, în 2-7 zile.

Primul episod de gută la femei este poliarticular, în 26-35% din cazuri, pe cînd la bărbați, primul episod este poliarticular doar în 3-10% din cazuri. În 97-98% din cazurile de gută acută, uricemia depășește 7 mg/dl. Factorii precipitanți ai unui episod acut de gută sînt traumatismele, excesele alimentare, efortul fizic, consumul de alcool, afecțiunile medicale, intervențiile chirurgicale și unele medicamente (diureticele tiazidice, vitamina B_{12} administrată în caz de anemie pernicioasă, administrarea de allopurinol sau probenecid la scurt tip după un atac de gută, administrarea de fosfor radioactiv în policitemia vera, de citostatice în leucemie, dozele mici de aspirină, dozele mari de acid nicotinic și administrarea pirazinamidei în tuberculoză). Doar 3-7% din cazurile de gută primară survin la femei, majoritatea după menopauză. Numai 10% din pacienții cu artrită gutoasă prezintă tofi gutoși vizibili. Leziunile osoase tofice sînt evidențiate radiologic sub forma unor geode rotunde sau ovale, care dau imaginea de „os suflat", juxtaarticulare, la nivelul articulațiilor mîinilor, pumnului sau piciorului.

B. Condrocalcinoza (boala depozitelor de pirofosfat de calciu dihidrat). Vîrsta medie de debut este de 72 de ani, iar raportul bărbați/femei este de 1,5:1. Pînă la 40% din episoade sînt poliarticulare. Eventual, sînt implicate simultan două sau mai multe articulații (genunchi, pumni, șolduri, glezne, umeri, articulația calcaneocuboidală și articulațiile interfalangiene ale mîinilor și picioarelor) sau afectarea este monoarticulară, urmată de o criză în care sînt afectate succesiv una sau mai multe articulații din vecinătatea articulației implicate inițial. Al doilea atac urmează la una sau mai multe zile după episodul inițial.

Articulațiile afectate sînt tumefiate, calde, roșii, imobile și dureroase. Se constată febră, amețeli, cefalee și confuzie mentală. Lichidul sinovial conține un număr mare de leucocite polimorfonucleare și cristale de pirofosfat de calciu dihidrat. Radiografiile genunchilor, umerilor, pumnilor și/sau gleznelor pun în evidență condrocalcinoza. Atacurile sînt provocate de paratiroidectomie, de alte proceduri chirurgicale (9,4% din cazuri), de afecțiuni medicale severe (AVC sau infarct miocardic – în 24% din cazuri) sau de traumatisme.

Crizele de poliartrită răspund în 48 de ore la tratamentul cu colchicină sau indometacin. Episoadele acute sînt mai puțin severe decît în artrita gutoasă.

14. POLIARTRITA ȘI BOLILE INTESTINALE (POLIARTRITA ENTEROPATICĂ)

A. Poliartrita asociată cu bolile inflamatorii intestinale. Debutul artritei este acut și, în 80% din cazuri, afectarea articulară coincide cu primele simptome de boală inflamatorie intestinală sau survine în primul an de boală. În restul cazurilor, artrita precede afecțiunea intestinală cu 1-3 ani. Genunchii, șoldurile și gleznele sînt cel mai frecvent afectate, dar este posibilă și implicarea articulațiilor interfalangiene, metacarpofalangiene și metatarsofalangiene. Artrita este frecvent migratorie sau simultană. Ea poate rămîne oligoarticulară și asimetrică sau poate evolua spre o poliartrită simetrică.

La 74% din pacienți, evoluția artritei este influențată de activitatea bolii intestinale. Rezoluția spontană a fiecărui atac de artrită survine în 4-12 săptămîni. Atacurile de artrită reapar la intervale variabile de timp. Manifestările cutanate includ eritemul nodos, pyoderma gangrenosum și, mai rar, eritemul polimorf. Se observă ulcerații orale dureroase, anemie, leucocitoză ușoară și VSH crescut. Majoritatea pacienților sînt seronegativi pentru factorul reumatoid și anticorpii antinucleari. Lichidul sinovial are conținut celular de tip inflamator, cu predominanța polimorfonuclearelor. Radiografiile indică edem periarticular și osteoporoză juxtaarticulară.

Diagnosticul bolii inflamatorii intestinale este confirmat prin colonoscopie și/sau enteroclismă. Medicamentele antiinflamatoare nesteroidiene controlează durerea articulară și restabilesc funcționalitatea articulației. Rezecția intestinală conduce frecvent la remisiunea artritei.

B. Sindromul dermatoză-artrită asociat cu afecțiuni intestinale. Această afecțiune survine la 20% din pacienții care au suferit un bypass jejunoileal pentru tratamentul obezității. Febra, frisoanele, mialgiile, poliartralgiile și alterarea stării generale sînt acompaniate de o erupție constituită din papule și pustule eritematoase, dureroase, cu dimensiuni de 2-4 mm, la nivelul toracelui și

extremităţilor. Această afecţiune se vindecă spontan în 2-6 zile şi recidivează la 1-6 săptămîni. Rezultatele hemoculturilor şi culturilor din exsudatul pustulelor sînt negative. Episoade similare au mai fost raportate după intervenţii chirurgicale pe stomac pentru ulcer şi după colectomie sau proctectomie, efectuate pentru rectocolitele ulcerohemoragice. Excluderea bypass-ului cu refacerea continuităţii intestinului sau tratamentul bolii inflamatorii intestinale duc la dispariţia episoadelor de dermatoză şi artrită.

C. Boala Whipple. Debutează cu un episod acut de poliartrită sau poliartralgii, simetrice sau asimetrice. Sînt afectate articulaţiile genunchilor, gleznelor, degetelor, pumnilor, umerilor, coatelor, şoldurilor şi articulaţiile temporomandibulare. Examenul fizic relevă aspect normal al articulaţiilor sau tumefacţia, eritemul, creşterea temperaturii cutanate şi durere la palpare, la nivelul acestora. Crizele acute pot dura 3-14 zile şi se repetă o dată sau de două ori pe lună. Simptomele articulare sînt însoţite de febră, frisoane, transpiraţii abundente, astenie şi alterarea stării generale. Scăderea ponderală şi durerile abdominale (95%), diareea (78%) şi steatoreea pot să fie absente în primii 10 ani de la debutul simptomelor articulare. Raportul bărbaţi/femei în această boală este de 9:1. Diagnosticul este confirmat prin evidenţierea a numeroase macrofage ce conţin structuri baciliforme PAS-pozitive, diastazo-rezistente, la examenul histopatologic al mucoasei jejunale, sinovialei sau a ganglionilor limfatici. Agentul etiologic bacilar al acestei afecţiuni a fost identificat prin intermediul studiilor genetice ca aparţinînd familiei actinomycetae (*Tropheryma whippelii*), dar nu s-a putut obţine cultivarea bacteriei pe medii artificiale. Simptomele articulare şi intestinale răspund la o cură de tratament cu tetraciclină, cu o durată de 4 săptămîni.

15. ARTRITA DIN SARCOIDOZĂ

Sarcoidoza acută determină dureri articulare la 89% dintre pacienţi, iar artralgiile sînt asociate cu edem periarticular, în 63-69% din cazuri. Genunchii şi gleznele sînt articulaţiile cel mai frecvent interesate, dar poate fi afectată orice articulaţie. Durerile bilaterale de la nivelul calcaneului sînt o manifestare des întîlnită a acestei boli. Se asociază frecvent eritemul nodos şi adenopatia hilară (sindromul Lofgren). Articulaţiile sînt, frecvent, dureroase, iar tegumentele supraiacente sînt calde, eritematoase şi edemaţiate. La unii pacienţi, durerile articulare sînt minime şi mobilitatea articulară nu este afectată. Simptomele articulare dispar în 1-4 luni. Biopsia sinovială relevă de obicei, o sinovită nespecifică şi mai rar, prezenţa granuloamelor. Pot apărea dureri musculare, iar biopsia efectuată prin prelevare de material de la nivelul zonelor dureroase evidenţiază granulomatoza. Investigaţiile neinvazive care susţin diagnosticul de artrită sarcoidotică sînt detectarea unui nivel seric crescut al enzimei de conversie ▪ angiotensinogenului (75% sensibilitate) şi hipercaptarea radiotrasorului la nivelul glandelor salivare şi lacrimale, cu ocazia efectuării unei scintigrafii cu citrat de galiu (^{67}Ga). Evidenţierea granuloamelor fără cazeum, la examenul histopatologic al ganglionilor limfatici, tegumentelor, muşchilor sau al ţesutului pulmonar, în lipsa altor cauze, confirmă diagnosticul de sarcoidoză. Simptomele se ameliorează sau dispar prin tratament cu prednison.

16. POLICONDRITA

Episodul iniţial se manifestă prin eritem şi edem dureros al pavilioanelor auriculare, cu cruţarea lobului urechii, prin poliartrită simetrică sau asimetrică cu implicarea articulaţiilor mari şi mici şi ▪ articulaţiilor condrosternale, prin costocondrită, spondilită, inflamaţie oculară (episclerită, sclerită, conjunctivită sau irită) şi prin inflamaţie laringotraheobronşică. Poliartrita este necrotizantă şi se remite spontan sau sub tratament cu prednison. Diagnosticul este stabilit doar pe baza manifestărilor auriculare şi este confirmat, la nevoie, prin biopsia cartilajului auricular.

17. SINDROMUL BEHÇET

Diagnosticul de sindrom complet necesită prezenţa simultană a leziunilor orale, cutanate, oculare şi genitale. Manifestările prezente în mai puţin de patru localizări impun diagnosticul de sindrom Behçet incomplet.

Ulceraţiile orale dureroase, leziunile cutanate (eritemul nodos, tromboflebita superficială, foliculita, leziunile acneiforme şi anergia cutanată), leziunile oculare (iridociclita, hipopionul, uveita posterioară şi corioretinita) şi ulceraţiile genitale sînt criteriile majore de diagnostic şi apar la majoritatea pacienţilor. Poliartralgiile sau poliartrita (cele cu manifestări asemănătoare poliartritei reumatoide sau sindromului Reiter) afectează articulaţiile mari şi mici, în 60% din cazuri. Genunchii şi gleznele sînt frecvent implicate. Examenul lichidului sinovial evidenţiază un aspect celular de tip inflamator, cu predominanţa polimorfonuclearelor. Manifestări mai rar întîlnite sînt ulceraţiile colonului, epididimita, ocluziile şi anevrismele arteriale şi manifestările neurologice şi neuropsihice. Simptomele pot răspunde la tratamentul cu clorambucil.

18. POLIARTRITELE PARANEOPLAZICE

A. Leucemii. Polialtralgiile şi poliartrita, simetrice şi/sau asimetrice, sînt asociate cu leucemia acută. Simptomele articulare sînt mai frecvente la copii. Durerea articulară are o intensitate relativ disproporţionată, comparativ cu aspectul cvasinormal al articulaţiei implicate. Diagnosticul este confirmat pe baza examinării unui frotiu din sîngele periferic sau al măduvei osoase. Prezenţa factorului reumatoid şi a nodulilor reumatoizi ▪ fost semnalată la pacienţi cu leucemie. Chimioterapia leucemiei poate conduce la remisiunea simptomelor articulare.

B. Carcinoame. În asociere cu carcinoamele se observă o poliartrită seronegativă simetrică sau asimetrică, ce este confundată cu poliartrita reumatoidă. Dacă se asociază febră, se poate ajunge la un diagnostic eronat de boală Still cu debut la vîrsta adultă. Aproximativ 80% dintre femeile cu acest sindrom au cancer mamar. Cel mai frecvent sînt afectate articulaţiile membrelor inferioare, articulaţiile pumnilor şi mîinilor fiind cruţate. Simptomele articulare au debut acut. Tratamentul tumorii determină ameliorarea sau dispariţia simptomelor articulare. Poliartralgiile şi poliartrita reapar, dacă tumora recidivează.

C. Limfoame. Manifestările de artrită sînt posibile, dar rare. Se manifestă printr-o mono sau poliartrită. Diagnosticul se bazează pe semnele clinice şi pe rezultatele biopsiei ganglionare şi de măduvă osoasă. Limfomul cutanat cu limfocite T se asociază cu poliartralgii sau cu poliartrită (cu implicarea articulaţiilor metacarpofalangiene, pumnilor, coatelor, umerilor şi picioarelor) şi cu eritrodermie. La baza simptomelor artritice se află infiltrarea sinovialei cu celule maligne sau o artrită reactivă.

19. POLIARTRITELE DIN HIPERCOLESTEROLEMIA FAMILIALĂ (HIPERLIPOPROTEINEMIA TIP II)

La 4% dintre pacienţii cu formă heterozigotă şi la 56% din cei cu formă homozigotă de hipercolesterolemie familială apare o poliartrită migratorie care este confundată cu reumatismul articular acut. Afectarea ateromatoasă a aortei produce stenoză aortică.

Articulaţiile afectate cel mai frecvent sînt genunchii, articulaţiile interfalangiene proximale, tibiotarsiene, pumnilor, coatelor, umerilor şi şoldurilor. Tendonul lui Achile este inflamat. Este posibilă apariţia poliartralgiilor şi a poliartritei, însoţite de tumefacţia, eritemul şi căldura tegumentelor şi durere la palpare, la nivelul articulaţiilor afectate. Examenul radiologic nu evidenţiază eroziuni, decît atunci cînd acestea sînt provocate de xantoame. Xantoamele tendinoase ale mîinilor şi xantoamele tuberoase ale genunchilor, xantelasma, gerontoxon (arcul senil periirian) şi hipercolesterolemia sînt manifestări asociate. Nu există argumente bacteriologice sau serologice care să susţină ipoteza unei infecţii streptococice. Simptomele articulare dispar spontan în cîteva zile, dar pot recidiva. Crizele debutează, în general, în copilărie sau adolescenţă şi preced apariţia xantoamelor.

20. CAUZE RARE DE POLIARTRALGII SAU DE POLIARTRITĂ INFECŢIOASĂ

A. Sifilisul secundar. La 2-8 săptămîni de la apariţia leziunii primare (şancrul) pacienţii prezintă febră (70% din cazuri), alterarea stării generale, anorexie, scădere ponderală şi poliartralgii. Se mai poate constata existenţa disfagiei şi a răguşelii. Pînă la 90% din pacienţi dezvoltă o erupţie maculară, maculopapuloasă şi/sau pustuloasă la nivelul trunchiului şi segmentelor proximale ale membrelor. Leziunile de tip macular şi maculopapular sînt mai frecvente, iar leziunile pustuloase apar doar într-un mic număr de cazuri. Toate aceste tipuri de leziuni eruptive sînt întîlnite simultan la acelaşi bolnav. Prezenţa leziunilor la nivelul palmelor şi plantelor sugerează diagnosticul.

Condyloma lata (plăci acoperite cu secreţii gri-albicioase sau eritematoase) apare în zonele intertriginoase, în regiunea perianală, la nivelul vulvei, scrotului, zonei nazolabiale şi a spaţiilor interdigitale. Pete mucoase (eroziuni cenuşii înconjurate de eritem) apar în cavitatea bucală, faringe sau la nivelul vulvei, vaginului, colului uterin şi glandului penian. Eroziunile şi ulceraţiile aftoase pot, de asemenea, să apară în cavitatea bucală şi faringe. Este posibilă apariţia poliartritei, periostitei şi osteitei, dar aceste manifestări sînt rar întîlnite. Hepatita, glomerulonefrita sau sindromul nefrotic survin într-un număr mic de cazuri. Afectarea sistemului nervos central este semnalată în 40% din cazuri, manifestîndu-se prin cefalee şi redoare de ceafă ca simptome dominante. Diagnosticul este susţinut prin efectuarea testelor RPR sau VDRL (sensibilitate 98-100%, în absenţa bolii SIDA) şi confirmat printr-un test de absorbţie a anticorpilor fluorescenţi antitreponemici. Poliartralgiile şi celelalte simptome şi semne se rezolvă rapid prin tratament cu penicilină.

B. Bruceloza. Artrita apare la 22-34% dintre pacienţi. Este mono sau poliarticulară, migratorie sau simultană. Articulaţiile genunchilor (52% din cazuri) şi şoldurilor (52%) sînt cel mai frecvent afectate. Coloana lombară şi articulaţiile sacroiliace (47%) sînt, de asemenea, afectate, precum şi gleznele, umerii, coatele, pumnii şi articulaţiile interfalangiene. Febra (88%), cefaleea, transpiraţiile, frisoanele, anorexia, scăderea ponderală şi mialgiile însoţesc simptomele articulare. Hepatomegalia survine în 17% din cazuri, iar splenomegalia, în 24% din cazuri. Afecţiunea este dobîndită prin consumul de lapte nepasteurizat şi de brînză produsă din astfel de lapte sau prin inhalarea de aerosoli ce conţin bacterii (lucrătorii din abatoare).

Diagnosticul este confirmat prin metode serologice (aglutinare standard în eprubetă) sau de rezultatele pozitive ale hemoculturilor şi culturilor din măduva osoasă şi lichidul sinovial. În cazurile subacute sau cronice, sensibilitatea culturilor este scăzută Simptomele răspund la tratamentul combinat cu streptomicină şi tetraciclină sau doxiciclină şi rifampicină.

C. Febra muşcăturii de şobolan. Febra, frisoanele, cefaleea, vărsăturile, poliartralgiile severe migratorii şi mialgiile, apar la 1-22 zile de la muşcătura de şobolan. Persoanele expuse riscului de infectare sînt muncitorii din abatoare, fermierii şi persoanele ce locuiesc în clădiri infestate cu şobolani sau în mediul rural. În multe cazuri, în antecedente nu se constată o muşcătură de şobolan.

După 2-4 zile, apare o erupţie generalizată maculopapuloasă (93% din cazuri) care devine peteşială. Această erupţie este localizată pe suprafeţele de extensie ale membrelor, palme şi plante. Pînă la 50% din pacienţi

dezvoltă poliartrită migratorie asimetrică. Genunchii, gleznele, coatele, pumnii, umerii, şoldurile, articulaţiile interfalangiene proximale devin calde, tumefiate şi dureroase spontan şi la palpare. Febra cedează spontan în 3-5 zile, iar simptomele articulare în 2-6 săptămîni, dar se constată recidive febrile. Prezenţa maculelor palmoplantare ne poate orienta spre diagnosticul eronat de febra pătată a Munţilor Stîncoşi sau de sifilis secundar.

Diagnosticul se stabileşte prin cultivarea lichidului sinovial pe agar de soia-tripticază cu 5% sînge de oaie, la 35°C, în condiţii de microaerofilie sau pe ciocolată agar. Rezultatele hemoculturilor efectuate pe mediu triptic cu soia şi răşini, sînt pozitive. Uneori este necesară o incubare a culturilor timp de 3-5 zile. Deoarece sulfonatul de polianetol de sodiu inhibă creşterea unor tulpini, este necesară utilizarea unui mediu care să nu conţină această substanţă. În 25% din cazuri, testele serologice pentru sifilis sînt fals-pozitive.

Streptobacillus moniliformis este prezent la nivelul cavităţii bucale a şoarecilor sălbatici şi de laborator. Contactul strîns cu cîini, pisici, porci, veverite şi şoareci morţi duce la dobîndirea bolii, în lipsa unei muşcături. Tratamentul cu penicilină este rapid eficient.

D. Artrite virale: cauze rare. Artrita poliarticulară a fost semnalată în rare cazuri de infectare cu adenovirusuri (tipurile 1 şi 7), virus urlian, virus Echo (tipurile 6, 9 şi 11) şi virusuri Coxsackie (B2, B3, B4 şi B6). Virusurile herpetice (Epstein-Barr, citomegalic, varicello-zosterian şi Herpes simplex) pot provoca oligo sau monoartrită ce interesează articulaţiile mari.

Artrite cu caracter endemic sau epidemic, manifestate prin febră, erupţii maculopapulare şi poliartralgii sau poliartrită apar în Australia (virusul Ross River), Africa şi Asia (virusurile chikungunya şi Sindbis), America de Sud (virusul Mayaro) şi Suedia (virusul Ockelbo şi Pogosta).

E. Boala Poncet (reumatismul tuberculos). Această manifestare rară a tuberculozei primare determină o poliartrită dureroasă asociată cu febră şi pozitivarea testelor cutanate pentru tuberculoză (IDR la PPD). Radiografiile articulaţiilor sînt normale. Radiografia toracică este negativă sau evidenţiază infiltrate apicale uni sau bilaterale, infiltrate cu alte localizări şi adenopatii hilare. Rezultatele culturilor efectuate din spută sînt pozitive pentru *Mycobacterium tuberculosis*. Simptomele răspund la tratamentul cu antibiotice antituberculoase. Existenţa acestei boli a fost pusă la îndoială de unii autori.

21. SINOVITA ALERGICĂ

A. Poliartralgiile şi poliartritele induse de alergiile alimentare. Poliartralgiile sau durerile articulare limitate la nivelul a două sau trei articulaţii se pot asocia cu urticarie. Durerile articulare sînt precipitate de ingestia anumitor alimente şi sînt prevenite prin dieta de eliminare. Mulţi pacienţi cu artralgii asociate cu anumite alimente au teren atopic şi antecedente de boală a fînului, eczemă, astm şi/sau urticarie. Rareori, tumefacţia articulaţiilor poate acompania durerea.

Alimentele ce produc artralgii alergice sînt ouăle, cerealele (grîul), laptele, brînza şi alte produse lactate. Unii pacienţi cu artrită propriu-zisă (de exemplu, poliartrită reumatoidă) pot observa o agravare a simptomelor articulare după ingestia anumitor alimente. Testarea cutanată, testul RAST şi dieta de eliminare ajută la identificarea alimentelor cauzale. La pacienţii cu simptome atipice, confirmarea este obţinută printr-un test de provocare dublu orb cu utilizarea de alimente liofilizate introduse în capsule şi a unui placebo (D-xiloză). Simptomele pot răspunde la eliminarea din dietă a alimentului responsabil şi la administrarea de antihistaminice.

B. Boala serului. Febra şi frisoanele apar la 3-10 zile de la administrarea medicamentului cauzal sau a unui ser. Poliartralgiile şi/sau poliartrita interesează genunchii, gleznele, pumnii, mîinile şi picioarele. Apare durere în repaus sau doar la mobilizarea activă şi pasivă a articulaţiilor respective. Articulaţiile sînt dureroase, calde şi tumefiate. În cazurile severe se înregistrează limfadenopatie generalizată, erupţie maculopapuloasă sau urticariană şi/sau edeme gambiere. Glomerulonefrita datorată depunerii de complexe imune se manifestă prin microhematurie, albuminurie şi creşterea creatininei serice. Simptomele cedează în cîteva zile după întreruperea administrării medicamentului incriminat. Penicilina şi alte medicamente antimicrobiene sînt frecvent incriminate (31% din cazuri, după unele studii). Boala serului, cu febră şi poliartrită a mai fost raportată după administrarea de streptokinază, în tratamentul infarctului miocardic şi a antiveninului preparat cu ser de cal, pentru muşcături de şarpe.

C. Poliartralgiile şi poliartrita induse medicamentos. S-a constatat apariţia poliartralgiilor sau poliartritei după administrarea terapeutică de chinidină, amfotericină B, cimetidină (600-1.000 mg/zi), levamisol, ß-blocante (metoprolol şi practalol), contraceptive orale şi barbiturice. Simptomele articulare se ameliorează şi dispar după întreruperea administrării medicamentului respectiv.

D. Purpura Henoch-Schönlein. Pacienţii se prezintă cu poliartralgii sau poliartrită şi cu erupţie maculopapuloasă la nivelul gambelor şi feselor, erupţie care poate deveni purpurică (purpură palpabilă). Mai rar, apar noduli subcutanaţi, vezicule, bule şi ulceraţii. Depozitarea complexelor imune are loc la nivelul venulelor postcapilare, determinînd o venulită leucocitoclazică. Afectarea renală se manifestă prin proteinurie, hematurie microscopică, cilindrurie şi creşterea nivelului creatininei serice. Concentraţiile serice ≡ IgA sînt crescute. Examenul histopatologic şi testele de imunofluorescenţă ale ţesutului renal relevă doar o uşoară proliferare mezangială sau prezenţa proliferărilor semilunare şi a depozitelor mezangiale de IgA, C3 şi properdină. Această afecţiune este rară după adolescenţă şi este mai frecventă la bărbaţi (bărbaţi/femei = 2:1).

Infecțiile, medicamentele (sulfamidele și penicilina) și expunerea la antigene exogene (posibile antigene alimentare) s-au considerat a fi factorii precipitanți. Purpura palpabilă (purpura vasculitică) mai este întîlnită în lupusul eritematos, poliartrita reumatoidă și crioglobulinemia mixtă esențială. În unele cazuri, prednisonul poate duce la ameliorarea simptomatologiei.

22. DERMATOZA PUSTULOASĂ SUBCORNOASĂ ASOCIATĂ CU POLIARTRITĂ

Această afecțiune provoacă o erupție eritematoasă cu vezicule și pustule și subfebrilitate. Apar poliartralgii și poliartrită, cu tumefacție și durere la palparea articulațiilor umerilor, pumnilor, genunchilor, gleznelor și a degetelor de la mîini și picioare.

Boala a fost tratată simptomatic, cu medicamente antiinflamatoare nesteroidiene, în unele cazuri, rezultatele fiind, favorabile.

CAPITOLUL

51 DUREREA ACUTĂ GENERALIZATĂ TEGUMENTARĂ

☐ LISTA DIAGNOSTICELOR POSIBILE

1. Leziunile induse de expunerea la soare
   - A. Arsurile solare
   - B. Fototoxicitatea
   - C. Dermatita fotoalergică
2. Arsurile termice
3. Leziunile buloase acute
   - A. Necroliza epidermică toxică
   - B. Afecțiunile care mimează necroliza epidermică toxică
     1. Dermatita exfoliativă stafilococică
     2. Reacția acută de rejet de grefă
     3. Erupția fixă generalizată indusă medicamentos
     4. Sindromul Stevens-Johnson (eritemul polimorf bulos)
     5. Lupusul eritematos sistemic veziculo-bulos
     6. Pemfigoidul bulos
     7. Pemfigusul vulgar
     8. Epidermoliza buloasă dobîndită
4. Leziunile pustuloase acute
   - A. Psoriazisul pustulos generalizat
   - B. Impetigo herpetiform
   - C. Dermatoza pustuloasă subcornoasă
5. Paniculitele
   - A. Eritemul nodos (paniculita septală)
   - B. Paniculita nodulară sistemică (paniculita lobulară)
   - C. Paniculita de origine pancreatică (paniculita lobulară)
   - D. Paniculita histiocitară citofagică
6. Sindromul Sweet
7. Sindromul cutanat din glucagonom
8. Eritrodermia
9. Fasciita eozinofilică
10. Celulita generalizată
    - A. Celulita la nivelul unui membru cu limfedem
    - B. Celulita clostridiană rapid extensivă
11. Purpura fulminans
12. Urticaria acută
13. Durerea psihogenă

☐ REZUMAT

Arsurile solare generalizate se datorează expunerii exagerate la soare. Pielea din zonele expuse este eritematoasă, caldă, dureroasă spontan și la palpare; edemul și veziculele cutanate apar frecvent. În cazurile severe, pot exista manifestări sistemice precum febra, frisoanele, alterarea stării generale, greața, astenia și amețelile. Aspirina și indometacinul ameliorează unele manifestări sistemice severe, durerea spontană cu caracter de arsură și durerea la palpare.

O reacție severă poate apărea și după o expunere redusă la soare, la un pacient care a consumat un *medicament fototoxic* (de exemplu, doxiciclină sau griseofulvină) sau care l-a aplicat pe piele (gudron). *Dermatita fotoalergică* survine după ingestia sau aplicarea topică a unei substanțe la care pacientul este alergic. Razele solare, combinate cu prezența substanței alergizante pe tegument provoacă o dermatită generalizată papuloveziculară, eczematoasă și/sau exsudativă sau

veziculaţie la nivelul regiunilor expuse. Clorotiazidele şi fenotiazinele sînt medicamente de uz frecvent ce se pot afla la originea reacţiilor fotoalergice. Unele loţiuni de protecţie împotriva razelor solare conţin esteri sau cinamaţi ai acidului paraaminobenzoic (PABA) care pot provoca o dermatită fotoalergică generalizată, după expunerea la soare, la pacienţii sensibilizaţi la acţiunea acestor substanţe, printr-o expunere prealabilă.

Arsurile termice sînt cauzate de flăcări, abur fierbinte sau apă clocotită. Arsurile de gradul I se manifestă prin eritem şi edem cutanat (arsurile solare), iar arsurile de gradul II superficiale determină veziculaţie, cu flictene şi durere severă, spontan şi la palpare. Arsurile de gradul II profunde şi de gradul III au culoare alb-sidefie sau aspect pergamentos sau transparent sau pielea este carbonizată (arsuri de gradul III produse de flăcări). În arsurile profunde de gradul II şi în arsurile de gradul III, durerea este minimă sau absentă, iar sensibilitatea la palpare lipseşte. Zonele adiacente cu arsuri mai superficiale sînt dureroase spontan şi la palpare.

Necroliza epidermică toxică (NET) este determinată, frecvent, de ingestia unui medicament. Se manifestă prin febră şi pete sau placarde întinse de eritem, cu durere spontană şi la palpare, la nivelul trunchiului şi membrelor. Regiunile eritematoase confluează, ducînd la eritrodermie generalizată. În 14% din cazuri, la nivelul placardelor eritematoase apar flictene mari, flasce, iar semnul Nikolsky este pozitiv, acesta fiind negativ la nivelul tegumentului cu aspect normal. Sulfamidele, medicamentele anticonvulsivante, antiinflamatoarele nesteroidiene cu acţiune prelungită, medicamentele antigutoase (alopurinolul şi colchicina) şi amoxicilina sînt cel mai frecvent responsabile de apariţia NET. În 85-95% din cazuri, apar flictene şi eroziuni la nivelul mucoaselor bucale, genitale şi/sau conjunctivale. Examenul histopatologic relevă flictene la nivel subepidermic, necroza întregului epiderm şi lezarea membranei bazale epiteliale. Rezultatele testelor de imunofluorescenţă sînt de obicei, negative. NET a mai fost asociată cu lupusul eritematos sistemic, leucemiile, limfoamele, rectocolita ulcerohemoragică şi, mai rar, cu administrarea de vaccinuri.

Unele leziuni buloase pot avea debut acut, fiind confundate cu NET. Una dintre aceste leziuni este *dermatita exfoliativă masivă stafilococică* (Staphylococcal Scalded Skin Syndrome = SSSS). SSSS este mai ales o boală a sugarului şi copilului mic, dar poate surveni şi la adulţii trataţi cu medicamente imunosupresoare sau la cei cu afecţiuni cronice preexistente, ca de exemplu leucemia, limfoamele sau insuficienţa renală. Simptomele sistemice (febra, alterarea stării generale), durerea cutanată spontană şi la palpare, eritemul şi formarea de bule caracterizează evoluţia acestei boli. Afectarea mucoaselor este limitată la conjunctivită, iar leziunile dintre flictenele rupte au un aspect mai puţin granular şi umed decît în NET, deoarece în SSSS la suprafaţa leziunii mai rămîne o zonă de epiderm. În SSSS leziunile se usucă şi formează rapid cruste. Examinarea microscopică a unui fragment de piele exfoliată evidenţiază un plan de clivaj intraepidermic, la nivelul stratului granular. O biopsie efectuată la nivelul unei flictene recent apărute evidenţiază formarea intraepidermică a bulei, cu clivare epidermică la nivelul sau imediat sub stratul granulos. Copiii au frecvent o infecţie cutanată, respiratorie sau otică, cauzată de *Staphylococcus aureus* din grupul fagic II. La adult, sediul infecţiei stafilococice responsabile de apariţia acestui sindrom este greu de precizat. Exotoxina stafilococică epidermolitică circulantă este factorul care determină leziunea epidermică.

O *reacţie acută de reject de grefă*, care mimează NET, poate surveni în 6% din cazurile de transplant de măduvă osoasă. Diareea şi alterarea probelor funcţionale hepatice indică faptul că la originea leziunilor cutanate se află o reacţie de respingere acută de grefă. Unele cazuri, care apar după un transplant de măduvă osoasă, sînt induse medicamentos.

O reacţie *eruptivă fixă generalizată la medicamente* poate mima NET. De obicei, se evidenţiază în antecedente episoade similare, constînd în apariţia de leziuni cutanate eritematoase şi/sau flictenulare după administrarea orală sau parenterală a aceluiaşi medicament. Biopsia tegumentară evidenţiază necroză epidermică, formare de bule subepidermice şi infiltrat dermic superficial şi profund, cu neutrofile, eozinofile şi limfocite. La pacienţii cu NET sau eritem polimorf bulos, doar vasele dermice superficiale sînt infiltrate cu limfocite şi histiocite. Existenţa episoadelor recurente, de intensitate progresivă, cu aceeaşi localizare cutanată (verificată prin fotografii) sugerează diagnosticul de erupţie fixă generalizată medicamentoasă. Pe baza evoluţiei clinice ulterioare şi a modificărilor histopatologice (infiltrat inflamator dermic profund), unele dintre cazurile diagnosticate iniţial ca NET s-au dovedit a fi, de fapt, o erupţie fixă generalizată la medicamente.

Sindromul Stevens-Johnson este o formă severă de eritem polimorf, cu formare de bule tegumentare şi mucoase, avînd ca rezultat apariţia unor leziuni erozive extensive şi dureroase ale suprafeţelor epiteliale. Erupţia constă în macule, papule, placarde eritematoase şi leziuni în cocardă (iris). La nivelul zonelor eritematoase apar bule flasce. Sînt afectate şi mucoasa oculară (conjuctivită), bucală (bule şi eroziuni) şi genitală. Roşul buzelor se poate fisura şi apar cruste hemoragice ce conferă un aspect caracteristic. Din punct de vedere al severităţii, mulţi autori descriu sindromul Stevens-Johnson ca fiind o formă intermediară, între eritemul polimorf şi NET. Modificările histopatologice din NET şi sindromul Stevens-Johnson sînt foarte asemănătoare şi nu sînt utile pentru diagnosticul diferenţial. *La pacienţii cu lupus eritematos sistemic apar leziuni veziculo-buloase*. De obicei, se mai îndeplinesc şi alte criterii de diagnostic al lupusului eritematos sistemic. Biopsia cutanată relevă formarea de flictene subepidermice şi prezenţa unei vasculite dermice leucocitoclazice. În zona membranei bazale a regiunii afectate şi în zonele de aspect normal adiacente, există depozite granulare de IgG şi IgM.

Pemfigoidul bulos se manifestă prin apariţia de bule mari cu lichid în tensiune, la nivelul tegumentelor de aspect normal sau eritematoase. Zonele de eroziune rămase după ruperea flictenelor sînt dureroase spontan şi la palpare şi nu cresc în dimensiuni, în contrast cu eroziunile confluente extensive care

urmează rupturii bulelor, la pacienții cu pemfigus. Un episod acut de pemfigoid bulos debutează cu febră și alterarea stării generale, după administrarea unui antibiotic din clasa penicilinelor. Această reacție mimează eritemul polimorf bulos. Pemfigoidul bulos se caracterizează prin flictene subepidermice cu depozite de IgG și C3, cu aspect liniar, de-a lungul membranei bazale. În cazurile care mimează eritemul polimorf bulos, sînt prezente leziuni „în cocardă" la nivelul palmelor, plantelor și altor regiuni cutanate, iar anticorpii circulanți antimembrană bazală sînt detectați prin imunofluorescență indirectă. Bulele și ulcerațiile orale apar în 8-39% din cazuri, iar eozinofilia, în pînă la 61% din cazuri.

Pemfigusul vulgar are debut acut și mimează NET. În 30-60% din cazuri, bulele și eroziunile orale preced erupția cutanată. La nivelul buzelor apar fisuri cu cruste. Bulele flasce intraepidermice sînt caracteristice acestei boli, semnul Nikolsky și Asboe-Hansen sînt prezente, dar leziunile „în cocardă" (iris) lipsesc. Examenul histopatologic relevă formarea de bule intraepidermice și prezența acantholizei. Testele de imunofluorescență directă evidențiază depozite intercelular de IgG, la nivelul întregului epiderm și a epiteliului bucal. În fazele precoce ale acantholizei, C3 este prezent în spațiile intercelulare. Testele serice de imunofluorescență indirectă sînt mai puțin utile pentru stabilirea unui diagnostic de certitudine.

Pemfigusul acut poate fi precipitat de administrarea de penicilamină, captopril, penicilină, rifampicină și alte medicamente. *Epidermoliza buloasă dobîndită* (EBD) se caracterizează printr-o fragilitate cutanată marcată, apariția de bule după traumatisme, care se rup și se vindecă cu cicatrici și leziuni miliare. În unele cazuri, aceste manifestări clinice lipsesc, iar procesul patologic nu este diferențiat de pemfigoidul bulos. În asemenea circumstanțe, examenul imunoelectronomicroscopic al tegumentului adiacent leziunilor va evidenția prezența depozitelor IgG la nivelul dermului superficial, chiar sub lamina densa, în caz de EBD și depozite de IgG în lamina lucida la pacienții cu pemfigoid bulos. Imunofluorescența indirectă, pe o probă de tegument tratată cu soluție de NaCl, demonstrează depunerea anticorpilor IgG circulanți la nivelul dermului bolnavului cu EBD. Anticorpii circulanți de tip IgG din pemfigoidul bulos se localizează în epiderm sau în epiderm și derm. EBD se poate asocia cu lupusul eritematos sistemic, cu rectocolita ulcerohemoragică, boala Crohn și cu alte tulburări sistemice.

Psoriazisul pustulos generalizat debutează cu dureri cutanate severe, hiperalgezie și febră. Eritemul afectează pielea normală și placardele psoriazice preexistente devin roșu intens și edematiate. La nivelul petelor și placardelor eritematoase apar pustule punctiforme multiple, sterile (1-2mm). Această maladie survine la pacienți cu psoriazis cunoscut, dar poate apărea și la cei la care nu s-au mai semnalat leziuni psoriazice în antecedente (15% din cazuri). Manifestările sistemice sînt: febra, starea toxică și leucocitoza, iar la nivel cutanat se semnalează dureri cu caracter de arsură și prurit. Este posibilă afectarea articulațiilor, cu poliartralgii sau artrită, precum și afectarea oculară (conjunctivită, iridociclită și ulcerații corneene). Examenul histopatologic al tegumentului, de la nivelul unei pustule, relevă infiltrat inflamator dermic perivascular cu mononucleare și acumularea de neutrofile în epiderm cu formarea de pustule spongiforme. Modificările cutanate specifice din psoriazis (de exemplu, acanthoza interpapilară) sînt absente sau dificil de evidențiat. *Impetigo herpetiform* este o formă severă de psoriazis pustulos generalizat asociat, de obicei, cu sarcina. Apare cu predilecție la nivelul plicilor de flexie, iar vindecarea se face cu hierpigmentare. *Dermatoza pustuloasă subcornoasă* se caracterizează prin dureri discrete. spontan și la palpare, prurit, dar poate fi și asimptomatică. Apar pete și plăci eritematoase, la suprafața cărora se dezvoltă flictene flasce (3-10 mm) care conțin neutrofile. Conținutul flictenelor este steril. Flictenele sînt înlocuite de eroziuni, care pot forma cruste superficiale. Examenul histopatologic relevă prezența flictenelor subcornoase pline de neutrofile și a unui infiltrat inflamator dermic perivascular moderat. Această afecțiune a fost asociată cu creșterea titrului seric al IgA, cu mielomul cu IgA sau IgG, cu gammapatia cu IgA, cu colagenoze și cu procesele pustuloase generalizate.

Eritemul nodos (paniculita septală) se manifestă prin prezența de noduli subcutanați eritematoși, dureroși spontan și la palpare sau indolori, la nivelul gambelor, coapselor, și uneori, la nivelul membrelor superioare. Cazurile severe se asociază cu febră și dureri la nivelul gleznei și/sau genunchiului. Poate apărea tumefacție articulară. Biopsia efectuată dintr-un nodul subcutanat evidențiază inflamația septală vasculară și perivasculară și paniculita țesutului adipos adiacent. Se poate semnala prezența hemoragiilor septale și infiltrarea regiunii septale cu leucocite polimorfonucleare și/sau limfocite. Cauzele de eritem nodos sînt infecții precum: faringita streptococică, infecția cu virus Epstein-Barr, coccidioidomicoza, histoplasmoza, blastomicoza, lepra, tuberculoza primară, psitacoza, febra zgîrieturii de pisică, limfogranulomatoza veneriană, leptospiroza, yersinioza și tularemia. Alte cauze asociate cu eritemul nodos sînt reprezentate de leucemia acută și cronică, sarcoidoză, bolile inflamatorii intestinale, administrarea de sulfamide sau contraceptive orale, sarcina și sindromul Behçet. Unele cazuri sînt idiopatice.

Paniculita nodulară sistemică (paniculita lobulară) determină apariția de noduli și placarde eritematoase, subcutanate, dureroase spontan și la palpare într-o zonă limitată sau extinsă a suprafeței corporale. Unii noduli sau unele placarde devin fluctuente și evacuează la suprafață un lichid uleios alb asemănător puroiului. Lichidul este grăsime lichefiată, fapt evidențiat prin examinarea microscopică a unei picături din acest lichid, după o colorație Sudan. Febra, frisoanele, alterarea stării generale, durerile cutanate și prostrația sînt severe. Edemele membrelor inferioare afectate sînt masive. Afecțiunile asociate cu paniculita nodulară sistemică sînt: bolile țesutului conjunctiv, bolile limfoproliferative, deficiența de α_1-antitripsină și paraproteinemia asociată cu deficiența de inhibitor al C1-esterazei.

Un tablou clinic similar de *paniculită generalizată* lobulară (biopsia unei leziuni acute evidențiază celule adipoase

necrozate – „fantome" celulare –, infiltrarea interstiţială a lobulilor ţesutului adipos cu neutrofile şi eozinofile şi depozite bazofile în spaţiile intercelulare; leziunile cronice fiind caracterizate de prezenţa celulelor adipoase necrozate, înconjurate de histiocite şi celule spumoase) este provocat de pancreatită sau de un carcinom acinos pancreatic. Concentraţiile serice ale amilazei şi lipazei sînt crescute şi se manifestă prin durere abdominală, articulară sau osoasă. Diagnosticul cert al bolii pancreatice este stabilit prin examen CT, colangiopancreatografie endoscopică retrogradă şi/sau puncţie biopsie pancreatică. În unele cazuri, se impune efectuarea laparotomiei exploratorii pentru a obţine ţesut pancreatic reprezentativ la examenul histologic.

Paniculita histiocitară citofagică debutează cu febră şi apariţia de noduli subcutanaţi diseminaţi, dureroşi spontan şi la palpare, eritematoşi şi, uneori, echimotici. Se asociază pancitopenie şi hepatosplenomegalie. Biopsia evidenţiază histiocite ce conţin hematii, leucocite şi trombocite („celule în păstaie de fasole").

Sindromul Sweet (dermatoza acută febrilă neutrofilică) are debut acut, cu febră, cu noduli şi placarde ovale sau rotunde, de 2-10 cm, eritematoase, dureroase spontan şi la palpare. Nodulii sînt localizaţi la nivelul feţei, gîtului, trunchiului şi membrelor. La suprafaţa placardelor eritematoase se formează flictene şi pustule. Biopsia cutanată relevă infiltrarea dermului superficial şi intermediar cu neutrofile, în absenţa vasculitei leucocitoclazice. Se poate manifesta conjunctivită şi o artrită asimetrică afectînd, frecvent, articulaţiile mari. Sindromul Sweet urmează unei infecţii de căi respiratorii superioare sau apare în contextul unei boli inflamatorii intestinale. În 1/3 din cazuri, există un neoplasm subiacent. S-a raportat frecvent asocierea sindromului Sweet cu leucemia acută mieloidă şi cu leucemia acută mielomonocitară. Mai rar, el a fost corelat cu mielomul multiplu şi cu tulburările limfoproliferative. Sindromul Sweet evoluează frecvent cu febră, leucocitoză, răspunde spectaculos la administrarea de prednison, dar răspunsul la antibiotice lipseşte.

Sindromul cutanat din glucagonom constă în formarea de placarde eritematoase migratorii la nivelul feţei, abdomenului, perineului şi membrelor. Apar bule flasce şi vezicule, ce se rup şi duc la apariţia de eroziuni dureroase, placarde crustoase şi necroză cutanată. Leziunile pot avea aspect inelar. Se înregistrează hiperglicemie, valori crescute ale glucagonului seric, scădere ponderală, stomatită şi anemie. Cauza acestui sindrom este o tumoră cu originea în celule α-pancreatice. Excizia tumorii duce la rezoluţia tuturor simptomelor.

Eritrodermia acută se manifestă prin durere cu caracter de arsură şi/sau prurit. Există eritem generalizat şi, de obicei, edem al feţei şi întregului corp. Cea mai probabilă cauză a eritrodermiei acute este administrarea unui medicament. O altă cauză majoră a eritrodermiei acute este exacerbarea unei afecţiuni cutanate cronice preexistente, ca de exemplu, dermatita de contact, dermatita atopică sau psoriazisul.

Fasceita eozinofilică debutează cu edematiere dureroasă şi eritemul tegumentelor trunchiului şi membrelor. Este prezent aspectul de „coajă de portocală", iar pielea are consistenţă fermă, indurată şi îngroşată. Flexia şi extensia membrelor este, uneori, afectată. Mîinile şi faţa sînt cruţate. Biopsia evidenţiază îngroşarea marcată a fasciei. Eozinofilia, de 10-40%, este frecvent prezentă. Cei mai mulţi pacienţi răspund la tratamentul corticosteroidian.

Eritemul cu extensie rapidă, dureros spontan şi la palpare, edematierea (*celulită*) şi trenelurile de limfangită, pot debuta la nivelul *membrului cu edem* şi se pot extinde la nivelul întregi suprafeţe tegumentare, în 12-24 ore. Se asociază febră şi frisoane. Cauza cea mai frecventă este o infecţie cu *streptococi din grupul A* sau cu *Staphylococcus aureus*.

Rareori, *Clostridium perfringens* poate disemina de la nivelul unei plăgi a membrelor sau trunchiului şi poate produce o *celulită* extensivă cu crepitaţii, ce afectează regiuni întinse ale ţesutului subcutanat. Se asociază alterarea severă a stării generale, febră înaltă, icter şi insuficienţă renală, iar rata mortalităţii este ridicată. *Purpura fulminans* survine ca o complicaţie a septicemiei meningococice şi a altor infecţii fulminante. La pacienţii cu meningococcemie, regiuni întinse ale tegumentului, în special în segmentele distale ale membrelor inferioare, pot deveni purpurice şi necrotice, necesitînd debridări întinse, dacă pacientul supravieţuieşte. Se asociază în mod normal, febra înaltă, şocul, prostraţia, delirul şi coma. În convalescenţă, apar leziuni de gangrenă simetrică periferică la nivelul degetelor picioarelor şi/sau mîinilor, impunînd amputarea acestora. Durerea este asociată cu existenţa necrozei, a inflamaţiei de vecinătate şi a infecţiilor secundare în regiunile cu necroză.

Leziunile urticariene acute sînt pruriginoase sau se manifestă prin durere cu caracter de usturime sau arsură. Urticaria este asociată cu alergiile alimentare, la aditivi alimentari, la medicamente, cu înţepăturile de insecte, cu infecţiile, substanţele inhalate, putînd apărea şi în vasculitele cu complexe imune (de exemplu, boala serului).

Durerea psihogenă asociată cu sensibilitate la palpare este prezentă la nivelul întregului corp, în absenţa oricărei leziuni a tegumentului. Stressul intensifică simptomele, iar diazepamul şi medicamentele înrudite le pot ameliora.

☐ DESCRIEREA AFECŢIUNILOR ENUMERATE

1. LEZIUNI INDUSE DE EXPUNEREA LA SOARE

A. Arsurile solare. Expunerea tegumentelor normale la soare este urmată de eritem, după o perioadă de latenţă de 4-8 ore. Expunerea prelungită la soare determină eritem sever, durere spontană şi la palpare şi edem cutanat. Mişcările care solicită regiunile afectate şi presiunea zonelor dureroase pe suprafaţa patului sau scaunului intensifică disconfortul. În zonele cu arsuri severe apar flictene. Simptome sistemice, precum frisoane, febră, greaţă, astenie şi ameţeli sînt posibile. Arsurile solare sînt provocate de razele ultraviolete B (UVB) (λ= 290-340 nm),

TABELUL INCIDENȚEI BOLILOR

INCIDENȚA LA 100. 000 (APROXIMATIVĂ)

Frecvente (>100)	Relativ frecvente (>5-100)	Rare (>0-5)
Arsurile solare	Fototoxicitatea	Necroliza epidermică toxică
Arsurile termice	Dermatita fotoalergică	Sindromul SSSS
Eritemul nodos	Pemfigoidul bulos	Reacția acută de reject de grefă
Urticaria acută	Pemfigusul vulgar	Erupția fixă generalizată la medicamente
	Dermatoza pustulară subcornoasă	Sindromul Stevens-Johnson
	Sindromul Sweet	Lupusul eritematos sistemic veziculo-bulos
	Eritrodermia	Epidermoliza buloasă dobîndită
		Psoriazisul pustulos generalizat
		Impetigo herpetiform
		Paniculita sistemică nodulară
		Paniculita de origine pancreatică
		Paniculita histiocitară citofagică
		Sindromul cutanat din glucagonom
		Fasceita eozinofilică
		Celulita generalizată
		Purpura fulminans
		Durerea psihogenă

deși nivelul UVB reprezintă doar 1% din nivelul razelor ultraviolete A (UVA) (λ= 340-390 nm). Razele UVB penetrează dermul și au o capacitate de 1.000 de ori mai mare decît razele UVA, de a provoca arsuri solare. Razele UVB sînt responsabile și de melanogeneza întîrziată (bronzare), dar și radiațiile UVA pot contribui la acest efect cosmetic dorit, atunci cînd radiațiile UVB sînt blocate prin utilizarea unei loțiuni de protecție solară.

Arsurile solare pot induce un episod de manifestări cutanate în cadrul lupusului eritematos sistemic, a porfiriei cutanate tardive, urticariei solare și eritemului polimorf.

Eritemul apărut după expunerea la UVB este mediat de prostaglandinele PGE_2 și PGF_2, efectul lor fiind inhibat de administrarea de indometacin sau aspirină. Loțiunile de protecție solară previn arsurile solare prin absorbția radiațiilor UVB, înainte de a ajunge la tegumente.

B. Fototoxicitatea. Această reacție nonimunologică determină apariția unei arsuri solare severe atunci cînd tegumentele au fost expuse la o substanță fotosensibilizantă și la soare. După o expunere scurtă apare un eritem marcat, edem, flictene și durere cutanată. Inductorii fototoxicității, orali și topici, sînt enumerați în tabelul 51-1.

Derivații de gudron se găsesc în produsele cosmetice, medicamente, coloranți, dezinfectante și insecticide. Reacțiile fototoxice locale sînt mai frecvente decît reacțiile generalizate, deoarece aceste substanțe sînt aplicate pe zone limitate ale pielii. Ingestia unui medicament fototoxic, urmată de expunerea la soare poate genera o arsură solară severă, dureroasă și generalizată, chiar dacă expunerea la soare a fost de scurtă durată. Contactul pielii umede cu plante fotosensibilizante, ce conțin furocumarine, determină fitofotodermatită. Aceasta este limitată la nivelul regiunii aflate în contact cu compusul fotosensibilizant. În zona de contact apare eritem dureros, vezicule și bule.

C. Dermatita fotoalergică. Dermatita este produsă prin ingestia unei cantități mici de substanță fotosensibilizantă la care pacientul este alergic, urmată de expunerea la soare. Rezultatul constă în apariția unei dermatite papulo-veziculoase generalizate, eczematoase și/sau exsudative, la nivelul regiunilor expuse la soare. Reacția cutanată se poate extinde și în regiunile neexpuse. Este necesară o sensibilizare prealabilă la medicamentul responsabil de reacția cutanată. Medicamentele ce pot determina o reacție cutanată fotoalergică sînt: clorotiazidele, quinetazona, clorpropamida, fenotiazinele, chinidina și acidul nalidixic. Agenții de protecție antisolară ce conțin esteri ai acidului paraaminobenzoic, cinamați și trioleat de digaloil provoacă o reacție cutanată fotoalergică generalizată, dacă sînt aplicați topic și apoi pielea este expusă la soare. Testarea „photopatch" este utilizată pentru a identifica substanțele ce cauzează dermatită de contact și fotosensibilitate de contact. Reacțiile fotoalergice necesită ingestia sau aplicarea topică a unei cantități mult mai mici de substanță fotosensibilizantă decît cea necesară pentru apariția unui efect fototoxic.

2. ARSURILE TERMICE

Aceste leziuni sînt descrise ca arsuri de gradul I, II sau III, sau ca arsuri ce implică țesutul cutanat, parțial sau în întreaga lui grosime.

Arsurile de gradul I se însoțesc de eritem, edem, durere spontană și la palpare și creșterea temperaturii tegumentelor afectate (de exemplu, arsurile solare). Arsurile de gradul II (arsuri ce afectează parțial țesutul cutanat) pot fi superficiale sau se pot întinde pînă în dermul profund. Arsurile de gradul II superficiale sînt eritematoase, dureroase spontan și la palpare și zemuinde. Apar flictene ce se vor rupe, lăsînd în loc regiuni denudate întinse și dureroase.

Arsurile de gradul II profunde sînt acoperite de epiderm necrotic. Dermul subiacent are aspect sidefat sau alb ca

Tabelul 51-1
INDUCTORI AI FOTOTOXICITĂȚII

Orali	Topici
Antibiotice	Derivați de gudron
Doxiciclină	Acridina
Griseofulvină	Antracen
Sulfamide	Piridina
Acid nalidixic	Gudronul
Furocumarine	Furocumarine (psoraleni)
Metoxsalen	Metoxsalen din tei, portocale, țelină și mărar
Trimetil psoralen	

ceara şi nu sîngerează cînd este zgîriat. Suprafaţa arsurii este uscată şi moale. Sensibilitatea tactilă fină este absentă la nivelul arsurii, dar sensibilitatea la presiune profundă rămîne intactă. Durerea este uşoară pînă la moderată.

Arsurile de gradul III, ce afectează dermul în toată grosimea sa, au aspect sidefat sau carbonizat. Escara de suprafaţă este lipsită de elasticitate, transparentă sau cu aspect pergamentos şi sub escară se pot evidenţia venele superficiale trombozate. Acest tip de arsură este, de obicei, indoloră, la nivelul ei sensibilitatea fiind abolită. Durerea are originea în arsurile de gradul doi ale ţesuturilor adiacente.

Arsurile de gradul II şi III generalizate sînt provocate de abur fierbinte, apă fierbinte sau flăcări.

3. LEZIUNILE BULOASE ACUTE

A. Necroliza epidermică toxică (NET). NET debutează prodromal cu febră, mialgii şi altralgii asociate cu agitaţie şi confuzie (delir). Durerea severă cu caracter de arsură, de la nivelul tegumentului se asociază cu apariţia unor plăci eritematoase mici şi întinse, dureroase la palpare. La nivelul acestor plăci apar flictene flasce ce se turtesc, se rup şi lasă în loc o suprafaţă dermică denudată şi lucioasă la nivelul căreia apare un exsudat bogat în proteine. Semnul Nikolsky (decolarea stratului extern epidermic de stratul bazal, cu descuamarea epidermului realizată prin frecarea puternică a pielii cu degetul) este prezent doar la nivelul regiunilor eritematoase. Unele macule eritematoase au un centru mai închis la culoare, fără a dezvolta flictene sau scuame. Aceste leziuni mimează leziunile în cocardă din eritemul polimorf. La nivelul palmelor şi pantelor apare un edem eritematos dureros. Extensia maximă şi progresiunea leziunilor este completă în 12-72 ore. În 14% din cazuri este afectată toată suprafaţa corporală. Întinderea zonelor cutanate, ce prezintă flictene şi descuamare, şi nu nivelul eritemului, este factorul principal determinant al prognosticului şi al stabilirii necesarului de lichide pentru reechilibrare.

În 33% din cazuri, frecvenţa afectării mucoaselor este estimată la 85-95% şi poate preceda apariţia flictenelor cutanate cu 24-72 ore. Într-un studiu efectuat pe 87 de cazuri, leziunile erozive mucoase au afectat conjuctiva în 78% din cazuri, cavitatea bucală în 93% din cazuri şi mucoasa genitală în 63% din cazuri. Toate aceste localizări mucoase au fost constatate în peste jumătate din cazuri. Conjuctivele nu au fost niciodată afectate izolat. Afectarea esofaringiană produce disfagie şi odinofagie. În unele cazuri, endoscopia evidenţiază eroziuni difuze ale esofagului. Stricturile esofagiene survin ca o complicaţie a ulceraţiilor mucoasei. Rareori apare diaree sanguinolentă, ca urmare a leziunilor pseudomembranoase sau ulcerative ale colonului.

Simptomele respiratorii sînt frecvent întîlnite şi se datorează eroziunilor traheobronşice şi edemului pulmonar interstiţial sau alveolar. Acest edem pulmonar se datorează supraîncărcării volemice atunci cînd capilarele alveolare au o permeabilitate crescută. Circa 20% din pacienţi necesită instituirea ventilaţiei mecanice. Anemia (100% din cazuri), limfocitopenia (90%), neutropenia (30%) şi trombocitopenia (15%) sînt anomaliile hematologice principale, asociate NET. Concentraţia creatininei serice creşte datorită pierderilor lichidiene cutanate şi de la nivelul tractului gastrointestinal. Reechilibrarea volemică duce la scăderea concentraţiei creatininemiei. Pierderile lichidiene masive necesită reechilibrarea cu peste 4 litri de lichid pe zi.

Tegumentele denudate, cu exsudat bogat în proteine, sînt un mediu excelent de cultură pentru bacterii. Bacteriile cel mai frecvent izolate de sînt: *Stafilococul auriu* şi *Pseudomonas aeruginosa*. Aceste microorganisme produc o infecţie locală a plăgilor şi pot disemina hematogen, determinînd o septicemie fatală. Examenul histopatologic al tegumentului cu flictene relevă bule subepidermice. Modificările survin la nivelul stratului bazal germinativ sub forma edemului intercelular, pentru ca mai apoi aceste modificări să cuprindă întregul strat Malpighian (spinos). Pe măsură ce leziunea progresează, necroza implică întregul epiderm. De obicei, este prezent un infiltrat dermic superficial, limfocito-histiocitar. Rezultatele testelor de imunofluorescenţă directă ale tegumentelor biopsiate sînt negative. Microscopia electronică evidenţiază zone de discontinuitate ale laminei densa, la baza flictenelor şi prezenţa celulelor bazale necrozate cu incluzii de keratină.

NET este asociată frecvent cu hipersensibilitatea la medicamente. Tabelul 51-2 indică medicamentele care provoacă cel mai frecvent această afecţiune. Tabelul 51-3 furnizează date privind riscul relativ de apariţie al bolii, prin indicarea numărului de cazuri de NET induse de un anumit medicament, în raport cu vînzările totale ale acelui medicament.

Rata mortalităţii în NET variază între 10-70% (în medie 29%). Bolile asociate ocazional cu NET sînt: lupusul

Tabelul 51-2
MEDICAMENTE ASOCIATE CU NECROLIZA EPIDERMICĂ TOXICĂ

Medicamente	% din cazuri
Sulfamide	34
Cotrimoxazol	
Sulfametoxazol/trimetoprim	
Anticonvulsivante	18
Fenitoină	
Fenobarbital	
Carbamazepină	
Pirazolone şi alte antiinflamatorii nesteroidiene cu durată mare de acţiune	18
Oxicami	
Fenbufen	
Sulindac	
Allopurinol	4

Notă: Pot fi implicate ampicilina, amoxicilina şi aproape toate celelalte antibiotice, precum şi aspirina şi paracetamolul.

Tabelul 51-3
CAUZELE NECROZEI EPIDERMICE TOXICE

Medicament	Cazuri/vînzări ($x10^{-6}$)
Medicamente antiinflamatoare nesteroidiene	
Izoxicam	41
Oxifenbutazonă	18
Fenbufen	13
Piroxicam	4
Antibiotice şi chimioterapice	
Sulfadiazină	230
Cotrimoxazol	12
Ampicilină	9
Amoxicilina	5
Anticomvulsivante	
Fenitoina	14
Carbamazepina	8
Fenobarbital	4
Analgezice şi medicamente antigutoase	
Colchicină	9
Diflunisal	4
Allopurinol	1,3

eritematos sistemic, leucemiile, limfoamele şi bolile inflamatorii intestinale. Alături de etiologia prin hipersensibilitate la medicamente, NET mai este provocată, mai rar, de vaccinarea antirujeolică, antitetanică, antidifterică sau antipoliomielitică. Infecţiile cu Mycoplasma pneumoniae sau virus herpes simplex sînt frecvent asociate cu sindromul Stevens-Johnson, dar aceşti agenţi nu au nici un rol cauzal în NET.

Criteriile pentru diagnosticul NET includ: (1) bule şi/sau eroziuni în peste 20% din suprafaţa corporală; (2) apariţia bulelor pe o bază eritematoasă; (3) leziuni apărute pe zonele neexpuse la soare; (4) descuamarea masivă a tegumentelor, cu scuame mai mari de 3cm; (5) frecvente leziuni ale mucoaselor; (6) tegumente dureroase la palpare, în primele 48 de ore de la debutul erupţiei; (7) febră; (8) biopsie compatibilă cu NET indusă medicamentos (necroza membranei bazale epiteliale).

B. Afecţiunile care mimează necroliza epidermică toxică

1. Dermatita exfoliativă stafilococică (Staphylococcal Scalded Skin Syndrome – SSSS). SSSS survine mai ales la sugar şi copilul mic şi, rareori, la adult – doar la pacienţii trataţi cu medicamente imunosupresoare şi la cei cu boli subiacente grave, cum ar fi leucemia, boala Hodgkin sau insuficienţa renală. Uneori această afecţiune a fost observată la adulţii sănătoşi. Mucoasele, cu excepţia celor oculare (de exemplu, conjunctivita), nu sînt, de obicei, afectate.

Boala debutează cu febră, stare generală alterată, durere spontan şi la palpare şi eritem difuz al tegumentelor (aspect de arsură cutanată sau de descuamare). În cîteva ore apar bule mari şi flasce şi straturile superficiale ale epidermului se cudează şi se detaşează după aplicarea unei presiuni digitale uşoare (semnul Nikolsky), cu expunerea unei suprafeţe hiperemice şi lucioase. Aceste eroziuni sînt mai puţin granulare şi mai puţin umede decît cele din NET, deoarece în SSSS rămîne o zonă de epiderm la suprafaţa leziunilor. În următoarele 48 de ore, la nivelul plăcilor eritematoase dureroase la palpare se vor forma noi bule.

Apare eritem perioral, cu cruste şi fisuri la nivelul şanţului nazolabial şi al comisurilor bucale, zonele descuamate se usucă în 48 de ore, în aceste zone apărînd scuame mari, hiperkeratozice, cu aspect seboreic. Diagnosticul de SSSS este confirmat prin examinarea unui fragment de tegument exfoliat, cu evidenţierea planului de clivaj în epiderm. În SSSS, planul de clivaj este situat intraepdermic, la nivelul sau imediat sub stratul granular. Examenul histopatologic al unui fragment biopsic cutanat fixat sau congelat, relevă formarea intraepidermică a bulei, la nivelul stratului granulos şi absenţa celulelor inflamatorii în dermul superficial. La copii, acest proces, mediat de o exotoxină, este asociat cu infecţii cutanate, otice sau nazofaringiene, cauzate de *S. aureus* din grupul fagic II, tipurile 55 sau 71 şi rareori, de *S. aureus* din grupurile fagice I sau III. Adulţii şi copiii mai mari nu manifestă SSSS datorită faptului că ei au deja anticorpi circulanţi împotriva toxinei epidermolitice.

2. Reacţia acută de rejet de grefă. În 6% din cazuri, necroliza epidermică toxică poate urma unui transplant de măduvă osoasă. Unele cazuri recunosc drept cauză medicamentele, pe cînd alte cazuri, apărute în urma unui transplant, asociate cu diaree şi alterarea testelor funcţionale hepatice, se datorează unei reacţii de reject de grefă de către organismul gazdă. Prognosticul global este nefavorabil şi, într-un studiu efectuat pe 9 pacienţi care au suferit transplant de măduvă, toţi aceşti pacienţi au decedat.

3. Erupţia fixă generalizată indusă medicamentos. Apar plăci şi placarde multiple, ovalare sau circulare, dureroase spontan şi la palpare, eritematoase, ce confluează, determinînd o eritrodermie difuză. Bulele se formează în primele 48 de ore, se turtesc şi se descuamează, lăsînd în loc eroziuni dureroase. Biopsia tegumentelor afectate relevă necroza tuturor straturilor pielii, formarea de bule subepidermice şi un infiltrat dermic superficial şi profund cu neutrofile, eozinofile şi limfocite. NET şi eritemul polimorf provoacă necroza tuturor straturilor pielii, dar numai plexul dermic superficial este infiltrat cu limfocite sau histiocite.

Pacienţii cu erupţie fixă generalizată buloasă indusă medicamentos relatează, de obicei, prezenţa, în antecedente, a unor episoade similare după ingestia aceluiaşi medicament. Numărul şi severitatea leziunilor creşte după fiecare administrare a medicamentului şi există tendinţa la recidivă a leziunilor în aceleaşi localizări, la fiecare criză. Astfel de recurenţe sînt

argumentate prin înregistrări fotografice sau prin diagrame. Debutul simptomelor, la cîteva ore după ingestia medicamentului este un indiciu diagnostic util. Simptomele dispar la întreruperea administrării medicamentului. Medicamentele care provoacă cel mai frecvent o erupţie medicamentoasă fixă sînt: fenolftaleina, fenitoina, barbituricele, dapsona, chinidina, chinina, sulfamidele, tetraciclina şi clordiazepoxidul.

4. Sindromul Stevens-Johnson (eritemul polimorf bulos). Această afecţiune este o formă severă de eritem polimorf şi are manifestări comune cu NET (de exemplu, leziuni buloase şi necroză epidermică). Eritemul polimorf se manifestă sub forma unei erupţii alcătuite din macule, papule sau placarde eritematoase, neregulate, de formă rotundă sau ovalară, ce apar pe suprafeţele de extensie ale membrelor, pe trunchi, pe faţa dorsală a mîinilor şi picioarelor şi la nivelul palmelor şi plantelor. Leziunile confluează, formînd placarde întinse, extensive. Leziunile „în cocardă" sau „iris", cu o margine eritematoasă şi o zonă centrală în „ochi de bou", cu eritem şi două inele concentrice roz sau roşii, sînt numeroase. La nivelul membrelor inferioare, leziunile sînt localizate în regiunea trohanteriană şi la nivelul genunchilor. Alte leziuni sînt reprezentate de placarde urticariene, vezicule şi bule mari. La nivelul unei plăci sau a unor placarde eritematoase se formează o bulă centrală. Această bulă este înconjurată de un inel de vezicule (leziunea „herpes iris" a lui Bateman).

Sindromul Stevens-Johnson debutează, frecvent, cu febră înaltă de 40°C, disfagie şi/sau senzaţie de uscăciune a mucoasei bucale şi faringiene şi cefalee. Apar vezicule şi bule la nivelul buzelor, limbii şi mucoasei bucale. Acestea ulcerează rapid, sînt foarte dureroase, formează cruste şi sîngerează. Mai pot exista şi alte manifestări, cum ar fi ulceraţiile corneene, conjunctivita bilaterală, rinita şi epistaxisul. Crustele hemoragice se asociază cu fisuri şi eroziuni ale roşului buzelor. Eroziunile organelor genitale sînt frecvent prezente. Bulele se pot forma la nivelul placardelor eritematoase, se pot turti şi rupe, determinînd durere locală spontan şi la palpare. Pot exista infiltrate pulmonare, cu tuse şi dispnee, iar în cazurile severe, se poate ajunge la insuficienţă renală. Cauzele posibile ale sindromului Stevens-Johnson sînt enumerate în tabelul 51-4. Sindromul Stevens-Johnson apare mai probabil secundar unei infecţii virale sau fungice sau ca urmare a administrării unui medicament, dar poate avea cauze comune cu eritemul polimorf sau poate fi idiopatic.

Criteriile de diagnostic pentru sindromul Stevens-Johnson sînt: (1) leziuni izolate cu diametrul mai mic de 3 cm, coexistînd cu leziuni ce confluează; (2) leziuni „în cocardă" (iris); (3) afectarea mucoaselor în cel puţin două din cele trei localizări posibile (cavitate bucală, ochi sau organe genitale); (4) febră; (5) biopsie compatibilă cu eritemul polimorf (necroză epidermică difuză sau care cuprinde toate straturile pielii, infiltrat perivascular limfocitar sau histiocitar, în treimea superficială a dermului; (6) afectarea a mai puţin de 20% din suprafaţa corporală în primele 48 de ore şi a mai mult de 10% la debut. Eritemul polimorf este indolor, dar leziunile erozive şi buloase sînt dureroase.

Tabelul 51-4
CAUZE ALE ERITEMULUI POLIMORF ŞI ALE SINDROMULUI STEVENS-JOHNSON

Infecţiile	Doxiciclina
Virusul herpes simples	Allopurinolul
Virusul Efstein Barr	Digitalicele
Adenovirusuri	Hidralazina
Virusul vaccinal	Penicilamina
Specii *Yersinia*	Salicilaţii
Tularemia	Nifedipina
Tuberculoza	Verapamilul
Mycoplasma pneumoniae	Diltiazemul
Dermatofitoza	Dapsona
Histoplasmoza	Sărurile de aur
Coccidioidomicoza	Trimetoprim-sulfametoxazolul
Hepatita B	Vaccinuri
Pneumonia virală	BCG
Gripa cu virus A	Anatoxina diftero-tetanică
Virusul Coxsackie (B5)	Vaccinul antihepatită B
Virusul Echo	Vaccinul împotriva rujeolei, orcionului şi rubeolei
Malaria	Poliomielita
Trichomoniaza	Neoplaziile
Chlamydia trachomatis	Limfoamele Hodgkiniene şi non-Hodgkiniene
Chlamydia psittaci	Mielomul multiplu
Gonoreea	Leucemia
Lepra	Policitemia vera
Pseudomonas aeruginosa	Carcinoamele
Sifilis	Metaplazia mieloidă
Specii *Salmonella*	Colagenozele
Stafilococul	Dermatomiozita
Streptococii de grupa A	Poliarterita nodoasă
Medicamentele	Poliartrita reumatoidă
Sulfonamidele	Lupusul eritematos sistemic
Tetraciclina	Lupusul eritematos discoid
Penicilina	Radioterapia profundă
Fenitoina	Sarcina şi menstruaţia
Carbamazepina	Granulomatoza Wegener
Barbituricele	Idiopatică (≤50% din cazuri)
Antiinflamatoriile nesteroidiene	

5. Lupusul eritematos sistemic veziculo-bulos. Pacienţii cu lupus eritematos sistemic pot dezvolta o erupţie veziculobuloasă generalizată, dureroasă spontan şi la palpare, la nivelul tegumentelor expuse şi neexpuse la soare. Veziculele pot fi izolate sau grupate. Pacienţii au anticorpi antinucleari şi îndeplinesc trei sau mai multe criterii ARA pentru diagnosticul lupusului eritematos sistemic. Biopsia acestor leziuni poate evidenţia vezicule subepidermice ce conţin leucocite polimorfonucleare şi fibrină în vîrful papilelor dermice. La nivelul dermului

superficial şi intermediar, este prezentă vasculita leucocitoclazică. Depozitele granulare de IgG şi/sau IgM sînt prezente la nivelul membranei bazale în 100% din cazuri, iar IgA în 64% din cazuri. Leziunile răspund la tratament cu prednison sau cu dapsonă.

6. Pemfigoidul bulos. La nivelul tegumentelor normale sau în zonele eritematoase sau edematoase, se formează bule mari, tensionate. Evoluţia rapidă are ca urmare o afectare cutanată generalizată. Bulele se rup lăsînd în loc zone de eroziune care au tendinţa de a nu-şi modifica dimensiunile, în comparaţie cu eroziunile extensive din pemfigus. Aceste zone denudate sînt dureroase spontan şi la palpare. Bulele şi eroziunile orale survin în 8-39% din cazuri, iar eozinofilia este prezentă în 50-61% din cazuri.

Examenul histopatologic al bulelor apărute recent relevă localizarea lor subepidermică. Unele bule au un infiltrat bogat (cele cu originea în zonele eritematoase) sau un infiltrat minim (cele din zonele de piele cu aspect normal). Capilarele dermice superficiale prezintă modificări de vasculită determinate de leucocitele polimorfonucleare, eozinofilie şi limfocite. Spongioza eozinofilică survine în 51% din cazuri şi IgE sînt crescute în ser în 70% din cazuri. Imunofluorescenţa directă a tegumentelor afectate sau indemne evidenţiază depozitele de IgG sau C3, cu o distribuţie lineară de-a lungul membranei bazale. C3 este prezent în 100%, iar IgG în 80% din cazuri. Microscopia imunoelectronică a demonstrat că IgG este legat de un antigen al laminei lucida, cu accentuare în vecinătatea hemidesmozomilor. Majoritatea pacienţilor răspund la tratamentul cortizonic. Pemfigoidul bulos a fost indus de un tratament medicamentos (de exemplu, furosemid) şi a fost asociat statistic cu psoriazisul, diabetul zaharat, poliartrita reumatoidă, rectocolita ulcerohemoragică şi lupusul eritematos sistemic.

Aproximativ 3-10% dintre pacienţii cu pemfigoid bulos au un carcinom. Se înregistrează o incidenţă crescută a neoplasmelor la pacienţii cu pemfigoid bulos, la care nu s-au evidenţiat anticorpi circulanţi antimembrană bazală prin imunofluorescenţă indirectă. Din alte puncte de vedere, pemfigoidul bulos nu este asociat cu o creştere a incidenţei bolilor neoplazice.

Debutul acut al pemfigoidului bulos cu febră, mimînd eritemul polimorf bulos, a fost semnalat la trei pacienţi, ca urmare a sensibilităţii la penicilina G, amoxicilină şi fenoximetil penicilină. Alte medicamente care pot determina pemfigoid bulos sînt: sulfasalazina, fenacetina şi florouracilul aplicat topic. În cazurile provocate de penicilină, leziunile „în cocardă" apar la nivelul palmelor şi plantelor; imunofluorescenţa directă a demonstrat prezenţa de depozite lineare de IgG şi C3 la nivelul membranei bazale; imunofluroescenţa indirectă a fost pozitivă la titruri de 1:4 pînă la 1:320, iar tratamentul cu prednison a condus la vindecarea completă a erupţiei buloase, fără recăderi.

7. Pemfigusul vulgar. Se formează bule flasce, cu pereţi subţiri. Acestea se rup şi lasă în loc eroziuni mari şi dureroase ce exprimă un exsudat bogat în proteine şi sîngerează uşor. Zona denudată formează crustă, se extinde şi confluează cu leziunile adiacente. Semnul Nikolsky este prezent, precum şi semnul Asboe-Hansen (presiunea digitală pe vîrful unei bule intacte, forţează infiltrarea lichidului pe sub tegumentul cu aspect aparent normal, care înconjoară leziunea). Bulele şi eroziunile orale pot preceda leziunile cutanate, în pînă la 60% din cazuri. Roşul buzelor prezintă fisuri acoperite de cruste. Leziunile faringiene şi laringiene provoacă odinofagie şi răguşeală. Conjunctiva, mucoasa nazală, vaginul, penisul şi anusul sînt de asemenea implicate.

Examenul histopatologic evidenţiază formare de flictene intraepidermic şi prezenţa acantholizei cu grupuri de celule epidermice detaşate, care delimitează cavitatea flictenei sau plutesc liber în ea. Pentru ca acurateţea diagnosticului să fie maximă, trebuie biopsiată o bulă mică intactă. Imunofluorescenţa directă evidenţiază depozite intercelulare de IgG, în tot epidermul şi la nivelul epiteliului bucal. C3 este prezent în zonele intercelulare, în fazele iniţiale ale acantholizei. IgG apare şi la nivelul tegumentului fără modificări.

Pemfigusul indus medicamentos poate urma administrării de penicilamină, captopril, penicilină şi rifampicină. Miastenia gravis, timoamele, carcinoamele epidermoide şi limfoamele au fost asociate cu erupţii pemfigoide. Doar 2-3% din pacienţii cu pemfigus au o neoplazie asociată. Rareori, radiaţiile ionizante pot determina pemfigusul.

8. Epidermoliza buloasă dobîndită. EBD este o afecţiune rară, asociată clinic cu o fragilitate cutanată crescută, cu apariţia de flictene produse de traumatisme, de eroziuni ale suprafeţelor de extensie ale membrelor şi de vindecare cu cicatrici şi leziuni miliare. Aceste caracteristici clinice sînt utilizate pentru a se face diagnosticul diferenţial cu pemfigoidul bulos. Totuşi, unele cazuri de epidermoliză buloasă dobîndită mimează, prin manifestările clinice, histologice şi imunohistologice, pemfigoidul bulos. În 50% din cazuri apare un debut al EBD cu manifestări similare pemfigoidului bulos, iar 10-15% dintre pacienţii cu pemfigoid bulos au EBD. Acesta se diferenţiază de pemfigoidul bulos prin examenul microscopic imunoelectronic al unui fragment bioptic cutanat. În pemfigoidul bulos, depozitele de IgG sînt observate la nivelul laminei lucida. În EBD, depozitele apar în dermul superficial, chiar sub lamina densa sau sînt situate pe faţa dermică a acesteia.

Dacă nu este posibilă utilizarea microscopiei imunoelectronice, se poate recurge la imunofluorescenţa indirectă cu IgG, care utilizează zone de tegument tratat cu NaCl. Anticorpii anti-lamina lucida din pemfigoidul bulos produc un desen fluorescent epidermic sau epidermic şi dermic, la nivelul pielii tratate, pe cînd

anticorpii anti-lamina densa din EBD determină fluorescenţă numai în derm. EBD este mai rezistentă la tratamentul cortizonic decît pemfigoidul bulos. EBD precede debutul lupusului eritematos sistemic sau apare după debutul acestuia. Există o asociere strînsă între EBD şi bolile inflamatorii intestinale (30% din cazurile raportate) sau alte afecţiuni sistemice.

4. LEZIUNILE PUSTULOASE ACUTE

A. Psoriazisul pustulos generalizat. Febra şi alterarea stării generale preced simptomele cutanate cu 1-2 zile, după care apare durerea cutanată generalizată şi hiperestezia, urmate de eritem şi edem cutanat. Placardele psoriazice preexistente devin eritematoase şi la suprafaţa lor se dezvoltă pustule punctiforme multiple (1-2 mm). La pacienţii care nu au mai prezentat placarde psoriazice (15% din cazuri), pustulele mici superficiale vor evolua spre placarde eritematoase cutanate. Aceste leziuni dureroase spontan şi la palpare se extind spre regiunile cutanate indemne. Pustulele apărute au o dispoziţie herpetiformă, policiclică, arciformă sau inelară, putînd conflua şi forma flictene mai mari, purulente. Se dezvoltă, uneori, eritrodermia generalizată. Leziunile se pot extinde, pot deveni mai severe sau se pot remite, pentru a reapare după cîteva zile.

Starea toxică severă, febra de 40°C şi leucocitoza de 32.000 celule/mm^3 sînt posibile în perioada de formare a pustulelor. Se poate manifesta limfadenopatia generalizată. Pacienţii acuză dureri cutanate cu caracter de arsură şi pruriginoase.

Artrita ce afectează articulaţiile interfalangiene distale sau o poliartrită asimetrică şi/sau sacroileita, survin frecvent în cadrul unui episod de psoriazis pustulos generalizat. Afectarea oculară este severă, variind de la conjunctivita purulentă benignă, pînă la ulceraţii corneene, ce pun în pericol vederea sau iridociclită. În unele cazuri se semnalează prezenţa bronşitei sau a pneumoniei. Infecţiile cutanate secundare (de exemplu, celulita cu streptococi de grup A) sînt posibile. Modificările de laborator sînt: hipoalbuminemia, creşterea concentraţiilor serice ale enzimelor hepatice şi bilirubinei şi scăderea clearencelui creatininei, cu creşterea ureei serice şi a creatininemiei.

Examenul histopatologic al leziunilor pustuloase arată dilatarea vaselor dermice, un infiltrat celular perivascular cu mononucleare şi o acumulare de polimorfonucleare în epiderm sub formă de pustule spongiforme (polimorfonuclearele sînt separate de keratinocite aplatizate). Pustulele sînt situate sub stratul cornos. Frotiul Gram şi culturile din lichidul pustulelor sînt negative. În faza acută, caracteristicile cutanate din psoriazis (acanthoză interpapilară) sînt absente sau dificil de detectat. Tratamentul conservator trebuie utilizat în toate cazurile, neexistînd pericol vital. Terapia sistemică (metotrexat, hidroxiuree sau un compus retinoid) este obligatorie în formele fulminante, cu potenţial letal. Factorii precipitanţi ai psoriazisului pustulos sînt enumeraţi în tabelul 51-5.

Tabelul 51-5
FACTORII PRECIPITANŢI AI PSORIAZISULUI PUSTULOS GENERALIZAT

Medicamentele
Întreruperea administrării de corticosteroizi pe cale orală sau topică, la un pacient cu psoriazis vulgar
Antiinflamatoarele nesteroidiene
Salicilaţii
Penicilina
Sulfamidele
Litiul
Morfina
Alcoolul
Gudronul aplicat topic
Pirogalolul
Crisarobinul aplicat topic
Iodura de potasiu
Progesteronul
Antimalaricele
Anticoncepţionalele orale
Infecţiile
Streptococi de grup A
Bacteriemia cu *S. aureus*
Sarcina
Expunerea la soare, cu sau fără arsuri solare

B. Impetigo herpetiform. Această formă de psoriazis pustulos generalizat apare în timpul sarcinii, mai ales în ultimul trimestru. Se manifestă prin afectarea precoce şi severă a plicilor de flexie, iar vindecarea este caracterizată prin hiperpigmentare. Se constată o scădere a calciului ionic seric. Afecţiunea are potenţial letal, recidivînd, eventual, la o sarcină ulterioară sau după administrarea unui anticoncepţional oral.

C. Dermatoza pustuloasă subcornoasă Sneddon-Wilkinson. Această afecţiune se manifestă printr-o erupţie ce constă în plăci şi placarde eritematoase. Peste aceste zone eritematoase se suprapun flictene flasce de 2-10 mm, cruste şi eroziuni. Flictenele conţin leucocite polimorfonucleare, iar frotiul Gram şi culturile din lichidul pustulelor sînt negative. Leziunile eritematoase au aspect inelar sau serpiginos.

Erupţia se asociază cu dureri cu caracter de arsură, sensibilitate la palpare şi/sau prurit. Ea este localizată în regiunile intertriginoase şi la nivelul plicilor de flexie sau este extensivă şi generalizată. Mulţi pacienţi sînt asimptomatici, cu excepţia prezenţei leziunilor cutanate. Examenul histopatologic evidenţiază pustule subcornoase care conţin polimorfonucleare şi un infiltrat inflamator perivascular dermic moderat. La examenul cu imunofluorescenţă, în epiderm şi derm nu există depozite de IgG şi C3. Această afecţiune se poate asocia cu mielomul multiplu cu IgA sau IgG, cu gammapatia monoclonală benignă cu IgA, cu titrurile crescute de IgA, cu spondiloartropatia seronegativă, cu lupusul eritematos sistemic, cu poliartrita reumatoidă şi cu psoriazisul pustulos

generalizat. Tratamentul cu dapsonă este eficient. Într-un studiu, s-a sugerat că această boală ar fi o formă precoce de psoriazis pustulos generalizat.

5. PANICULITELE

A. Eritemul nodos (paniculita septală). Simptomele precoce sînt reprezentate de febră, artralgii şi dureri la nivelul membrelor. În regiunea pretibială, la nivelul genunchilor, coapselor şi, uneori, a antebraţelor, apar noduli roşietici dureroşi. Durerea este spontană sau apare doar la palpare. Nodulii variază, ca dimensiuni, de la unu la mai mulţi centimetri şi au margini difuze şi neregulate. Culoarea leziunilor se poate modifica de la roşu închis la galben-verzui, ca în cazul echimozelor. Gleznele şi, în unele cazuri, genunchii pot prezenta durere la mobilizarea articulaţiei sau la susţinerea greutăţii proprii. Aceste articulaţii sînt tumefiate, calde şi dureroase. Numărul de leucocite este normal sau crescut, iar VSH-ul este crescut. Biopsia evidenţiază inflamaţie vasculară şi perivasculară septală şi/sau paniculita ţesutului adipos adiacent. Hemoragia septală cu infiltraţie polimorfonucleară sau limfocitară este prezentă. Studiile de imunofluorescenţă evidenţiază depozite de IgG şi/sau IgM şi complement în pereţii vaselor septale. Cauzele eritemului nodos sînt prezentate în tabelul 51-6.

B. Paniculita nodulară sistemică (paniculita lobulară). La nivelul gambelor, gleznelor, coapselor, trunchiului şi membrelor superioare, apar noduli dureroşi, eritematoşi, de consistenţă fermă şi foarte sensibili la palpare, însoţiţi de febră înaltă şi transpiraţii profuze. Edemul membrelor inferioare acompaniază apariţia nodulilor şi a placardelor extensive. Unii noduli devin fluctuenţi şi se rup, eliberînd un lichid cremos alb-gălbui, cu aspect de puroi. Examinarea unei picături din acest exsudat, folosind coloraţia Sudan, va evidenţia particule mici şi mari de grăsime, fără leucocite polimorfonucleare. Placardele mari şi/sau nodulii pot conflua. Leziunile au orice localizare, în orice regiune subcutanată. Febra, artralgiile şi alterarea stării generale preced sau coincid cu debutul leziunilor cutanate. Această afecţiune se poate prezenta, iniţial, ca un proces acut şi are tendinţa de a recidiva. Corticosteroizii sînt eficienţi. Multe cazuri sînt idiopatice, dar altele sînt asociate cu colagenoze (lupus eritematos sistemic – lupus profundus – şi sclerodermie), boli limfoproliferative (limfoame şi histiocitoză), deficienţă de α_1-antitripsină şi paraproteinemie cu deficienţă de inhibitor al C1-esterazei.

Biopsia unui nodul evidenţiază paniculita lobulară. Leziunile recente prezintă necroză grăsoasă focală, alături de zone cu aspect lobular normal. Citoplasma unora dintre celule adipoase este bazofilă şi granulară, iar coloraţia nucleului este diminuată sau absentă („fantome" celulare adipoase). În spaţiile intercelulare, infiltratul cu polimorfonucleare şi eozinofile este important. Depozitele de material bazofil din jurul celulelor necrozate se asociază cu formarea de săpunuri de calciu în interstiţiu. Leziunile mai vechi (cronice), conţin adipocite necrozate, înconjurate de un infiltrat cu histiocite şi straturi de celule spumoase. Biopsia este utilă pentru diagnostic. Examenul clinic, testele funcţionale pancreatice şi testele pentru diagnosticarea celorlalte afecţiuni enumerate trebuie efectuate înainte de etichetarea unui caz de paniculită lobulară ca fiind idiopatic.

C. Paniculita de origine pancreatică (paniculita lobulară). La nivelul gambelor, braţelor şi trunchiului, apar nodulii subcutanaţi şi/sau placarde dureroase spontan şi la palpare, eritematoase şi, uneori, fluctuente. Edemele gambiere sînt importante. Febra, frisoanele, alterarea stării generale, astenia profundă şi transpiraţiile profuze sînt simptome asociate. Simptomele articulare apar în 60% din cazuri şi datorită modificărilor articulare erozive. Ţesutul adipos necrotic periarticular poate drena într-o cavitate articulară determinînd o sinovită severă. Necroza ţesutului adipos din măduva osoasă duce la leziuni osteolitice. Amilaza şi lipaza serică sînt, uneori, crescute, iar eozinofilia este semnalată în 25% din cazuri. Durerile abdominale se datorează leziunii pancreatice primare sau necrozei ţesutului adipos intraabdominal. Cauzele paniculitei pancreatice includ pancreatita alcoolică (50%), pancreatita posttraumatică (5%) şi carcinomul acinar pancreatic (30%). Examenul CT sau colangiopancreatografia endoscopică retrogradă pot vizualiza un carcinom, iar diagnosticul se confirmă prin puncţie-biopsie sau prin biopsie pe cale chirurgicală a tumorii (laparotomie exploratorie). Evoluţia acestei afecţiuni este dependentă de natura procesului pancreatic.

D. Paniculita histiocitară citofagică. Această afecţiune sistemică se poate manifesta prin febră şi prezenţa de noduli subcutanaţi diseminaţi, dureroşi spontan şi la palpare, eritematoşi, cu dimensiuni de 1-5 cm şi/sau echimotici. Se asociază hepatosplenomegalia, pancitopenia şi alterarea probelor funcţionale hepatice. Lobulii ţesutului adipos sînt infiltraţi cu histiocite şi granulocite, iar necroza grăsoasă şi hemoragiile sînt importante. Histiocitele conţin hematii, limfocite şi trombocite şi neutrofile fagocitate (celule „în păstaie de fasole"). Evoluţia acestei boli este malignă şi letală, decesul datorîndu-se hemoragiei.

6. SINDROMUL SWEET (DERMATOZA ACUTĂ FEBRILĂ NEUTROFILICĂ)

Această afecţiune debutează cu febră (72% din cazuri), cu apariţia de noduli şi placarde eritematoase (2-10 cm diametru, dureroase spontan şi la palpare), ovale sau circulare, la nivelul feţei, gîtului, trunchiului, braţelor şi, uneori, al gambelor (100% din cazuri), precum şi cu leucocitoză cu neutrofilie (61% din cazuri). La suprafaţa unora dintre plăcile eritematoase apar leziuni pustuloase sau veziculare conferind un aspect de flictenă multiloculară. Biopsia cutanată relevă infiltrarea densă a dermului intermediar şi profund cu leucocite polimorfonucleare, fără

Tabelul 51-6
AFECȚIUNI ASOCIATE CU ERITEMUL NODOS

Cauza	Istoric	Examenul obiectiv	Teste de laborator/imagistică	Rezoluția este accelerată prin terapie cu
Infecția cu streptococi de grup A	Afecțiune „gripală", angină, scarlatină sau erizipel	Faringe normal sau angină exsudativă sau non-exsudativă, erupție descuamativă, erizipel	Exsudat faringian pozitiv pentru streptococi de grup A, titru ASLO crescut, titruri crescute ale anticorpilor antihialuronidază, anti-ADN-ază B, titru crescut la testul Streptozin	Penicilină
Virusul Epstein-Barr	Angină, adenopatie, febră, astenie	Angină exsudativă, adenopatie cervicală posterioară, splenomegalie, hepatomegalie	Limfocite atipice (>10%) pe frotiul de sânge periferic, test monospot pozitiv, prezența anticorpilor anti-antigen viral capsidar	Nu există terapie recomandată
Sarcoidoza	Tuse, dispnee, wheezing, febră, poliartralgii, mialgii, astenie	Febră, uveită, raluri bronșice diseminate	Adenopatie hilară bilaterală și/sau infiltrate parenchimatoase la examenul radiologic toracic, captare crescută a ^{67}Ga la scintigrafia glandelor salivare și lacrimale, creșterea ECA (enzima de conversie a angiotensinogenului în ser)	Prednison
Infecțiile cu genurile Yersinia și *Campylobacter*	Diaree, durere abdominală (mai ales în fosa iliacă dreaptă), angină, febră, frisoane	Sensibilitate la palpare în fosa iliacă dreaptă Sensibilitate generalizată la palparea abdomenului	Coproculturi pozitive, creșterea titrului seric al aglutininelor anti-*Yersinia*	Aminoglicozide sau doxiciclină
Coccidioidomicoza	Febră și tuse sau absența simptomelor	Raluri diseminate, raluri bronșice sau examen obiectiv al toracelui negativ	Infiltrate pulmonare, adenopatie paratraheală, test cutanat pozitiv, aglutinare în eprubetă pozitivă, aglutinare latex, imunodifuzia pentru anticorpi IgM pozitive, reacția de fixare a complementului mai mică de 1:32 în lipsa diseminării	Nu există terapie recomandată
Histoplasmoza	Febră și tuse sau absența simptomelor	Raluri diseminate, raluri bronșice sau examen obiectiv negativ al toracelui	Infiltrate pulmonare și/sau adenopatie hilară, reacția de fixare a complementului pozitivă, test cutanat pozitiv, prezența precipitinelor la testul cu gel-agar, culturi din spută pozitive	Nu există terapie recomandată
Blastomicoza	Febră, tuse sau absența simptomelor	Raluri diseminate, raluri bronșice sau examen obiectiv toracic negativ	Noduli pulmonari și cavernizare sau infiltrate și adenopatie mediastinală, test cutanat pozitiv, test de imunodifuzie la antigenul A pozitiv, examen histopatologic al țesutului și utilizarea coloraților speciale pentru fungi (colorația Gomori cu metenamină-săruri de argint), frotiu și culturi din spută, țesut pulmonar sau puroi, pozitive	Nu există terapie recomandată
Febra „ghearelor de pisică"	Antecedente de zgârieturi de pisică sau contact cu pisici, febră, adenopatie localizată sau generalizată	Febră, limfadenopatie	Biopsie ganglionară pozitivă	Nu există tratament eficient
Psitacoza	Febră, tuse, obnubilare	Raluri bronșice și alveolare, matitate, splenomegalie, erupție	Infiltrate pulmonare în unul sau mai mulți lobi pulmonari, titru pozitiv sau în creștere al IgG și IgM anti-*Chlamydia psittaci* evidențiat prin reacția de fixare a complementului sau testului de micro-IF	Tetraciclină sau eritromicină
Limfogranulomatoza venerianăă	Contact sexual infectant, durere în regiunea femurală și/sau inghinală, uni sau bilaterală, tumefacție și durere la palpare	Febră, adenopatie inghinală și/sau femurală, dureri și secreții patologice anorectale	Izolarea serotipurilor specifice de *Chlamydia trachomatis*, RFC sau micro-IF pozitiv pentru anticorpii specifici	Doxiciclină

(continuare în pagina 695)

Tabelul 51-6 *(continuare)*
AFECȚIUNI ASOCIATE CU ERITEMUL NODOS

Cauza	Istoric	Examenul obiectiv	Teste de laborator/imagistică	Rezoluția este accelerată prin terapie cu
Leptospiroza	Febră, alterarea stării generale, cefalee, meningism, urini hipercrome	Febră, icter, sufuziuni conjunctivale	Titruri crescute ale aglutininelor anti-leptospira momentan și/sau în dinamică, teste ELISA sau dot-ELISA pentru anticorpi IgM anti-leptospirotici, înalt sensibile și specifice, alterarea probelor funcționale hepatice, modificări ale examenului urinei, creșterea creatininemiei	Penicilină
Francisella tularensis	Contact cu șoareci de câmp sau popîndăi, mușcătură de căpușă sau de muște de căprioară	Conjunctivită unilaterală, ulcer sau escară a unui membru și adenopatie regională, febră înaltă	Pneumonie (15-30% din cazuri) evidențiată pe radiografia toracică, adenopatic hilară, culturi din sînge și spută pozitive, creșterea aglutininelor serice (aglutinare în eprubetă sau teste de microaglutinare)	Streptomicină sau tetraciclină
Leucemia acută	Febră, astenie, paloare, slăbiciune, echimoze, splenomegalie și/sau adenopatie la unii pacienți	Febră, paloare, echimoze, limfadenopatie, splenomegalie	Evidențierea celulelor leucemice pe frotiul de sînge periferic și/sau măduvă osoasă	Chimioterapie antileucemică
Leucemia cronică	Oboseală, infecții frecvente, hemoragii cutanate și mucoase, anemie	Limfadenopatie generalizată, hepatosplenomegalie, paloare	Evidențierea celulelor leucemice pe frotiul de sînge periferic și/sau măduvă osoasă	Chimioterapie antileucemică
Boala Crohn sau rectocolita ulcerohemoragică	Diaree, febră, dureri abdominale, hematochezie	Dureri abdominale, scădere ponderală	Modificări de boală inflamatorie intestinală la colonoscopie, irigografie și/sau clismă baritată	Sulfasalazină, cortizonice, rezecția chirurgicală a intestinului afectat
Eritemul nodos din lepră	Leziuni cutanate cu anestezie	Hiperkeratoza tegumentelor nodulare, hipertrofia filetelor nervoase, leziuni cutanate cu anestezie, facies leonin	Detectarea *Mycobacterium leprae* la biopsia cutanată și la examenul microscopic utilizînd coloranții acide	Tratament antibiotic cu dapsonă, clofazimină și rifampicină
Sindromul Behçet	Dureri cu sediu la nivelul cavității bucale, ulcerații orale și genitale, ochi roșu și tulburări de vedere, leziuni cutanate (tromboflebită, acnee, pustule, patergie cutanată)	Ulcerații orale, genitale, uveită anterioară, hipopion, tromboflebită superficială, pustule cutanate, erupție acneiformă, patergie cutanată	Nespecifice	Clorambucil
Tuberculoza primară	Febră sau absența simptomelor	Negativ	Adenopatie hilară unilaterală și infiltrate pulmonare uni sau bilaterale, IDR la PPD pozitiv	Izoniazidă
Idiopatică	Asimptomatic	Negativ, cu excepția eritemului nodos	Nu există modificări specifice	Nu există terapie recomandată
Sarcina	Greață, vărsături, hiperosmie, polakiurie, disurie	Creșterea dimensiunilor uterului, semnul Hegar, semnul Cullen	Teste de sarcină pozitive	Nu există terapie recomandată
Sulfamidele	Consum de sulfamide, dureri ale membrelor, febră	Eritem nodos și uneori febră	Nespecifice	Întreruperea administrării medicamentului
Contraceptivele orale	Consum de contraceptive orale, dureri ale membrelor, febră	Eritem nodos și uneori febră	Nespecifice	Întreruperea administrării medicamentului

vasculită leucocitoclazică asociată. Mai sînt manifeste conjunctivita şi artrita asimetrică care afectează articulaţiile mari (25% din cazuri). Sindromul Sweet poate apărea după o infecţie a căilor respiratorii superioare (67% din cazuri, într-un studiu) sau se asociază cu bolile inflamatorii ale intestinului. Într-o treime din cazurile raportate, se semnalează asocierea cu neoplasmele. Leucemia acută mieloidă şi cea mielomonocitară sînt afecţiunile neoplazice cel mai frecvent asociate cu sindromul Sweet. Au fost raportate cazuri de asociere a sindromului Sweet cu mielomul multiplu sau cu o boală limfoproliferativă.

Poliartralgiile sau poliartrita şi conjunctivita sînt rare în cazurile asociate cu leucemia acută, iar apariţia anemiei este rar semnalată în lipsa unei boli neoplazice. Unii autori au considerat dermatoza veziculo-pustuloasă asociată cu sindromul de bypass intestinal şi piodermia gangrenoasă buloasă, ca fiind variante ale sindromului Sweet. Su şi Liu au propus criterii de diagnostic pentru sindromul Sweet. Cele două criterii majore sînt (1) apariţia bruscă a unor placarde sau noduli eritematoşi sau violacei, dureroşi spontan şi/sau la palpare şi (2) infiltrarea cu neutrofile a dermului, în absenţa vasculitei leucocitoclazice. Criteriile minore sînt reprezentate de (1) febră sau infecţie în antecedente; (2) asocierea febrei, durerilor articulare, a conjunctivitei sau a unei boli neoplazice; (3) leucocitoza şi (4) răspuns favorabil la corticosteroizi şi absent la antibiotice. Prezenţa celor două criterii majore şi a două criterii minore este necesară pentru stabilirea diagnosticului de sindrom Sweet.

Sindromul Sweet răspunde rapid la tratamentul cu prednison (40-60 mg/zi). Colchicina şi indometacinul sînt, de asemenea, eficiente.

7. SINDROMUL CUTANAT DIN GLUCAGONOM (ERITEMUL MIGRATOR NECROLITIC)

La nivelul feţei, abdomenului, perineului şi membrelor apar placarde eritematoase migratorii. Se pot observa bule flasce şi vezicule care se vor rupe, producînd eroziuni întinse, placarde crustoase exsudative şi zone de necroză cutanată. Leziunile cutanate sînt frecvent reprezentate de placarde inelare (aspect circinat). Leziunile periorale (eroziuni cu cruste), stomatita şi scăderea ponderală sînt alte manifestări posibile. Sînt frecvent prezente hiperglicemia, hipoaminoacidemia, creşterea concentraţiei de glucagon în ser şi anemia. Biopsia de la nivelul unei leziuni cutanate recente indică necroza epidermului şi clivarea intraepidermică, cu prezenţa de neutrofile în spaţiile dintre straturile celulare. Rezultatele testelor de imunofluorescenţă sînt negative.

Pînă la 80% din tumorile responsabile pentru sindromul cutanat asociat cu un glucagonom sînt maligne, iar 50% dintre ele erau metastatice în momentul explorării. Acest sindrom cutanat poate mima NET, eritemul polimorf sau pemfigusul foliaceu. Rezecţia completă a tumorii poate duce la rezoluţia tuturor simptomelor.

8. ERITRODERMIA

Eritrodermia este caracterizată printr-un eritem difuz şi un edem discret sau moderat al tegumentelor întregului corp, asociat cu o durere uşoară cu caracter de arsură şi/sau prurit sever. Alterarea stării generale (34% din cazuri) şi frisoanele (34% din cazuri) însoţesc erupţia, iar febra apare în 33% din cazuri. Limfadenopatia generalizată este prezentă în 26% din cazuri. Eritrodermia acută este cel mai frecvent provocată de administrarea unui medicament. Nu există antecedente de boli dermatologice. Medicamentele care produc frecvent eritrodermie sînt reprezentate de fenitoină, peniciline, alopurinol, tiazide, sulfamide, săruri de aur, izoniazidă, fenobarbital, ioduri, terbutalină şi quinacrină. Dacă nu se întrerupe administrarea medicamentului, odată ce a apărut eritemul cutanat, creşte probabilitatea de evoluţie spre dermatită exfoliativă. Dermatozele preexistente sînt altă cauză majoră a eritrodermiei. Dermatita de contact, dermatita atopică, psoriazisul, pitiriasis rubra pilaris, lichenul plan, pemfigusul foliaceu şi eritemul polimorf se pot agrava şi manifesta prin eritem şi edem cutanat generalizat.

Eritrodermia cu debut insidios şi evoluţie cronică este asociată limfomului cutanat cu limfocite T, bolii Hodgkin sau leucemiei. Eritrodermia idiopatică constituie 16-50% din cazuri. Biopsia cutanată este utilă pentru diagnostic la 50% dintre pacienţi. Corticosteroizii sînt eficienţi în tratamentul eritrodermiei acute induse de hipersensibilitatea la medicamente.

9. FASCIITA EOZINOFILICĂ

Debutul acestei afecţiuni este acut, cu tumefacţia dureroasă şi eritem dureros al membrelor şi trunchiului. Flexia şi extensia membrelor sînt limitate de edemul dureros şi hiperkeratoza tegumentelor supraiacente. Suprafaţa cutanată are aspect de „coajă de portocală". În cele mai multe cazuri, mîinile şi faţa nu sînt afectate. Biopsia relevă o infiltrare discretă cu limfocite şi plasmocite a muşchiului şi fasciei îngroşate. Eozinofilia de 10-40% este frecvent întîlnită. Tulburările hematologic sînt pancitopenia, anemia şi/sau trombocitopenia. Răspunsul la corticosteroizi este, în general, favorabil, dar unii pacienţi prezintă rezistenţă la tratamentul cortizonic.

10. CELULITA GENERALIZATĂ

A. Celulita la nivelul unui membru cu limfedem. Pacienţii cu limfedem cronic al unui membru (de exemplu, limfedemul postmastectomie) dezvoltă o celulită acută dureroasă cu eritem, creşterea temperaturii tegumentelor şi durere la palpare, care iradiază rapid, cuprinzînd tot membrul respectiv şi apoi la nivelul trunchiului şi la nivelul altor membre. Febra, frisoanele şi durerea generalizată însoţesc procesul inflamator subcutanat difuz. Cauza cea mai frecventă este reprezentată de infecţia cu streptococ sau cu *S. aureus*, care diseminează în membrul limf-

edematos pe la nivelul unei soluții de continuitate tegumentare. Răspunsul la antibioterapie este prompt. La indivizii susceptibili, apar episoade recurente de celulită extensivă.

B. Celulita clostridiană rapid extensivă. Această infecție survine ca o complicație a unei plăgi contaminate. Plaga este infectată, secretînd un lichid brun, seros și urît mirositor. În apropierea plăgii se palpează crepitații subcutanate, iar *Clostridium perfringens* este observată la examenul microscopic al unui frotiu Gram și/sau este izolată din culturi. Pînă la 5% din cazurile de celulită clostridiană sînt fulminante, cu extinderea rapidă a infecției prin țesutul subcutanat al membrului inițial afectat pînă la nivelul trunchiului și celorlalte membre. Apare durere discretă, edem și eritem cutanat și crepitații cutanate. Datorită toxicității agentului infecțios se manifestă febră, alterarea stării generale, icter și insuficiență renală. Pacienții cu celulită rapid extensivă, severă prezintă o rată ridicată a mortalității.

11. PURPURA FULMINANS

În evoluția unor afecțiuni febrile toxice pot apărea echimoze severe și extensive. Această afecțiune a fost asociată cel mai frecvent cu bacteriemia cu *Neiserria meningitidis* la copii și adulții tineri.

Alte infecții asociate cu purpura fulminans sînt bacteriemia cu *Streptococcus pneumoniae* (mai ales la pacienți cu splenectomie anatomică sau funcțională), scarlatina și varicela. Manifestările cele mai frecvente ale tabloului clinic al septicemiei meningococice sînt febra, frisoanele, alterarea stării generale, delirul, coma, o erupție difuză maculopapuloasă sau petesială, cefaleea, greața și vărsăturile, redoarea de ceafă, hipotensiunea și șocul. În evoluție se manifestă coagularea intravasculară diseminată, prin scăderea nivelelor plasmatice ale proteinei C și proteinei S, care contribuie la apariția trombozelor și a gangrenei cutanate hemoragice, la pacienții cu septicemie meningococică. Purpura fulminans poate surveni în absența coagulării intravasculare diseminate și nu există o corelație între severitatea coagulării intravasculare diseminate și întinderea purpurei.

Leziunile purpurice conțin frecvent un număr mare de bacterii, fapt demonstrat prin efectuarea biopsiei și frotiurilor din fragmentele cutanate prelevate. Meningococii sînt vizualizați în celulele endoteliale și în neutrofile. Leziunile purpurice pot reprezenta o reacție Schwartzman locală. Poate apărea gangrena unuia sau a mai multor membre, necesitînd, uneori, amputația.

Purpura este mai extensivă în zonele cu flux sanguin scăzut. Gangrena purpurică determină necroza tegumentelor subiacente, a țesutului adipos subcutanat și a mușchilor. Delimitarea netă a țesutului necrotic de țesuturile viabile adiacente are un aspect tipic. Zonele purpurice impun excizia, ca în cazul arsurilor de gradul trei, deoarece epidermul, dermul și țesutul subcutanat sînt necrozate. Aceste leziuni sînt indolore și anestezice, dar reacția inflamatorie de vecinătate de la nivelul țesuturilor viabile, descuamarea țesutului necrotic, infecția secundară și excizia chirurgicală a țesutului necrotic, precipită apariția unei dureri de severitate moderată. În unele cazuri, se impune amputarea unuia sau a mai multor membre. Această afecțiune apare de obicei, la copiii mici, dar este întîlnită și la adulții tineri. Tratamentul constă în administrarea de heparină, penicilină intravenos, antitrombină III și efectuarea plasmaferezei.

Prognosticul nefavorabil (mortalitate de 40-100%) al septicemiei meningococice este indicat de prezența uneia sau a mai multora dintre manifestările următoare, existente la internare: (1) peteșii apărute în ultimele 12 ore; (2) șoc; (3) comă; (4) febră înaltă; (5) un număr normal sau scăzut de leucocite în sîngele periferic; (6) trombocitopenie; (7) absența meningitei (<20 leucocite/mm^3 de lichid cefalorahidian) și (8) coagulare intravasculară diseminată.

Tabelul 51-7
CAUZELE URTICARIEI ACUTE

- Înțepături și mușcături de insecte
- Alimente
  - Brînză
  - Ciocolată
  - Usturoi
  - Pepene
  - Ceapă
  - Unt de arahide
  - Carne de porc
  - Scoici
  - Condimente
  - Căpșuni
  - Roșii
  - Altele
- Medicamente
  - Alcool
  - Allopurinol
  - Aspirină
  - Aminoglicozide
  - Barbiturice
  - Clorpromazină
  - Substanțe de contrast
  - Săruri de aur
  - Griseofulvină
  - Hidantoine
  - Hidralazină
  - Insulină
  - Ioduri
  - Mentol
  - Mercur
  - Morfină
  - Antiinflamatorii nesteroidiene
  - Penicilină
  - Fenobarbital
  - Pilocarpină
  - Vaccin antipoliomielitic
  - Procaină
  - Prometazină
  - Propiltiouracil
  - Chinidină
  - Chinină
  - Zaharină
  - Sulfamide
  - Altele
- Aditivi alimentari
  - Coloranți azotici (de exemplu, tartrazina)
  - Derivați de acid benzoic
  - Acid citric
  - Albumina din ou și carne de pește
  - Penicilină
  - Salicilați
  - Arome
- Infecții
  - *Chlamydia psittaci*
  - Virusul Epstein-Barr
  - Infecții cutanate și faringiene cu streptococi de grup A
  - Virusul hepatitei B
  - *Treponema pallidum*
- Boala serului datorată administrării parenterale a unui ser sau medicament
- Substanțe inhalatorii
  - Aerosoli
  - Blană de animale
  - Cosmetice
  - Semințe de bumbac
  - Fulgi
  - Formaldehidă
  - Făină
  - Mucegaiuri
  - Polenuri
- Derivate de sînge
- Stress emoțional (de exemplu, urticaria colinergică)

12. URTICARIA ACUTĂ

Se manifestă prin apariţia de papule sau placarde ce dispar rapid, palide sau eritematoase, înconjurate de eritem, cu localizări multiple la nivelul feţei, trunchiului, gîtului şi membrelor.

Leziunile urticariene persistă 1-3 ore apoi dispar progresiv. Antihistaminicele şi/sau tratamentul cortizonic ameliorează simptomele şi previn apariţia unor leziuni noi. Cauzele posibile ale urticariei acute generalizate sînt enumerate în tabelul 51-7.

13. DUREREA PSIHOGENĂ

Unii pacienţi acuză apariţia unei dureri cutanate generalizate, cu caracter de arsură sau înţepătură, asociată cu sensibilitate la palpare, în absenţa unei erupţii. Este prezentă durerea spontană şi la palpare la nivelul scalpului, după tracţionarea uşoară a acestuia. Mecanismul este necunoscut, iar simptomele sînt intensificate de stress şi ameliorate prin administrarea de diazepam şi medicamente din aceeaşi clasă.

Oferta de cărți a Editurilor
ORIZONTURI şi LIDER

SERIA CULTURĂ GENERALĂ

Lion Feuchtwanger **GOYA** (544 pag. / 30000 lei)
Arthur F. Jones **INTRODUCERE ÎN ARTĂ** (336 pag. / 20000 lei)
Alex Hellemans **ISTORIA DESCOPERIRILOR ŞTIINŢIFICE** (592 pag. / 55000 lei)
Pépin & Braunstein **GHID DE CULTURĂ GENERALĂ** (368 pag. / 39500 lei)
Peter K. McInerney **INTRODUCERE ÎN FILOZOFIE** (304 pag. / 20000 lei)
Colectiv **CONCEPTELE UMANITĂŢII** (368 pag. / 20000 lei)
Larousse **CRONOLOGIA UNIVERSALĂ** (608 pag. / 55000 lei)
Eric Hobsbawm **SECOLUL EXTREMELOR** (704 pag. / 55000 lei)
Norman Goodman **INTRODUCERE ÎN SOCIOLOGIE** (496 pag. / 45000 lei)
Colectiv **MICĂ ENCICLOPEDIE DE GEOGRAFIE *LAROUSSE*** (416 pag. / 42000 lei)
Anca I. Ionescu **MITOLOGIA SLAVILOR** (264 pag. / 27500lei)
Leonid Grossman **TITANUL – Viaţa lui Dostoievski** (512 pag. / 50000 lei)
Constantin Gane **TRECUTE VIEŢI DE DOAMNE ŞI DOMNIŢE**
- vol. 1 (624 pag. / 59000 lei)
- vol. 2 (624 pag. / 59000 lei)

P. Guillermier & S. Koutchmy **UN ISTORIC AL ECLIPSELOR TOTALE DE-A LUNGUL TIMPULUI** (288 pag. / 20000 lei)
Valeriu Râpeanu **N. IORGA, M. ELIADE, N. IONESCU - POLEMICI, CONTROVERSE, ELOGII** (336 pag. / 33500 lei)
Irving Stone **PARIA** -Viaţa lui Freud - vol. 2 (448 pag. / 16000 lei)
Frank McLynn **PRIN ABISURILE MINŢII. *VIAŢA LUI JUNG*** vol. 1 (400 pag. / 40000 lei)
UN GURU AL EPOCII MODERNE. *VIAŢA LUI JUNG* vol. 2 (400 pag. / 40000 lei)
Harold Schonberg **VIEŢILE MARILOR COMPOZITORI** (608 pag. / 95000 lei)
Philippe Gaudin **MARILE RELIGII** (464 pag. / 49000 lei)
F. Braunstein **ISTORIA CIVILIZAŢIILOR** (304 pag. / 45500 lei)
F. Braunstein & J. F. Pépin **MARILE MITURI ALE LUMII** (352 pag. / 69000 lei)
Marcel Bordet **ISTORIA ROMEI ANTICE** (400 pag. / 69000 lei)

SERIA LUCRĂRI LEXICOGRAFICE

Georgeta Nichifor **DICŢIONAR ENGLEZ-ROMÂN; ROMÂN-ENGLEZ** (472 pag. / 65000 lei)
Georgeta Nichifor **GHID DE CONVERSAŢIE ROMÂN-ENGLEZ** (256 pag. / 27000 lei)
Ioan Lăzărescu **DICŢIONAR GERMAN-ROMÂN; ROMÂN-GERMAN** (624 pag. / 85000 lei)
Voichiţa Ionescu **DICŢIONAR LATIN-ROMÂN** (224 pag. / 40000 lei)

MARI PERSONALITĂŢI ALE ISTORIEI

Dmitri Volkogonov **LENIN – O nouă biografie** (576 pag. / 25000 lei)
Anton Joachimsthaler **SFÂRŞITUL LUI HITLER** (400 pag. / 40000 lei)
Valentin Berejkov **ÎN UMBRA LUI STALIN** (496 pag. / 45000 lei)
Dmitri Volkogonov **TROŢKI – Eternul radical** (528 pag. / 50000 lei)
Homeric **LUPUL MONGOL - Viaţa lui Gengis-Han** (480 pag. / 45000 lei)

TITANI AI LITERATURII UNIVERSALE

William Faulkner **CĂTUNUL** (448 pag. / 45000 lei)
ORAŞUL (464 pag. / 46000 lei)
CONACUL (496 pag. / 50000 lei)

Charles Dickens **MARTIN CHUZZLEWITT**
- vol. 1 (544 pag. / 30000 lei)
- vol. 2 (544 pag. / 30000 lei)

CAPODOPERE ALE SECOLULUI XX

Michel de Saint Pierre **MILIARDARUL** (368 pag. / 25000 lei)

PAGINI DIN ISTORIA LUMII

Liddell Hart **ISTORIA CELUI DE-AL DOILEA RĂZBOI MONDIAL**
vol. 1 (544 pag. / 55000 lei)
ISTORIA CELUI DE-AL DOILEA RĂZBOI MONDIAL
vol. 2 (464 pag. / 55000 lei)

Henry Troyat **TERIBILELE ŢARINE** (304 pag. / 42500 lei)

CĂRŢI MEDICALE ÎN CURS DE APARIŢIE

Colectiv **DIAGNOSTIC ŞI TRATAMENT ÎN PRACTICA MEDICALĂ – 2001**
Ediţie internaţională

Patrick Holford **CUM SĂ PREVENIM ŞI SĂ TRATĂM BOLILE INIMII ŞI ALE VASELOR DE SÎNGE** (Seria Medicina pentru toţi)

R.M. Stone **HARRISON – TESTE GRILĂ** – ***Ediţia a XIV-a***

Colectiv **EXAMINAREA CLINICĂ – GHID DE DIAGNOSTIC SEMIOLOGIC**
Ediţia a III-a

Colectiv **ZOONOZE** – ***Oxford University Press***

OFERTA DE CARTE MEDICALĂ



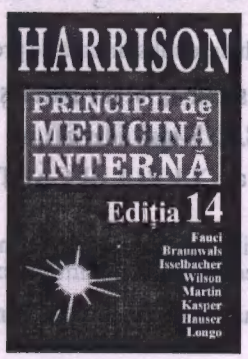

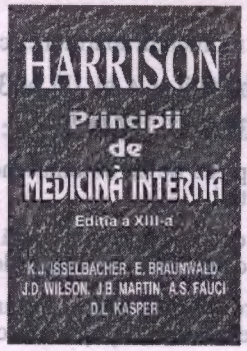



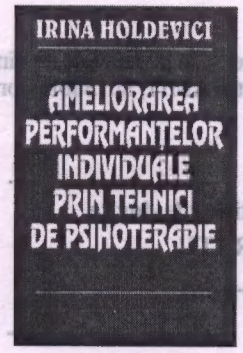

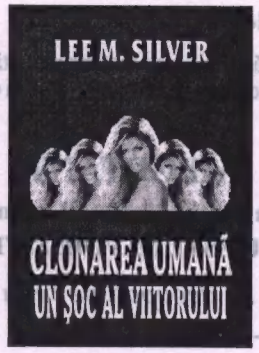

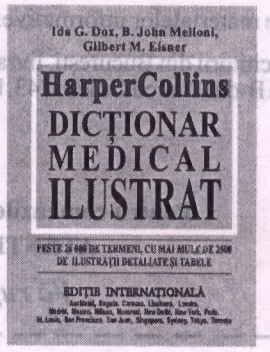

Colectiv - **HARRISON – PRINCIPII DE MEDICINĂ INTERNĂ**
Ediția a XIV-a (1104 pag. / 225.000 lei)

Colectiv - **HARRISON – PRINCIPII DE MEDICINĂ INTERNĂ**
Ediția a XIII-a (912 pag. / 130.000 lei)

F. Mihălțan, R. Ulmeanu - **BRONHOPNEUMOPATIA CRONICĂ OBSTRUCTIVĂ** (272 pag. / 40.000 lei)

Colectiv - **PRIMUL AJUTOR ÎN URGENȚELE MEDICALE** (416 pag. / 42.000 lei)

Irina Holdevici - **AMELIORAREA PERFORMANȚELOR INDIVIDUALE PRIN TEHNICI DE PSIHOTERAPIE** (398 pag. / 69.000)

Colectiv - **DICȚIONAR MEDICAL ILUSTRAT, HarperCollins** (111 pag. / 399.000)

Lee M. Silver - **CLONAREA UMANĂ UN ȘOC AL VIITORULUI** (368 pag. / 69000)

O oportunitate deosebită pentru cititorii noştri:

CARTEA PRIN POŞTĂ

Puteţi primi cartea dorită chiar în momentul apariţiei ei, cu o reducere substanţială de preţ, prin comandă, la adresa:

B-dul Libertăţii nr. 4, bl. 117, et. 3, ap.7, sector 4, 761061-Bucureşti

Tel: 337.30.67; 337.48.81; Fax: 337.48.22; E-mail lider@fx.ro

Cititorii care solicită carte prin poştă devin automat membri ai **CLUBULUI CĂRŢII ORIZONTURI-LIDER**, beneficiind de următoarele facilităţi:

1. Editurile suportă cheltuielile de expediţie prin poştă a cărţilor comandate. În termen de o săptămînă de la data comenzii solicitantul va primi la domiciliul său, cărţile dorite (comandă de minim trei exemplare) cu plata ramburs.

2. Reducerea preţului de vînzare cu 10% pentru fiecare comandă de minim trei cărţi, 12% pentru comenzile ce depăşesc cinci cărţi, 15% la comenzile de cel puţin zece cărţi.

3. Livrarea cărţilor cu prioritate.

4. Comanda anticipată pentru cărţile în curs de apariţie.

5. Asigurarea materialelor informative: cataloage şi liste de apariţii.

Notă: Pentru cititorii din Bucureşti, livrarea cărţilor nu se face prin poştă, ci direct, de la punctele de vînzare ale editurii: **depozitul** din B-dul Dinicu Golescu 43, bl.7, sc.1, ap.3, tel: 638.98.38 şi **depozitul** AMIT, Str. Sabinelor nr.8.

IMPORTANT

Pentru comenzile prin poştă completaţi talonul cu titlurile dorite.

ATENŢIE, NU ESTE NEVOIE SĂ TIMBRAŢI!

Vă rugăm să decupaţi pe linia întreruptă.

CLUBUL CĂRŢII ORIZONTURI-LIDER
Bdul. Libertăţii, Nr. 4,Bl. 117, Et.3, Ap. 7, sector4,
cod 761061, Bucureşti, Tel: 337.48.81

Expeditor _____
Strada _____ **Nr.** ____
Bl. ____ **Sc.** ____ **Et.** ____ **Ap.** ____
Judeţ _____ **Sector** ____
Cod ____ **Localitate** _____
Tel. _____

CARTE POŞTALĂ
Post răspuns

Nu timbraţi
CR

Destinatar:
CLUBUL CĂRŢII ORIZONTURI-LIDER
C.P. 42-7, Bucureşti

TITLURI COMANDATE:

Titlul	Nr. ex.	Titlul	Nr. ex.
1. _____	____	6. _____	____
2. _____	____	7. _____	____
3. _____	____	8. _____	____
4. _____	____	9. _____	____
5. _____	____	10. _____	____

Tiparul executat la Imprimeria „ARDEALUL" Cluj
Comanda nr. 10024

Diagnostic diferențiat
04 42123 13815 2
LEI: 760.000 LG: 76,00

DIAGNOSTIC IN DURERE
DIAGNOSTICUL DIFERENTIAL
UNU129946
50,00 RON

ISBN 973-85198-0-2